

L

२४८५६ A

CHECKED 1973

Initial

OSMANIA UNIVERSITY
ع

علم امراض النساء

جلد دوم

20/90(2)

ओ३म् २०/१०(२)
पुस्तक संख्या.....
पञ्जिका संख्या..... २२८५६ A

पुस्तक पर सर्व प्रकार की निशानियां लगाना वर्जित है। कोई सज्जन पन्द्रह दिन से अधिक देर तक पुस्तक अपने पास नहीं रख सकते। अधिक देर तक रखने के लिये पुनः आज्ञा प्राप्त करनी चाहिये।

Eden and Lockyer

Gynaecology
vol II

12/-

20/90-(2)
2५-८८६
A

سلسلۂ نصابیات علم طب جامعۂ عثمانیہ

علم امراض النسا

مصنفۂ

ٹی - واٹس ایڈن ایم - ڈی، سی - ایم (ایڈنبرگ)، ایف - آر - سی - پی (لنڈن)، ایف - آر - سی - ایس (ایڈنبرگ)، ایف - سی - او - جی

و

کتھبرٹ لاکیئر ایم - ڈی، بی - ایس (لنڈن)، ایف - آر - سی - پی (لنڈن)، ایف - آر - سی - ایس (ایڈنبرگ)، ایف - سی - او - جی

(چوتھا ایڈیشن)

از

ایچ - بیک وتھ وائٹ ہوس ایم - بی، ایم - ایس (لنڈن)، سی - ایچ - ایم (برمنگھم)، ایف - آر - سی - ایس (انگلستان)،
ایف - سی - او - جی، ایف - اے - سی - ایس (آنریری)

جلد دوم

معہ ۲۱ صفحہ جات رنگین و ۳۸۵ تصاویر متن

مترجمہ

ڈاکٹر غلام دستگیر صاحب ایم - بی - بی - ایس، منشی فاضل رکن سررشتۂ تالیف و ترجمہ جامعۂ عثمانیہ سرکار عالی

سنہ ۱۳۶۴ھ م سنہ ۱۳۵۴ف م سنہ ۱۹۴۵ع

دار الطبع جامعۂ عثمانیہ سرکار عالی حیدرآباد دکن

पुस्तकालय
गुरुकुल कांगड़ी

یہ کتاب جے اینڈ اے چرچل لمیٹڈ کی اجازت سے
جن کو حق اشاعت حاصل ہے اُردو میں ترجمہ کرکے
طبع و شائع کی گئی ہے۔

فہرست مضامین

صفحہ

باب سوم - امراض رحم ۱

(۱) درون رحمہ اور عضلۂ رحم کی امراضیاتی کیفیتیں ۱

ا - ذبول ۴

ب - بیش تکون اور نزفی رحمی مرض ۵

ج - درون رحمی التہاب ۱۴

۱ - حاد جسمی ۱۵

۲ - مزمن جسمی ۱۶

۳ - پیرانہ ۳۰

۴ - رحمی اجتماع ریم ۳۳

۵ - حاد عنقی ۳۶

۶ - مزمن عنقی (عنقی التہاب اور تآکل) ۳۸

د - رحمی سسباکٹ ۵۳

ہ - مزمن زیرالتفاف ۵۶

ز - مزمن التہاب الرحم ۶۳

(۲) رحم کی نو بالیدیں ۷۰

ا - رحم کی سلیم سدحلی بالیدیں ۷۱

۱ - جسم رحم کا سادہ غدی سلعہ ۷۱

صفحہ

۲ - جلیمہ دار غدی سلعہ ۷۳

۳ - عنق الرحم کا سادہ غدی سلعہ ۷۶

۴ - رحمی سعدانیے ۷۸

ب - لیفی عضلی سلعہ (رحم کے سلعات لیفیہ) ۹۱

۱ - عمومی امراضیاتی تشریح ۹۱

۲ - سلعاتِ لیفیہ کے ثانوی تغیرات ۱۱۶

۳ - سلعاتِ لیفیہ کے خبیث تغیرات ۱۳۰

۴ - سلعاتِ لیفیہ کے عمومی سریری خصائص ۱۳۸

۵ - سلعاتِ لیفیہ اور حمل ۱۴۰

۶ - سلعاتِ لیفیہ کے علامات ۱۴۲

۷ - سلعاتِ لیفیہ کے طبیعی امارات ۱۵۲

۸ - سلعاتِ لیفیہ کا علاج ۱۵۴

ج - دروں رحمی سلعہ (غدی عضلی سلعہ) ۱۶۳

د - رحم کی خبیث بالیدیں ۱۸۵

۱ - سرطانِ عنقِ رحم ۱۸۸

امراضیاتی تشریح ۱۸۸

سریری خصائص ۲۱۵

عنق رحم کے سرطان کا علاج ۲۲۵

۲ - جسم رحم کا سرطان ۲۵۱

امراضیاتی تشریح ۲۵۱

سریری خصائص ۲۵۹

جسم رحم کے سرطان کا علاج ۲۶۲

۳ - سلوی سرطانی سلعہ ۲۶۶

۴ - رحم کا سلعۂ لحمیہ ۲۷۵

۵ - رحم کا درحلمی سلعہ اور گرد درحلمی سلعہ ۲۹۱

صفحہ

(۳) رحم کے تضررات اور رحمی غیر وضعیتیں ۲۹۳
ا۔ عنق کی دریدگیاں اور عنق کا شترہ خارجی ۲۹۳
ب۔ جسم رحم کے تضررات ۲۹۸
ج۔ رحم کا مزمن ارتکاس ۳۰۰
د۔ غیر وضعیتیں ۳۰۷
۱۔ پیش گردی ۳۱۱
۲۔ پیش خمیدگی ۳۱۱
۳۔ پس گردی ۳۱۲
۴۔ پس خمیدگی ۳۱۶

باب چہارم۔ اعضائے حوض کا سقوط ۳۳۲
(۱) مرضی تشریح ۳۳۳
ا۔ رحم کا سقوط ۳۳۴
ب۔ عجان کی دریدگی ۳۳۸
ج۔ قیلہ مثانیہ ۳۴۲
د۔ قیلہ مستقیمیہ ۳۴۳
ھ۔ عنق کا بیش پرورشی تطول ۳۴۵
(۲) سقوط کے علامات ۳۴۷
(۳) سقوط کا علاج ۳۵۰

باب پنجم۔ فلوپی نلیوں کے امراض ۳۵۷
(۱) انبوبی دویرے اور رباط عریض کے دویرے ۳۵۷
ا۔ مصلیتی دویرے ۳۵۸
ب۔ مخاطیتی دویرے ۳۵۹

	صفحہ
ج۔ خلقی اصل کے دویرے	۳۶۰
۱۔ استسقائے زُوانوبہ	۳۶۰
۲۔ استسقائے انبوبۂ زائد	۳۶۱
۳۔ استسقائے انبوبۂ زائد کے مماثلات	۳۶۲
۴۔ مارگینی کا کیسہ	۳۶۲
۵۔ جھالر کے دویرے	۳۶۲
۶۔ جارالمبیضی دویرے	۳۶۷
۷۔ کوبلٹ کی نلیوں کے دویرے	۳۶۹
(۲) فلوپی نلی کا التہاب	۳۶۹
ا۔ نازلتی التہاب انبوبہ	۳۷۱
۱۔ استسقائے انبوبہ	۳۷۱
۲۔ انبوبی اجتماع الدم	۳۷۵
ب۔ تقیحی انبوبی التہاب	۳۷۶
انبوبی اجتماع ریم	۳۷۹
ج۔ رخنکی انبوبی التہاب	۳۸۸
د۔ مزمن انبوبی مبیضی التہاب	۳۹۱
۱۔ انبوبی مبیضی دویرہ	۳۹۳
۲۔ انبوبی مبیضی خراج۔	۳۹۳
ھ۔ نلیوں اور مبیضین کے التہاب کے سریری خصائص	۳۹۴
و۔ انبوبی مبیضی التہاب کا علاج	۳۹۸
(۳) فلوپی نلیوں کی نوساختیں	۴۰۲
ا۔ حلیمی سلعہ	۴۰۲
۱۔ ابتدائی	۴۰۲
۲۔ ثانوی	۴۰۵

صفحہ

ب۔ غدی سرطانی سلعہ ۴۰۶
ج۔ ابتدائی سلوی سرطانی سلعہ ۴۱۱

باب ششم۔ مبیض کے امراض ۴۱۲

(۱) مبیض کی غیر وضعیتیں ۴۱۲
ا۔ مبیض کا سقوط ۴۱۳
ب۔ مبیض کا فتق ۴۱۴
(۲) مبیض کا التہاب ۴۱۵
ا۔ گرد مبیضی التہاب ۴۱۵
ب۔ حاد رخنکی التہاب مبیض ۴۱۶
مبیضی خراج ۴۱۷
ج۔ مزمن رخنکی مبیضی التہاب ۴۲۱
(۳) گرافی جراب اور جسم اصفر کی مرضی کیفیتیں ۴۲۲
ا۔ تصلبی دوری مرض ۴۲۴
ب۔ غلافی لیوٹینی قیری دویرے ۴۳۷
ج۔ ذراتینی لیوٹینی قیری دویرے ۴۳۸
د۔ جسم اصفر کے قیری دویرے ۴۳۹
(۴) مبیض کا دروں رحمی سلعہ ۴۴۱
(۵) مبیض کی نوساختیں ۴۴۸
ا۔ تقسیم ۴۵۰
ب۔ مبیض کا دویری غدی سلعہ ۴۵۳
۱۔ کاذب مخاطینی دویری غدی سلعہ ۴۵۶
۲۔ حلیمی مصلی دویری غدی سلعہ (حلیمہ دار دویرہ) ۴۶۵
ج۔ مبیض کا سرطانی سلعہ ۴۷۰

صفحہ

مبیض کا ابتدائی سرطانی سلعہ ۴۷۱
د - مبیض کے سادہ مصلی دو یرے ۴۷۶
ہ - مبیض کے ذراتیبی خلوی سلعات ۴۷۸
و - مبیض کا لیوٹینی سلعہ ۴۸۷
ز - مبیض کا درحلمی سلعہ اور گرد درحلمی سلعہ ۴۸۹
گرد درحلمی سلعہ ۴۹۲
ح - مبیض کے انضالی بافت کے سلعات ۴۹۴
۱ - لیفی سلعات ۴۹۴
۲ - عضلی لیفی سلعات اور عضلی سلعات ۴۹۷
۳ - سلعہ لحمیہ ۴۹۷
مخلوط عضلی لحمی سلعہ ۵۰۱
۴ - درحلمی سلعہ اور گرد درحلمی سلعہ ۵۰۲
ط - صنفی خلیات سے مشتق سلعات مبیض ۵۰۲
مسخوطی سلعات ۵۰۲
۱ - مسخوطی سلعی دو یرے : مبیضی ادمیات ۵۰۵
۲ - ٹھوس مبیضی مسخوطی سلعات ۵۱۳
ی - مبیض کے مرکب سلعات ۵۱۶
ک - برونی اصل کی مبیضی نوساختیں ۵۱۷
۱ - ثانوی مبیضی سرطانی سلعہ ۵۱۸
۲ - مبیض کے کروکنبرگ کے سلعات ۵۲۲
ل - مبیض کے سلعات کی پیچیدگیاں ۵۲۵
۱ - محوری گردش ۵۲۵
۲ - سرایت ۵۲۷
۳ - انشقاق ۵۲۸

	صفحہ
۴۔ انضمامات	۵۳۰
۵۔ خبیث بعد تکوین	۵۳۲
۶۔ ٹھوس سلعات میں اختلاط	۵۳۲
م۔ مبیض کے سلعات کے سریری خصائص	۵۳۲
۱۔ سلیم دوری سلعات کے علامات اور طبیعی امارات	۵۳۴
۲۔ سلیم ٹھوس سلعات کے علامات اور طبیعی امارات	۵۴۰
۳۔ خبیث مبیضی سلعات کے علامات اور طبیعی امارات	۵۴۱
ن۔ مبیضی سلعات میں ثانوی تغیرات کے وقوع کے سریری خصائص	۵۴۳
۱۔ محوری گردش	۵۴۳
۲۔ التہاب اور سرائت	۵۴۴
س۔ مبیضی سلعات اور حمل	۵۴۵
ف۔ مبیضی سلعات کا علاج	۵۴۷
(۶) پس باریطونی سلعات	۵۴۸
ا۔ رباط عریض کا شحمی سلعہ	۵۵۲
ب۔ نزب کا شحمی سلعہ	۵۵۲

حصہ چہارم۔ امراض النسا کی تشخیص اور انکا علاج

(۱) بحث علامات بلحاظ تشخیص	۵۵۷
ا۔ نزف	۵۵۷
ب۔ مواد	۵۶۹
ج۔ درد	۵۷۳
د۔ اختلالات تبول	۵۷۷
(۲) حاد شکمی حوضی ضررات کی تشخیص	۵۸۱

صفحہ

(۳) مزمن حوضی التہابی ضررات کی تشخیص ۵۸۸
(۴) حوضی اصل کے شکمی اورام کی تشخیص ۵۹۲
ا ۔ سلعات رحم کی تشخیص ۵۹۵
ب ۔ بیضی سلعات کی تشخیص ۶۰۲
(۵) درون حوضی اورام کی تشخیص ۶۰۹
ا ۔ چھوٹے درون حوضی بیضی دویروں کی تشخیص ۶۱۰
با ۔ حوضی قیلہ دمویہ کی تشخیص ۶۱۲
ج ۔ رحم کی یکساں کلانی کی تشخیص ۶۱۴
(۶) عنق رحم کی مرضی حالتوں کی تشخیص ۶۱۷
(۷) فرج کے اورام اور تقرحات کی تشخیص ۶۱۹

حصہ پنجم ۔ عملیتی امراض النسا

باب اوّل ۔ نسائیاتی عملیہ جات کا طریقۂ عمل ۶۲۳

(۱) مریضہ کو طیار کرنا ۶۲۳
(۲) عملیہ کا عمومی انصرام ۶۲۵
ا ۔ انسداد سرائت ۶۲۵
ب ۔ عملیہ کا رقبہ ۶۲۶
(۳) اوزاروں، بچاروں اور گرہوں کا طیار کرنا ۔ ۶۳۰
(۴) عدم حسیت اور بے حسی درد ۶۳۲
(۵) صدمہ کے انسداد کیلئے عمومی تدابیر ۶۳۴
(۶) سرجن اور مددگار ۶۳۵
(۷) عملیہ کا عمومی انصرام ۶۳۶

صفحہ

باب دوم - شکمی عملیہ جات ۶۴۶

(۱) عضلی سلعہ برآری ۶۴۶
(۲) قریب الکل رحم برآری یا فوق مہبلی بتر ۶۵۱
ا - بارڈ ہیور کی قریب الکل رحم برآری ۶۵۵
ب - کیلی کی قریب الکل رحم برآری ۶۵۶
(۳) کلی شکمی رحم برآری یا کامل رحم برآری ۶۵۸
ا - ڈوئن کی کمل رحم برآری ۶۶۴
ب - پرآئیور کی کمل رحم برآری ۶۶۴
ج - رحمی تراشش کے ذریعہ سے رحم برآری ۶۶۵
د - عنق الرحم کے سرطانی سلعہ کی رحم و مہبل برآری (ورتہائیم کی رحم براری) ۶۶۵
(۴) بیض شگافی ۶۷۶
ا - دواعی ۶۷۷
ب - ترکیب عمل ۶۷۷
ج - رباط عریض کے دویروں کا دور کرنا ۶۸۲

ضمیمہ جات رحم پر کے عملیہ جات ۶۸۵

ا - دواعی ۶۸۵
ب - انبوبہ و بیض برآری ۶۸۶
ج - انبوبہ براری ۶۹۰
د - انبوبہ شگافی ۶۹۱
ہ - انبوبی تعنویہ ۶۹۱
و - انبوبی پیوند ۶۹۲

صفحہ

ز - جزوی مبیض برآری ۶۹۲
ح - مبیضی پیوند ۶۹۳
رحمی غیروضعیتوں کیلئے عملیہ جات ۶۹۶
ا - گلیم کا عملیہ تحت باریطونی راستہ سے ۶۹۶
ب - پس گردی کیلئے بالڈمی ویبسٹر کا یا آدنگی عملیہ ۶۹۹
ج - پس گردی کیلئے وان روئی کا عملیہ ۷۰۲
د - تثبیت بالبطن - تثبیت الرحم ۷۰۳
(۵) زائدہ برآری ۷۰۵

باب سوم - مہبلی اور فرجی عملیہ جات ۷۱۰
(۱) عنق کا اتساع اور جرف ۷۱۰
(۲) مہبلی عضلی سلعہ برآری ۷۲۱
ا - عنقی سعدانے ۷۲۱
ب - دررحمی سعدانے ۷۲۳
ج - تقریض کے ذریعہ سے مہبلی عضلی سلعہ برآری ۷۲۴
(۳) مہبلی رحم برآری ۷۳۱
درز کی مہبلی رحم برآری ۷۳۹
(۴) مہبل شگافی ۷۴۴
ا - موخر مہبل شگافی ۷۴۴
ب - مقدم مہبل شگافی ۷۴۶
(۵) عنق رحم پر کے تکوینی عملیہ جات ۷۴۷
ا - عنق دوزی (بونی کا طریقہ) ۷۴۷
ب - سٹرمڈارف کا عملیہ ۷۵۵

	صفحہ
ج ۔ عنق کا بتر	٧٥٥
د ۔ شروڈر کا جزوی بتر	٧٥٧
ہ ۔ عقم کیلئے پوزی کا عملیہ	٧٥٨
(٦) سقوط کیلئے تکوینی عملیہ جات	٧٦٢
ا ۔ قیلہ مثانیہ کا علاج شافی	٧٦٣
ب ۔ رحم کے سقوط کیلئے "مانچسٹر کا عملیہ"	٧٧١
ج ۔ رحم کی تذخیل	٧٧٧
د ۔ لی فورٹ کا عملیہ	٧٧٨
ہ ۔ قیلہ مستقیمیہ کا علاج شافی ۔ موخر تکوین مہبل	٧٨٢
(٧) رحم کے انعکاس کیلئے عملیہ جات	٧٨٧
ا ۔ دواعی	٧٨٧
ب ۔ سپائی نیلی کا عملیہ	٧٨٧
(٨) فرج پر کے عملیہ جات	٧٩٠
ا ۔ تکوینی عملیہ جات	٧٩٠
١ ۔ عجان دوزی	٧٩١
٢ ۔ فرج کی بے انتقابی	٨٠٦
٣ ۔ فوق مبالیت کے لئے عملیہ	٨٠٧
ب ۔ سرطانی سلعہ کیلئے فرج کا استیصال	٨٠٨
ج ۔ بارتھولین کے دویرہ کا استیصال	٨١٧
د ۔ بارتھولین کا اخراج	٨١٨
ہ ۔ زہراوی مسوں کا استیصال	٨١٩
و ۔ قنال نک کے قیلہ مائیہ کا استیصال	٨١٩
(٩) مبال پر کے عملیہ جات	٨٢١
ا ۔ مبالی لحیمیہ کے لئے	٨٢١

صفحہ

ب ۔ مبال کے سقوط کیلئے ۸۲۱
ج ۔ مبالی عطفہ کے لئے ۸۲۲
د ۔ سلس البول کیلئے ۸۲۳
(۱۰) مہبل پر کے عملیہ جات ۸۲۳
أ ۔ تکوینی عملیہ جات ۸۲۳
۱ ۔ مہبل کی بے انثقابی کیلئے ۸۲۴
۲ ۔ مہبل کی خلقتی عدم موجودگی کے لئے ۸۲۴
۳ ۔ مہبلی فاصل کے لئے ۸۲۵
۴ ۔ ناسوروں کے لئے عملیہ جات ۸۲۵
مثانی مہبلی ناسورات کیلئے ۸۲۷
مستقیمی مہبلی ناسورات کیلئے ۸۳۳
ب ۔ مہبلی دویروں کا استیصال ۸۳۴
ج ۔ مہبل کے ٹھوس سلیم سلعات کا استیصال ۸۳۵
د ۔ مہبل کے سرطانی سلعہ کا استیصال ۸۳۶
(۱۱) عصعص برآری ۸۳۷

باب چہارم ۔ نسائیاتی عملیہ جات کا علاج مابعد ۸۳۹
(۱) سادہ شکمی عملیہ کا علاج مابعد ۸۳۹
أ ۔ فوری علاج ۸۳۹
ب ۔ پہلے چوبیس گھنٹہ کے بعد کا علاج ۸۴۳
(۲) شکم شگافی کے بعد کی پیچیدگیاں ۸۴۵
أ ۔ جراحی صدمہ ۸۴۵
ب ۔ متوالی نزف ۸۴۹
ج ۔ شکم کا حاد تمدد ۸۵۰

صفحہ

۱- التہاب باریطون ۸۵۰

۲- معوی تشدد۔ میکانی ایلاؤس ۸۵۴

۳- معوی استرخاء (شللی ایلاؤس) ۸۵۶

۴- معدہ کا حاد اتساع ۸۵۷

۵- بولی پیچیدگیاں ۸۵۸

  ۱- انقطاع البول ۸۵۸

  ۲- التہاب مثانہ ۸۵۹

  ۳- بولی ناسورات ۸۶۰

۶- شکم کا شگاف ۸۶۰

  ۱- شکم کے زخم کی سرائت ۸۶۰

  ۲- زخم شکم کا انشقاق ۸۶۱

  ۳- برازی ناسورات ۸۶۲

و- بعد عملیتی التہاب نکفیہ ۸۶۲

ز- بعد عملیتی التہاب ورید ۸۶۳

ح- ریوی سدادیت ۸۶۳

ط- ریوی انضمام ۸۶۴

(۳) مہبلی عملیہ جات کا علاج مابعد ۸۶۵

  ا- بڑے بڑے مہبلی عملیہ جات ۸۶۵

  ب- مہبلی بولی اور برازی ناسورات ۸۶۵

  ج- چھوٹے چھوٹے مہبلی عملیہ جات ۸۶۵

اشاریہ

رنگین صفحہ جات کی فہرست

صفحہ صفحہ

۱۵ - نزفی رحمی مرض (Metropathia Hæmorrhagica) (شروڈر کا مرض)- ۵
۱۶ - مزمن دروں رحمی التہاب (Chronic Endometritis)- ۱۷
۱۷ - رحمی اجتماعِ ریم (Pyometra)- ۳۵
۱۸ - عنق کا تآکل (Cervical Erosion) (سادہ، حلیمی اور جرابی اقسام)- ۴۱
۱۹ - وضع حمل کے بعد اور مزمن التہاب الرحم (Chronic Metritis) میں شریانوں کا التقاف (involution)- ۵۷
۲۰ - باکرہ اور صاحب ولادت عورتوں کے رحم کے عروق - ۵۸
۲۱ - سادہ رحمی بیش پرورش (Uterine Hypertrophy) (ا) اور رحم کے مزمن زیر التقاف (Chronic Subinvolution) (ب) میں عروق دموی - ۵۸
۲۲ - عنق کا لیفی غدی سعدانہ (Fibroadenomatous Polypus)- ۷۸
۲۳ - لیفی عضلی سلعی رحم (Fibromyomatous Uterus) کی حمل سے پیچیدگی جس میں لیفیہ (fibroid) میں سرخ انحطاط موجود ہے- ۹۱
۲۴ - رحم کے سلعات لیفیہ میں انحطاطی اعمال - ۱۱۶
۲۵ - رحم جس میں سلعات لیفیہ موجود ہیں اور جن پر سرطان کا حملہ ہو چکا ہے - ۱۳۵
۲۶ - رحم کے دروں رحمی سلعہ (Endometrioma) (غدی عضلی سلعہ (Adenomyoma: (ا) کا مقابلہ رنگی لیفی سلعہ (ب) سے

صفحہ صفحہ

کیا گیا ہے۔ ۱۶۳
۲۷ ۔ رحم کا درون رحمی سلعہ (غدی عضلی سلعہ)۔ ۱۷۱
۲۸ ۔ رحم کا سرطانی سلعہ جس سے جسم اور عنق دونوں ماؤف ہیں۔ ۱۸۵
۲۹ ۔ سلوی سرطانی لمعہ (Cborionic Carcinoma) (ا) رحم کا،
(ب) پھیپھڑے کا۔ ۲۶۶
۳۰ ۔ عنق کا شترۂ خارجی (Ectropion of Cervix) اور مزمن درون
رحمی التہاب۔ ۲۹۵
۳۱ ۔ تحت الحاد تقیحی انبوبی التہاب (Suppurative Salpingitis)۔ ۳۷۶
۳۲ ۔ جسم اصفر کا دموی سلعہ (Hæmatoma) (جسم اصفر کا قیری دویرہ
(Tarry Corpus Luteum Cyst:)۔ ۴۴۰
۳۳ ۔ بیض کی درون رحمیت (Endometriosis of Ovary)۔ ۴۴۳
۳۴ ۔ بیضی دویرہ (Ovarian Cyst) جس میں ساقچہ کے حاد تلوی
(acute torsion) کا اثر ظاہر ہے۔ ۵۲۶
۳۵ ۔ رباط عریض کا شحمی سلعہ (Lipoma) جو بیض کے ایک دویری
مسخولی سلعہ (Cystic Teratoma) کے ساتھ پیچیدگی کے
طور پر موجود ہے۔ ۵۵۲

بسلسلۂ جلد اوّل

حِصّہ سوم

خِطّی اَمراضُ النِسا

حصہ سوم ۔ باب سوم

امراضِ رحم

درون رحمہ اور عضلۂ رحم کی امراضیاتی کیفیتیں

(PATHOLOGICAL CONDITIONS OF THE ENDOMETRIUM AND METRIUM)

اس باب میں رحم کے مندرجۂ ذیل امرضیاتی ضررات کا ذکر کیا جائے گا۔

(ا) درون رحمہ کا ذبول۔

(ب) درون رحمہ کا بیش تکون اور نزفی رحمی مرض (Metropathia -Hæmorrhagica)

(ج) درون رحمی التہاب (Endometritis)۔

حاد جسمی (Acute corporeal)۔

مزمن جسمی (Chronic corporeal)۔

حاد عنقی (Acute cervical)۔ التہاب عنق۔

مزمن عنقی (Chronic cervical)۔ تاکل۔

(د) درون رحمی "سبیکے" (Endometrial "casts")۔

(ہ) مزمن زیر التقاف (Chronic sub-involution)۔

(۳) مزمن التہاب الرحم (Chronic metritis)۔

دروں رحمہ کا ذبول

(ATROPHY OF THE ENDOMETRIUM)

دروں رحمہ کی امراضیاتی کیفیتوں کی سائنٹیفک تحقیقات کی ابتدا کے متعلق یہ کہا جا سکتا ہے کہ یہ سنہ ۱۸۵۰ء میں ریسیمیئر (Récamier) کے مجرفِ رحم (uterine curette) کے استعمال کو رواج دینے سے ہوئی۔ اس آلہ کے استعمال سے دروں رحمہ کے ٹکڑے ایسے اصابات سے حاصل کئے گئے جن میں نزفِ رحم سریری طور پر پایا جاتا تھا، اور اس طرح بافتوں کے مختلف امراضیاتی مناظر کو التہابی اسباب سے منسوب کرنے کی غلطی کا ارتکاب ہوا۔ یہی وجہ ہے کہ نسائیاتی امراضیات کے مطالعہ کے اوائل میں دروں رحمہ کے ذبول اور اسکی بیش پرورش دونوں کو غلطی سے التہاب کی علامت تصور کیا جاتا تھا، اور اس غلطی کی مداومت سے بہت سا خلط مبحث پیدا ہوا جسکی تصحیح سنینِ حال ہی میں مبیض اور رحم کی فعلیات کی معلومات میں اضافہ ہونے سے ہوئی ہے۔

سنِ یاس پر اور اس کے بعد جب رحم سکڑتا ہے تو اس کے ساتھ ہی دروں رحمہ بھی مذبول اور باریک ہو جاتا ہے۔ غدد کی جسامت کم ہو جاتی ہے، ان کے دہنے بند ہو جاتے ہیں، اور یہ چھوٹے چھوٹے دویرہ نما جرابات کی شکل اختیار کر لیتے ہیں (دیکھو شکل ۲۴۰)۔ ہیکل بھی اتصالی بافت کے بننے سے لیفیتی (fibrotic) اور کثیف ہو جاتا ہے۔ یہ منظر طبعی التفاف (involution) کا نتیجہ ہے جو مبیضی فعل کے انقطاع (جو خواہ فعلیاتی ہو یا مبیضین کے جراحی اخراج سے پیدا شدہ ہو) کے بعد واقع ہوتا ہے۔ جو تغیر دروں رحمہ میں واقع ہوتا ہے اس میں کوئی چیز امراضیاتی نہیں ہوتی، لیکن ذبول کی اس حالت پر سرائت کا اضافہ اکثر ہو جاتا ہے اور اس طرح صادق شیخوخی دروں رحمی التہاب (senile endometritis) پیدا ہو جاتا ہے (دیکھو صفحہ 417)۔

گاہے گاہے اس ذبول میں جو سنِ یاس کے بعد واقع ہوتا ہے سطحی سرحلمہ اور غدد کے استر کے سرحلمہ میں بعد تکوین (metaplasia) واقع ہو جاتی ہے، اور یہ فلسمانی ہو جاتا ہے۔ اس دلچسپ تغیر کو "بیاضی سطحیتِ رحم" ("leukoplakia uteri") کے نام سے موسوم کیا گیا ہے، 402
اور اس حالت سے جسمِ رحم میں فلسمانی خلیہ دار سرطان (squamous-celled cancer) کے

صفحہ ۱۵

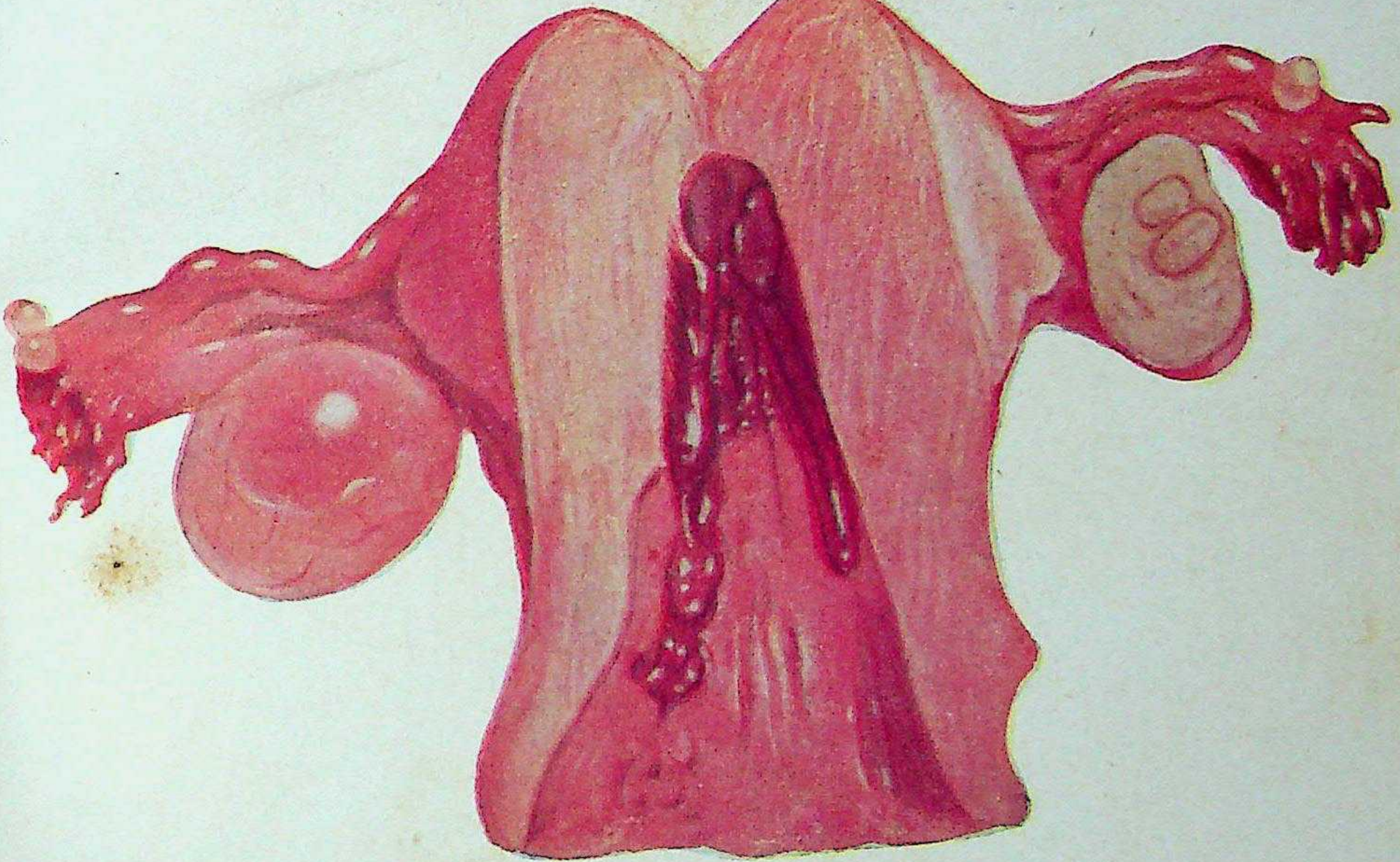

نزفی رحمی مرض (Metropathia Hæmorrhagica) (ڈبلیو شا :W. Shaw)- رحم اور زوائد۔
رحم کی عضلی دیوار کی دبازت اس کی طبعی دبازت سے دگنی ہے۔ بڑے بڑے سرخ سعدانی مربیے (polypoidal
projections) درون رحمہ سے نیچے کی طرف کو بروز کر رہے ہیں۔ سعدانی حالت سے جسمی درون رحمہ کا بیشتر حصہ ماؤف
ہے لیکن قنالِ عنق پر یہ اثر انداز نہیں۔ بائیں جانب کے مبیض میں ایک امتیازی دویری گرافی جراب دکھائی دیتا ہے۔
مقابل کے مبیض میں دو جراب نظر آتے ہیں جن میں پختگی کا عمل جاری ہے۔ لیوٹینی بافت کی عدم موجودگی کی طرف توجہ کی جائے۔

مقابل صفحہ 402 -

گاہے گاہے پائے جانے کی توجیہ ہوتی ہے۔

درون رحمہ کا بیش تکون اور نزفی رحمی مرض

(HYPERPLASIA OF THE ENDOMETEIUM AND METROPATHIA HÆMORRHAGICA)

درون رحمہ کی بیش پرورش کی شناخت اول اول ریسیمیئر (Récamier) نے ۱۸۵۰ء میں کی،

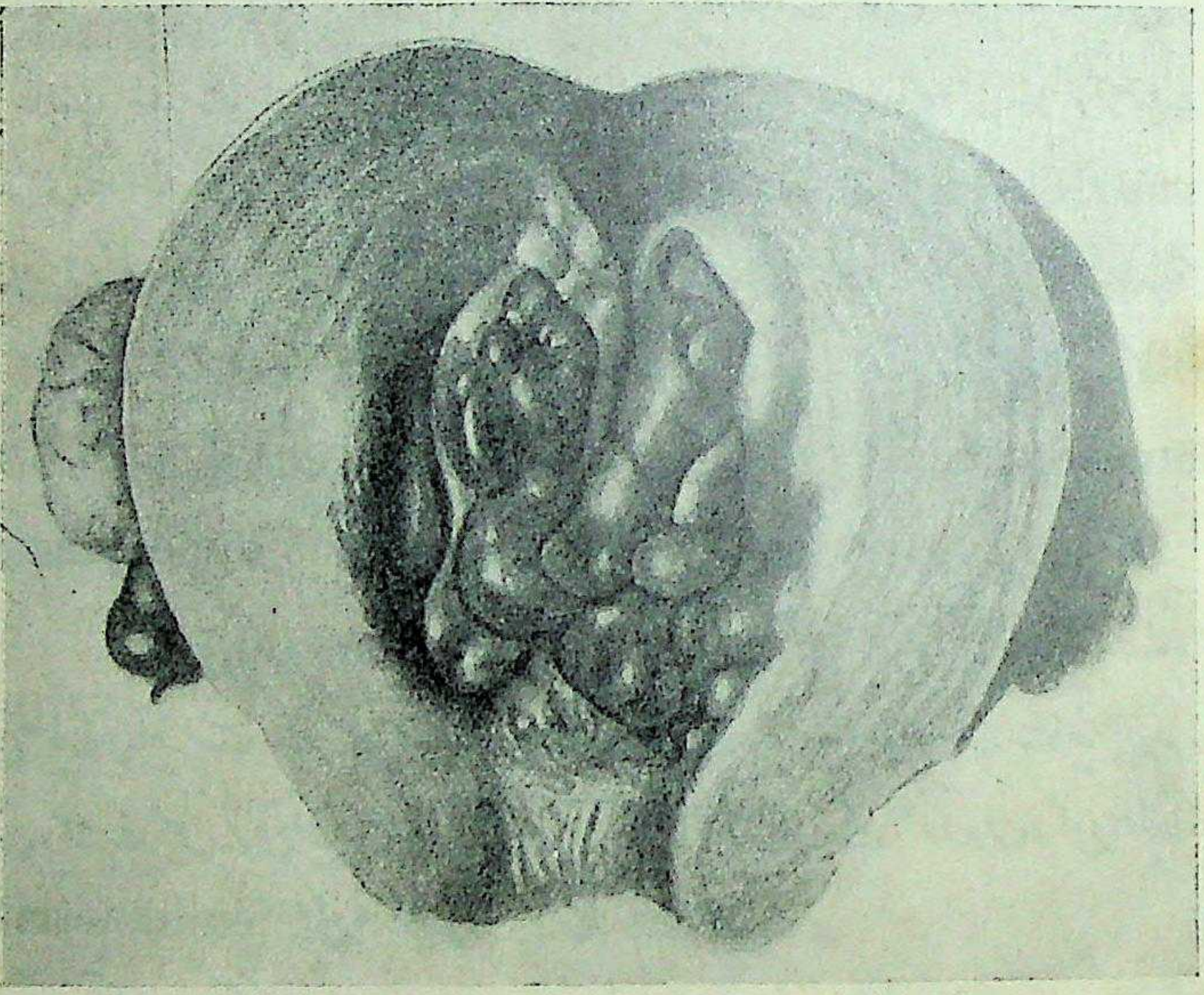

شکل ۲۳۵ - نزفی رحمی مرض (Metropathia Hæmorrhagica) یا "شرووڈر کے مرض" میں درون رحمہ کی جو سعدانی حالت پائی جاتی ہے وہ اس شکل میں ظاہر کی گئی ہے۔ درون رحمہ میں جو انتہائی درجہ کے تغیرات واقع ہوئے ہیں وہ غدد اور ہیکل دونوں کے بیش تکون کا نتیجہ ہیں جو بیضین کے امراضیاتی تغیرات سے ثانوی طور پر پیدا ہوا ہے۔ رحم کی دیواروں کی بیش پرورش کو غور سے دیکھا جائے۔

اور اس کے بعد آلشاسن (Olshausen) نے ۱۸۷۵ء میں "مزمن بیش تکونی دروں رحمی التہاب" ("chronic hyperplastic endometritis") یا "فطری دروں رحمی التہاب" ("endometritis fungosa") کی اصطلاحات سے "دروں رحمہ کے ایک مزمن عارضہ کو تعبیر کیا جس میں دروں رحمہ میں نہایت نمایاں دبازت واقع ہو جاتی ہے، اور اسکے طبعی اجزائے ترکیب برقرار رہتے ہیں"۔ میتھوز ڈنکن بھی دروں رحمہ کے منتشر سعدانی بیش تکون (diffuse polypoidal hyperplasia) سے بخوبی آگاہ تھا جس کا ذکر اس نے "نزفی دروں رحمی التہاب" ("endometritis hæmorrhagica") اور "سعدانی یا بصلی یا فطری دروں رحمی التہاب" ("endometritis polyposa vel tuberosa vel fungosa") کے ناموں سے کیا ہے، لیکن ان مصنفین کی تصنیفات سے یہ ظاہر ہوتا ہے کہ انھوں نے اور ان کے معاصرین نے اس ضرر کو غلطی سے مزمن التہاب کی کسی نہ کسی قسم کے ساتھ منسوب کیا ہے۔ چنانچہ یہی وجہ ہو کہ "دروں رحمی التہاب" ("endometritis") کی اصطلاح نسائیاتی امراضیات میں ایک ایسے ضرر کو بیان کرنے کے لئے رائج ہو گئی ہے جس کے متعلق ہمیں اب یہ علم ہے کہ اس کا التہابی عمل سے کوئی تعلق نہیں اور یہ وہ غلطی ہے جس کا ارتکاب روج کی اس تصنیف کی وجہ سے جو اس نے "غددی بیش تکونی دروں رحمی التہاب" ("endometritis glandularis hyperplastica") پر ۱۸۷۹ء میں کی، دائمی طور پر ہونے لگا۔

ہٹشمن (Hitschmann) اور ایڈلر (Adler) نے جو تحقیقات ۱۹۰۸ء میں دروں رحمہ کے طبعی فعلیاتی تغیرات کے متعلق کی ہے اس سے جو نتیجہ مرتب ہوا ہے اس سے یہ تسلیم کر لیا گیا ہے کہ دروں رحمہ کے بیش تکونی تغیرات سرائت کا نتیجہ نہیں، اور اس لئے "دروں رحمی التہاب" ("endometritis") کی اصطلاح اس لحاظ سے غلط ہے۔

قبل اس کے کہ اس موضوع کا مزید مطالعہ کیا جائے مطالعہ کنندہ کو دروں رحمہ کی تشریح (دیکھو صفحہ 21) اور اس بیان کو دیکھنے کا مشورہ دیا جاتا ہے جو صفحات 101 اور 105 پر اس ساخت میں حیضی دور کے دوران میں تغیرات کے واقع ہونے کے متعلق درج ہے۔ اس دور میں دروں رحمہ کے نسیجیاتی صفات میں خالص فعلیاتی حدود کے اندر بہت اختلاف پایا جاتا ہے اور یہ فیصلہ کرتے وقت کہ کیا طبعی ہے اور کیا امراضیاتی، ان طبعی اختلافات کو ہرگز نظر انداز نہ کرنا چاہیئے۔

برینیک (Brennecke) نے بہت پہلے یعنی ۱۸۸۲ء میں یہ رائے پیش کی تھی کہ

ممکن ہے کہ دروں رحمہ کے بیش تکون کا تعلق بیضی اثرات سے ہو، اور اس خیال کی تائید بعد میں

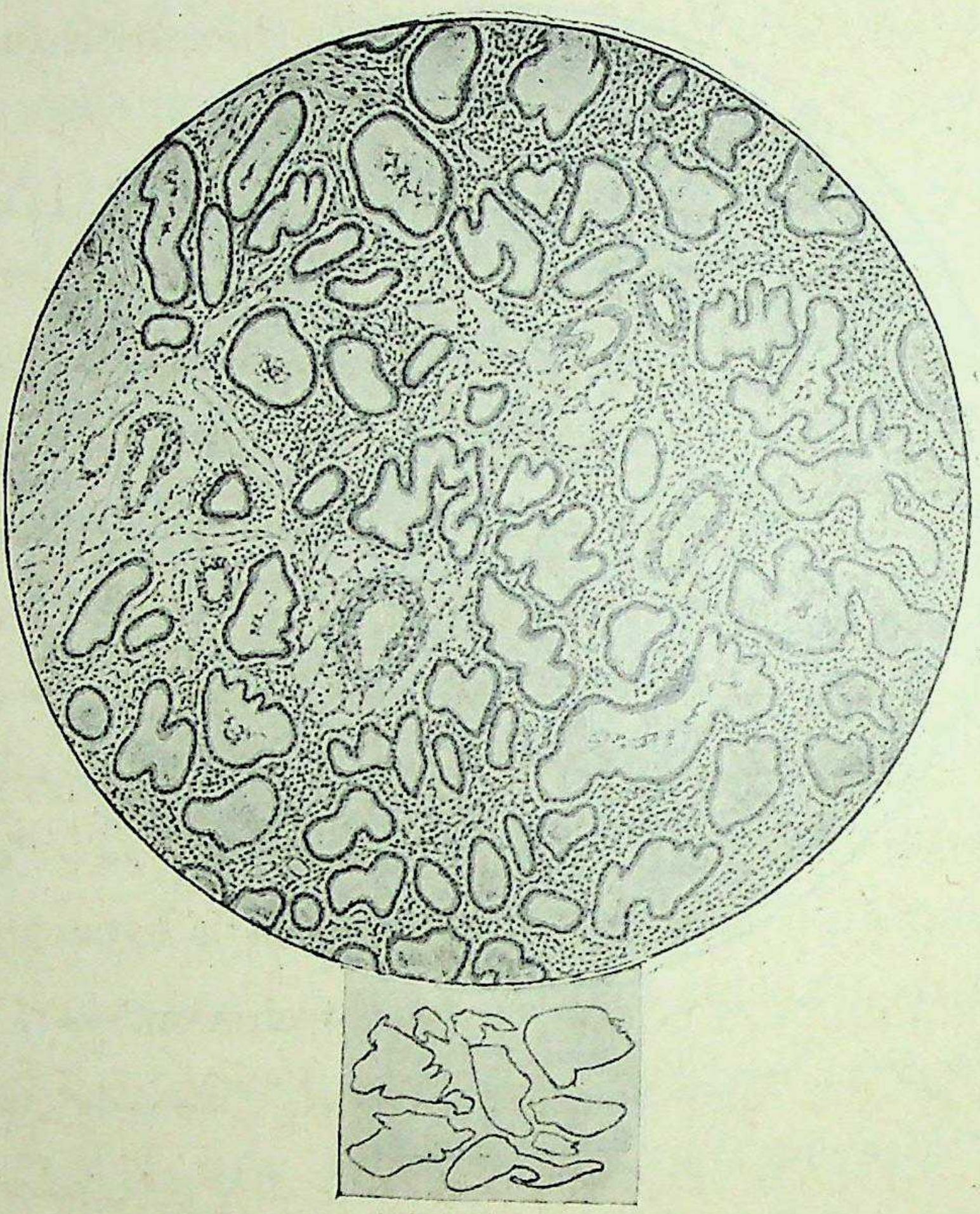

شکل ۲۳۶۔ یہ شکل بیش تکونی دروں رحمہ **(Hyperplastic Endometrium)** کو ظاہر کرتی ہے جو "نزفی رحمی مرض" **("Metropathia Hæmorrhagica")** کے اصابہ سے لیا گیا تھا۔ غدد اتنے بڑے ہیں جتنے کہ تندرست دروں رحمہ میں بیش حیضی حالت میں پائے جاتے ہیں، اور ان میں سے کئی ایک دویرہ نما ہیں۔ ہیکل کثیف ہے، اور ملفی خلیات سے دریختہ ہے۔ تراش کی بائیں جانب پر تہبج کا ایک رقبہ موجود ہے۔ اعلیٰ طاقت سے دیکھنے پر غدی سرحلمہ میں جام نما خلیات **(goblet-cells)** دیکھے گئے۔

404 ایڈلر (Adler) اور پالزل (Polzl) نے بھی کی جنھوں نے یہ معلوم کیا کہ دروں رحمہ کی سعدانی ہئیت

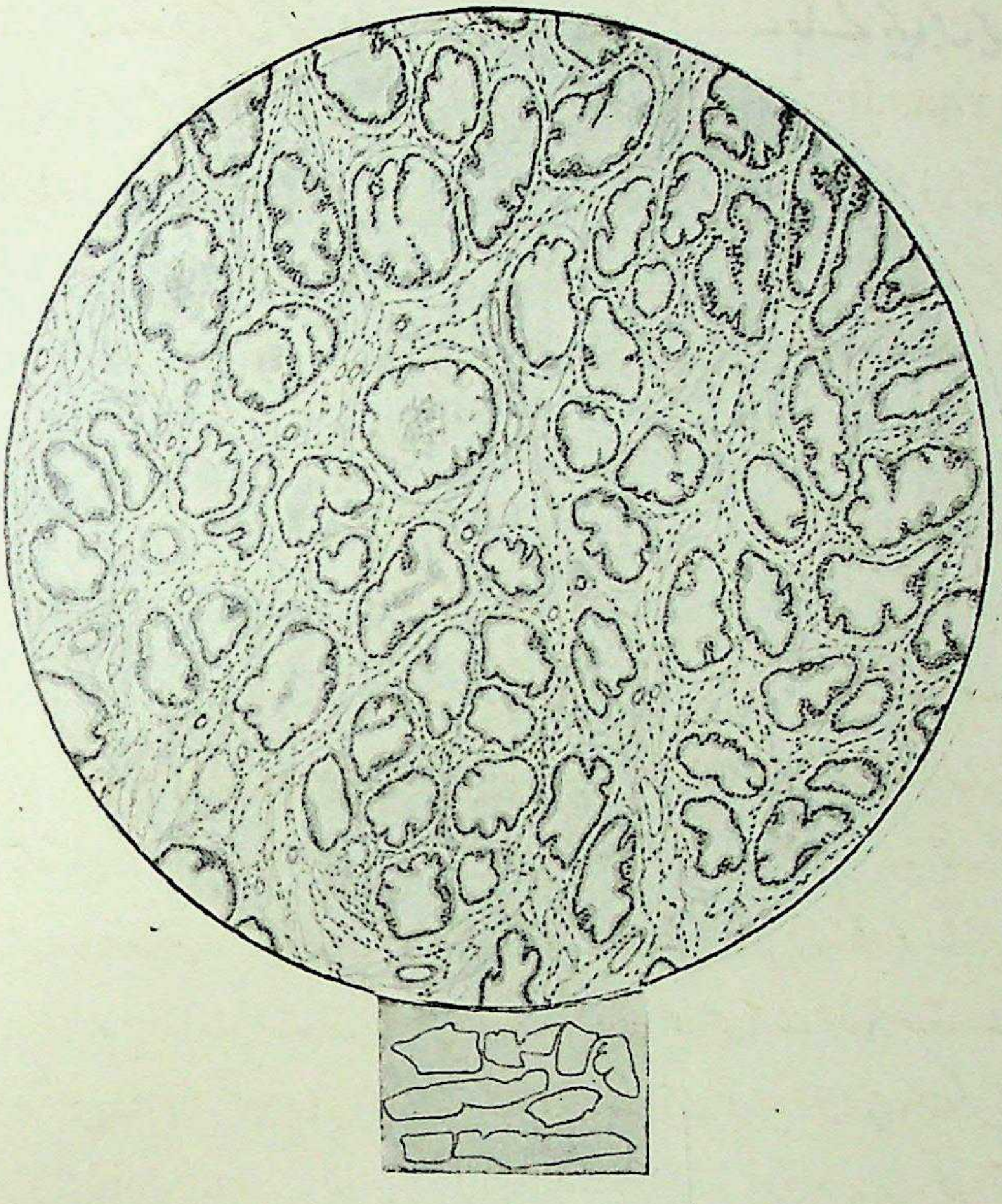

شکل ۲۳۷۔ یہ شکل دروں رحمہ کے اس طبعی منظر کو ظاہر کرتی ہے جو بیش حیضی حالت میں پایا جاتا ہے۔ انبیبات کے کنگرہ دار منظر، اندر کی طرف بڑھے ہوئے فرن نما گچھوں اور غدد کی متسع حالت کو غور سے دیکھا جائے۔ ہیکل کی نزاکت کا مقابلہ اس کثافت سے بھی کیا جائے جو دروں رحمہ کی بیش تکوینی قسم میں دیکھنے میں آتی ہے جو نزفی رحمی مرض (metropathia hæmorrhagica) کو متلازم ہے۔

کے ساتھ ایسے مبیضین پائے جاتے ہیں جن میں جسمِ اصفر نہیں ہوتا۔ سنین حال میں

شرووڈر[1] (Schröder) اور ولفرڈ شا[2] (Wilfred Shaw) نے اس موضوع میں بہت اضافے کئے ہیں اور انہوں نے پہلے مصنفین کے مشاہدات کی تصدیق کی ہے۔ اور یہ قطعی طور پر ثابت کر دیا ہے کہ دروں رحمہ کی بیش تکونی حالت میں ہمیشہ ایسے بیض پائے جاتے ہیں جن میں کوئی تازہ جسم اصفر موجود نہیں ہوتا، بلکہ ان میں ایک یا زیادہ دویرہ نما پختگی پذیر جراب (cystic ripening follicles) پائے جاتے ہیں۔ شرووڈر کا یہ خیال ہے کہ اس مرض کو "نزفی رحمی مرض" ("metropathia hæmorrhagica") کی اصطلاح سے تعبیر کرنا چاہئے لیکن یہ اصطلاح اس لحاظ سے مکمل طور پر اطمینان بخش نہیں ہے کہ اگرچہ اس مرض کی لازمی سریری علامت جریان خون ہے مگر دروں رحمی ضرر کے متعلق یہ خیال کیا جاتا ہے کہ یہ بیض میں کسی پختگی پذیر جراب کے برقرار رہنے سے ثانوی طور پر پیدا ہوتا ہے، اور اس لئے ممکن ہے کہ یہ مولد ہارمون نظام (hormono-poietic system) کے کسی فعل کے اختلال کا نتیجہ ہو۔

405 نزفی رحمی مرض یا "شرووڈر کے مرض" میں دروں رحمہ کے جو مناظر خالی آنکھ سے اور خوردبین سے دکھائی دیتے ہیں ان کو شا (Shaw) نے یوں بیان کیا ہے۔ "دروں رحمہ طبعی کی نسبت بہت زیادہ دبیز ہوتا ہے، اور اس کی دبازت ½ انچ تک بھی ہو سکتی ہے، اس میں ان سعدانی اور بے ساقچہ بروزات کی وجہ سے جو کہفہ رحم میں نکلے ہوتے ہیں یکسانیت نہیں پائی جاتی۔ یہ بروزات بہت کثیر العروق ہوتے ہیں اور ان میں سے خون رستا ہے" (دیکھو صفحہ ۱۵ اور شکل ۲۳۵)۔ نسیجیاتی خواص بہت ممیز ہوتے ہیں اور یہ وہی ہیں جن کو پہلے نام نہاد "سعدانی" ("polypoid")، "فطری" ("fungous") یا "غدی دروں رحمی التہاب" ("glandular endometritis") کے ساتھ منسوب کیا جاتا تھا (روج: Ruge)۔ سطحی سرحلمہ بلند ستونی قسم کا ہوتا ہے، لیکن جیسا کہ شا (Shaw) نے بتایا ہے، یہ تکسر اور تنخر کے رقبہ جات کی وجہ سے جو ان اصابات کا ایک بہت ہی نمایاں خاصہ ہوتے ہیں بے قاعدہ طور پر منقسم ہوتا ہے۔ دروں رحمی غدد کا لازمی ممیز خاصہ دویری اتساع ہے (دیکھو شکل ۲۳۶ اور ۲۳۸) جو خالی آنکھ سے شناخت کیا جا سکتا ہے۔ غدی دویروں کا استری سرحلمہ بالعموم بلند ستونی ہوتا ہے،

---

[1] *Arch. für Gyn.*, 1919, cx., 633.

[2] *Journ. Obstet. and Gyn. Brit. Emp.*, Vol. xxxvi., No. 1.

مگر بعض اوقات یہ مکعبی اور مسطح بھی ہوتا ہے۔ خلیات کی عموماً ایک سے زائد تہیں پائی جاتی ہیں،

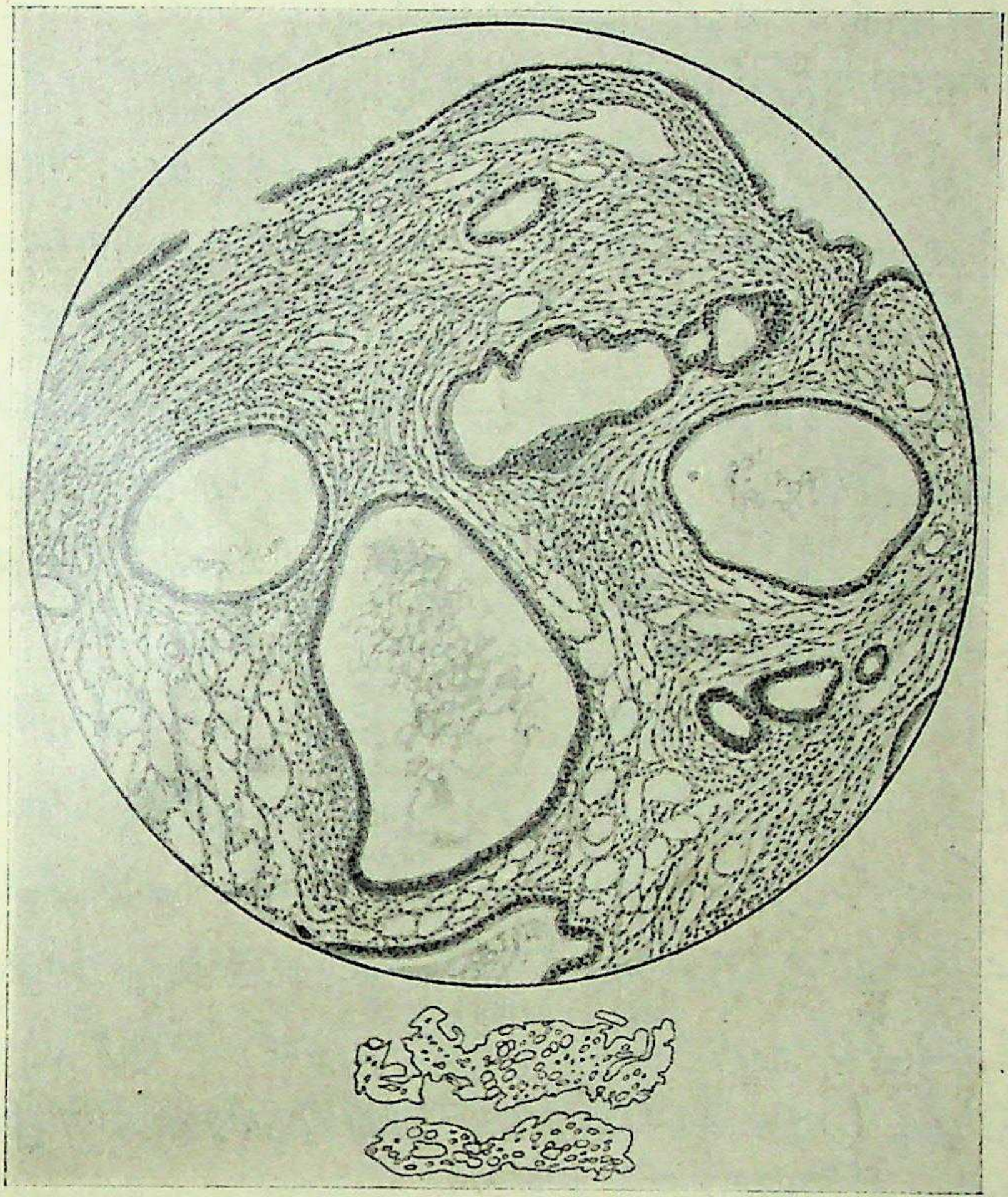

شکل ۲۳۸۔ سعداتی دوری دروں رحمہ (Polypoidal-cystic Endometrium)
جو ”نزفی رحمی مرض“ (“Metropathia Hæmorrhagica”) کے ایک
اصابہ سے حاصل کیا گیا ہے۔ ۶۵ x ۔ ہیکل کی کثافت اور متسع غدود کی کلاں جسامت
کو غور سے دیکھا جائے، جن میں افراز، چند خلیاتِ ابیض اور سر حلمہ نما خلیات موجود
ہیں۔ یہ بافت خردبینی تشریحہ پر خالی آنکھ سے ایسی دکھائی دیتی تھی جیسی کہ درنشاندہ
خاکہ میں ظاہر کی گئی ہے۔

اوران سے درحقیقت چھوٹے چھوٹے خلیات بنے ہوتے ہیں۔ دویروں کے درونہ میں بعض اوقات خلیاتِ ابیض اور بڑے بڑے سرحلمہ نما "لبائی" خلیات ("colostrum-like" cells) بھی پائے جاتے ہیں جن کی شکل بیضوی ہوتی ہے اور جن میں موٹے موٹے ذرات والا نخزمایہ موجود ہوتا ہے۔ یہ خلیات ویسے ہی ہوتے ہیں جیسے کہ پستان کے داء الثدی[1] (mastopathia) اور غدہ قدامیہ کی بیش پرورش میں دیکھنے میں آتے ہیں۔

بعض اوقات غدد کی تعداد میں بھی بہت سا اضافہ ہوجاتا ہے اور یہ اس حد تک پہنچ جاتا ہے کہ بعض مصنفین نے اس عارضہ کو بیان کرنے کے لئے اسے "منتشر غدی سلعہ" ("adenoma diffusa") کے نام سے موسوم کرنے کا خیال ظاہر کیا ہے۔

نزفی رحمی مرض میں درون رحمہ کے ہیکل میں ڈوکی خلیات پائے جاتے ہیں جن کے نواتات کلاں ہوتے ہیں، اور یہ خلیات بالعموم ایک دوسرے میں ٹھنسے ہوتے ہیں، لیکن تہیج کی وجہ سے یہ گاہے گاہے ایک دوسرے سے الگ الگ بھی پائے جاتے ہیں۔ ان کے درمیان کافی فاصلہ بھی ہوتا ہے۔ نہ نوپلازمائی خلیات سے درریزش واقع ہوتی ہے، اور نہ خلیاتِ ابیض ہی زیادہ تعداد میں موجود ہوتے ہیں، اور نیز اریکی بافت بھی نہیں بنتی (ڈبلیو۔ شا)۔ درون رحمہ کی سطحی تہ میں تنخز کے بڑے بڑے رقبہ جات ہمیشہ موجود ہوتے ہیں جن کو شدید بیش دمویت متلازم ہوتی ہے۔ شعریات متسع پائے جاتے ہیں اور ان کے درحلمہ (endothelium) کے انحطاط کی وجہ سے وسیع رخنکی نزف واقع ہوجاتا ہے۔ لمفی دویری درریزش (lympho-cystic infiltration) بھی ایک نمایاں خاصہ ہوتی ہے (دیکھو شکل ۲۳۶)۔

شا نے نزفی رحمی مرض کے جن اصابات کے متعلق تحقیقات کی ہے ان تمام اصابات میں اس نے یہ ایک دلچسپ مشاہدہ کیا ہے کہ جہاں جہاں عضلۂ رحم اور درون رحمہ کے درمیانی خطِ فاصل کا امتحان کیا جا سکتا تھا وہاں عضلۂ رحم کے درون رحمہ سے کسی نہ کسی حد تک متاثر ہونے (درون رحمیت endometriosis:) کا مظاہرہ کیا جا سکتا تھا۔ طبعی حالت میں جیسا کہ فرینکل اور ایڈلر نے بتایا ہے، درون رحمہ کے غدد اور اس کا ہیکل عضلۂ رحم پر حملہ آور نہیں پائے جاتے۔

---

[1] Beckwith Whitehouse, "Mastopathia and Chronic Mastitis," *Surgery, Gyn. and Obstetrics*, Vol. viii. 934. 278—285.

جیساکہ پہلے بیان کیا جاچکا ہے اس مرض میں بیضین کا منظر مثالی ہوتا ہے۔ تمام اصابات میں یہ مذبول پائے جاتے ہیں اور ”جرابی دویرہ“ کی قسم کے یک جانبی دویرے ان میں ہمیشہ موجود ہوتے ہیں (دیکھو صحیفہ ۱۵، صفحہ 402)۔ ڈبلیو۔ شا نے جن پندرہ اصابات کا امتحان کیا ہے ان میں دویروں کا قطر ۲½ انچ سے ۱ انچ تک تھا۔ خردبین سے دیکھنے پر ان کی دیواروں کی ساخت پختگی پذیر گرافی جراب کی دیوار کے متماثل تھی۔ چھوٹے دویروں میں ”ذراتیہ“ (”granulosa“) کے خلیات کی کئی ایک تہیں پائی گئیں، اور ”داخلی غلاف“ (”theca interna“) کے خلیات کلاں اور کثیر السطوح تھے، اور بعض اوقات یہ لون دار پائے گئے۔ زیادہ بڑے دویروں میں خلوی استر مذبول پایا گیا۔

نزفی رحمی مرض میں بیضین میں لیوٹینی بافت کے نہ پائے جانے کا ذکر پہلے کیا جاچکا ہے۔ ایسا معلوم ہوتا ہے کہ اس حالت میں جراب کی پختگی کا عمل طبعی کی نسبت آہستہ ہوتا ہے، اور یہ بہت کم واضح ہوتا ہے۔ کم عمر مریضوں تک میں بھی عام طور پر صرف چند ابتدائی جرابات (primordial follicles) ہی پائے جاتے ہیں۔

سریری خصائص۔ نزفی رحمی مرض نزفِ رحم کے سبب کی حیثیت سے قلیل الوقوع نہیں۔ رحم کے بے قاعدہ جریانِ خون کے جن اصابات کے متعلق ڈبلیو۔ شا نے تحقیقات کی ہے ان میں سے ۲۵ فیصدی کو اس نے اس مرض سے منسوب کیا ہے۔ اس مرض کے ضررات سے عدیم الولادت اور کثیر الولادت دونوں قسم کی عورتیں متاثر پائی جاتی ہیں، مگر یہ مؤخر الذکر میں زیادہ کثرت سے پائے جاتے ہیں۔ شا کے ترپن اصابات میں سے دس اصابات عدیم الولادت عورتوں میں پائے گئے۔ نزفی رحمی مرض اکتالیس اور پینتالیس سال کی عمر کے درمیان بہت کثرت سے پایا جاتا ہے، مگر یہ ریعان (adolescence) سے لیکر انقطاع الطمث کے بعد تک کے ہر حصۂ عمر میں عارض ہوسکتا ہے۔ سنینِ انقطاع الطمث میں اس مرض کو بے قاعدہ اور شدید جریانِ خون کے سبب کی حیثیت سے ہرگز نظر انداز نہ کرنا چاہیئے۔ نزفی رحمی مرض دوسرے نسائیاتی حوضی ضررات سے بظاہر کسی قسم کا تعلق رکھنے کے بغیر نمودار ہوتا ہے۔ اس مرض سے ماؤف رحم میں گاہے گاہے 407 چھوٹے چھوٹے لیفیے (fibroids) پائے جاتے ہیں، لیکن ان کے ساتھ سببِ مرض کا کوئی تعلق معلوم نہیں ہوتا۔ جن اٹھارہ نمونوں کا شا نے مفصل امتحان کیا ہے ان میں سے صرف ایک میں سابق الوجود التہابِ حوض کی شہادت پائی گئی۔

شہروڈر کے مرض کے علامات بہت مثالی ہوتے ہیں۔ مریضہ بالعموم ایسے روزانہ نزف کی روئداد پیش کرتی ہے جو تین سے آٹھ یا دس ہفتہ تک جاری رہتا ہے۔ جریانِ خون کی شدت کی نسبت اسکی مدت ہی ثانوی عدم دمویت کی ایک حالت پیدا کرنے کے لئے کافی ہوتی ہے۔ مثالی اصابات میں نزفِ رحم سے پہلے بے طمثیت کا ایک زمانہ پایا جاتا ہے جو پانچ سے بارہ ہفتہ تک ہوتا ہے۔ شاکے ترین اصابات میں سے چھبیس میں مسلسل نزف کے وقوع سے پہلے بے طمثیت کی روئداد پائی گئی۔ درد اس مرض کا ہرگز کوئی خاصہ نہیں ہوتا، اور اس لئے قبل اسکے کہ کسی طبی مدد کے حاصل کرنے کا خیال کیا جائے مریضوں میں ثانوی عدم دمویت بعض اوقات ایک خطرناک درجہ تک پہنچ جاتی ہے۔ اور اسکی ایک قدرتی وجہ یہ بھی ہے کہ یہ مرض عام طور پر سن یاس پر رونما ہوتا ہے اور یہ اعتقاد بھی عام طور پر پایا جاتا ہے کہ بے قاعدہ اور شدید جریانِ خون اس سن کو متلازم ہوتا ہے۔

حوض کے سلسلہ میں جو طبعی امارات مقامی طور پر پائے جاتے ہیں وہ سادہ ہی ہوتے ہیں۔ رحم یکساں طور پر کسی قدر کلانی یافتہ پایا جاتا ہے۔ اسکی سطح ہموار اور اس کی بستگی طبعی ہوتی ہے۔ جس پر یہ حد سے زیادہ الیم نہیں ہوتا اور بخوبی حرکت پذیر ہوتا ہے۔ حوض کے پچھلے چوتھائی حصوں میں سے کسی ایک میں کلانی یافتہ اور دوہری بیض شناخت کیا جا سکتا ہے۔ اس قسم کا بیض براستہ معائے مستقیم زیادہ آسانی سے محسوس کیا جا سکتا ہے بشرطیکہ یہ ڈگلس کی جیب میں مسقوط نہ ہو گیا ہو۔ مریضہ کے مشورہ طلب کرنے کے وقت پر بھی جریانِ خون عام طور پر موجود ہوتا ہے، اور مواد بالعموم تاریک اور سیال ہوتا ہے، اور یہ طبعی سیالِ حیض سے مشابہت رکھتا ہے۔ گاہے گاہے اس میں تھکّے بھی پائے جاتے ہیں، لیکن خون بہت آہستہ بہتا ہے اور مسلسل رستا رہتا ہے۔

اس مرض کی تفریقی تشخیص اسقاط، لیفیتی سعدانہ (fibroid polypus)، اور ایسے سرطان سے کرنی ضروری ہوتی ہے جو جسم رحم پر اثر انداز ہو۔ قبل الذکر دونوں حالتیں معدم حس کے زیر اثر کہفۂ رحم کا استقصاء کرنے سے بآسانی شناخت کی جا سکتی ہیں۔ مؤخر الذکر عارضہ کی حالت میں تشخیص کو قطعی قرار دینے سے پہلے سعدانی اور بیش تکونی درون رحمہ کا خردبین سے امتحان کرنا بعض اوقات ضروری ہوتا ہے۔ نزفی رحمی مرض (metropathia haemorrhagica) کی مریضہ کا علاج آجکل بالخصوص مقامی ہے، اور اس سے تکلیف دہ نزفِ رحم کو ضبط میں لانے کی زیادہ تر کوشش کی جاتی ہے۔ جو عورتیں انقطاع الطمث کے

زمانہ کو پہنچ چکی ہوں ان میں علاج کے تمام ممکن الحصول ذرائع میں سے ریڈیم کا استعمال بہت موثر ثابت ہوتا ہے۔ کہفہ رحم میں ۵۰ ملی گرام عنصر ریڈیم چھتیس سے لیکر چالیس گھنٹہ تک رکھنے سے علامات کو قابو میں لانے میں تقریباً ہمیشہ کامیابی ہوتی ہے۔ ان سے کم عمر عورتوں میں جن میں مصنوعی انقطاع الطمث مطلوب نہیں ہوتا نزف کو بند کرنے کے لئے دروں رحمہ کے جرف (curettage) کو بالاعتماد ضرور اختیار کرنا چاہیئے۔ ۱۵ فیصدی اصابات میں صرف اسی سادہ تدبیر سے شفا حاصل ہو جاتی ہے۔ اگر علامات عود کریں تو اس عملیہ کو مکرر سرانجام دینا چاہیئے۔ رحم برآری (hysterectomy) کا عملیہ صرف انہی مریضوں کے لئے محفوظ رکھا جائے جن میں علاج کے مندرجہ بالا ذرائع ناکام ثابت ہوں، اور جن میں تشعیع (irradiation) نامناسب ہو (مثلاً کم عمر مریضوں میں)، اور جہاں پیچیدگیاں پیدا کرنے والے دوسرے مقامی ضررات موجود ہوں۔ اس مرض کی بنیادی امراضیات پر غور کرنے سے قدرتی طور پر یہ خیال پیدا ہوتا ہے کہ اگر علاج کی مذکورہ بالا تدابیر کی بجائے غدہ نخامیہ کے مقدم لختہ کے لیوٹین ساز ہارمون کا استعمال کیا جائے تو علامات میں تخفیف واقع ہو سکتی ہے اور مستقل طور پر شفا بھی حاصل ہو سکتی ہے۔ جن چند مریضوں کا علاج اس طریقہ سے کیا گیا ہے ان میں کسی قدر کامیابی حاصل ہوئی ہے، اور یہ ممکن ہے کہ مستقبل میں اس قسم کی زیادہ قوی اور زیادہ قائم تجہیزات کے رواج پانے سے علاج کا ایک ایسا ذریعہ دستیاب ہو جائے جس سے دروں رحمہ کی بے قاعدہ بالیدگی، جس پر کہ سریری علامات کا انحصار ہے، منضبط رکھی جا سکے۔

408

دروں رحمی التہاب

(ENDOMETRITIS)

دروں رحمہ کے التہاب سے جسم رحم یا عنق کی استری غشا ماؤف ہو سکتی ہے۔ صادق التہابی تغیرات، یعنی وہ جن میں التہاب کی نسیجیاتی شہادت موجود ہو، شائد اولاً سرائت ہی سے پیدا ہوتے ہیں، مگر سرائتی عامل کی نوعیت کا معلوم کرنا ہمیشہ ممکن نہیں ہوتا۔ یہ ظاہر ہے کہ جو التہابی عمل دروں رحمہ پر حملہ آور ہوگا اس کا رجحان بافت کے تسلسل کے ذریعہ سے عضلۂ رحم تک پھیلنے کی طرف ہوگا۔ لہٰذا سرائتی دروں رحمی التہاب کے ہر اصابہ میں التہاب الرحم (metritis) کا

جز بھی پایا جا سکتا ہے۔ مگر تجربہ سے یہ ظاہر ہوتا ہے کہ حاد سرائت کے اصابات کے علاوہ دیگر اصابات میں عضلی بافت کے زیادہ وسیع حصہ پر حملہ نہیں ہوتا اور مرض کے اہم خصائص درون رحمی تغیرات پر مشتمل ہوتے ہیں۔ یہ معلوم کرنا بھی دلچسپی سے خالی نہ ہوگا کہ زوائد رحم کے وسیع مزمن التہاب (مثلاً مضاعف انبوبی اجتماع ریم : double pyosalpinx) کی موجودگی میں بھی درون رحمہ کا تندرست پایا جانا ایک بالکل عام واقعہ ہے۔

حاد جسمی درون رحمی التہاب
(Acute Corporeal Endometritis)

اس مرض کی صرف ایک ہی قسم پائی جاتی ہے اور وہ سرائت سے پیدا ہوتی ہے۔ درون رحمہ کی ایسی سرائت نفاسی اور غیر نفاسی دونوں قسم کے اصابات میں واقع ہوتی ہے۔ قبل الذکر پر ایک سابقہ باب میں بحث کی جا چکی ہے (دیکھو "گندیدہ" اور "سرایتی درون رحمی التہاب"، صفحات 260 تا 263)، اور یہ یاد ہوگا کہ تسمم الدم (toxæmia) اور عفونت الدم (septicæmia) اسی قسم کے درون رحمی التہاب کے سریری عواقب ہیں۔ غیر نفاسی اسباب میں سے سوزاک شاید سب سے زیادہ اہم ہے۔ اور ان دوسری حالتوں کی نوعیت جو حاد درون رحمی التہاب کا باعث ہوتی ہیں لازمی طور پر عفونتی ہوتی ہے اور یہ حالتیں تنخزی لیفیوں (necrotic fibroids)، انحطاط پذیر سرطانات، رحمی اجتماع الدم (hæmatometra) کی سرائت، کسی عفونت زدہ آلہ کے گذارنے، اور قوی کاویات کے استعمال پر مشتمل ہیں۔ حاد درون رحمی التہاب کی نسیجیات کا علم زیادہ تر ہم نے زمانۂ نفاس کے سرائت زدہ ارحام کے امتحان سے حاصل کیا ہے، کیونکہ ایسا بہت شاذ و نادر ہی ہوتا ہے کہ حاد سوزاکی درون رحمی التہاب کے کسی اصابہ میں درون رحمہ کا امتحان کرنے کا کوئی موقعہ حاصل ہو (دیکھو جسم رحم کا سوزاک، صفحہ 292)۔

لہٰذا جسمی درون رحمی التہاب (corporeal endometritis) کی مرضی تشریح تشخیص اور علامات کے لئے مطالعہ کنندہ کو رحمی عفونت کا باب دیکھنا چاہئے (دیکھو صفحات 258 تا 265)۔

مزمن جسمی درون رحمی التہاب

(Chronic Corporeal Endometritis)

درون رحمہ (جو کہ کہفۂ رحم کا استر ہے) کا مزمن التہاب، یعنی مزمن جسمی درونِ رحمی التہاب، اگرچہ کافی عام ہے لیکن یہ اتنا کثیر الوقوع نہیں جتنا کہ پہلے تصور کیا جاتا تھا۔ ہٹش مین (Hitschmann) اور ایڈلر (Adler) کے اُن مشاہدات سے، جو انہوں نے درون رحمہ کے ان دَوری اختلافات پر کئے ہیں جو کہ دورِ حیض میں پائے جاتے ہیں، اور شروڈر (Schröder) اور ڈبلیو۔ شا (W. Shaw) اور دیگر محققین کی اُس حالیہ تحقیقات سے جو انہوں نے درون رحمی بیش تکون اور مبیض کے سوءِ فعل کے درمیانی تعلق پر کی ہے، امراضیاتِ رحم کے اس پہلو کی توضیح بہت بڑی حد تک ہوتی ہے جو کئی سالوں سے مشکل تصور کیا جاتا تھا۔ "مزمن درون رحمی التہاب" ("chronic endometritis") کی اصطلاح جو مجہول الاصل سیلانِ ابیض اور بے قاعدہ رحمی نزف کی اساسی امراضیات کے بیان میں بہت عرصہ سے مروّج ہے صحیح نہیں، اور اب اُس کا استعمال اصابات کے اس گروہ تک ہی محدود ہے جس میں مزمن التہابی خاصہ کی ناقابلِ تردید شہادت موجود ہو۔ لہٰذا اب یہ ضروری ہے کہ ہم درون رحمہ کے مزمن التہابی عمل کی شناخت کے لئے ان ذرائع پر غور کریں جو ہمارے لئے ممکن الحصول ہیں۔ جسم کے اکثر اعضا کے مزمن التہابی ضرر کے متعلق زیادہ اختلاف نہیں پایا جاتا، لیکن درون رحمہ کی سی تغیر پذیر ساخت کے متعلق بعض ایسی خاص دقتیں موجود ہیں جن کی وجہ سے کسی صحیح فیصلہ پر پہنچنا عموماً مشکل ہوتا ہے۔ التہاب کی شناخت کا انحصار غدد کے تغیرات کی نسبت ہیکل کے تغیرات پر زیادہ ہے گو یہ دونوں ساختیں بھی ماؤف پائی جاتی ہیں۔

(ل) ہیکل کے تغیرات۔ (۱) تہیج۔ یہ کہا جاتا ہے کہ اگر درون رحمہ کے ہیکلی خلیات کے درمیان سیّال ارتشاح موجود ہو تو یہ التہاب کی شہادت ہوتا ہے، لیکن چونکہ حالتِ قبل از حیض میں تہیج طبعی طور پر موجود ہوتا ہے (دیکھو شکل ۲۳،) اس لئے یہ التہابی ضرر کی ممیز علامت تصور نہیں کیا جاتا۔

(۲) گول خلیوں کی در ریزش۔ عضلہ کی طرح کی گھنی بافت میں گول خلیوں کے

صفحہ ١٦

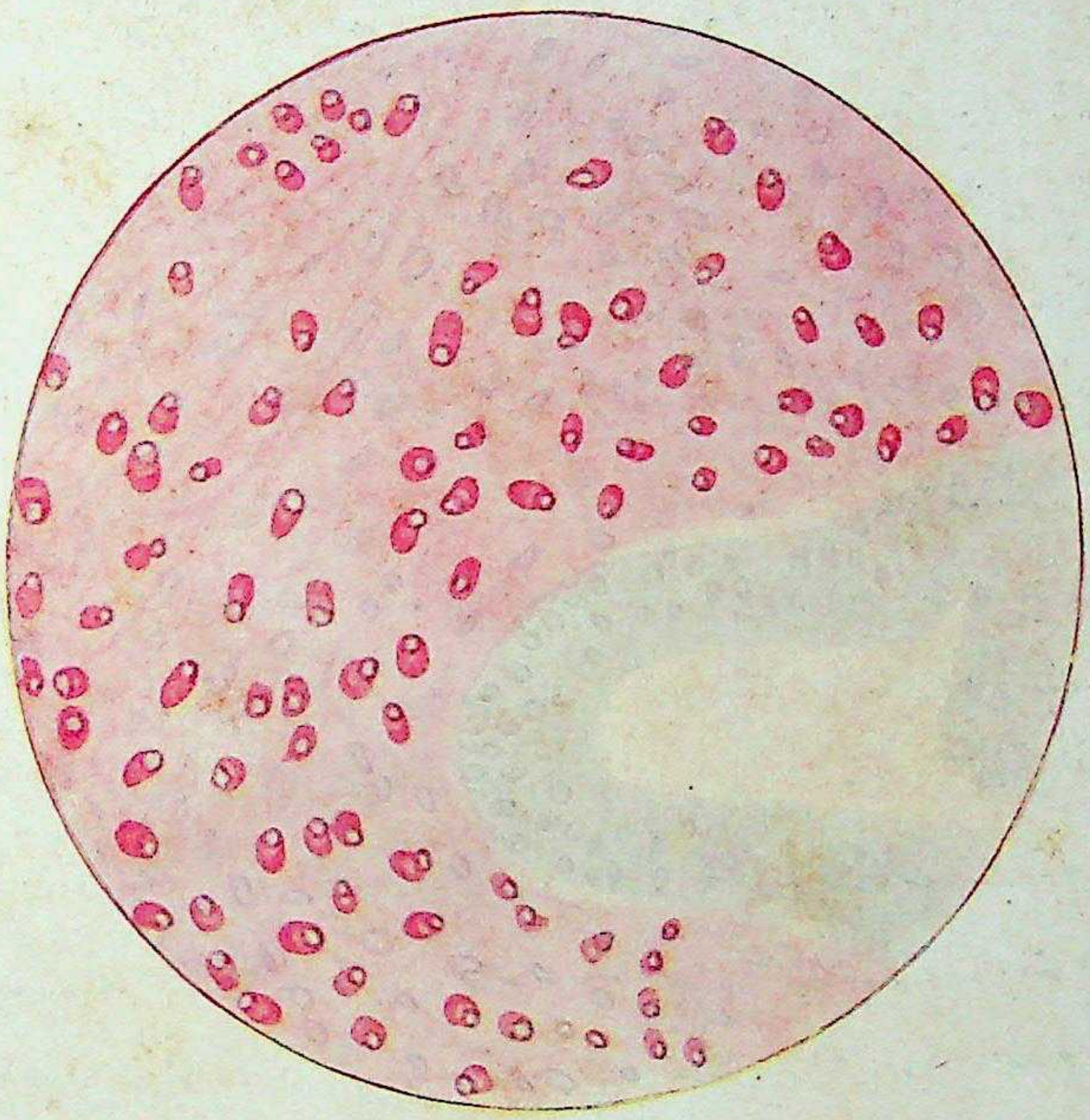

مزمن دروں رحمی التہاب (Chronic Endometritis) جس میں مصلی خلیات (سرخ) اور لمفی خلیات (پھیکے نیلے) دکھائے گئے ہیں۔ تلوین اُنّا پیپن ہائیم کے طریقہ سے کی گئی ہے۔

مقابل صفحہ 409

ارتشاح کا وجود بآسانی شناخت کیا جا سکتا ہے، لیکن جسمی دروں رحمہ کی سی کثیر الخلایا ساخت میں اسکی شناخت زیادہ مشکل ہوتی ہے۔ طبعی ہیکل میں لمفی خلیے اور انصالی بافت کے خلیے بکثرت پائے جاتے ہیں، اور حیض سے عین پہلے کثیر الاشکال نواتی خلیاتِ ابیض کی ایک محدود تعداد موجود ہوتی ہے۔ جس دروں رحمہ میں تحت الحاد التہاب موجود ہو اس میں غدد کے گرد اور بعض اوقات ان کے خاص درونوں میں بھی کثیر الاشکال نواتی خلیاتِ ابیض کے اجتماعات موجود ہوتے ہیں، اور جو دروں رحمہ مزمن طور پر ملتہب ہوتا ہے اس میں یہ نسبتہً کم ملتے ہیں۔ اسکے علاوہ یہ سطحی سرحلمہ کے نیچے ہیکل کی تمام سطحی تہوں میں اکثر منتشر پائے جاتے ہیں۔ ان خلیات کی تقسیم اکثر قطعات میں ہوتی ہے، اور ان کی تشخیصی اہمیت کا انحصار ان امور پر ہے کہ یہ گروہوں میں پائے جاتے ہیں، اور ان میں گہرے طور پر ملوّن ہونے کے خواص موجود ہوتے ہیں، اور ان کے بے ڈھنگے نواتات اور ان کے متصل پائے جانے والے لمفی خلیات کے متشاکل نواتات کے درمیان ایک تضاد پایا جاتا ہے، مزید برآں خلیۂ ابیض جسامت میں لمفی خلیہ سے ذرا سا بڑا ہوتا ہے۔

(۳) **مصلی خلیات** (Plasma-cells)۔ مصلی خلیہ ایک اور ارتشاحی خلیہ ہے۔ جب یہ خلیات زیادہ تعداد میں موجود ہوتے ہیں، تو یہ صادق مزمن التہاب کے وجود کو ثابت کرنے کے لئے نہایت معتبر دلیل کا کام دیتے ہیں۔ مصلی خلیہ کو جو اہمیت مزمن التہاب کا ایک تشخیصی خاصہ ہونے کی حیثیت سے حاصل ہے اس پر بعض اربابِ سند کو اعتراض ہے، لیکن جہاں تک اس کی عظمتِ اہمیت کا تعلق ہے ہمیں ہش مین (Hitschmann) اور ایڈلر (Adler) سے اتفاق ہے۔ جس طرح طبعی دروں رحمہ میں چند کثیر الاشکال نواتی خلیاتِ ابیض پائے جا سکتے ہیں، اسی طرح اس میں چند مصلی خلیات بھی پائے جا سکتے ہیں، لیکن مزمن طور پر ملتہب غشا میں مصلی خلیات بافراط موجود ہوتے ہیں (دیکھو صفحہ ۱۶)۔ انکی تشخیصی اہمیت کا انحصار ان کی تعداد پر ہوتا ہے۔ یہ کہا جا سکتا ہے کہ دروں رحمی التہاب کے تحت الحاد درجہ میں التہابی ارتشاح کثیر الاشکال نواتی خلیاتِ ابیض کی انتشاری یا قطعاتی تقسیم پر مشتمل ہوتا ہے، اور جب التہاب مزمن ہو جاتا ہے تو یہ ارتشاح مصلی خلیات پر مشتمل ہوتا ہے جو خلیاتِ ابیض کی جگہ لے لیتے ہیں۔

مزمن دروں رحمی التہاب کی تشخیص میں مصلی خلیہ کو اس قدر اہمیت حاصل ہے کہ اسکے صفات کا تفصیل سے ذکر کرنا مناسب ہوگا۔

مصلی خلیہ لمف آسا خلیہ (lymphoid cell) سے دگنی جسامت کا ہوتا ہے۔ اور اس میں اساس پسند خلیہ مایہ (basophilic cytoplasm) کی ایک بڑی مقدار موجود ہوتی ہے۔ اس کا خاکہ کثیر السطوح اور بے قاعدہ ہوتا ہے، اور اسکے نوات کے اردگرد اکثر اوقات خفیف زرد رنگ کا ایک خارج المرکز رقبہ موجود ہوتا ہے جس کی شکل پتے کی سی ہوتی ہے، اور اس میں کرومیٹینی اجسام کی ایک ستارہ نما ترتیب دکھائی دیتی ہے۔ مصلی خلیہ کے مبدا کے بیان میں اختلاف ہے۔ اُنّا (Unna) یہ بیان کرتا ہے کہ یہ اتصالی بافت سے نمو پاتا ہے۔ اور عام طور پر یہ خیال کیا جاتا ہے کہ مصلی خلیہ خون یا لمف کے لمفی خلیوں (lymphocytes) سے پیدا ہوتا ہے۔ مزمن دروں رحمی التہاب میں یہ کثیر تعداد میں پایا جاتا ہے، اور اکثر اوقات تمام ارتشاح اسی پر مشتمل ہوتا ہے، اور یہ دروں رحمہ کے دیگر اجزائے ترکیب سے بآسانی تمیز کیا جا سکتا ہے۔ صحفہ ۱۶ سے یہ ظاہر ہوتا ہے کہ مصلی خلیات دروں رحمہ کے ہیکل میں موجود ہیں جس کی تلوین اُنا۔ پیپن ہائیم (Unna-Pappenheim) کے طریقہ سے کی گئی ہے۔ نواتات کی کرومیٹین (chromatin) سبز اور نخز مایہ سرخ ہے۔

لہٰذا تحت الحاد اور مزمن دروں رحمی التہاب کی تشخیص کا انحصار (۱) گول خلیوں والے ارتشاح اور (۲) اُس رشحہ کے پائے جانے پر ہے جو مصلی خلیات پر مشتمل ہوتا ہے، اور یہ یا تو قطعات میں منقسم ہوتا ہے اور یا تمام ہیکل میں منتشر پایا جاتا ہے۔ دوسرے مقامات کے التہاب کی طرح یہاں بھی عرقی تغیرات واقع ہوتے ہیں۔ درجۂ حاد میں یہ اتساعِ عروق تک ہی محدود ہوتے ہیں، اور درجۂ مزمن میں جدید عروق طیار ہو جاتے ہیں، اور پرانے عروق کی دیواروں میں دبازت پیدا ہو جاتی ہے۔ مذکورہ بالا تغیرات کے بعد ہیکل میں لازمی طور پر لیفیت پیدا ہو جاتی ہے جو جملہ مزمن التہابی حالتوں کا امتیازی خاصہ ہے۔ جہاں تک دروں رحمہ کا تعلق ہے اس سے ایک دقّت پیدا ہو جاتی ہے، کیونکہ دوران تشخیص میں اِس بافت کے فعلیاتی ذبول (جو انقطاع الطمث کے بعد پیدا ہوتا ہے) اور اسکی امراضیاتی لیفیت کے درمیان تمیز کرنا ہمارے لئے ضروری ہوتا ہے۔ مؤخر الذکر کو حالتِ بعد از حیض کے مضغوط اور نسبتہً کثیف ہیکل سے تمیز کرنا ضروری ہے جو خالصتہً ایک فعلیاتی منظر ہے۔

(ب) غدد کے تغیرات۔ سرحلمہ کے قرب وجوار میں مزمن التہاب کے واقع ہونے کا اثر عموماً یہ ہوتا ہے کہ سرحلمی خلیوں میں تکاثر پیدا ہو جاتا ہے۔ مگر معلوم ایسا ہوتا ہے کہ غددِ رحم کی

صورت میں ایسا نہیں ہوتا، اور یہ بلاشبہ اس مداومت سے نہیں پایا جاتا کہ اسے مزمن دروں رحمی التہاب کا امتیازی خاصہ قرار دیدیا جائے۔ غددِ رحم کی جسامت اور شکل دورِ حیض کی حالت کے لحاظ سے مختلف ہوتی ہے۔ لیکن بعض اصابات میں یہ معلوم ہوتا ہے کہ ہیکل کی التہابی حالت اس التفاف (involution) کو رونما ہونے سے باز رکھ سکتی ہے جو حیض کے بعد غدد میں طبعی طور پر واقع ہوتا ہے، اور اس طرح یہ اُس غدی بیش تکون کو جو حالتِ قبل از حیض کا امتیازی خاصہ ہے مستقل طور پر قائم رکھتی ہے۔ ایسے اصابات میں دورِ حیض کے تمام زمانوں میں رحمی التہاب کے امارات کا غدی بیش پرورش اور بیش تکون کی دونوں حالتوں کے ساتھ جو طبعی طور پر صرف حالتِ قبل از حیض ہی میں موجود ہوتی ہیں، پایا جانا ممکن ہے۔ غدد کی بیش پرورش اور ان کے بیش تکون کے علاوہ بہت سے ایسے خلیات ہیں جن سے ان کے درونوں کا استر بنا ہوتا ہے افراز محبوس ہو جاتا ہے۔ اور یہ جام نما یا منقارہ نما خلیوں میں تبدیل ہو جاتے ہیں۔

دروں رحمہ کے جو تغیرات ہماری رائے میں التہاب سے پیدا ہوتے ہیں اور جن پر مصادق دروں رحمی التہاب اسی لئے مشتمل ہے مندرجہ ذیل جدول کی شکل میں مرتب کئے جاسکتے ہیں۔

ملتہب جسمی دروں رحمہ کا منظر	طبعی جسمی دروں رحمہ کا منظر
(۱) کثیر الاشکال نواتی خلیات ابیض بڑی تعداد میں موجود ہوتے ہیں۔	(۱) کثیر الاشکال نواتی خلیات ابیض چند ہی ہوتے ہیں، اور صرف درجۂ قبل از حیض میں موجود ہوتے ہیں۔
(۲) سطحی عضلی تہوں میں گول خلیوں والا ارتشاح پایا جاتا ہے۔	(۲) کوئی نہیں ہوتا۔
(۳) مصلی خلیات بافراط موجود ہوتے ہیں۔	(۳) چند مصلی خلیات ہوتے ہیں یا ایک آدھ ہی ہوتا ہے، یا کوئی نہیں ہوتا۔
(۴) جدید عروق بہت سے ہوتے ہیں اور انکی دیواریں دبیز ہوتی ہیں۔	(۴) صرف پتلی دیواروں والے عروق ہی پائے جاتے ہیں۔
(۵) ہیکل میں لیفیت پائی جاتی ہے، غدد چھوٹے ہوتے ہیں، اور عروق خون کی دیواریں	(۵) ہیکل میں لیفیت پائی جاتی ہے اور بعض غدد سکڑے ہوئے ہوتے ہیں، اور بعض میں دوہری

ملتہب جسمی دروں رحمہ کا منظر	طبیعی جسمی دروں رحمہ کا منظر
موٹی ہوتی ہیں۔	تمدد پایا جاتا ہے۔ لیکن موٹی دیواروں والے عروق موجود نہیں ہوتے۔
(۶) مخاط غدد کے خلیات کے اندر ہوتا ہے۔	(۶) مخاط صرف انبیبات کے دروں میں ہوتا ہے۔

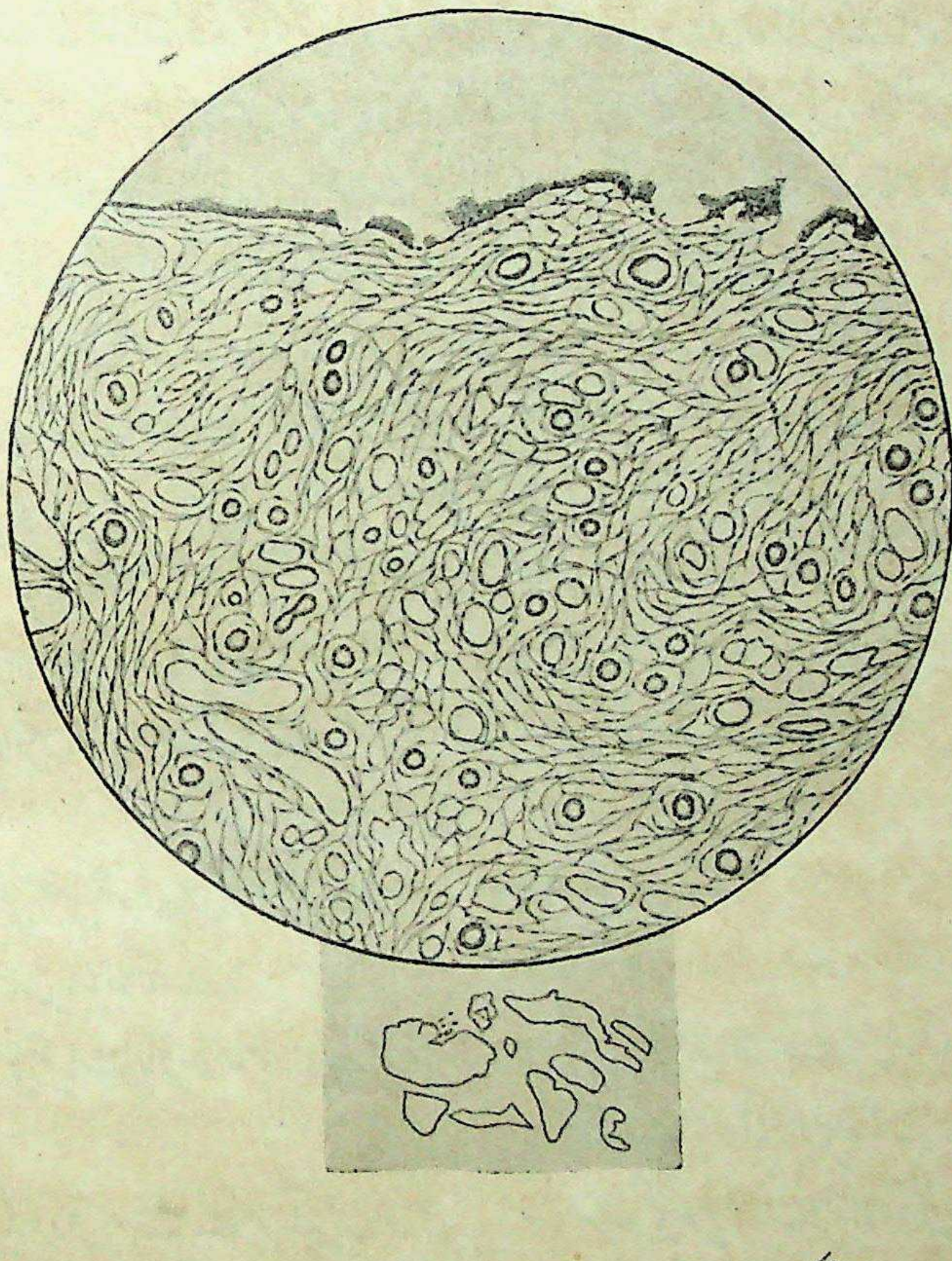

شکل ۲۳۹ - مزمن خلالی دروں رحمی التہاب (Chronic-Interstitial Endometritis)- متأخر درجہ۔ ہیکل کی لیفیتی حالت واضح ہے۔ غدد چھوٹے اور مضغوط ہیں اور کئی ایک کا سر حلمہ غائب ہو گیا ہے۔ (درنشاندہ تصویر بافت کے نما کو ظاہر کرتی ہے جو خردبین کے شیشہ پر دکھائی دیتا ہے۔)

२०/९०(२) २२२७४

صرف وہی حالتیں جو مذکورہ بالا معیار پر پوری اترتی ہیں مزمن دروں رحمی التہاب کے نام سے صحیح طور پر موسوم کی جاسکتی ہیں، اور اس اصطلاح کو ہم سختی سے انہی تک محدود رکھتے ہیں۔

بحث اسباب۔ بعض مثالوں میں اس عارضہ کا کسی سرائت کے ساتھ بلا واسطہ تعلق قائم کیا جاسکتا ہے، اور ایسے اصابات میں سے بہت سے سوزاکی ہوتے ہیں۔ بعض اصابات میں سابقہ عفونتی سرایت کی ایک واضح روئداد موجود ہوتی ہے جس کے ساتھ اس حالت کو بجا طور پر منسوب کیا جاسکتا ہے۔ اور بعض اصابات ایسے بھی ہوتے ہیں جن میں کسی خارجی سرایت کی کوئی روئداد موجود نہیں ہوتی، مگر خون کے ذریعہ سرائت واقع ہونے کے امکان کو خارج از قیاس قرار نہیں دیا جاسکتا۔ لہٰذا ممکن ہے کہ ان اصابات میں بھی کوئی غیر معلوم سرائت سببِ مرض ہو۔

مزمن دروں رحمی التہاب اس وقت تک وثوق سے سوزاکی ثابت نہیں کیا جاسکتا جبتک کہ غدد میں یا دروں رحمہ کے ہیکل میں نبقاتِ سوزاک کا مظاہرہ نہ کیا جائے، اور یہ یقیناً مشکل ہے۔ جسمی افراز سے ایسی کاشتیں حاصل کرنا جو موادِ عنق سے ملوث نہ ہوں قدرتی طور پر بہت مشکل ہے لیکن مزمن دروں رحمی التہاب کے ایسے اصابات کے متعلق، جن میں پرانی سوزاکی سرائت کے واضح امارات موجود ہوں، یہ خیال کیا جاسکتا ہے کہ یہ سوزاکی ہیں۔ مزمن سوزاکی دروں رحمی التہاب کے ایسے کوئی نسیجیاتی خصائص نہیں ہیں جو خاص طور پر اسی کے لئے ممیز ہوں۔

ایسا مزمن دروں رحمی التہاب جس کے ساتھ حمل کے محبوس حاصلات موجود ہوں، عفونتی تصور کیا جاسکتا ہے، اور اسی طرح ایسے دوسرے اصابات بھی عفونتی خیال کئے جاسکتے ہیں جو اسقاط (miscarriage) یا وضعِ حمل یا کسی ایسی عملیتی مداخلت کا، جو رحم کے اندر کی گئی ہو، فوری نتیجہ ہوں خواہ یہ مداخلت اتنی ناقابل لحاظ ہی کیوں نہ ہو جتنی کہ رحمی مجسّہ کا داخل کرنا ہے۔ ایسے اصابات میں ضرر مزمن ہونے کی نسبت اکثر حاد ہوتا ہے۔

امراضیات۔ اس کتاب کی سابقہ طباعتوں میں مزمن جسمی یا رحمی دروں رحمی التہاب کی دو قسمیں بیان کی گئی تھیں، یعنی "ذبولی" ("atrophic") اور "بیش تکونی" ("hyperplasic")۔ ذبولی قسم میں تغیرات زیادہ تر دروں رحمہ کے ہیکل پر اثر انداز ہوتے ہیں، اور غدد پر جو اثر ہوتا ہے وہ محض ثانوی ہی ہوتا ہے اور ارد گرد کے ہیکل کے تغیرات کا میکانی نتیجہ ہوتا ہے۔ بیش تکونی قسم میں دروں رحمہ کے جملہ اجزائے ترکیبی میں تغیرات

पुस्तकालय
गुरुकुल कांगड़ी

واقع ہوتے ہیں۔ اب یہ تسلیم کیا جاتا ہے کہ مؤخر الذکر (یعنی "بیش تکوئی مزمن دروں رحمی التہاب") کے ضرات وہی ہیں جن کا ذکر ایب شروڈر اور ڈبلیو۔ شا نے اُس مرض کے ممیز خصائص کے طور پر کیا ہے جو "نزفی رحمی مرضیت" ("metropathia hæmorrhagica") کے نام سے موسوم ہے، لہٰذا ان کا بیان اُس باب میں دیا گیا ہے جس میں اس مرض پر بحث کی گئی ہے (دیکھو صفحات 402 تا 407)۔

بنا بریں مزمن دروں رحمی التہاب کی صرف ایک ہی قسم یعنی "مزمن رخنی دروں رحمی التہاب" ("Chronic interstitial endometritis") کا بیان کرنا ضروری ہے، اور اس کی جو تفریق "ذبولی" اور "بیش تکوینی" میں کی گئی تھی اُس کی اب ضرورت نہیں۔ بہر حال یہ ضرور معلوم ہو جانا چاہیئے کہ دروں رحمہ کا منظر التہابی عمل کی شدت اور مدت کے لحاظ سے اختلاف پذیر ہوتا ہے۔ اس لئے یہ مناسب ہے کہ اس کا ذکر (۱) ایک تحت الحاد درجہ اور (۲) ایک متاخر درجہ کے تحت کیا جائے۔

پہلے یا تحت الحاد درجہ میں غشائے مخاطی سُرخ اور متورم ہوتی ہے۔ اس درجہ میں ایک صادق التہابی عمل پایا جاتا ہے جس سے مصل، خون کے سُرخ جُسیمے، اور خلیاتِ ابیض ہیکل میں مُرتشح ہو جاتے ہیں۔ غدد دباؤ کی وجہ سے چھوٹے ہو جاتے ہیں، اور دررِیختنہ ہیکل کی وجہ سے یہ ایک دوسرے سے بہت دور ہٹ جاتے ہیں۔ یہ درجہ صعودی سوزاک میں اور اسقاط کے بعد عفونت واقع ہونے کی صورت میں دیکھنے میں آتا ہے۔ دوسرے یا متاخر درجہ میں دروں رحمہ طبعی حالت کے مقابلہ میں زیادہ پتلا ہوتا ہے (دیکھو شکل ۲۳۹)۔ ہیکل یعنی ناہضات (fibroblasts) اور کامل التموالضالی بافت کی موجودگی کی وجہ سے زیادہ گھنا ہوتا ہے۔ غدد چھوٹے اور تعداد میں کم ہوتے ہیں، اور ان میں سے کئی ایک کا سرِ حلمہ غائب ہو جاتا ہے، اور یہ چھوٹے چھوٹے بے استر دویروں کی شکل کے دکھائی دیتے ہیں۔ تحت الحاد اور مزمن دونوں شکلوں میں اور خاصکر مؤخر الذکر میں مصلی خلیات (plasma-cells) بافراط پائے جاتے ہیں۔ لہٰذا یہ امر مسلمہ تصور کیا جا سکتا ہے کہ یہ ایک صادق دروں رحمی التہاب ہے، اور ہمیشہ سرائت سے پیدا ہوتا ہے۔ بعض حالتوں میں اس کے ساتھ رحم کے عضلی نظام کے مزمن التہاب کی شہادت یا "مزمن التہاب الرحم" ("chronic metritis") پایا جاتا ہے (دیکھو صفحہ 437)۔

چونکہ کلاں ہیکلی خلیات، جو دروں رحمی التہاب کی اس قسم میں دیکھنے میں آتے ہیں، اور ریزینی غشا کے خلیات یا سلعہ لحمیہ کے خلیات میں آپس میں مشابہت پائی جاتی ہے اس لیئے تشخیص میں دقتیں پیدا ہو سکتی ہیں۔ تفریقی تشخیص کی اہمیت کے مدنظر تشخیصی نکات کا مقابلہ یوں کیا جا سکتا ہے۔

مزمن زخنکی دروں رحمی التہاب	ریزینہ
(۱) تحت الحاد مدارج میں کلانی یافتہ ہیکلی خلیات قطعات میں مجتمع ہوتے ہیں جو یکساں طور پر منقسم نہیں ہوتے۔	(۱) جادر ریزینہ دروں رحمہ کی تمام سطحی تہ سے بنتا ہے اور اس لیئے اس میں یکسانیت اور عمومیت پائی جاتی ہے۔
(۲) ہیکلی خلیات اتنے بڑے کبھی نہیں ہوتے جتنے کہ ریزینی خلیات ہوتے ہیں۔	(۲) دروں رحمی التہاب میں ریزینی خلیات ہیکلی خلیات سے بہت بڑے ہوتے ہیں۔ اور ان میں نخز مایہ بافراط موجود ہوتا ہے۔
(۳) ہیکلی خلیات اپنی شکل اور جسامت میں مختلف ہوتے ہیں۔	(۳) ریزینی خلیات کی شکل اور جسامت میں نمایاں یکسانیت پائی جاتی ہے۔
(۴) ہیکلی خلیات ایک دوسرے سے ایک ڈھیلے جالدار بین خلوی مادہ سے علیحدہ ہوتے ہیں۔	(۴) ریزینی خلیات ایک دوسرے کے ساتھ ساتھ واقع ہوتے ہیں، اور ''جادر'' کی اصطلاح کی وجہ تسمیہ یہی ہے۔

زیادہ مترقی اور مزمن مدارج میں لیفی بافت کے نوخیز خلیوں کو لیفی سلعہ لحمیہ (fibro-sarcoma) سے بھی تمیز کرنا ضروری ہوتا ہے۔

زخنکی دروں رحمی التہاب	لیفی سلعہ لحمیہ
(۱) لیفی بافت کے نوخیز خلیے جسامت اور شکل میں آپس میں کسی قدر مختلف ہوتے ہیں۔	(۱) لیفی سلعہ لحمیہ میں خلیوں کی جسامت اور شکل اور ان کی تلوینی استعداد میں مقابلۃً بہت زیادہ اختلاف پایا جاتا ہے۔
(۲) نواتات بالکل سادہ ہوتے ہیں۔	(۲) نواتات میں بالواسطہ انقسام کے اشکال دکھائی دیتے ہیں۔

دروں رحمہ کے مزمن التہاب کے متاخر درجہ میں ہیکلی خلیات اور لیفی بافت کی پیدائش سے بعض حالتوں میں تمددی دویرے بن جاتے ہیں جو دروں رحمی غدد کے دہنوں کے بند ہو جانے سے پیدا ہوتے ہیں۔ ایسی حالتوں میں اس ضرر کو دروں رحمہ کے اُس منظر سے جو ”شروڈر کے مرض“ (دیکھو صفحہ 405) میں پایا جاتا ہے ہیکل میں مصلی خلیات کے بافراط موجود ہونے سے ہمیشہ تمیز کیا جاتا ہے۔ ”غدی دروں رحمی التہاب“ (''glandular endometritis'') (روج : Ruge) کے عنوان کے تحت ’دروں رحمہ کی غدی بیش پرورش کو‘ جسے اب بیش حیضی دروں رحمہ کا ایک طبعی خاصہ تسلیم کیا جاتا ہے‘ یا اس مفرط فعالیت کو بھی‘ جو نزفی رحمی مرض (metropathia hæmorrhagica) میں پائی جاتی ہے‘ الگ حیثیت سے بیان کرنا بالکل غیر ضروری ہے۔ لہٰذا ”غدی دروں رحمی التہاب“ کی اصطلاح کا استعمال اب ترک کر دینا چاہیئے۔

سریری خصائص۔ مزمن دروں رحمی التہاب کے سریری پہلوؤں پر غور کرتے وقت یہ یاد رکھنا چاہیئے کہ جس التہابی عمل کے حملہ سے جسمی دروں رحمہ ماؤف ہوتا ہے اسی سے عنقی سرحلمہ میں بھی مزمن سرائت کی شہادت تقریباً ہمیشہ پیدا ہو جاتی ہے‘ اور اس ضرر کا ذکر ایک آئندہ باب میں کیا گیا ہے (دیکھو صفحات 421 تا 431) اہم مقامی تغیرات بعض مثالوں میں جسمی ہوتے ہیں اور بعض میں عنقی۔

اگرچہ مزمن دروں رحمی التہاب کثیر الوقوع نہیں مگر یہ زندگی کی ہر قسم میں اور صنفی فعالیت کی ہر ہیئیت میں دیکھنے میں آتا ہے۔ کتخدا عورتوں میں خواہ وہ عقیم ہوں) یا صاحب ولادت یہ کثرت سے واقع ہوتا ہے اور باکرہ عورتوں میں بھی پایا جاتا ہے۔ قبل الذکر جماعت میں سرائتی سبب کے امکان پر ضرور غور کرنا چاہیئے‘ لیکن بہت سی حالتوں میں اور خاصکر مؤخر الذکر جماعت میں کسی سابقہ سرائت کی سریری شہادت کا انکشاف نہیں کیا جا سکتا‘ اور اس امر میں کچھ شبہ نہیں کہ ایسی صورتوں میں علامات کو دوسرے ضررات مثلاً ”نزفی رحمی مرض“ (''Metropathia Hæmorrhagica'') (دیکھو صفحہ 406) یا عنق کے خلقی نا کل (دیکھو صفحہ 423) سے منسوب کیا جا سکتا ہے۔ مزمن دروں رحمی التہاب کے ان نام نہاد اصابات پر جو سن بلوغ کے جلد بعد دیکھنے میں آتے ہیں یہ خاص طور پر صادق آتا ہے۔

مزمن دروں رحمی التہاب میں جو علامات پائے جاتے ہیں وہ شاذ و نادر ہی

سریری طور پر شدید ہوتے ہیں۔ چار علامات اس کثرت سے دیکھنے میں آتے ہیں کہ ان کے اکھٹے پائے جانے سے مرض کی ماہیت فوراً معلوم ہو جاتی ہے۔ یہ علامات سیلانِ ابیض، مفرط یا طویل المدت نزفِ حیض، دردِ حیض اور حوض میں تکلیف کا احساس ہیں۔

یہ علامیہ دالِ مرض نہیں ہے کیونکہ یہی سریری مظاہر دوسرے ضررات مثلاً رحمی لیفیوں (uterine fibroids) اور مزمن زیر النفاف (دیکھو صفحات 436 و 438) میں بھی دیکھنے میں آتے ہیں، لیکن اس امر میں کچھ شبہ نہیں کہ علامات کا یہ مجموعہ تشخیصی نقطۂ نظر سے اہم ہے۔

سیلانِ ابیض (leucorrhœa) ہمیشہ موجود ہوتا ہے، اور یہ غدی بیش پرورش سے پیدا ہوتا ہے جس سے افراز میں زیادتی واقع ہو جاتی ہے۔ بعض اصابات میں عنق مزید مواد کا منبع ہوتی ہے اور اس پر کم و بیش وسیع تاکلات تقریباً ہمیشہ موجود ہوتے ہیں (دیکھو صفحات 423 تا 431)۔ مواد سفید یا ہلکا زرد ہوتا ہے اور بالعموم خراش آور نہیں ہوتا، اور اس میں اکثر لزج مادہ کے حصے پائے جاتے ہیں جو عنقی درون رحمہ کے افراز کا ممیز خاصہ ہے۔

نزفِ حیض اگرچہ باقاعدہ واقع ہوتا ہے لیکن اس کے درجہ میں زیادہ اختلاف پایا جاتا ہے۔ سیلانِ خون بالعموم اوسط شدت کا ہوتا ہے اور خون کی اس مقدار سے جو مریضہ کے لئے طبعی ہوتی ہے نمایاں طور پر زیادہ ہوتا ہے، مگر یہ زیادہ بے دمویت اور اضمحلال پیدا کرنے کے لئے کافی نہیں ہوتا۔ مدتِ حیض میں تقریباً ہمیشہ واضح اضافہ ہو جاتا ہے (امتدادِ طمث: menostaxis)۔ مگر شاذ شاذ مثالوں میں نزف بافراط واقع ہوتا ہے جس سے مریضہ بستر میں لیٹنے پر مجبور ہو جاتی ہے، اور بعض اوقات یہ خوفناک بھی ہوتا ہے۔ نزفِ حیض کے رجحان کی زیادتی کا انحصار کچھ تو رحم کے مخاطیہ کی دبازت کے بڑھ جانے پر ہوتا ہے اور کچھ اس عروقیت کی زیادتی پر ہوتا ہے جو مزمن التہابی عمل کو متلازم ہوتی ہے۔

بے قاعدہ جریانِ خون یا رحمی سیلان الدم (metrostaxis) کثیر الوقوع نہیں۔ کبھی کبھی "نمودِ خون" ("show") بھی دیکھنے میں آتا ہے جو چند گھنٹوں یا ایک یا دو دن تک جاری رہتا ہے۔ بعض اوقات خون دفعتہً بہنے لگتا ہے اور صرف چند گھنٹوں تک بہتا رہتا ہے۔ شاذ شاذ مثالوں میں مجامعت کے بعد نزف واقع ہو جاتا ہے۔ اگر عنق میں

مخاطی سعدانے (mucous polypi) موجود ہوں تو اس قسم کے جریان خون کی بآسانی توجیہ ہو جاتی ہے۔

درد حیض یا وجع الحیض (menorrhalgia) بھی اسی کثرت سے پایا جاتا ہے جس سے سابق الذکر دونوں علامات پائے جاتے ہیں۔ عدیم الولادت مریضوں میں یہ اور بھی کثیر الوقوع ہے لیکن صاحب ولادت عورتوں میں سیلان ابیض یا مفرط نزف حیض کی نسبت یہ بین طور پر قلیل الوقوع ہے (ڈونالڈ: Donald اور ایف۔ شا: F. Shaw)۔ یہ شاذ و نادر ہی صحیح معنوں میں شدید ہوتا ہے گو صادق عسر الطمث (دیکھو صفحات 180 و 181) بھی کبھی کبھی مزمن دروں رحمی التہاب کے ساتھ دیکھنے میں آتا ہے۔ اس قسم کا درد حاد دروں رحمہ کی غیر طبعی حالت سے منسوب کیا جا سکتا ہے جبکہ مخاطیہ جو غیر طبعی طور پر دبیز ہوتا ہے بافت کے طبعی سالماتی تخریب میں مخل ہوتا ہے اور اس طرح رحم میں تشنجی انقباضات پیدا کر دیتا ہے۔

درد کوکھ۔ بہت سے مریض (تقریباً ۴۰ فیصدی) وقفۂ حیض کے دوران میں دھیمے درد کی شکایت کرتے ہیں جو مزمن قسم کا ہوتا ہے۔ یہ درد بالعموم شکم کے حصۂ زیرین میں دائیں جانب کی نسبت زیادہ تر بائیں جانب پر محول ہوتا ہے۔ بعض اوقات درد کمر پایا جاتا ہے اور عجزی درد خاص طور پر موجود ہوتا ہے جبکہ ضرب عنق بھی ساتھ ہی موجود ہو۔

عصبی نہاکت (neurasthenia) اور عمومی صحت کی خرابی، جس میں سوء ہضم، قبض، ذہنی انخفاض، وغیرہ شامل ہیں، مزمن دروں رحمی التہاب کے ساتھ خاص کر مزمن اصابات میں بکثرت پائی جاتی ہے۔ یہ ظاہر ہے کہ ان علامات کے متعلق یقینی طور پر نہیں کہا جا سکتا کہ ان کو رحم کی حالت کے ساتھ کس حد تک براہ راست منسوب کیا جا سکتا ہے۔ بہرکیف دو باتیں ظاہر ہیں، ایک یہ کہ طویل المدت شکایات کے تمام اصابات میں نہاکتی علامات کے پیدا ہونے کا احتمال ہوتا ہے، اور دوسرے یہ کہ جب صنفی اعضا میں کوئی نقص موجود ہو تو عصبی نہاکت کے پیدا ہونے کا امکان دونوں صنفوں میں خاص طور پر زیادہ ہوتا ہے۔

415 صاحب ولادت عورتوں میں دروں رحمی التہاب بعض اوقات زمانۂ عقم کے ساتھ مطابقت کرتا ہے، اور جرف کے بعد استقرار حمل پھر واقع ہو جاتا ہے۔ مزید برآں ایسی عدیم الولادت عورتیں جن کو یہ عارضہ لاحق ہوتا ہے اس وقت تک عقیم رہتی ہیں جب تک

جرف نہ کیا جائے۔ لہٰذا یہ اغلب ہے کہ دروں رحمہ کی یہ غیر طبعی حالتیں استقرارِ حمل کے لئے غیر مساعد ہوں۔

مزمن دروں رحمی التہاب اکثر اوقات دوسرے حوضی ضررات سے پیچیدہ ہو جاتا ہے، لیکن یہ ہرگز فرض نہ کر لینا چاہئے کہ دروں رحمہ کی وہ تمام بیش تکوینی حالتیں جو ایسے ضررات کے ہمراہ پائی جاتی ہیں لازمی طور پر التہابی نوعیت کی ہوتی ہیں۔ اس امر کا اطلاق خاص طور پر رحم کی خلفی غیر وضعیت، سقوط (prolapse) اور رحم کے صغیر الجسامت لیفیتی سلعات (fibroid tumours) پر ہوتا ہے، اور یہ وہ عوارض ہیں جن کے متعلق مدت سے یہ خیال کیا جاتا ہے کہ ان کے ساتھ "مزمن دروں رحمی التہاب" اکثر پیچیدگی کے طور پر موجود ہوتا ہے۔

دروں رحمہ کی بیش پرورش جب ایسے اصابات میں موجود ہوتی ہے تو یہ اغلب ہے کہ یہ مبیض کے فعل میں فتور واقع ہونے کا نتیجہ ہوتی ہو جو حوض کے ان دورانی تغیرات سے رونما ہوتا ہے جو ابتدائی ضرر کی وجہ سے شروع ہو جاتے ہیں۔ اس سلسلہ میں "مزمن دروں رحمی التہاب" ("chronic endometritis") کی اصطلاح کا استعمال صریحاً غلط ہے۔ اس غلطی کے برقرار رہنے اور اس کے تکرار کی وجہ غالباً یہ ہے کہ مزمن دروں رحمی التہاب کے مشابہ سریری علامات بیش تکوینی دروں رحمہ کے ساتھ پائے جاتے ہیں جو گاہے گاہے رحم کی خلفی غیر وضعیت اور رحم کے لیفی عضلی سلعات (fibromyomata) کے ساتھ پیچیدگی کے طور پر موجود ہوتا ہے۔ ایک چھوٹے سے لیفیتی سلعہ (fibroid tumour) سے درحقیقت ایسے علامات پیدا ہو سکتے ہیں جو مزمن دروں رحمی التہاب کے علامات سے تمیز نہیں کئے جا سکتے، اور جب کسی ایک اصابہ کے سریری خصائص غیر معمولی طور پر شدید ہوں تو لیفیتی سلعہ کی موجودگی کا شبہ کرنا چاہئے۔ ایسے اصابات میں بالید کا محل بعض اوقات رخنکی ہوتا ہے، اور یہ اتنی چھوٹی ہوتی ہے کہ سریری طور پر اس کا شناخت کرنا مشکل ہوتا ہے۔ معتد بہ جسامت کے بخوبی نمو یافتہ لیفیوں (fibroids) سے بعض اوقات ایسے علامات پیدا ہوتے ہیں جو مزمن دروں رحمی التہاب کے علائیہ سے بہت مشابہ ہوتے ہیں، لیکن ان کا وجود بآسانی شناخت کیا جا سکتا ہے، اور تشخیص میں غلطی نہیں واقع ہونی چاہئے۔

طالب علم کے لئے یہ ضروری ہے کہ وہ ہمیشہ یہ یاد رکھے کہ حوض کے ضررات

اکثر متعدد ہوتے ہیں، اور ان میں سے ایک ضرر کی تشخیص کرنے سے، جو شائد سب سے زیادہ نمایاں ہو، تشخیص کا کام ختم نہیں ہو جاتا۔

طبیعی امارات۔ مزمن دروں رحمی التہاب میں رحم میں بالعموم کسی قدر متشاکل کلانی واقع ہو جاتی ہے، اور اس کے کہفہ کے طول میں $\frac{1}{2}$ انچ سے لیکر $\frac{3}{4}$ انچ تک اضافہ ہو جاتا ہے۔ لہٰذا جہاں تک جسمی دروں رحمی التہاب کا تعلق ہے اسکی تشخیص کا انحصار ان طبیعی تغیرات کے مذکورہ بالا علامات کے ساتھ اکٹھے پائے جانے پر ہے۔ اس امر کی طرف اشارہ کیا جا چکا ہے کہ ان اصابات میں عنقی دروں رحم، تقریباً ہمیشہ ماؤف ہوتا ہے، اور چونکہ رحم کے اس حصہ کا امتحان نظر اور لمس سے کیا جا سکتا ہے اسلئے منظار سے امتحان کرنے سے عموماً اثباتی شہادت بہم پہنچائی جا سکتی ہے جس کے لئے قنالِ عنق اور دہن کرفمِ خارجی کے انتباع، عنقی تاکل کی موجودگی (دیکھو صفحہ 433 اور صفحہ ۱۸)، اور مخصوص قسم کے صاف یا مکدر عنقی افراز کی افراط کی طرف خاص طور پر توجہ کرنا چاہئے۔ افراز صرف قنالی سرائتی عوارض ہی میں حقیقۃً مکدر ہوتا ہے۔ صاحبِ ولادت عورتوں میں قنالِ عنق کی جسامت کی کلانی اکثر بہت نمایاں ہوتی ہے، اور انگشتِ اشاریہ فمِ داخلی تک گذاری جا سکتی ہے۔ چند اصابات میں ایک یا زائد چھوٹے چھوٹے مخاطی سعدانے (mucous polypi) قنالِ عنق سے بروز کرتے ہوئے، یا فم کے لبوں سے چپکے ہوئے دکھائی دیتے ہیں۔ یہ عنقی مخاطیہ کی بیش بالیدگی کا ایک حصہ ہوتے ہیں۔

جب تاکل موجود نہیں ہوتا تو اصلی ضرر عام طور پر جسمِ رحم میں ہوتا ہے، اور جو مواد فمِ خارجی میں سے آتا ہے وہ مخصوص عنقی مخاط نہیں ہوتا، بلکہ ایک رقیق اور خفیف سا زردی مائل افراز ہوتا ہے۔

416 **علاج**۔ صادق مزمن دروں رحمی التہاب کے اکثر اصابات میں شفا جرف (curettage) (دیکھو صفحات 837 تا 843) سے حاصل ہو جاتی ہے۔ اگر نتیجہ اطمینان بخش نہ ہو تو اس عملیہ کا تکرار بھی کرنا پڑتا ہے، اور جرف کا فائدہ ہمیشہ اسکے فوراً بعد ہی ظاہر نہیں ہوتا۔ بعض اوقات پہلے "ماہواری ایام" میں حالت میں کوئی اصلاح نہیں پائی جاتی اور عملیہ کے بعد تین سے لیکر چار ماہ تک کے عرصہ میں صورتِ حالات بتدریج بہتر ہوتی جاتی ہے حتیٰ کہ زیادہ سے زیادہ فائدہ حاصل ہو جاتا ہے۔ جن مریضوں میں

عصبی نہاکت (neurasthenia) بہت نمایاں ہوتی ہے۔ ان میں ایسے مساعد جراحی نتائج

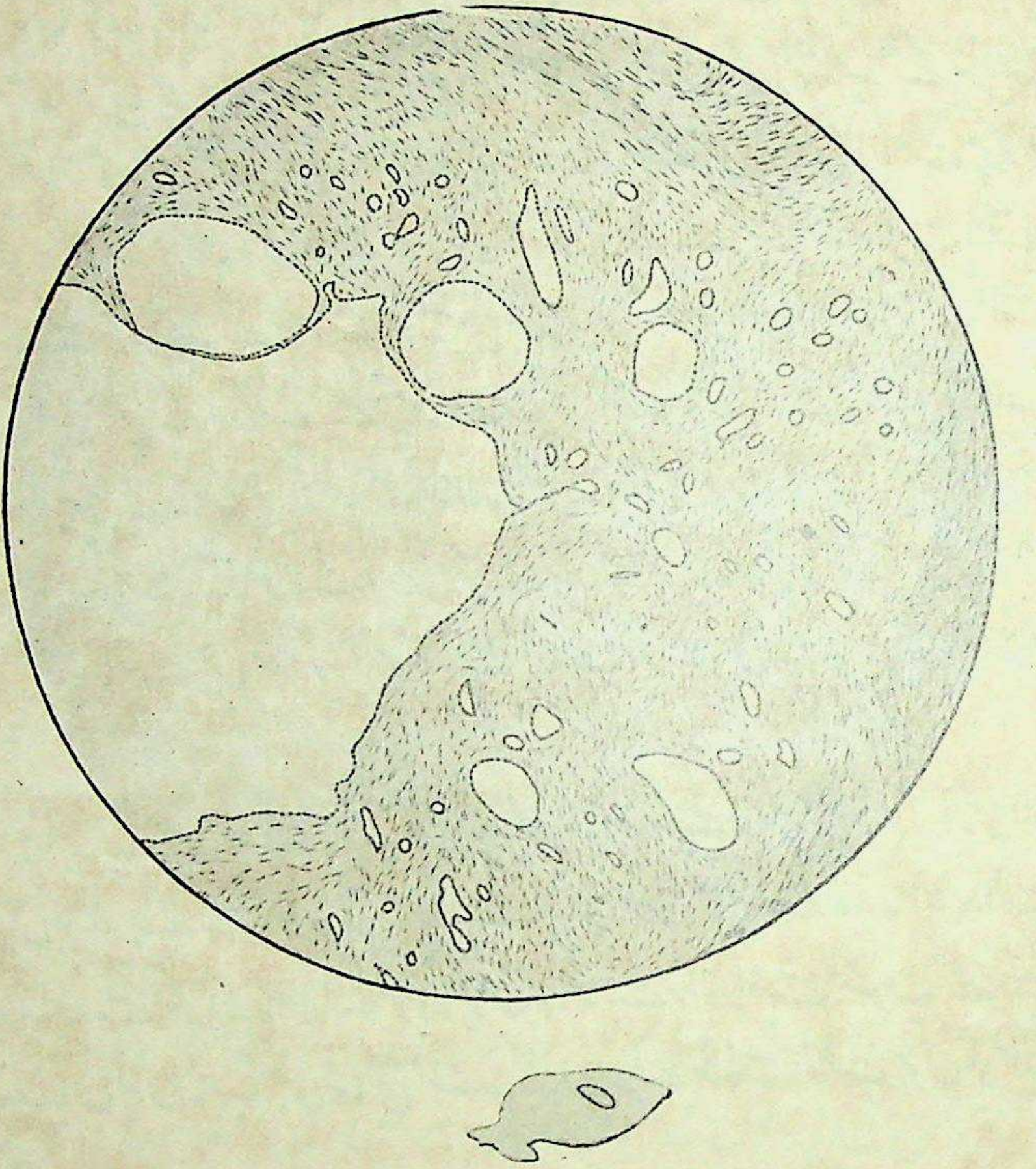

شکل ۲۴۰۔ ایک مریضہ کا درون رحمہ (endometrium) دکھایا گیا ہے جس میں انقطاع الطمث چھتیس سال ہی کی کم عمر میں واقع ہو گیا تھا۔ لیفیت یافتہ ہیکل، غددی سرحلہ کے فقدان اور ان کی دویری حالت کو غور سے دیکھا جائے۔ (درنشاندہ تصویر میں ایک تراش کا وہ منظر دکھایا گیا ہے جو خالی آنکھ سے دکھائی دیتا ہے۔ یہ تراش رحم کے کہفہ میں سے جو عضلۂ رحم کے ایک منطقہ سے محصور ہے عرضاً لی گئی ہے، کہفۂ رحم چھوٹی سی بیضوی فضا کی شکل کا دکھائی دیتا ہے۔)

حاصل نہیں ہوتے، اور ان کا تمام تر علاج طبی تدابیر سے کرنا چاہئے۔ اگر جرف (curettage)

کیا جائے تو مناسب طبی علاج سے اس کا تکملہ کرنا چاہئیے۔ جرف سے عصبی نہاکت یا مزمن سوءِ ہضم سے شفا حاصل نہیں ہوتی اور اس امر پر جس قدر بھی زور دیا جائے کم ہے۔

اس امر میں کچھ شبہ نہیں کہ نام نہاد "مزمن دروں رحمی التہاب" کے ہر اصابہ کیلئے اس عملیہ کا بلا امتیاز ناجائز استعمال ایک مفید طریقۂ علاج کی بہت سی بدنامی کا باعث ہوگا اور سوائے اس کے اور کچھ حاصل نہ ہوگا۔ اس طریقۂ علاج کو اختیار کرنے سے پیشتر یہ نہایت احتیاط سے 417
معلوم کر لینا چاہئیے کہ مریضہ کے علامات اور حقیقی مقامی ضررِ حوض میں صحیح طور پر کیا تعلق پایا جاتا ہے۔ علاج میں غلطی کے ارتکاب سے بچنے کا صرف یہی ایک طریقہ ہے کہ تحقیق و تشخیص کی طرف انتہائی توجہ دی جائے۔ چنانچہ اگر صورتِ حالات کسی نمایاں عنقی تاکل (دیکھو صفحہ 423) سے پیچیدہ ہو تو مریضہ کے علامات کو رفع کرنے کے لئے حرف کافی نہ ہوگا کیونکہ تاکل کے غدد کا نفوذ عنقی بافت میں اتنا گہرا ہوتا ہے کہ صرف کھرچنے ہی سے ان کو دور نہیں کیا جا سکتا۔

بنا بریں اس امر کی اہمیت کو بخوبی سمجھ لینا چاہئیے کہ مزمن دروں رحمی التہاب کے تمام مریضوں کو عملیہ کے لئے مجبور نہ کرنا چاہئیے۔ جراحی علاج کا مشورہ صرف اسی حالت میں وثوق کے ساتھ دینا چاہئیے جبکہ ایسے علامات موجود ہوں جو رحم سے براہِ راست منسوب کئے جا سکتے ہوں اور یہ خوب نمایاں ہوں۔ جب عصبی نہاکتی قسم کے دوسرے علامات غالب ہوں تو عملیہ کی ضرورت نہیں ہوتی۔

ایسے اصابات میں رحم کی حالت قلیل الاہمیت ہوتی ہے، اور صرف اسی کا علاج کرنے سے کامیابی حاصل نہیں ہو سکتی۔ ان مریضوں کے طبی علاج میں کئی ایک دوسرے امور بھی شامل ہیں جو اس کتاب کے دائرۂ بحث سے بالکل خارج ہیں۔ طبی تدابیر سے رحمی علامات کا جو بلا واسطہ علاج کیا جاتا ہے وہ لازمی طور پر علاماتی ہوتا ہے۔

پیرانہ دروں رحمی التہاب (Senile Endometritis)۔ سن یاس پر اور اس کے بعد جب رحم سکڑتا ہے تو اس کے ساتھ دروں رحمہ بھی پتلا اور مذبول ہو جاتا ہے۔ شکل ۲۱، صفحہ 30 کو دیکھنے سے یہ ظاہر ہوتا ہے کہ ہیکل لیفیت یافتہ ہے، اور اس کا منظر ایک بڑی حد تک مزمن رخنی دروں رحمی التہاب (chronic interstitial endometritis) کے مشابہ ہے۔ غدد کی جسامت کم ہو جاتی ہے، ان کے دہنے بند ہو جاتے ہیں اور ان سے بعض اوقات

دوری جرابات بن جاتے ہیں (شکل ۲۴۰)۔ ایسے درون رحمہ کے منظر میں کوئی چیز امراضیاتی نہیں ہوتی، اور اس سلسلہ میں بعض مصنفین نے "ذبولی درون رحمی التہاب" ("endometritis atrophicans") کی اصطلاح کا جو استعمال کیا ہے وہ فضول اور مغالطہ انگیز معلوم ہوتا ہے۔ زیر بحث حالت ایک طبعی التفافی تغیر ہے جو فعلِ مبیض کے منقطع ہونے کے بعد واقع ہوتا ہے۔

بہرکیف ایسے ذبولی درون رحمہ پر سرائت کا واقع ہو جانا ایک بہت عام واقعہ ہے، اور جب ایسا ہو جاتا ہے تو صادق پیرانہ درون رحمی التہاب پیدا ہو جاتا ہے۔ سنِ یاس کے بعد کے زمانہ میں ریم زا عضویوں سے مہبل میں سرائت کے واقع ہونے کا خاص احتمال ہوتا ہے، اور یہ اغلب ہے کہ اکثر مہبل ہی سرائت کا ابتدائی ماخذ ہوتی ہو جس سے انجام کار پیرانہ درون رحمی التہاب پیدا ہوتا ہے۔ اس میں کچھ شبہ نہیں کہ پیرانہ التہابِ مہبل اور پیرانہ درون رحمی التہاب دونوں عام طور پر اکٹھے پائے جاتے ہیں۔ درون رحمہ میں صادق التہابی تغیرات موجود ہوتے ہیں۔ تقیح کے ماسکات پائے جاتے ہیں، اور متغیر ہیکل میں مصلی خلیات بکثرت ملتے ہیں، اور جو غدد باقی رہ جاتے ہیں ان میں دوری تغیرات اور سرحلمہ کا تقشر (desquamation) پایا جاتا ہے۔ سطحی سرحلمہ بھی اسی طرح تباہ ہو جاتا ہے۔ رحم کی جسامت بالعموم چھوٹی ہوتی ہے اور اسکی دیواریں پتلی اور مذبول ہوتی ہیں۔ مخاطیہ کے تقیح اور اس کی تباہی سے دو نتیجے حاصل ہو سکتے ہیں۔ (۱) عنق کا ضیق، اور (۲) رحمی اجتماعِ ریم (pyometra) (دیکھو شکل ۲۴۲)۔

ضیق عنق کی دیواروں کے، جو جزوی طور پر معرا ہوتی ہیں، متحد ہو جانے کا نتیجہ ہوتا ہے۔ اس سے افراز کا احتباس واقع ہو جاتا ہے، اور یہ ریم زا عضویوں کی موجودگی میں قیحی ہو جاتا ہے، اور اکثر بہت بدبودار ہوتا ہے (دیکھو نیچے 'رحمی اجتماع ریم')۔ بہرکیف پیرانہ درون رحمی التہاب کے عاقبہ کے طور پر رحمی اجتماعِ ریم (pyometra) شاذو نادر ہی پیدا ہوتا ہے۔

پیرانہ درون رحمہ کی سرائت کے **علامات** نزف اور مواد ہیں۔ نزف کبھی شدید نہیں ہوتا اور مواد قیحی اور بعض اوقات بدبودار ہوتا ہے۔ یہ سریری صورت حالات بعض لحاظات سے جسم رحم کے سرطان کی سریری صورت حالات سے مشابہ ہے، اور اس مرض کے بھی زندگی کے اسی زمانہ میں لاحق ہونے کا احتمال ہوتا ہے۔ ان کی تفریقی تشخیص پر صفحات 776 اور 777 پر بحث کی گئی ہے۔

علاج۔ سب سے پہلے کہفۂ رحم کا مکمل ازالۂ سرائت کر دیا جائے، اور اس مقصد کیلئے

پر آکسائیڈ آف ہائیڈروجن (۴ حجم) ایکری فلیوین اور گلیسرین (۵۰۰ میں ۱) اور ٹنکچر آیوڈائی یا آیوڈائزڈ فینال (iodized phenol) کی طرح کے عوامل استعمال کیئے جاتے ہیں۔ اس کے

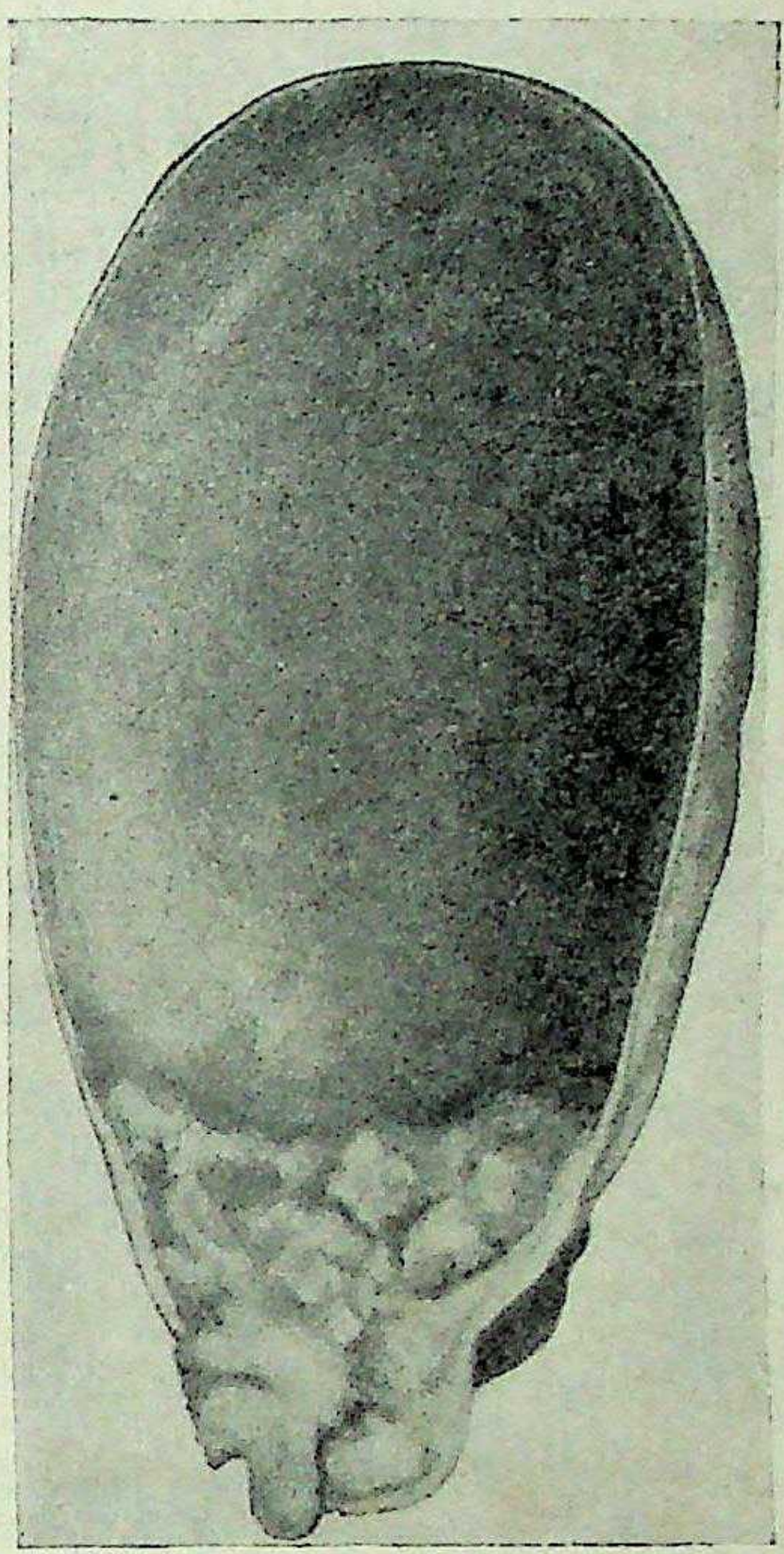

شکل ۲۴۱ - ایک کلاں رحمی اجتماع ریم (Pyometra) جس کی دیواریں بہت پتلی ہیں اور جو سرطان عنق کے ایک اصابہ میں پیدا ہوا ہے۔

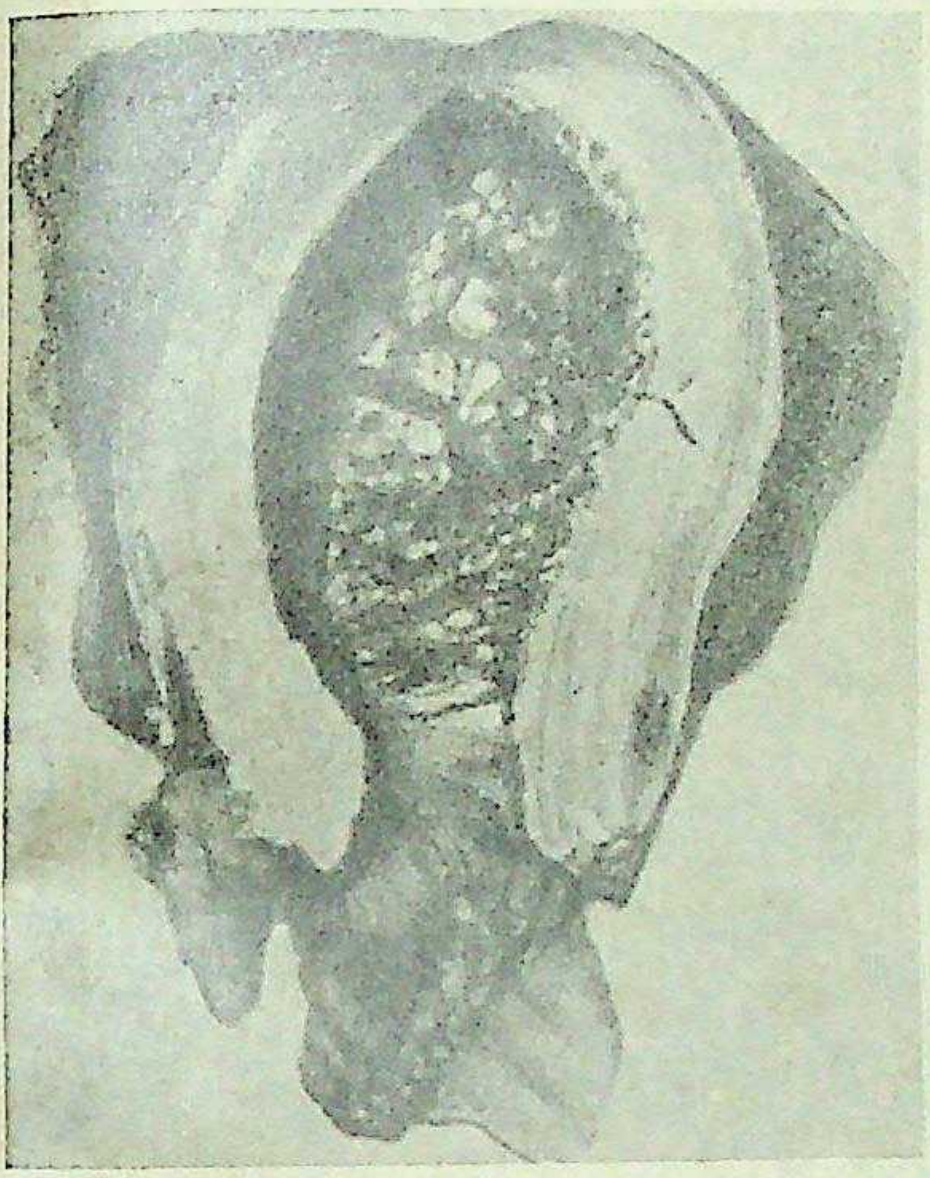

شکل ۲۴۲ - پیرانہ دروں رحمی التہاب (Senile Endometritis) اور رحمی اجتماع ریم (Pyometra)۔ رحم مہبلی رحم برآری (vaginal hysterectomy) کے ذریعہ سے الگ کیا گیا تھا۔ مریضہ کثیر الولادت اور ۶۳ سال کی عمر کی تھی۔ دروں رحمہ کی جگہ اریچی بافت پیدا ہو گئی ہے۔

ساتھ ہی جرف (curettage) بھی کیا جاسکتا ہے لیکن اس عملیہ کے دوران میں انتہائی

احتیاط کی ضرورت ہوتی ہے تاکہ مذبول رحم منثقب نہ ہونے پائے۔ اگر اس طریقہ سے شفا حاصل نہ ہو اور نکسات (relapses) واقع ہوں تو رحم کو نکال دینا چاہیئے اور اس کے لیئے مہبلی راستہ کو ترجیح دینا چاہیئے۔

پیرانہ دروں رحمہ کے بعد یاسی ذبول اور اس کے مزمن التہاب کا نتیجہ گاہے گاہے یہ ہوتا ہے کہ اسکے سطحی مرحلہ میں بعد تکوین (metaplasia) پیدا ہوجاتی ہے، اور یہ فلسمائی قسم کا ہوجاتا ہے۔ اس تغیر کو رحم کی بیاضی سطحیت (leukoplakia uteri) کے نام سے تعبیر کیا گیا ہے، اور اس مظہر سے جسم رحم میں فلسمائی خلیہ دار سرطان (squamous-celled cancer) کے گاہے گاہے پائے جانے کی توجیہ کرنے میں مدد ملتی ہے۔

رحمی اجتماعِ ریم (Pyometra)۔ رحمی اجتماعِ ریم، یا کہفہ رحم کا پیپ سے تمدد، حاد عارضہ کی شکل میں بھی واقع ہوسکتا ہے، لیکن اکثر مثالوں میں یہ مزمن بھی ہوتا ہے۔ حاد قسم زمانۂ نفاس میں پائی جاسکتی ہے، اور یہ محبوس نفاس کے سرائت زدہ ہونے سے پیدا ہوتی ہے۔ ہم کو ایسے دو اصابات کا علم ہے جن میں ولادت کے بعد رحموں میں، جو پس خمیدہ تھے، تقریباً ایک پائنٹ قیحی سیال جمع ہوگیا تھا۔ علامات وہی تھے جو گندیدگی خون (sapræmia) کے ہوتے ہیں، اور یہ رحم کو پیپ سے خالی کرنے، اور اسکی میلیت قائم کرنے سے رفع ہوگئے۔ غیر نفاسی اصابات میں رحمی اجتماع ریم مزمن ہوتا ہے، اور محبوس رحمی افراز کے سرائت زدہ ہونے سے پیدا ہوتا ہے۔ یہ بالعموم قنالِ عنق کے مسدود ہونے سے واقع ہوتا ہے، اور پیرانہ (senile) اور تدرنی دروں رحمی التہاب (tuberculous endometritis) کے ساتھ یا ایسے سرطان کے ساتھ جو جسم رحم کے حصۂ زیرین میں واقع ہو یا سرطانِ عنق کے ساتھ پایا جاسکتا ہے۔ بخلاف اسکے بعض حالتوں میں قنالِ عنق منفتح پائی جاتی ہے، اور احتباس سیال دیوارِ رحم کی قوتِ انقباض کے زائل ہوجانے کی وجہ سے واقع ہوتا ہے۔ یہ حالت گاہے گاہے رحم کی پس خمیدگی کے ساتھ پائی جاتی ہے اور اس حالت میں میلیتِ رحم میں مزید رکاوٹ پیدا ہوجاتی ہے۔ اس قسم کے بعض دوسرے مزمن اصابات میں مریضہ کے خون سے واسرمین کا مثبت تعامل حاصل ہوتا ہے جس سے بحث اسباب میں ایک نئے سبب کی طرف رہنمائی ہوتی ہے (بی۔ ڈبلیو)۔

419

شاذ شاذ موقعوں پر رحمی اجتماعِ ریم رحمی اجتماع الدم (hæmatometra) کے سرائت زدہ ہونے سے پیدا ہوجاتا ہے۔ متقیح تحت مخاطی لیفیوں میں بھی پیپ کی کچھ مقدار

رحم میں محسوس ہوتی ہے۔ رحمی اجتماع ریم میں اور بالخصوص اسکی شدید قسم میں نلیوں کے ساتھ سرائت کر کے باریطون تک پھیل جانے کا اندیشہ ہوتا ہے جس سے انبوبی اجتماع ریم (pyosalpinx) اور التہاب باریطون پیدا ہو جاتا ہے۔ ہمیں اپنے ایک اصابہ میں ایک رحمی اجتماع ریم کی مسلیت کرنے کے بعد ایک باریطونی خراج کھولنا پڑا۔

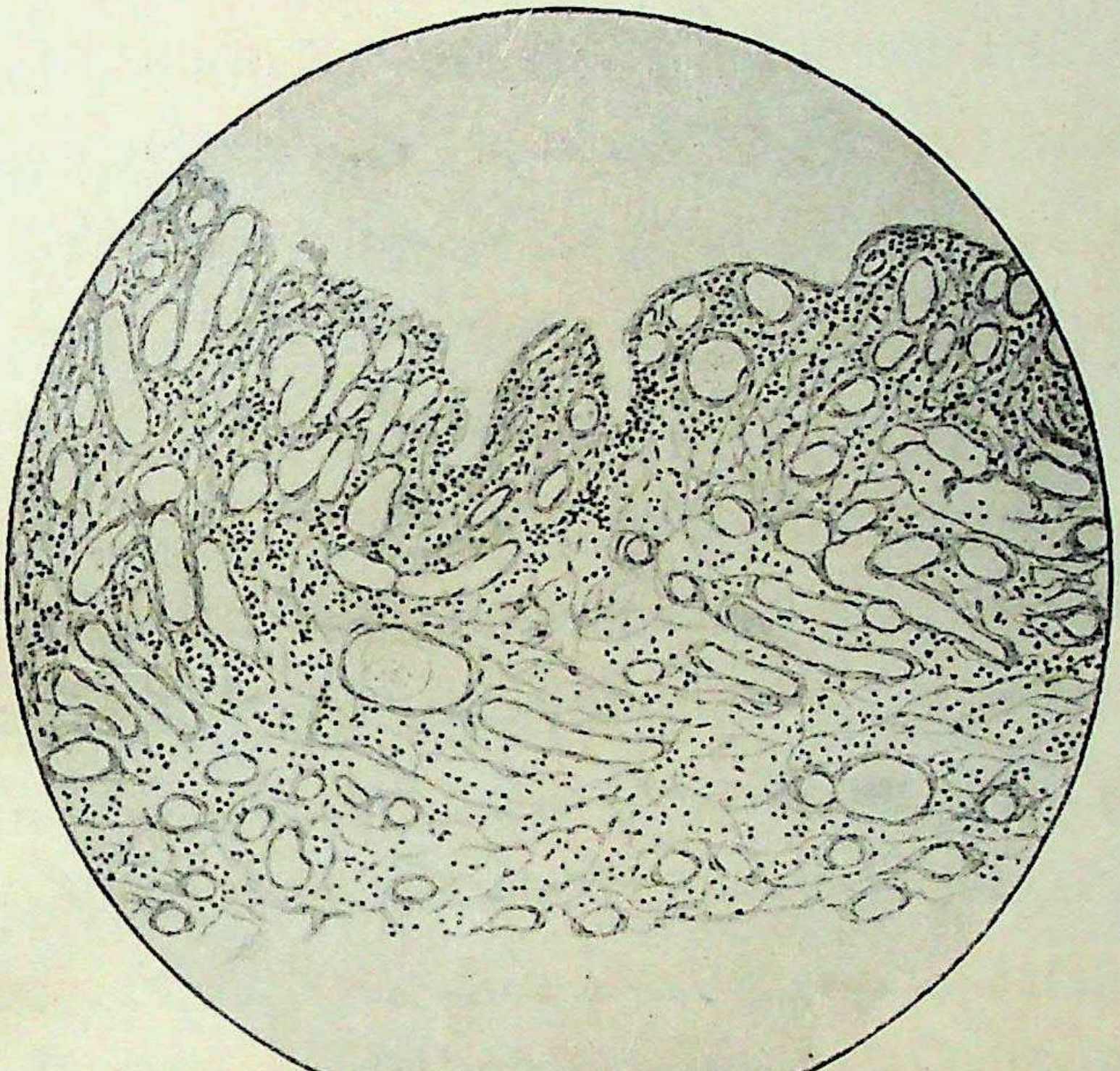

شکل ۲۴۳ - پیرانہ دروں رحمی التہاب (Senile Endometritis) اور رحمی اجتماع ریم (Pyometra) کے ایک اصابہ سے رحم کے استر کی خوردبینی تراش۔ یہ عروق دار اریکی بافت پر مشتمل ہے، اور مخاطیہ بڑی حد تک تباہ ہو چکا ہے۔

امراضیات۔ سیال عموماً رقیق، بدبودار، بھورے، یا چاکلیٹ رنگ کی پیپ ہوتا ہے جس میں سے مختلف قسموں کے عضویئے (جن میں قولونی عصیہ بھی شامل ہوتا ہے) کاشت کئے جا چکے ہیں، مگر یہ بعض اوقات عقیم بھی ثابت ہوتا ہے۔ دیوارِ رحم کی حالت تمدد کی حد

صفحہ ۱۷

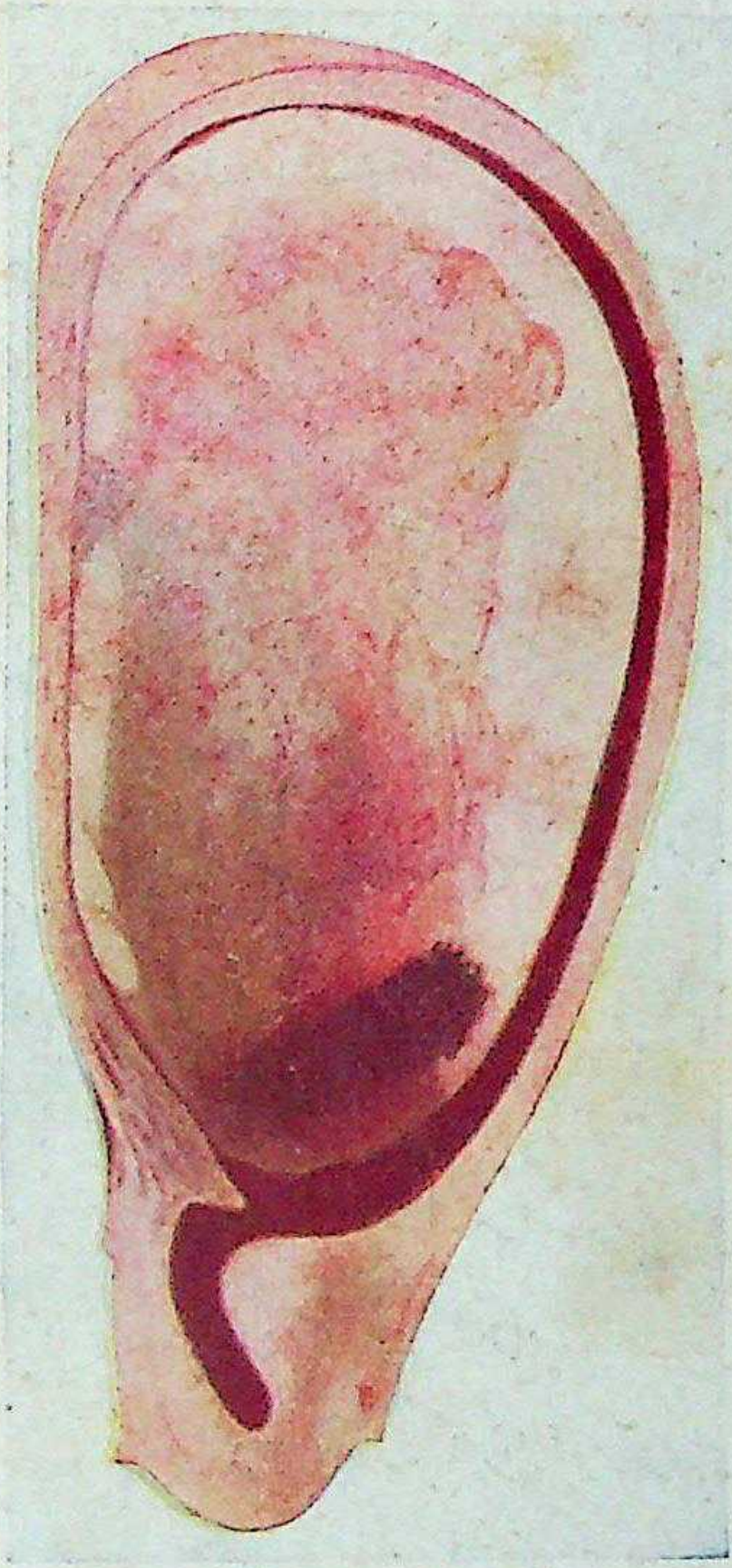

رحم کی ایک وسطی سہمی تراش جو مزمن رحمی اجتماعِ ریم (Chronic Pyometra) کو ظاہر کرتی ہے۔ رحم کی دیوار کی دبازت یکساں ہے اور یہ کافی پتلی ہو گئی ہے۔ کہفۂ رحم بہت متمدد ہو گیا ہے اور یہ پیپ، خون کے شکستہ تھکوں اور بافتی تنخر کے حاصلات سے پُر ہے۔ غدی سرطانی سلعہ (adeno-carcinoma) سے دیوارِ رحم کے درریختہ ہونے کی شہادت اس کے صرف ایک چھوٹے سے رقبہ پر موجود تھی۔

(یونیورسٹی آف برمنگھم گائنیکولوجیکل میوزیم۔)

(محسوس پیپ کی مقدار) کے لحاظ سے مختلف ہوتی ہے، اور یہ عام طور پر نہایت پتلی اور نرم ہوتی ہے (دیکھو صفحہ ۱۷)۔ ہم میں سے ایک نے ایک اصابہ کا اندراج کیا ہے جس میں دیوارِ رحم اتنی پتلی ہوگئی تھی جتنا کہ رق (parchment) ہوتا ہے (شکل ۲۴۱)۔ کہفہ کی دیوار کی سطح اکثر اصابات میں صاف ہوتی ہے، لیکن جب رحمی اجتماعِ ریم مدت سے موجود ہو تو رحم کا استر ایک کھردری ریم زا غشا سے بنا ہوتا ہے جو خالی آنکھ سے دیکھنے پر انتشاری سرطان کے مشابہ نظر آتی ہے، لیکن یہ تمامتر اریجی بافت سے مرکب ہوتی ہے جیسا کہ شکل ۲۴۲ و ۲۴۳ میں دکھائی دیتا ہے۔

انتشاری تدرنی دروں رحمی التہاب کے اصابات میں جو تقیح اور رحمی اجتماعِ ریم کے درجہ تک پہنچ چکے ہوں کہفۂ رحم کا استر جبنی تودوں سے بنا ہوتا ہے جو مزمن تدرن کا امتیازی خاصہ ہیں۔

سریری خصائص اور علاج۔ جن اصابات میں خبیث بالیدیں بھی ساتھ ہی موجود ہوں ان کے نظر انداز ہو جانے کا احتمال ہوتا ہے۔ جب رحمی اجتماعِ ریم موجود ہوتا ہے تو یہ بالعموم ترقی یافتہ سرطانِ عنق کے ساتھ ہوتا ہے، لیکن ہم کو یہ علم بھی ہے کہ یہ ایک چھوٹے سے جسمی سرطان کے نتیجہ کے طور پر بھی پیدا ہوا تھا جو جسمِ رحم کے حصۂ زیرین میں فمِ داخلی کے اوپر واقع تھا۔ ایسے اصابات میں مہبل میں پیپ کے متوقف اخراجات واقع ہوتے ہیں، اور ایسا اس وقت بھی ہوتا ہے جبکہ بقیہ پیپ کہفۂ رحم میں بتدریج جمع ہو رہی ہو۔ رحمی اجتماعِ ریم سے درد، ارتفاعِ تپش، اور قشعریرے پیدا ہوتے ہیں، لیکن یہ علامات گاہے گاہے بالکل غائب بھی ہوتے ہیں۔ جب سرطانِ عنق کے اصابات میں جسمِ رحم نرم اور کلانی یافتہ محسوس ہو تو رحم برآری (hysterectomy) انجام دینے سے پہلے کہفۂ رحم کا استقصاء کر لینا چاہیئے کیونکہ دورانِ عملیہ میں غیر متوقع رحمی اجتماعِ ریم سے پیپ کے خارج ہونے سے مہلک باریطونی سرائت پیدا ہو چکی ہے۔

پیرانہ دروں رحمی التہاب سے پیدا شدہ رحمی اجتماعِ ریم (pyometra) کے اصابات میں عنق کو متسع کر دینا چاہیئے، اور رحم کو اندر سے گلیسرین یا گلیسرین اور ایکری فلیون (۵۰۰ میں ۱) سے پچکار کر ربڑ کی ایک نلی سے اس کی مبلیت کر دینا چاہیئے۔ بعض اصابات میں ربڑ کی دو راستوں والی میلینتی نلی سے، جس میں سے گلیسرین کا اقطار (instillation) رحم میں روزانہ کیا جاتا ہے علاج میں بہت مدد دیتی ہے۔ رحمی اجتماعِ ریم کے

تمام اصابات میں مجرف (curette) کے استعمال سے رحم کو منثقب کر دینے کا سخت خطرہ ہوتا ہے، اور یہ وہ حادثہ ہے جسکے بعد باریطون میں سرائت واقع ہو سکتی ہے۔ جن اصابات میں یہ علاج کارگر ثابت نہیں ہوتا ان میں مہبلی رحم برآری (vaginal hysterectomy) کی ضرورت ہوتی ہے۔ جب رحمی اجتماعِ ریم کے ساتھ خبیث بالیدہ یا تدرّن موجود ہو تو اس کا علاج مرض کی وسعت اور اسکی عملیہ پذیری کے لحاظ سے تجویز کیا جاتا ہے۔

حاد عنقی دروں رحمی التہاب۔ دروں عنقی التہاب

(ACUTE CERVICAL ENDOMETRITIS—ENDOCERVITIS)

یہ پہلے بھی بیان کیا جا چکا ہے کہ عنقِ رحم کا دروں رحمہ اپنے تشریحی خصائص کے لحاظ سے جسمِ رحم کے دروں رحمہ سے لازمی طور پر مختلف ہوتا ہے۔ عنق کی استری غشا امراضیاتی اور سریریاتی نقطہ ہائے نظر سے خاص توجہ کی مستحق ہے۔ اگرچہ سطحی سرحلمہ میں فم داخلی پر تسلسل پایا جاتا ہے، لیکن التہاب کا انتشار عنق سے کہفۂ رحم تک ہمیشہ واقع نہیں ہوتا، اور جب کبھی جسم اور عنق دونوں ماؤف ہوتے ہیں تو مرض کے اثرات بعض اوقات مؤخر الذکر میں قبل الذکر کی نسبت بہت زیادہ نمایاں ہوتے ہیں۔

عنق کا حاد التہاب عام طور پر بلاواسطہ سرائت کا نتیجہ ہوتا ہے، اور زیریں تناسلی خط کے حاد التہابی ضررات کے دوران میں واقع ہوتا ہے خاصکر جب کہ یہ سوزاکی اور سبحیۂ عنقی (streptococcal) اصل کے ہوں۔ یہ بیان کیا جا چکا ہے کہ سوزاک کے ۹۰ فیصدی سے زائد اصابات میں عنق کی سرائت موجود ہوتی ہے۔ مزید برآں عنقی بافتوں کی ایسی دریدگیوں پر بھی، جو کہ قبالتی کلاب (obstetric forceps) یا دھات کے موسعات (dilators) کے استعمال سے پیدا ہوئی ہوں، حاد التہاب عنق کا اضافہ ہو سکتا ہے۔ عنق کے التہاب کے واقع ہونے کا رجحان عدیم الولادت عورت کی نسبت کثیر الولادت عورت میں زیادہ ہوتا ہے، کیونکہ مؤخر الذکر میں بافتوں میں پرانی دریدگیاں موجود ہوتی ہیں اور فم خارجی اور قنال عنق زیادہ منفتح حالت میں ہوتے ہیں۔ جب عنق علیٰ حالہٖ ہوتی ہے، جیسی کہ عدیم الولادت عورت میں ہوتی ہے، تو اسکی مہبلی سطح فلسمانی سرحلمہ سے محفوظ ہوتی ہے، لیکن جب یہ دریدہ ہو جاتی ہے تو قنال کا ستونی سرحلمہ

منکشف ہو جاتا ہے۔

حاد درجہ میں مہبلی عنق متورم اور متہیج دکھائی دیتی ہے۔ اس میں بہت سی بیش دمویت پائی جاتی ہے، اور اس کا رنگ تاریک سرخ یا ارغوانی ہوتا ہے، اور ذرا سا چھونے پر بھی اس سے رساؤ شروع ہو جاتا ہے۔ فم خارجی سے ایک قیحی مواد بافراط نکلتا رہتا ہے۔ جب عنقی غدد مرائت زدہ ہو جاتے ہیں، جیسا کہ عموماً ہوتا ہے، تو ان کی وہ قناتیں جو قنال عنق میں کھلتی ہیں بند ہو جاتی ہیں اور غدد قیحی مواد سے متمدد ہو جاتے ہیں۔ یہ منقیح غدد زرد حبابات کی شکل کے دکھائی دیتے ہیں اور ان میں سے چند غدد عنق کی مہبلی سطح پر فم خارجی کے قریب حقیقۃً ابھرے ہوئے ہوتے ہیں۔ ان میں سے گاہے گاہے ایک یا زائد شکستہ ہو جاتے ہیں اور ان کے ریمی مشمولات براہِ راست مہبل میں بہ آتے ہیں۔ اِن صورتِ حالات میں بافتوں کا جو منظر دکھائی دیتا ہے اسے بعض اوقات عنق کے حاد تاکل (acute erosion of the cervix) کی اصطلاح سے تعبیر کیا جاتا ہے۔

جس عنق میں حاد التہاب پایا جاتا ہے اسکی بستگی جس کرنے پر نرم محسوس ہوتی ہے کیونکہ مصل بافتوں میں مرتشح ہو جاتا ہے۔ چھونے پر یہ بیشتر الیم بھی ہوتی ہے۔

حاد التہابِ عنق (acute cervicitis) کی لازمی علامت ایک مفرط ریمی مولا ہے۔ بعض اوقات دردِ کمر بھی موجود ہوتا ہے جو عجزی خطہ میں محدود ہوتا ہے، لیکن بہت سی حالتوں میں مریضہ سوائے مواد اور اس مقامی تکلیف کے جو تناسلی خطہ کے حصۂ زیرین کے کسی التہابی ضرر کے ساتھ بھی پائی جا سکتی ہے (مثلاً حکۃ الفرج :pruritis vulvæ) دوسری اور کوئی شکایت نہیں کرتی۔

التہابِ عنق کا علاج حاد درجہ کے دوران میں زیادہ تر انتظاری (expectant) ہوتا ہے۔ مریضہ کو بستر پر لٹائے رکھنا چاہئے، اور گرم ڈوش پوٹاشیم پرمینگنیٹ، "ڈٹال" ("Dettol")، یا فلیوین (flavine) کے یا کسی دوسرے غیر خراش آور دافع عفونت محلول کے گرم مہبلی نطولات زیادہ مقدار میں بکثرت استعمال کرانے چاہئیں۔

حاد درجہ میں عنق کا قوی مقامی علاج کرنے سے فائدہ کی نسبت نقصان پہنچنے کا احتمال ہوتا ہے، اور اس کا نتیجہ یہ ہوتا ہے کہ التہاب کی توسیع تناسلی خطہ کے بالائی حصہ تک ہو جاتی ہے۔

حاد درون عنقی التہاب (acute endocervicitis) کے متعلق مزید معلومات حاصل کرنے کے لیئے مطالعہ کنندہ کو "عنق کے سوزاک" کا بیان دیکھنا چاہیئے (دیکھو صفحہ 291 اور بعد کے صفحات)۔

مزمن درون عنقی التہاب۔ عنق کا تاکل

(CHRONIC ENDOCERVICITIS—CERVICAL EROSION)

قنالِ عنق کے سرحلہ کا مزمن التہاب، جسے عام طور پر "درون عنقی التہاب" ("endocervicitis") کے نام سے موسوم کیا جاتا ہے، حاد التہاب عنق (cervicitis) کا ایک عام عاقبہ ہے، اور یہ عنق کی اُن پرانی سرائیت زدہ دریدگیوں کے ساتھ بکثرت پایا جاتا ہے جو قبالتی ضربہ سے پیدا ہوتی ہیں۔ سنینِ حال میں مزمن درون عنقی التہاب اس لحاظ سے بہت سی بحث کا موضوع رہا ہے کہ اس حالت میں عنق نظامی سرائیت کا ابتدائی ماسکہ ہوتی ہے، اور مختلف الانواع عوارض مثلاً التہاب مفصل (arthritis)، مختلف اقسام کے ادوار النفس (psychosis)، التہابِ قزحیہ (iritis)، اور شری (urticaria) کی پیدائش کا باعث ہوتی ہے۔

اس مسئلہ پر ابھی تک کوئی اتفاق آراء نہیں ہوا، گو اس امر کو جائز قرار دینے کیلیے کافی شہادت ممکن الحصول ہے، کہ موادِ عنق کے متعلق اس خیال سے محتاط جرثومیاتی تحقیقات کی جائے کہ مذکورہ بالاقسم کے عوارض میں شائد یہی سرائت کا ماسکہ ہوتا ہو۔

مزمن التہابِ عنق کا، اور خاصکر پرانی سرائت زدہ عنقی دریدگیوں کا، عنق کے سرطانی سلعہ کی پیدائش سے بھی اہم تعلق ہے، اور صرف اسی ایک وجہ سے عنقی سرحلہ کے مزمن التہاب کو لازمی طور پر ایک خطرناک ضرر تصور کرنا چاہیئے، اور ابتدا ہی میں اس کی شناخت اور اس کے محتاط علاج کو ضروری خیال کرنا چاہیئے۔ عقم اور "خاصکر یک مولودی عقم" کے سبب کی حیثیت سے بھی درون رحمی التہاب کسی قدر اہم ہے۔ عنق کے درون رحمیہ کے التہاب کی حالت میں جو غیر طبعی عنقی افراز پایا جاتا ہے وہ اگر حیوانات منوی کے لئے واقعی کوئی سمی اثر نہیں رکھتا تو شائد منوی خلیہ کے اوپر جانے میں رکاوٹ پیش کرتا ہے، اور ضررِ عنق سے شفا ہو جانے کے بعد اکثر عقم رفع ہو جاتا ہے۔ 422

خالی آنکھ سے دیکھنے پر عنقی درون رحمی التہاب (cervical endometritis) یا مزمن درون عنقی التہاب (chronic endocervicitis) میں بعض فم خارجی کے اردگرد کی

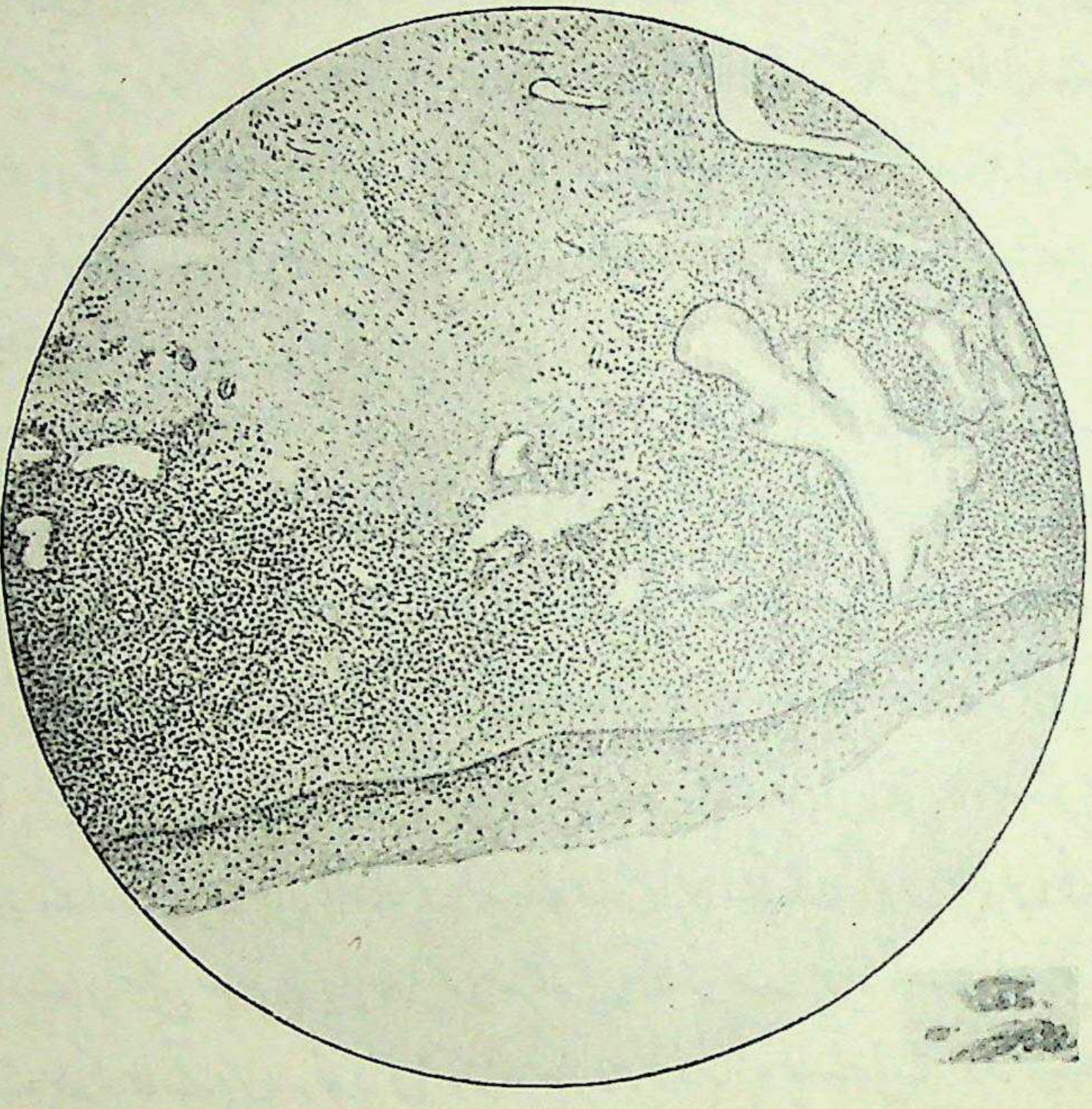

شکل ۲۴۳ - عنق کے مہبلی حصہ میں سے تراش جو مزمن درون عنقی التہاب (chronic endometritis) کے ایک اصابہ سے لی گئی ہے × ۵۰۱ بافتوں میں گول خلیوں کی وسیع دریزش پائی جاتی ہے۔ یہ قنال عنق سے فلسمانی سرحلہ (جو علی حالہ موجود ہے) کی عمیق جانب کی طرف پھیل گئی ہے۔ آئندہ چلکر فلسمانی سرحلہ جھڑ جاتا ہے، اور اس طرح فم خارجی کے گرد صادق تقرح واقع ہو جاتا ہے جس کے بعد تاکل (erosion) پیدا ہو جاتا ہے۔

بافتوں میں سرخی اور ورم کے موجود ہونے، اور نیز قنال عنق میں سے مخاطی قیحی افراز کے بکثرت بہنے سے ظاہر ہوتا ہے۔ ایک یا ایک سے زائد چھوٹے چھوٹے مخاطی تسعدا نے

(mucous polypi) اکثر ایک فراخ ''فم'' (''os'') کے حاشیہ کے قریب چسپیدہ ہوتے ہیں، یا قنالِ عنق سے باہر ابھرے ہوتے ہیں۔ اگر عنق ضربہ کے نتیجہ کے طور پر دریدہ ہو چکی ہو تو مقدم اور موخر لب بالعموم معتد بہ حد تک بروں گردیدہ ہوتے ہیں، اور اس حالت کے لئے ''شترۂ خارجی'' (''Ectropion'') کی اصطلاح استعمال کی جاتی ہے (دیکھو صفحہ 581 اور شکل ۳۶۰)۔ ان صورت حالات میں قنالِ عنق ایک وسیع حد تک منکشف ہوتی ہے اور اس کا انکشاف بعض اوقات اوپر کی طرف فمِ داخلی تک چلا جاتا ہے، اور التہابی عمل سے بروں گردیدہ بافتوں کی منکشف سطحیں ماؤف ہوتی ہیں۔

مزمن دروں عنقی التہاب کی تشخیص کیلئے مہبلی منظار کا استعمال ناگزیر ہے۔ اگرچہ جس کرنے والی انگلی سے قنالِ عنق کا اتساع، فمِ خارجی کی فراخی، اور چھوٹے چھوٹے مخاطی سعدانے محسوس کئے جا سکتے ہیں، لیکن جب کبھی مہبلی مواد، عقم، اور مزمن دردِ عجز کے سریری علامات سے مقامی ضرر کا شبہ پیدا ہو تو مہبلی عنق کا بصری معائنہ طبیعی امتحان کا ایک جزو ہونا چاہیئے، اور اسے دستور العمل بنا لینا چاہیئے۔ 423

نسیجیاتی لحاظ سے، ستونی سرحلمہ کے نیچے جو قنالِ عنق کا استر ہوتا ہے اور نیز ان غدد کے اردگرد جو عنقی بافت میں گہرے واقع ہوتے ہیں، گول خلیوں کی در ریزش پائی جاتی ہے (شکل ۴۴۲)۔ ابتداء میں سرحلمہ میں تکاثر پیدا ہو جاتا ہے، اور خلیات مخاط سے پُر ہو کر بہت جلد گر جاتے ہیں۔ غدد بھی متورم ہو کر دوبرہ نما ہو جاتے ہیں، اور اپنے ذاتی افراز سے جس میں خلیاتِ ابیض کے اجتماعات اکثر دکھائی دیتے ہیں، بھر جاتے ہیں۔ غددی سرحلمہ کے تکاثر کے بعد تقشر واقع ہو جاتا ہے۔ اور سرحلمہ سے مبرا دوبرہ نما فضائیں باقی رہ جاتی ہیں۔ انجام کار فمِ خارجی کا ہم پہلو سرحلمہ ایک تقشری عمل سے جھڑ جاتا ہے، اور اس مقام پر ایک صادق قرحہ بن جاتا ہے، جسکے بعد ''تاکّل'' (''erosion'') پیدا ہو جاتا ہے۔ دورانِ اندمال میں اختلاط یافتہ عنقی غدد پر لیفی ناہضات (fibroblasts) کا حملہ ہوتا ہے، اور یہ غائب ہو جاتے ہیں۔ قنال کے اندر کے اور مہبلی جانب پر کے، یعنی دونوں اطراف کے سطحی سرحلمہ کی تجدید نئے خلیوں کے نمو سے ہوتی ہے، لیکن ہیکل لیفی بافت کے اضافہ کی وجہ سے مستقل طور پر دبیز رہ جاتا ہے۔ اصلی بافت میں زجاجی انحطاط اور دیوارہائے عروق میں نمایاں دبازت دکھائی دیتی ہے۔

عنقی تاکّل (Cervical Erosion)۔ عنقی دروں رحمہ کے التہاب کے ساتھ

صفحہ ۱۸

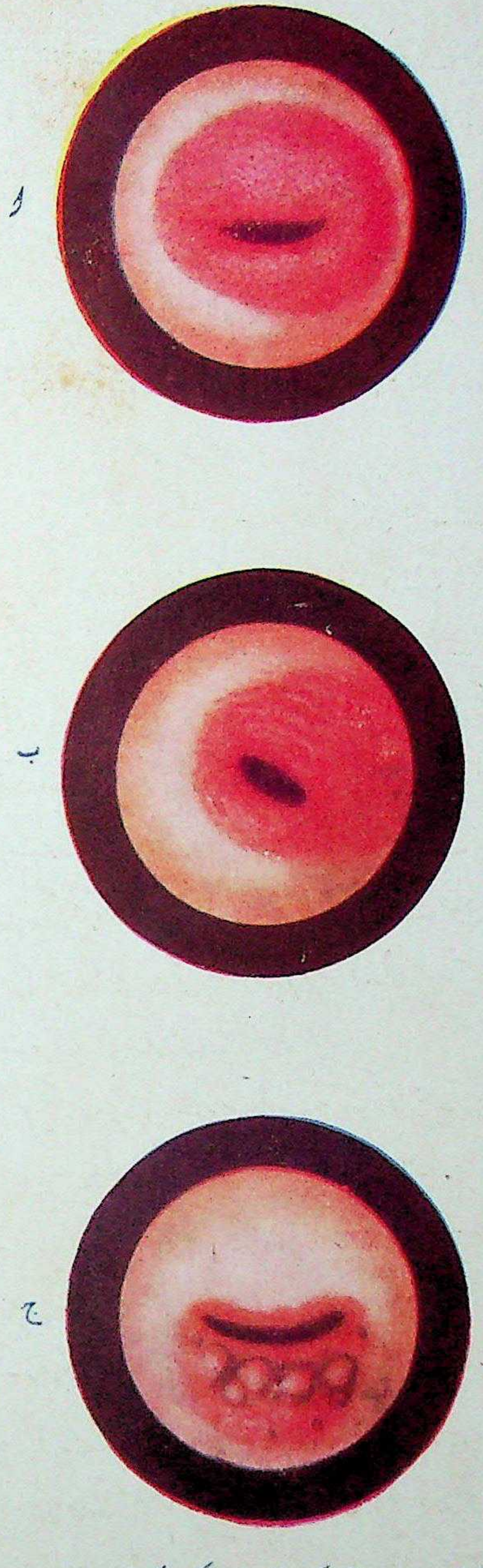

عنق کے تاکل (Erosion of Cervix) کے مناظر جو خالی آنکھ سے دکھائی دیتے ہیں۔ ا — سادہ تاکل (Simple Erosion)۔ ب — حلیمی تاکل (Papillary Erosion)۔ ج — جرابی تاکل (Follicular Erosion)۔

مقابل صفحہ 423۔

ایک عام ضرر نہایت کثرت کے ساتھ پایا جاتا ہے جو سرسری طور پر عنقی تاکل (cervical erosion) کہلاتا ہے۔ اس حالت کا صحیح امراضیاتی نام کاذب غدی سلعہ (pseudo-adenoma) ہے، کیونکہ اس میں غدی تکاثر اور سرحلمی غیر وضعیت دونوں اکھٹے پائے جاتے ہیں، اور یہ ظاہر ہے کہ یہ التہابی عمل سے پیدا ہوتے ہیں۔ ایک صادق غدی سلعہ (یعنی ایک بین نوساخت: neoplasm) بھی عنق میں واقع ہوتا ہے، اور اسے اس کاذب غدی سلعہ سے جو التہاب سے پیدا ہوتا ہے ضرور احتیاط سے تمیز کرنا چاہئے (دیکھو صفحہ 445)۔

امراضیاتی تشریح۔ عنقی تاکل کو سمجھنے کے لئے مطالعہ کنندہ کو طبعی عنق کے مناظر اور اسکی ساخت سے واقف ہونا ضروری ہے جس کا ذکر صفحات 23 تا 25 میں کیا گیا ہے۔

جنین میں غشائے مخاطی فم خارجی سے آگے تک چلی جاتی ہے، اسلئے زندگی کے ابتدائی حصہ میں قنال عنق کا استر عنق کی آزاد مہبلی سطح پر ایک اختلاف پذیر فاصلہ تک پھیلا ہوتا ہے۔ اس جنینی کیفیت کے برقرار رہنے سے ایک حالت پیدا ہوتی ہے جو خلقی تاکل (congenital erosion) کے نام سے مشہور ہے۔ اس سے اس امر کی توضیح ہوتی ہے کہ نوعمر باکرہ عورتوں میں، اور التہاب کی عدم موجودگی میں بعض اوقات عنق پر ظاہری تاکلات کیوں پائے جاتے ہیں۔ بہرکیف خلقی تاکلات قلیل الوقوع ہیں، اور ان کو مستثنیٰ قرار دیتے ہوئے ہمیں اس امر کا یقین ہے کہ تاکلات التہاب سے پیدا ہوتے ہیں۔

خردبین سے دیکھنے پر عنق کی وریدگی سے پیدا شدہ نشترۂ خارجیہ (ectropion) (دیکھو شکل ۳۶۰، صحفہ ۳۰، صفحہ 581) اور عنقی تاکل کے درمیان کسی فرق کا تمیز کرنا بالکل ناممکن ہوتا ہے، کیونکہ موخر الذکر کے امتیازی خصائص ویسے ہی ہوتے ہیں جیسے کہ بروں گردیدہ اور ملتہب عنقی دروں رحمیہ کے ہوتے ہیں۔

خالی آنکھ سے تاکل کے جو خصائص نظر آتے ہیں ان میں معتدبہ اختلاف ہوتا ہے اور ان کو تین عنوانات میں تقسیم کرنے کا رواج ہے، جن سے ان کی سرسری طور پر توضیح ہو جاتی ہے۔ اس مقصد کے لئے جو اصطلاحات مستعمل ہیں وہ سادہ (simple) حلیمی (papillary)، اور جرابی (follicular) "تاکلات" ہیں، اور ان کو اس وقت تک برقرار رکھا جاسکتا ہے جب تک کہ مطالعہ کنندہ کے یہ ذہن نشین رہے کہ یہ فقط ایک ہی امراضیاتی عمل کے ترقی پذیر مدارج ہیں۔ صحفہ ۱۸ ہر ایک قسم کے مناظر کو ظاہر کرتا ہے جو خالی آنکھ سے دکھائی

424

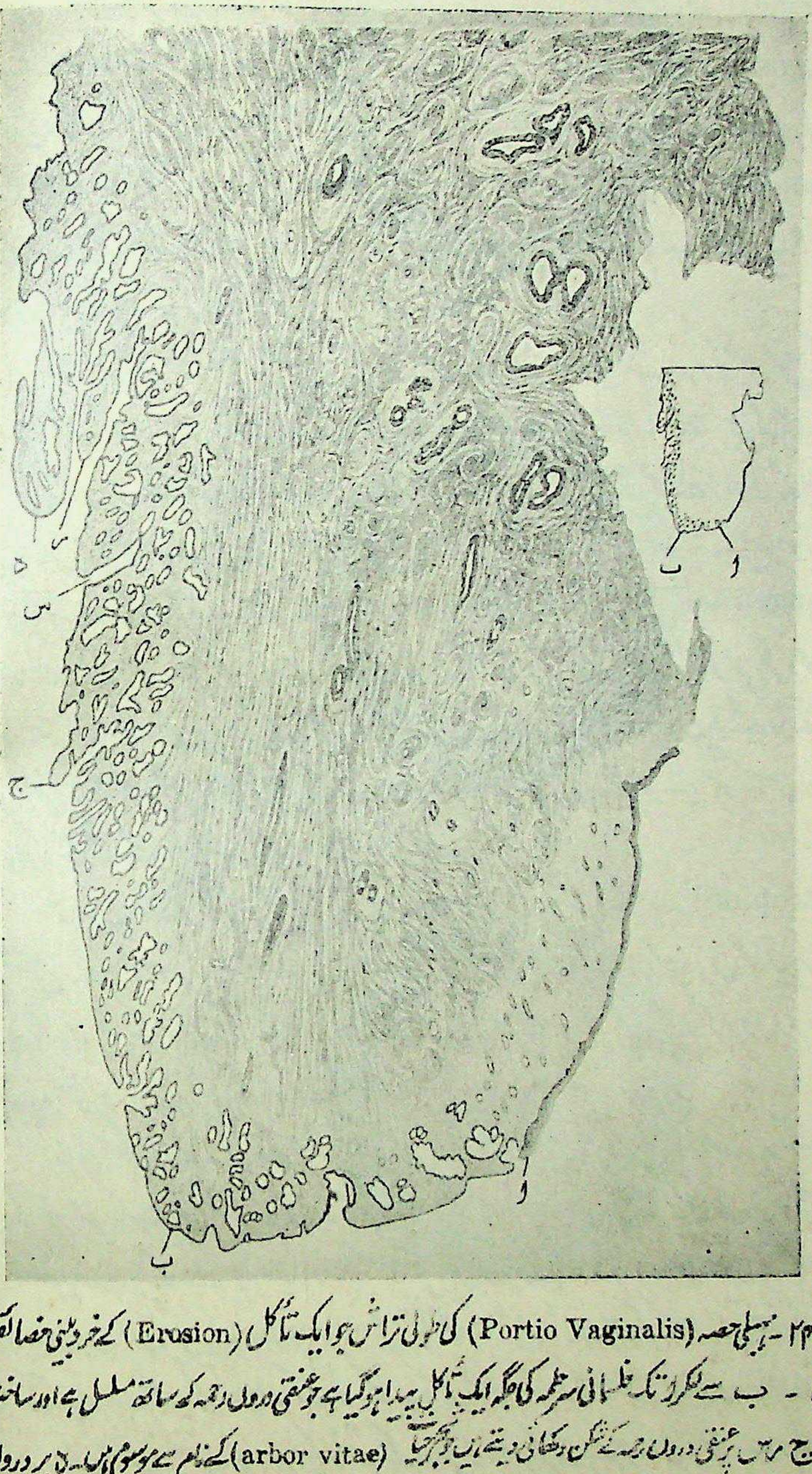

شکل ۲۴۵ - نہلی حصہ (Portio Vaginalis) کی طولی تراش جو ایک تآکل (Erosion) کے خردبینی خصائص کو ظاہر کرتی - ب سے لیکر ا تک غلافی سرحمہ کی جگہ ایک تآکل پیدا ہو گیا ہے جو عنقی دروں رحمہ کے ساتھ مسلسل ہے اور ساخت میں اسکے مشابہ ہے - ج ر ت ب پر عنقی دروں رحمہ کے شکن دکھائی دیتے ہیں جو شجر حیات (arbor vitae) کے نام سے موسوم ہیں - ہ پر دروں رحمہ سعدانہ نما (polypoidal) ہو گیا ہے -

دیتے ہیں۔ شکل ۲۴۶ سادہ تاکل کی نسیجیات کو ظاہر کرتی ہے جو ایک التہابی رقبہ کی شکل کا دکھائی دیتا ہے، اور یہ سرحلمہ کی محض ایک ہی تہ سے پوشیدہ ہے (ا)۔ شکل ۲۴۷ "حلیمی" تاکل ("papillary" erosion) کے خردبینی منظر کو ظاہر کرتی ہے، اور شکل ۲۴۸ اور ۲۴۹ جرابی (follicular) قسم کو ظاہر کرتی ہیں۔ یہ غور سے دیکھنا چاہیئے کہ حلیمی اور

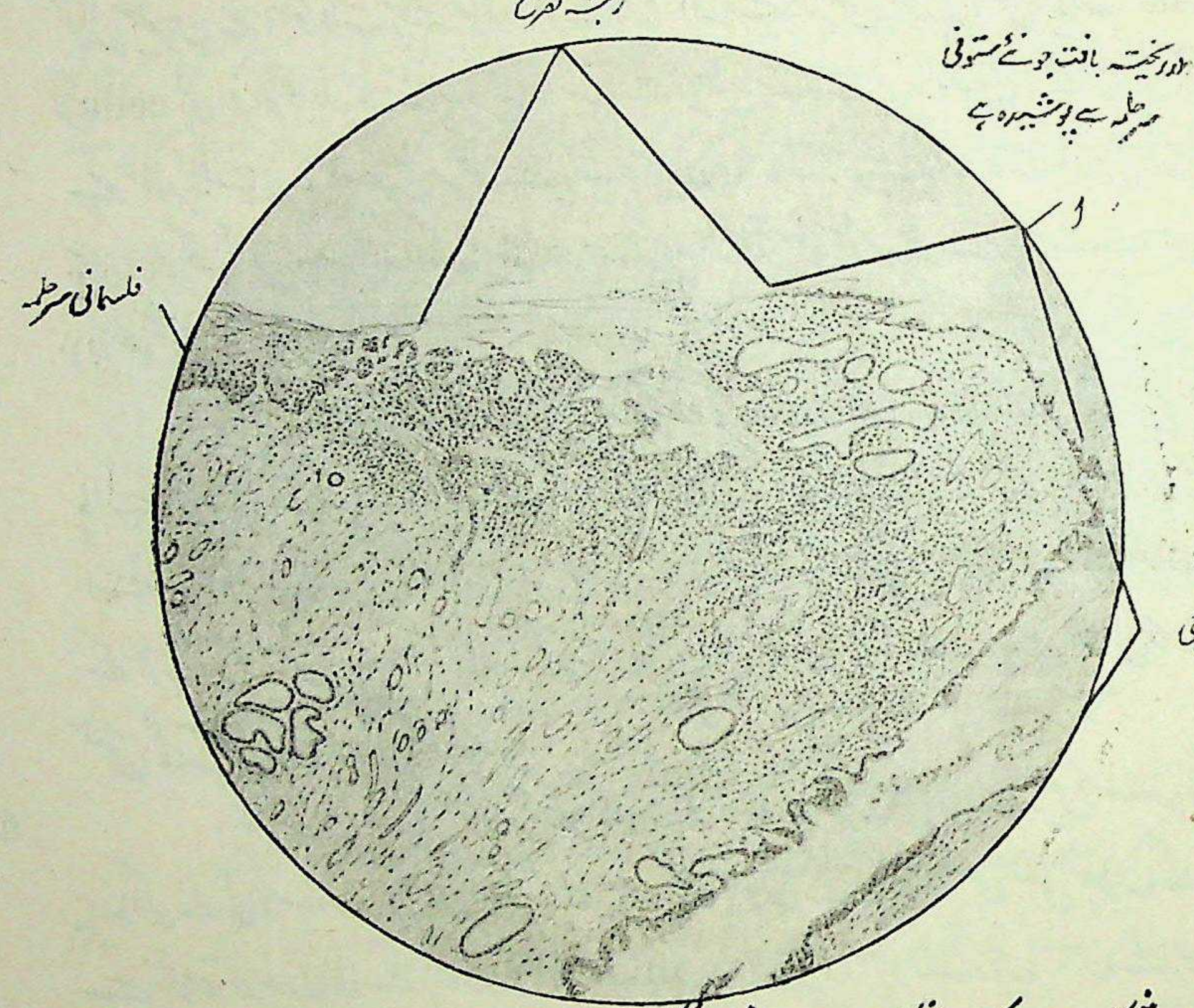

شکل ۲۴۶ - اس شکل میں سادہ عنقی تاکل (Simple Cervical Erosion) کی التہابی اصل دکھائی گئی ہے۔ ایک التہابی رشحہ قنالِ عنق سے باہر کی طرف کو جاتا ہے اور عنق کی مہبلی سطح کے نیچے پھیل گیا ہے۔

جرابی اقسام میں محض غدد کی جسامت کا اختلاف ہے جو سطح پر کھلتے ہیں۔ موخرالذکر میں غدد زیادہ بڑے اور زیادہ متمدد ہیں، اور اس لئے بعض اوقات سطح پر دویرے یا "جراب" پیدا ہو جاتے ہیں جو خالی آنکھ سے دکھائی دیتے ہیں (دیکھو صحفہ ۱۸، ج)۔

لہٰذا تاکل کے خردبینی خصائص وہی ہیں جو ایسے عنقی دروں رحمہ کے ہوتے ہیں

جس پر التہاب کے امارات کا اضافہ ہوگیا ہو۔ اس کا نتیجہ یہ ہوتا ہے کہ ایک تکاثری کاذب غدی سلعی (proliferative pseudo-adenomatous) حالت پیدا ہو جاتی ہے، جو ستونی سرحلمہ کی ایک سطحی تہ پر مشتمل ہوتی ہے جس میں سے ان شاخدار غدود کے منہ کھلتے ہیں جو عین اسکے نیچے واقع ہوتے ہیں (دیکھو شکل ۲۴۷، غ اور ۲۴۸، غ)۔ ستونی سرحلمہ کے نیچے اور غدود کے ارد گرد التہابی گول خلیوں کے اجتماعات ہمیشہ موجود ہوتے ہیں، اور تحت سرحلمی رشحہ میں مصلی خلیات (plasma cells) کی افراط کا بار بار مظاہرہ کیا جا سکتا ہے۔ بعض مقامات پر یہ التہابی ارتشاح سطح تک پہنچ جاتا ہے، اور یہ فلسانی یا ستونی سرحلمہ سے پوشیدہ نہیں ہوتا۔ لہٰذا ایسے رقبہ جات صادق تقرح کی مثالیں ہیں۔ (دیکھو شکل ۲۴۷ ب)۔ ایک آئندہ درجہ میں یہ متکاثر ستونی سرحلمہ سے پوشیدہ ہو جاتے ہیں (دیکھو شکل ۲۴۶)۔

مذکورہ بالا صورت حالات کے مدنظر اکتسابی تآکل کو ضرور قدرت کی اس کوشش کا نتیجہ تصور کرنا چاہیئے جو یہ قرحہ کو سرحلمہ سے ڈھک کر اسے مندمل کرنے کے لئے کرتی ہے۔ سرحلمہ میں ستونی خاصہ اسلئے پایا جاتا ہے کہ اس کا بیشتر حصہ قنال کے سرحلمی استر سے پیدا ہوتا ہے، لہٰذا جہاں تک سرحلمہ کے طرز عمل کا تعلق ہے اکتسابی تآکل خلقی تآکل کا متماثل ہوتا ہے۔ جس میں قنال کا سرحلمہ مہبلی عنق کی سطح تک تجاوز کر آتا ہے۔

426 بہرکیف یہ بارہا معلوم کیا جا چکا ہے کہ فلسانی سرحلمہ کی قاعدی تہ میں ستونی خلیوں کے پیدا کرنے کی استعداد موجود ہوتی ہے، اور ان خلیوں کے غیر غدی یعنی عضلی نتھوں کے اندر گھس جانے سے شاخدار غدی طاقچے (glandular crypts) پیدا ہو جاتے ہیں۔ اس لئے جو غدود تآکل میں دکھائی دیتے ہیں وہ ہماری رائے میں دو ماخذ سے پیدا ہو سکتے ہیں، (۱) صادق عنقی رحمی غدود کے تکاثر سے، (۲) فلسانی سرحلمہ (جس سے عنق کا مہبلی حصہ پوشیدہ ہوتا ہے) کے قاعدی خلیات کے تکاثر اور بعد تکوین (metaplasia) سے (دیکھو شکل ۲۴۸، ۲۴۹ اور ۲۵۰)۔ جب اس قسم کا ثانوی غدی تکون واقع ہوتا ہے تو غدود بعض اوقات سطح پر کھل جاتے ہیں جس سے تآکل کی حلیمی (papillary) قسم پیدا ہو جاتی ہے (دیکھو شکل ۲۴۷)۔ بعض غدود سطح پر بند جرابوں کی طرح رہتے ہیں، اور اپنے افراز سے متسع ہو کر طاقوں کی شکل اختیار کر لیتے ہیں، اور اسطرح جرابی تآکل (follicular erosion) پیدا ہو جاتا ہے (دیکھو صفحہ ۱۸، ج اور شکل ۲۴۸، ط)۔

جب التہابی رشحہ ستونی سرحلمہ کی محض ایک ہی تہ سے پوشیدہ ہوتا ہے تو یہ حالت سادہ تاکّل (simple erosion) کے نام سے موسوم کی جاتی ہے (دیکھو شکل ۲۴۶)۔

مزید برآں یہ ضرور یاد رکھنا چاہئے کہ یہ تمام اقسام تقرح اور اندمال ہی سے نہیں بلکہ قنال کے دروں رحمی السنر کے مہبلی حصّہ (portio vaginalis) کی سطح پر تکاثری غدی سلعی حملہ (خلقی) ہونے سے بھی پیدا ہو سکتے ہیں۔

لہٰذا اکتسابی تاکّل کے مقابلہ میں جو ایک صادق التہابی ضرر ہے خلقی قسم غدی سلعی حملہ سے پیدا ہوتی ہے۔ اکتسابی ضرر میں التہابی عمل سرحلمی تکاثر کو تحریک پہنچاتا ہے

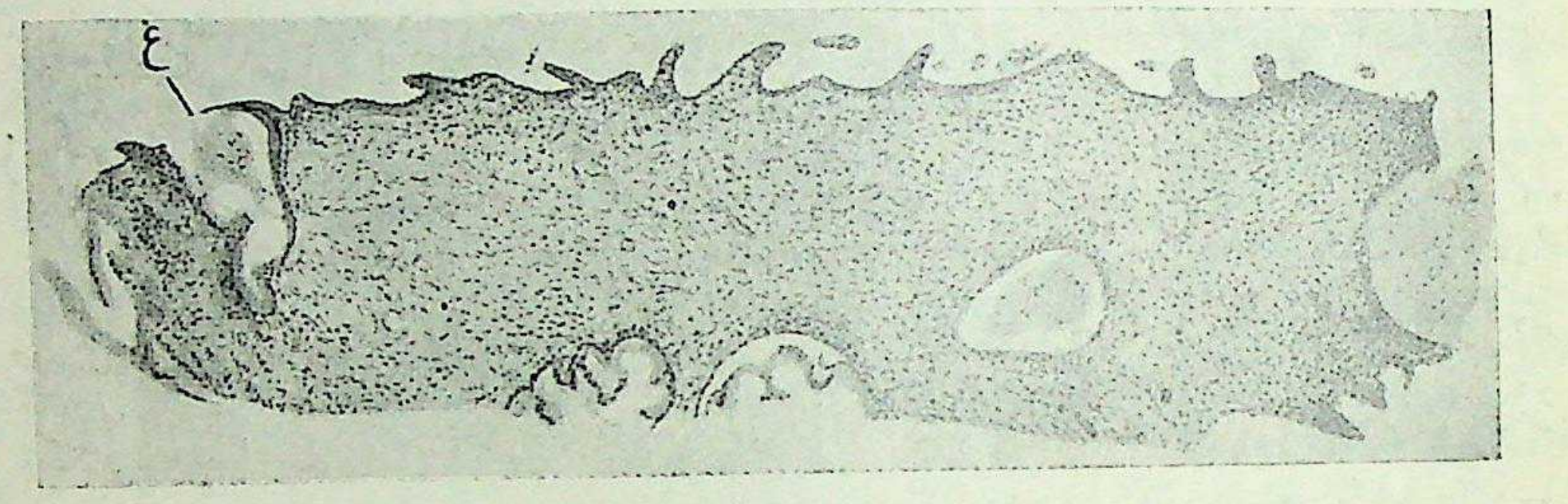

شکل ۲۴۷۔ یہ شکل ایک حلیمی تاکّل (papillary erosion) کو ظاہر کرتی ہے۔
×۸۰ ۔ فلسانی سرحلمہ کی سطحی تہیں اتر چکی ہیں۔ قاعدی تہ باقی رہ گئی ہے، اور حلیموں کو پوشیدہ کرتی ہوئی دکھائی دیتی ہے۔ غ پر ایک غدی نشیب افراز سے پُر ہے، جو سطحی سرحلمہ کی قاعدی تہ سے بنا ہے۔ سریری مناظر حلیمی قسم کے تاکّل کے تھے۔

تاکہ قرحہ ڈھک جائے۔ ایسا تاکّل بھی بیشتر دیکھنے میں آتا ہے جس میں اندمال کی یہ کوشش صرف جزوی طور پر مکمل ہوتی ہے۔ اس صورت میں قرحہ کی سطح کے حصّے جو تا حال سرحلمہ سے مبرّا ہوتے ہیں صاف دکھائی دیتے ہیں (دیکھو شکل ۲۴۶)۔

جب ایک دفعہ سرحلمی تکاثر شروع ہو جاتا ہے تو یہ بدقسمتی سے بند نہیں ہوتا خواہ یہ سلیم بھی کیوں نہ ہو، اور طبعی اندمال کی جگہ سرحلمی بیش بالیدو اقع ہو جاتی ہے۔ بہت سے تاکّلات میں ایسا ہی ہوتا ہے، چنانچہ قرحہ کے مندمل ہونے کی بجائے تکاثری غدی سلعی عمل

427 (proliferative adenomatous process) رونما ہوتا ہے، جسے منطقی طور پر

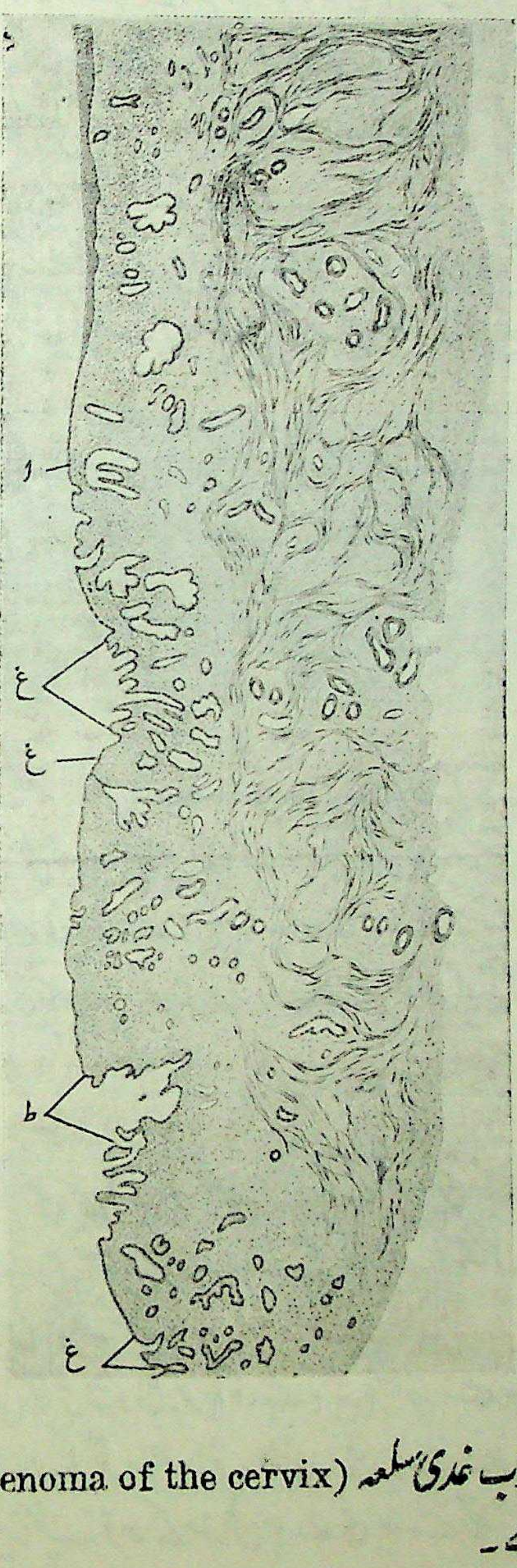

شکل ۲۴۸۔ یہ شکل حصۂ مہبلی (Portio Vaginalis) پر ایک جرابی تاکل (follicular erosion) کو ظاہر کرتی ہے۔ اوپر فلسمانی سرحلمہ پتلا ہوگیا ہے اور قاعدی تہ ہی باقی رہ گئی ہے۔ قاعدی تہ بقیہ سطح پر مسلسل چلی گئی ہے، اور مقامات غ پر اس سے غدہ نما انبیبات نکل کر ہیکل میں چلے گئے ہیں۔ انبیبات کے گہرے حصے فضاؤں کی شکل میں دکھائی دیتے ہیں جن کا استر سرحلمہ کا ہے۔ (ط) (جرابی تاکل (follicular erosion:

عنق کے کاذب غدی سلعہ (pseudo-adenoma of the cervix) کے نام سے تعبیر کیا جاسکتا ہے۔

جو دویرہ نما عنقی غدد عنقی سر حلمہ کے مزمن التہابی ضررات میں اکثر پائے جاتے ہیں ان کو اس حالت میں جبکہ یہ اتنے بڑے ہوں کہ سریری طور پر شناخت کئے جا سکیں، نیبوتھ کے جرابات (Naboth's follicles) کے نام سے موسوم کیا جاتا ہے۔ یہ چھوٹے چھوٹے دویرے فلسمانی سر حلمہ کو آگے دھکیل دیتے ہیں، اور عنق کی سطح پر ستے ہوئے چمکدار اور نیلگوں گول اجسام کی شکل میں ابھر آتے ہیں۔ کسی خطرناک ضرر کے موجود ہونے کے بغیر اُن کا وجود اتنا عام ہے کہ ماہرین تشریح نے ان کو طبیعی عنق کا معمولی خاصہ قرار دیا ہے (شکل ۱۹، صفحہ 26)۔ نیبوتھ کے جرابات عنقودی عنقی غدد کی قنالوں کے بند ہو جانے سے پیدا ہوتے ہیں، اور یہ بعض اوقات مٹر کے دانے کے برابر بڑے ہو جاتے ہیں، اور شاذ و نادر حالتوں میں انگور کے برابر بھی پائے جاتے ہیں۔ کیچو کا لگانے پر ان سے گاڑھا اور لوچدار مخاط خارج ہوتا ہے۔ اس قسم کے متمدد غدہ کے سطح پر کھلنے کے بعد (اگر اس کا استر تباہ نہ ہو چکا ہو) سر حلمہ میں تکاثر شروع ہو جاتا ہے، اور یہ فلسمانی خلیہ دار سطح میں مداخلت کر کے تاکل پیدا کر دیتا ہے۔ لہٰذا بعض اوقات ایسا بھی ہوتا ہے کہ نیبوتھ کے کسی سابقہ جراب کا کہفہ کسی تاکل میں کھلتا ہوا دکھائی دیتا ہے۔

گاہے گاہے جرابات کسی مندمل تاکل کی سطح کے نیچے ظاہر ہو جاتے ہیں۔ اس کا یہ مطلب ہے کہ سطح کے طبعی حالت میں آنے کے دوران میں بعض گہرے جرابات تباہ نہیں ہوئے بلکہ متمدد ہو کر اس قدر بڑے ہو گئے کہ جدید سطحی سر حلمہ میں سے دکھائی دینے لگے، بالفاظ دیگر گہرے حصوں میں اندمال واقع نہیں ہوا۔

سوزاک میں نیبوتھ کے جراب کے مشمولات بعض اوقات سرائت زدہ ہو جاتے ہیں، اور کیچو کا لگانے پر ان سے مخاطی پیپ نکلنے لگتی ہے جیسا کہ پہلے بیان کیا جا چکا ہے۔

مزمن عنقی تاکل کے علامات خواہ یہ سادہ ہو یا خلیمی یا جرابی، مزمن درون عنقی التہاب کے (جو تاکل کے ساتھ اس کثرت سے پایا جاتا ہے) علامات کے تقریباً مماثل ہوتے ہیں۔ ان کا ذکر پہلے کیا جا چکا ہے (دیکھو صفحات 421 و 422)، اور اس لئے یہاں صرف زیادہ نمایاں سریری خصائص ہی کی طرف توجہ کرنا کافی ہوگا۔ چند مثالوں میں ایسا بھی ہوتا ہے کہ ایک وسیع تاکل موجود ہوتا ہے اور اس کے کوئی واضح علامات نہیں ہوتے، اور مریضہ کو اس کی موجودگی کا علم بھی نہیں ہوتا۔ ایسے تاکل کا انکشاف حوض کے دوسرے ضررات کی تحقیق کے دوران میں ہوتا ہے۔

جو علامت سب سے زیادہ نمایاں ہوتی ہے اور جس کی وجہ سے مریضہ معالج کے مشاہدہ میں آتی ہے وہ مستمر اور مفرط سیلانِ ابیض (leucorrhœa) ہے۔ مواد بالعموم مخاط نما (mucoid) ہوتا ہے، لیکن بعض اوقات رقیق اور آبی بھی ہوتا ہے۔ اس کا رنگ عام طور پر سفید ہوتا ہے، اور اس میں مخاط اور منغلظ خلوی فواضل کے ندفات موجود ہوتے ہیں۔ جب کوئی تاکل درون عنقی مخاطیہ کے مزمن التہاب کے ساتھ موجود ہوتا ہے تو مواد بعض اوقات زیادہ قیحی

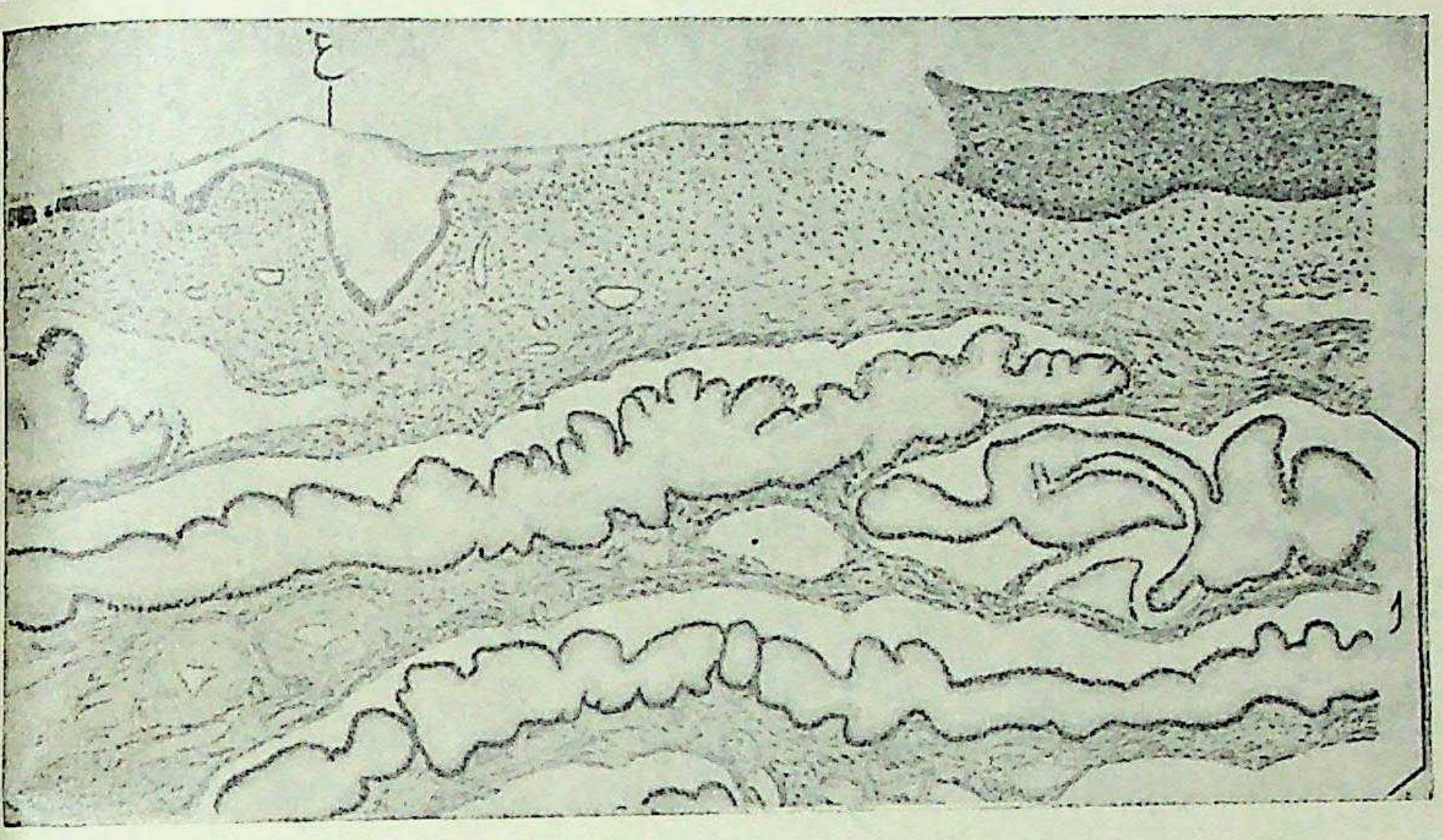

شکل ۲۴۹۔ یہ شکل حصۂ مہبلی (Portio Vaginalis) کی ایک تراش کو ظاہر کرتی ہے جو فلسمانی سرحلہ کی صرف قاعدی تہ ہی سے پوشیدہ ہے۔ ×۱۰۵۔ اس کے نیچے ایک غدہ (غ) واقع ہے، جس کے ستونی سرحلہ نے فلسمانی سرحلہ کی قاعدی تہ کو جس سے یہ (غدہ) پیدا ہوا ہوگا ایک طرف کو دھکیل دیا ہے۔ (ا) ایک غدی سلعی نوساخت (adenomatous neoplasm) کے انبیبات کو ظاہر کرتا ہے۔ دائیں جانب کی سطح پر فلسمانی سرحلہ دکھائی دیتا ہے۔

429 قسم کا اور خراش آور ہوتا ہے جس سے ایک تکلیف دہ حکۃ الفرج (vulval pruritis) پیدا ہوجاتا ہے۔ سادہ تاکل میں نزف عام طور پر نہیں پایا جاتا، لیکن جرابی قسم میں مجامعت یا مہبلی نطول (vaginal douche) کے بعد بعض اوقات خفیف سا نزف دیکھنے میں آتا ہے۔ اگر کوئی چھوٹا سا غدی سلعی سعدانہ (adenomatous polypus) فم خارجی کے حاشیہ پر

موجود ہو تو زف کے وقوع کا زیادہ احتمال ہوتا ہے۔ درد عنقی تاکل کا اہم خاصہ نہیں۔ بعض مریض حوض میں گرانی کے احساس، یا درمیانہ درجہ کے دردِ کمر کی شکایت کرتے ہیں جو عجزی خطہ سے منسوب ہوتا ہے۔ لیکن اغلب یہ ہے کہ اس قسم کے علامات مزمن دروں عنقی التہاب سے منسوب کئے جا سکتے ہیں جو تاکل کے ساتھ موجود رہتا ہے۔

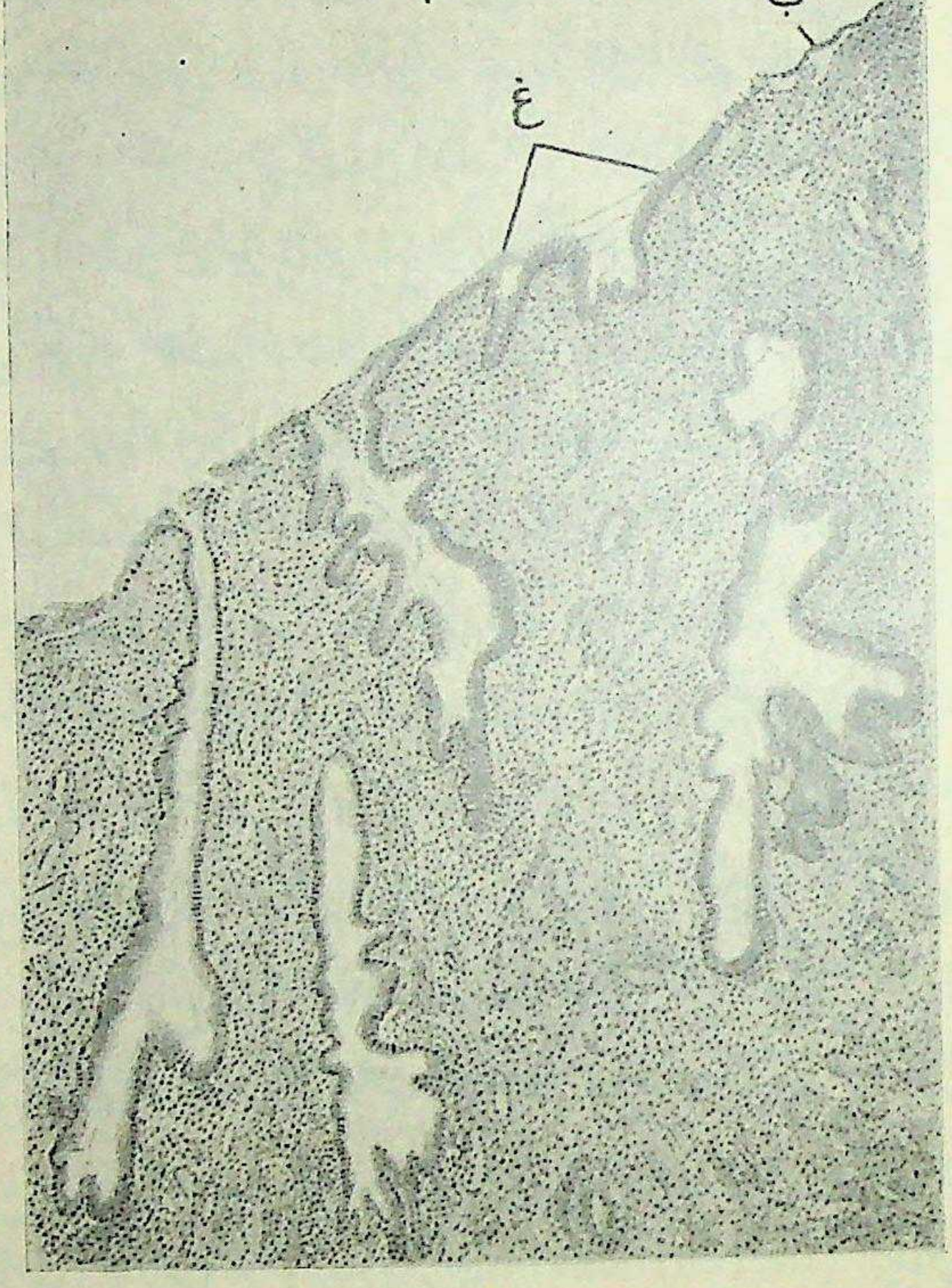

شکل ۲۵۰۔ عنقی تاکل (سادہ قسم)۔ یہ عمودی تراش ایسے رقبہ میں سے لی گئی ہے جو سطحی سرحلمہ کی قاعدی تہ (ب) کو ظاہر کرتا ہے جس سے غدی نشیب (غ) بنے ہیں۔

جو عورتیں عقم (sterility) کے علاج کے لئے مشورہ طلب کرتی ہیں ان میں اکثر ایک وسیع تاکل پایا جاتا ہے، اور اس امر میں کچھ شبہ نہیں ہو سکتا کہ یہ ضرر، اس لئے کہ اس کے

ساتھ ہی افرازِ عنق کی مقدار اور اُس کے خواص میں تغیرات پائے جاتے ہیں، قلتِ باروری کا ایک
سبب ہوتا ہے۔ اور اس کا ثبوت یہ ہے کہ ایسے علاج کے عین بعد جو تاکل سے شفا حاصل
کرنے کے لئے کیا جائے حمل کا استقرار ہو جاتا ہے۔ مختلف نظامی عوارض، مثلاً مزمن رثیت
(chronic rheumatism)، ادواء النفس (psychoses) وغیرہ کے متعلق پہلے بھی
حوالہ دیا جا چکا ہے جو عنقی مخاطیہ کے اُن مزمن سرایتی ضربات سے منسوب کئے گئے ہیں جو مہبلی
عنق کے تاکل کو بالعموم متلازم ہوتے ہیں (دیکھو صفحہ 421)۔ جو اہم تعلق سرایت زدہ تاکلات 430
اور عنق کے سرطانی سلعہ کے درمیان پایا جاتا ہے اُس پر بھی پہلے زور دیا جا چکا ہے۔

مزمن عنقی تاکلات اور دروں عنقی التہاب (endocervicitis) کا علاج اکٹھا بیان کیا جا سکتا ہے۔ خواہ کوئی ذریعۂ علاج بھی اختیار کیا جائے (ذرائع علاج بہت سے ہیں) یہ یاد رکھنا ضروری ہے کہ مشورہ طلب کرنے والے مریضوں کی ایک بڑی اکثریت میں علامات کا سبب سرایت ہوتی ہے جو ساتھ ہی موجود ہوتی ہے۔ اس سرایت کا مقام خاص طور پر عنق کے پیچیدہ عنقودی غدد (racemose glands) کے اندر ہوتا ہے، اور جب یہ ایک مرتبہ جڑ پکڑ جاتی ہے تو اس کا استیصال کبھی بھی آسان نہیں ہوتا۔

عنقی بافتوں کی عمیق مزمن سرایت کے علاج کے لئے جو ذرائع ممکن الحصول ہیں وہ کیمیاوی، حراری، برقی، شعاعیاتی (radiological) اور جراحی تدابیر پر مشتمل ہیں۔

عنقی تاکل کے لئے دافعِ عفونت اور کاوی ادویہ کا مقامی استعمال ایک طویل مدت سے بہت پسندیدہ طریقۂ علاج رہا ہے۔ سادہ سطحی ضربات میں، جن میں بافتوں کی عمیق سرایت موجود نہ ہو، ٹنکچر آف آیوڈین، مرکیوروکروم (mercurochrome)، فینال (phenol)، سیال کاربالک ایسڈ، آرجیرال (argyrol) یا سلور نائٹریٹ کی سی دواؤں کا منظار میں سے لگانا شفایابی کے لئے بعض اوقات کافی ہوتا ہے۔ یہ علاج کئی ہفتوں تک جاری رکھنا پڑتا ہے، اور جب کاویات لگائے جا رہے ہوں تو اس بات کی احتیاط کرنا چاہیئے کہ جو رقبہ پہلے تباہ کیا جا چکا ہے اس پر کے نازک سرحلمہ کو جو اسے بتدریج پوشیدہ کر رہا ہو بعد میں تباہ نہ کیا جائے۔ یہاں یہ بھی بیان کیا جا سکتا ہے کہ عنقی ضربات کے علاج میں مہبلی نطولات کا استعمال بالکل بے سود ہوتا ہے، اور جو بہت عارضی سا فائدہ ہوتا ہے اسکی وجہ یہ ہوتی ہے کہ قنال مہبل میں جمع شدہ مواد صاف ہو جاتا ہے۔

مختلف سفوفوں مثلاً کے اولین (Kaolin)، فلرس ارتھ (Fuller's earth) وغیرہ کے استعمال پر بھی یہی صادق آتا ہے، جن کا بعض اوقات مہبل میں نفوخ کیا جاتا ہے۔ اس قسم کے سفوف مواد جذب کر لیتے ہیں، اور دوسرے علاج کے مساعد کے طور پر مفید ہیں لیکن صرف انہی کے استعمال سے مستقل شفایابی کا امکان نہیں ہوتا۔ بعض مصنفین (ہالویسٹین Halvestine:، فارمر Farmer:، گیل ہارن Gellhorn: اور کینیڈی Kennedy:) نے بیان کیا ہے کہ عنق کی بافتوں میں ضرر کے حاشیہ کے اردگرد مختلف مقامات پر دافع عفونت محلولات، مثلاً مرکیوروکروم ۲ فیصدی، میتھیلین بلیو ۱ فیصدی، اور الکحل، کا براہ راست اشراب کرنے سے اچھے نتائج پیدا ہوتے ہیں۔

ٹووے (Tovey) اور دوسروں نے عمیق سرائت کو تباہ کرنے کی کوشش کرتے ہوئے عنقی بافتوں میں مختلف محلولات کا گہرا نفوذ حاصل کرنے کے لئے رواں رسانی (ionisation) کا استعمال کیا ہے۔ ٹووے کا یہ بیان ہے کہ ایک کلاں برقیرہ (electrode) اور ۱۰ ملی ایمپیئر کی رو سے بیس منٹ کے عرصہ میں تانبا عنق میں ۸ ممر تک پہنچایا جا سکتا ہے، اور اس سے مفید نتائج حاصل ہوتے ہیں۔

امریکہ اور دوسرے ممالک کی بہت سی سریریات گاہوں (clinics) میں مزمن دروں عنقی التہاب اور عنقی تاکل کے علاج کے لئے مکواۃ (cautery) اور برقی حرارت رسانی (diathermy) کا استعمال علاج کی دوسری تدابیر کی جگہ ایک بڑی حد تک رائج ہو گیا ہے۔

ہنر (Hunner) نے ۱۹۱۰ء میں مزمن دروں رحمی التہاب کے علاج کے لئے پہلے پہل پکیلینی مکواۃ (Paquelin cautery) کا استعمال کیا، اور اس کے بعد ڈکنسن (Dickinson) نے باریک تار کے برقی انفی مکواۃ (electrical fine wire nasal cautery) کے استعمال کی تعریف کی، اور اس طریقہ کی اب تک معتدبہ تائید کی جا چکی ہے۔

عمیق سرایت کو تباہ کرنے کے لئے ماؤف رقبہ کا تکویہ (cauterization) تین سے لیکر چار ہفتوں کے وقفوں پر موثر ثابت ہوتا ہے، اور دو چار بار کیّ کے بعد شفا کی توقع کی جا سکتی ہے۔ یہ طریقہ صرف مزمن ضررات ہی کے لئے موزوں ہے اور جب کبھی حاد حوضی ضرر موجود ہو تو اس طریقہ کو ہرگز ہرگز اختیار نہ کرنا چاہیئے۔ عنقی تکویہ کا طریقہ عمل یہ ہے کہ

منظار کی مدد سے عنق کو احتیاط سے منکشف کر لیا جائے اور تکویہ سے پہلے بافتوں کو افراز اور مواد سے بہت اچھی طرح سے صاف کر لیا جائے۔ نصف سنٹی میٹر سے لیکر ایک ایک سنٹی میٹر کے فاصلہ پر داغ لگائے جاتے ہیں جو فم خارجی سے شروع ہو کر باہر کی طرف کو منتشع ہوتے ہیں۔ اسکے بعد قنال عنق کو منتشع کر دیا جاتا ہے تاکہ بعد میں تضیق (stricture) واقع نہ ہونے پائے، اور درون عنقی سر حلمہ پر بھی یہی عمل کیا جاتا ہے۔

تین سے لیکر چھ ہفتہ کی مدت کے بعد اس عملیہ کا تکرار کیا جاتا ہے، اور ان رقبہ جات کی طرف توجہ کی جاتی ہے جن کا تکویہ پہلے نہیں کیا گیا تھا۔ بہتر یہی قرار دیا گیا ہے کہ تکویہ کی گہرائی قاعدۃً ۵ ملی میٹر سے زیادہ نہ ہونی چاہیے۔

اس علاج کے بعد مہبلی مواد میں اضافہ ہو جاتا ہے، اور اس دوران میں روزانہ مہبلی نطول ضروری ہوتا ہے۔

برقی حرارت رسانی (diathermy) یا برقی رو کے ذریعہ سے بافتوں کی تردیب کو بھی متبادل طریقہ کے طور پر استعمال کیا جا سکتا ہے، اور اسکے متعلق یہ بیان کیا گیا ہے کہ درون عنقی التہاب کے بعض اصابات میں اسکے نتائج انفی تکویہ (nasal cautery) کی نسبت بہتر ہوتے ہیں۔ اینڈے کا دو قطبی برقیرہ (Ende's bipolar electrode) استعمال کرنا چاہیئے اور اس امر کے متعلق احتیاط کرنا چاہیئے کہ جب تک کہ یہ آلہ قنال عنق میں نہ رکھ دیا جائے برقی رو کو سوئچ کے ذریعہ سے جاری نہ کیا جائے۔ اسی طرح برقیرہ کو قنال عنق سے نکالنے سے پہلے رو کو منقطع بھی کیا جائے۔ علاوہ ازیں مناسب یہی ہوگا کہ بافتوں کی بیش تردیب کی جگہ ان کی زیر تردیب ہی کی جائے تاکہ بعد میں عنق کے ضیق (stenosis) اور اس کے تضیق (stricture) کے پیدا ہونے کا خطرہ نہ رہے۔

ریڈیم کے ذریعہ سے مزمن التہاب عنق کا علاج کرنے کا جو طریقہ شکاگو کے کرٹس (Curtis) نے سنہ ۱۹۲۰ء میں پیش کیا تھا اس کے استعمال کی سفارش نہیں کی جا سکتی کیونکہ ریڈیم کے فعل کو صرف عنق ہی کے سر حلمہ تک محدود نہیں رکھا جا سکتا۔ تھوڑے سے معتاد کے استعمال کے بعد بھی عنق میں ضیق کی پیدائش کا خطرہ ہوتا ہے اور اسکے علاوہ مبیض کے فعل میں خلل واقع ہونے کا امکان بھی ہے۔

عنقی ضررات کا جراحی علاج جن میں تاکل، شترۂ خارجی (ectropion)،،

مزمن وردوں عنقی التہاب شامل ہیں، ایک آئندہ باب میں دیا گیا ہے (دیکھو حصہ پنجم "علمیتی امراض النسا" صفحات 862 تا 870)۔ اس کے جو طریقے کارآمد ہیں وہ یہ ہیں۔ عنق دوزی (trachelorrhaphy) یا تکوینی مرمت جو بونی (Bonney)، سٹرم ڈورف (Sturmdorf) یا ایمٹ (Emmet) کی ترکیب کے مطابق انجام دی جاتی ہے، یا عنق کا بتر جو دائری (circular) طریقہ سے یا شروڈر (Schröder) کے طریقہ سے کیا جاتا ہے۔ عملیہ کا انتخاب عارضہ کی نوعیت (تاکل یا شترۂ خارجی)، مریضہ کے علامات، اور اسکی عمر پر ہے، خاصکر جہاں تک موخر الذکر کا تعلق مابعد حمل کے امکان سے ہو۔ مزید برآں یہاں یہ بھی بیان کیا جا سکتا ہے کہ جراحی تدابیر اختیار کرنے کا مشورہ دینے سے پہلے مخفف مرض علاج کی اُن اصولوں پر مکمل طور پر آزمائش کر لینیا چاہیئے جن کا ذکر پہلے کیا جا چکا ہے۔ تکویہ سے بہت سے ایسے مریضوں کو شفا ہو جاتی ہے جن کے متعلق ابتدا میں یہ خیال کیا جاتا ہے کہ ان کے لئے زیادہ شدید طریقہ ہائے علاج کی ضرورت ہوگی۔ پیش عملیتی علاج خواہ یہ مکمل طور پر کامیاب نہ بھی ہو، ایک دانشمندانہ احتیاط ہے کیونکہ اس سے مقامی امتلا اور سرائت کسی حد تک کم ہو جاتے ہیں، اور ابتدائی التحاد کی مساعدت ہوتی ہے، اور اس طرح عملیہ کے نتائج زیادہ یقینی ہو جاتے ہیں۔

رحمی سبائک

(UTERINE CASTS)

کہنہ رحم میں چار واضح اقسام کے سبائک کے پائے جانے کا ہمیں علم ہے۔ (۱) صادق ریزینی سبائک (true decidual casts)، (۲) جسیم حیضی تسلخات (massive menstrual exfoliations)، (۳) لیفینی سبائک (fibrinous casts)، (۴) خونی سبائک (blood casts)۔

(۱) صادق ریزینی سبائک خارج الرحم حمل کے اصابات میں اکثر خارج ہوتے ہیں۔ ان کا ذکر پہلے کیا جا چکا ہے (دیکھو صفحہ 244)۔ اسی قسم کے سبائک سے بہت کچھ ملتا جلتا ایک سبیکہ حملِ رحم کے ان اصابات میں زیادہ شاذ طور پر خارج ہوتا ہے جو اسقاط پر منتج ہوتے ہیں (دیکھو شکل ۲۵۱)۔ اس حالت میں یہ سبیکہ (cast) اسی سبیکہ کے

مشابہ ہوتا ہے جو خارج الرحم حمل میں دیکھنے میں آتا ہے (دیکھو شکل ۱۴۵)، مگر یہ موخر الذکر سے اختلاط یافتہ سلوی خملات کی موجودگی کی وجہ سے تمیز کیا جاتا ہے۔ مضغہ کا بالعموم اس میں کوئی نشان نہیں پایا جاتا اور بعض ماہرین جنینیات (مال : Mall) اس مظہر کو غیر طبعی بیضہ کا 432
حاصل تصور کرتے ہیں، ہمارا میلان بھی اسی نظریہ کو تسلیم کرنے کی طرف ہے۔ اس قسم کے اسقاطوں کو دروں رحمہ کے اس التہاب کے ساتھ منسوب کیا جا چکا ہے جو تنصیب بیضہ سے قبل یا اسکے بعد واقع ہو، لیکن اصابات کے ایک سلسلہ میں جس کے متعلق ہم میں سے ایک نے تحقیقات کی ہے سرائیت کی کوئی روئداد حاصل نہیں ہو سکی۔

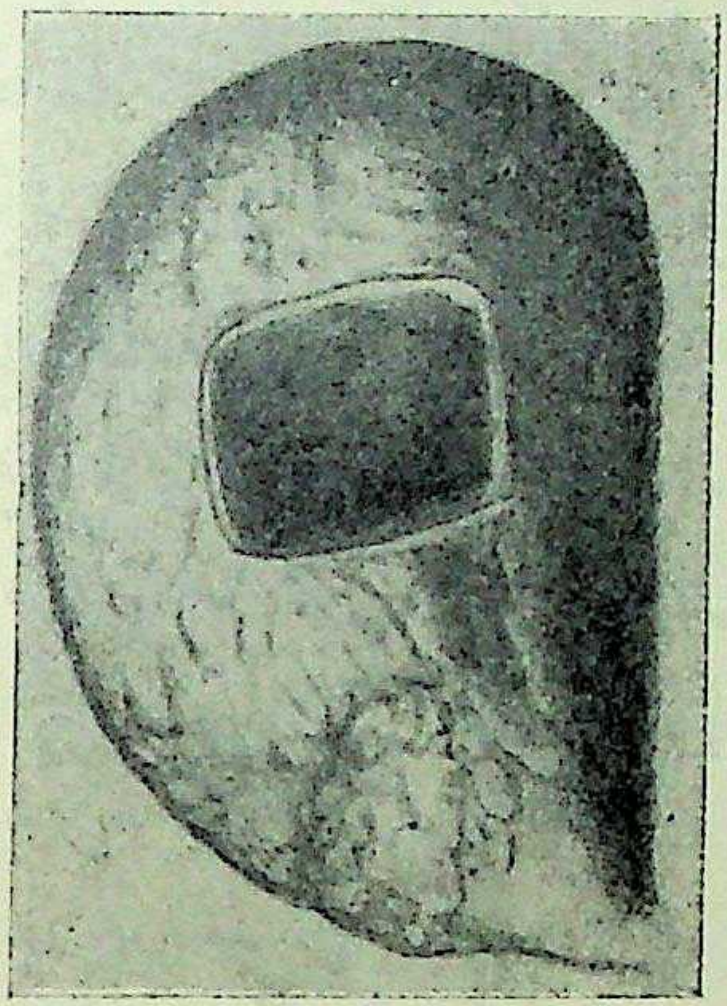

شکل ۲۵۱۔ ریزہی سبیکہ (Decidual Cast) جو اسقاط کے طور پر خارج ہوا تھا۔ مضغہ شناخت نہیں کیا جا سکا۔

(۲) جسیم حیضی تسلخ کا ذکر پہلے کیا جا چکا ہے (صفحات 184 تا 191)۔

(۳) بیضینی سبائک گاہے گاہے نوعی حمیاتِ طفحیہ (specific exanthemata) میں سے کسی ایک کے دوران میں خارج ہوتے ہیں (دیکھو شکل ۲۵۲)، اور ان کا فعلِ حیض سے کچھ تعلق نہیں ہوتا۔ یہ حمل کا نتیجہ نہیں ہوتے، اور ان کی دیواروں میں دروں رحمہ کے شناخت پذیر حصے نہیں پائے جاتے۔ یہ بظاہر ایک مقامی مظہر ہی معلوم ہوتے ہیں جو خون کی عمومی سرائیت سے رونما ہوتا ہے، لیکن ان کے بننے کا طریقہ

معلوم نہیں ہوا۔

(۴) خونی سبانگ - یہ نادر ترین ہیں - شکل ۲۵۳ میں ان کی ایک مثال دکھائی گئی ہے - ان کو "حیضی وحمات" ("menstrual moles") سے ہرگز خلط ملط نہ کرنا چاہیئے جن کے متعلق پہلے یہ بیان کیا جاچکا ہے کہ یہ صادق عسر الطمث کے بعض اصابات میں رحم سے خارج ہوتے ہیں - مختلف شدید عمومی سرائتوں کے دوران میں

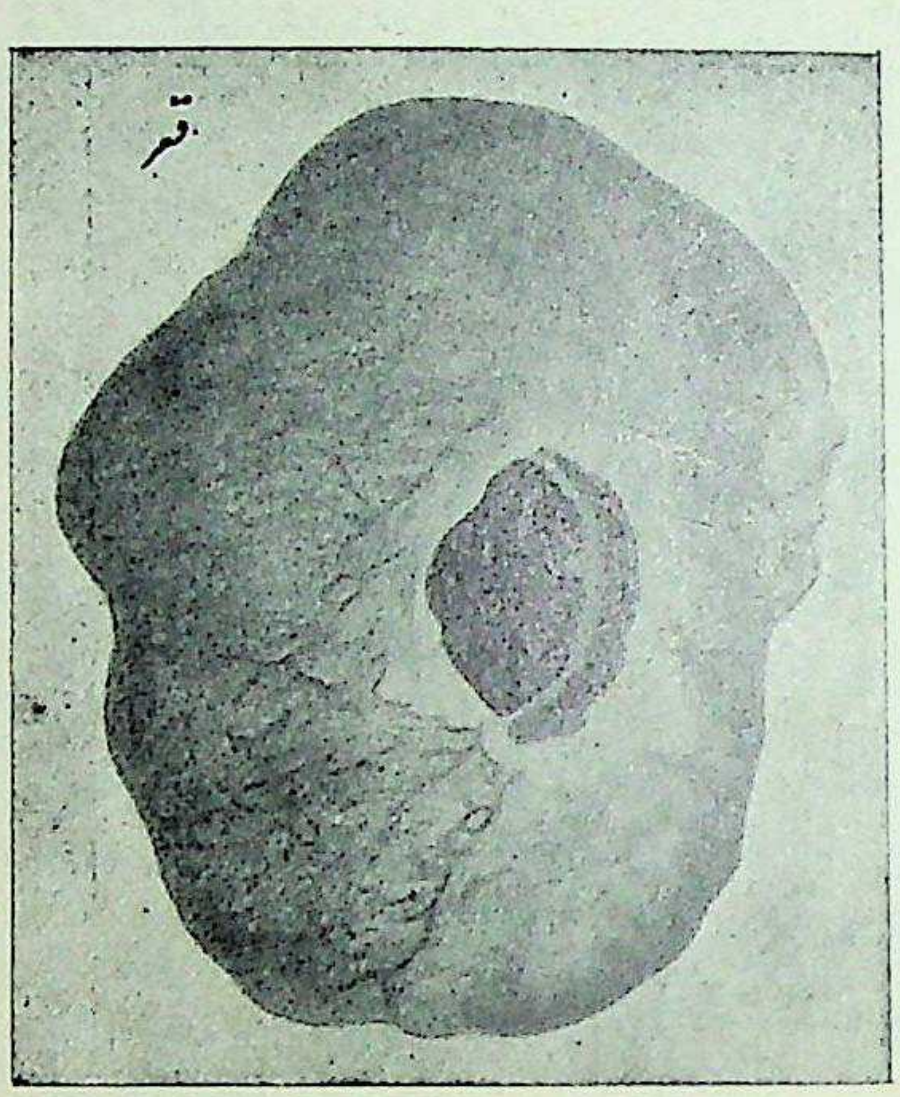

شکل ۲۵۲ - لیفینی رحمی سبیکہ (Fibrinous Uterine Cast) - اس کی دیوار لیفینی مادہ پر مشتمل تھی اور اس میں دروں رحمی بافت نہیں تھی۔ سبیکہ کے اندر سیال خون پایا گیا - تپ محرقہ کے ایک اصابہ سے۔

بعض اوقات ایک مکمل خونی سبیکہ خارج ہوتا ہے - شکل ۲۵۳ میں جو نمونہ دکھایا گیا ہے وہ صرف ترویب یافتہ خون کے ایک ٹھوس تودہ پر مشتمل تھا، اور ایک ایسی عورت کے رحم سے خارج ہؤا تھا جو لوزی الاصل حاد عفونت الدم سے فوت ہوگئی تھی - یہ سبیکہ قعر سے لیکر فم خارجی تک کہفۂ رحم کا ایک مکمل ڈھانچہ ہے، اس کا نیچے کا سرا

ایک مخروطی حصہ پر مشتمل ہے جس کا طول ۱ انچ ہے، اور یہ سبیکہ کے جسم سے ایک انقباضی تجویف سے علیحدہ ہے جو فم خارجی کے محل کا متناظر ہے۔

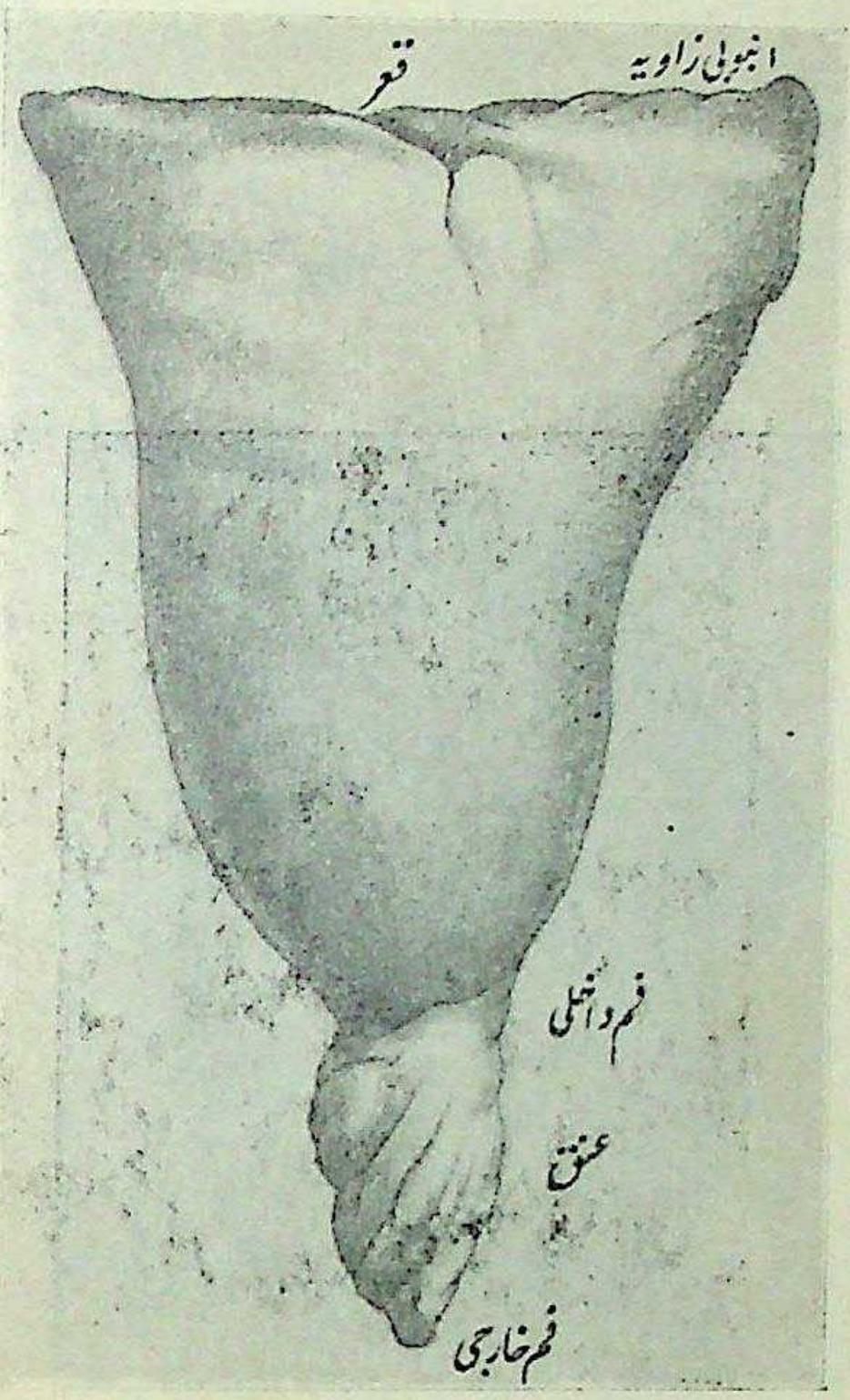

شکل ۲۵۳ - مکمل رحمی خونی سبیکہ (Complete Uterine Blood Cast)۔
لوزی عفونت الدم (tonsillar septicæmia) کے ایک اصابہ سے۔

رحم کا مزمن زیر التفاف

(CHRONIC SUB-INVOLUTION OF THE UTERUS)

وضع حمل یا اسقاط کے بعد رحم کی جسامت میں کلانی کی ایک حالت دیکھنے میں آتی ہے جسے زیر التفاف (sub-involution) کے نام سے موسوم کیا جاتا ہے۔ یہ اصطلاح اس نظریہ کی طرف اشارہ کرتی ہے کہ یہ کلانی نفاسی التفاف کے طبعی عمل کے موقوف ہو جانے کی وجہ سے

صفحہ ۱۹

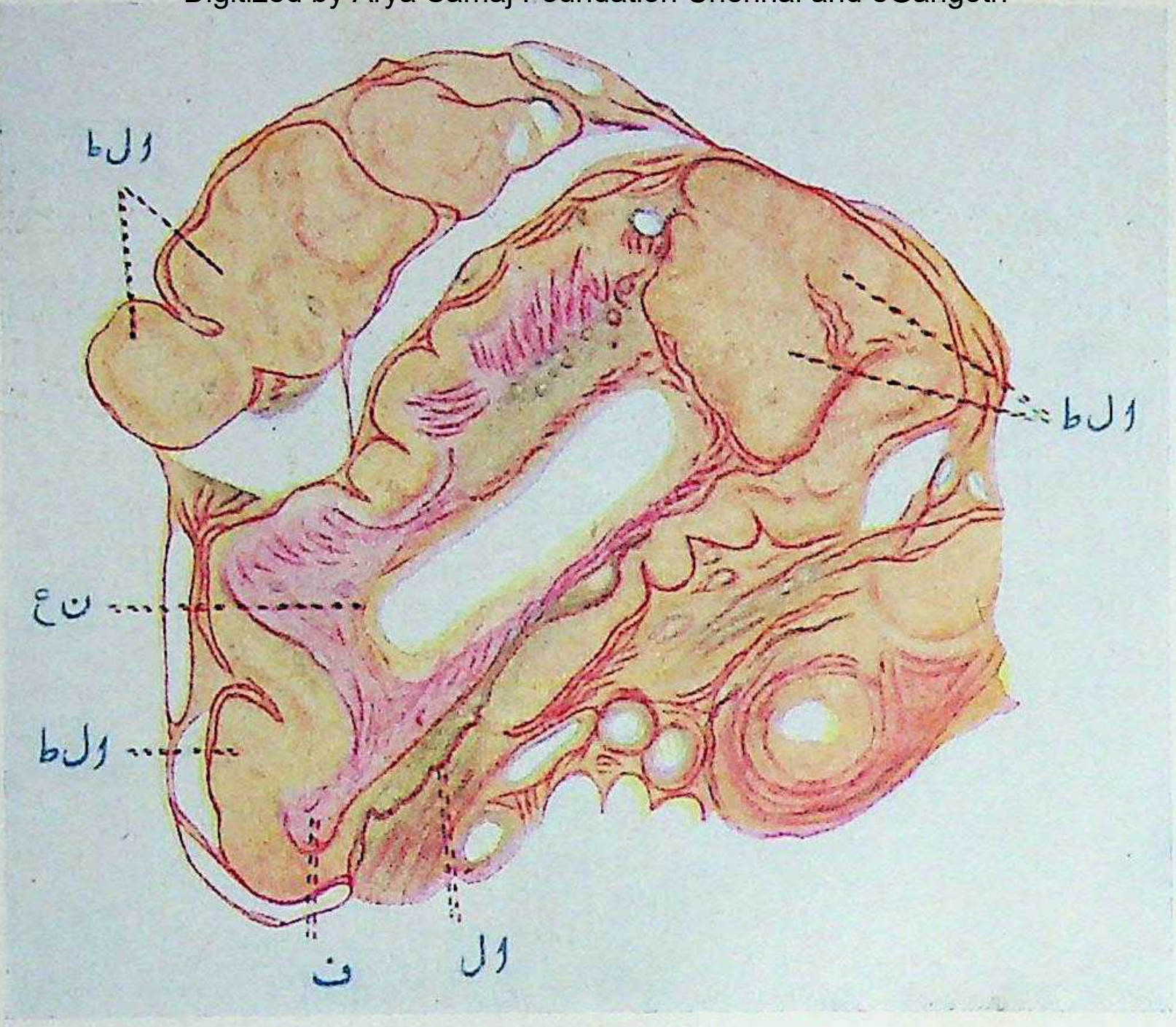

ا۔ اس تصویر میں یہ ظاہر کیا گیا ہے کہ وضع حمل کے بعد التفاف (Involution) کا طبعی عمل دیوار رحم کی شریانوں کو کس طرح متاثر کرتا ہے (گڈ آل)۔ یہ ایک بڑے عرق کی تراش ہے جس میں ایک نیا چھوٹا عرق موجود ہے۔ اصلی عرق کے اندرونی لچکدار طبقہ (ا ل ط) کے تمام ممر میں سوائے ایک مقام (ا ل) کے کولائڈی تغیر واقع ہو گیا ہے۔ مقام ا ل پر اس کا سیاہ توشیہ برقرار ہے اور پرانے وسطی طبقہ کا عضلہ موجود ہے گو اس میں لچکدار بافت متداخل ہے۔ (ف) سے بین شریانی فضا ظاہر کی گئی ہے جو زجاجی شے سے پُر ہے۔ ن ع ایک نئے عرق کو ظاہر کرتا ہے جو پرانے عرق کے اندر ہے۔ اوپر کے بائیں کونے میں ایک ایسے عرق کے کمش اندرونی لچکدار طبقہ کا بہت سا حصہ دکھائی دیتا ہے جو اپنے طویل محور کے کم و بیش متوازی ہے۔ اس کے مرکزی حصہ میں سرخ زجاجی بافت کی مقدار اقل ہے۔ نیچے کے دائیں کونے میں ایک پرانا عرق دکھائی دیتا ہے جو جزوی طور پر ذبول یافتہ ہے اور جس کا قطر یہ چھوٹا ہے۔ اس کے درونہ میں ایک چھوٹا نیا عرق ہے۔ ایک بین شریانی فضا موجود ہے جو نسبتہً بڑی ہے اور سرخ زجاجی بافت سے پُر ہے۔

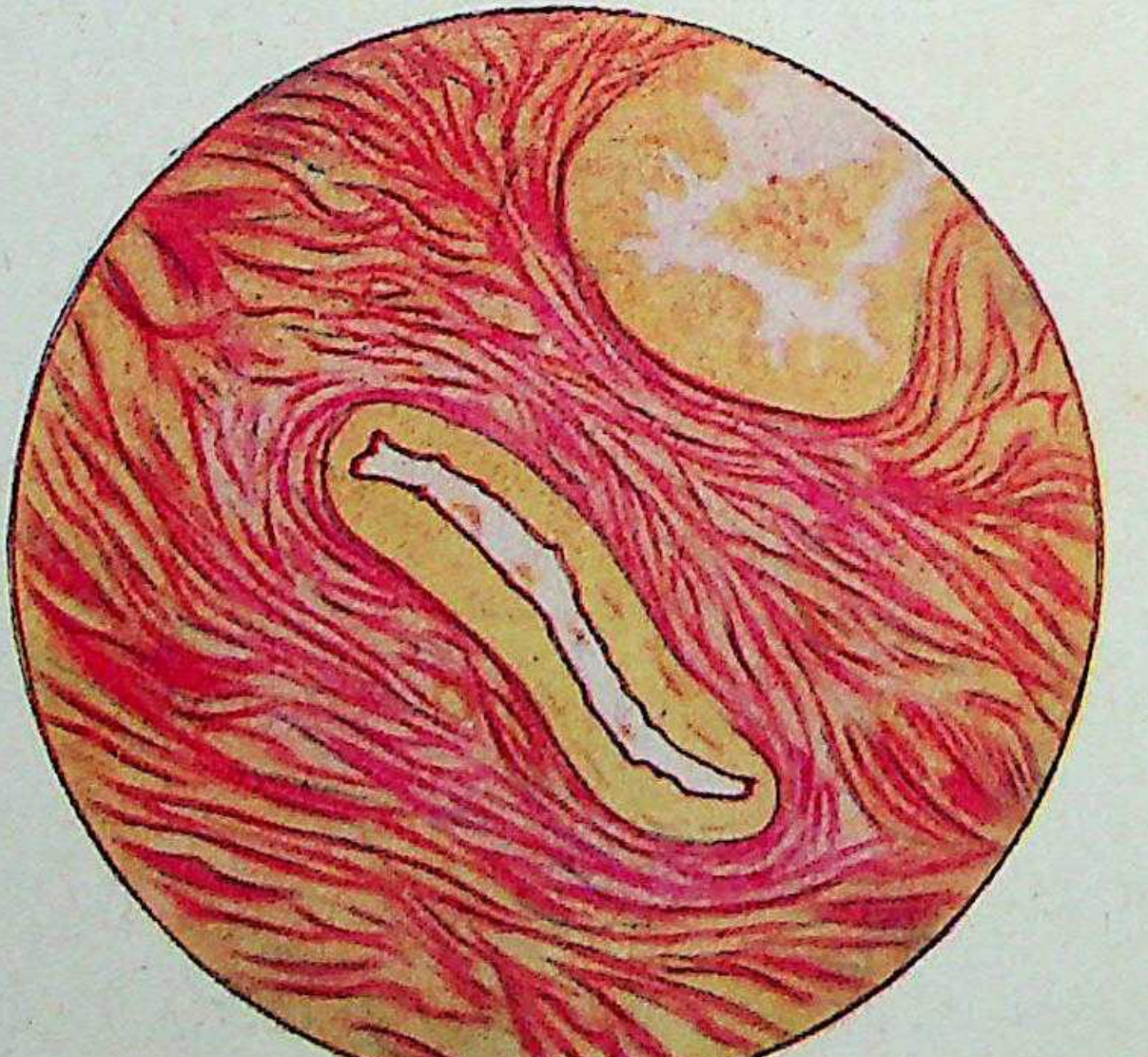

ب۔ صادق مزمن التہاب الرحم (Chronic Metritis) میں رحم کی دیوار۔ رحم کی دیوار میں لیفی بافت کی کثیر مقدار کو غور سے دیکھا جائے۔ تقریباً تمام بافت عروق کے اندرونی لچکدار طبقہ تک محدود ہے۔

توشیہ۔ ویگرٹ اور وان گیسن۔ (فیلچر شا۔)

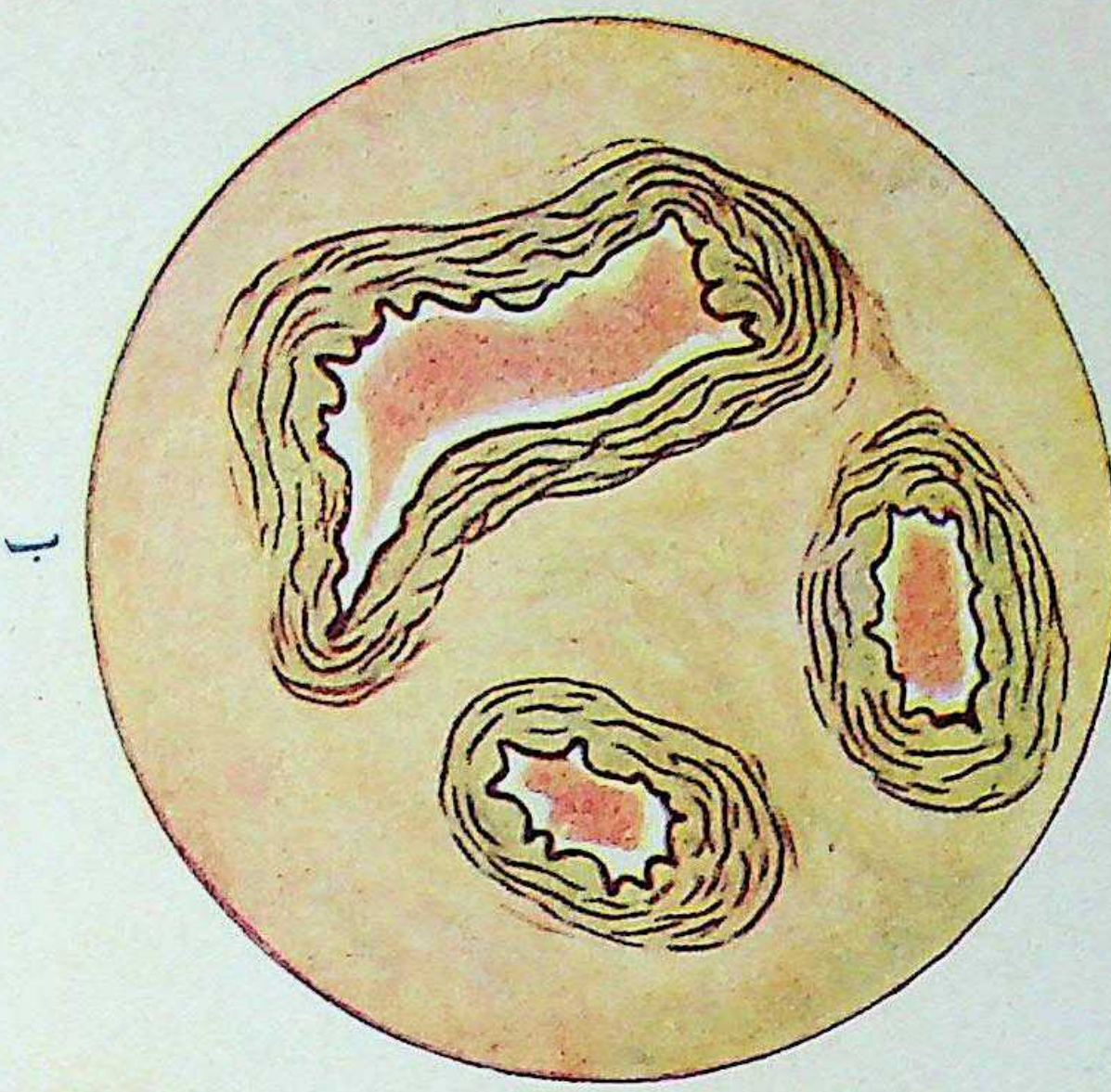

ب - باکرہ عورت کے رحم کی شریانیں - لچکدار بافت شریانوں کے اندرونی لچکدار ورقہ میں نہایت کثیر مقدار میں موجود ہے ۔

توشیہ - ویگرٹ اور وان گیسن - (فلیچر شا ۔)

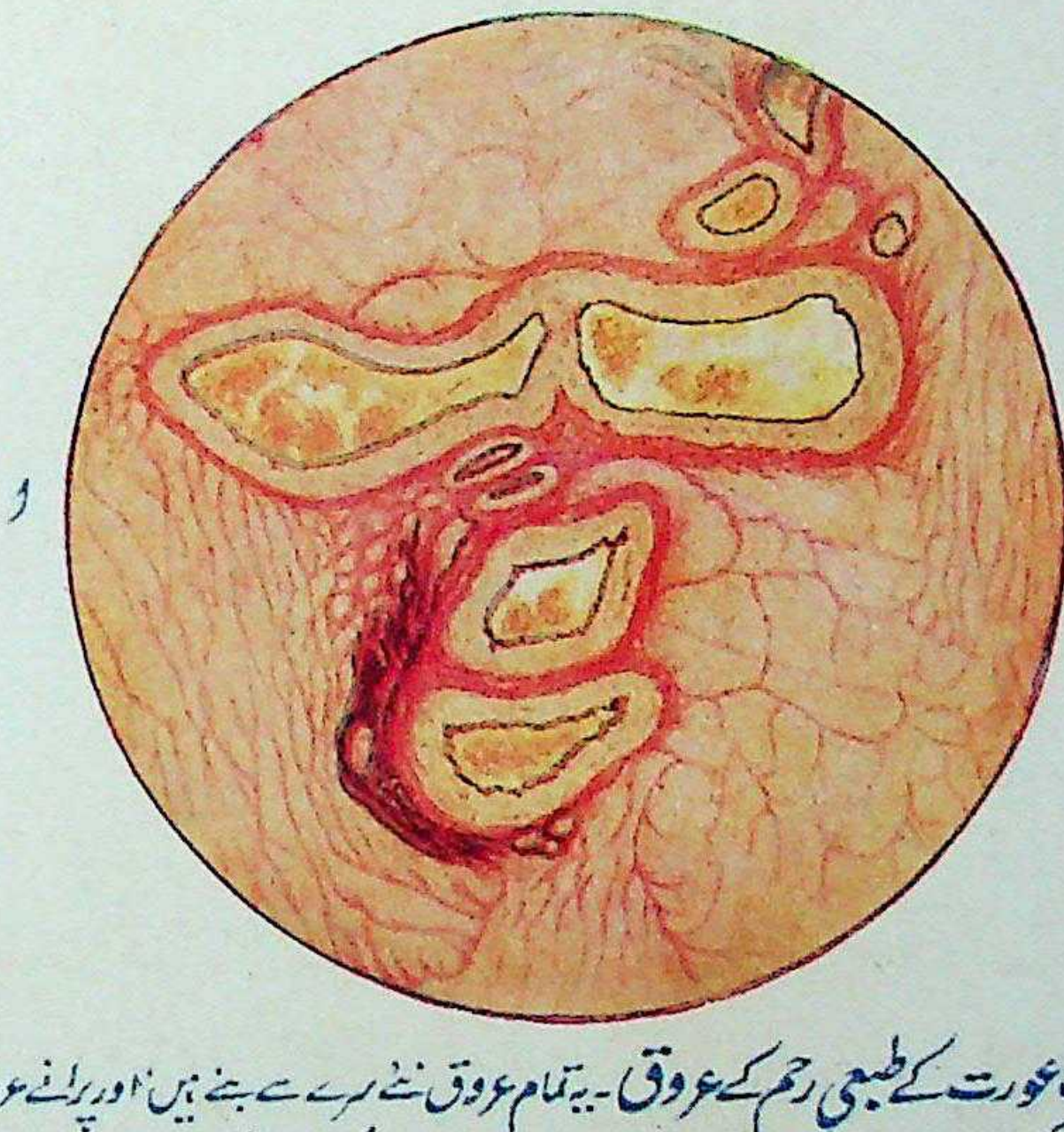

ا - صاحب ولادت عورت کے طبعی رحم کے عروق - یہ تمام عروق نئے سرے سے بنے ہیں اور پرانے عروق کے آثار سوائے تصویر کے نیچے کے حصہ کے مکمل طور پر جذب ہو گئے ہیں - اس حصہ میں دو عروق کے ساتھ کسی قدر لچکدار بافت باقی ہے جو انکی دیوار کے باہر سیاہ رنگی ہوئی دکھائی دیتی ہے - یہ لچکدار بافت کسی پرانے بڑے سے عرق کے اندرونی لچکدار طبقہ کا باقی ماندہ حصہ ہے جس میں دو نئی عرقی گذرگاہیں بن گئی ہیں ۔

توشیہ - ویگرٹ اهد وان گیسن - (فلیچر شا ۔)

پائی جاتی ہے، اور صرف اسی قسم کے تغیر کے لئے ”زیر التقاف“ کی اصطلاح کا استعمال کیا جاتا ہے۔

طبعی التقاف کی حالت میں رحم میں جو تغیرات واقع ہوتے ہیں ان کا پہلے ذکر کرنا ضروری ہے۔ 434 گڈال (Goodall) اور فلیچر شا (Fletcher Shaw) نے ان تغیرات کا مطالعہ کیا تھا، اور لندن کے ولفریڈ شا (Wilfred Shaw) نے حال ہی میں ان کا مطالعہ کیا ہے۔ گڈال اور فلیچر شا کی رائے مندرجہ ذیل ہے:-

طبعی التقاف کے دوران میں عضلی بافت کی مقدار میں بہت جلد تخفیف ہو جاتی ہے، اور یہ غالباً عضلی ریشوں کے ذراتی ذبول (granular atrophy)، اور شحمی انحطاط، اور شائد ان کی پیپتونیدگی (peptonization) اور اماعت سے عمل میں آتی ہے، اور فاضل حاصلات کو لمف کی رو بہا کر لے جاتی ہے۔ عروق کی دیواروں میں بھی تغیرات واقع ہوتے ہیں جن کا اثر یہ ہوتا ہے کہ ان کے درونوں کی جسامت کم ہو جاتی ہے۔ بہت سے عروق علقیت سے مکمل طور پر مسدود ہو جاتے ہیں، اور بعض میں خون کے تھکوں میں قنال بن جاتی ہے، اور اس طرح اگرچہ درونہ کھل جاتا ہے لیکن یہ نمایاں طور پر تنگ رہتا ہے۔

گڈال کے مطابق شریانوں میں وسطی اور بیرونی دونوں طبقوں کی لیفی بافت متورم ہو جاتی ہے اور اس میں زجاجی تغیر واقع ہو جاتا ہے، اور اندرونی لچکدار طبقہ (elastica interna) متورم اور دبیز ہو جاتا ہے۔ اس انحطاط یافتہ لچکدار بافت کے تکوینی تعاملات نہایت متغیر ہوتے ہیں، ویگرٹ کے توشیہ (Weigert's stain) سے نوخیز بافتوں میں یہ خشتی سرخ رنگی جاتی ہے، اور آخر میں متاخر مدارج میں یہ زرد ہو جاتی ہے (صحفہ ۱۹ (ا)، ا ل ط۔ تندرست لچکدار بافت اس توشیہ سے سیاہ رنگی جاتی ہے۔

اسکے بعد وسطی طبقہ کی زجاجی بافت اندرونی لچکدار طبقہ پر حملہ کرتی ہے، اور علقیت زدہ عرقِ خون کے درونہ میں داخل ہو جاتی ہے۔ جو زجاجی مواد درونہ میں داخل ہو جاتا ہے وہ درحلمی خلیات سے محصور ہو جاتا ہے اور ان سے نئے عرق کا استر طیار ہوتا ہے (صحفہ ۱۹ (ا)، ن ع)۔ یہ عمل پرانے عرق میں واقع ہوتا ہے، اور اس سے ایک چھوٹی سی نئی شریان بن جاتی ہے جس کے ارد گرد اسی پرانے عرق کے اندرونی لچکدار طبقہ اور وسطی طبقہ کے باقی حصے پائے جاتے ہیں (صحفہ ۱۹ (ا)، ا ل ط اور ن ع)۔ مکمل التقاف میں پرانے عرق کی دیوار بالکل غائب ہو جاتی ہے، لیکن التقاف شاذ و نادر ہی مکمل ہوتا ہے، اس لئے پرانے عروق کے

نشانات بالعموم باقی رہ جاتے ہیں جن سے ایسی عورت کا طبعی رحم شناخت کیا جاسکتا ہے جسے کبھی ولادت ہوئی ہو (صحیفہ ۲۰، ا)۔

ناقص التقاف (sub-involution) میں جو نمایاں ترین خاصہ دیکھنے میں آتا ہے وہ یہ ہے کہ بافت کی ایک بڑی مقدار برقرار رہتی ہے اور یہ گڈال اور فلیچر شا کی رائے میں پرانے عروق ہی کی ہوتی ہے۔ اسی لئے ہمیں ایسے جدید عروق ملتے ہیں جو انحطاط یافتہ لچکدار بافت کے تودوں سے محصور ہوتے ہیں اور یہ بافت پرانے عروق کے متورم اندرونی لچکدار طبقہ سے حاصل ہوتی ہے۔ اس باقی ماندہ بافت میں اسکے طبعی توشیحی خواص پھر پیدا ہو جاتے ہیں، اور یہ ویگرٹ کے طریقہ سے رنگنے پر خشتی سرخ ہونے کی بجائے سیاہ ہو جاتی ہے (صحیفہ ۲۱، ب)۔ اس لچکدار بافت میں بعض اوقات پرانے وسطی طبقہ کی باقی ماندہ عضلی بافت متداخل ہو جاتی ہے (دیکھو صحیفہ ۲۰، ا)۔

وریدوں میں کوئی خاص اندرونی لچکدار طبقہ نہیں ہوتا، لیکن ان کی دیواروں میں لچکدار بافت کی، جو لیفی بافت سے ملی جلی ہوتی ہے، ایک معتدبہ مقدار موجود ہوتی ہے۔ دوران التقاف میں لیفی بافت متورم اور زجاجی ہو جاتی ہے، اور اس طرح ورید کا درونہ کم ہو جاتا ہے۔ زجاجی بافت طبعی صورت حالات میں عضلہ میں تبدیل ہو جاتی ہے، لیکن جب التقاف ناقص ہو تو یہ عضلہ میں تبدیل ہونے کی بجائے لچکدار بافت میں تبدیل ہو جاتی ہے۔

دوران التقاف میں رحم کے عضلی نظام کی لیفی اور لچکدار بافتوں میں وہی تغیر واقع ہوتا ہے جو عروق کی دیواروں میں ہوتا ہے، یعنی یہ متورم اور زجاجی ہو جاتی ہیں، اور بعد میں کسی حد تک جذب ہو جاتی ہیں۔ زیر التقاف میں زائد بافت کا انجذاب موقوف ہو جاتا ہے، اور اس کی جگہ لیفی اور لچکدار بافت پیدا ہو جاتی ہے۔ موخر الذکر بافت کی جو مقدار باقی رہ جاتی ہے وہ اسی لئے عدیم الولادت عورت کے طبعی رحم کی لچکدار بافت کے مقابلہ میں زیادہ ہوتی ہے۔

اس سے یہ ظاہر ہے کہ گڈال اور فلیچر شا کی رائے کے مطابق لچکدار اور لیفی بافتوں کی افراط زیر التقافی رحم کا بہت نمایاں خاصہ ہے۔

یہاں یہ بیان کر دینا ضروری ہے کہ التقاف رحم کی تشریح اور فعلیات کے متعلق جن نظریوں کا ذکر کیا گیا ہے ان کی صحت پر ولفرڈ شا نے اعتراض کیا ہے۔ اس لئے گڈال کے

ا

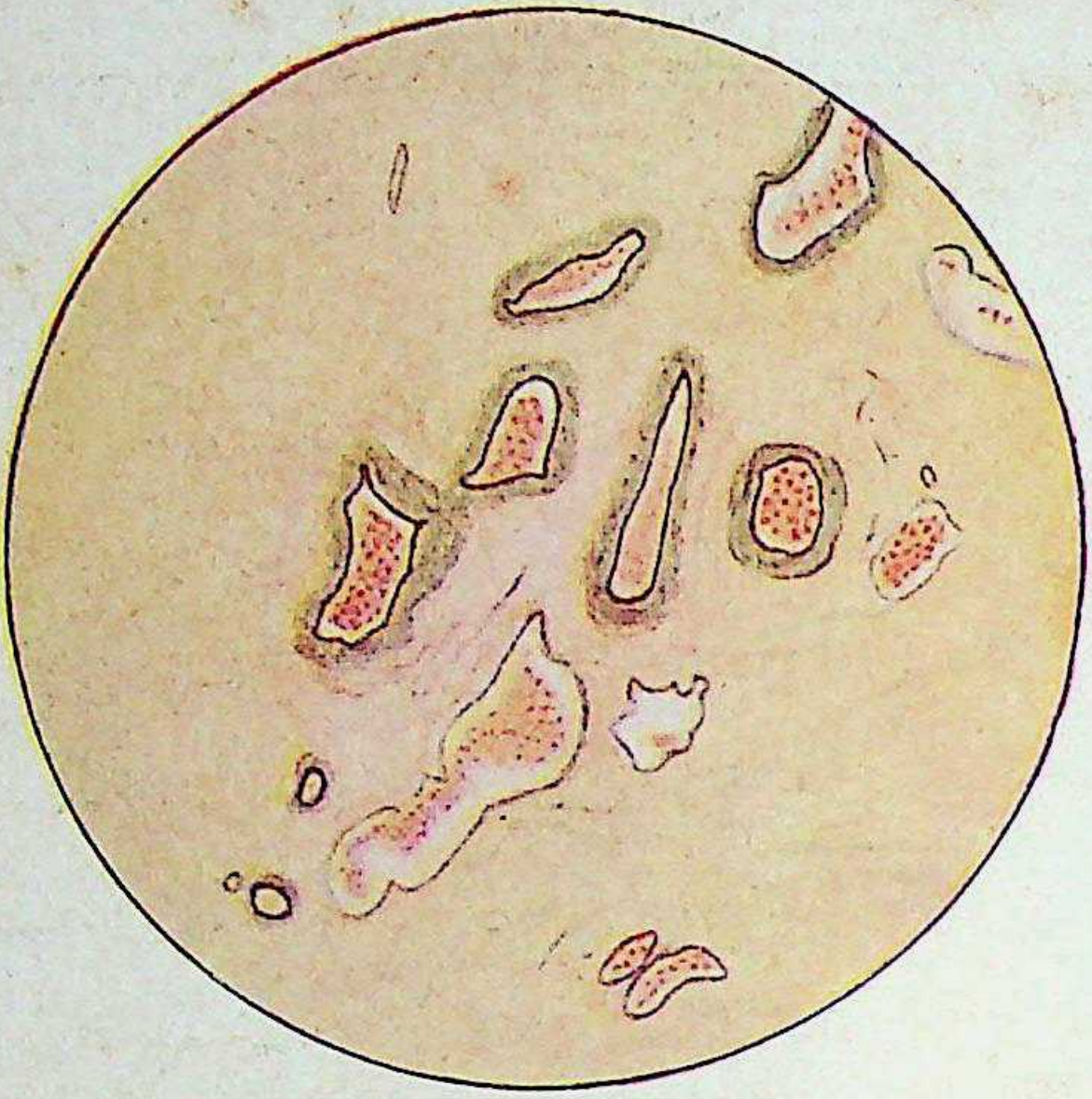

ا۔ رحم کی سادہ بیش پرورش کے ایک نمونہ کے عروق۔ یہ عروق باکرہ عورت کے رحم کے عروق سے ناقابل تمیز ہیں۔

توشیہ۔ ویگرٹ اور وان گیسن۔ (فلیچر شا۔)

ب

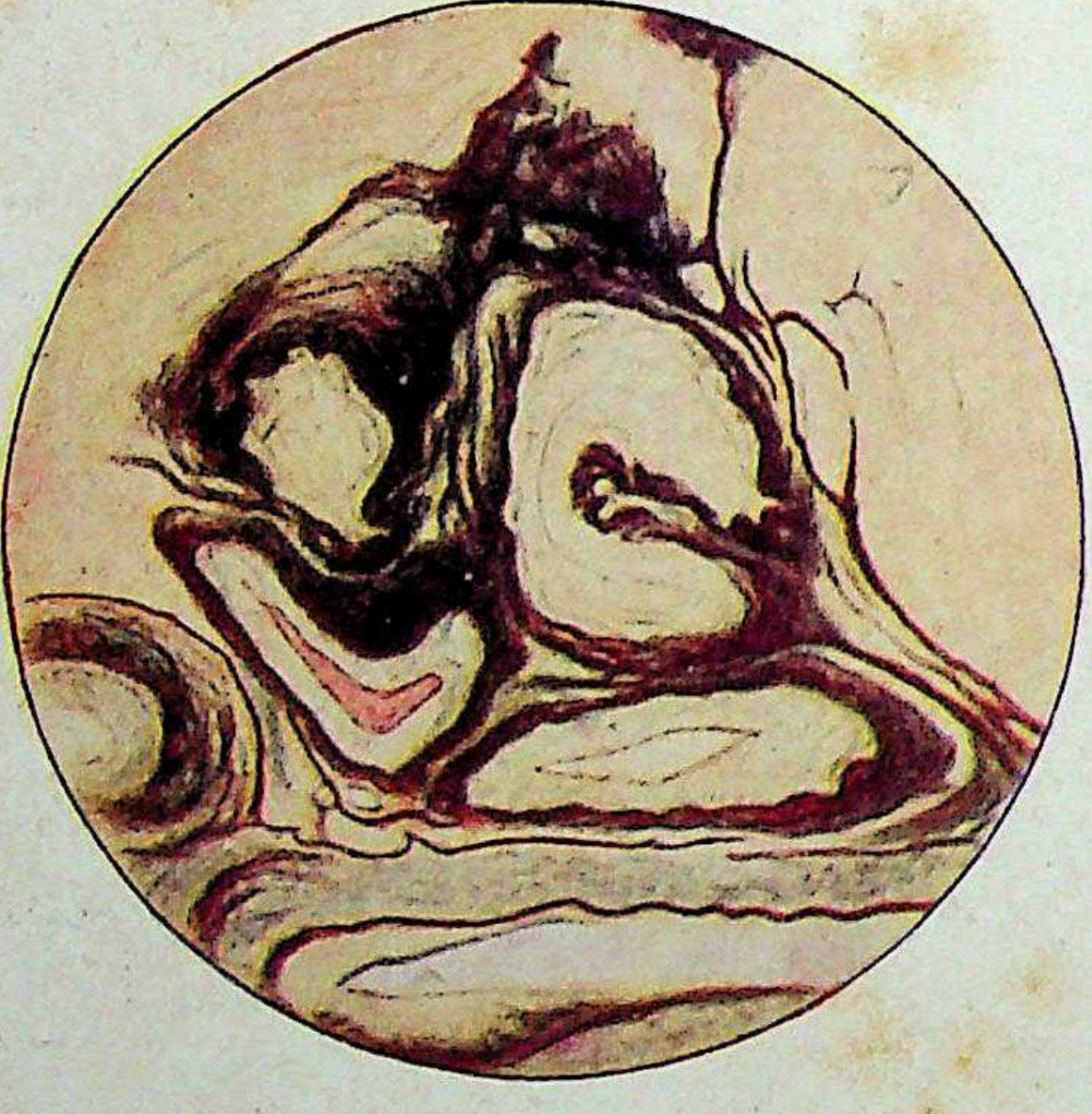

ب۔ رحم کے مزمن زیر التقاف (Chronic Subinvolution) کے ایک نمونہ کے عروق۔ یہ بڑے بڑے عروق جن میں سے ہر ایک میں ایک قلیل العرض اندرونی لچکدار طبقہ موجود ہے، سیاہ بافت کے تودوں سے محصور ہیں جو پرانے عروق کے اندرونی لچکدار طبقہ کے انحطاط یافتہ باقی ماندہ حصے ہیں۔

توشیہ۔ ویگرٹ اور وان گیسن۔ (فلیچر شا۔)

پیش کردہ نتائج پر ان الفاظ میں تنقید کی ہے "ان سے کثیر الولادت اور اول الولادت عورتوں کے ارحام کے التفاف میں تفریق نہیں کیجاسکتی"۔ ڈبلیو شا کا یہ خیال ہے کہ "رحم میں لچکدار بافت کی کثیر مقدار کا پایا جانا اُن عورتوں کے ارحام کی ایک طبعی حالت ہے جن کو بہت سے بچے پیدا ہوئے ہوں، اور یہ زیر التفافی تغیرات کی طرف ہرگز کوئی اشارہ نہیں کرتی۔ ایسا تغیر (مثلاً لچکدار بافت کی افراط) کثیر الولادت عورتوں کے ارحام میں ہمیشہ موجود ہوتا ہے، اور اس بافت کی مقدار عورت کے تعددِ ولادت کے لحاظ سے مختلف ہوتی ہے، اور اِس کا اُس مرض سے کوئی تعلق نہیں ہوتا جسکی مریضہ شکائت کرتی ہو"۔ ڈبلیو شا کا یہ بیان ہے کہ اس نے ایسی عورتوں سے حاصل کردہ ارحام میں متماثل ضررات دریافت کئے ہیں جن میں کوئی غیر طبعی نسائیاتی علامت نمودار نہیں ہوئی تھی۔ مزید برآں وہ گڈال کے ان مشاہدات کی تصدیق کرنے سے بھی قاصر ہے جو اس نے پرانے اصلی عروق کے درونہ میں نئے عرق کے طبعی التفاف کے ایک عمل کے طور پر، پیدا ہونے کے متعلق کئے ہیں۔ اس کا یہ خیال ہے کہ طبعی التفاف کا یہ عمل "عضلی دیوار کے ذراتی ذبول" سے پیدا ہوتا ہے اور عرق کے درونہ کا قطر یہ زیر درحلی بافتوں کے تکاثر کا نتیجہ ہوتا ہے۔ شا کی رائے میں زیر التفافی رحم کی جسامت کی زیادتی کا انحصار عروق کی کسی حالت پر نہیں، بلکہ یہ تمامہ دیوارِ رحم کے عضلی خلیات کے التفافِ آجل پر منحصر ہے۔

اس قسم کے دو نظریوں کی موجودگی میں جو ایک دوسرے کے مخالف ہیں مزمن زیر التفاف کی ساختی تفصیلات کا ذکر کرنا مفید مطلب نہ ہوگا۔ یہ امر عام طور پر تسلیم کیا جاتا ہے کہ بعض خاص صورتِ حالات کے تحت رحم حمل کے بعد از سرِ نو طبعی جسامت اختیار نہیں کرتا، اور اس قسم کے ارحام کی عضلی دیواروں میں بعض خاص خردبینی مناظر موجود ہونے کے علاوہ مریضہ میں ایسے علامات بھی موجود ہوتے ہیں جن کی وجہ سے وہ طبی مشورہ طلب کرتی ہے۔ اب ہم زیر التفاف کے اسبابِ معدّہ کا ذکر کرینگے۔

عمر۔ اس امر کی طرف پہلے اشارہ کیا جاچکا ہے کہ رحم میں عضلہ اور لیفی بافت کا اضافی تناسب موضوع کی عمر کے لحاظ سے مختلف ہوتا ہے۔ سنِ بلوغ سے پہلے عضلہ اور لیفی بافت کا تناسب ۲ اور ۳ ہوتا ہے۔ سنِ بلوغ کے بعد یہ ۳ اور ۲ ہوجاتا ہے۔ انقطاع الطمث کے بعد یہ پھر ۲ اور ۳ ہوجاتا ہے، اور ممکن ہے کہ عضلہ کی مقدار اس سے بھی کم ہو۔ رحم میں لیفی بافت کی مقدار جتنی زیادہ ہوگی عمل التفاف کا میلان اتنا ہی زیادہ غیر اکمل

ہونے کی طرف ہوگا۔

باروری (تخصیب)۔ ہر حمل کے بعد رحم میں لچکدار بافت کی ایک مقدار کثیر مطرح ہوجاتی ہے، اور عضلہ کی اضافی مقدار کم ہوجاتی ہے۔ لہٰذا ان تمام عورتوں میں جن کو کئی ایک بچے پیدا ہوئے ہوں رحم میں خفیف سی مستقل کلانی پیدا ہوجاتی ہے۔

زیر التفاف کے جو اصابات ہمارے مشاہدہ میں آتے ہیں ان کی ایک بڑی اکثریت میں صرف عملِ التفاف کی موقوفی ہی امراضیاتی امر نہیں ہوتی۔ ممکن ہے کہ سرایت اور محبوس بافتیں موقوف التفاف کے عام ترین اسباب ہوں۔ پس گردی (retroversion) ایک اور کثیر الوقوع مرافق عارضہ ہے جو کسی حد تک رحم کی نامناسب جسامت اور اس کے وزن سے، اور کسی حد تک رحمی سہاروں کے عمومی ارتخا سے جو حمل کا نتیجہ ہوتا ہے، براہ راست منسوب کیا جاسکتا ہے۔

زیر التفاف کے حالیہ اصابہ میں جو علامات پائے جاتے ہیں وہ تحت الحاد دروں رحمی التہاب کے علامات سے ایک عمومی مشابہت رکھتے ہیں۔ سرائت کا عنصر جتنا زیادہ نمایاں ہوگا علامات اتنے ہی زیادہ شدید ہوں گے، اور جب رحم میں سرائت زدہ بافت کا کوئی ٹکڑا باقی رہ جاتا ہے تو بے قاعدہ ارتفاعِ تپش اور شدید نزف واقع ہوجاتے ہیں۔ جن اصابا میں سرائت کا صرف ایک خفیف سا درجہ پایا جاتا ہے ان میں سیلان ابیض اور خون حیض ک زیادتی خاص علامات ہوتے ہیں۔ اگر رحم پس گردہ ہو تو درد خاص طور پر نمایاں ہوتا ہے۔

رحم کے مزمن زیر التفاف کے تمام اصابات کا ممیز سریری خاصہ شدی نزفِ حیض ہے جس کے ساتھ رحم کی کسی نوبالید مثلاً لیفیہ (fibroid) یا سرطان کی کوئی شہاد نہیں پائی جاتی۔ دوسرے قلیل الاہمیت علامات جو عام طور پر پائے جاتے ہیں درد اور سیلان ابیض ہیں۔ یہ صرف بتدریج ترقی کرتے ہیں۔ اور اصابات کی بہت بڑی تعدا اسی حالت میں مشاہدہ میں آتی ہے جب کہ یہ علامات کئی سال سے موجود ہوں۔

"زیر التفافی" قسم کے ارحام میں جو بے قاعدہ رحمی نزف واقع ہوتا ہے ڈبلیو اسکے تین سریری اقسام تسلیم کرتا ہے، لیکن مفرط جریان خون کو وہ ہر قسم میں رحم کے ابتدا ضرر کے مقابلہ میں مبیض کے اندر کے مزامن الوقوع امراضیاتی تغیرات سے منسوب کرتا ہے۔ نزف کی جو قسم نہایت کثرت سے دیکھنے میں آتی ہے وہ عورتوں میں چالیس اور پچاس سال ک

436

عمر کے درمیان میں شروع ہوتی ہے، جس میں دردِ حیض میں تخفیف ہونے کے ساتھ مفرط اور طویل المدت جریان خون واقع ہوتا ہے۔ شا نے بے قاعدہ رحمی نزف کے جن ۲۰۰ اصابات کے متعلق تحقیقات کی ہے ان میں ۳۶ فیصدی کا تعلق اس گروہ سے تھا (متعدد الطمث قسم epimenorrhœal type:)۔ ان اصابات میں دروں رحمہ تہیج اور بیش دموی ہوتا ہے، لیکن کسی التہابی تغیر کی کوئی شہادت نہیں پائی جاتی۔ رحم عضلی ناقص تکون کی وجہ سے یکساں طور پر کلانی یافتہ ہوتا ہے، اور مبیضین میں بے قاعدہ اور بہت متواتر الوقوع تبویض کی شہادت عام طور پر پائی جاتی ہے۔ ایک سے زائد اجسام اصفر موجود ہوتے ہیں۔

شا کے دوسرے سریری گروہ (قلیل الطمث قسم hypomenorrhœal type:) میں دورِ حیض کی مدت بڑھکر پینتیس یا بیالیس دن ہو جاتی ہے۔ "ماہواری ایام" کی تعداد بھی بڑھ جاتی ہے (امتدادِ طمث: menostaxis) اور جریان خون ہر روز بڑھتا جاتا ہے۔ اصابات کے اس گروہ میں بھی دروں رحمہ تہیج اور بیش دموی ہوتا ہے، اور گاہے گاہے اس میں غدی بیش تکون (glandular hyperplasia) بھی موجود ہوتا ہے۔ اس قسم کے ایک اصابہ میں جس کا امتحان ڈبلیو شا نے کیا تھا مبیضین میں عظیم الجسامت جرابی دموی سلعات (follicular hæmatomata) موجود تھے جن سے یہ ظاہر ہوتا تھا کہ دروں رحمی منظر اور سریری علامات جرابی نظام کے اختلالات اور تبویض کی بیقاعدگی کا نتیجہ تھے۔

تیسری اور آخری سریری قسم (رحمی سیلان الدمی: metrostaxic) کا امتیازی خاصہ بین حیضی نزف ہے۔ سیلانِ خون مفرط نہیں ہوتا اور مریضہ کو یہ معلوم ہوتا ہے کہ یہ طبعی ایامِ حیض سے الگ ہے۔ یہ علامت مریضہ کے لئے بہت تکلیف دہ ہوتی ہے، اور ساتھ ہی کمر میں شدید درد پایا جاتا ہے جو عجزی خطہ سے منسوب ہوتا ہے۔ دروں رحمہ شدید بیش دمویت اور تہیج سے مختص ہوتا ہے۔ لمف آسا بافت میں کسی قدر بیش تکون پایا جاتا ہے لیکن غدی کلانی زیر بحث سریری قسم کا خاصہ نہیں۔ اس قسم کے دو اصابات میں، جن میں رحم اور مبیضین کے متعلق تحقیقات کی گئی تھی، شا نے یہ دریافت کیا کہ موخر الذکر میں کلانی، بیش تکون اور بیش دمویت موجود ہے۔ دونوں اصابات میں جرابی دویرے اور دویری اجسام اصفر موجود تھے، اور شا نے دروں رحمہ کی شدید بیش دمویت کو

بیضی بیش تکون سے منسوب کیا۔ اس نے یہ خیال پیش کیا ہے کہ رحم کے جو نزفات اس قسم میں واقع ہوتے ہیں ان کا مقابلہ ادنیٰ حیوانات کے شبقی نزفات سے کیا جاسکتا ہے۔

جس عورت کو حال ہی میں وضع حمل ہوا ہو اس میں زیر التقاف کے طبیعی امارات بآسانی شناخت کئے جاسکتے ہیں۔ دو دستی امتحان کرنے پر رحم کلانی یافتہ معلوم ہوتا ہے، اور اگر کوئی واضح سرائنت رحم موجود ہو تو یہ جسّ پر الیم بھی ہوتا ہے۔ جب تک کہ کہفہ رحم کا استقصاء نہ کیا جائے یہ معلوم کرنا ہمیشہ آسان نہیں ہوتا کہ اس میں کوئی محبوس بافت موجود ہے یا نہیں، اور اس علیہ کا داعیہ رحمی نزف ہے۔ اگر فم داخلی فراخ رہے تو سلوی یا مشیمی بافت کی موجودگی کی تشخیص کی جاسکتی ہے۔ اگر کوئی چھوٹا سا مشیمی سعدانہ (placental polypus) موجود ہو تو یہ فم داخلی کے بند ہونے میں مداخلت نہیں کرتا۔

حمل کے محبوس حاصلات سے پیدا شدہ حالیہ زیر التقاف کا علاج کہفہ رحم کا اصبعی استقصاء، اور بیضی کلاب کے ذریعہ سے محبوس بافت کا استیصال ہے۔ اگر سرائنت بافت کا شبہ ہو تو جرف (curettage) ممنوع ہے۔

مزمن زیر التقاف کے اصابہ میں طبیعی امارات بعض اوقات صرف رحم کی اوسط درجہ کی متشاکل کلانی کو ظاہر کرتے ہیں۔ رحمی مجسہ سے یہ معلوم ہوتا ہے کہ اس عضو کے کہفہ کا طول بڑھ گیا ہے۔ لیکن ۳$\frac{1}{2}$ انچ سے زائد پیمائش بالعموم نہیں پائی جاتی۔ رحم کی بستگی عام طور پر سخت ہوتی ہے۔ بیضیین کے متعلق تحقیقات کرنے سے جس کو انجام دینے کے لئے معائے مستقیم کے راستہ کو ترجیح دی جاتی ہے، یہ معلوم ہوتا ہے کہ یہ اعضا کلانی یافتہ، الیم اور دو دیری ہیں۔ کلانی یافتہ وزنی رحم اکثر پس گردہ ہو جاتا ہے، اور اس پیچیدگی سے مذکورہ بالا علامات کے شدید ہو جانے کا احتمال ہوتا ہے۔

مزمن زیر التقاف کے علاج کا منشا خاص طور پر یہ ہوتا ہے کہ نمایاں ترین اور خطرناک علامات یعنی رحمی نزف کا انسداد کیا جائے۔ اس میں کچھ شبہ نہیں کہ اس مقصد کے حصول کے لئے چالیس سال سے زائد عمر کی عورتوں میں سب سے زیادہ کارگر تدبیر ریڈیم کا استعمال ہے، اور اگر عدم دمویت اس درجہ کو پہنچ گئی ہو کہ اس طریقۂ علاج کو جائز قرار دیا جائے تو صناعی انقطاع الطمث پیدا کیا جاسکتا ہے۔ چونکہ ریڈیم بیش تکونی دروں رحم پر اپنا فعل براہ راست کرتا ہے، اسلئے اِن اصابات میں یہ لاشعاعوں کی نسبت جن کا اثر

بیضین کی وساطت سے ہوتا ہے، زیادہ سریع الاثر اور کارگر ثابت ہوتا ہے۔

مزمن زیر التنفاف کے علاج میں سب سے بڑی دقت اُس حالت میں پیش آتی ہے جبکہ اسکے علامات ایسی عورتوں میں نمودار ہوں جو ابھی سن یاس کو نہ پہنچی ہوں۔ یہ ظاہر ہے کہ ایسی عورتوں میں جو نسبتہً کم عمر ہوں ریڈیم یا لا اشعاعوں کے ذریعہ سے صناعی انقطاع الطمث پیدا کرنے سے حتی الامکان احتراز کرنا چاہیے، اور اس لئے بیش پرورشی درون رحمہ کے صرف سادہ جرف پر ہی اعتماد رکھنا چاہیئے۔ اگر علامات عود کر آئیں جیسا کہ ان کے عود کرنے کا احتمال ہوتا ہے، تو عملیہ کا تکرار کرنا چاہیئے۔ دواؤں اور بے قناتی غدد کے تجہیزات سے علاج کرنے سے اس حالت میں زیادہ فائدہ نہیں ہوتا جبکہ رحم کلانی یافتہ اور سخت ہو، اور مقامی تدابیر کا اختیار کرنا بالعموم ضروری ہوتا ہے۔ جن عورتوں میں ابھی انقطاع الطمث نہ واقع ہوا ہو ان میں اگر جرف السداد نزف کے لئے ناکام ثابت ہو تو رحم برآری بہ صیانت مبیضین (hysterectomy with conservation of ovaries) کا مشورہ دیا جاتا ہے۔ شعاعیاتی معلومات میں مزید اضافہ ہونے سے یہ ممکن ہے کہ مستقل صناعی سن یاس پیدا کرنے کے خطرہ کے بغیر، عارضی انقطاع الطمث پیدا کیا جا سکے یا مفرط بیضی فعالیت کو منضبط رکھا جا سکے۔ بظاہر ایسا معلوم ہوتا ہے کہ اس سلسلہ میں آئندہ ترقی کرنے کے لئے تحقیقات کا رُخ مذکورہ بالا اصولوں پر علاج کرنے یا بجائے اس کے ہارمونی ذرائع سے بیض کی فعالیت کو باقاعدہ بنانے کی طرف ہونا چاہیئے۔

مزمن التہاب الرحم

(CHRONIC METRITIS)

پہلے سے یہ دستور رہا ہے کہ "مزمن التہاب الرحم" ("chronic metritis") اور "رحمی لیفیت" ("uterine fibrosis") کی اصطلاحات کے تحت ایسی بہت سی امراضیاتی حالتیں جمع کی جاتی ہیں جن کے سریری خصائص بہت قریبی طور پر مجانس ہیں، گو ان کی بحث اسباب اور ان کی ساخت مختلف ہے۔ سریری مواد کے اس مختلف النوع مجموعہ کے لازمی خصائص یہ ہیں کہ غیر طبعی نزف رحم کے ساتھ، جو اکثر شدید بھی ہوتا ہے،

کلانی یافتہ اور سخت رحم پایا جاتا ہے۔ اس امر میں کچھ شبہ نہیں کہ ماضی میں "التہاب الرحم" اور "رحمی کیفیت" کی اصطلاحوں کا استعمال بہت بے احتیاطی سے کیا گیا ہے، اور ایسے بہت سے اصابات ہیں جن کو امراضیاتی نقطۂ نظر سے غلط نام دیکر ان کے تحت شامل کر لیا گیا ہے۔ "التہاب الرحم" ("metritis") کے لفظ سے دیوار رحم کا التہاب مراد ہے، اور اس امر پر جتنا بھی زور دیا جائے کم ہے کہ خالص امراضیاتی نقطۂ نظر سے رحم کے مزمن التہاب کے اصابات شاذونادر ہی ملتے ہیں۔ 438
اب یہ تسلیم کر لیا گیا ہے کہ اس سریری مواد کا بیشتر حصہ جو پہلے "التہاب الرحم" کے تحت ترتیب دیا گیا تھا اور اسی نام سے بیان کیا گیا تھا یا تو "نزفی رحمی مرض" ("metropathia hæmorrhagica") اور یا مزمن رحمی زیر التفاف (chronic uterine sub-involution) کی مثالوں پر مشتمل ہے (دیکھو صفحات 402 تا 407 اور صفحات 433 تا 437)۔ دیوارِ رحم کا مزمن رشتی التہاب جو حاد التہاب کا نتیجہ ہو حقیقۃً ایک نادر الوقوع مرض ہے۔ فلیچر شا نے یہ اندازہ کیا ہے کہ ان تمام اصابات میں سے جن میں رحم کی کلانی کے ساتھ غیر طبعی جریان خون موجود ہو اس عارضہ کے اصابات ا فی صدی ہوتے ہیں۔ لہٰذا یہ ظاہر ہے کہ مزمن التہاب الرحم، جہاں تک اس کے حقیقی اور صحیح صحیح معنوں کا تعلق ہے، شذوذر کے مرض اور مزمن زیر التفاف کی کثرتِ وقوع کے مقابلہ میں نسبتًہ ایک غیر اہم امراضیاتی ضرر ہے۔

امراضیات ۔ رحم کی عضلی دیوار کی جو حالت حاد عفونت میں ہوتی ہے اس کا ذکر پہلے کیا جا چکا ہے (دیکھو صفحہ 263)، اور یہ خیال کرنا قرینِ عقل ہو گا کہ حاد سوزاکی سرائت میں ویسے ہی التہابی ارتشاحات واقع ہوتے ہیں جیسے کہ نفاسی عفونت میں پائے جاتے ہیں اگرچہ اپنے خواص میں یہ شاذًا اتنے شدید نہیں ہوتے۔ کسی آئندہ درجہ پر التہابی رشحہ جذب ہوتا ہے اور اسکی جگہ لیفی بافت بن جاتی ہے۔ یہ لیفی بافت دیوارِ رحم کے بیرونی ایک تہائی حصہ میں سب سے زیادہ نمایاں ہوتی ہے، لیکن یہ تمام عضلی نظام میں پھیلی ہوتی ہے۔ اس کا نتیجہ یہ ہوتا ہے کہ عضلی بنڈلوں پر مفرط لیفی بافت کا دباؤ پڑتا ہے اور اس لئے ان کی جسامت کم ہو جاتی ہے، اور ان کا درمیانی فاصلہ طبعی حالت کے مقابلہ میں زیادہ ہوتا ہے (دیکھو صفحہ ۱۹، ب)۔

دیوارِ رحم کی لچکدار بافت عورت کی ولودیت (parity) کی متناظر ہوتی ہے، او

عدیم الولادت افراد میں یہ بلحاظ مقدار و تقسیم متاثر نہیں ہوتی۔ لہٰذا مزمن التہاب الرحم میں عضلۂ رحم میں صرف ایک ہی نسیجیاتی تغیر پایا جاتا ہے، اور وہ یہ ہے کہ اس میں لیفی بافت کی مقدار زیادہ ہوتی ہے، اور یہ عضلی دیوار کے بیرونی ایک تہائی حصہ میں خاص طور پر پائی جاتی ہے۔

اس عارضہ میں جو دروں رحمی تغیرات واقع ہیں ان کا ذکر مزمن دروں رحمی التہاب کے تحت کیا گیا ہے (دیکھو صفحہ 412 اور شکل ۲۳۹)۔

تمام رحم میں متشاکل کلانی پائی جاتی ہے، اور اس کی دیواروں کی موٹائی طبعی موٹائی سے دوگنی ہوتی ہے (یعنی $\frac{۱}{۲}$ تا $\frac{۳}{۴}$ انچ کی بجائے ۱ انچ یا اس سے زیادہ) (دیکھو شکل ۲۵۴ اور ۲۵۵)۔ مزید برآں کہفۂ رحم کا طول زیادہ ہوتا ہے، لیکن ہمیشہ ایسا نہیں ہوتا۔ یہ عضو غیر طبعی طور پر سخت اور استوار محسوس ہوتا ہے، اور تراشش پر اس کی دیواروں کی رنگت زیادہ پھیکی دکھائی دیتی ہے، اور یہ زیادہ لیفی ہوتی ہیں، عروق خون طبعی حالت کے مقابلہ میں زیادہ نمایاں ہوتے ہیں، اور تراشش کی سطح پر اُبھرے ہوتے ہیں (دیکھو شکل ۲۵۴)۔ دروں رحمہ خالی آنکھ سے بالعموم پتلا دکھائی دیتا ہے اور اس بیشش تکونی بافت سے جو عام طور پر مزمن زیر التفاف میں پائی جاتی ہے نمایاں اختلاف رکھتا ہے۔ بہرکیف یہ ضرور یاد رکھنا چاہئے کہ بعض کیفیتیں عملاً ایک ساتھ پائی جا سکتی ہیں اور ایسے رحم میں جو مزمن زیر التفاف یا نزفی رحمی مرض کا محل ہو مزمن التہاب الرحم کے ممیز ضررات بھی پائے جا سکتے ہیں۔ ان اصابات میں دروں رحمہ بیشش پرورشی ہوگا اور ممکن ہے کہ اس پر ایک یا ایک سے زائد غدی سلعی سعدانے (adenomatous polypi) بھی موجود ہوں (دیکھو شکل ۲۵۵)۔

مزمن التہاب الرحم میں دو پیچیدگیاں عام طور پر پائی جاتی ہیں، یعنی رحم کی پس گردی یا پس خمیدگی، اور مزمن انبوبی بیضی التہاب۔ ضمنی التہاب پر یہ خاص طور پر صادق آتا ہے، اور جب کبھی یہ موجود ہو تو سریری طور پر اسی کو غالب ضرر تصور کرنا چاہئے۔ یہ بھی دیکھا گیا ہے کہ مزمن التہاب الرحم کے ساتھ بعض دوسرے امراض بھی پائے جاتے ہیں مثلاً مزمن التہابِ کلیہ (chronic nephritis) اور عمومی شریانی تصلب (general arteriosclerosis)۔ ان کے درمیان اگر کوئی نسبتی علاقہ موجود ہے تو وہ ابھی تک بخوبی معلوم نہیں ہو سکا، لیکن یہ امر بہت اہم ہے کہ جب کبھی ایسے امراض موجود ہوں تو ان کو نظرانداز نہ کرنا چاہئے۔ اگر آتشک کو کچھ تعلق رحم کی مفرط لیفیت سے ہے تو اِس پر اِسی امر کا اطلاق ہوتا ہے۔

اصابات کے جس سلسلہ کی تحقیقات اور جماعت بندی ہم میں سے ایک (بی۔ ڈبلیو) نے ”مز
التہاب الرحم“ کے نام سے کی ہے، اُس میں سے ۱۰ فیصدی میں تعاملِ واسرمین مثبت پایا گیا۔ ی
تعداد کافی زیادہ ہے اور کسی امراضیاتی اہمیت پر دلالت کرتی ہے۔

مزمن التہاب الرحم کے علامات اُن علامات کے تقریباً متماثل ہیں جن کا ذکر مز
زیر التقاف کے تحت کیا جا چکا ہے۔ اس کا اہم ترین خاصہ حیضی جریانِ خون ہے اور عمو

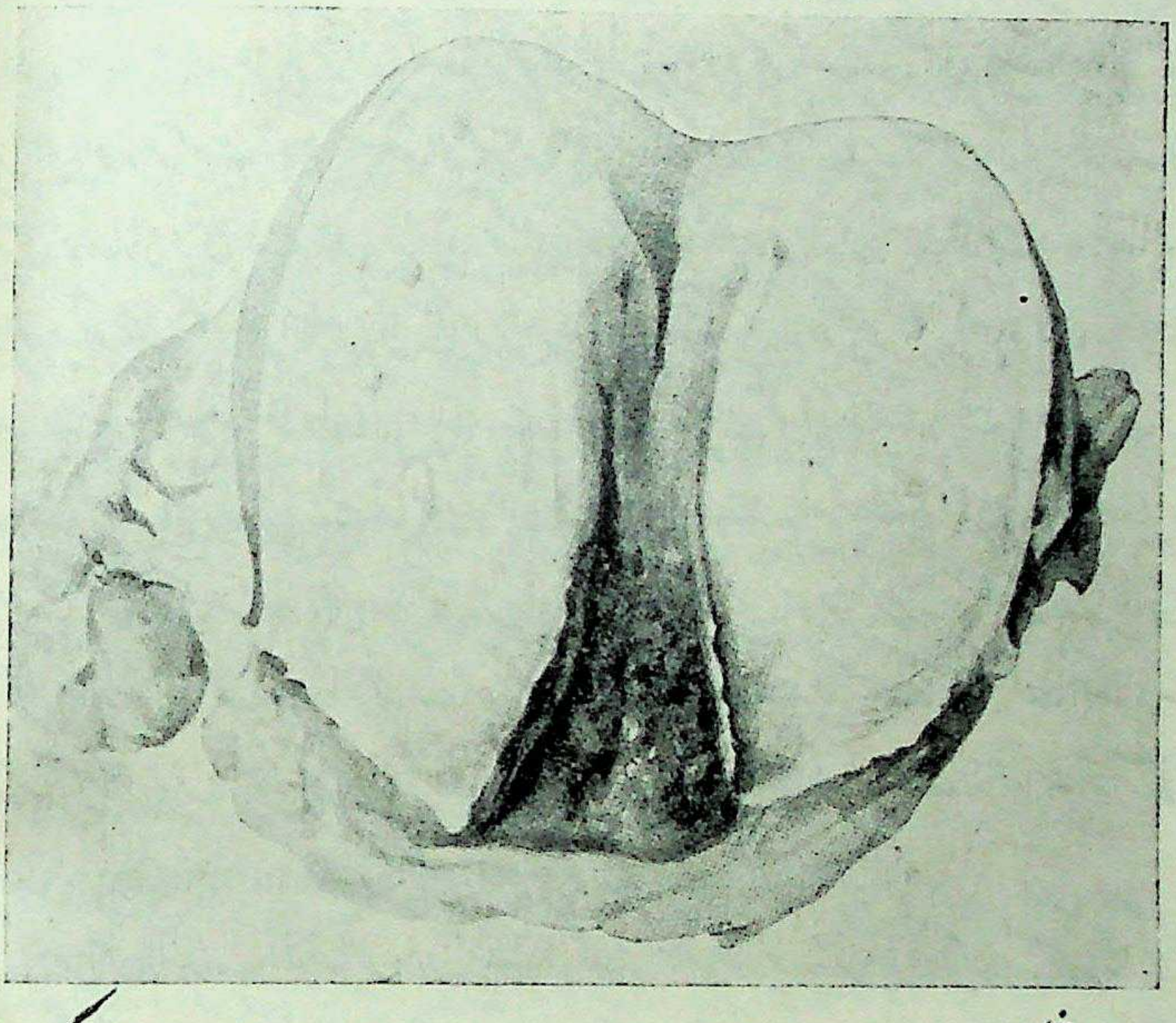

شکل ۲۵۴۔ مزمن التہاب الرحم (Chronic Metritis) جس میں رحم کی دیواریں بہت موٹی ہیں اور عروق دبازت یافتہ ہیں۔

اسی کی وجہ سے مریضہ مشاہدہ میں آتی ہے۔ نزف کی شدت بہت اختلاف پذیر ہوتی ہے
اس کی مدت عموماً طبعی مدتِ حیض سے بہت زیادہ ہوتی ہے، اور شدید اصابات میں وقفہ حیض
ایک ہفتہ یا اس سے بھی کم ہوتا ہے (امتدادِ طمث : menostaxis)۔ متوسط شدت ک
طویل المدّت نزف کے دوران میں گاہے گاہے شدید دورانِ خون کے حاد حملے ہوتے ہی

جو چند گھنٹوں کے لئے جاری رہتے ہیں (کثرتِ طمث : menorrhagia)، اور اس قسم کے نزفات کے متواتر واقع ہونے سے مریضہ کی حالت شدید ثانوی بے دمویت سے بہت خراب ہو جاتی ہے۔ بہر کیف نزف کی مقدار عموماً تشویشناک نہیں ہوتی گو یہ طبعی حیض کی مقدار سے بہت زیادہ ہوتی ہے۔ ایام حیض میں شدید درد عموماً نہیں پایا جاتا، گر حیضی وقفوں میں کم و بیش مستمر جری درد کسی حد تک موجود ہوتا ہے، جو شائد کلانی یافتہ اور سخت رحم کے وزن سے پیدا ہوتا ہے۔ جب تک کہ نلیوں اور بیضین کے مزمن التہاب کی طرح کی پیچیدگیاں موجود نہ ہوں درد شاذ و نادر ہی پایا جاتا ہے۔ اگر اس عارضہ کے ساتھ مزمن درون رحمی التہاب بھی موجود ہو، جیسا کہ عموماً ہوتا ہے، تو دائمی اور تکلیف دہ **سیلان ابیض** (leucorrhœa) ایک نمایاں علامت ہوتا ہے۔ یہ مرض لازمی طور پر انقطاع الطمث کا مرض ہے، دو تہائی اصابات زندگی کے چوتھے عشرہ میں دیکھنے میں آتے ہیں۔

440

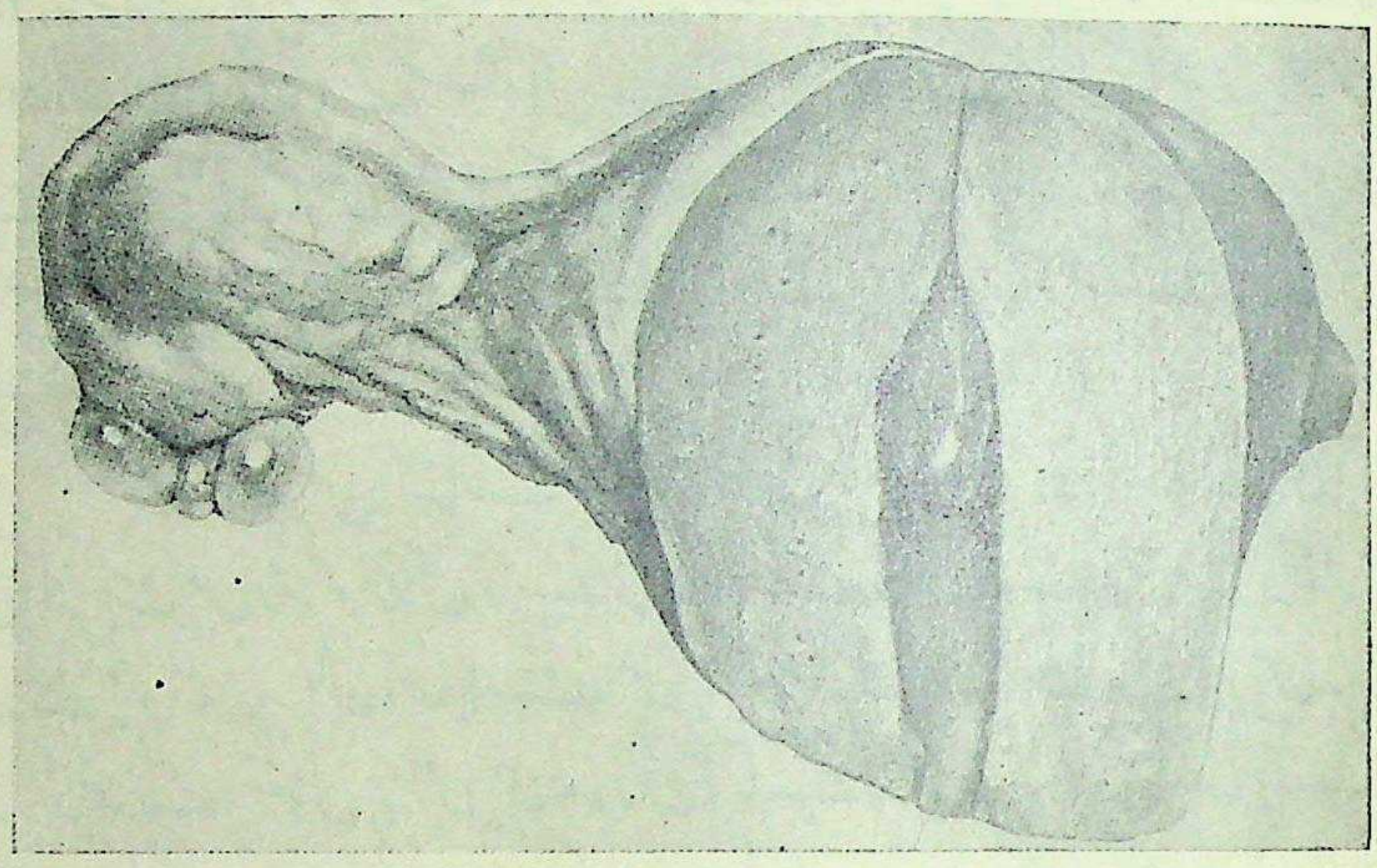

شکل ۲۵۵ - مزمن التہاب الرحم (Chronic Metritis) جس کے ساتھ مزمن انبوبی بیضی التہاب (Chronic Salpingo-oöphoritis) اور ایک درر حمی مخاطی سعدانہ (Intra-uterine Mucous Polypus) موجود ہیں۔ شریانوں کی دیواروں کی دبازت کو غور سے دیکھا جائے۔

غیر پیچیدہ اصابہ کے طبیعی امارات انہی امارات کے مشابہ ہیں جن کا ذکر "مزمن زیر التفاف" کے تحت کیا جا چکا ہے (دیکھو صفحہ 437)۔ دو دستی امتحان کرنے پر رحم یکساں طور پر کلانی یافتہ پایا جاتا ہے، اس کی بستگی بہت سخت ہوتی ہے اور اس کا خاکہ ہموار ہوتا ہے۔ جب تک کہ ضمیمی التہاب کی پیچیدگی موجود نہ ہو یہ عضو آزادانہ حرکت پذیر ہوتا ہے، لیکن حس کرنے پر یہ بیّن طور پر الیم ہوتا ہے۔ رحمی مجسہ (uterine sound) کے استعمال سے یہ ظاہر ہو جائے گا کہ آیا کہفۂ رحم کلانی یافتہ ہے یا نہیں، اور اس لئے اس آلہ کی مدد سے دیوارِ رحم کی دبازت کی سریری شہادت کا حاصل کرنا ممکن ہے۔ رحمی مجسہ کے گزارنے پر درون رحمہ سے کوئی نزف واقع نہیں ہوتا۔

صادق مزمن التہاب الرحم کا علاج جراحی ہے، اور اصابات کی ایک بڑی اکثریت میں رحم کو نکال دینے کی ضرورت ہوتی ہے۔ نزف کو قابو میں لا کے لئے طبی تدابیر ان اصابات میں بالعموم بے سود ثابت ہوتی ہیں۔ جرف اور ریڈیم کے استعمال پر بھی یہی صادق آتا ہے۔ یہ ضرور یاد رکھنا چاہئے ک دیوارِ رحم کے مزمن التہاب کی موجودگی میں درون رحمہ بالعموم ذبول یاف ہوتا ہے، اور یہ ظاہر ہے کہ ایسی مثالوں میں جرف سے عارضی فائدہ تک حاصل نہیں ہو سکتا۔ یہ صحیح ہے کہ چونکہ مزمن درون رحمی التہاب hronic endometritis) اور مزمن التہاب الرحم (chronic metritis) کے درمیا سریری تشخیص کرنے میں دقت پیش آتی ہے اس لئے جرف اکثر عمل میں لا جاتا ہے، اور اس عملیہ کی ناکامی سے تشخیص میں ایک اہم مدد ملتی ہے۔ درون ر کی ذبولی حالت سے اس ناکامی کی بھی توجیہ ہوتی ہے جو صادق مزمن التہاب ال کے اصابات کا ریڈیم سے علاج کرنے میں ہوتی ہے۔ بخلاف اس کے رحم بر آر بصیانت بیضین (ysterectomy with conservation of the ovaries) سے جریان خون قطعاً بند ہو جاتا ہے، اور جری درد رفع ہو جاتا ہے، لہٰذا یہ ایک یقینی علاج ہے۔ اس امر میں کچھ شبہ نہیں کہ کسی ایسے اہم عضو کو نکال دینا جب جلی امراضیاتی تغیرات کی تعداد بہت قلیل ہو، جیسا کہ مزمن التہاب الرحم میں رحم میں

غیر متناسب طور پر شدید جراحی طریقۂ عمل معلوم ہوتا ہے۔ بہر کیف اس عارضہ سے جو تکلیف، خرابیٔ صحت، اور جسمانی از کار رفتگی پیدا ہوتی ہے وہ بہت زیادہ ہوتی ہے، اور استیصالِ عملیہ کا صحیح جواز انہی شکایات میں تلاش کرنا چاہیے۔ کثیر الولادت عورتوں میں اور رحمی ضمیمہ جات کے طویل المدت التہاب کی عدم موجودگی میں مہبلی رحم برآری (vaginal-hysterectomy) پسندیدہ عملیہ ہے (دیکھو صفحات 851 تا 860)۔

رحم کی نو بالیدیں

(۱) رحم کی سلیم سرحلمی بالیدیں

(ا) جسم رحم کا سادہ غدی سلعہ (Simple Adenoma)۔

(ب) حلیمہ دار غدی سلعہ (Papilliferous Adenoma)۔

(ج) عنق رحم کا سادہ غدی سلعہ (Simple Adenoma)۔

(د) رحمی سعدانے (Uterine Polypi)۔

(۲) لیفی عضلی سلعہ (Fibromyoma) (رحم کے سلعات لیفیہ : Fibroids of the Uterus)۔

(۳) غدی عضلی سلعہ (Adenomyoma) (دروں رحمی سلعہ : Endometrioma)۔

(۴) رحم کی خبیث بالیدیں

(۱) رحم کی سلیم سرحلمی بالیدیں

سادہ غدی سلعہ (Simple Adenoma) (غدی سلعی بیش تکون (Adenomatous Hyperplasia: "نزفی رحمی مرض" ("Metropathia Hæmorrhagica") یا "شروذر کے مرض" کی بحث میں جو کچھ بیان کیا جا چکا ہے

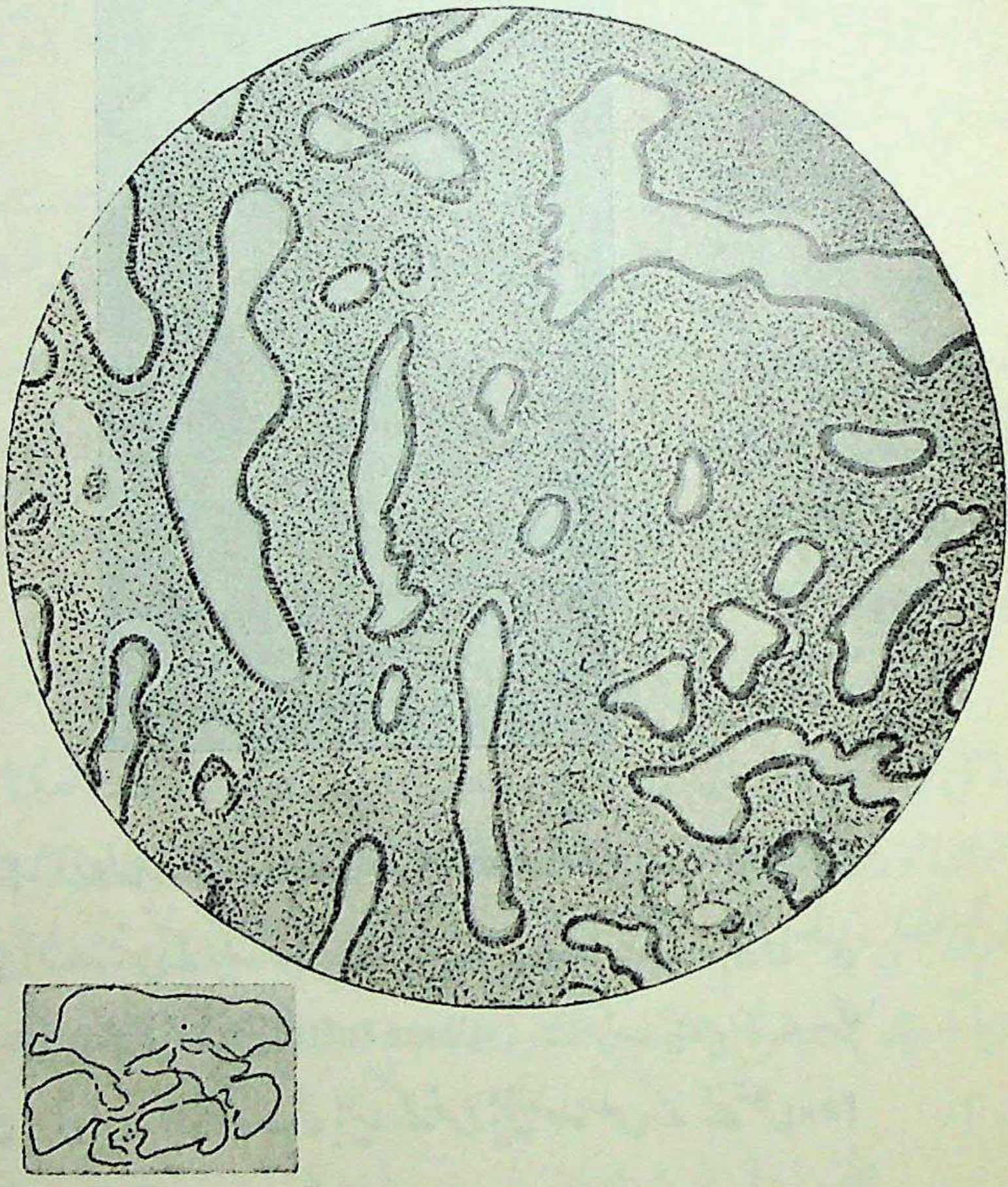

شکل ۲۵۶ - درون رحمہ کا سادہ غدی سلعہ (Simple Adenoma) (غدی سلعی بیش تکون (Adenomatous Hyperplasia: جو ایک باکرہ عورت میں الگ کیا گیا تھا۔ درنشاندہ تصویر ان ٹکڑوں میں سے بعض کی جسامت کو ظاہر کرتی ہے جو جرف سے نکالے گئے تھے۔ یہ غور سے دیکھا جائے کہ اگرچہ غدد کلانی یافتہ ہیں مگر یہ ہیکل کی وجہ سے ایک دوسرے سے بہت دور ہٹ گئے ہیں جس میں یکساں طور پر بیش تکون پایا جاتا ہے (شکل ۲۳۶ صفحہ 403 سے مقابلہ کرو)۔ یہ ہیکل مثالی "ہیکلی خلیات" سے مرکب ہے اور اس میں التہابی عناصر موجود نہیں۔

442 (دیکھو صفحہ 402) اس سے یہ سمجھ میں آگیا ہوگا کہ غدی ساختوں کی اس بیش پرورش اور ان کے اس بیش تکون کو، جو اکثر اصابات میں دروں رحمہ میں بہت کثرت سے دیکھنے میں آتے ہیں، ان فعلیاتی اختلافات کا نتیجہ تصور کرنا چاہیے جو فعلِ حیض سے منسوب کئے جاتے ہیں۔ بہر کیف

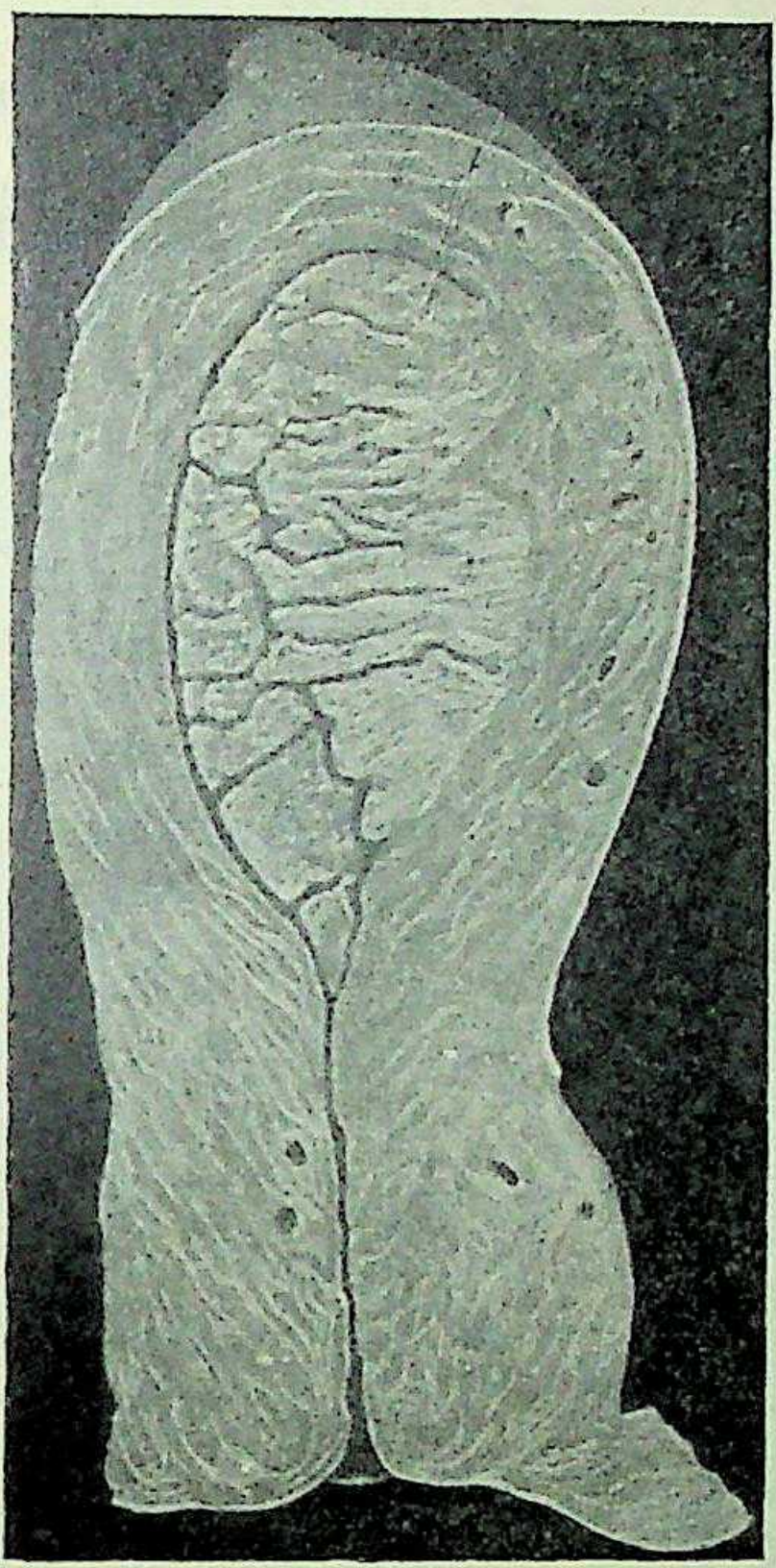

شکل ۲۵۰۔ دروں رحمہ کا حلیمہ دار غدی سلعہ (Papilliferous Adenoma)
رائل کالج آف سرجنس کے ایک نمونہ سے (بلینڈ سٹن)۔ تمام کہفہ رحم غدی سلعی بالید سے پُر ہے جو خملی کلغیوں (villous tufts) سے مرکب ہے جو ایک دوسری میں منغمسی ہوئی ہیں۔ اس قسم کی بالید کے خردبینی خصائص کے لئے شکل ۲۵۸ دیکھی جائے۔

ہم یہ خیال قائم کرنے میں ہِشمین (Hitschmann) اور ایڈلر (Adler) سے متفق الرائے ہیں کہ دروں رحمہ کے غدی عناصر کا ایک صادق امراضیاتی بیش تکون پایا جاتا ہے جو

نو بالید (new growth) کی قسم کا ہوتا ہے۔ یہ عارضہ سریری طور پر غیر طبعی عمل حیض کو متلازم ہوتا ہے، اور دوسری نوساختوں کی طرح اس کا سبب بھی معلوم نہیں۔ اس میں بیض کے غیر طبعی فعل کی شہادت نہیں پائی جاتی جیسا کہ شروڈر کے مرض میں ہوتا ہے۔ اس حالت کو سادہ غدی سلعہ کے نام سے موسوم کیا جا سکتا ہے۔

یہ بالید غدی بیش تکون پر مشتمل ہوتی ہے جس میں ہیکل کے التہاب کی کوئی شہادت نہیں پائی جاتی۔ سریری طور پر یہ انتہائی کثرتِ طمث کو متلازم ہوتی ہے، اور بعض اوقات اس کے ساتھ دردِ حیض بھی پایا جاتا ہے۔ ہم نے اس کا مشاہدہ باکرہ عورتوں میں کیا ہے، اور نیز نوجوان عقیم کتخدا عورتوں میں، اور ایسی عورتوں میں بھی دیکھا ہے جن میں کسی ظاہری سبب کا پتہ نہیں چلتا تھا۔

غشائے مخاطی میں بیش پرورش اور بیش تکون دونوں کی وجہ سے بیحد دبازت پائی جاتی ہے، اور ان سے غدد اور ہیکل مساوی طور پر ماؤف ہوتے ہیں (دیکھو شکل ۲۵۹)۔ جرف کے دوران میں غدی سلعی بافت کے بڑے بڑے نرم تودے باہر نکلتے ہیں۔ جب غدی بیش پرورش مختص المقام ہو، یا یہ بقیہ جرمی دروں رحمہ کی نسبت اس کے کسی محدود رقبہ پر زیادہ نمایاں ہو، تو ایک صادق جسمی مخاطی سعدانہ پیدا ہو جاتا ہے (دیکھو رحمی سعدانے شکل ۲۶۰ 443
اور ۲۶۱)۔

انذار۔ جرف کے بعد اس عارضہ کے عود کر آنے کا بہت امکان ہوتا ہے، اور یہ اسکی نوساختی ماہیت کا مزید ثبوت ہے۔ دروں رحمہ کے سادہ غدی سلعہ کا، جیسا کہ یہ نوجوان عورتوں میں دیکھنے میں آتا ہے، خباثت کی طرف کوئی میلان نہیں ہوتا، لیکن اس سے رحم کی عضلی دیواروں میں ایک ثانوی بیش پرورش پیدا ہو جاتی ہے جس سے یہ عضو کلانی یافتہ ہو جاتا ہے، اور مزمن التہاب الرحم کے اصابات سے تمیز نہیں کیا جا سکتا (دیکھو صفحہ ۲۱، ا)۔

حلیمہ دار غدی سلعہ (Papilliferous Adenoma)

(دروں رحمہ کا خملی سلعہ: Villous Tumour of the Endometrium)۔ یہ کسی قدر نادر الوقوع عارضہ ہے، اور نسیجیاتی طور پر یہ اگر مذکورہ بالا حالت سے ناقابل تمیز نہیں تو اس سے قریبی طور پر متجانس ضرور ہے۔ بہرحال یہ زندگی کے آخری مدارج میں یعنی انقطاع الطمث کے

بعد پایا جاتا ہے۔ مندرجہ اصابات میں سے سب سے کم عمر کی مریضہ باون سال کی تھی، اور سب سے بڑی عمر کی چوراسی سال کی۔ لہٰذا اگر بیضین کا کوئی اثر رحم کی غشائے مخاطی پر ہو سکتا ہے تو وہ موقوف ہو چکتا ہے۔ لہٰذا اعلامات مختلف ہوتے ہیں۔ مفرط حیض کی جگہ خون آلود ہیلی مواد خارج ہوتا ہے جو بعض اوقات مسلسل آتا ہے اور رحم کے جسم کے سرطان کی موجودگی کی طرف

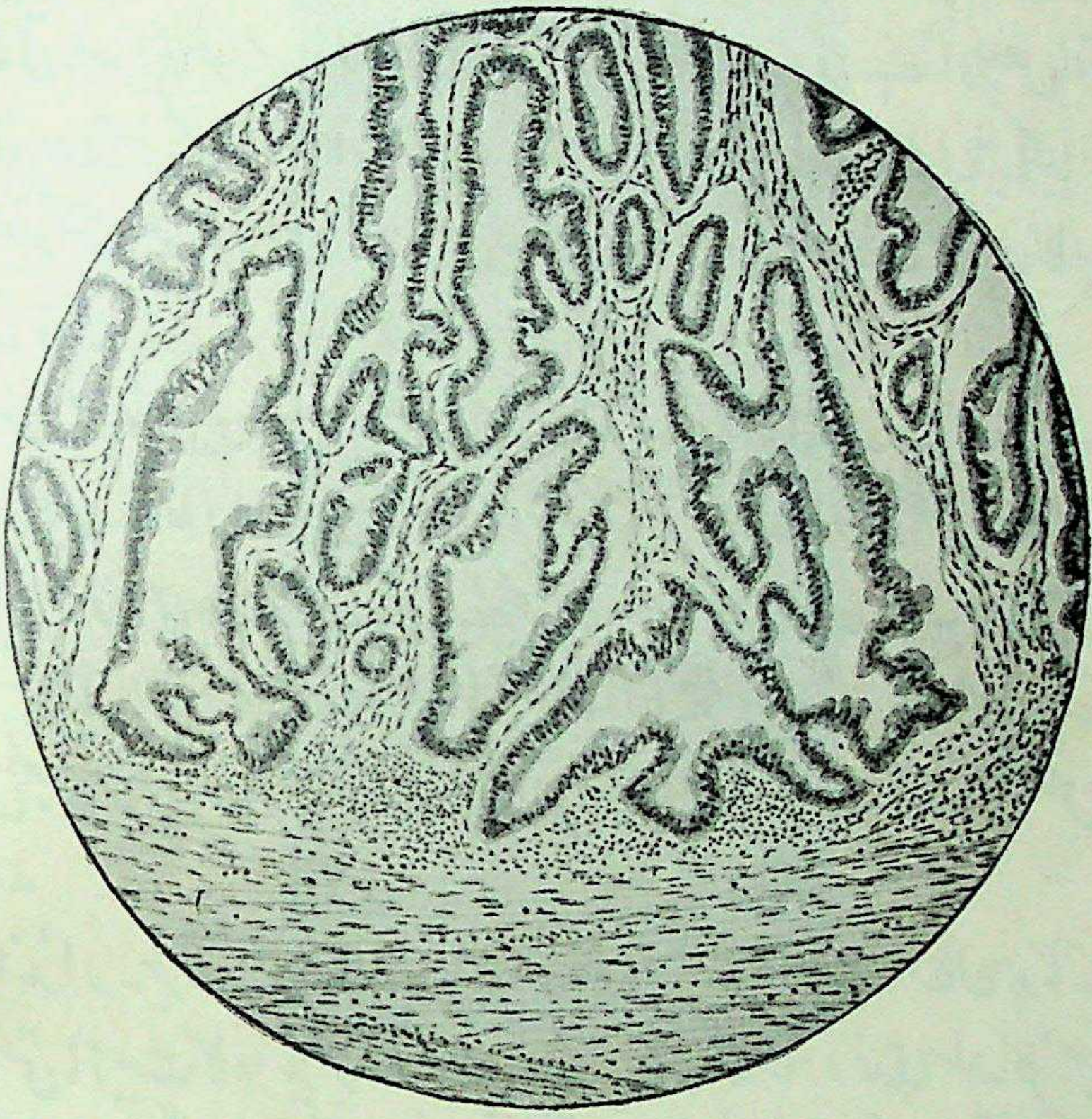

شکل ۲۵۰۔ رحم کا حلیمہ دار غدی سلعہ (Papilliferous Adenoma) (ملکم Malcolm :)۔ بالیدہ نے رحم کی عضلی دیواروں کو ماؤف نہیں کیا۔ رحم میں درمیانی جسامت کا ایک لیفیہ (fibroid) بھی تھا۔ بعض انبیبات میں سرحلمی تکاثر پایا جاتا ہے۔

اشارہ کرتا ہے۔ اس بالیدہ کے لئے جسم رحم کے خملی سلعہ کی اصطلاح بلینڈ سٹن نے تجویز کی تھی کیونکہ یہ مثانہ کے خملی حلیمی سلعہ (villous papilloma) کے مشابہ ہوتی ہے۔ رحمی بالیدہ میں حاصر سرحلمی

ستونی قسم کا ہوتا ہے (دیکھو شکل ۲۵۸)، اور جو بالید مثانہ کی غشائے مخاطی سے پیدا ہوتی ہے اسمیں یہ برزخی ہوتا ہے۔ جن مریضوں میں حلیمہ دار غدی سلعہ واقع ہوتا ہے وہ بالعموم عدیم الولادت ہوتے ہیں۔ یہ بالید بعض اوقات رحم کی ایک دیوار پر پیدا ہوتی ہے اور بعض اوقات درون رحم پر منتشر ہوتی ہے (دیکھو شکل ۲۵۷)۔ کبھی ایسا بھی ہوتا ہے کہ یہ امراضیاتی حالت تنہا موجود ہوتی ہے، اور کبھی اس کے ساتھ سلعہ لیفیہ بھی پایا جاتا ہے۔ حلیمہ دار غدی سلعہ اور سرطان اکٹھے نہیں پائے جاتے، لیکن قبل الذکر کے بعض حصے گاہے گاہے دیوار رحم کو درریختہ کر دیتے ہیں (درون رحمیت : endometriosis)۔

تشخیص۔ سن رسیدہ مریضوں میں رحم کے حلیمہ دار غدی سلعہ کو غدی سرطانی سلعہ سے تمیز کرنا ضروری ہوتا ہے (دیکھو صفحہ 554)۔ علامات اور سریری خصائص دونوں حالتوں میں ایک ہی سے ہوتے ہیں، اور اس لئے تو بالید کی ماہیت مجرف سے علیحدہ کردہ مجروفات کی صرف نسیجیاتی تحقیقات ہی سے معلوم کی جا سکتی ہے۔ بعض اصابات میں یہ عمل آسان ہوتا ہے، اور مرض کی سادہ ماہیت کے متعلق کوئی شبہ پیدا نہیں ہوتا۔ اس حالت میں انبیبات کا استر ستونی سرحلمہ کی صرف ایک ہی تہ پر مشتمل ہوتا ہے، اور رحمی عضلہ پر حملہ ہونے کے نشانات موجود نہیں ہوتے اور اگر ہوتے بھی ہیں تو بہت کم۔ بخلاف اسکے ایسے اصابات بھی ہیں، مثلاً وہ جن کی اطلاع بلینڈ سٹن نے دی ہے (دیکھو شکل ۲۵۸)، جن میں یہ فیصلہ کرنے میں معتدبہ دقت پیش آتی ہے کہ جس درجہ تک غدی انبیبات کے سرحلمہ میں انکا تکاثر پایا جاتا ہے وہ خباثت تک پہنچتا ہے یا نہیں۔

بالید کے بار بار عود کر آنے کی صورت میں جو مجروفات حاصل کئے گئے ہیں ان کی ساخت بعض اصابات میں سلیم ثابت ہوئی ہے، لیکن رحم کو دور کرنے پر یہ معلوم ہوتا ہے کہ اس کی دیواریں ایسی بالید سے ماؤف ہیں جو نسیجی سرطانی سلعہ سے ناقابل تمیز ہے۔

مذکورہ بالا امور سے یہ ثابت ہوتا ہے کہ اگرچہ رحم کا خملی حلیمی سلعہ (villous papilloma) نسیجیاتی لحاظ سے سلیم ہوتا ہے، لیکن اس میں رحم کی عضلی دیواروں کو درریختہ کرنے اور ان پر حملہ آور ہونے کی طاقت موجود ہوتی ہے۔ دوسرے الفاظ میں اسے سریریاتی طور پر ضرور ایک خبیث بالید تصور کرنا چاہیے۔

علاج۔ اگر کسی معمر مریضہ کے رحم سے حاصل کئے ہوئے مجروفات سے یہ ظاہر ہو کہ نسیجیاتی طور پر سلیم حلیمہ دار غدی سلعہ موجود ہے تو اس کا علاج مکمل رحم برآری ہے

کرنا چاہیئے۔

عنق کا سادہ غدی سلعہ۔ صادق غدی سلعہ عنق میں نہایت ہی نادر الوقوع ہے۔ جیسا کہ آئندہ بیان کیا جائے گا جب عنقی غدد کے ستونی سر حلمہ میں تکاثر پیدا ہوتا ہے تو اس کا میلان بالعموم خلوی بعد تکون (cell-metaplasia) کی پیدائش اور خباثت کی طرف

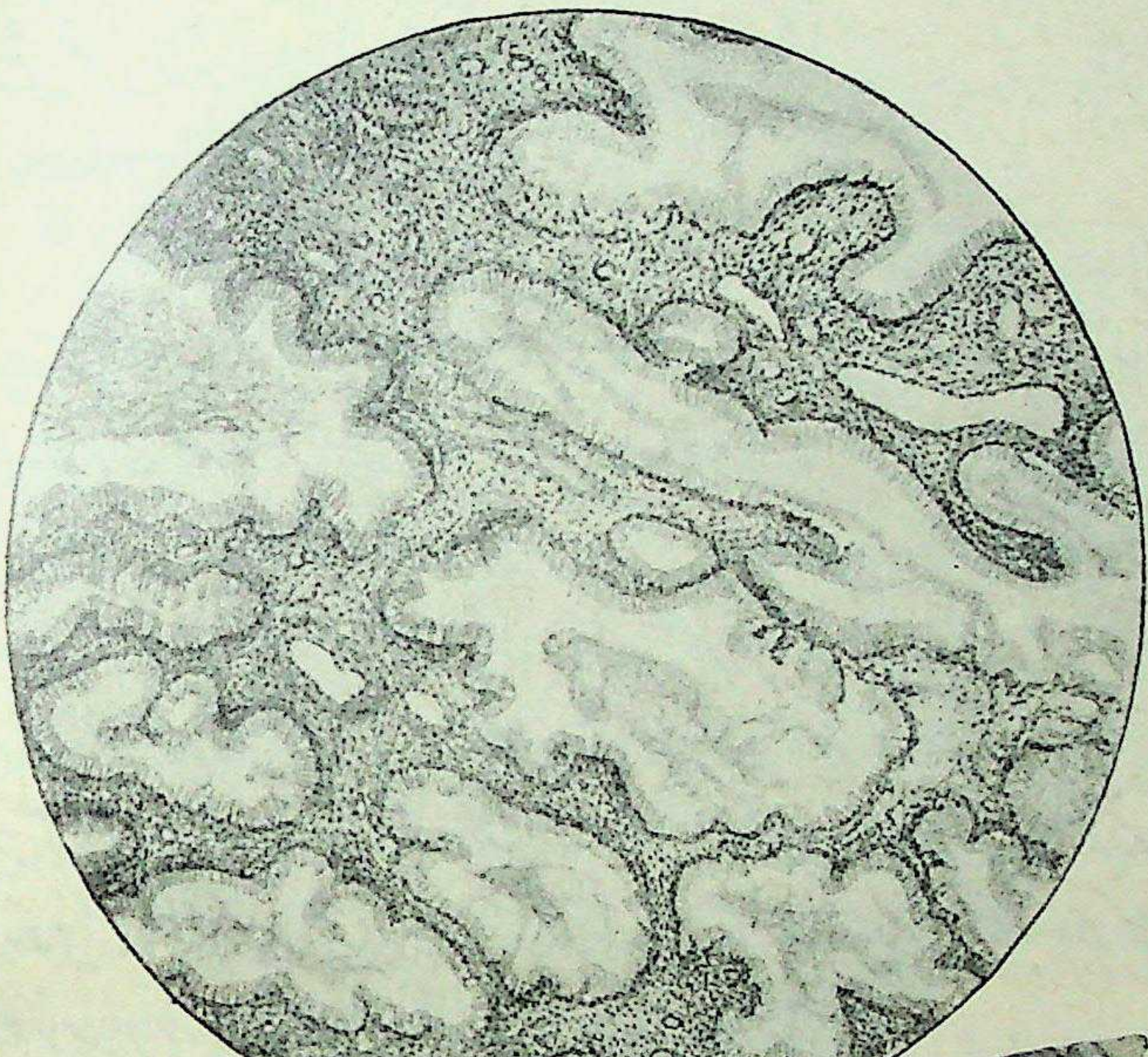

شکل ۲۵۹۔ عنق کا سادہ غدی سلعہ (Simple Adenoma) ایک عقیم عورت سے، جس کی عمر چھتیس سال کی تھی۔

ہوتا ہے، اور اس طرح جو نوساخت (نیوپلازم : neoplasm) پیدا ہوتی ہے وہ فلسمانی 445 خلیہ دار سرطان (سکوئیمس سیلڈ کارسی نوما) ہوتی ہے۔ اس سے کم کثرت سے ایسی قسم کا ایک صادق غدی سرطان (ایڈینومیٹس کینسر) پیدا ہوتا ہے جس میں غدی بافت کی ایک نمایاں مشابہت پائی جاتی ہے۔ سب سے نادر ایسے سادہ غدی سلعہ کی پیدائش

جس کی ساخت لازمی طور پر سلیم ہوتی ہے۔ ہمیں اس طرح کے صرف ایک ہی اصابہ کا تجربہ ہوا ہے، جس میں مریضہ کی عمر چھتیس سال تھی، اس کی شادی کو گیارہ سال ہوئے تھے اور وہ عقیم تھی۔ اسے بچپن ہی سے مفرط سیلان ابیض کی شکایت تھی۔ دوسرے علامات مجامعت پر نزف کا وقوع، کثرتِ طمث، رحمی سیلان الدم (میٹروسٹیکسس)، اور ایک مسلسل جبری درد تھے۔ امتحان کرنے پر یہ معلوم ہوا کہ مہبلی عنق کا بیشتر سطحی سرحلمہ ایک حلیمی نزفی بالید میں تبدیل ہو چکا ہے جس پہ ایک گہرا انشقاق موجود ہے۔ اسکی رنگت گہری سرخ تھی، اور چھونے پر بالید میں سے خون بکثرت بہنا شروع ہو جاتا تھا، لیکن سرطان کی نسبت یہ کہیں زیادہ مزاحم تھی۔ فوق مہبلی عنق سخت تھی، اور رحم کا جسم کروی اور عظیم الجسامت تھا۔ جرف سے بہت کم جسمی غشائے مخاطی نکلی۔ خردبین سے امتحان کرنے پر یہ دریافت ہوا کہ عنقی بالید لمبے لمبے اور سیدھے غدی انبیبات پر مشتمل ہے جن میں سے بعض کی ثانوی شاخیں بھی تھیں (دیکھو شکل ۲۵۹)۔ انبیبات متسع اور مخاط سے پُر تھے، اور ان کا استری سرحلمہ طویل القامت ستونی خلیات کی صرف ایک ہی تہ سے مرکب تھا جن کے نواتات قاعدی تھے۔ بعض مقامات پر یہ سطحی سرحلمہ علیٰ حالہ قائم تھا، اور بعض پر یہ پتلا ہو گیا تھا، اور جہاں بالید سطح عنق کے برابر ہو جاتی تھی وہاں یہ بتدریج غائب ہو جاتا تھا۔ اس غدی سلعہ (ایڈینوما) کے اردگرد کسی قدر التہابی درریزش موجود تھی، اور اس کے نیچے عنق سخت اور لیفیت دار (فائبروٹک) تھی۔ اسکے علاوہ اور کوئی خوضی ضرر موجود نہیں تھا۔ اس بالید کے ایک حصہ کا خردبین سے امتحان کرنے کے بعد ویجائینل ہسٹیریکٹومی (مہبلی رحم برآری) کی گئی۔

یہ نوساخت عنقی تاکل (سوڈوایڈینوما یعنی کاذب غدی سلعہ) سے ان امور میں مختلف تھی کہ یہ عنقی بافت میں زیادہ گہرا نفوذ کرتی تھی، غدی انبیبات زیادہ بڑے تھے، اور اس کی کلغی دار حلیمی سطح ناہموار تھی۔ سریریاتی لحاظ سے تاکل کی نسبت اس سے نزف زیادہ واقع ہوتا ہے، اور یہ ٹیوبرکولر سروبسائیٹس (تدرنی التہابِ عنق tubercular cervicitis:) کے منظر سے زیادہ قریبی مشابہت رکھتی ہے (دیکھو شکل ۱۸۴ اور ۱۸۵، صفحہ 309)۔

رحمی سعدانے

(UTERINE POLYPI)

رحم میں دو قسم کے پالیپائی (polypi) یعنی سعدانے پائے جاتے ہیں، میوکس یا ایڈینومیٹس پالیپائی (مخاطی یا غدی سلعی سعدانے)، اور فائیبرائڈ پالیپائی (fibroid polypi) (لیفیتی سعدانے)۔ قبل الذکر کا انتخابی محل وقوع قنال عنق کا نیچے کا حصہ ہے جو فم خارجی کے قریب ہوتا ہے، لیکن یہ جسم رحم میں بھی واقع ہوتے ہیں۔ بخلاف اسکے موخر الذکر عام طور پر رحم کے جسم سے پیدا ہوتے ہیں، لیکن گاہے گاہے یہ عنق میں بھی واقع ہوتے ہیں۔ جن سعدانوں میں دونوں اقسام کے خواص ملے ہوئے ہوتے ہیں (فائیبرو ایڈینومیٹس یعنی لیفی غدی سلعی) وہ جسم اور رحم میں قلیل الوقوع نہیں۔

میوکس (مخاطی) یا ایڈینومیٹس پالیپائی یعنی غدی سلعی سعدانے چھوٹی چھوٹی، نرم اور پائچہ دار ساختیں ہیں جو بالعموم متعدد ہوتی ہیں، اور ان کی اوسط جسامت مٹر کے دانے کے برابر ہوتی ہے۔ گاہے گاہے یہ شہدانے کے برابر بھی پائے جاتے ہیں یا اس سے بڑے بھی ہوتے ہیں، اور درحقیقت موئج مہبل پر بھی نمودار ہوجاتے ہیں۔ یہ بالعموم گول اور پائچہ دار ہوتے ہیں مگر کبھی کبھی یہ چپٹے یا بے ڈنڈی کے بھی ہوتے ہیں اور ان کا قاعدہ عریض ہوتا ہے۔ ان کی جسامت کا اختلاف شکل ۲۶۱ کو دیکھنے سے واضح ہوجائے گا۔ جب یہ قنال عنق کے 446 منہ پر دکھائی دیتے ہیں تو ان کا رنگ گلابی یا سرخ ہوتا ہے، اور یہ یا تو کسی اروژن (erosion) یعنی تاکل کے کسی رقبہ کے ساتھ یا قنال کے اندر عنقی دروں رحمہ سے چپکے ہوئے ہوتے ہیں۔ اپنے رنگ کی وجہ سے یہ مہبلی مخاطیہ سے واضح طور پر تمیز کیئے جاسکتے ہیں۔ اگرچہ یہ عام طور پر مجرد ہوتے ہیں، مگر یہ دو دو یا تین تین کے گروہوں میں بھی پائے جاتے ہیں۔ جب یہ جسمی دروں رحمہ میں پائے جاتے ہیں تو ان کا انکشاف عام طور پر نہیں ہوتا جب تک کہ جرف سے ان کو الگ نہ کیا جائے (دیکھو شکل ۲۶۱ میں ۱۹ اور شکل ۲۶۰)۔ مخاطی سعدانوں کے ساتھ عنقی اور جسمی دروں رحمہ کا بیش تکون اور عنقی تاکل اکثر پایا جاتا ہے۔ سعدانے کرانک میٹرائیٹس (مزمن التہاب الرحم) (دیکھو شکل ۲۶۵ اور ۲۶۶)، یوٹیرائن سب انوولیوشن

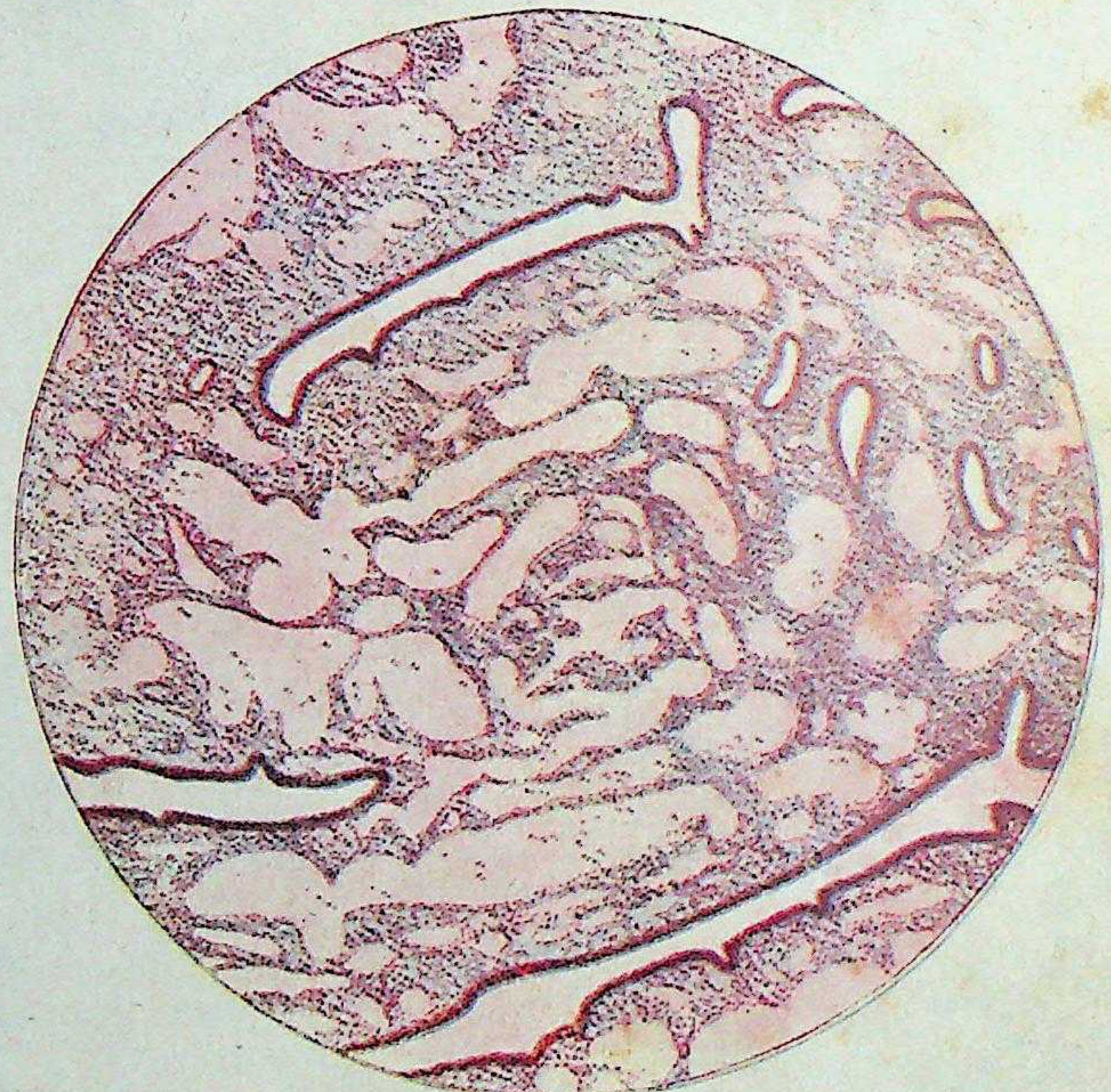

عنق کا لیفی غدی سعدانہ (Fibroadenomatous Polypus) جس میں عرقی احتقان (vascular engorgement) موجود ہے جو رکود سے پیدا ہوا ہے۔ یہ اتساعِ عروقِ اختتامی (telangiectasis) کی مثال نہیں کیونکہ نئے عروق نہیں بنے ہیں۔

مقابل صفحہ 445.

(رحمی زیر النفاف)، فائیبرائڈس (سلعاتِ لیفیہ)، اور درحقیقت ہر ایسے امراضیاتی ضرر میں پائے جاتے ہیں جس سے کہفۂ رحم میں کلانی پیدا ہو جائے۔

جن امراضیاتی اسباب سے جسمی درون رحمہ میں منتشر یا مقامی بیش بالیدگی واقع ہوتی ہے وہ ابھی اچھی طرح سے سمجھ میں نہیں آئے۔ بخلاف اسکے بظاہر ایسا معلوم ہوتا ہے کہ بعض مثالوں میں درون رحمہ کی بیش پرورش ایک حالت کے ساتھ پائی جاتی ہے جسے ”انٹرا یوٹیرائن ٹینشن“ (”درون رحمی تناؤ“) کے نام سے موسوم کیا گیا ہے۔ طبعی حالت میں کہفۂ رحم تقریبًا عدیم الوجود ہوتا ہے کیونکہ رحم کی مقدم اور موخر دیواریں ایک دوسری سے ملی ہوئی ہوتی ہیں۔ پرواؤٹیسٹرم (پیش شفقی کا زمانہ) کی ابتدا اور کاذب ریزینہ کے نمو کے ساتھ درون رحمی تناؤ قدرتًا بڑھ جاتا ہے، اور یہ تناؤ اس وقت تک رفع نہیں ہوتا جب تک کہ ”درون رحمہ“ میں تنخر واقع نہیں ہو جاتا۔ بعض امراضیاتی حالتوں میں کہفۂ رحم مستقل طور پر کلانی یافتہ رہ جاتا ہے، اور اس لئے درون رحمی تناؤ کم ہو جاتا ہے۔ جس رحم میں کرانک سب انوولیوشن (مزمن زیر النفاف) موجود ہو اس میں کہفۂ رحم تمام ابعاد میں کلانی یافتہ ہوتا ہے۔ اس کا نتیجہ یہ ہوتا ہے کہ درون رحمہ میں یکساں بیش بالیدگی شروع ہو جاتی ہے جو اس وقت تک جاری رہتی ہے جب تک کہ کہفۂ رحم منطمس نہیں ہو جاتا یا شائد درون رحمی تناؤ از سر نو طبعی لیول تک نہیں آجاتا۔ یہی صورت حالات ایسے رحم میں بھی دیکھنے میں آتی ہے جس میں کہفۂ رحم متعدد وانٹرسٹیشیل اور سب میوکس فائبرومائیومیٹا (خلالی اور زیر مخاطی لیفی عضلی سلعات) سے کلانی یافتہ یا بدشکل ہو جاتا ہے۔ جس حالت میں رحم کی دیواریں ایک دوسرے سے متماس ہوتی ہیں اس میں درون رحمہ کی بالیدگی یا تو طبعی ہوتی ہے، اور یا یہ ذبول یافتہ ہوتا ہے۔ جب کبھی ایک کہفہ پیدا ہو جاتا ہے تو درون رحمہ میں یا تو منتشر بالیدگی واقع ہو جاتی ہے، یا اس میں سعدانہ پیدا ہو جاتا ہے، اور یہ ظاہر ہے کہ یہ کہفۂ رحم کو منطمس کرنے کی کوشش ہے۔ ایسا معلوم ہوتا ہے کہ رحم خلا کو پسند نہیں کرتا، اور اس لئے طبعی درونِ رحمی تناؤ درون رحمہ کی اس باز پیدائش کے درجہ پر جو کاذب حمل کی حالت کے بعد شروع ہوتی ہے شائد ایسا اثر کرتا ہے جسے غیر اہم نہیں کہا جاسکتا۔ یہ تناؤ طبعی حالت میں عضلۂ رحم کی تنیدگی اور نمو سے برقرار رہتا ہے۔ تنیدگی کی کمی سے، جیسا کہ لیفیت یافتہ ارحام کی حالت میں ہوتا ہے، درون رحمی بیش بالیدگی کی مساعدت ہوتی ہے۔ سمپل ایڈینومیٹس

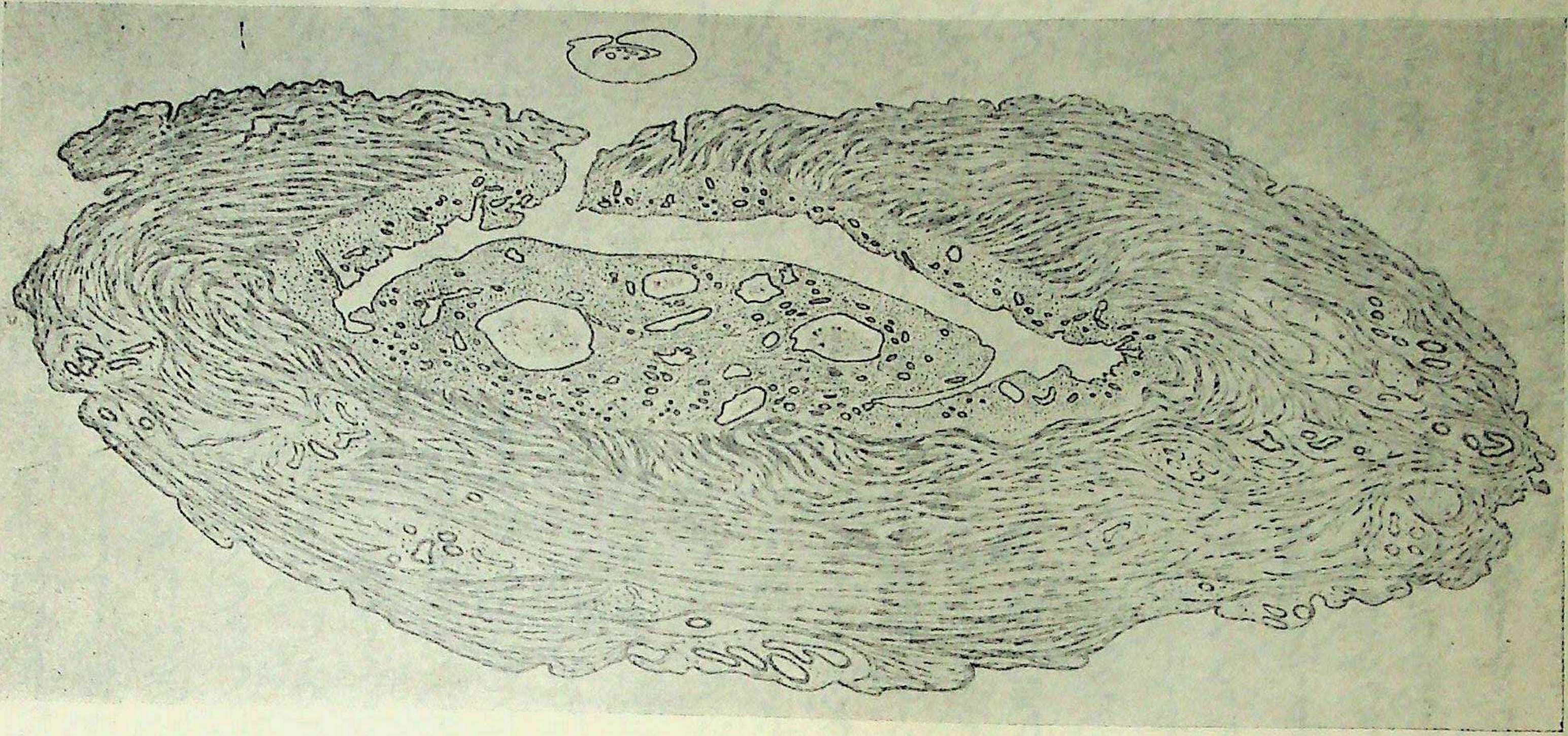

شکل ۲۶۰ - دیوار رحم میں سے عرضی تراش جس میں دروں رحمہ کی ایک سسنک پالیپائڈل اوور گروتھ (دوری یا سعدانہ نما بیش بالیدگی) دکھائی دیتی ہے۔ دروں رحمہ میں عمومی بیش تکوین موجود ہے، اور ایک محاط رقبہ میں مختص المقام مفرط بیش بالیدگی نظر آتی ہے۔

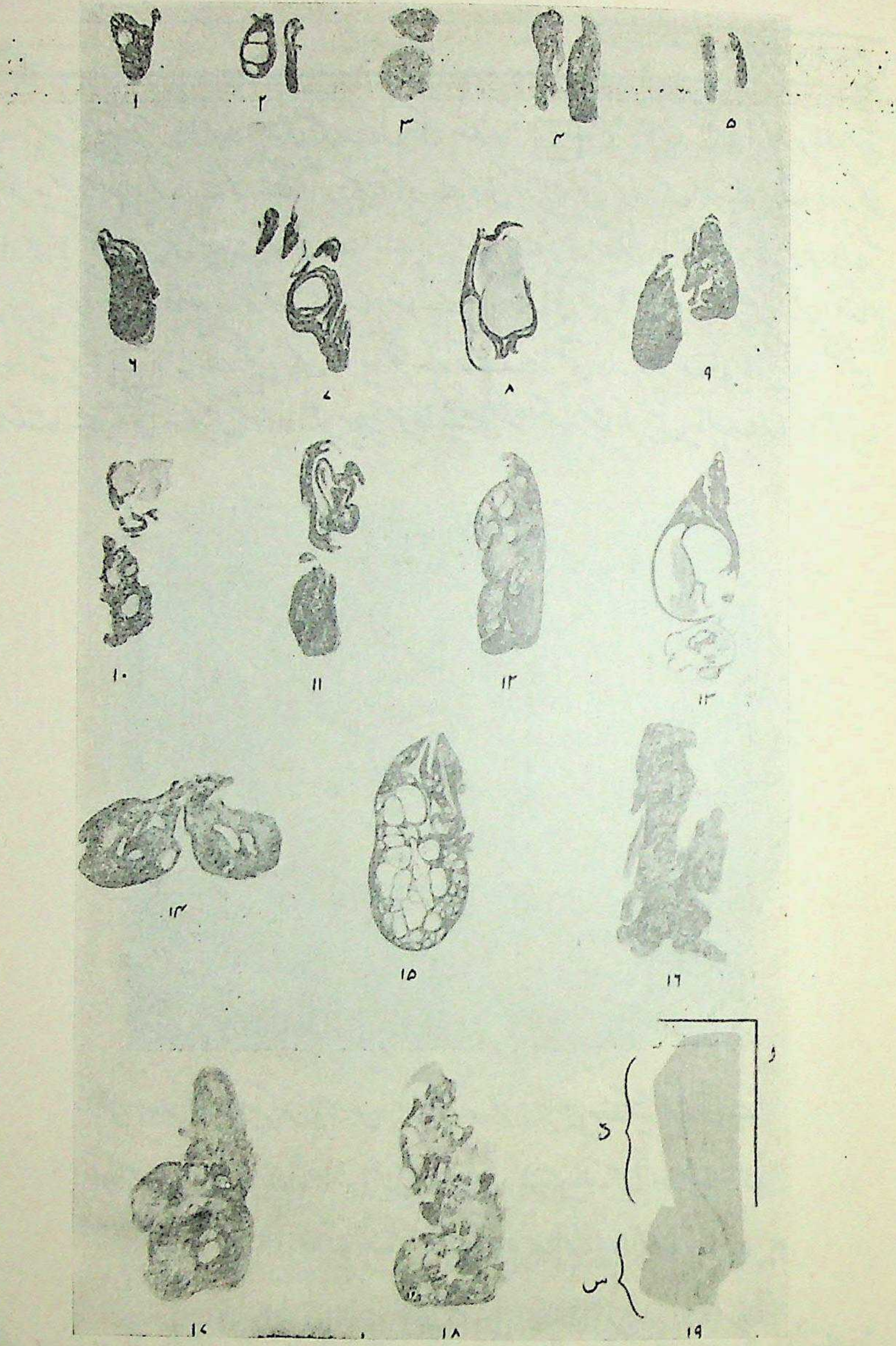
۱
۲
۳
۴
۵
۶
۷
۸
۹
۱۰
۱۱
۱۲
۱۳
۱۴
۱۵
۱۶
و
د
س
۱۷
۱۸
۱۹

شکل ۲۶۱ ۔ رحم کے مخاطی سعدانے ۔ ا تا ۱۸ میں عنقی سعدانے دکھائے گئے ہیں ۔ ۱۹ ایک جسمی سعدانہ کو ظاہر کرتا ہے ۔ ا ۔ عضلی دیوار ۔ د ۔ درون رحمہ ۔ س ۔ سعدانہ (پالیپس) ۔ تمام شکلیں ان بالیدوں کی تراشوں کی اصلی جسامت کو ظاہر کرتی ہیں جو خردبینی امتحان کے لئے طیار کیگئی تھیں ۔ یہ بخوبی نظر آرہا ہے کہ بیشتر سعدانے دویرہ دار ہیں

اینڈومیٹرئیل پالیپس (سادہ غدی سطحی دروں رحمی سعدانہ) کا سبب معلوم نہیں، لیکن مذکورہ بالا امور کے مدنظر یہ ممکن معلوم ہوتا ہے کہ اسکے نمو کو اسی تناؤ سے کوئی قریبی تعلق ہو۔ اس امر سے صرف دررحمی تناؤ ہی کا تعلق نہیں جو بحیثیت مجموعی سب سے بڑا سبب ہے، بلکہ مقامی بافتی تناؤ کا، جو دروں رحم کی نوبی بالیدگی کے ساتھ ساتھ قدرتاً بدلتا رہتا ہے، اور سالماتی تنخر کا بھی، جو دورِ حیض کے اختتام پر واقع ہوتا ہے، اس سے تعلق ہے۔ اگر یہ تنخر بے قاعدہ اور جگہ جگہ دار ہو تو بعد کی بازپیدائشی ہیئت سے بافتی تناؤ میں اختلافات پیدا ہو جائینگے جنکا اظہار متناظر بیش بالیدوں کی شکل میں 449

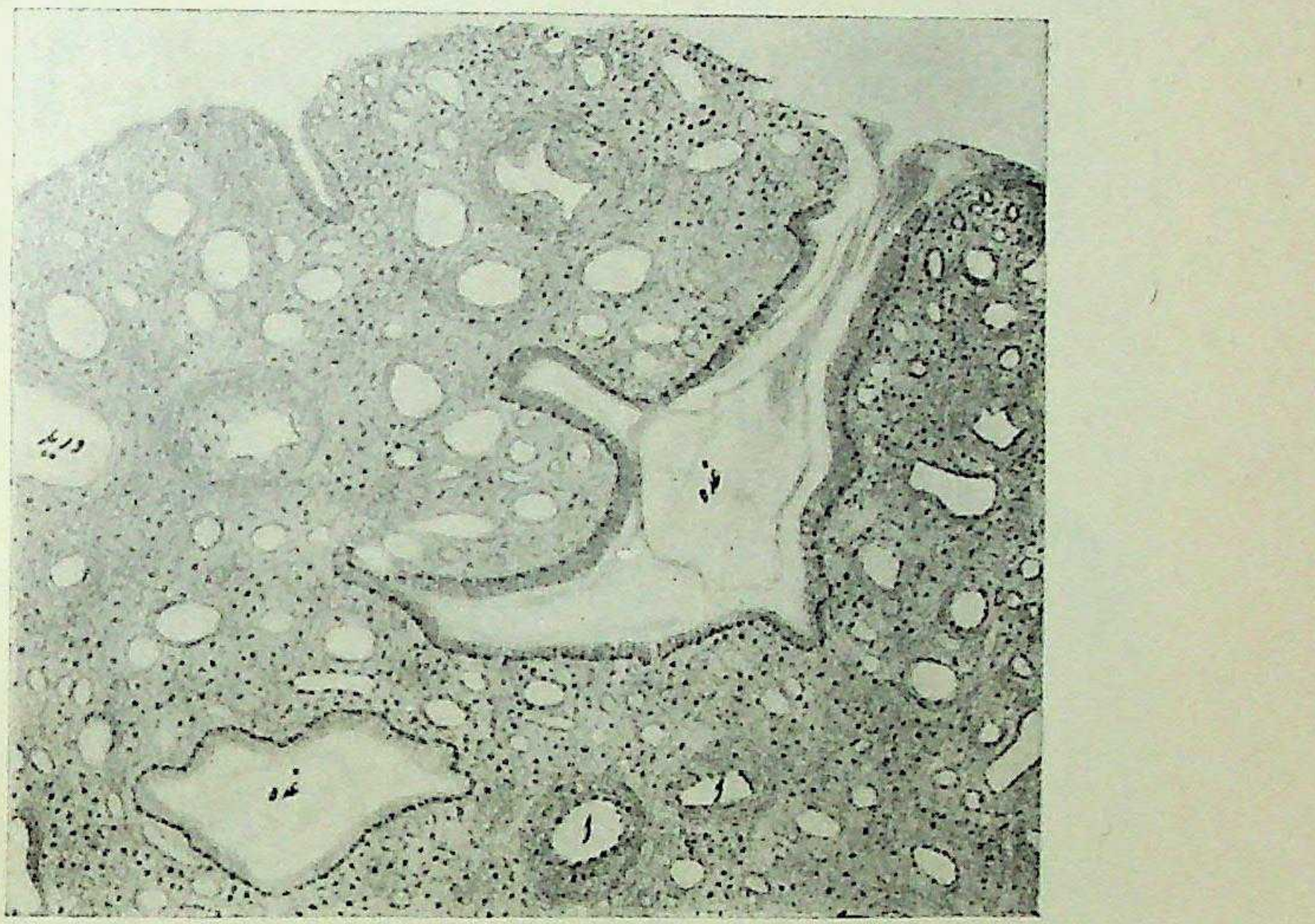

شکل ۲۶۲۔ عنق کا میوکس پالیپس (مخاطی سعدانہ)۔ ہیکل بہت کثیر العروق ہے، اور اس میں بہت سی بڑی بڑی شریانیں جنکی دیواریں دبازت یافتہ ہیں، اور بہت سی وریدیں اور عروق لمف موجود ہیں۔ غدد متمدد اور دویری ہیں۔

ہو گا۔ جب یہ امراضیاتی عمل ایک دفعہ شروع ہو جاتا ہے تو یہ ظاہر ہے کہ اس سے ایک دائرۂ فاسدہ پیدا ہو جاتا ہے جس کا رجحان ہمیشہ قائم رہنے کی طرف ہوتا ہے، اور اس سے اسی طریقہ سے اپنے وقت پر خباثت کے عنصر کی پیدائش ہو سکتی ہے۔

نسیجیاتی امتحان کرنے پر یہ معلوم ہوتا ہے کہ میوکس پالیپائی (مخاطی سعدانے) ڈھیلی بناوٹ کے

ہیکل پر مشتمل ہیں جو نہایت کثیر التعداد غدد کو سہارا دیتا ہے جن میں سے بعض سطح پر کھلتے ہیں، اور بعض کے متسع ہونے سے چھوٹے چھوٹے احتباسی دورے بن گئے ہیں (دیکھو شکل ۲۶۲)۔ ان غدد کا استر اسطوانی سرحلمہ کا ہوتا ہے جو دروں رحمہ کے سرحلمہ کے مشابہ ہوتا ہے۔ ہیکل نہایت کثیر العروق ہوتا ہے۔ خردبینی میدان میں شریانی اور وریدی دونوں اقسام کے عروق دکھائی دیتے ہیں۔ قبل الذکر کے بیرونی اور وسطی طبقات میں اکثر دبازت پائی جاتی ہے۔ شکل ۲۶۲ میں پتلی دیواروں والے جو عروق دکھائی دیتے ہیں ان میں سے بعض ممکن ہے کہ متسع عروقِ لمفاوی ہوں،

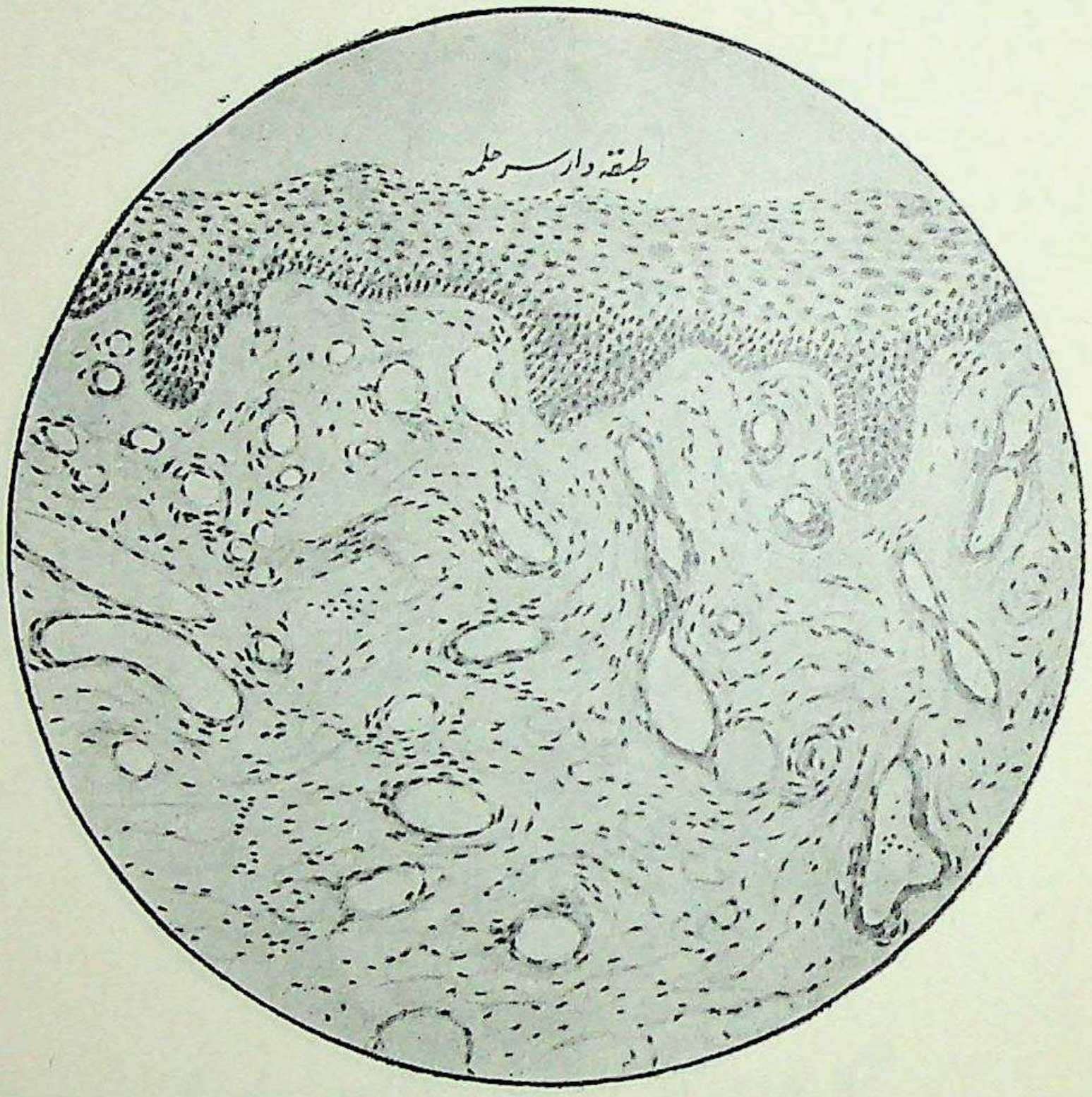

شکل ۲۶۳۔ فائبرو ایڈینومیٹس سروائیکل پالیپس (یعنی غدی سلعی عنقی سعدانہ)۔ اس کا سرحلمی غلاف طبقہ دار فلسمانی سرحلمہ کی ایک دبیز تہ پر مشتمل ہے جو اُس تہ کے مشابہ ہے جو دیوار مہبل کا استر بناتی ہے۔ ہیکل کثیر العروق یعنی بافت سے مرکب ہے۔

اور ان میں سے اکثر بڑے فطریہ کی وریدیں ہیں۔ پالیپس (سعدانہ) کے دوران خروج میں بعض اوقات
پائیچہ کے مضغوط ہو جانے سے رکود پیدا ہو جاتا ہے، جس کے نتیجہ کے طور پر عروق خون سے
محتقن ہو جاتے ہیں (دیکھو صحفہ ۲۲، صفحہ 445) اور پالیپس (سعدانہ) کی رنگت تاریک
ارغوانی ہو جاتی ہے۔ سروائیکل میوکس پالیپس (عنقی مخاطی سعدانہ) کی سطح تا کل 450

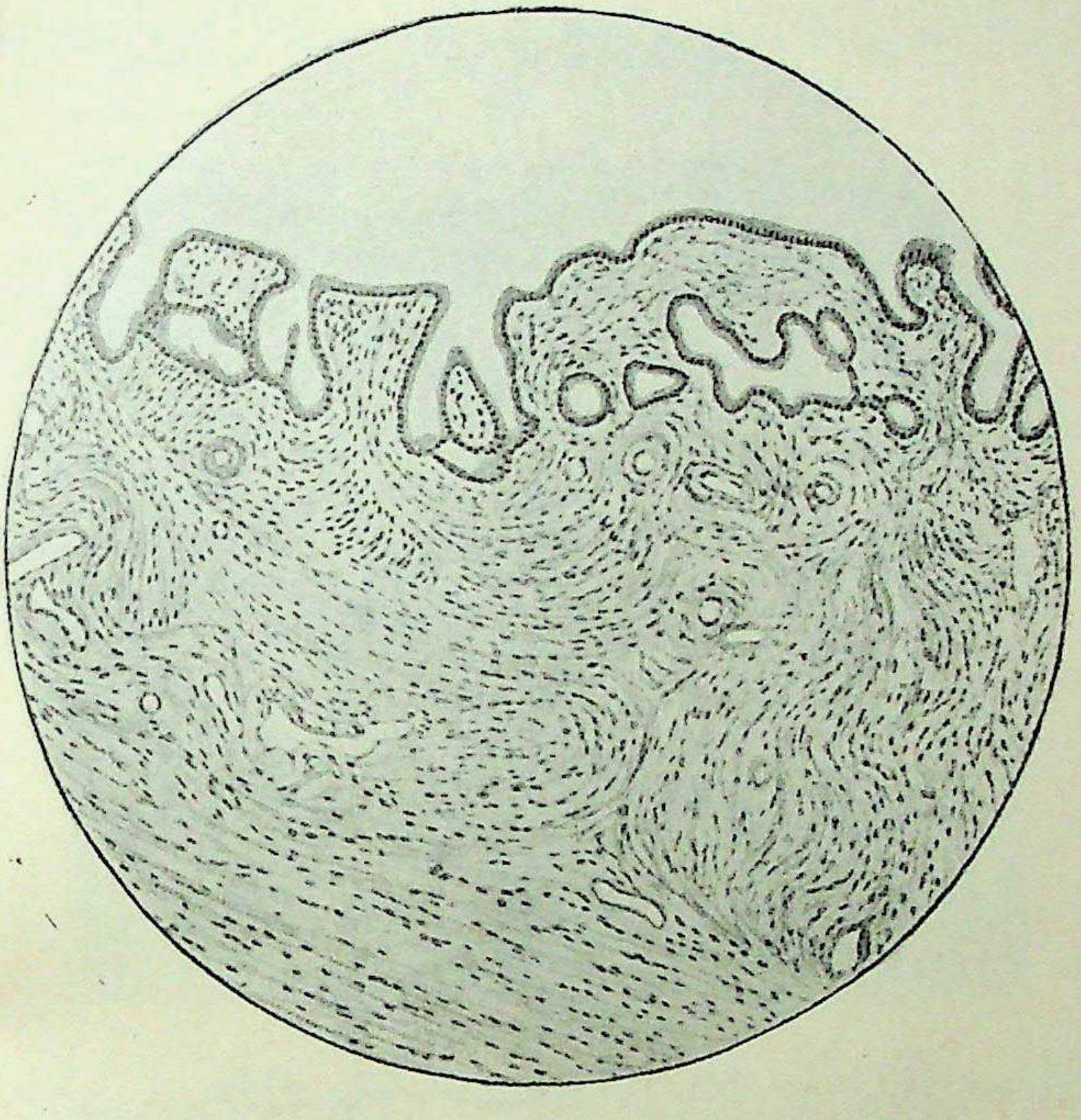

شکل ۲۶۴ ۔ فائبرو ایڈینومیٹس سروائیکل پالیپس (لیفی غدی سلمی عنقی سعدانہ)۔ اسی
نمونہ سے جو شکل ۲۶۳ میں دکھایا گیا ہے۔ سطح پیپلومیٹس (حلیمہ سلمی) ہے
اور ستونی سرحلمہ کی صرف ایک ہی تہ سے مکمل طور پر پوشیدہ ہے۔ ہیکل
عروق دار لیفی بافت پر مشتمل ہے۔

(شکل ۲۵۰، صفحہ 429 سے مقابلہ کیا جائے) سے اس امر میں کسی قدر مشابہت رکھتی ہے
کہ اس پر اسطوانی خلیات کا ایک غیر مکمل سرحلمی غلاف ہوتا ہے جو خاصکر غدد کے دہنوں کے

قرب وجوار میں پایا جاتا ہے۔ مگر فائیبرائڈ (لیف آسا) یا فائیبرو ایڈ نومیٹس پالیپائی یعنی لیفی غدی سلعی سعدانوں پر اکثر طبقہ دار فلسمانی سرحلمہ کا ایک کامل النمو غلاف ہوتا ہے جو ہیلی مخاطیہ کے مشابہ ہوتا ہے۔ بعض اوقات اسی پالیپس (سعدانہ) کی سطح کے ایک حصہ پر اسطوانی سرحلمہ پایا جاتا ہے اور دوسرے پر طبقہ دار فلسمانی سرحلمہ (دیکھو شکل ۲۶۳ اور ۲۶۴)۔

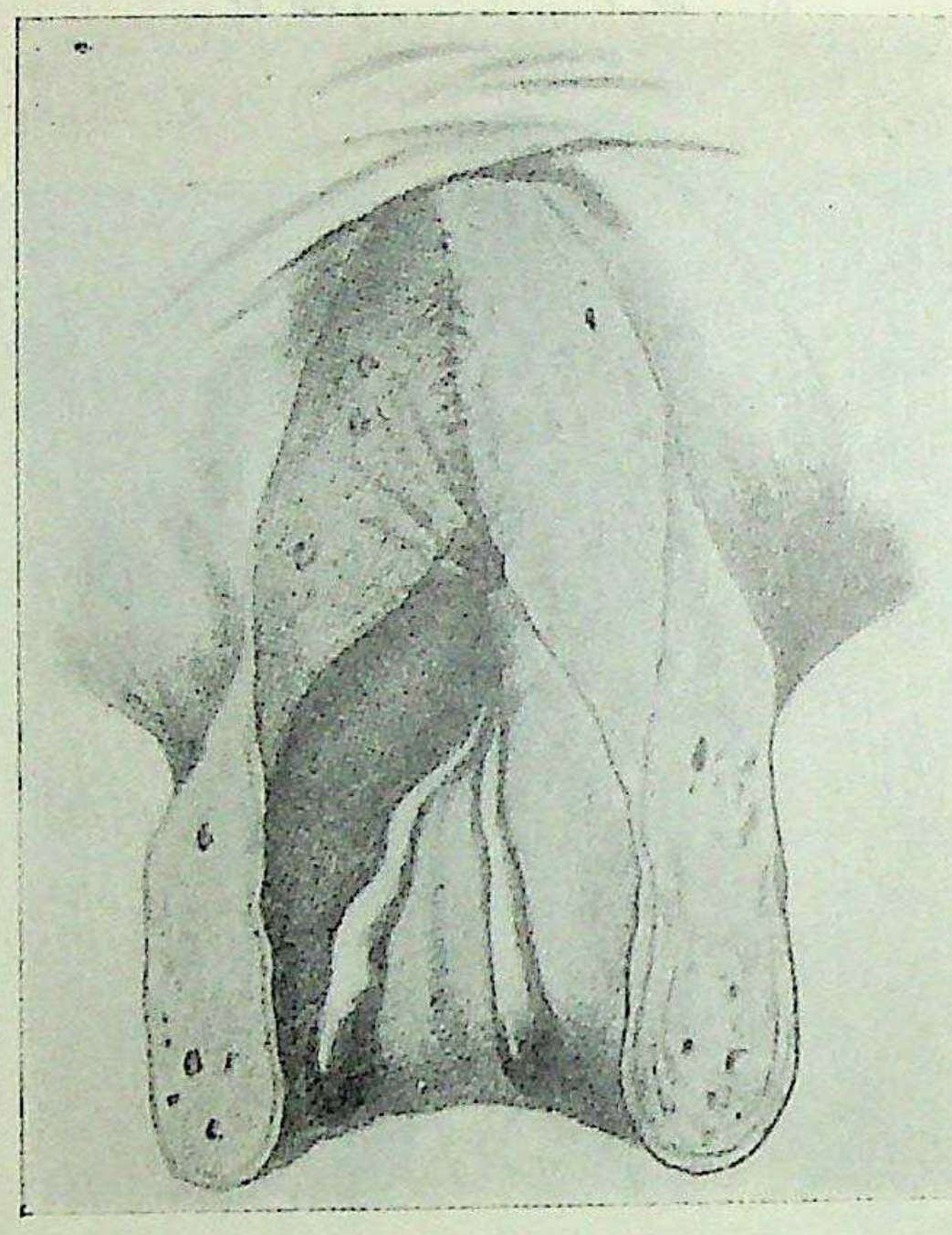

شکل ۲۶۵۔ میوکس پالیپائی (مخاطی سعدانے) جو مزمن التہاب الرحم کے ایک اصابہ میں فم داخلی کے لبوں پر چسپیدہ ہیں۔ ان لمبے لمبے اور پتلے سعدانوں کے آزاد سرے متنلی اور تنخر یافتہ ہیں۔

جو رقبہ فلسمانی سرحلمہ سے پوشیدہ ہوتا ہے وہ صاف ہوتا ہے اور جو رقبہ اسطوانی سرحلمہ سے پوشیدہ ہوتا ہے اسکی بناوٹ مخملین ہوتی ہے۔

میوکس پالیپائی (مخاطی سعدانوں) کو عموماً دو علامات متلازم ہوتے ہیں، یعنی نزف اور سیلانِ ابیض۔ درون رحمی سعدانوں سے (جو بالعموم لیف آسا ہوتے ہیں) مفرط یا

طویل المدت ماہواری جریانِ خون واقع ہوتا ہے، اور عنقی سعدانوں سے (جو بالعموم مخاطی ہوتے ہیں) جو نزف واقع ہوتا ہے وہ بے قاعدہ یا گاہے گاہے مسلسل ہوتا ہے۔ شدید اصابات میں ان دونوں قسم کا جریانِ خون پایا جاتا ہے۔ چھوٹی جسامت کے مخاطی سعدانے سے بعض اوقات مگر شاذ و نادر ہی اتنا شدید نزف واقع ہوتا ہے کہ یہ زندگی کے لئے خطرناک ہو۔

عنقی سعدانوں کی تشخیص بہت آسان ہے کیونکہ یہ امتحان کرنے والی انگلی سے بآسانی 451 محسوس کیئے جاتے ہیں، اور منظار کے ذریعہ سے ان کا معائنہ کیا جاسکتا ہے۔ دروں رحمی سعدا کی شناخت انگلی یا کیوریٹ (مجرف) کے ذریعہ سے رحم کا استقصاء کرنے سے کی جاسکتی ہے (دیکھو شکل ۲۶۶)۔ تمام پالیپائی (سعدانوں) کا محتاط نسیجیاتی امتحان کرنا چاہیے کیونکہ جو بالیدیں بظاہر سلیم معلوم ہوتی ہیں انجام کار خبیث ثابت ہو سکتی ہیں (دیکھو شکل

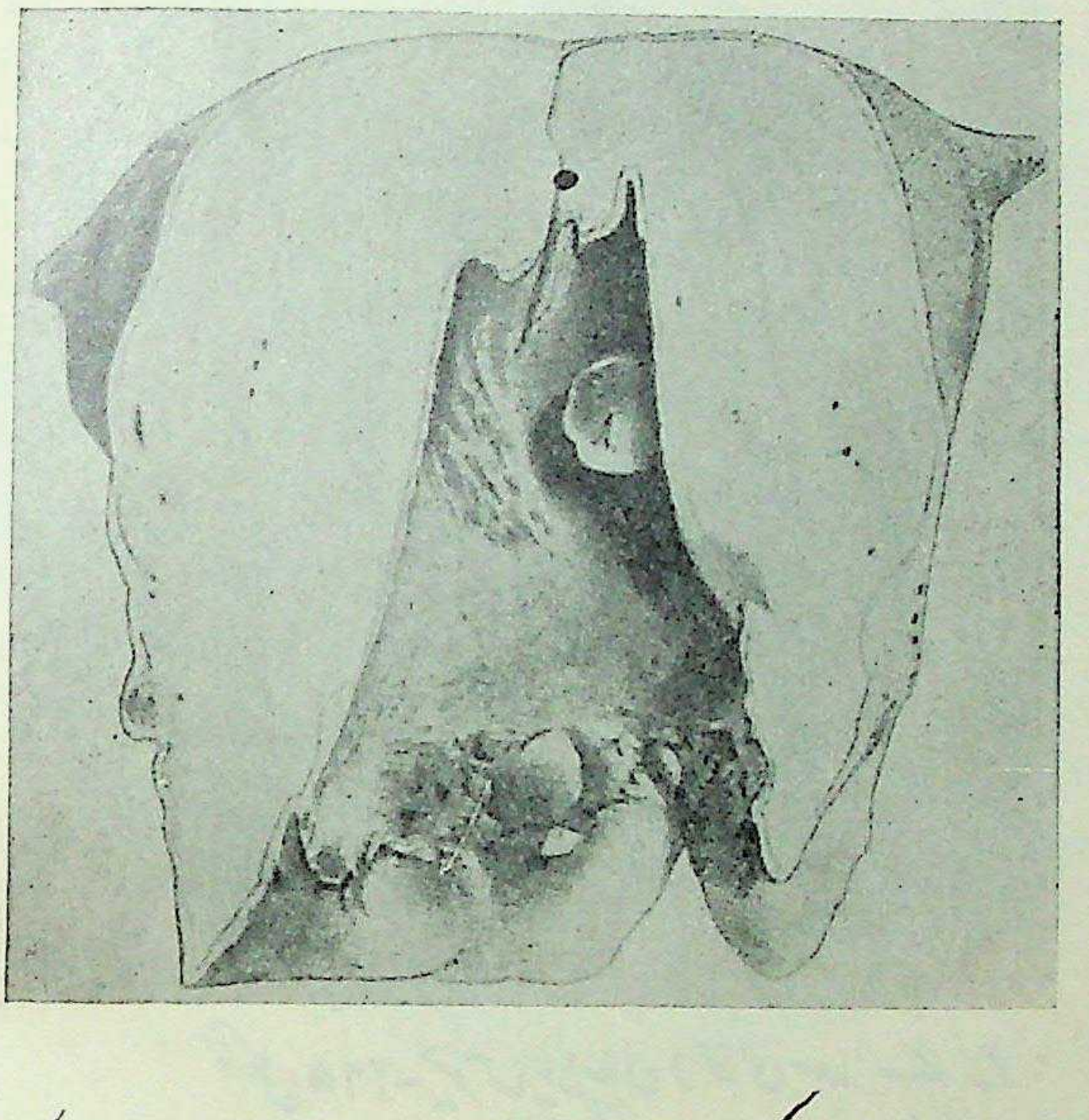

شکل ۲۶۶۔ دروں رحمہ کا میوکس پالیپس (مخاطی سعدانہ) مزمن التہاب الرحم کے اصابہ میں۔ رحم کی بعض عضلی دیوار میں بہت سی دبازت موجود ہے (چیرنگ کراس ہاسپٹل میوزیم)۔

۲۶۸ و ۲۶۹)۔

عنقی سعدانوں کا علاج یہ ہے کہ ان کو قلاب سے پکڑ کر اس طرح مروڑا جائے کہ یہ ساقچہ پر سے ٹوٹ جائیں۔ چھوٹی چھوٹی بالیدیں حقیقی مکواۃ سے تباہ کی جا سکتی ہیں۔ ساتھ ہی یہ بھی بہتر ہوتا ہے کہ رحم کا جرف کر دیا جائے کیونکہ مخاطی سعدانوں کے ساتھ دروں رحمہ کا بیش تکون اکثر موجود ہوتا ہے۔

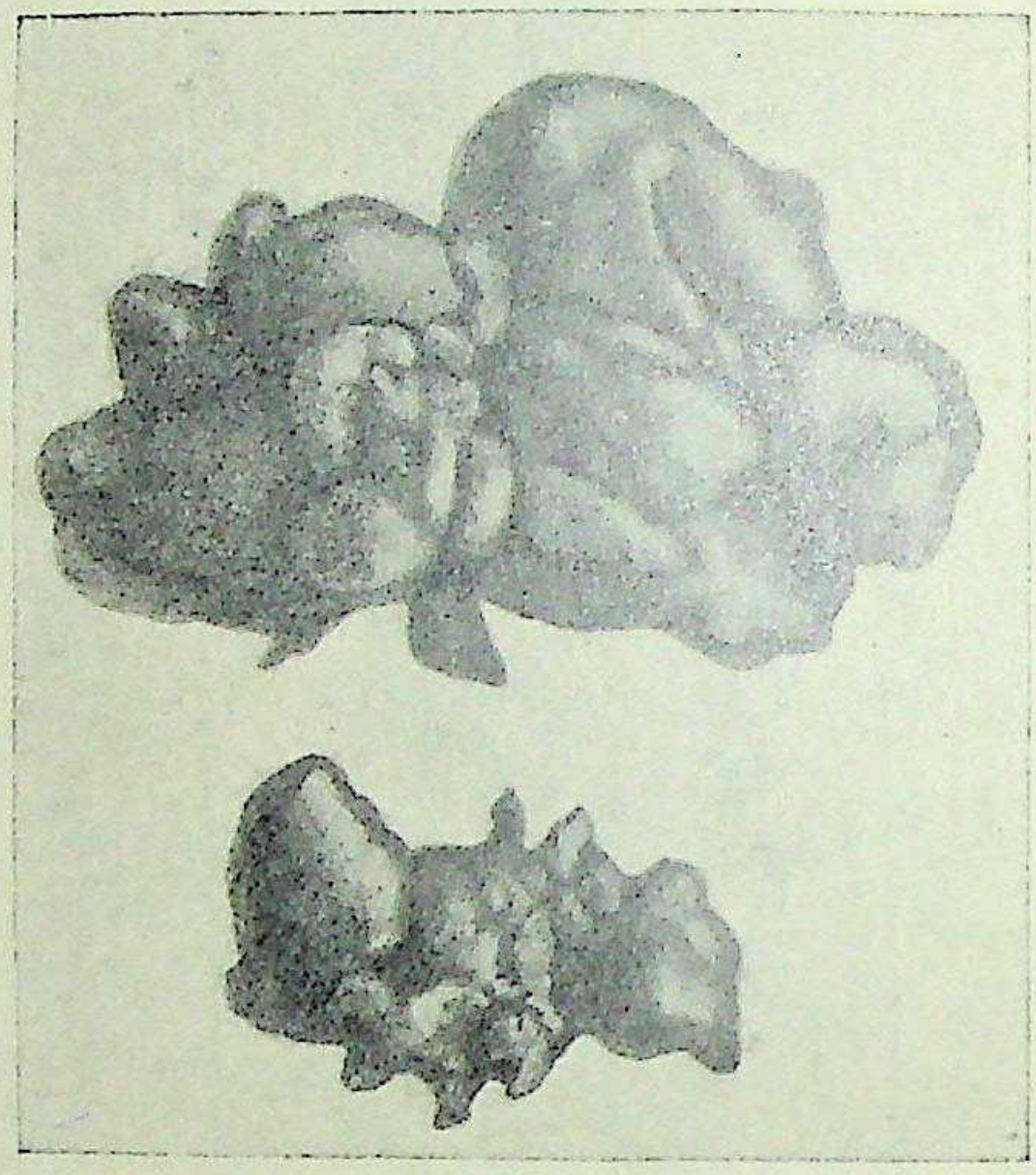

شکل ۲۶۷۔ یہ پالیپائی (سعدانے) ایک بچہ کی عنق سے لئے گئے ہیں جس کی عمر ایک سال سات ماہ تھی (سی۔ ڈی ڈبلیو۔ گب)۔

452 **فائبرائیڈ پالیپائی** (Fibroid Polypi) یعنی لیف آسا سعدانوں کا ذکر آئندہ باب میں کیا گیا ہے جس میں رحم کے لیف آسا سلعات پر بحث کی گئی ہے (دیکھو صفحات 464 تا 468)۔ اس قسم کے سعدانے محض لیف آسا سلعات ہی ہوتے ہیں جو خارج ہو رہے ہوتے ہیں۔

پلیسنٹل پالیپائی (Placental Polypi) یعنی مشیمی سعدانے غیر مکمل اسقاط یا وضع حمل کے بعد مشیمہ کے کسی ٹکڑے کے اختباس کے نتیجہ کے طور پر پیدا ہوتے ہیں۔

محتبس ساختوں کے جزوی طور پر علیحدہ ہونے یا رحم کے ناقص انقباض سے نزف واقع ہوتا ہے۔ منصب خون سطح پر مروّب ہو جاتا ہے، اور یہ تودہ بتدریج بڑھتا جاتا ہے حتیٰ کہ یہ بعض اوقات

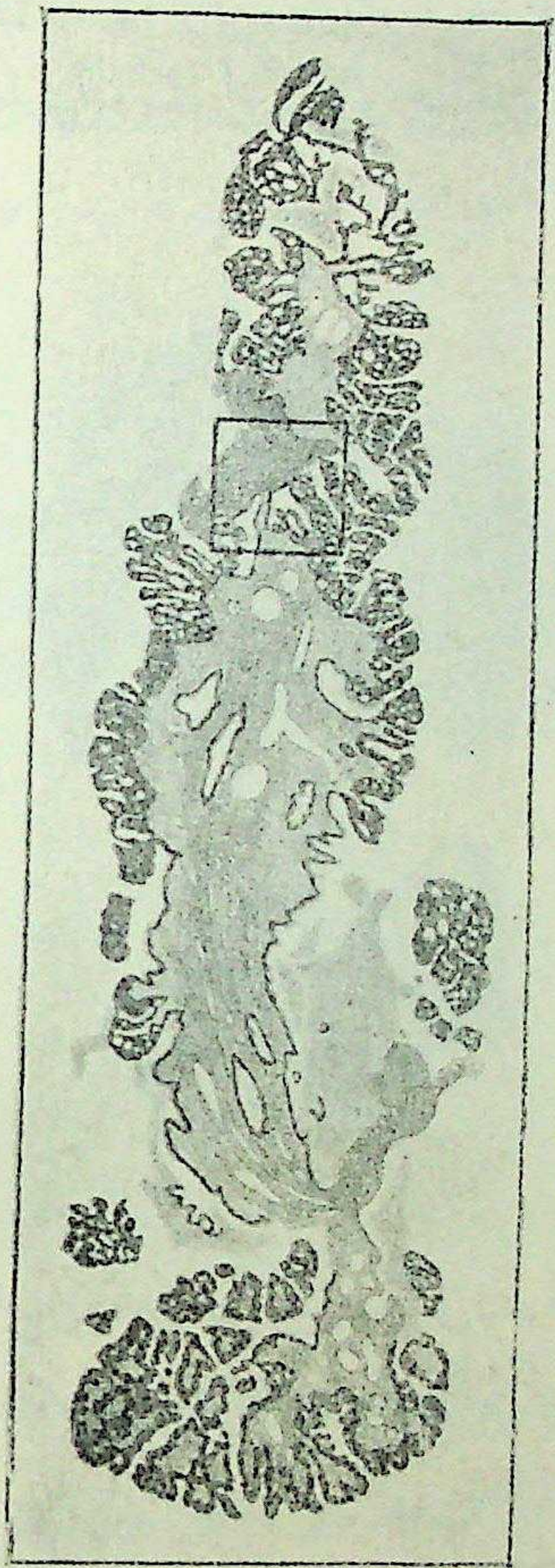

شکل ۲۶۸ ۔ سروائیکل پالیپس (عنقی سعدانہ) جس نے پیپلی فیرس کارسی نوما (حلیمہ دار سرطانی سلعہ) کی شکل اختیار کرتی ہے۔

کہفہ رحم کو پُر کر دیتا ہے، اور فم خارجی پر بروز کر آتا ہے ۔ یہ سعدانے ہمیشہ واحد ہوتے ہیں۔

میلگنینٹ پالیپائی (Malignant Polypi) یعنی خبیث سعدانے۔

رحم سے جو پالیپس دور کئے جاتے ہیں خواہ یہ عنق سے ہوں یا جسم سے، ان تمام کا نسیجیاتی امتحان کرنا چاہیئے، اور اگر یہ خبیث ثابت ہوں تو رحم کو نکال دینا چاہیئے۔

453 خباثت کی ایک زیادہ عام قسم جو سعدانہ نما شکل میں پائی جاتی ہے سارکوما (سلعہ لحمیہ) ہے، اور جن حالات میں سعدانے دور کرنے پر پھر عود کر آئیں اس کا شبہ کرنا چاہیئے۔ بعض اوقات

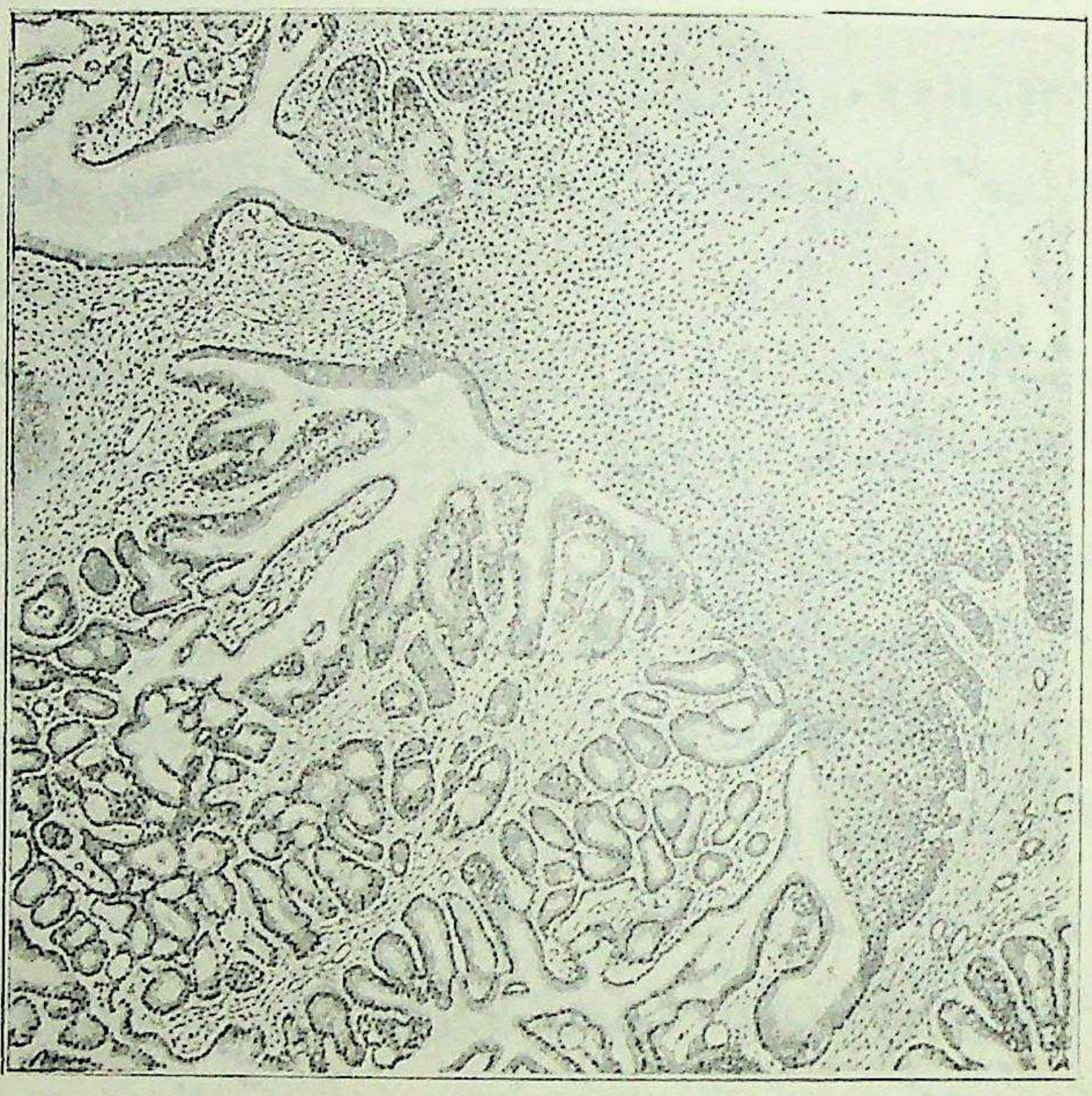

شکل ۲۶۹۔ اسی درنشاندہ تصویر کی تراش جو شکل ۲۶۸ میں دکھائی گئی ہے، اعلیٰ تکبیر سے اس میں ایک پیپلی فیرس کارسی نوما (حلیمہ دار سرطانی سلعہ) دکھائی دیتا ہے جو سطحی سرحلمہ کی قاعدی تہوں سے پیدا ہو رہا ہے۔

454 "سعدانہ" ("پالیپس") کسی سب میوکس سارکوما (زیرمخاطی سلعہ لحمیہ) کا زیرین قطب ثابت ہوتا ہے جو عنق میں سے بروز کر آتا ہے۔

جو لحمی سلعی بالیدیں (sarcomatous growths) زمانہ شیر خوارگی میں پیدا ہوتی ہیں ان کے منتخب محلاتِ وقوع میں سے ایک عنق بھی ہے۔ چنانچہ "انگور نما سلعہ لحمیہ"

("grape-like sarcoma") (دیکھو صفحہ 574) بعض اوقات دروں رحمہ کے سعدانہ کی شکل میں شروع ہوتا ہے۔ شکل ۲۶۷ میں جو سعدانہ نما بالید دکھائی گئی ہے اس کے متعلق ایک لائق ماہر امراضیات نے اطلاع دی تھی کہ اس میں غیر مخطط عضلہ اور اتصالی بافت موجود ہے۔ اس کے متعلق ایک دلچسپ امر یہ ہے کہ یہ بالید انیس ماہ کے ایک بچہ کی عنقِ رحم سے دور کی گئی تھی۔

سرحلمی اصل کے خبیث سعدانے نادر الوقوع ہیں۔ شکل ۲۶۸ اور ۲۶۹ میں جو سعدا دکھایا گیا ہے وہ ایک سعدانہ تھا جس نے عنق کے پیپلی فیرس کارسی نوما (حلیمہ دار سرطانی سلعہ) کی شکل اختیار کر لی تھی۔

دررحمی سعدانہ کی تشخیص۔ غیر طبعی نزف کے ایسے تمام اصابات میں (خوا حیضی ہوں یا بے قاعدہ) جن میں عنق یا مہبل میں نزف کا کوئی بین سبب موجود نہ ہو، کہفہ رحم میں سعدانہ کے موجود ہونے کے امکان پر ضرور غور کرنا چاہیئے۔ چھوٹے چھوٹے سعدانے ان امراضیاتی حالتوں میں سے ہر ایک کے ساتھ پائے جا سکتے ہیں جن سے رحم میں خفیف سی کلا پیدا ہو سکتی ہے۔ بخلاف اسکے لیف آسا سعدانے (fibroid polypi) عام طور پر اتنے بڑے ہوتے ہیں کہ ان سے رحم کی جسامت میں معتد بہ اضافہ ہو جاتا ہے۔ رحم عموماً گلو بچہ نما ہو ہے، اور تاوقتیکہ دوسری رخنگی (انٹرسٹیشیئل) یا تحت مصلی لمف آسا بالیدیں (سب سیر فائیبرائڈ گروتھس) موجود نہ ہوں اس کی دیواریں صاف ہوتی ہیں۔ اسکی بستگی طبعی حالت سے زیادہ ہوتی ہے۔ دو دستی امتحان کرنے سے بعض اوقات معتد بہ نزف واقع ہو جاتا ہے۔ ان اصا میں مجسہ (ساؤنڈ) سے ایک طویل پیمائش ظاہر ہوتی ہے بشرطیکہ بالید اس کے گذرنے میں رکاو پیدا نہ کرے۔ بعض اوقات مجسہ کا سرا پہلے سعدانہ سے ٹکراتا ہے اور پھر اس کی ایک جانب سے آگے کی طرف کو پھسل جاتا ہے۔ بہر حال مجسہ سے بالید کے یقینی امارات کے ظاہر کرنے میں عموماً ناکامی ہوتی ہے۔ اگر فم داخلی کھلا ہو تو سعدانہ یا تو انگلی سے محسوس کیا جا سکتا ہے، یا منظار دیکھا جا سکتا ہے۔

اصابات کی ایک بڑی اکثریت میں تشخیص صرف عنق کو متسع کر کے کہفہ رحم کا انگلی استقصاء کرنے ہی سے کی جا سکتی ہے۔ لیف آسا سلعات (fibroid polypi) محکم اور صا محسوس ہوتے ہیں، اور چھونے پر ان سے شدید نزف واقع نہیں ہوتا۔ مخاطی سعدانے (mucous polypi)

صفحہ ۲۳

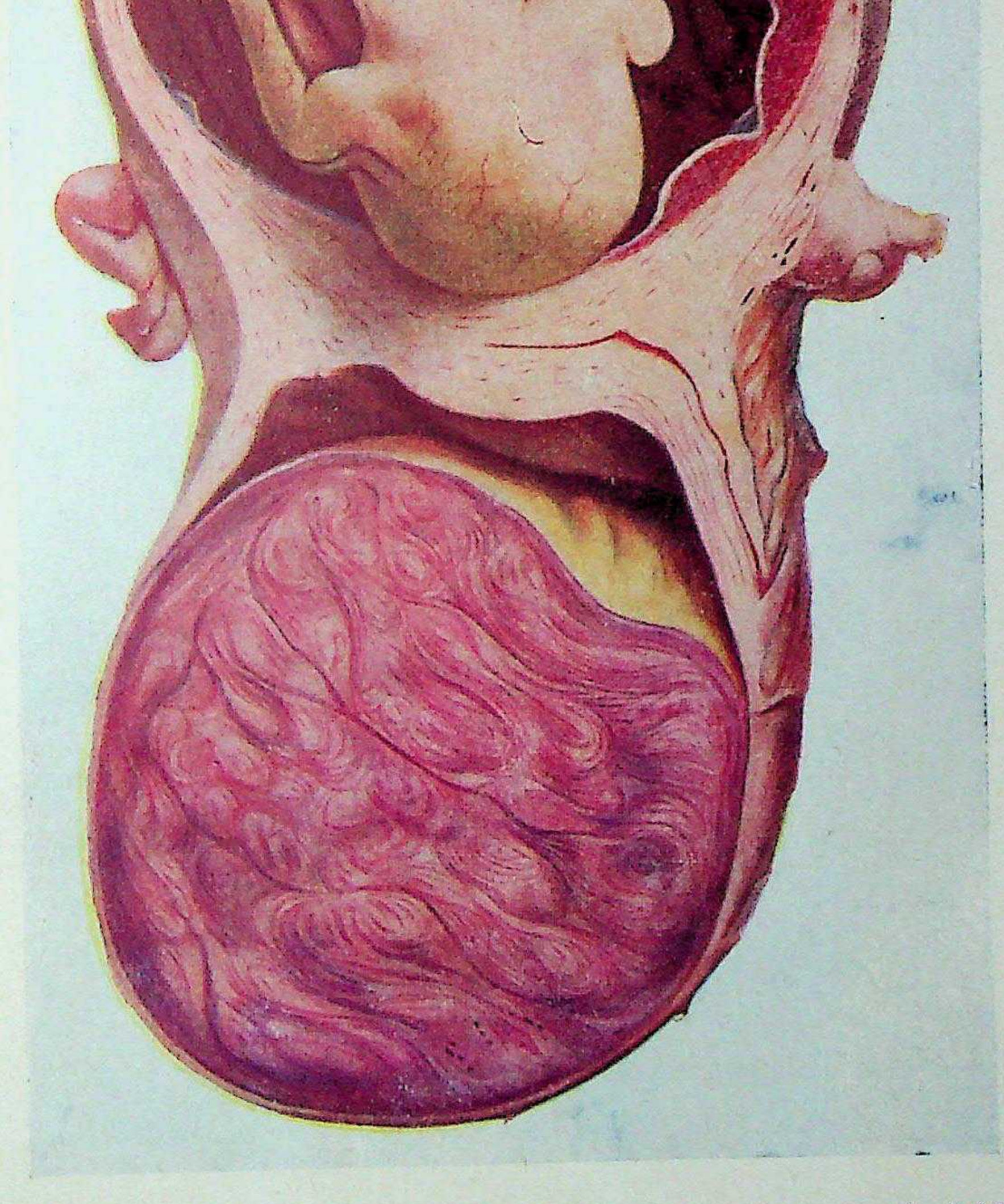

لیفی عضلی سلعی رحم (Fibromyomatous Uterus) میں حمل ۔ لیفیہ میں "سرخ انحطاط" واقع ہوگیا ہے ۔

مقابل صفحہ 455 -

نرم اور ضغط پذیر ہوتے ہیں۔ مشیمی اور خبیث سعدانے نرم اور خستہ ہوتے ہیں، اور امتحان کرنے پر بعض اوقات ان سے خون بکثرت بہتا ہے۔ مشیمی سعدانہ انگلی سے بآسانی علیحدہ کیا جا سکتا ہے، اور اس کے بعد دیوارِ رحم ہموار رہتی ہے۔ مزید برآں نزف کی روئداد بھی اس کو متلازم ہوتی ہے جس کی ابتدا کسی سابقہ املاص یا وضعِ حمل سے ہوتی ہے۔

جیسا کہ پہلے بیان کیا جا چکا ہے۔ یہ امر عملی نقطۂ نظر سے بہت اہم ہے کہ جو رحمی سعدانے عملیہ سے دور کئے جاتے ہیں ان سب کا نسیجیاتی امتحان کرنا چاہئے، کیونکہ جو بالیدیں بظاہر سلیم معلوم ہوتی ہیں وہ بعض اوقات خبیث بھی ثابت ہوتی ہیں۔

دررحمی سعدانہ کا علاج یہ ہے کہ عنق کو متسع کر کے، بشرطیکہ یہ اس سے ماؤف نہ ہو چکی ہو، اس بالید کو دور کر دیا جائے۔ اس کے بعد دروں رحمہ کا جرف کر دینا چاہئے۔

455

۲- سلعاتِ لیفیہ

(FIBROID TUMOURS)

عمومی امراضیاتی تشریح

ان سلعات کی جسامت، شکل، اور تقسیم میں بہت اختلاف پایا جاتا ہے۔ ان میں مختلف اقسام کے ثانوی تغیرات واقع ہوتے ہیں، اور قرب وجوار کے اعضا میں یہ ثانوی تغیرات پیدا کر دیتے ہیں۔

فائبرائڈس (fibroids) یعنی سلعاتِ لیفیہ رحم کے ہر حصہ میں پیدا ہو سکتے ہیں، لیکن عنق کی نسبت جسم میں یہ بہت زیادہ کثرت سے پائے جاتے ہیں۔ رحم کے تمام سلعاتِ لیفیہ میں سے صرف ۸ فیصدی عنق میں واقع ہوتے ہیں۔ شاذ شاذ حالتوں میں یہ رباطِ مستدیر (round ligament) میں بھی پیدا ہوتے ہیں۔ یہ تقریباً ہمیشہ متعدد ہوتے ہیں اور تنہا سلعات غالباً ۱ تا ۲ فیصدی سے زیادہ نہیں ہوتے۔ بعض صورت حالات میں یہ بے حد بڑے ہو جاتے ہیں اور مٹر کی دال یا باجرے کے دانے کے برابر چھوٹی چھوٹی بالیدوں تک جسامت کے تمام مدارج پائے جاتے ہیں۔ جس عضو میں یہ پیدا ہوتے ہیں اسے یہ بعض اوقات متشاکل طور پر کلاں بنا دیتے ہیں اور بعض اوقات اس کی تشکل بگاڑ دیتے ہیں یا یہ رحم سے

ساقچہ کے ذریعہ سے چسپیدہ رہتے ہیں اور مادری عضو کی جسامت یا شکل میں کوئی معتد بہ تبدیلی پیدا کرنے کے بغیر ہی بڑی جسامت اختیار کر لیتے ہیں۔ جب یہ متعدد ہوتے ہیں تو ایک بالید اکثر سب سے

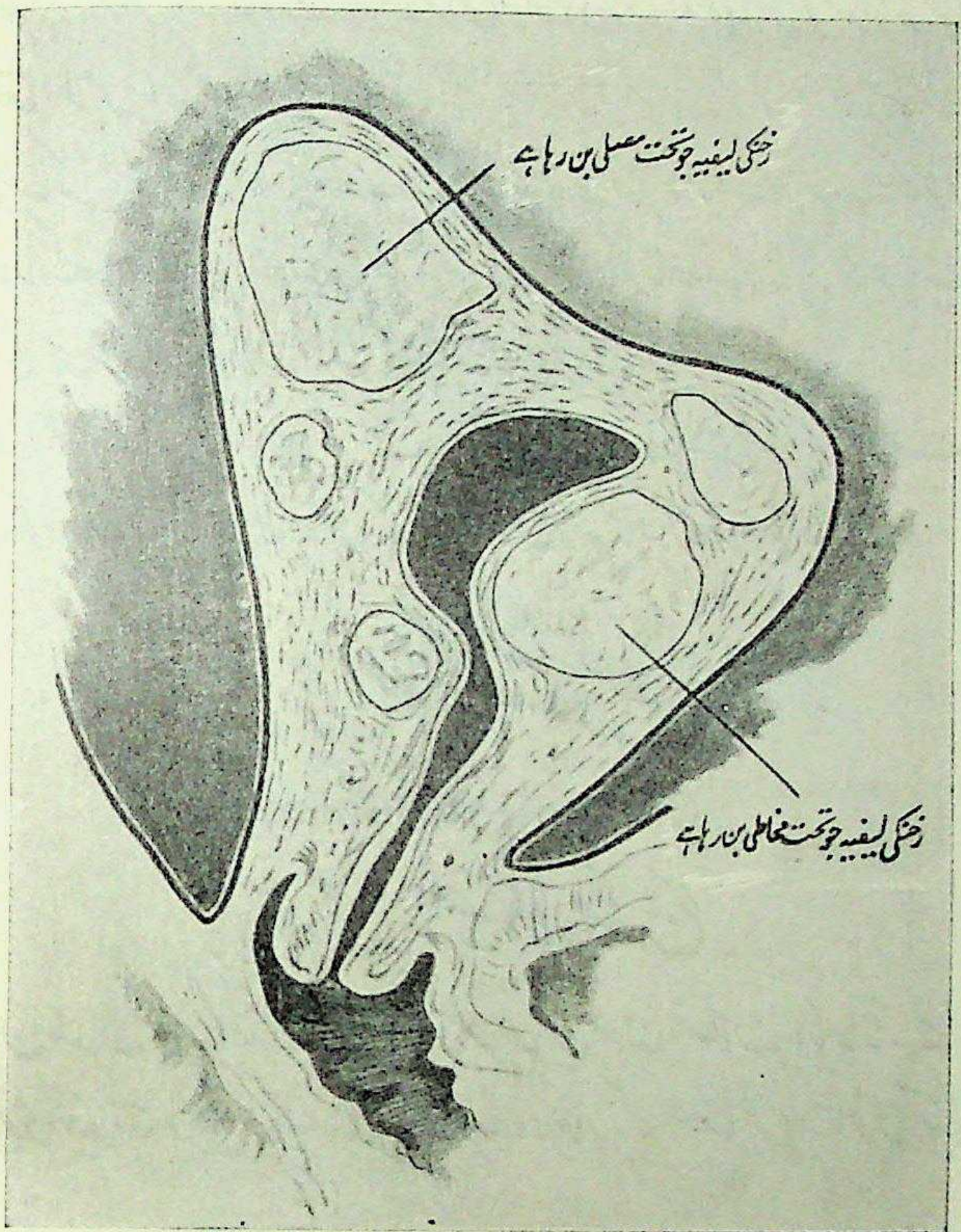
رخنکی لیفیہ جو تحت مصلی بن رہا ہے
رخنکی لیفیہ جو تحت مخاطی بن رہا ہے

شکل ۲۷۰۔ سب میوکس اور سب سیرس فایبرائڈس (تحت مخاطی اور تحت مصلی سلعاتِ لیفیہ) کا نمون۔ چھوٹے چھوٹے انٹرسٹیشیل فائیبرائڈس (رخنکی سلعاتِ لیفیہ) بھی موجود ہیں۔ کہفہ رحم کی بگڑی ہوئی شکل کو دیکھا جائے۔

456 بڑی ہوتی ہے۔ ایک ہی رحم میں ان کی جو تعداد موجود ہوتی ہے وہ عام طور پر نسبتہً قلیل ہوتی
لیکن گاہے گاہے چھوٹی بالیدیں بہت بڑی تعداد میں پائی جاتی ہیں جن میں سے کوئی ایک
معتد بہ جسامت اختیار نہیں کرتی۔

سلعاتِ لیفیہ ٹھوس بالیدیں ہیں جو دیوارِ رحم کی عضلی بافت سے پیدا ہوتی ہیں

ابتدائی مدارج میں یہ ہمیشہ ایک بخوبی نمو یافتہ کیسہ یا غلاف میں بند ہوتے ہیں جس سے ان کو خون کی رسد پہنچتی ہے۔ ان میں عروق محیط کی طرف سے داخل ہوتے ہیں، اس لئے ان کا مرکزی حصہ بعدی حصوں کی نسبت قلیل العروق ہوتا ہے۔ جوں جوں یہ بڑے ہوتے جاتے ہیں یہ یا تو باہر کی طرف

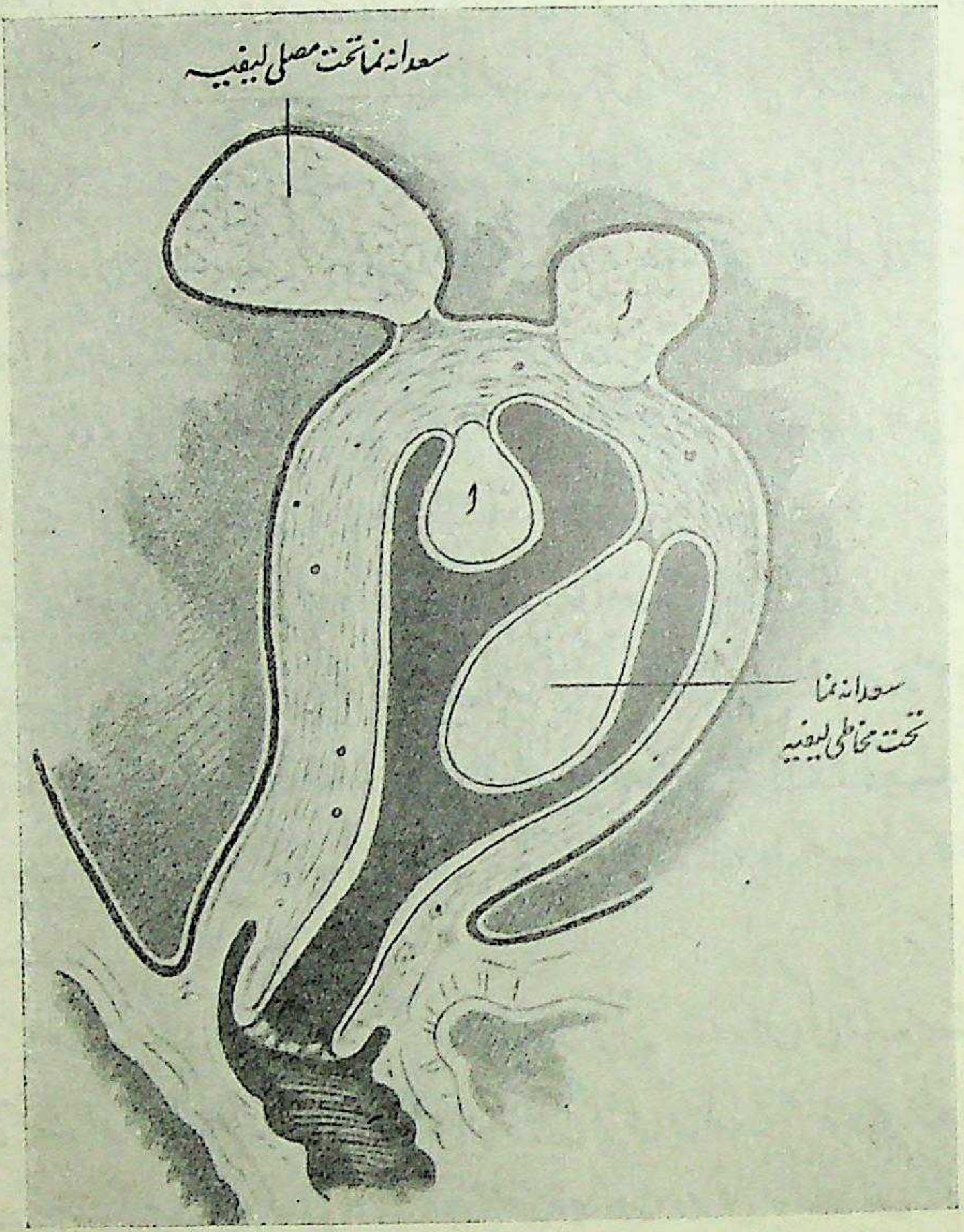

شکل ۲،۱ ۔ پالیپائڈ فائبرائڈس (سعدانہ نما سلعاتِ لیفیہ) کا نکون۔ ا، ا بالیدیں دیوارِ رحم سے ابھی تک ساقچہ کے بغیر ہی چسپیدہ ہیں۔ باقی دونوں بالیدیں عضلی بافت سے مکمل طور پر خارج ہو گئی ہیں۔

باریطون کے نیچے، یا اندر کی طرف مخاطیہ کے نیچے بڑھتے چلے جاتے ہیں، یا یہ عضلۂ رحم کی ایک نمایاں

تہ سے گھرے رہتے ہیں، اور رحم کی دیوار میں مکمل طور پر بند رہتے ہیں۔ اس طرح ان کی تین قسمیں پیدا ہو جاتی ہیں جو فرداً فرداً زیر باریطونی (subperitoneal)، زیر مخاطی (submucous) اور رخنگی (interstitial) یا دروں دیواری (intramural) کہلاتی ہیں۔ فائبرائڈس (سلعاتِ لیفیہ کی ایک بڑی اکثریت پہلے رخنگی ہوتی ہے، اور اگرچہ ایسے سلعات بالعموم چھوٹے ہوتے ہیں لیکن یہ بعض اوقات اتنے بڑے ہو جاتے ہیں کہ یہ رحم کی شکل کو بگاڑ دیتے ہیں، اور مخاطی یا باریطونی سطح پر بروز کر آتے ہیں، مگر چونکہ یہ کیسہ میں بند ہوتے ہیں، اور عضلی بافت کے ایک مکمل منطقہ سے محصور ہوتے ہیں اس لئے یہ ابھی تک رخنگی ہوتے ہیں (دیکھو شکل ۲۷۰)۔ بڑھتے بڑھتے یہ بعض اوقات باہر کی طرف رُخ کر لیتے ہیں، اور عضلی دیوار سے نکل کر باریطونی طبقہ تک پہنچ جاتے ہیں اور اسے اپنی جگہ سے ہٹا دیتے ہیں، یا یہ اسی طرح اندر کی طرف کہفۂ رحم میں بڑھتے جاتے ہیں اور غشائے مخاطی کو اوپر اٹھا دیتے ہیں۔ اس عمل کا نتیجہ یہ ہوتا ہے کہ سلعہ اپنے کیسہ سے باہر نکل جاتا ہے، اور اس لئے اس کا بیشتر حصہ صرف باریطون یا دروں رحمہ ہی سے پوشیدہ ہوتا ہے۔ زیر باریطونی اور زیر مخاطی دونوں قسم کے سلعاتِ لیفیہ یا تو دیوارِ رحم سے ساقچہ کے بغیر ہی چسپیدہ رہتے ہیں، یا یہ ایک نمایاں ساقچہ کے طیار ہو جانے سے جو بعض اوقات ۳ یا ۴ انچ تک لمبا ہوتا ہے، سعدانہ نما بن جاتے ہیں (دیکھو شکل ۲۷۱)۔ بے ساقچہ سلعات میں کیسہ کا ایک حصہ قاعدہ پر عموماً باقی رہ جاتا ہے جس کی وجہ سے دیوارِ رحم سے سلعہ کا انفکاک بآسا کیا جا سکتا ہے۔

سلعاتِ لیفیہ کی بستگی بہت اختلاف پذیر ہوتی ہے۔ ان کی ایک بہت بڑی تعداد بناوٹ میں سخت اور بے لچک ہوتی ہے، اور بعض لکڑی کی طرح سخت ہوتے ہیں، اور بعض سختی پتھر کے قریب قریب پہنچ جاتی ہے، اور بعض نرم اور دوری ہوتے ہیں۔ تمام سلعاتِ لیفیہ ابتدا میں غالباً سخت ہوتے ہیں، اور لینت تقریباً ہمیشہ انحطاطی تغیرات سے واقع ہوتی ہے مگر شاذ شاذ اصابات میں یہ تہیج سے بھی پیدا ہوتی ہے، اور زیادہ شاذ طور پر یہ انتہائی عروقیت سے رونما ہوتی ہے۔ تراش کاٹنے پر اس کی رنگت ارد گرد کی دیوارِ رحم کی رنگت کے مقابل میں عام طور پر پھیکی ہوتی ہے۔ جو سلعاتِ لیفیہ متوسط درجہ کے سخت ہوتے ہیں ان کی کٹی ہوئی سطح پر خم دار گتھے ہوئے ریشوں کی ایک مدوری ترتیب (whorled arrangement) پائی جاتی ہے۔ جو بالیدیں زیادہ نرم ہوتی ہیں ان میں یہ ترتیب دیکھنے میں نہیں آتی کیو

رحم کی عضلی دیوار کی طرح بہت کثرت سے عضلی ریشے پائے جاتے ہیں۔ کاٹنے پر دیوارِ رحم کے ساتھ یہ بھی باز کشیدہ ہو جاتا ہے، اور اس کا میلان سلعہ کو اپنے مہاد میں سے باہر

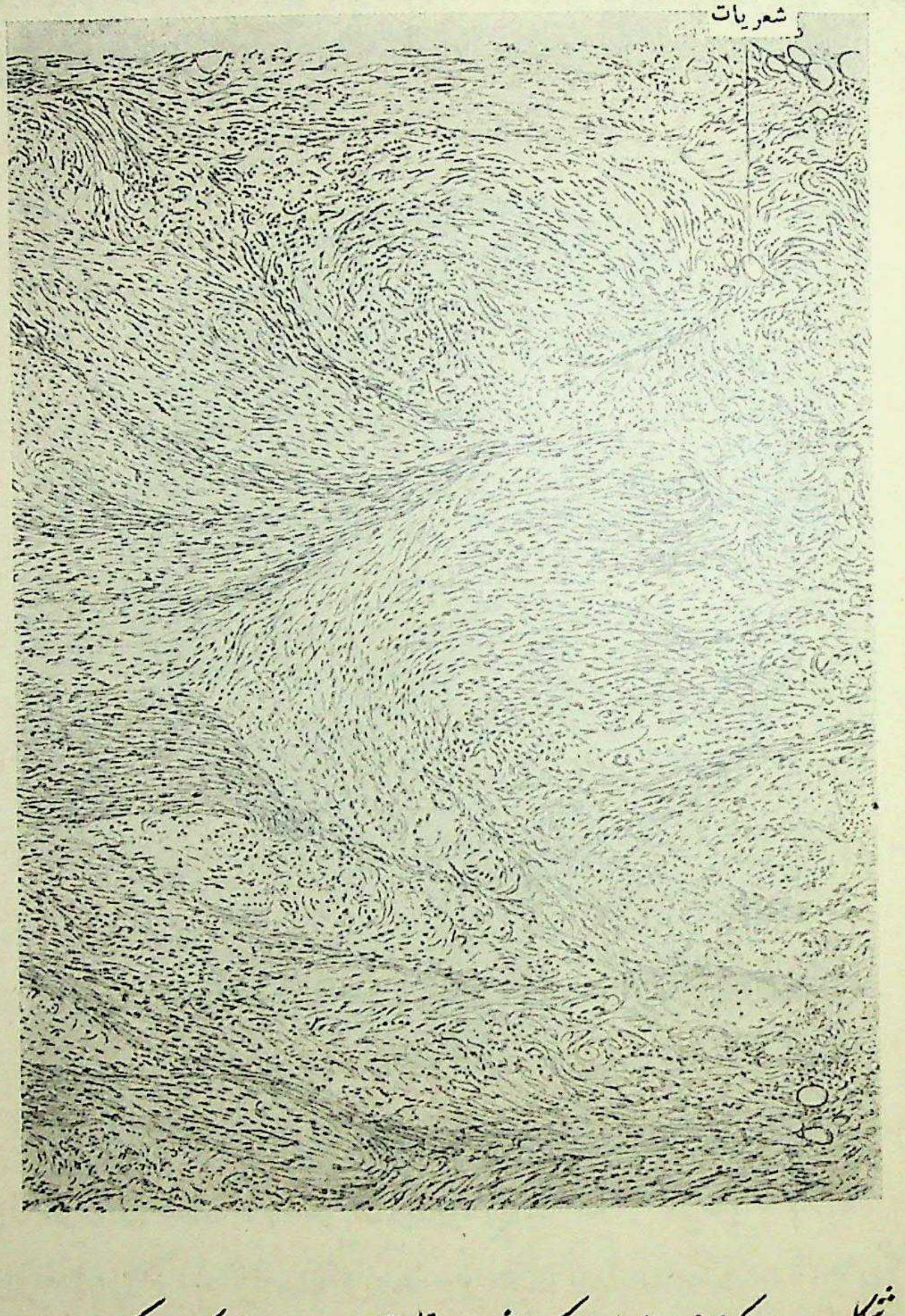

شکل ۲،۲۔ ایک سخت سلعہ لیفیہ کی تراش (ادنیٰ طاقت سے)۔ ریشوں کے متشابک بنڈلوں کی ترتیب بخوبی نظر آرہی ہے۔

نکال دینے کی طرف ہوتا ہے، اور یہ امر سلعاتِ لیفیہ کا دیوارِ رحم سے انفکاک کرتے وقت

معتدبہ سریری اہمیت رکھتا ہے۔ اگر رحم کو عملیہ کے ذریعہ سے باہر نکال دینے کے بعد انٹرسٹیشل فائبرائڈ یعنی رخنی سلعہ لیفیہ کو علی محلہ دو برابر حصوں میں کاٹ دیا جائے تو یہ منظر آہستہ آہستہ رونما ہوتا ہوا دکھائی دیگا۔ اِس کا ایک چھوٹا سا نتیجہ یہ ہوتا ہے کہ سلعہ کی کٹی ہوئی سطح چپٹی نہیں رہتی بلکہ محدب ہو جاتی ہے۔

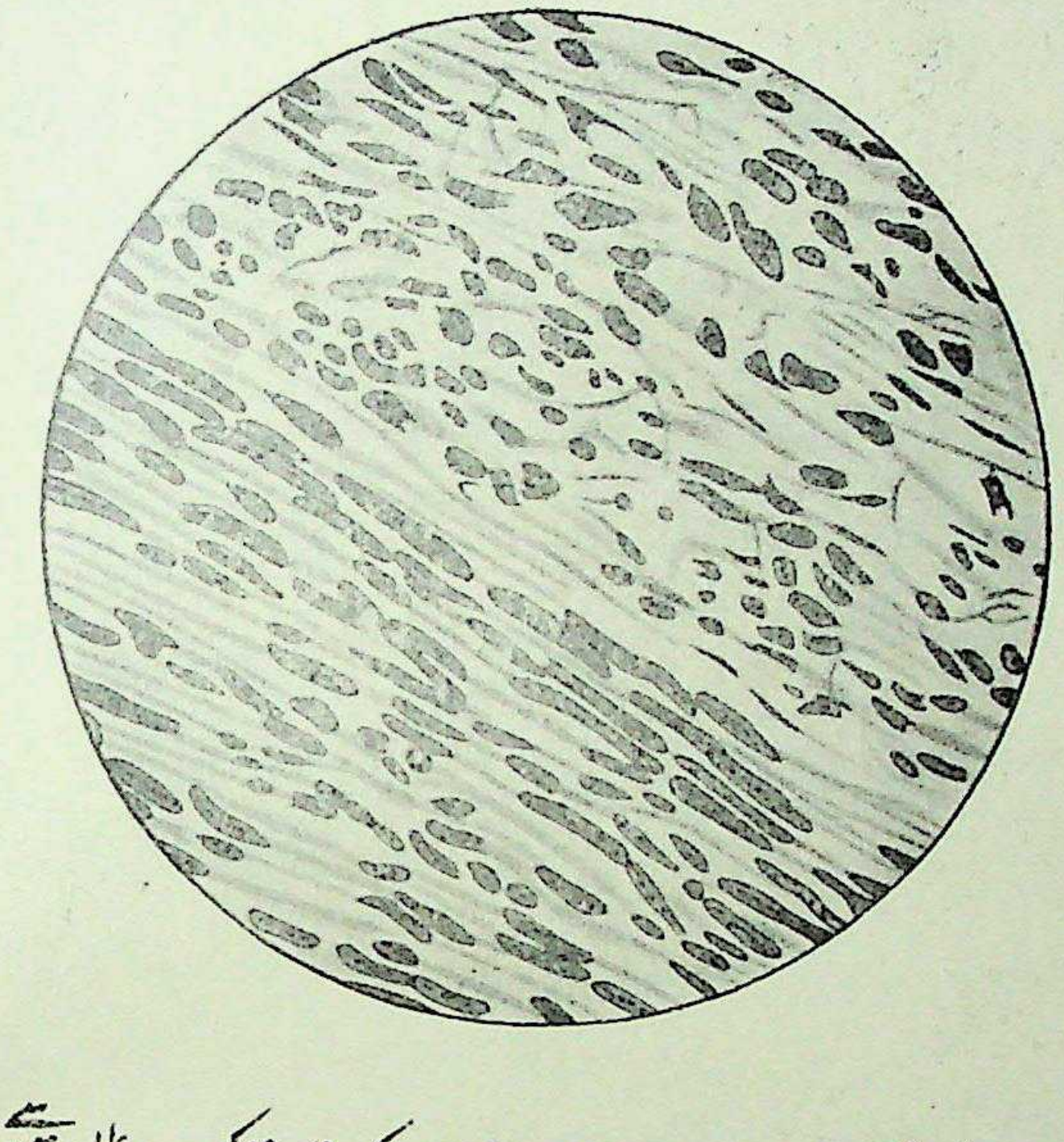

شکل ۲،۳۔ سلعہ لیفیہ (Fibroid Tumour) کے عناصر ترکیب (اعلیٰ طاقت سے)۔
شکل کے زیرین نصف حصہ میں سادہ عضلہ کے ڈنڈے کی طرح کے نواتات کے بنڈل موجود ہیں جو متوازی مستویوں میں مرتب ہیں۔ اوپر کی طرف القصالی بافت کے تکلہ نما اور ستارہ نما نواتات دکھائی دیتے ہیں جو مختلف مستویوں پر کٹے ہوئے ہیں۔

خرد بینی مناظر۔ سلعاتِ لیفیہ (فائبرائڈس) سادہ عضلہ اور سفید لیفی بافت پر مشتمل ہوتے ہیں جن کا تناسب اختلاف پذیر ہوتا ہے۔ خرد ترین سلعات بتمامہ عضلی ریشوں سے مرکب ہوتے ہیں، اور ان کو صحیح طور پر مائیومیٹا (عضلی سلعات) کے نام سے موسوم کیا جا سکتا ہے جب ان کا قطر ا سمر ہو جاتا ہے تو ان میں لیفی بافت کی ایک معتدبہ مقدار موجود ہوتی ہے

اور اسی لئے ان بالیدوں کو فائبرو مائیوما (لیفی عضلی سلعہ) یا فائبرائڈ (سلعہ لیفیہ یا لیف آسا سلعہ) کے نام سے تعبیر کرنا صحیح ہے۔ سادہ عضلی ریشوں کے نواتات چھوٹے چھوٹے، موٹے، سیدھے اور گول سروں والے اور کسی قدر ٹیڑھے ڈنڈوں کے سے ہوتے ہیں۔ لیفی بافت کے خلیات کے نواتات تکلہ نما اور خمیدہ ہوتے ہیں اور عضلی نواتات کی نسبت زیادہ لمبے اور زیادہ نازک ہوتے ہیں 459

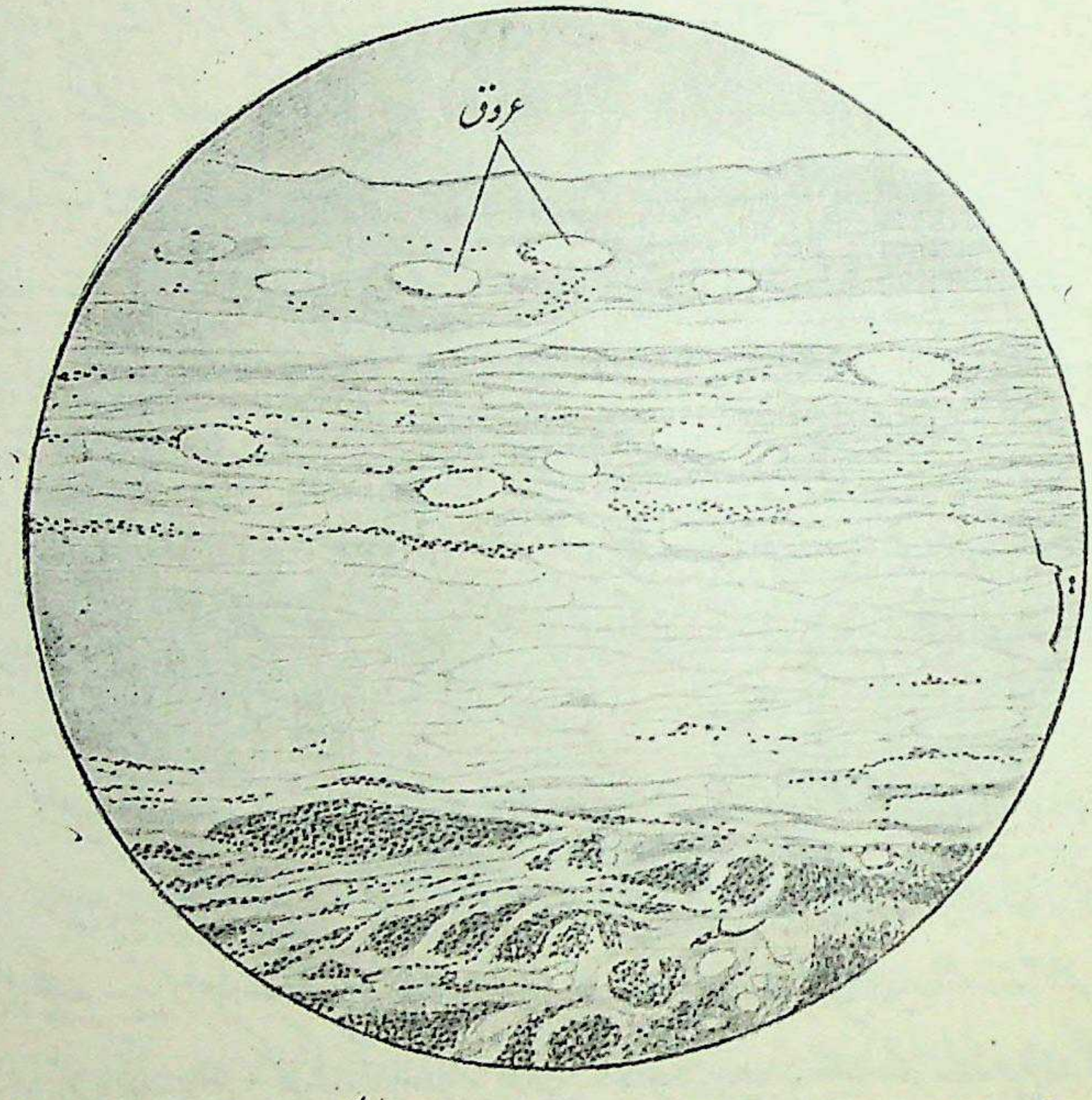

شکل ۴، ۲۔ سلعہ لیفیہ (Fibroid Tumour) کا کیسہ (ادنیٰ طاقت)۔

(دیکھو شکل ۳، ۲)۔ اگر عبوری تراش کو دیکھا جائے تو اتصالی بافت اور عضلی بافت میں فرق کرنا آسان نہیں جب تک کہ وان گیسن کا تفریقی تو شیہ نہ کیا جائے جس سے عضلہ زرد ہو جاتا ہے اور لیفی بافت گلابی رنگ اختیار کر لیتی ہے (دیکھو صحفہ ا، صفحہ 25)۔ عضلی اور اتصالی بافتوں کے مخلوط ریشے چھوٹے چھوٹے بنڈلوں میں مرتب ہوتے ہیں، جو ایسے منحنیوں میں تشابک ہوتے ہیں جن کا رُخ مختلف ہوتا ہے، اور اس طرح ایک مدوری ترتیب پیدا ہو جاتی ہے جو شکل ۲، ۲ میں

دکھائی گئی ہے اور اکثر خالی آنکھ سے نظر آتی ہے۔ سخت سلعہ لیفیہ میں خردبین کے ایک ہی میدان میں ادنیٰ تکبیر سے عروق کی جو تعداد دکھائی دیتی ہے وہ بہت کم ہوتی ہے۔ ان میں سے اکثر شعری قسم کے ہوتے ہیں لیکن بڑے بڑے عروق بھی پائے جاتے ہیں جن کی دیواریں موٹی ہوتی ہیں۔ بعض سلعاتِ لیفیہ کی بستگی نرم ہوتی ہے اور یہ زیادہ عروق دار ہوتے ہیں، اور میدانِ خردبین میں بخوبی نمو یافتہ شریانوں کی بہت بڑی تعداد دکھائی دیتی ہے۔ گاہے گاہے یہ عروقیت انتہا کو پہنچ جاتی ہے، اور سلعہ عروقِ خون اور اجوافِ خون سے نفوذ یافتہ ہوتا ہے۔ ان سلعات کو فرکو نے ٹیلنجی ٹیکٹیٹک فائبرائڈس (telangiectatic fibroids) یعنی صفیرہ عروقی اتساعی سلعاتِ لیفیہ کے نام سے تعبیر کیا ہے۔ یہ نرم عروق دار بالیدیں مذکورہ بالا تین اقسام میں سے کسی ایک سے تعلق رکھتی ہیں اور اکثر کیسہ دار نہیں ہوتیں۔ سلعہ لیفیہ کا کیسہ یا مہادِ سلعی بافت سے تین امور میں اختلاف رکھتا ہے۔ (۱) اس کی بناوٹ بہت زیادہ ڈھیلی ہوتی ہے، اور یہ زیادہ تر عضلی اور لیفی بافتوں کے متوازی بنڈلوں سے مرتب ہوتا ہے، (۲) اس میں عروق کی ایک بہت بڑی تعداد پائی جاتی ہے، جن میں سے بعض شریانیں اور اکثر شعری عروق اور وریدیں ہوتی ہیں (دیکھو شکل ۲۷،۴)، عضلی اوراق (مسل لیمینی) اکثر لمفی فضاؤں سے ایک دوسرے سے علیحدہ ہوتے ہیں۔

سلعہ لیفیہ کے تینوں اقسام کے خواص کا ذکر اب زیادہ تفصیل سے کیا جا سکتا ہے۔

سب پیریٹونیئل (سب سیرس) فائبرائڈس یعنی تحت باریطونی (تحت مصلی) سلعاتِ لیفیہ۔ یہ سلعات تقریباً ہمیشہ متعدد ہوتے ہیں اور ان کی جسامت بعض اوقات بہت ہی بڑی ہو جاتی ہے۔ کیونکہ تحت باریطونی سلعاتِ لیفیہ بڑھنے کے لئے زیادہ آزاد ہوتے ہیں اس لئے یہ دوسرے اقسام کی نسبت زیادہ بڑے ہو جاتے ہیں۔ اگر انحطاطی تغیرات کا خیال نہ کیا جائے تو سلعاتِ لیفیہ کے بڑے سے بڑے نمونے اسی قسم سے تعلق رکھتے ہیں۔ شکل ۲،۵ اس قسم کی مثال کو بخوبی ظاہر کرتی ہے۔ اس میں یہ دکھایا گیا ہے کہ رحم بذاتِ خود زیادہ کلانی یافتہ نہیں اور سلعات کے تودہ کے مرکز میں واقع ہے۔ دائیں طرف دو تحت باریطونی بالیدیں ہیں جو بے ساقچہ ہیں اور جن کی سطح ہموار ہے۔ بائیں طرف ایک تنہا ساقچہ دار بڑی بالید ہے جس کی سطح پر بخوبی نمایاں کرتیجے دکھائی دیتے ہیں، اور یہ دوسری جانب کی بالیدوں سے بالکل مختلف ہے۔ دائیں قرن کے نزدیک دو اور بالیدیں ہیں جو ان سے چھوٹی ہیں۔ ان میں سے

مقدم بے ساقچہ اور ہموار، اور موخر ساقچہ دار اور کریبچی ہے۔

جب تک کہ التہابی تغیرات واقع نہ ہو جائیں تحت باریطونی لیفیہ کا غلاف سلعہ سے تحت مصلی اتصالی بافت کی صرف ایک پتلی سی تہ ہی سے چپکا ہوتا ہے، لہٰذا اشگاف دیکر اسے

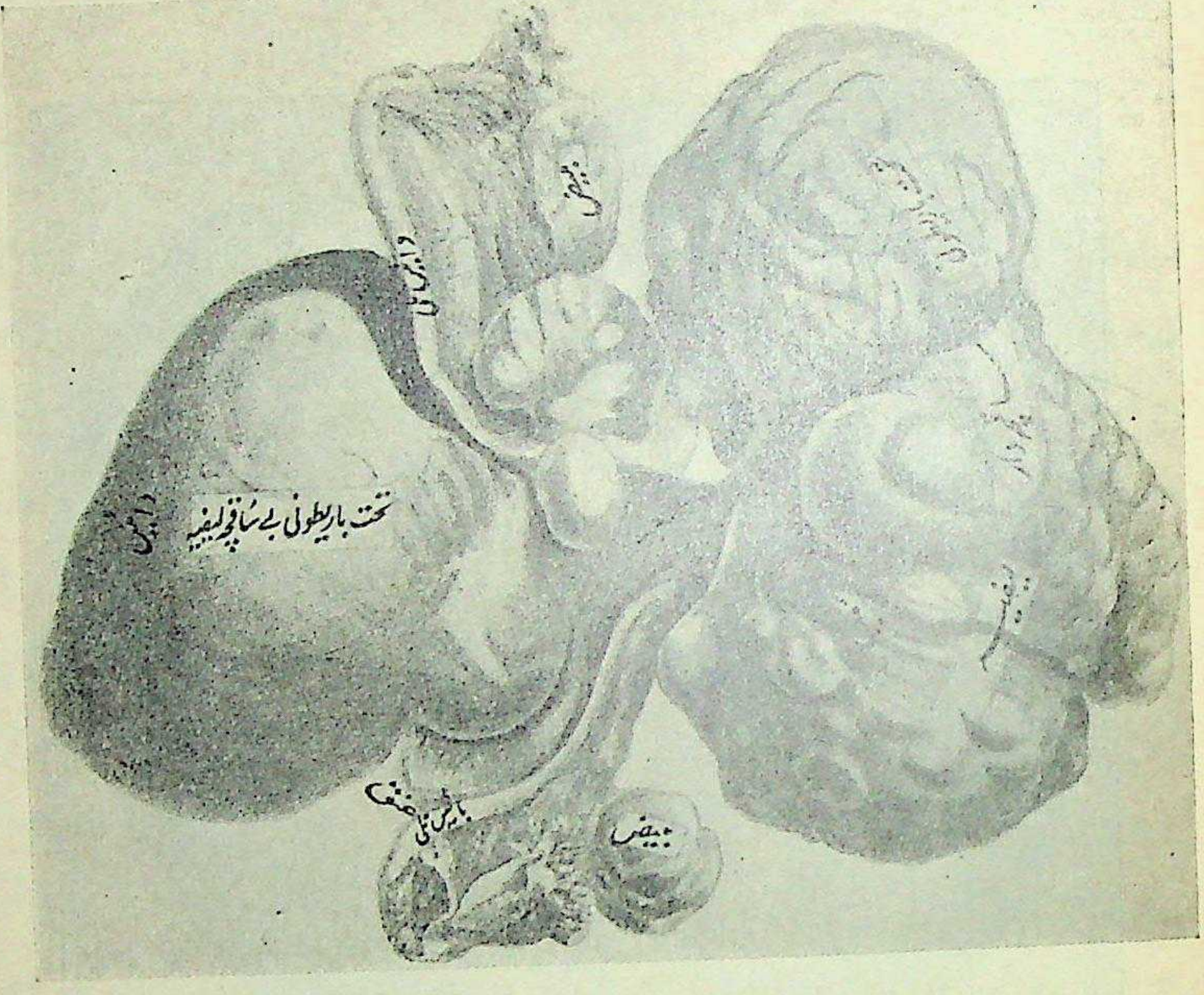

شکل ۲۷۵ ۔ سلعہ لیفیہ متعدد، وزن ۷ پاؤنڈ ۔ عدیم الولادت، عمر ۴۹ ۔ بڑے کریبچی لیفیہ کا ساقچہ ۲ انچ لمبا تھا ۔ رحم میں گردش واقع ہوگئی ہے جس سے دایاں قرن سامنے آگیا ہے ۔

بآسانی اتارا جا سکتا ہے ۔ رسدِ خون زیادہ تر چپیدگیٔ رحم سے آتی ہے اور اکثر قلیل ہوتی ہے ۔ یہ سلعات دوسری دونوں اقسام کی نسبت عموماً کم عروق دار ہوتے ہیں ۔ بعض اوقات ان کی اصلی رسدِ خون کسی خارج الرحم منبع سے آتی ہے، اور یہ اکثر و بیشتر ترب ہوتا ہے ۔ کلن (Cullen) نے ایک رحمی لیفیہ کا ذکر کیا ہے جو علٰحدہ ہو کر ثربی بافت پر پڑا ہوا تھا،

اور ہم میں سے بھی ایک نے اسی طرح کی ایک حالت کا انکشاف کیا تھا۔ اس مثال میں سلعہ ثرب
پیچیدہ ہونے کے علاوہ شکم کی مقدم دیوار کے باریطون سے بھی پیچیدہ تھا، اگرچہ رحم
اس کا کوئی تعلق نہیں تھا۔ کلن نے ایسی علیحدہ شدہ بالیدوں کو "پیراسٹک فائبرائڈس" (طفیلی
سلعاتِ لیفیہ") کے نام سے موسوم کیا ہے۔ بعض اوقات ان کا ساقچہ، جس سے یہ رحم سے پیچیدہ ہوا 461

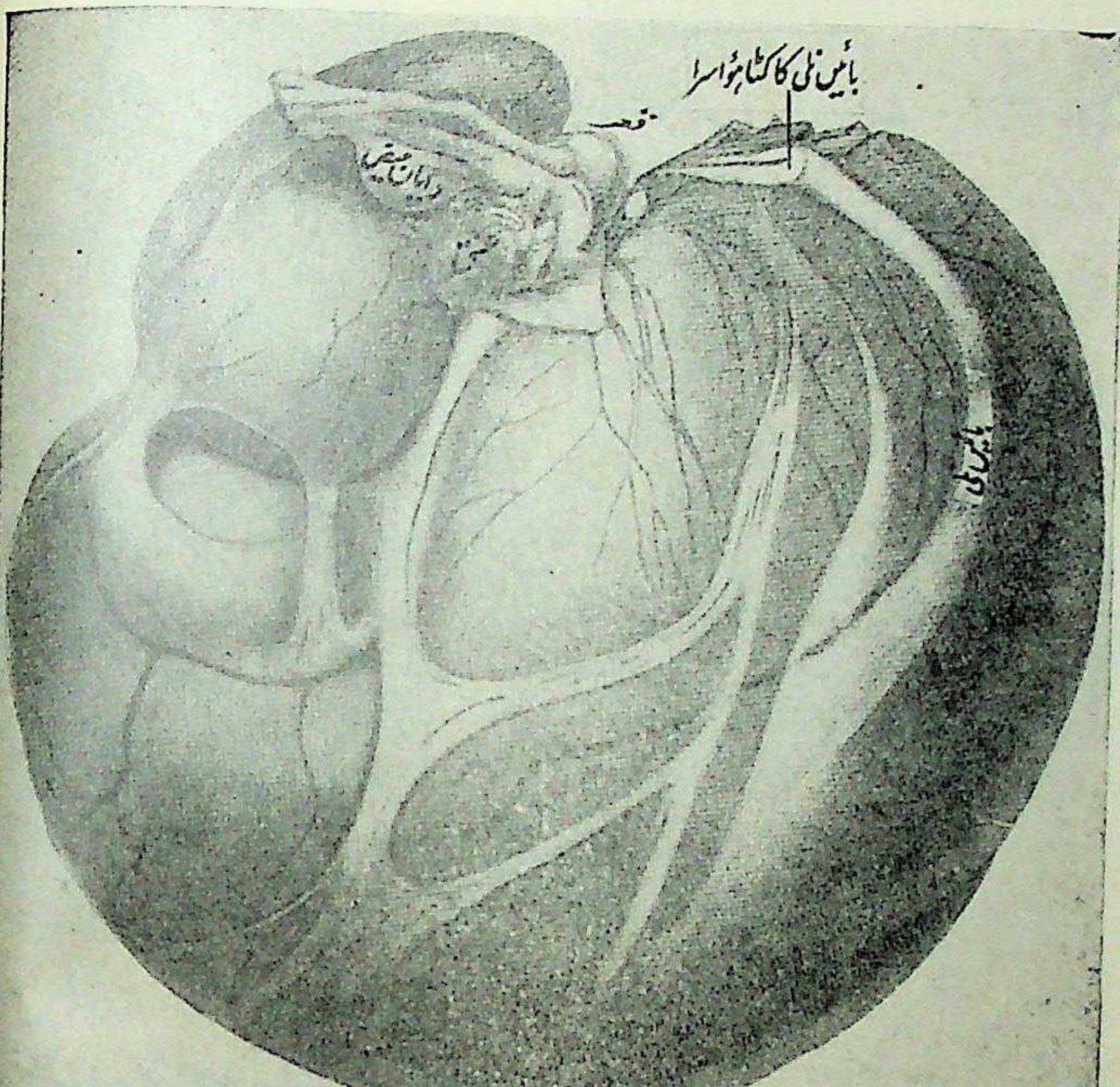

شکل ۲۷۶۔ کلاں پس باریطونی لیفیہ (ریٹروپیریٹونیئل فائبرائڈ) وزن ۳۰ پاؤنڈ۔ عدیم الولادت، عمر ۵۵۔ یہ سلعہ دو غیر مساوی لختوں پر مشتمل ہے۔ ان کے درمیان رحم واقع ہے جو صرف خفیف سا کلانی یافتہ ہے۔ بڑے لختہ نے بائیں رباطِ عریض کو پھیلا دیا ہے اور اسکے اوپر نلی تن گئی ہے۔ بائیں نلی رحم کے پاس سے کاٹ دی گئی ہے۔

موٹا اور بھرا ہوا ہوتا ہے اور اس میں بڑے بڑے عروق پائے جاتے ہیں۔ نسیجیاتی نقطۂ نظر سے تحت

سلعاتِ لیفیہ کا تقریباً تمام جسم لیفی بافت پر مشتمل ہوتا ہے جس میں وسیع زجاجی اور دویری تکون عام طور پر پایا جاتا ہے۔

تحت باریطونی سلعاتِ لیفیہ کی جسامت جب بڑی ہو جاتی ہے تو یہ حوض کی گگر سے اوپر اٹھ کر کہفہ شکم میں داخل ہو جاتے ہیں، اور جب ان کی جسامت چھوٹی ہوتی ہے تو یہ حوض ہی میں رہتے ہیں جہاں یہ یا تو ڈگلس کی جیب میں پڑے رہتے ہیں، یا اسے منسع کر دیتے ہیں، یا یہ مثانہ کے قعر پر متمکن رہتے ہیں۔

ریٹرو پیریٹونیئل فائبرائڈس یعنی پس باریطونی سلعاتِ لیفیہ۔ جو سلعاتِ لیفیہ رحم کے اس حصہ سے پیدا ہوتے ہیں جس پر باریطونی غلاف نہیں ہے، مثلاً جانبی دیواریں اور مقدم دیوار کا وہ حصہ جو باریطون کے انعکاس سے نیچے ہے، وہ باریطون کے نیچے بڑھتے رہتے ہیں، اور جب ان کی جسامت بڑی ہو جاتی ہے تو یہ حوض کے طبعی تعلقات میں بڑی بڑی تبدیلیاں پیدا کر دیتے ہیں۔ اس طرح جب یہ رباطِ عریض کی تہوں کے درمیان سے گذرتے ہیں تو یہ اس ساخت کو پہلے متمدد کر دیتے ہیں (دیکھو شکل ۲۷۶)۔ جب یہ جانب کی طرف بڑھتے ہیں تو یہ اس باریطون کو اوپر اٹھا دیتے ہیں جس سے حوض کی دیوار پوشیدہ ہوتی ہے، اور حوضی قولون یا سینی عوجہ (سگمائڈ فلیکسور) کی ماساریقا کو کھول دیتے ہیں اور اس طرح معائے کبیر کا یہ حصہ سلعہ کی سطح پر براہِ راست واقع ہوتا ہے۔ دائیں جانب پر یہ بعض اوقات اسی طرح اعور اور زائدہ دودیہ کے پیچھے چلے جاتے ہیں۔ نیچے کی طرف گذر کر یہ ڈگلس کی جیب کے فرش کو سیکرل پرومنٹوری (عجز بلنف) کے لیول تک اوپر اٹھا دیتے ہیں، اور آگے کی طرف بڑھ کر یہ رحمی مثانی جیب کو منطمس کر دیتے ہیں، مثانہ کو حوض کی گگر سے اونچا اٹھا دیتے ہیں، مبال کو مطوّل کر دیتے ہیں اور حالبین کو ان کے مقام سے ہٹا دیتے ہیں۔ جو سلعاتِ لیفیہ حوض کے عمومی باریطونی تعلقات کو اس طرح بگاڑ دیتے ہیں ان کو اکثر پس باریطونی (ریٹرو پیریٹونیئل) کہا جاتا ہے۔ پس باریطونی سلعاتِ لیفیہ کی مثالیں شکل ۲۷۶ اور ۲۷۷ میں دکھائی گئی ہیں۔ شکل ۲۷۶ میں سلعہ نے بائیں رباطِ عریض کو کھول دیا ہے، اور قلوبی نلی کو لمبا کر دیا ہے جو اس کی سطح پر سے خم کھا کر گذرتی ہے۔ دایاں رباطِ عریض اپنی نلی اور مبیض کے ساتھ غیر متاثر دکھائی دیتا ہے۔ اس سلعہ کا ایک بڑا حصہ ڈگلس کی جیب کے فرش کے نیچے پڑا تھا جو عجزی طنف (سیکرل پرومنٹوری) کے لیول تک اوپر اٹھ گیا تھا۔ شکل ۲۷۷ میں ایک کلاں بالید دکھائی گئی ہے جو دائیں رباطِ عریض کے اندر واقع ہے

462

اور باریطون بالید کی چوٹی پر علیٰ حالہ ہے۔ چنانچہ یہ شکل ان تعلقات کی ایک عمدہ تصویر ہے:

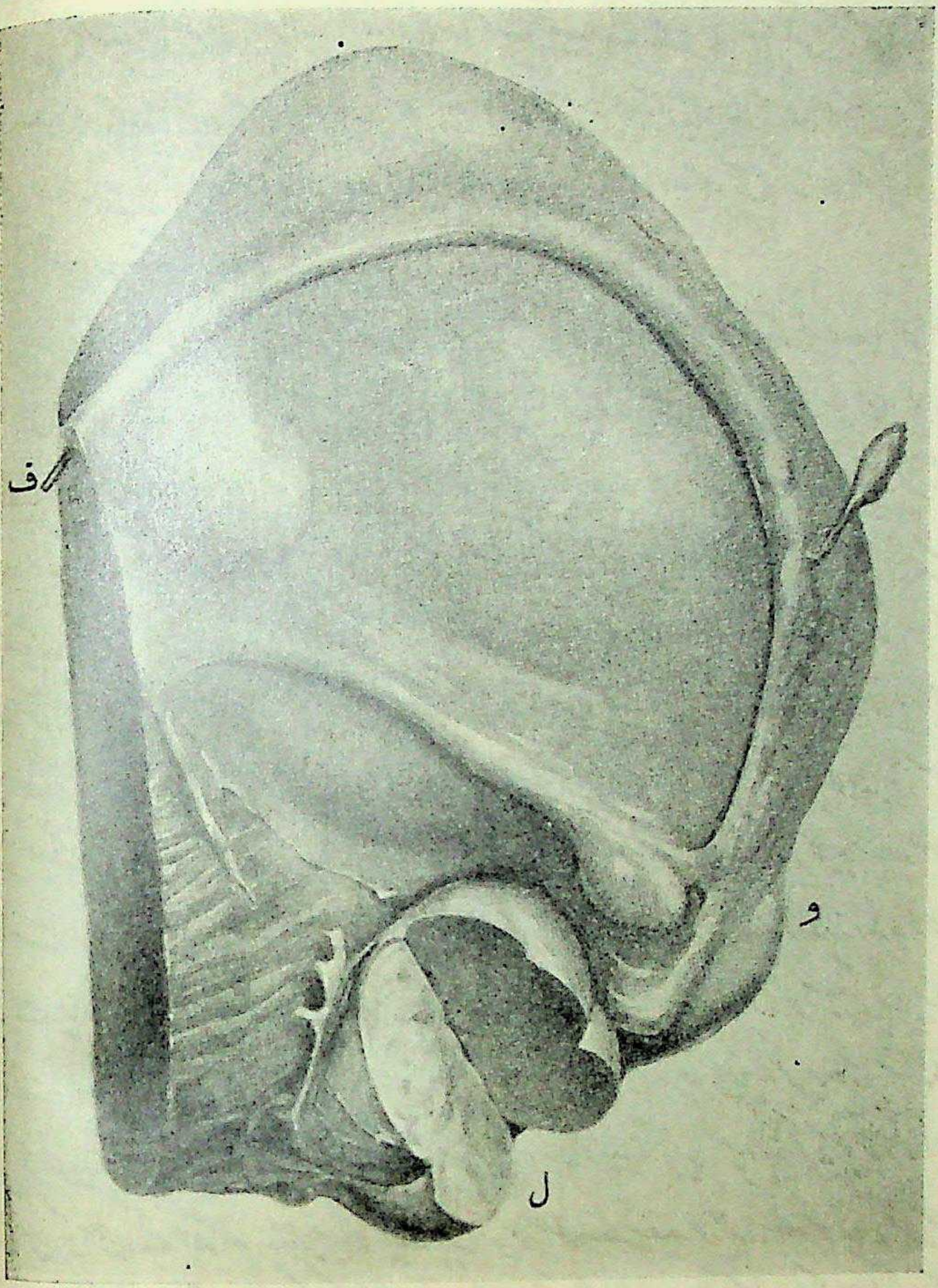

شکل ۲۲۔ انٹرالگیمنٹری (ریٹروپیریٹونیئل) فائبرائڈ یعنی دروں رباطی (لیس باریطونی) لیفیہ، دائیں جانب کا۔ ف فلوپی نلی جس میں ایک بال گذار دیا گیا ہے۔ بیض جو اپنے مطول رباط سے چسپیدہ ہے حرف و سے ایک انچ اندر کی جانب واقع ہے۔ ل بڑے لیفیہ سے ایک چھوٹا لخنتہ پیدا ہو گیا ہے۔

عملیہ سے پہلے دکھائی دیتے تھے۔ جب یہ بالیدیں حالبین کو اپنے محل سے ہٹا دیتی ہیں تو کسی ایک حالب کے مضغوط ہو جانے کا امکان ہوتا ہے جس سے گردہ مذبول ہو جاتا ہے، یا حالب متسع ہو جاتا ہے یا استسقاء الکلیہ (hydronephrosis) واقع ہو جاتا ہے۔

انٹرسٹیشیل فائبرائڈس (رخنکی سلعاتِ لیفیہ)۔ یہ سلعات بالعموم چھوٹے چھوٹے یا صرف متوسط جسامت کے ہوتے ہیں، لیکن ایک مجرد کلاں دروں دیواری سلعہ لیفیہ جو رحم کی مقدم

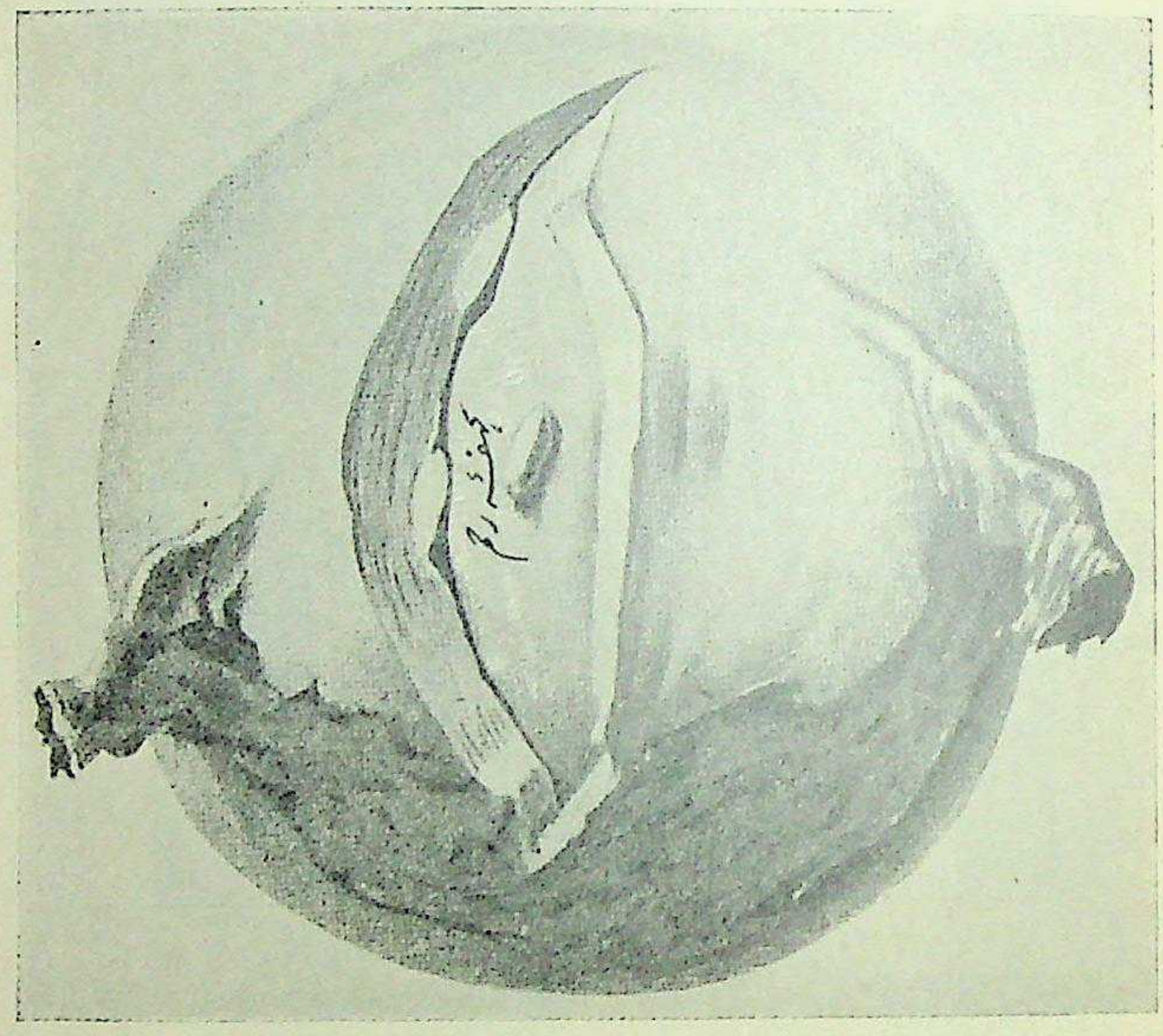

شکل ۲۷۸۔ انٹرسٹیشیل فائبرائڈ ٹیومر (رخنکی سلعہ لیفیہ) رحم کی مقدم دیوار میں۔ عدید الولادت، عمر ۶۲۔ رحم اور لیفیہ کی شکل ایک بڑے گلوبچی شکل کے سلعہ کی سی ہے۔

یا موخر دیوار میں واقع ہوتا ہے ہرگز قلیل الوقوع نہیں۔ یہ رحم کی شکل کو کم بگاڑتے ہیں، اور تحت باریطونی سلعاتِ لیفیہ کے مقابلہ میں حوض کے عمومی تعلقات میں کم خلل پیدا کرتے ہیں۔ رحم کی جو کلانی اِن سے پیدا ہوتی ہے وہ خاصی متشاکل ہوتی ہے (دیکھو شکل ۲۷۸) لیکن کہفۂ رحم کی

شکل میں کم و بیش تطوّل اور بدشکلی عام طور پر موجود ہوتی ہے۔ یہ مقدم اور موخر دیواروں اور قع میں واقع ہوتے ہیں۔ مجرد سلعاتِ لیفیہ عموماً رخنگی قسم کے ہوتے ہیں، لیکن اس عام قاعدہ کا اطلاق کہ سلعاتِ لیفیہ متعدد ہوتے ہیں رخنگی قسم پر بھی ہوتا ہے۔ یہ اکثر کئی ایک ہوتے ہیں اور بیشتر مثالوں میں یہ تحت باریطونی یا تحت مخاطی یا دونوں قسم کی بالیدوں کے ساتھ پائے جاتے ہیں

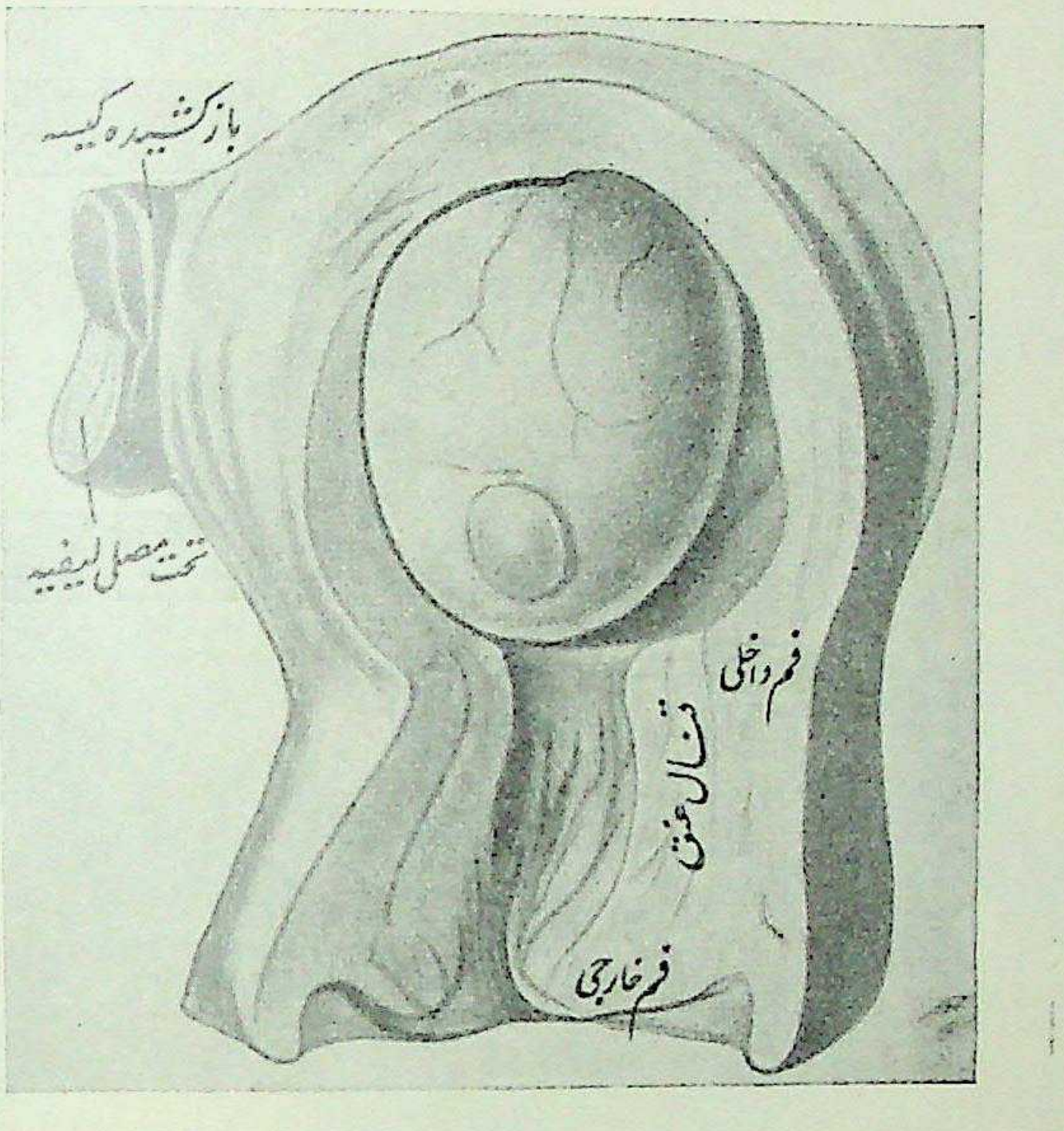

شکل ۲۷۹۔ سیسائیل سب میوکس فائیبرائڈ ٹیومر (بے ساقچہ تحت مخاطی سلعہ لیفیہ) (چیرنگ کراس ہاسپیٹل میوزیئم)۔ عدیم الولادت، عمر ۵۱۔ سلعہ شکل میں گلوبی ہے اور کلانی یافتہ کہفۂ رحم کو پُر کیے ہوئے ہے۔

سب میوکس فائیبرائڈس (تحت مخاطی سلعاتِ لیفیہ)۔ ان سلعات کی جسامت عام طور پر نسبتاً چھوٹی ہوتی ہے، اور شکل میں یہ بالعموم کروی یا بیضہ نما ہوتے ہیں، اور قدر صورتِ حالات کے تحت ان کا رجحان سعدانہ نما بن جانے کی طرف ہوتا ہے۔ کہفۂ رحم میں مداخلت کرنے سے یہ اجسام غریبہ کی طرح فعل کرتے ہیں جس سے طبعی حیضی انقباض میں اضافہ ہو جاتا

یا بین حیضی وقفوں میں انقباضات کو تحریک پہنچتی ہے، اور اس کا اثر یہ ہوتا ہے کہ سلعہ خارج ہوتے ہوتے سعدانہ نما ہو جاتا ہے۔ جو سلعاتِ لیفیہ باریطونی جانب پر ابھرے ہوتے ہیں ان سے یہ اثر پیدا نہیں ہوتا۔

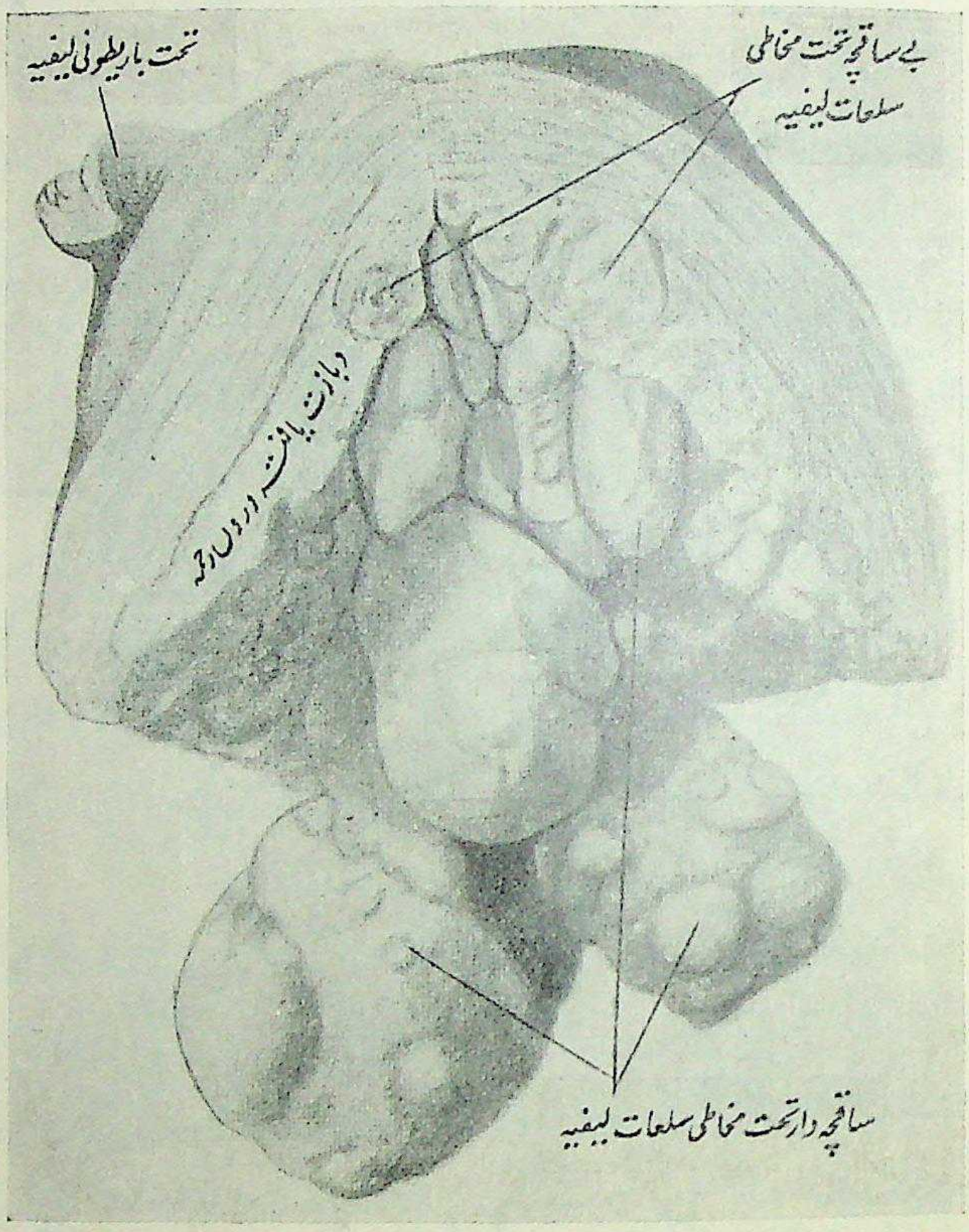
تحت باریطونی لیفیہ
بے ساقچہ تحت مخاطی سلعات لیفیہ
دبازت یافتہ دروں رحمہ
ساقچہ دار تحت مخاطی سلعات لیفیہ

شکل ۲۸۰۔ اس رحم میں سب میوکس فائبرائڈ ٹیومرس (تحت مخاطی سلعاتِ لیفیہ) کی تعداد غیر معمولی طور پر زیادہ ہے۔ ان میں سے بعض بے ساقچہ ہیں، اور بعض سعدانہ نما۔ عدیم الولادت، عمر ۳۸۔ دروں رحمہ بے حد دبازت یافتہ ہے اور جابجا سعدانہ نما ہے۔

تحت مخاطی سلعات اکثر مجرد ہوتے ہیں، اور اس حیثیت سے یہ رحم میں تشاکل کلانی پیدا کرتے ہیں،

اور کہفۂ رحم کو متعدد کر دیتے ہیں جیسے یہ سبیکہ کی طرح پڑ کرتے ہیں (نام نہاد ”کاسی کردی“ لیفیہ) (دیکھو شکل ۲۷۹)۔ بہر کیف یہ بعض اوقات متعدد بھی ہوتے ہیں، اور ایسی حالتوں میں ایک ہی رحم میں عملِ خروج کے مختلف مدارج دیکھے جا سکتے ہیں، یعنی بعض عضلیہ میں جزوی طور پر مدفون

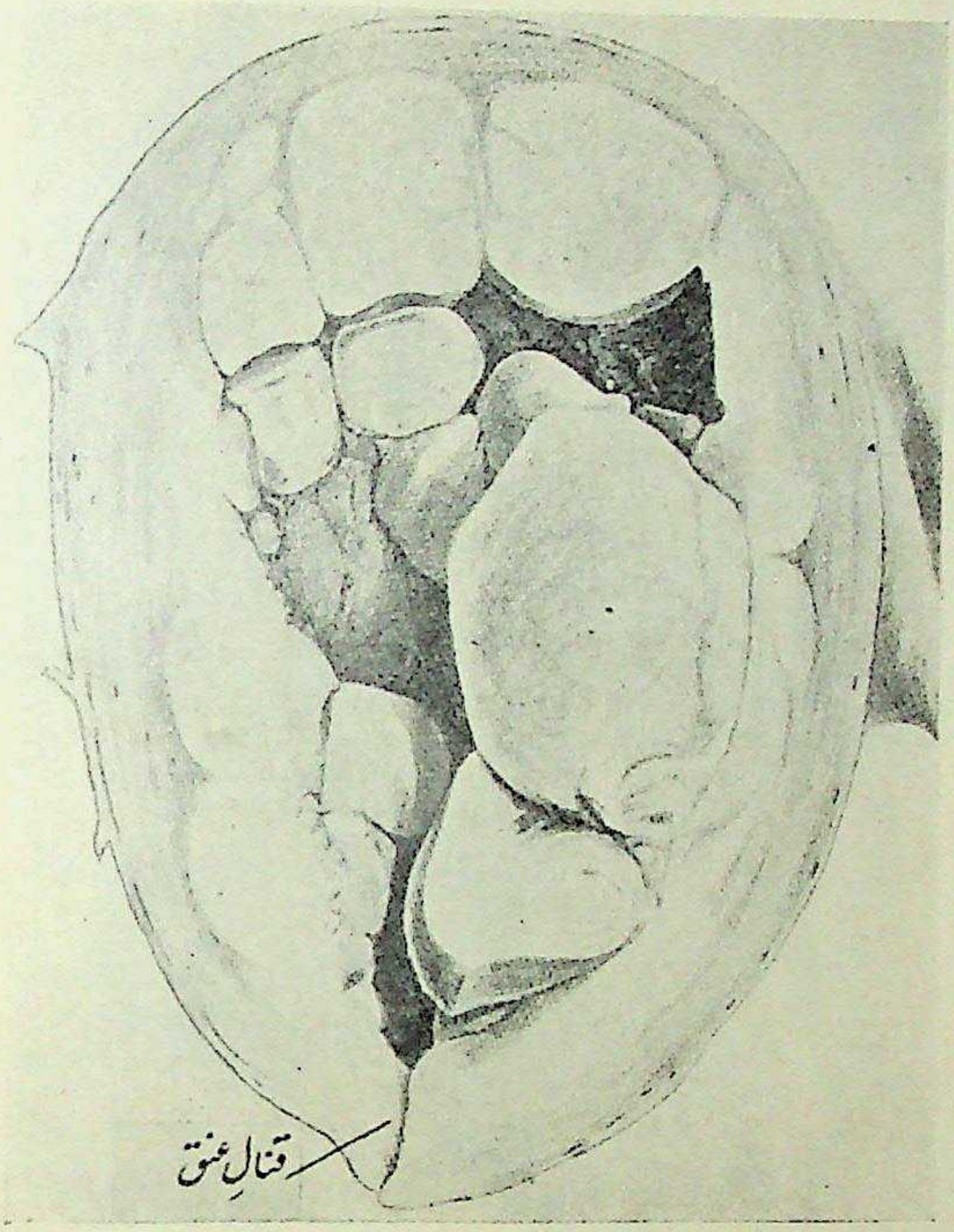

شکل ۲۸۱۔ ملٹیپل سب میوکس فائبرائڈ ٹیومرس (متعدد تحت مخاطی سلعاتِ لیفیہ)۔ عدیم الولادت، عمر ۳۱۔ اس رحم میں ساٹھ علیحدہ علیحدہ سلعاتِ لیفیہ تھے جن میں سے بیشتر تحت مخاطی تھے۔ یہ کہفۂ رحم میں ٹھنسے ہوئے تھے، اور ان کی شکلیں ہم پہلو بالیدوں کے دباؤ کے مطابق ڈھلی ہوئی تھیں۔

ہوتے ہیں، بعض مکمل طور پر تحت مخاطی ہوتے ہیں، اور بعض نمایاں طور پر سعدانہ نما ہوتے ہیں۔ شاذ حالتوں میں یہ اس قدر کثیر التعداد ہوتے ہیں، اور کہفۂ رحم میں اس طرح جمع ہوتے ہیں کہ یہ ایک

دوسرے کے دباؤ سے مرارہ کے رونگک دار حصیات کی طرح کثیر الاضلاع بنجاتے ہیں (دیکھو شکل ۲۸۱)۔ تحت باریطونی بالیدوں کی طرح تحت مخاطی لیفیات کی سطح بھی عام طور پر ہموار ہوتی ہے لیکن بعض اوقات یہ کرنیجی بھی ہوتے ہیں جیسا کہ شکل ۲۸۰ سے ظاہر ہے۔

تحت مخاطی لیفیات سعدانہ نما بننے کے لئے اپنے مہاد سے نکل جاتے ہیں اور اس حالت میں یہ دروں رحمہ سے بلاواسطہ پوشیدہ ہوتے ہیں۔ ساقچہ کے بننے کے لازمی مدارج یہ ہیں۔ کیسہ کا بتدریج ڈھیلا ہونا اور اس کے بعد انقباضاتِ رحم کی وجہ سے ان کا اپنے مہاد سے خروج۔ جب ساقچہ بننے کا عمل مکمل ہوجاتا ہے تو یہ دروں رحمہ کی ایک پوشش پر مشتمل ہوتا ہے جسکے اندر لیفی عضلی تخبل (fibro-muscular core) ہوتی ہے جو کیسہ کے قاعدہ کے بقیہ حصّہ کی قائم مقام ہوتی ہے۔ اس کی موٹائی شاذونادر ہی $\frac{1}{2}$ انچ سے زائد ہوتی ہے۔ ڈنڈی کے راستہ سے لیف آسا سعدانہ میں نسبتًہ کم عروق داخل ہوتے ہیں، اور اسکی زیادہ تر رسد خون دروں رحمہ سے آتی ہے جو اسکی پوشش ہوتا ہے۔ لہٰذا جب سعدانہ کو دور کردینے کیلئے ساقچہ کو کاٹا جاتا ہے تو نزف واقع نہیں ہوتا اور اگر کبھی واقع ہوتا بھی ہے تو بہت کم، جسکی وجہ یہ ہے کہ اسکے اندر کے عروق چھوٹے ہوتے ہیں اور کٹے ہوئے عضلی اور لچکدار ریشوں کی بازکششی سے خودبخود بند ہوجاتے ہیں۔

لیف آسا سعدانے (fibroid polypi) اکثر عنق میں سے خارج ہوکر مہبل میں آجاتے ہیں، اور قنالِ عنق اسی طرح متسع ہوتی ہے جیسی کہ یہ وضعِ حمل یا اسقاط میں ہوتی ہے۔ اس میں کچھ شبہ نہیں کہ رحم کے انقباضات اس عمل میں بہت اہم حصہ لیتے ہیں، اور سعدانہ میکانی موسّع کا کام دیتا ہے، اور جو فعل “قطبیتِ رحم” (“uterine polarity”) کے نام سے موسوم ہے وہ بھی اس نتیجہ کے پیدا کرنے میں بعض اوقات مدد دیتا ہے۔ اس عمل کے دوران میں ساقچہ طویل ہوجاتا ہے، اور ڈنڈی کا ۱ یا ۲ انچ لمبا ہوجانا شاذ نہیں ہے۔ ایسا سلعہ بعض اوقات واقعی مولجِ فرج پر نمودار ہوجاتا ہے۔ کبھی کبھی زمانۂ نفاس میں ساقچہ کے الگ ہوجانے سے سعدانہ رحم سے بالکل علیحدہ ہوجاتا ہے، مگر دیگر صورتِ حالات میں اس قسم کی علیحدگی نہایت ہی نادرالوقوع ہے۔ اگر سلعہ چھوٹا ہو تو یہ مہبل سے خودبخود خارج ہوجاتا ہے، اور اگر یہ محبوس رہے تو سرائت زدہ ہوجاتا ہے، اور اغتناث واقع ہوجاتا ہے۔

جو سعدانے عنق سے باہر نکل آتے ہیں ان میں تنخّر اور سرائت کے خاص طور واقع ہونے کا

امکان ہوتا ہے۔ بعض اوقات رگڑ یا کسی دوسرے تضرر سے مخاطی غلاف میں سطحی تقرح واقع ہوجاتا ہے

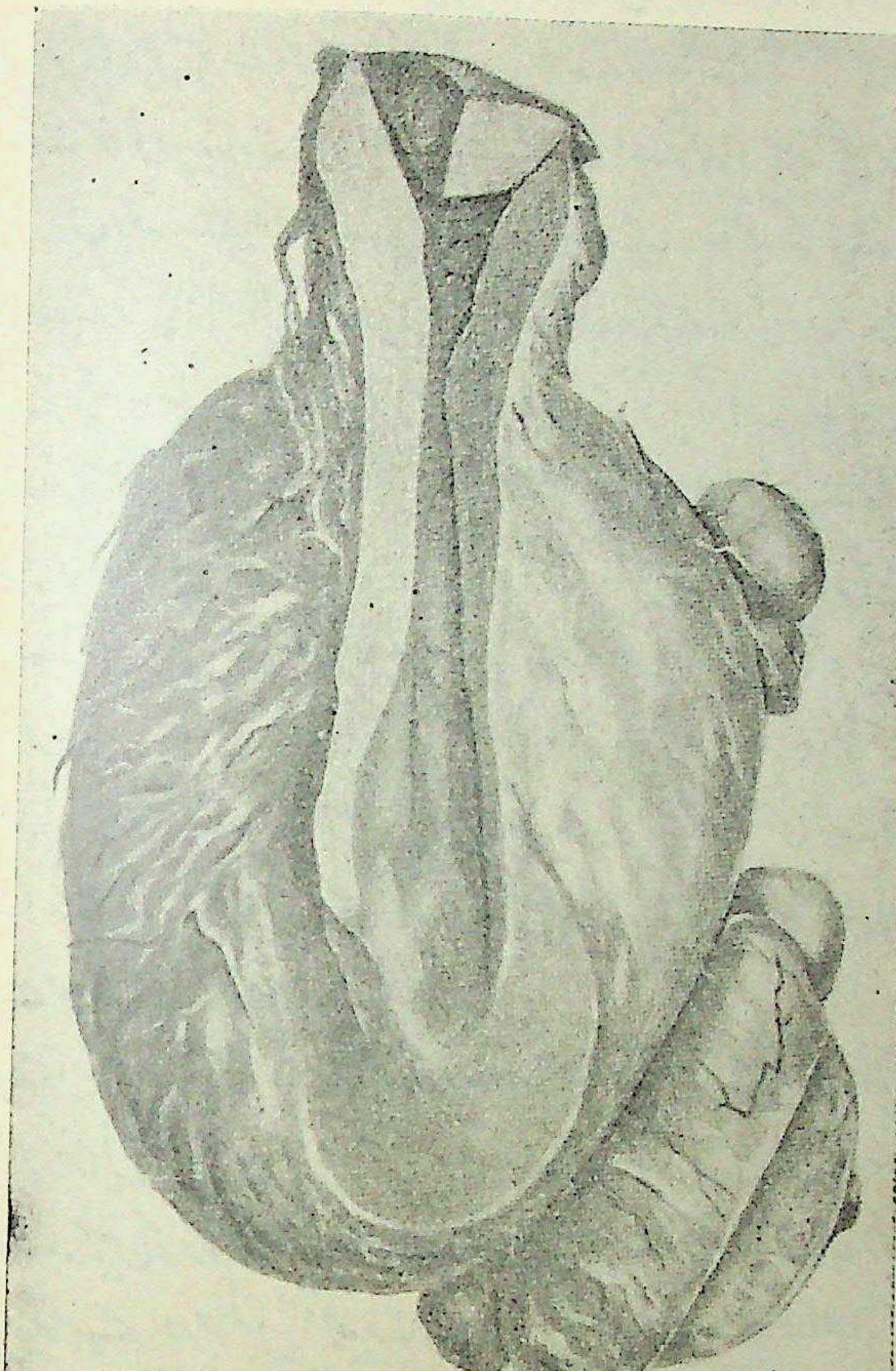

شکل ۲۸۲۔ زنخکی (صادق) عنقی لیفیہ [Interstitial (true) Cervical Fibroid Tumour] جیسا کہ یہ سامنے سے دکھائی دیتا ہے۔ باکرہ عمر ۳۴۔ رحم کا جسم سلعہ کی چوٹی پر واقع ہے۔ قنالِ عنق متطول اور فم خارجی متمدد ہے۔ بائیں جانب پر بالیدگے ثانوی لخنے دکھائی دیتے ہیں۔ بایاں حالب اصلی سلعہ اور نیچے کے لخنہ کے درمیان کی تجویف میں گہرائی میں واقع تھا۔

جس سے خطرناک نزف پیدا ہو سکتا ہے۔ جو سلعے اس محل پر کچھ عرصہ رہتے ہیں ان پر بعد تکوین

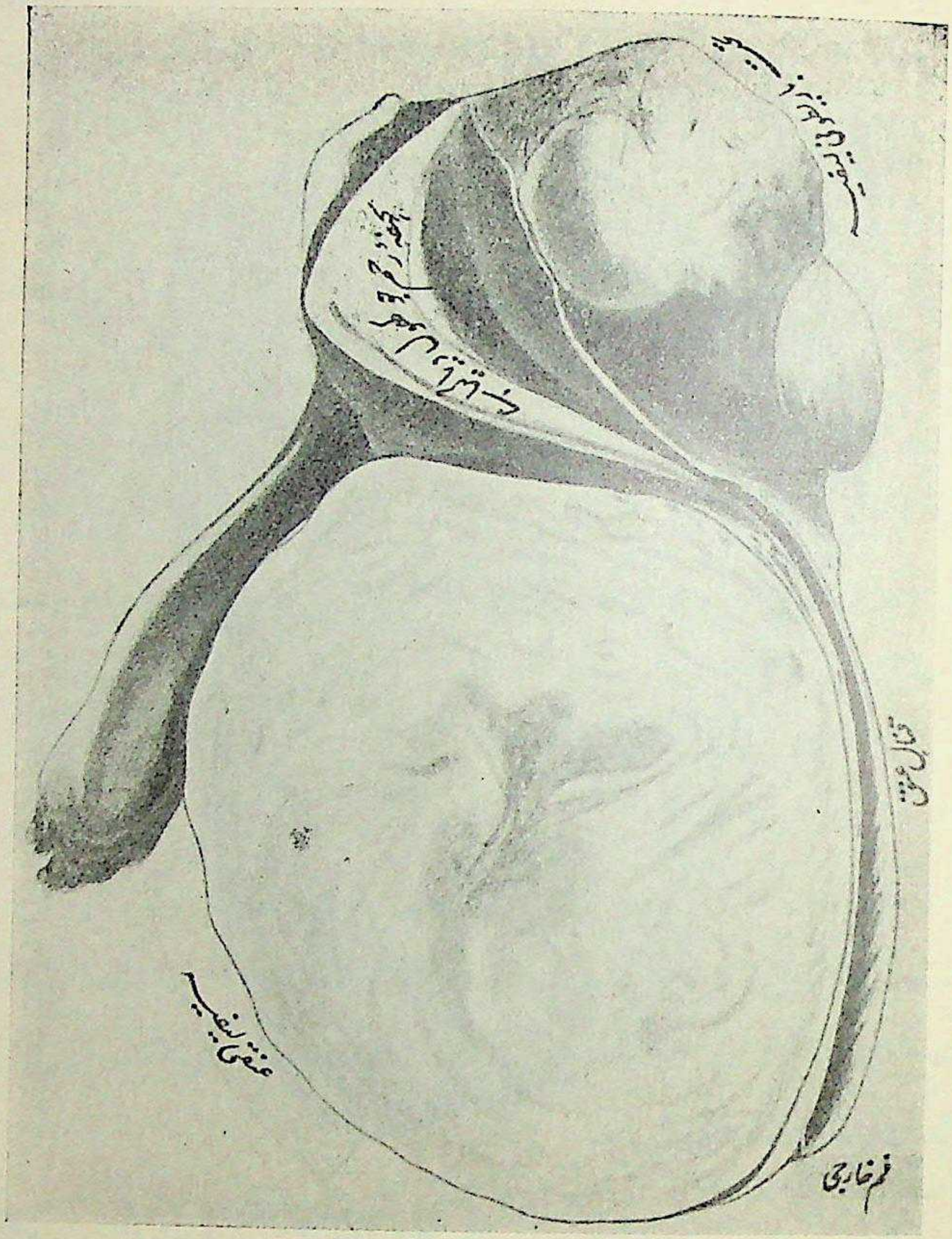

شکل ۲۸۳۔ رخنکی (صادق) عنقی لیفیہ [Interstitial (true) Cervical Fibroid Tumour] جو مقدم موخر رخ میں کاٹا گیا ہے۔ عدیم الولادت، عمر ۳۲۔ قنال عنق اپنے مقام سے ایک طرف کو ہٹ گئی ہے، اور زیادہ لمبی ہو گئی ہے (۳ ۳/۴ انچ) جسم رحم سلعہ کے اوپر مرتفع ہو گیا ہے۔

(میٹاپلیزیا) سے مطبق سرحلمہ کا ایک غلاف بن جاتا ہے جو دیوار مہبل کے غلاف کے مشابہ ہوتا ہے۔

468 اس طرح یہ تضرر اور سرائت دونوں سے محفوظ رہتے ہیں۔
جب سعدانہ عنق میں سے گذر چکتا ہے تو اس کی قنال پا بچہ پر باز کشیدہ ہو جاتی ہے،

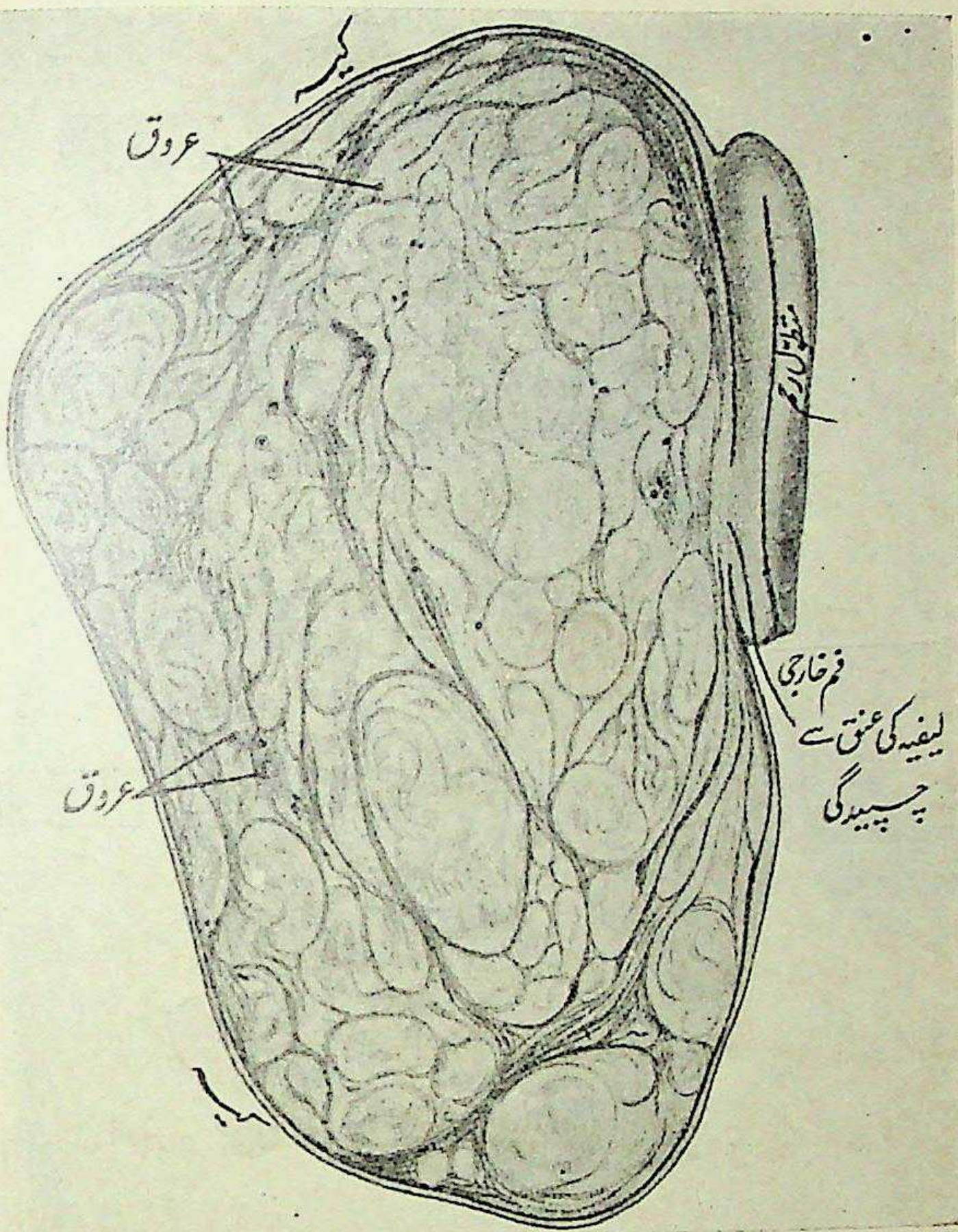
کیسہ
عروق
تجویف رحم
فم خارجی
لیفیہ کی عنق سے چسپیدگی
عروق
کیسہ

شکل ۲۸۴۔ سیوڈو سروائیکل فائبرائڈ ٹیومر (Pseudo-Cervical Fibroid Tumour) یعنی کاذب عنقی لیفیہ جس کا محل دروں رباطی ہے۔ عدیم الولادت، عمر ۴۷۔ سلعہ دیوارِ رحم سے فمِ داخلی کے لیول پر ایک تنگ ساقچہ سے چسپیدہ ہے۔ رحم کا طول بڑھ گیا ہے (۴ انچ)، اور سلعہ نے اس کو ایک جانب کو ہٹا دیا تھا۔

لیکن اگرچہ یہ سلعہ سے بہت چھوٹی ہوتی ہے مگر کسی قدر متسع رہتی ہے۔ جو سعدانے قعر سے

پیدا ہوتے ہیں وہ دورانِ خروج میں ارتکاسِ رحم (inversion of the uterus) پیدا کر سکتے ہیں۔ یہ ارتکاس بالعموم جزوی ہوتا ہے، اور بالیدکو دور کر دینے کے بعد زائل ہو جاتا ہے۔ صفحہ 586 پر رحم اور مہبل دونوں کا مکمل ارتکاس (inversion) دکھایا گیا ہے جو لیف آسا سعدانہ سے پیدا ہوا ہے، مگر یہ حالت بہت نادر الوقوع ہے۔

سروائیکل فائیبرائڈس (عنقی سلعاتِ لیفیہ)۔ عنق میں صرف ۸ فیصدی سلعاتِ لیفیہ پیدا ہوتے ہیں، اور بقیہ جسمی ہوتے ہیں۔ یہ تقریباً ہمیشہ مجرد ہوتے ہیں، اور اس اعتبار سے یہ جسمِ رحم کے سلعاتِ لیفیہ سے ایک واضح اختلاف رکھتے ہیں۔ یہ فوق مہبلی عنق میں بھی پیدا ہوتے ہیں، اور حصۂ مہبلی (portio vaginalis) میں بھی۔ قبیل الذکر میں سے بعض رخنکی (انٹرسٹیشیئل) (صادق عنقی سلعاتِ لیفیہ) ہوتے ہیں (دیکھو شکل ۲۸۲ اور ۲۸۳)، اور بعض ایک کم عریض ساقچہ سے یا چوڑے قاعدہ سے عنق کی دیوار سے چپیدہ ہوتے ہیں، اور صحیح معنوں میں یہ پس باریطونی سلعات (کاذب عنقی سلعاتِ لیفیہ) ہوتے ہیں (دیکھو شکل ۲۸۴ اور ۲۸۵)۔ ان دونوں قسموں کے اور خاصکر موخر الذکر کے بڑی جسامت اختیار کرنے کا 469 امکان ہے، اور اپنے تشریحی تعلقات سے یہ قدرتاً دباؤ کے شدید علامات پیدا کرتے ہیں، اور قرب وجوار کے اعضا کو اپنی اپنی جگہ سے ہٹا دیتے ہیں۔ حالب اور فوق مہبلی عنق کے قرب کی وجہ سے یہ بآسانی سمجھ میں آجائے گا کہ ان سلعات سے حالب کے اپنے مقام سے ہٹ جانے یا ان سے مضغوط ہو جانے کا بھی امکان ہوتا ہے۔ رحمی شریانیں بھی عام طور پر آگے کی یا پیچھے کی طرف ہٹ جاتی ہیں۔

رخنکی (انٹرسٹیشیئل) یا صادق عنقی بالیدیں مقدم دیوار کی نسبت موخر دیوار میں زیادہ کثرت کے ساتھ پیدا ہوتی ہیں۔ یہ قنالِ عنق کو طویل بنا دیتی ہیں اور بعض اوقات یہ اس کو ایک طرف ہٹا دیتی ہیں (دیکھو شکل ۲۸۳)۔ یہ بالعموم بیضوی یا کروی شکل کی ہوتی ہیں، اور جسمِ رحم ان کی چوٹی پر واقع ہوتا ہے، اور اس کی جسامت تاوقتیکہ اس میں سلعاتِ لیفیہ موجود نہ ہوں تقریباً طبعی رہتی ہے۔ تحت باریطونی یا کاذب عنقی سلعاتِ لیفیہ اکثر رباطِ عریض کے اندر واقع ہوتے ہیں اور اس کو متسع کر دیتے ہیں، اور فوق مہبلی عنق کے ساتھ ایک پتلی سی گردن سے چپیدہ رہتے ہیں۔ یہ عموماً مکمل طور پر کیسہ بند ہوتے ہیں جیسا کہ شکل ۲۸۴ سے ظاہر ہے۔ رحم ان سے حوض کی مقابل

جانب کی طرف ہٹ جاتا ہے، اور بالعموم تطول یافتہ ہوتا ہے۔

جو سلعاتِ لیفیہ حصّۂ مہبلی (portio vaginalis) سے پیدا ہوتے ہیں ان کی

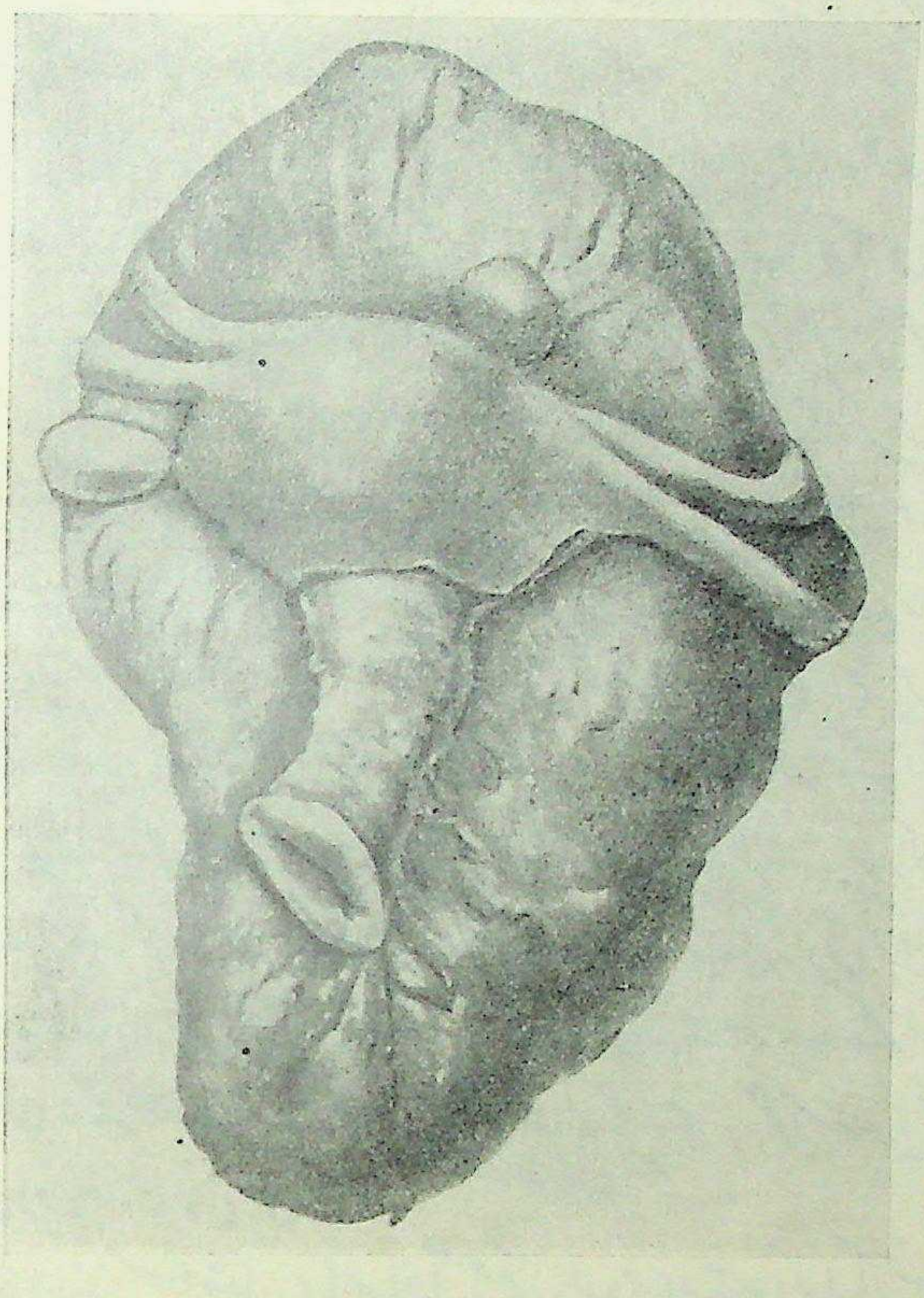

شکل ۲۸۵۔ سیوڈو سروائیکل فائبرائڈ (کاذب عنقی لیفیہ) (یعنی پس باریطونی بالیدہ) جو عنق کے سامنے کی جانب سے ایک عریض قاعدہ سے پیدا ہوئی ہے (شکل Schickele: کے مطابق)۔ اس شکل کا شکل ۲۸۴ سے مقابلہ کیا جائے جس میں سلعہ ایک تنگ ساقچہ سے عنق کی پشت سے پیدا ہُوا ہے۔

470 جسامت بالعموم چھوٹی ہوتی ہے۔ ان کی ابتدا زخنکی بالیدوں کے طور پر ہوتی ہے مگر جیسا کہ شکل ۲۸۶ میں دکھایا گیا ہے یہ اسی طرح سعدانہ نما بن جاتے ہیں جیسے کہ رحم کے سلعاتِ لیفیہ۔

رحم اور رحم کے زوائد میں مزامن تغیرات۔ سلعاتِ لیفیہ کی بالیدگی کے ساتھ ساتھ رحم یا دوسرے اعضائے حوض میں اکثر دیگر متعدد تغیرات واقع ہوتے ہیں جن کو مزامن تغیرات

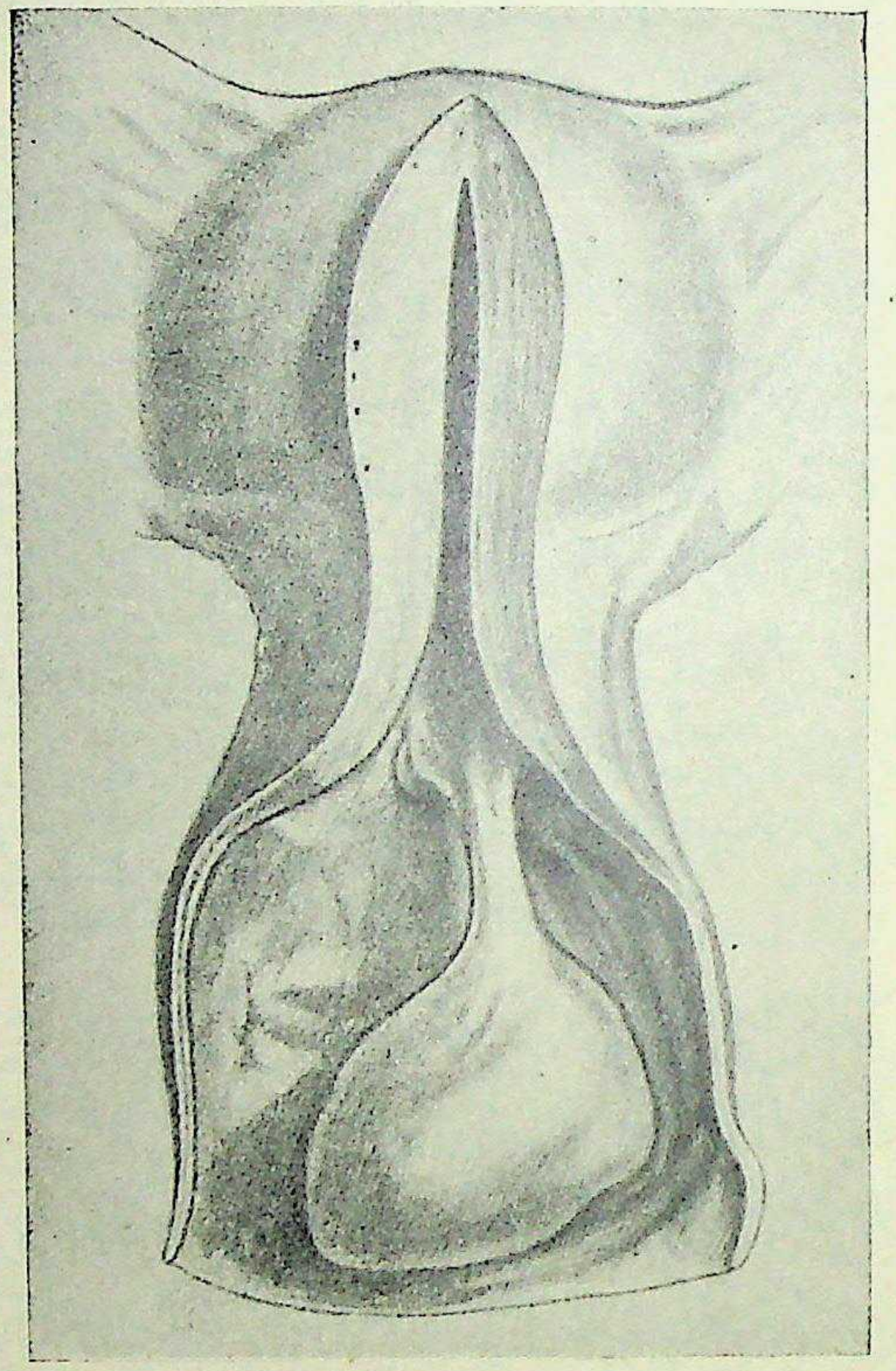

شکل ۲۸۶ - فائیبرائڈ پالیپس (سعدانۂ لیفیہ) جو ایک طویل ساقچہ سے فمِ خارجی کے موخر لب سے چسپیدہ ہے (چیرنگ کراس ہاسپٹل میوزیم) ۔

کہا جا سکتا ہے، کیونکہ ان کا جو تعلیلی تعلق ان سلعات کے ساتھ ہے وہ ابھی طے نہیں ہوا۔ جب صرف تحت باریطونی سلعاتِ لیفیہ ہی موجود ہوتے ہیں تو دروں رحمہ بعض اوقات بالکل غیر متاثر رہتا ہے مگر جب تحت مخاطی اور زخنکی بالیدیں موجود ہوتی ہیں تو غشائے مخاطی میں تقریباً ہمیشہ نمایاں دبازت پائی جاتی ہے جو

تکاثری بیش تکون (proliferative hyperplasia) سے پیدا ہوتی ہے اور ہیکل میں وسیع تغیرات قلیل الوقوع نہیں ہوتے۔ سلعاتِ لیفیہ کے ساتھ جو علامات بالعموم موجود ہوتے ہیں ان میں سے ایک، یعنی سیلانِ ابیض، دروں رحمی تکاثری تکون کے ساتھ منسوب کیا جا سکتا ہے، اور ماہواری جریان خون میں جو زیادتی واقع ہوتی ہے وہ بھی کسی حد تک اسی حالت سے پیدا ہوتی ہے۔ جسم رحم کے سلعاتِ لیفیہ کے ساتھ دروں رحمہ سے پیدا شدہ مخاطی سعدانے بھی پائے جاتے ہیں۔ (دیکھو صفحات 445 تا 453)۔

جب متعدد تحت مخاطی بالبیدیں موجود ہوتی ہیں تو کہفہ رحم بلاشبہ بہت کلاں ہو جاتا ہے جیسا کہ شکل ۲۸۰ اور ۲۸۱ سے ظاہر ہوتا ہے۔ علاوہ ازیں مجرد تحت مخاطی بالبید سے بھی اس میں 471 کلانی پیدا ہو جاتی ہے جیسا کہ شکل ۲۷۹ سے ظاہر ہے۔ زخنکی بالبیدیں کہفۂ رحم کی شکل کو بگاڑ دیتی ہیں، اور اس کو اپنے محل سے ہٹا دیتی ہیں مگر یہ لازمی طور پر اس میں کلانی پیدا نہیں کرتیں بخلاف اس کے تحت باریطونی سلعاتِ لیفیہ رحم کو متسع کرنے کے بغیر ہی زیادہ طویل بنا دیتے ہیں۔ جب زخنکی قسم کے متعدد بڑے بڑے سلعات موجود ہوتے ہیں تو کہفۂ رحم خارج المرکز محل اختیار کر لیتا اور یہ یا تو سلعہ کے سامنے یا اسکے پیچھے یا اس کی ایک جانب پر واقع ہوتا ہے (دیکھو شکل ۲۸۳)۔

سلعاتِ لیفیہ سے رحم میں گردش یا تلوی پیدا ہو سکتا ہے جس کا نتیجہ یہ ہوتا ہے کہ جزوی تخنیق واقع ہو جاتی ہے، اور بسٹیانیلی (Bastianelli) نے ایک اصابہ کی اطلاع دی ہے جس میں عنق پر کہفۂ رحم کا تلوی اس انتہائی درجہ کو پہنچ گیا تھا کہ فوق مہبلی عنق میں سے بتر ہو گیا (کیلی کلن: Kelly-Cullen)۔ بڑی بڑی لیس باریطونی بالبیدیں رحم کی وسیع غیر وضعیت پیدا کر سکتی ہیں، اور اسے حوض کی گگر سے اوپر اٹھا دیتی ہیں، یا کسی ایک جانب کو دور تک ہٹا دیتی ہیں۔ تحت مخاطی بالبیدیں قعر سے جبیدہ ہوتی ہیں ان سے رحم کا مزمن ارتکاس (کرانک انورشن) پیدا ہو سکتا ہے (دیکھو شکل ۳۶۳، صفحہ 586)۔

مبیض اور فلوپی نلیاں۔ جو مشاہدات ان لیفیہ دار ارحام پر کئے جا چکے ہیں جو عملیہ سے نکالے گئے تھے، ان سے یہ بہت ہی اچھی طرح سے واضح ہوا ہے کہ نلیوں اور مبیضوں میں مرض اکثر موجود ہوتا ہے۔ ٹریسی (Tracey) نے اصابات کی ایک بہت بڑی تعداد (۱۵۶۱ جانچ کی ہے، جس کا اندراج مختلف جراحوں نے کیا ہے۔ اصابات کے اس سلسلہ سے یہ معلوم ہوا

۲۰ فیصدی میں بیضوں میں نمایاں مرض موجود تھا، اور اس سے کچھ کم تعداد یعنی ۱۴،۵ فیصدی میں فلوپی نلیوں میں مرضی تغیرات موجود تھے۔ ان میں جو عوارض پائے گئے ان میں سے گرینولوسا لیوٹین سسٹس (ذراتی لیوٹینی دویرے)، تھیکا لیوٹین ہیمیٹومیٹا (غلافی لیوٹینی دموی سلعات)، بیضوں کی سکلیرو سسٹک ڈزیز (صلابتی ودیری مرض)، ہائیڈرو سالپنکس (استسقائے انبوبہ) اور پائیو سالپنکس (انبوبی اجتماعِ ریم) کا ذکر کیا جاسکتا ہے۔ ان عوارض کی کثرت وقوع اس امر کی طرف اشارہ کرتی ہے کہ ان کا وجود اس حالت میں محض اتفاقی نہیں ہے۔ اغلب یہ ہے کہ ان میں کوئی نہ کوئی باہمی تعلیلی تعلق موجود ہے، لیکن یہ معلوم نہیں کہ ان میں سے ابتدائی عارضہ کونسا ہے اور ثانوی کونسا۔ مثال کے طور پر یہ خیال پیش کیا جاسکتا ہے کہ انبوبی التہاب سے عقم پیدا ہو جاتا ہے، اور عقم سے سلعاتِ لیفیہ پیدا ہو جاتے ہیں۔ بخلاف اس کے امراضِ بیضانی تغیرات غالباً ان اعضا کے دورانی تغیرات کا نتیجہ ہوتے ہیں جن کی ابتدا رحمی نوساخت کی متناظر عرقی کیفیتوں کی وجہ سے ہوتی ہے۔ اس قسم کے بیضی ضررات فتوراتِ فعل کے ساتھ اور خاص کر تبویض کے سلسلہ میں پائے جاتے ہیں، اور اس لئے رحم کے سلعاتِ لیفیہ کے دو علامات، یعنی عقم اور بے قاعدہ حیض، کے ساتھ ان کا ایک اہم تعلق ہے۔

عروقِ خون۔ بڑے بڑے سلعاتِ لیفیہ کی غذائی رسد کا اصلی ذریعہ رحمی شریانیں اور عروقِ لمف ہیں، بعض اوقات یہ بہت بیش پرورہ ہوتے ہیں، اور بالیدہ بے قاعدگی سے منقسم ہوتے ہیں، اور رحم کی ایک جانب پر داخل ہونے کی بجائے یہ بعض اوقات سامنے اور پیچھے کی طرف سے داخل ہوتے ہیں۔ بیضی شریانیں رحمی شریانوں کی نسبت عموماً کم بیش پروردہ ہوتی ہیں۔ رباطاتِ عریضہ میں عام طور پر بڑے بڑے وریدی ضفیرے پائے جاتے ہیں، اور کبھی کبھی سلعہ کی سطح پر سے بڑی بڑی سطحی وریدیں گزرتی ہوئی دکھائی دیتی ہیں جو صرف باریطون ہی سے پوشیدہ ہوتی ہیں۔ دوالی (varices) بعض اوقات یا تو خود بخود ہی یا کسی ضربہ کی وجہ سے پھٹ جاتے ہیں جس سے خطرناک اندرونی نزف پیدا ہو جاتا ہے۔ جب سلعہ بڑا ہوتا ہے تو رباطاتِ عریضہ کے عروقِ لمف کبھی کبھی بہت زیادہ متسع پائے جاتے ہیں۔ یہ سلعہ کے نکال دینے کے بعد دب جاتے ہیں اور ان کا مظاہرہ بغیر اشراب کے نہیں کیا جاسکتا۔

سلعاتِ لیفیہ کے ساتھ استسقائے شکمی۔ یہ نادر الوقوع ہے، لیکن کبھی کبھی

یہ رحم کی بڑی بڑی حرکت پذیر پائچہ دار زیر باریطونی بالیدوں کے ساتھ پایا جاتا ہے اور یہ خاص طور پر ان بالیدوں میں دیکھنے میں آتا ہے جن کی بہت سی رسدِ خون ثرب سے آتی ہو یا جن کے رحمی پائچہ میں کسی حد تک گردش واقع ہو گئی ہو۔

472 سلعاتِ لیفیہ کے ثانوی تغیرات

سلعاتِ لیفیہ میں انحطاطی اور دیگر قسم کے تغیرات کے واقع ہونے کا بہت زیادہ امکان ہوتا ہے جس کی بڑی وجہ یہ ہے کہ ان کی جسامت اور ان کی رسدِ خون کے درمیان تناسب نہیں پایا جاتا ہے۔ ان تغیرات کا شمار مندرجہ ذیل طریقہ سے کیا جاتا ہے۔

(ا) انحطاطی تغیرات

(۱) ذبول (Atrophy)-

(۲) زجاجی انحطاط (Hyaline degeneration)-

(۳) دویری انحطاط (Cystic degeneration) (زجاجی اماعت (hyaline liquefaction:-

(۴) شحمی انحطاط (Fatty degeneration)-

(۵) کلسی انحطاط (Calcareous degeneration)-

(۶) تنخر (Necrosis) اور تنخر بافت (necrobiosis) (تنخر مع خون پاشیدگی)-

(ب) دورانی تغیرات

(۱) تہبج (Œdema) اور لمفی عروقی اتساع (lymphangiectasis)-

(۲) محوری گردش جس سے مندرجہ ذیل نتائج پیدا ہوتے ہیں۔

(ا) امتلاء (Congestion)-

(ب) رخنکی نزف (Interstitial hæmorrhage)-

(ج) تنخر (Necrosis)-

(د) سلعہ کی علیحدگی۔

(۳) سلعی عروقی (Angiomatous) یا صغیر عروقی اتساعی

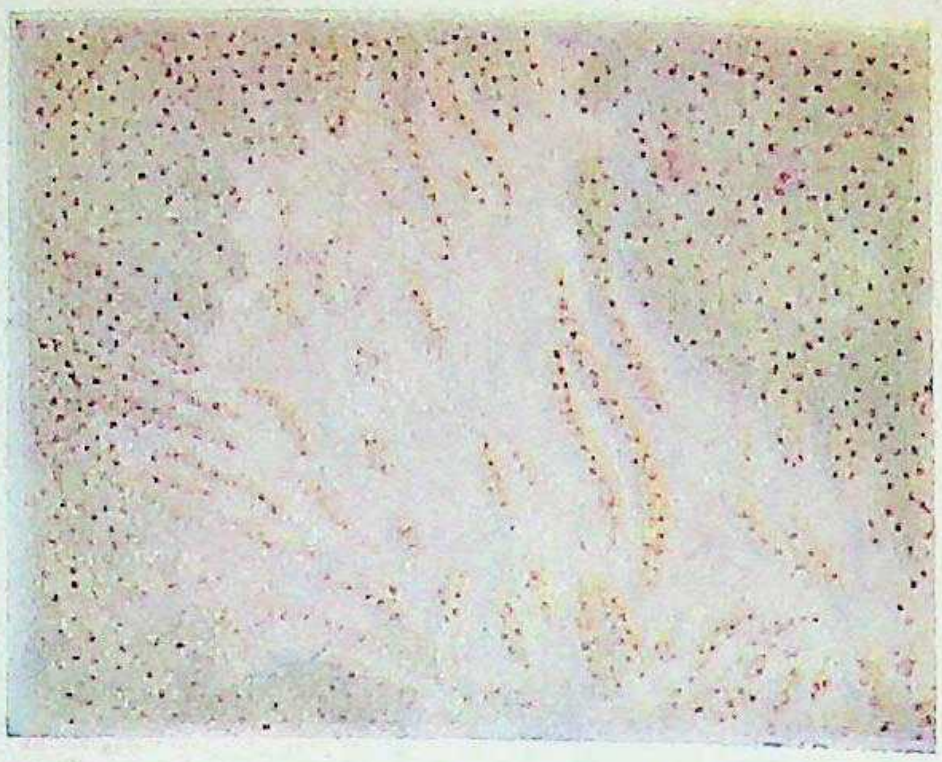

ا- زجاجی اماعت (Hyaline Liquefaction)- دوریہ کی پیدائش کا ایک درجہ جس کی دیواریں بے قاعدہ ہیں۔

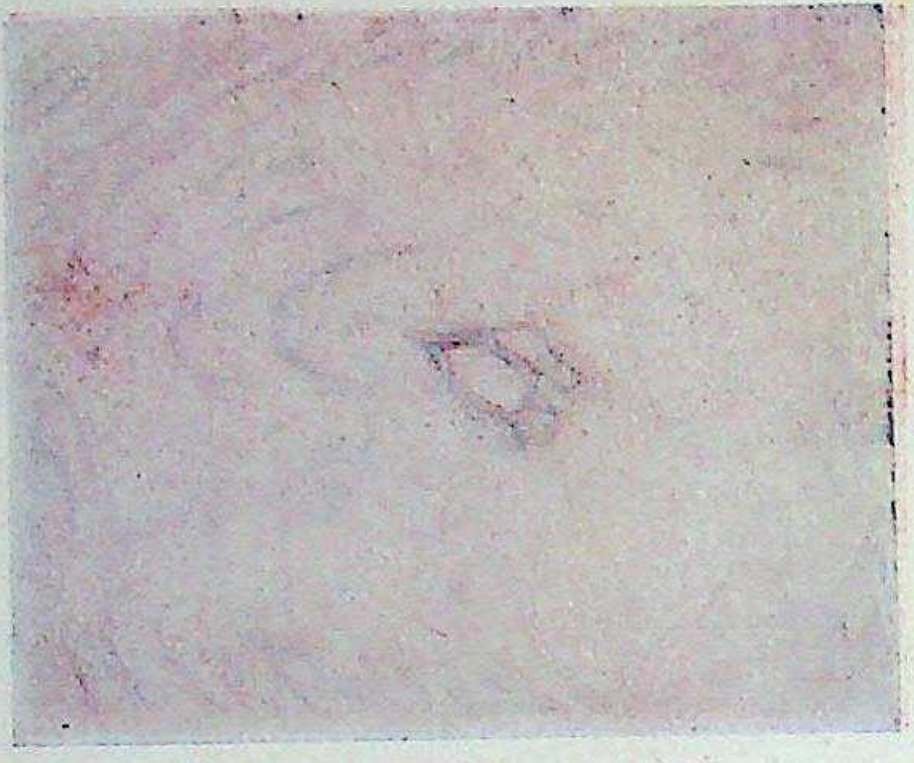

ب- کولیجن ریشوں کا زجاجی انحطاط (Hyaline Degeneration)- عضلی خلیات کے نوات کا توشیہ خفیف ہے۔

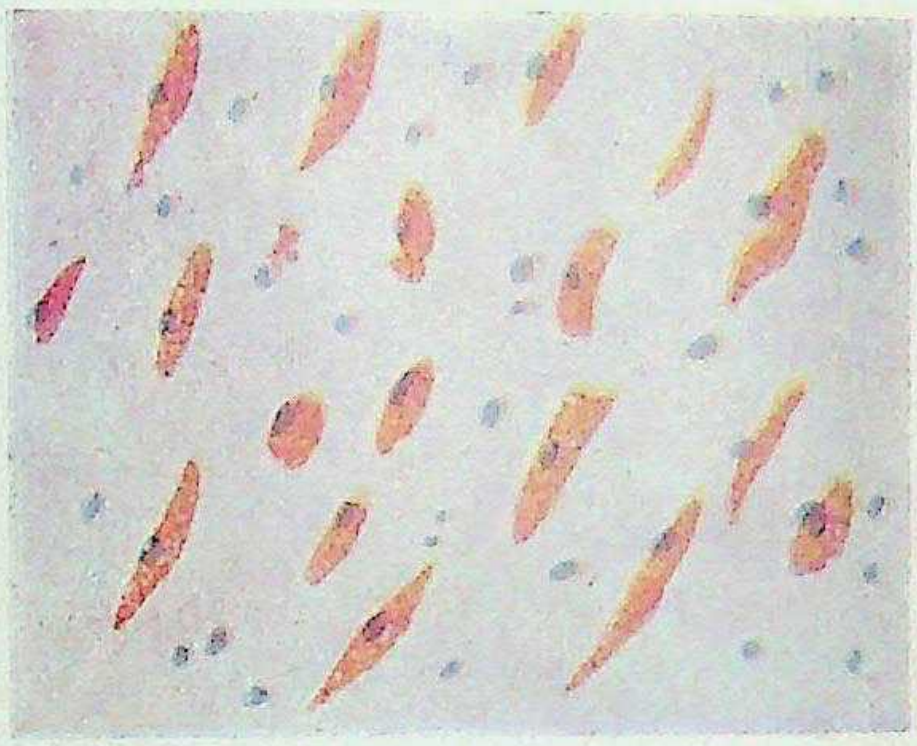

ج- شحمی سلعہ لیفیہ (Fatty Fibroid)- عضلی خلیات میں طبعی خلیہ مایہ (cytoplasm) کی جگہ شحمی قُطیرے دکھائی دیتے ہیں۔

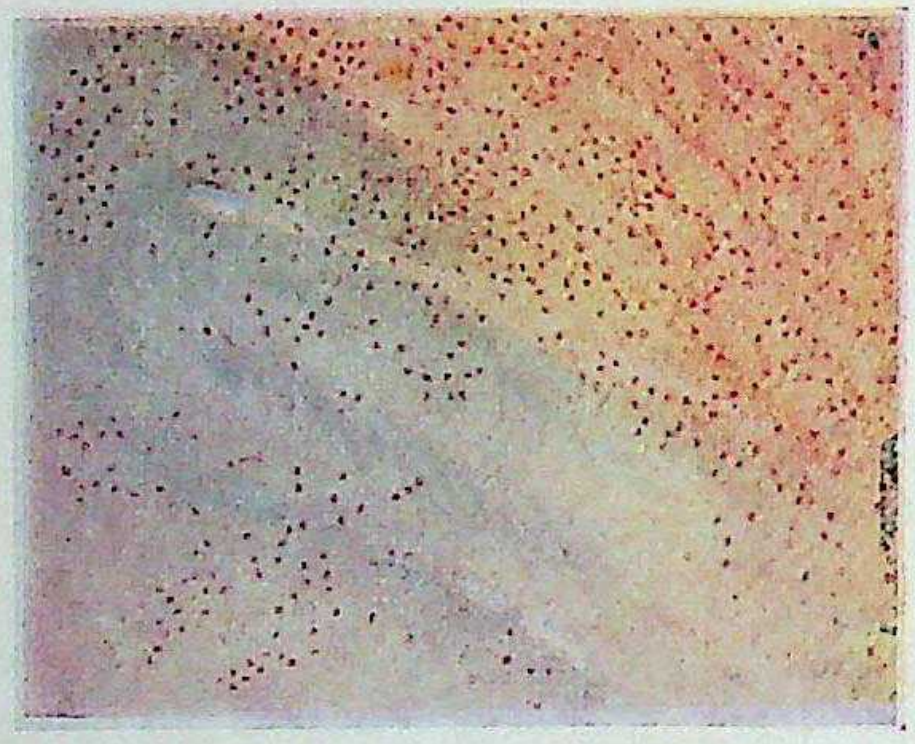

د- شحمی انحطاط جیسا کہ یہ بافتی تنخری سلعہ لیفیہ (Necrobiotic Fibroid) میں دکھائی دیتا ہے۔ شحم کے قُطیرے بہت چھوٹے ہیں۔

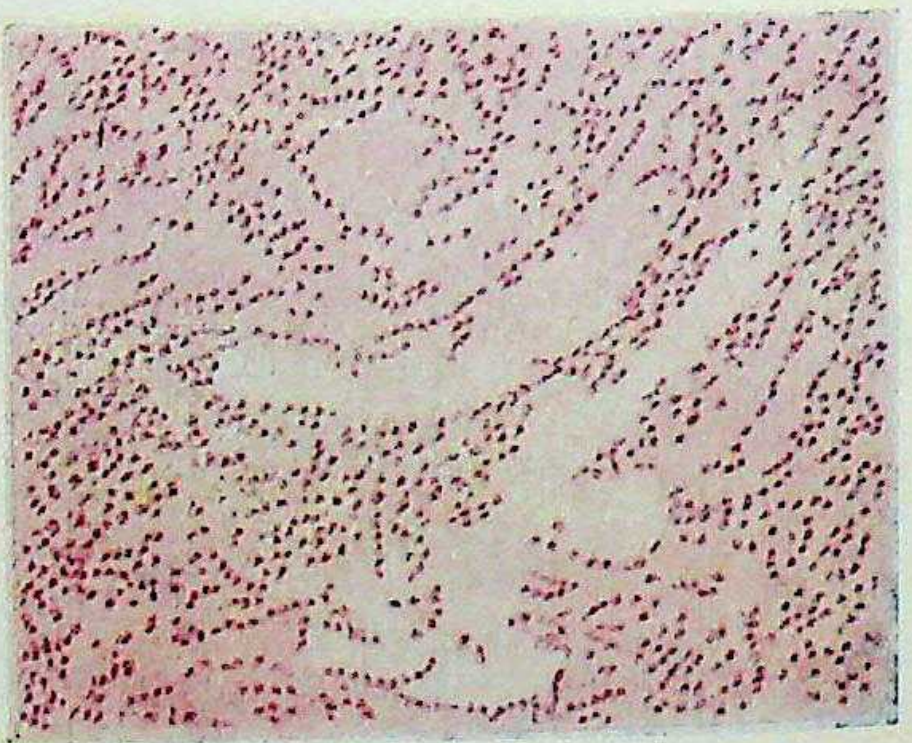

ہ- متہیج سلعہ لیفیہ (Œdematous Fibroid) عروقِ لمف رکود سے متسع ہو گئے ہیں اور شحمہ ہیکل میں لیفی ذرات دار مادہ (بیاضی توشیہ) کی شکل میں مثبت ہے۔

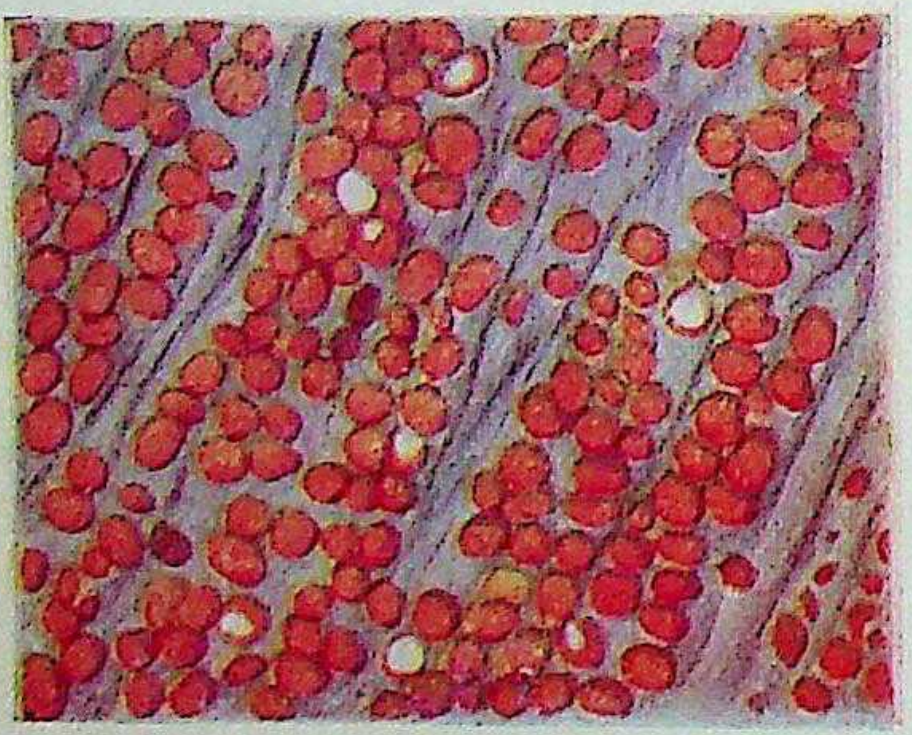

س- شحمی سلعہ لیفیہ (Fatty Fibroid)- بڑے بڑے شحمی قُطیرے عضلی ریشوں کے رخ میں واقع ہیں۔

سلعات لیفیہ میں انحطاطی اعمال

(telangiectatic) تغیرات -

(ج) سرائی تغیرات جن سے مندرجہ ذیل حالتیں پیدا ہوتی ہیں۔

(۱) التہاب (Inflammation)-

(۲) تقیح (Suppuration)-

(۳) گنگرین اور اغشاش (Sloughing)-

(۵) خبیث تغیرات -

(۱) لحمی سلعہ (Sarcoma) (خبیث سلعہ عضلیہ املس (malignant leiomyoma:-

(۲) گرد درحلمی سلعہ (Peri-endothelioma)-

(۳) درحلمی سلعہ (Endothelioma)-

ذبول (ایٹروفی)۔ سنِ یاس کے بعد فعلِ مبیض کے منقطع ہوجانے کے ساتھ سلعاتِ لیفیہ کی ایک قلیل تعداد میں کسی قدر ذبول خود بخود واقع ہوجاتا ہے جس سے ان کی جسامت کم ہوجاتی ہے۔ انقطاعِ حیض کے بعد ان کے سریری طور پر بالکل غائب ہوجانے کی مثالوں کا اندراج موجود ہے، لیکن اسے صرف ایک استثنائی حالت سمجھنا چاہیے اور ہمارے ذاتی تجربہ میں ایسی کوئی حالت نہیں آئی۔ اس قسم کے ذبول کے امکان کا جس کا وقوع بہت بعید از احتمال ہے نصاب علاج پر کسی قسم کا کوئی اثر نہ ہونا چاہیے جبکہ زمانۂ انقطاع الطمث میں سلعاتِ لیفیہ سے علامات پیدا ہوں۔ سلعاتِ لیفیہ کا ذبول بلاشبہ انہی اسباب سے پیدا ہوتا ہے جن سے اسی عمر میں طبعی رحم میں ذبول پیدا ہوتا ہے۔

سلعاتِ لیفیہ کے علاج میں لاشعاعوں کا استعمال براعظم یورپ کی بعض سریریات گاہوں میں سنین حال میں بکثرت کیا گیا ہے، اور یہ دعویٰ کیا جاتا ہے کہ اس طرح ان سلعات میں ذبولی تغیرات مصنوعی طور پر پیدا کئے جاسکتے ہیں جو اس ذبول کے مشابہ ہوتے ہیں جس کے زمانۂ انقطاع الطمث کے بعد پیدا ہونے کا ہمیں علم ہے۔ یہ ثابت کرنے کے لئے کافی سریری شہادت کا اندراج موجود ہے کہ لاشعاعوں کے تقاطعی اشعاع کے استعمال (cross-fire application) سے سلعاتِ لیفیہ کی جسامت میں لازمی طور پر تخفیف واقع ہوجاتی ہے۔ یہ نتیجہ سلعہ پر شعاعوں کا براہِ راست اثر ہونے کی بجائے شاید زیادہ تر مبیضین کے ابتدائی ذبول سے

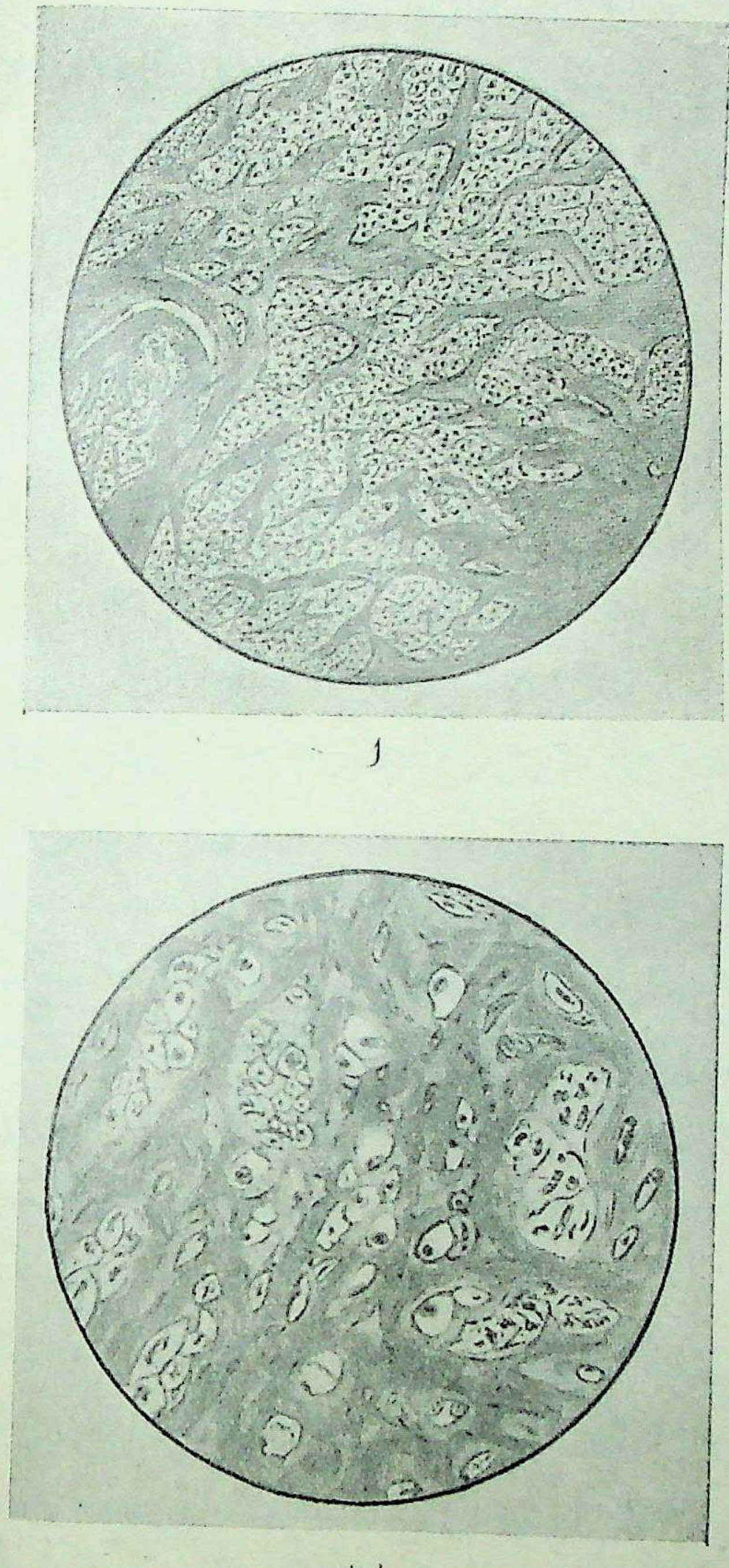

شکل ۲۸۷ ۔ ہائیالین ڈیجنریشن (زجاجی انحطاط)۔ 'ا' کالیجن کی جگہ ہائیالین نے لے لی ہے۔ موخرالذکر شاخدار تھمکوں کی شکل میں دکھائی دیتی ہے جو عضلی بنڈلوں کے درمیان متفرع ہیں۔ 'ب' ہائیالین کا عضلی خلیات پر۔ موخرالذکر متورم ہیں اور ان کے نواتات ٹوٹ کر ذرات دار ٹکڑوں میں تقسیم ہو گئے ہیں۔

پیدا ہوتا ہے، اور اس امر پر تمام مشاہدین کا اتفاق ہے کہ مبیضین کا ذبول لاشعاعوں کے مناسب استعمال سے پیدا کیا جاسکتا ہے (دیکھو صفحات 496 , و 497)۔ مزید براں مکمل مبیض براری (ٹوٹل اواوفوریکٹومی) سے بھی سلعاتِ لیفیہ کا ذبول مصنوعی طور پر پیدا کیا جاسکتا ہے، اور یہ عملیہ لاسن ٹیٹ (Lawson Tait) نے سنہ ۱۸۸۲ء میں لیفی عضلی سلعات (fibromyomata) کی جسامت کو کم کرنے کے لئے رائج کیا تھا۔

زجاجی انحطاط (Hyaline Degeneration)۔ ہائیالن (hyaline) یعنی زجاجین ایک شے ہے جس کا تعلق اسی گروہ سے ہے جس میں گلائیکوجن، میوسن (مخاطین)، ایمیلائڈ (amyloid) اور فائبرن (لیفین) اس لحاظ سے شامل ہیں کہ ان سب میں یہ مشترک خاصہ موجود ہے کہ یہ دودھیا دکھائی دیتی ہیں۔ ان اشیا کی کیمیائی ترکیب میں بہت سا اختلاف پایا جاتا ہے، بعض کے کیمیائی تعامل معین ہیں، لیکن بیشتر کے نہیں۔ ہائیالن اس تمام گروہ میں سے شائد سب سے زیادہ غیر معین ہے۔ اس کا کوئی واضح کیمیائی تعامل نہیں، لیکن خوش قسمتی 474 سے اس کے توشیہی خواص بہت نمایاں ہیں جن کی وجہ سے اس کا شناخت کرنا آسان ہے۔

زجاجی انحطاط ایسا تغیر ہے جو غیر مخطط عضلہ، اتصالی بافت، اور عروقِ خون میں واقع ہوتا ہے۔ سلعاتِ لیفیہ میں اس کی ابتدا اکثر و بیشتر کالیجن کے بنڈلوں اور لیفی سریشی ریشکوں میں ہوتی ہے جن سے اتصالی بافت مرکب ہوتی ہے۔ موخر الذکر کی طبیعی ساخت غائب ہوجاتی ہے، اور اسکی جگہ ایک بے رنگ یکساں مادہ لے لیتا ہے جو ایوسین اور فکسن سے گہری رنگت اختیار کرتا ہے۔ عضلی خلیات کے مرکز میں بھی اسی تغیر کا مظاہرہ کیا جاچکا ہے، اور اس حالت میں ایوسین سے اسکا توشیہ گہرا ہوتا ہے۔ بعض ارباب سند اسکو بعد الموت تغیر تصور کرتے ہیں، اور جہاں تک سلعاتِ لیفیہ میں زجاجی انحطاط کے واقع ہونے کا تعلق ہے اسے نظر انداز کیا جاسکتا ہے کیونکہ یہ نسبتہً نادر الوقوع ہے۔ سلعاتِ لیفیہ میں عروق کا زجاجی تغیر واقع ہوجاتا ہے، لیکن یہ عام نہیں۔ یہ ایک حقیقت ہے کہ عروقِ خون عموماً آخر دم تک اس تغیر کی مزاحمت کرتے ہیں، اور اسلئے ایسی فضاؤں میں جن میں زجاجی بافت کی اماعت عمل میں آچکی ہو تندرست عروق کا تنہا نظر آنا غیر معمولی بات نہیں۔ لہٰذا یہ سمجھ لینا چاہئے کہ زجاجی انحطاط تقریباً ہمیشہ اس اتصالی بافت میں شروع ہوتا ہے جس میں عضلی بنڈل لپٹے ہوتے ہیں (دیکھو صحفہ ۲۴۴ ا)۔ جب کسی لیفیہ کے عروقِ خون نمایاں طور پر زجاجی ہوں تو اس امر کا زیادہ احتمال ہوتا ہے کہ بالیدہ بھی دوسرے اعضا کے ساتھ عمومی دموی عروقی انحطاط میں شریک ہے۔

سلعاتِ لیفیہ کی اکثریت میں کسی قدر زجاجی تغیر دیکھنے میں آتا ہے، اور یہ ان حالتوں میں بھی پایا جاتا ہے جبکہ سلعات چھوٹے چھوٹے ہوں، یا رحم کی کثیر العروق دیوار میں واقع ہوں۔ چونکہ حد انحطاط رسد خون سے

معکوس تناسب رکھتی ہے اس لئے ساقچہ دار تحت مصلی بالیدوں میں زجاجی تغیر نمایاں ترین ہوتا ہے کیونکہ ان کا تغذیہ ناقص ہوتا ہے ۔ نیز یہ تحت مخاطی سعدانوں میں بھی دیکھنے میں آتا ہے جہاں یہ تنخر کی مماثلت کرتا ہے۔ ایک اور امر جسکی اہمیت معتدبہ ہے یہ ہے کہ عضلی خلیات کے ارد گرد کا زجاجی مادہ ان کو مضغوط کر دیتا ہے۔ ان خلیات کے

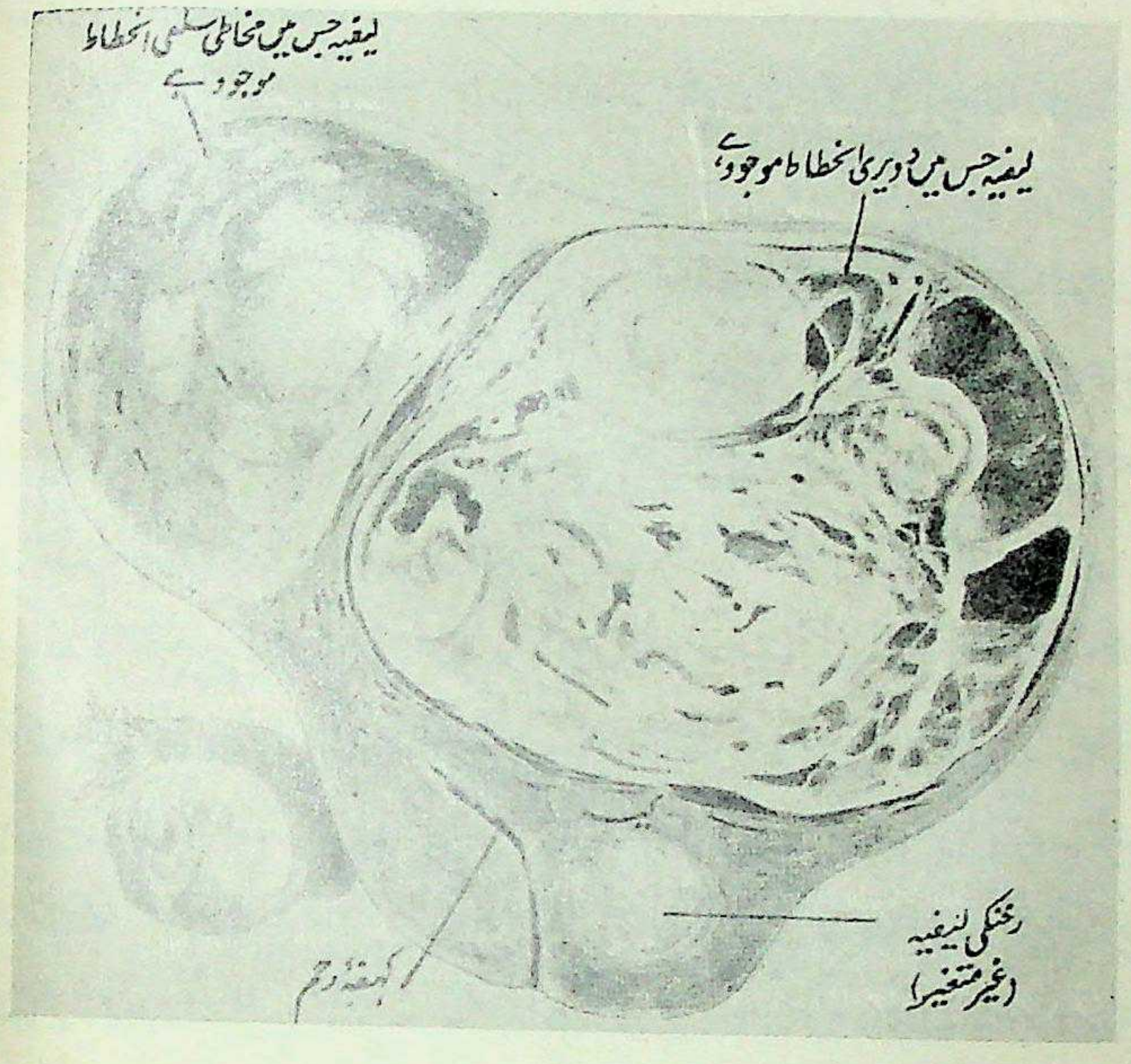
لیفیہ جس میں مخاطی سلعی انحطاط موجود ہے
لیفیہ جس میں دوری انحطاط موجود ہے
رنگتی لیفیہ (غیر متغیر)
کہفۂ رحم

شکل ۲۰۸۔ رحم کے متعدد سلعاتِ لیفیہ (Multiple Fibroid Tumours)۔ کثیر الولادت، عمر ۳۹۔ کلاں ترین لیفیہ میں دوری انحطاط واقع ہو گیا ہے جو بخوبی نمایاں ہے۔ اس سے چھوٹے لیفیہ میں زجاجی اماعت کا ابتدائی درجہ دکھائی دیتا ہے۔

475 نوانات آخر تک اسکی مزاحمت کرتے ہیں، لیکن ان کے جسم جلد ہی غائب ہو جاتے ہیں اور صرف نوانات ہی باقی رہ جاتے ہیں جو انجام کار ٹوٹ کر دانہ دار ٹکڑوں میں تقسیم ہو جاتے ہیں، اور اس طرح غائب ہو جاتے ہیں (دیکھو شکل ۲۰۷)۔ بعض اصابات میں وہ عضلی خلیات جو زجاجی جال سے محصور ہوتے ہیں خبیث فعالیت اختیار کر لیتے ہیں اور لحمی سلعی ہو جاتے ہیں، جس سے یہ ثابت ہوتا ہے کہ سلعاتِ لیفیہ کے زجاجی انحطاط اور لحمی سلعی تغیر میں ایک قریبی تعلق موجود ہے۔

دوری انحطاط (Cystic Degeneration)۔ یہ سلعاتِ لیفیہ کے زجاجی انحطاط

کاذوبانی (colliquative) درجہ ہے۔ زجاجی مطروح کی اماعت سے سلعہ کی بافتوں میں "دویرے" یا فضائیں بن جاتی ہیں، اور زجاجی مادہ کی تقسیم سے ان کہفہ جات کے صفات کا پتہ چلتا ہے جو اماعت سے پیدا ہوتے ہیں۔ اگر ہیالن (hyalin) یکساں رقعہ نما تودوں کی شکل میں مطروح ہو تو بڑے بڑے دویرے پیدا ہو جائیں گے۔ جب ہیالن زیادہ واضح اور سہکی ہو (شکل ۲۸۷ ا) تو متعدد دویرے بن جاتے ہیں جن کا رجحان درمیانی فواصل کی شکستگی سے متحد ہو جانے اور یک خانہ دار بن جانے کی طرف ہوتا ہے (دیکھو شکل ۲۸۸)۔

اس طرح جو کہفہ جات پیدا ہو جاتے ہیں وہ صادق دویرے نہیں ہوتے اور ان کا استر درطمی نہیں ہوتا۔ انکی دیواریں جو ناہموار یا ہموار ہوتی ہیں (دیکھو شکل ۲۸۸) زجاجی بافت سے مرکب ہوتی ہیں جو ابھی تک اماعت یافتہ نہیں ہوتی۔ یہ فضائیں اماعت کے پھیلنے اور چھوٹے چھوٹے دویروں کے درمیان کی سہکوں کے ٹوٹنے سے بڑی ہوتی جاتی ہیں (دیکھو شکل ۲۸۸)۔

زجاجی رقبہ جات کی اماعت سے پیدا شدہ دویروں کے سیالی مافیہ میں معتد بہ اختلاف پایا جاتا ہے۔ یہ بالعموم بوال کی رنگت کا اور بہت زیادہ البیومنی ہوتا ہے، اور اس میں میوسن یا کاذب میوسن کبھی موجود نہیں ہوتی۔ بعض اوقات یہ خود بخود مروّب ہو جاتا ہے مگر جو زیادہ بڑے دویروں سے حاصل کیا گیا ہو وہ سیّال حالت ہی میں رہتا ہے۔ یہ سیّال اکثر لونِ خون سے ملا ہوا ہوتا ہے اور اس لئے یہ مکدر، سبزی مائل بھورا، سرخ، یا سرخی مائل بھورا ہوتا ہے۔

دویری انحطاط صرف زجاجی رقبوں کی اماعت ہی سے ہمیشہ پیدا نہیں ہوتا، بلکہ یہ سُرخ تنخر کے بعد بھی رونما ہوتا ہے جو ایک ایسا تغیر ہے جو شاذ شحمی انحطاط سے پہلے ہمیشہ موجود ہوتا ہے۔ اگر سُرخ تنخر زجاجی اور دویری انحطاط کے درمیان حائل ہو جائے تو دویرہ کے مشمولات بعض اوقات خالص وریدی خون کے مشابہ دکھائی دیتے ہیں۔ اس سیال میں فائبرینی خمیر (fibrin-ferment) موجود نہیں ہوتا، اور اس میں ترویب واقع نہیں ہوتی۔ ایسے دویرہ کی دیوار کے عضلی ریشوں میں شحمی گلوبیچے پائے جاتے ہیں، مگر دویری زجاجی رقبہ جات کی صورت میں جبکہ سُرخ تنخر پیدا نہ ہوا ہو شحم موجود نہیں ہوتا۔

انجام کار یہ نتیجہ اخذ کیا جا سکتا ہے کہ جو دویرے سلعاتِ لیفیہ میں پائے جاتے ہیں ان میں سے اکثر کاذب دویرے ہوتے ہیں جو زجاجی مطروح کی اماعت سے پیدا ہوتے ہیں۔ صادق دویرے یقیناً سلعات لیفیہ میں گاہے گاہے پائے جاتے ہیں، اور ان کا ذکر لمفی عرقی اتساع (lymphangiectasis) کے بیان میں کیا جائے گا۔

شحمی انحطاط (Fatty Degeneration)۔ یہ تغیر زجاجی انحطاط کی نسبت قلیل الوقوع ہے۔ کلسی فراہمی کا جو ایک ایسا تغیر ہے جو معمر مریضوں میں سلعاتِ لیفیہ میں اکثر پایا جاتا ہے، یہ ایک لازمی پیش رَو ہے۔ لہٰذا اغلب یہ ہے کہ شحمی انحطاط مناسب توشیحی عوامل کے موجود نہ ہونے کی وجہ سے اکثر شناخت نہیں کیا جاتا۔ شحمی درجہ کے مطالعہ کے لئے تازہ بافت لینا چاہیئے اور منجمد تراشیں بناکر سوڈان ۳ سے ان کا توشیح کرنے کے بعد فیرینٹ کے محلول (Farrant's solution) میں تراکیب کرنا چاہیئے۔ شحمی قُطیرے گہرے نارنجی گلو بچوں کی شکل کے دکھائی دیتے ہیں۔ یہ عضلی ریشوں کے اندر واقع ہوتے ہیں، اور اس لئے یہ عضلی بنڈلوں کے رخ میں مرتب ہوتے ہیں (دیکھو صحفہ ۲۴' س)۔ سلعۂ لیفیہ میں شحم کا جو منظر خالی آنکھ سے 476 دکھائی دیتا ہے وہ اختلاف پذیر ہوتا ہے، اور ان متلازم کیفیتوں سے متاثر ہوتا ہے جو تغیراتِ خون کی وجہ سے پیدا ہوتی ہیں۔ شحمی سلعۂ لیفیہ کی کٹی ہوئی سطح بعض اوقات خفیف سی زرد ہوتی ہے لیکن اس رنگت میں کبھی کبھی حل پذیر لَونِ خون کی آمیزش پائی جاتی ہے۔ طبعی مدوّری منظر غائب ہو جاتا ہے اور سطح یکساں دکھائی دیتی ہے۔

خردبین سے دیکھنے پر زجاجی انحطاط کے تغیرات نظر آتے ہیں جن پر شحمی گلو بچوں کی فراہمی مستزاد ہوتی ہے (دیکھو صحفہ ۲۴' د)۔

یہ اسی صادق انحطاطی عمل کے تغیرات ہوتے ہیں جو کلسی فراہمی کا پیش رو ہوتا ہے جیسا کہ پہلے بیان کیا جا چکا ہے۔ مزید برآں یہ تنخر سے پہلے بھی ہمیشہ پایا جاتا ہے، اور اس امر کا حوالہ آئندہ بھی دیا جائے گا۔

ایسا معلوم ہوتا ہے کہ بعض شاذ مثالوں میں سلعاتِ لیفیہ میں شحم کا وجود ایک حیوی مگر فاسد فعالیت کا نتیجہ ہوتا ہے جو جسم کے دوسرے حصوں میں شحمی سلعہ کے تکون کے مشابہ ہوتا ہے۔ اس قسم کی غیر معمولی کاذب بالیدوں کو بیان کرنے کے لئے شحمی عضلی سلعہ (lipomyoma)، لیفی شحمی عضلی سلعہ (fibrolipomyoma) اور شحمی سلعیت (lipomatosis) کی سی اصطلاحیں مستعمل رہی ہیں۔

اگر خردبین سے دیکھا جائے تو جو شحمی گلو بچے شحمی سلعیت میں پائے جاتے ہیں وہ اتنے بڑے نہیں ہوتے جتنے بڑے کہ یہ معمولی شحمی سلعہ میں دکھائی دیتے ہیں۔ بخلاف اس کے معمولی شحمی انحطاط میں شحمی قُطیرے نہایت ہی چھوٹے ہوتے ہیں (صحفہ ۲۴' ج اور د کا

مقابلہ کیا جائے)۔ جو خواص خالی آنکھ سے دکھائی دیتے ہیں وہ بھی بالکل مختلف ہوتے ہیں۔ سلعہ کے لیفیتی عناصر کا مدوّری منظر بعض اوقات باقی رہتا ہے، اور نہ تو تنخر کی کوئی شہادت پائی جاتی ہے اور نہ علقیت کی۔ صفحہ ۲۴۴ ج سے یہ ظاہر ہوتا ہے کہ اس حالت میں بھی شحم عضلی ریشوں کے صرفہ پر بنتا ہے۔ لہٰذا اس امر کو کسی قسم کا فیصلہ کرنے کے بغیر ہی چھوڑ دینا چاہئے کہ اس تغیر کو انحطاطی تصور کرنا کس حد تک جائز ہے، اور یہ کس حد تک نوساختی (neoplastic) ہے۔

کلسی انحطاط (Calcareous Degeneration)۔ معمر مریضوں میں سلعاتِ لیفیہ میں چونے کے املاح کی فراہمی اکثر دیکھنے میں آتی ہے۔ ان املاح کے مطروح ہونے سے پہلے بافتوں میں شحمی اشیا پائے جاتے ہیں جو لپائڈ کہلاتے ہیں۔ ان میں سے بعض لپائڈی شحم اور بعض لپائڈی صابونوں کی شکل میں ہوتے ہیں، اور یہ بالید کے سوءِ تغذیہ سے پیدا شدہ انحطاط کا نتیجہ ہوتے ہیں۔ شحم مردہ خلیات کی البیومن سے مل جاتا ہے جس سے صابونی البیومن (soap-albumen) بن جاتی ہے اور موخر الذکر اور خون سے حاصل شدہ کیلشیم کے ملنے سے حل ناپذیر دہرے کلسیمی صابون بن جاتے ہیں۔ انجام کار CO_2 اور PO_4 کے ساتھ ملنے سے چونے کے کاربونیٹ اور فاسفیٹ بن جاتے ہیں جو مردہ بافتوں میں حل ناپذیر املاح کی شکل میں مطروح ہو جاتے ہیں۔

سلعاتِ لیفیہ کا کلسی انحطاط بعض اوقات بالید کے صرف محیط پر ہی اثر انداز ہوتا ہے جس سے اس پر ایک خول نما غلاف چڑھ جاتا ہے، اور بعض اوقات چونے کے املاح کی فراہمی سلعہ کے تمام جرم میں منتشر پائی جاتی ہے جس سے نام نہاد سنگِ رحم (womb-stone) پیدا ہو جاتا ہے۔

لیفی عضلی سلعہ کا تکلّس لاشعاعوں کے استعمال سے سریری طور پر شناخت کیا جا سکتا ہے۔

تنخر (Necrosis) اور تنخر بافت (Necrobiosis)۔ عملیہ سے دور کئے ہوئے سلعاتِ لیفیہ میں سے ۵ فیصدی میں تنخر پایا جاتا ہے (ٹریسی: Tracey)۔ چونکہ سلعہ کے مرکزی حصے اس کی رسدِ خون سے بعید ترین ہوتے ہیں اس لئے ان میں تنخری تغیر کے نمودار ہونے کا سب سے زیادہ امکان ہوتا ہے۔ تنخری رقبہ کے حدود کبھی واضح ہوتے ہیں

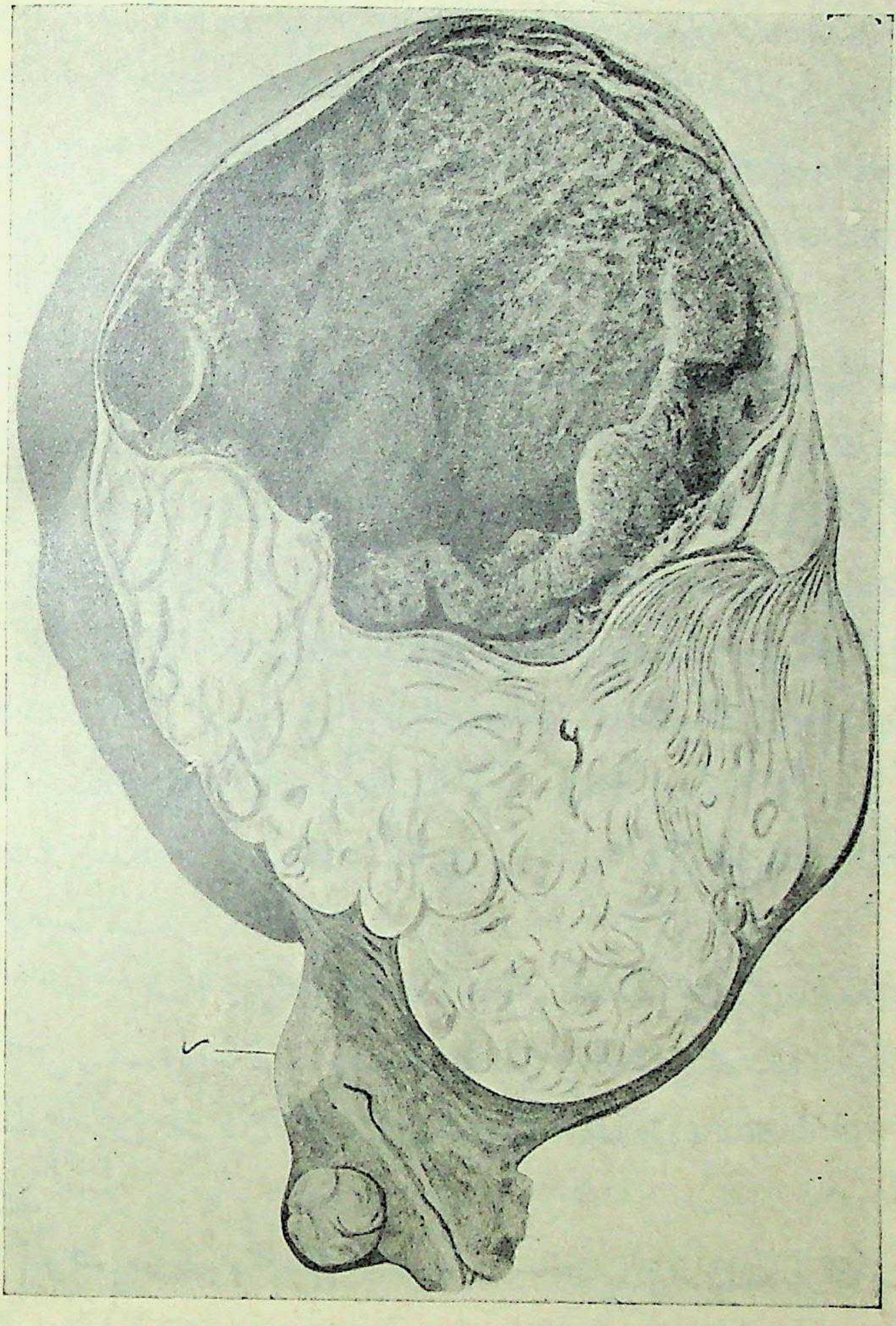

شکل ۲۸۹ - عظیم الجسامت تحت مصلی سلعہ لیفیہ جو رحم کے ساتھ ایک عریض قاعدہ کے ذریعہ سے چسپیدہ ہے۔ اس سلعہ کا بالائی نصف دویرہ دار ہے۔ دویرہ میں ایک تلیف یافتہ کاذب غشا موجود ہے۔ اسکے مشمولات لزج اور خون آلود سیال تھے۔ اور صلی تغیر زجاجی اور شحمی انحطاط تھا جس کے بعد سرخ تنخر واقع ہوا۔

اور کبھی غیر واضح ۔ مردہ بافت کی رنگت قرب وجوار کے عروقِ خون کے تغیرات کے لحاظ سے مختلف ہوتی ہے، اور یہ زرد، رماوی، ارغوانی، میجنٹا یا مہاگنی کی طرح سرخ ہوتی ہے۔ تنخری قطعات کے تحت مصلی، زخنیکی یا تحت مخاطی سلعاتِ لیفیہ میں پیدا ہونے کا امکان ہوتا ہے۔ اس تغیر سے پہلے زجاجی یا شحمی انحطاط ہمیشہ پایا جاتا ہے۔

تنخر بافت (necrobiosis) کی اصطلاح بافتوں کے تنخر یا ان کی مکمل موت کے مقابلہ میں ان کی جزوی تباہی یا جزوی موت کے لئے عام طور پر استعمال کی جاتی ہے۔ مگر اس اصطلاح کا اطلاق محدود ہو گیا ہے، اور یہ سلعاتِ لیفیہ کے ایک خاص قسم کے انحطاط کو ظاہر کرنے کے لئے استعمال کی جاتی ہے جو اپنی رنگت کی وجہ سے سرخ انحطاط (red degeneration) کے نام سے موسوم کیا جاتا ہے۔ تنخر بافتی یا "سرخ" انحطاط بڑے بڑے مجرد رختی سلعاتِ لیفیہ پر خاص طور پر اثر انداز ہوتا ہے، اور ہمزامن حمل کے ساتھ اس کا واقع ہونا مدت سے معلوم ہے۔ مگر اس سے یہ نہ سمجھ لینا چاہیے کہ حمل اس دلچسپ انحطاطی تغیر کا لازمی پیشرو ہے۔ مختلف عمر کی عدیم الولادت عورتوں میں بھی اس کی انتہائی مثالیں وقتاً فوقتاً ملتی ہیں۔ تنخر بافت کی اصطلاح کے استعمال کا ایک سبب یہ ہے کہ بعض تنخر بافتی سلعاتِ لیفیہ اپنی حیویت کو از سر نو حاصل کر سکتے ہیں، اور اس خیال کی تائید میں سریری شہادت موجود ہے۔ الیمیت اور درد کے سریری امارات اور ارتفاع تپش بھی کم و بیش عرصہ کے بعد زائل ہو جاتے ہیں۔

سرخ سلعاتِ لیفیہ کی بستگی نسبتہً نرم ہوتی ہے۔ کاٹنے پر یہ گائے کے گوشت کے خام یا نیم پخت قتلہ کے مشابہ دکھائی دیتے ہیں، اور ان سے ایک خاص قسم کی ناگوار بو نکلتی ہے۔ کیسہ میں بعض اوقات متسع یا علقیت یافتہ عروق دیکھنے میں آتے ہیں، اور اس سے کم کثرت کے ساتھ یہ بالید کے اندرونی حصّہ میں بھی پائے جاتے ہیں۔ ان سلعات کا رنگ ان حل پذیر الوانِ خون سے پیدا ہوتا ہے جو خون پاشیدگی سے آزاد ہو جاتے ہیں۔ لیتھ مرے (Leith Murray) نے اس مظہر کو لپائڈی اجسام کے فعل سے منسوب کیا تھا جو ہمیشہ موجود ہوتے ہیں۔ حل پذیر لونی مادہ کی حقیقی کیمیاوی ماہیت نامعلوم ہے، اور ابھی تک یہ بھی معلوم نہیں ہو سکا کہ اگر خون پاشیدگی کو علقیت کے ساتھ، جو کہ عام طور پر موجود ہوتی ہے، کوئی تعلق ہے تو وہ کیا ہے۔

خردبین سے دیکھنے پر انحطاط کے درجہ کا اندازہ خلیات کے نواتات کی تعداد اور ان کے

منظر اور خلیہ مایہ کے اس رویہ سے کیا جاتا ہے جو یہ تفرقی توشیہات کے لئے اختیار کرتا ہے۔ بالید جتنی زیادہ تنخر یافتہ ہوگی تفریق اتنی ہی کم ہوگی اور توشیہ اتنا ہی زیادہ منتشر ہوگا۔ سرخ سلعاتِ لیفیہ میں اس لحاظ سے کوئی امتیازی خواص موجود نہیں ہوتے۔ جن خرد بینی خصائص کا ذکر تنحمی انحطاط کے تحت کیا جاچکا ہے (صفحہ 475) وہی خصائص ہر قسم کے تنخر یافتہ سلعہ لیفیہ کے ہوتے ہیں خواہ اس کی رنگت کچھ بھی ہو۔ لہٰذا خردبین کی مدد سے سرخ یا زرد یا کسی دوسرے رنگ کے تنخر میں تمیز کرنا ناممکن ہے۔ بنابریں سرخ انحطاط کوئی امراضیاتی قسم نہیں ہے۔ اسکو جو سریری اہمیت حاصل ہوئی ہے وہ صرف اس کے حامل یا نفاسی رحم کے ساتھ پائے جانے اور اس کے نمایاں منظر سے ہوئی ہے۔ صفحہ ۲۳ میں ایک سلعہ لیفیہ دکھایا گیا ہے جو ترقی یافتہ سرخ انحطاط کی حالت میں ہے اور ساڑھے چار ماہ کے حامل رحم میں واقع ہے۔

اس امر کا خیال رکھا جائے کہ تنخر یافتہ سلعاتِ لیفیہ کا رنگ سرائت کے اثر سے پیدا نہیں ہوتا۔ جب ان میں جراثیم پائے جاتے ہیں تو سرائت ثانوی ہوتی ہے۔

تہبج (Œdema) اور لمفی عروقی اتساع (Lymphangiectasis)۔ جب کوئی سلعہ لیفیہ نرم ہو اور تراشش پر اس سے بہت سا سیال مترشح ہو تو اسے عام طور پر متہبج کہا جاتا ہے۔ ایسے اصابات اکثر درحقیقت اماعت کی مثالیں ہوتے ہیں جو زجاجی انحطاط سے پیدا ہوتی ہے۔ صادق تہبج قلیل الوقوع ہے۔ مگر اماعت سلعات لیفیہ میں اکثر دیکھنے میں آتی ہے اور بعض اوقات اس کے ساتھ تہبج بھی ہوتا ہے، لیکن یہ بخوبی سمجھ لینا چاہیے کہ یہ دونوں عمل ایک دوسرے سے علیحدہ اور مختلف ہیں۔

متہبج سلعہ لیفیہ حس پر نیم متموج ہوتا ہے، اور رحم کی لسنگی سریری نقطۂ نظر سے حمل کی طرف اشارہ کرتی ہے۔ کاٹنے پر بہت سا مصل خارج ہوتا ہے۔ اس سیال میں صرف البیومن کی ایک قلیل مقدار موجود ہوتی ہے، اور یہ سیال اس لحاظ سے اس سیال سے بالکل مختلف ہے جو زجاجی اماعت کے اصابات میں پایا جاتا ہے اور جس میں البیومن کی بہت بڑی مقدار پائی جاتی ہے۔

دار

خردبین سے امتحان کرنے پر متہبج سلعہ لیفیہ میں جو بنڈل دکھائی دیتے ہیں وہ گلی یا دانہ دار یا د سے ایک دوسرے سے علیحدہ ہوتے ہیں جو اس عبور رشحہ (transudate) کے اجزائے ترکیب سے بنتا ہے جو سخت بنانے کے عمل کے دوران میں ثبت ہوجاتا ہے۔ (دیکھیے صفحہ

۴۲، ۴۳)۔ عضلی ریشے خود متورم ہوتے ہیں چنانچہ عرضی تراش میں یہ بڑے بڑے صاف خلیات کی طرح دکھائی دیتے ہیں جن کا خلیہ مایہ غیر موشّہ ہوتا ہے۔

تہیّج سلعاتِ لیفیہ میں مجاری لمف متسع پائے جاتے ہیں۔ بعض اوقات یہ حالت اتنی نمایاں ہوتی ہے کہ اسے لمفی عرقی اتساع (lymphangiectasis) کے نام سے موسوم کرنا مناسب ہوتا ہے۔ مجاری لمف کا اتساع اور مصل کا عبور ارتشاح میکانی ضغطہ کے نتائج ہیں جو دورانِ لمف میں بتدریج جزوی تسدد پیدا کرنے کے لئے کافی ہوتا ہے۔ سلعہ میں تہیّج واقع ہونے کا عام ترین سبب حوض میں سلعہ کا انغراز ہے۔

479 محوری گردش (Axial Rotation)۔ بعض اوقات ساقچہ دار تحت باریطونی سلعہ لیفیہ بل کھا جاتا ہے، اور یا اپنے محور پر گھوم جاتا ہے۔ جب تلوّی انتہائی درجہ کا ہوتا ہے تو رحم بھی جس کے ساتھ سلعہ پیچیدہ ہوتا ہے اس گردش میں شریک ہو جاتا ہے (دیکھو صفحہ 471)۔ محوری گردش ایک ایسا حادثہ ہے جو سلعاتِ لیفیہ کی نسبت مبیضی سلعات میں کہیں زیادہ کثرت سے واقع ہوتا ہے، اور اس کے وقوع کے متعلق عمومی بحث کسی آئندہ باب میں کی جائیگی (دیکھو صفحہ 726)۔

سلعاتِ لیفیہ میں گردش عموماً جزوی ہوتی ہے، کیونکہ ساقچہ کی موٹائی بل کو نصف دائرہ سے زیادہ گردش نہیں کرنے دیتی۔ رحم کا مکمل دائرہ پر گردش کر جانا اور بھی زیادہ غیر معمولی امر ہے، لیکن جزوی گردش تنگ سے بھی قنال عنق میں مسدودیت پیدا ہو جاتی ہے، اور خونِ حیض رحم میں جمع ہو جاتا ہے (ہیمیٹومیٹرا یعنے رحمی اجتماع الدم)۔ جن سلعاتِ لیفیہ میں گردش واقع ہو جاتی ہے ان کا رنگ امتلائی کی وجہ سے گہرا ارغوانی ہو جاتا ہے، اور خردبین سے امتحان کرنے پر وسیع رحنی نزف پایا جاتا ہے۔ مزید برآں سلعہ بھی قرب و جوار کے اعضا سے وسیع انضمامات پیدا کر لیتا ہے۔ گاہے گاہے ساقچہ کے اس حصہ کے تغذیہ میں جو بل کی بُعدی جانب پر ہوتا ہے بہت سا نقص واقع ہو جاتا ہے، اور ذبول واقع ہو جاتا ہے اور سلعہ رحم سے علیحدہ ہو جاتا ہے۔ اس کے بعد اس کی پرورش ان عروق سے ہوتی ہے جو اس کے انضمامات میں پیدا ہو جاتے ہیں، اور ثربی انضمامات متبادل رسدِ خون کا منبع ہونے کی حیثیت سے اہم ترین ہیں (طفیلی سلعاتِ لیفیہ)۔

مبیضی سلعات میں جو حاد علامات پیدا ہوتے ہیں ان کے مشابہ علامات بعض اوقات

ان سلعاتِ لیفیہ میں بھی پیدا ہو جاتے ہیں جن میں تلوّی دفعتہً نمودار ہو جاتا ہے۔ مگر یہ ایک استثنائی حالت ہے، ہمارا تجربہ یہ ہے کہ ایسی مثالیں دورانِ حمل ہی میں پائی جاتی ہیں، اور اس سلسلہ میں ہمارے مشاہدہ میں دو مثالیں آئی ہیں۔ گردش بالعموم بتدریج واقع ہوتی ہے، اور جن علامات کو تلوّی سے منسوب کیا جا سکتا ہے وہ یا تو نا قابلِ لحاظ ہوتے ہیں اور یا پیدا ہی نہیں ہوتے[1]۔

وعاسلعی (Angiomatous) یا صغیر عروقی اتساعی (Telangiectatic) تغیرات ۔ صادق وعائی سلعات (angiomata)، یعنی وہ بالیدیں جو عروقِ خون کے جدید تکون سے مرکب ہوتی ہیں، سلعاتِ لیفیہ میں نادر الوقوع ہیں۔ یہ صرف گاہے گاہے پائی جاتی ہیں، اور جدید تکونِ عروق کا انحطاطی یا تنخزی تغیر سے بظاہر کوئی تعلق نہیں ہوتا۔

احتقان یافتہ عروق، تنخزی رقبہ جات اور خاص کر ان رقبہ جات کے گرد جو سرخ انحطاط کی قسم سے ہوں، بعض اوقات اس قدر نمایاں ہوتے ہیں کہ ان کا ذکر صغیر عروقی اتساعات (telangiectases) کے نام سے کیا جاتا ہے۔ اس کا یہ مطلب نہیں کہ جدید عروق بن جاتے ہیں بلکہ رکود اور احتقان کی وجہ سے سابق الوجود عروق نمایاں ہو جاتے ہیں۔ جو تحت مخاطی سلعاتِ لیفیہ دورانِ خروج میں مضغوط ہو گئے ہوں اور جن تحت باریطونی سلعاتِ لیفیہ کے ساقچہ میں انتہائی تلوّی واقع ہو گیا ہو، ان میں امتلا کے بعد بھی تغیر واقع ہو جاتا ہے۔

سرائتی تغیرات ۔ جب سلعاتِ لیفیہ سرائت زدہ ہو جاتے ہیں تو سرائت کا راستہ بالعموم دروں رحمہ ہی ہوتا ہے۔ لہٰذا اس سے یہ نتیجہ نکلتا ہے کہ تحت مخاطی بالیدوں میں سرائت زدہ ہونے کا امکان سب سے زیادہ اور تحت باریطونی بالیدوں میں سب سے کم ہوتا ہے۔ سرائت ایک اور منبع سے بھی واقع ہو سکتی ہے، اور یہ رودہ ہے۔ اس حالت میں یہ سلعہ لیفیہ پر اس کی باریطونی سطح کی طرف سے حملہ آور ہوتی ہے۔ شاذ شاذ اصابات میں ایسا بھی معلوم ہوتا ہے کہ یہ خون کے ذریعہ بھی واقع ہوتی ہے۔

بعض اوقات بڑا سا سلعہ لیفیہ جو رحم اور بہت سی بالیدوں پر مشتمل ہوتا ہے تمام کا تمام عمومی انضمامات سے محصور ہو جاتا ہے، جن میں سلعہ کی تقریباً تمام باریطونی سطح شریک

---

[1] عضلی سلعی رحم کے تلوّی کے اصابات کے اندراج کیلئے دیکھو "Fibroids and Allied Tumours" (Lockyer), Appendix, pp. 561-566.

ہوتی ہے، اور جن کے ذریعہ سے یہ رودہ، ثرب، رحمی ضمیمہ جات، اور جداری باریطون سے مضبوطی سے پیچیدہ ہو جاتا ہے۔ ایسے اصابات میں مزامن الوقوع انبوبی مبیضی التہاب اور حوضی دروں رحمیت ہمیشہ موجود ہوتے ہیں۔ قبل الذکر کی حالت میں رحم پر شائد دونوں طرف سے حملہ ہوتا ہے، یعنی دروں رحمہ کی طرف سے صعودی سرائت کا جو مہبل سے آتی ہے، اور باریطون کی طرف سے التہاب باریطون کا جو انبوبی سرائت کا نتیجہ ہوتا ہے۔ اس قسم کے اصابات میں درد اور کثرتِ طمث نمایاں علامات ہوتے ہیں۔ اگر صرف باریطونی انضمامات تنہا موجود ہوں تو ان سے ہمیشہ درد پیدا نہیں ہوتا، اور جب تک شکم کو کھولا نہ جائے ان کے وجود کا شبہ بھی پیدا نہیں ہوتا۔

سلعہ لیفیہ میں تقیح نادر الوقوع ہے، لیکن زخنکی سلعات (دروں رحمی سرائت) اور تحت باریطونی بالیدوں (رودی سرائت) میں اس کے واقع ہونے کی مثالیں درج کی جا چکی ہیں۔ خراج کو قبل الذکر حالت میں کہفۂ رحم کی طرف سے اور موخر الذکر حالت میں رودہ کی طرف سے خالی کیا جا سکتا ہے۔

اغثاث (Sloughing) قریب قریب صرف تحت مخاطی اور سعدانی بالیدوں ہی میں واقع ہوتا ہے، اور سرائت کا منبع کوئی سابق الوجود سرائتی مواد ہوتا ہے۔ بعض اصابات میں یہ قبالتی یا نسائیاتی عملیتی مداخلت کا یا اسی قسم کے آلات کے استعمال کا نتیجہ ہوتا ہے۔ جب تک سلعہ کا کیسہ علیٰ حالہ رہتا ہے اغثاث شاید کبھی نہیں واقع ہوتا، اور جب کیسہ سلعہ کے خروج کے طبعی عمل کے دوران میں یا عملیتی مداخلت سے پھٹ جاتا ہے تو سرائت کے بعد اغثاث کے نمودار ہونے کا احتمال ہوتا ہے۔ رحم کی نفاسی عفونتی سرائت میں ایسا اکثر دیکھا جاتا ہے۔ اغثاث اور خروج کے عمل اکھٹے واقع ہوتے ہیں اور ان کے ساتھ مفرط بے قاعدہ نزف اکثر واقع ہوتا ہے۔ ارتفاعِ تپش قاعدۃً متوسط درجہ کا ہوتا ہے، کیونکہ عنق میں سے مسیلیت بغیر کسی رکاوٹ کے ہو سکتی ہے جو کہ اُن رحمی انقباضات سے جو سلعہ کے خروج کے عمل کے ساتھ واقع ہوتے ہیں فراخ ہو جاتی ہے۔ ان اصابات میں بالیدوں کے خارج شدہ ٹکڑوں کے نسیجیاتی امتحان سے اکثر کوئی فیصلہ نہیں کیا جا سکتا کیونکہ مردہ بافتوں کے توشیہی تعاملات غائب ہو جاتے ہیں۔

سلعاتِ لیفیہ کے سلسلہ میں انضمامات عام طور پر نہیں پائے جاتے، اور جو انضمامات مبیض کے سلعات کی حالت میں پائے جاتے ہیں ان کے مقابلہ میں یہ بہت

قلیل الوقوع ہیں۔ ٹریسی (Tracey) کے ۳،۵۶۱ اصابات میں سلعہ صرف ۳،۵ فی صدی میں منضم پایا گیا۔ انضمامات چار مختلف حالتوں کے تحت پیدا ہوتے ہیں۔ (۱) بعض اوقات انحطاط یافتہ رقبہ کے اوپر مختص المقام انضمامات بن جاتے ہیں، اور اس حالت میں ترب ہی وہ ساخت ہوتی ہے جس کے ساتھ یہ غیر معمولی پیچیدگی واقع ہوتی ہے۔ (۲) مختص المقام انضمامات سرائت کے کسی خارج الرحم مزمن الوجود منبع یعنی ملتہب قلوبی نلی یا بیض، زائدہ دودیہ یا امعاء کے چنبر کے قرب وجوار میں پائے جاسکتے ہیں۔ (۳) سلعہ کی تمام باریطونی سطح کے عمومی انضمامات رحم کی سرائت سے واقع ہوسکتے ہیں۔ (۴) سلعہ اور ضمیمہ جاتِ رحم کے درمیان اس حالت میں بھی کثیف انضمامات پائے جاتے ہیں جب کہ مبیض میں "قیرگوں دوبرے" ("tarry cysts") یا دروں رحمی سلعات (endometriomata) موجود ہوں (دیکھو صفحات 673 تا 675).

انضمامات کے موجود ہونے کی حالت میں سلعہ کی تمام حرکت پذیری شاذ و نادر ہی زائل ہوتی ہے، اور عملیہ سے پہلے ان کی شناخت کرنا مشکل ہوتا ہے۔ ان کی وجہ سے تمام اصابات میں درد پیدا نہیں ہوتا، اور سوائے اس کے ان کی اور کوئی اہمیت نہیں کہ ان سے عملیۂ استیصال کی جراحی دقتوں میں معتدبہ اضافہ ہوجاتا ہے۔

سلعاتِ لیفیہ کے خبیث تغیرات

چونکہ سلعاتِ لیفیہ خالصۃً میاں بافتی (میزنکائیمل) بالیدیں ہیں اس لئے ان میں صرف ایک ہی خبیث بعد تکوین واقع ہوسکتی ہے جو لازمی طور پر میاں ناہضی (میسوبلاسٹک) ہوگی۔ ان سلعات میں مندرجہ ذیل تغیرات واقع ہوتے ہیں۔ (۱) خبیث سلعاتِ عضلۂ املس (malignant leiomyomata) جو کثیر الخلایا ہوتے ہیں اور جن میں سروحات (metastases) پیدا کرنے کی استعداد پائی جاتی ہے، اگرچہ یہ بلحاظ نسیجیات خبیث نہیں۔ (۲) سلعاتِ لحمیہ جو خبیث بعد تکوین کے ذریعہ سے عضلی خلیات سے (دیکھو شکل ۲۹۱ اور ۲۹۲) اور سلعہ لیفیہ کی اتصالی بافت کے خلیات سے پیدا ہوتے ہیں۔ (۳) گرد دروں حلمی سلعات (peri-endotheliomata) اور دروں حلمی سلعات (endotheliomata) جو کم خبیث سلعات ہیں اور سلعہ لیفیہ کے عروق خون اور عروقِ لمف سے پیدا ہوتے ہیں۔

481

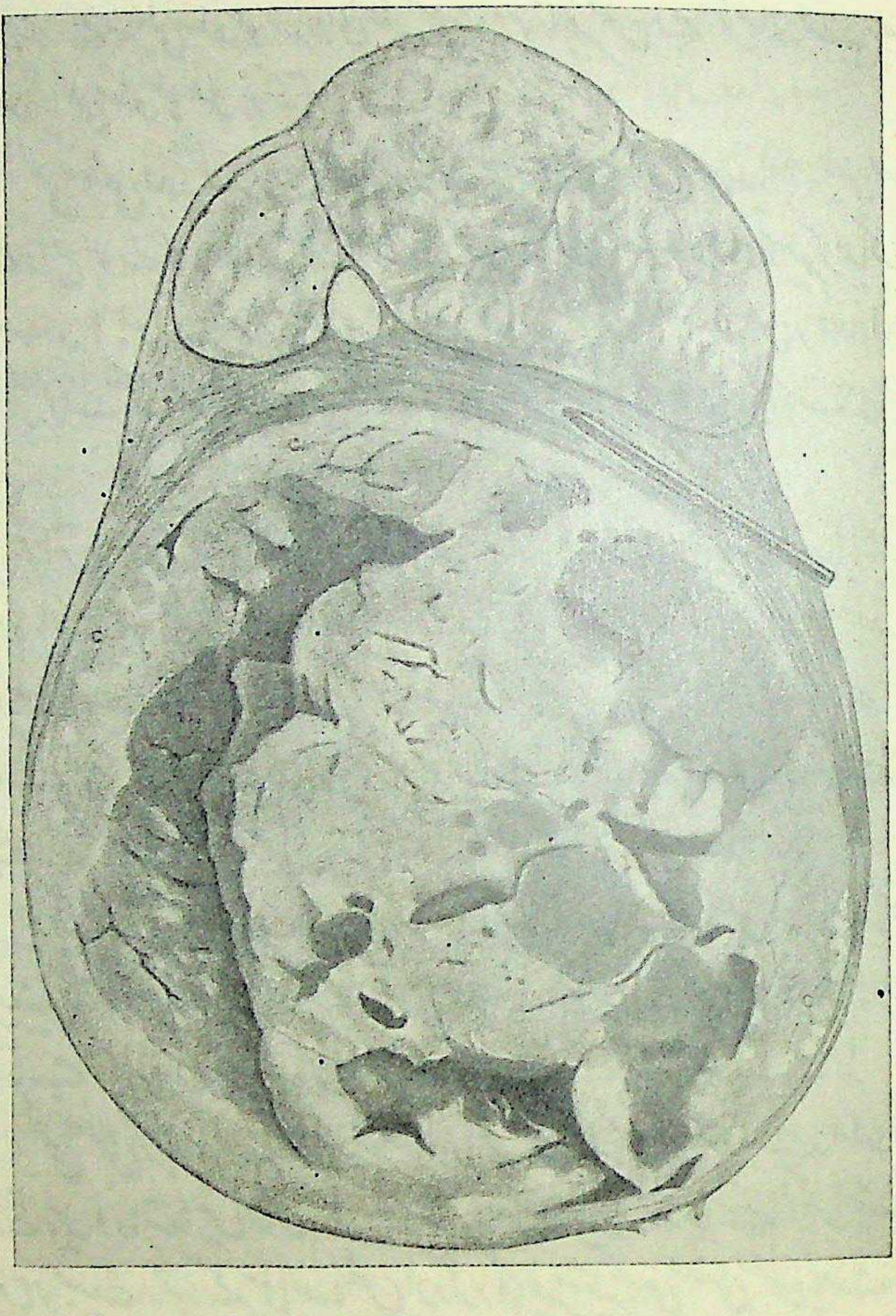

شکل ۲۹۰۔ سلعہ لیفیہ میں سارکومیٹس میٹاپلیزیا یعنی لحمی سلعی بعد تکوین۔ نیچے کی بالید میں جو زیادہ بڑی بھی ہے ہموار متجانس لحمی سلعہ کے رقبہ جات دکھائی دیتے ہیں جن میں دوری فضائیں موجود ہیں جو اختلاط یافتہ بافت اور خون پر مشتمل ہیں۔ کیسہ کلسی تھا۔ اوپر کے سلعہ لیفیہ کے مدوری منظر کا مقابلہ نیچے کے لحمی سلعہ کی ہموار تراش سے کیا جائے۔

چونکہ لیفی عضلی سلعہ میں برناہضی بافت (epiblastic tissue) موجود نہیں ہوتی اس لئے اس سلعہ کے اندر سے سرحلمی سلعہ اور سرطانی سلعہ کا پیدا ہونا غیر ممکن ہے، مگر سلعہ لیفیہ پر مزامن الوجود سرطانی سلعہ یا لحمی سلعہ کا حملہ ہوسکتا ہے۔

لحمی سلعی بعد تکوین (Sarcomatous Metaplasia)۔ لیفی عضلی سلعہ میں لحمی سلعی تغیر کے واقع ہونے کا امکان پہلے مشتبہ سمجھا جاتا تھا لیکن اب اسے تسلیم کر لیا گیا ہے۔ لیفی عضلی سلعہ [جس کے معیاری خلیات مضغی لیفی ناہض اور املس ناہض (leioblast) ہیں] کی روئداد اس وقت تک مکمل نہ ہوگی جب تک کہ اس میں خبیث بعد تکوین کی استعداد کا مظاہرہ نہ ہو۔

تواتر۔ فہلنگ (Fehling) نے سلعاتِ لیفیہ کے ۲ فیصدی اصابات میں لحمی سلعی بعد تکوین دریافت کی۔ کلن (Cullen) نے ۱،۲۱ فیصدی، نوبل نے ۱،۸ فیصدی، اور ڈلیپی نے ۱،۵ فیصدی اصابات میں اس تغیر کے واقع ہونے کی اطلاع دی ہے۔ تازہ ترین اعداد و شمار کے لحاظ سے یہ تناسب اور بھی کم ہوگیا ہے، چنانچہ اب یہ ۱ فی صدی سے بھی کم تصور کیا جاتا ہے۔

یہ ایک مشہور و معروف سریری امر ہے کہ لیف آسا سعدانے یعنی ساقچہ دار تحت م سلعاتِ لیفیہ جو تراش پر سلیم معلوم ہوتے ہیں بار بار عود کر آتے ہیں، اور انجام کار ان میں لحمی سلعی تغیر پایا جاتا ہے۔ بہر حال ہر قسم کا سلعہ لیفیہ اس تغیر سے متاثر ہوسکتا ہے۔

لحمی سلعی رقبہ جات کے مناظر خالی آنکھ سے۔ جو لحمی سلعی تغیرات سلعہ لیفیہ میں واقع ہوتے ہیں وہ ابتدا میں خالی آنکھ سے شناخت نہیں کئے جاسکتے لیکن جب یہ بخوبی کر جاتے ہیں تو خبیث رقبہ کے جلی خصائص ارد گرد کی غیر متغیر لیفی عضلی سلعی بافت سے نمایاں طور پر مختلف ہوتے ہیں۔ یہ رقبہ اکثر واضح المحدود ہوتا ہے کیونکہ کٹی ہوئی سطح متجانس ہوتی ہے۔ سلعہ لیفیہ کی تراش کی طرح مدورہ دار نہیں ہوتی (دیکھو شکل ۲۹۰)۔ اسکی رنگت موتی کی مانند سفید ہونے کی بجائے زرد ہوتی ہے، اور خبیث بافت غیر متغیر لیفی عضلی سلعی بافت کی نسبت جس یہ محصور ہوتی ہے بہت نرم ہوتی ہے۔ لحمی سلعی رقبہ میں بعض اوقات انحطاط واقع ہو جاتا ہے، اور اس دو پیرے پیدا ہو جاتے ہیں، نیز خون اور خون آلود سیال کے اجتماعات بھی اس میں پائے یہ دموی دو پیرے باریک دیواروں والے مضغی شعری عروق کے انشقاق سے بنتے ہیں۔

لحمی سلعی تغیر عام طور پر سلعہ لیفیہ کے مرکزی حصہ میں شروع ہوتا ہے (دیکھو شکل ۲۹۰)۔

خردبینی مناظر۔ بعد تکوین کا مطالعہ کرنے کے لیئے تراشیں خبیث رقبہ کے محیط پر سے لینی چاہئیں۔ سلعہ لیفیہ میں سلعہ لحمیہ کے پیدا ہونے کے دو امکانی مآخذ ہیں یعنی اتصالی بافت اور عضلہ۔ قبل الذکر میں بین عضلی لیفی بافت غیر طبعی طور پر کثیر الخلایا ہو جاتی ہے۔ جدید لحمی سلعی خلیات کے تودوں کے درمیان سے عضلہ بتمامہ یا جزوی طور پر غائب ہو جاتا ہے جس سے بالید کا منظر سہکی ہو جاتا ہے۔ نو بالید کے خلیات جب بڑھتے ہیں تو ان کے زائدے نکل آتے ہیں (دیکھو شکل ۲۹۲)، اور ان میں سے بعض گوشہ دار ہو جاتے ہیں، ان کے نواتات جسامت میں سرحلمی نواتات کے برابر ہو جاتے ہیں اور ان میں خیطیتی انقسام (mitotic division) پایا جاتا ہے۔

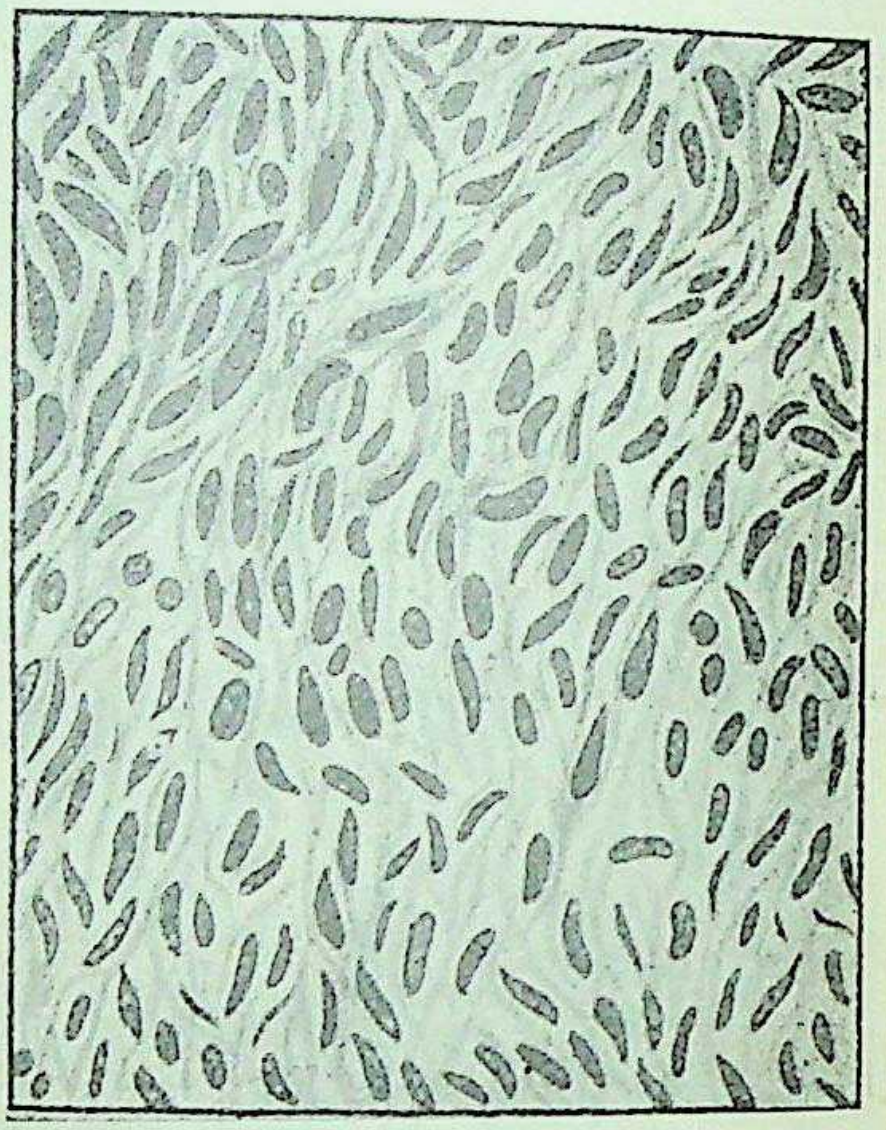

شکل ۲۹۱ - رحم کے سلعہ لیفیہ کے عضلی خلیات کی لحمی سلعی بعد تکوین (سارکومیٹس میٹاپلیزیا)۔ چھوٹے چھوٹے ڈنڈے غیر متغیر عضلی خلیات ہیں، تکلہ نما اور جئی کی شکل کے خلیات خبیث ہیں۔

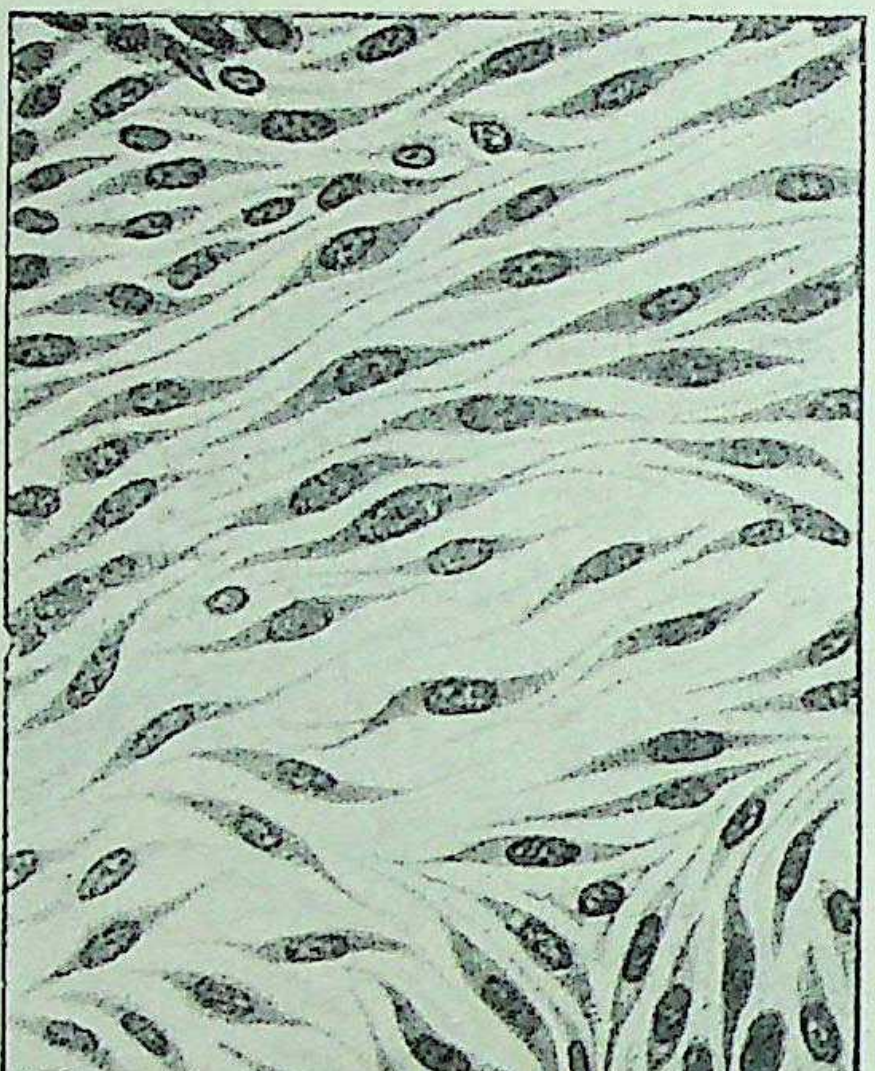

شکل ۲۹۲ - رحم کے لیفی عضلی سلعہ کے عضلی خلیات کی لحمی سلعی بعد تکوین (سارکومیٹس میٹاپلیزیا)۔ خلیات کے شاخدار زائدوں کو غور سے دیکھا جائے۔

بالید میں باریک دیواروں والے بہت سے شعری عروق ہوتے ہیں جن کے انساع سے دموی دورے بن جاتے، اور ان میں اکثر اوقات دریدگیاں دیکھنے میں آتی ہیں جو رغنگی نزف کا باعث ہوتی ہیں۔ اگر بالید کے مرکز پر سے تراش لی جائے تو یہ تکلہ نما اور گول خلیات کی آمیزش

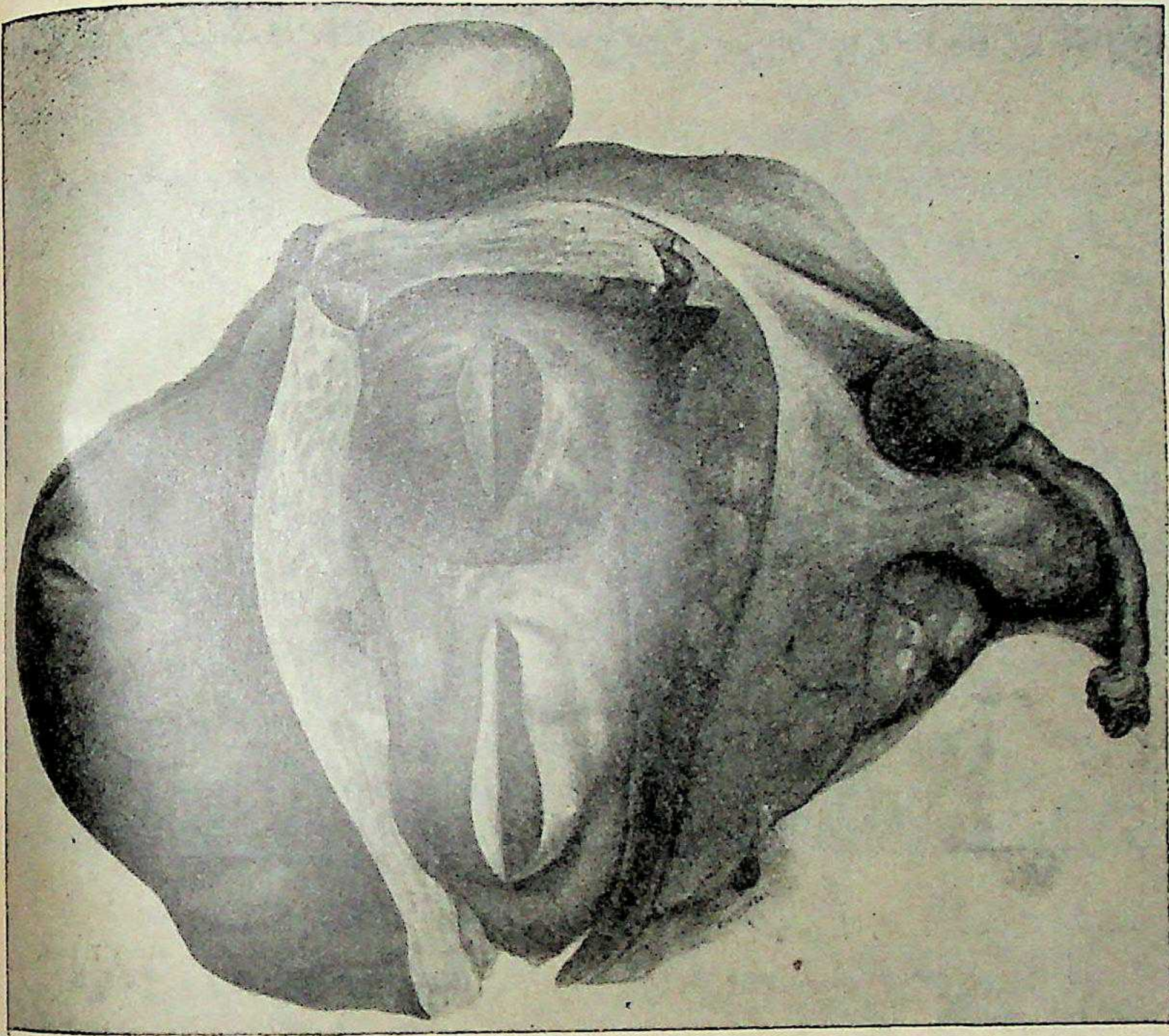

شکل ۲۹۳ - سلعہ لیفیہ جس پر سلعہ لحمیہ کا حملہ ہوا ہے - کہفہ رحم میں دو لحمی سلعی کرتے بیچے تحت مخاطی بالیدوں کی شکل میں ابھرے ہوئے ہوتے ہیں۔

مرکب دکھائی دیتی ہے، اور یہ ممکن ہے کہ اتصالی بافت اور عضلہ دونوں خبیث بعد تکوین میں بیک وقت حصہ لیتے ہوں۔ بخلاف اس کے یہ بھی ثابت کیا جا چکا ہے کہ یہ تغیر صرف عضلی بافت میں بھی پیدا ہو سکتا ہے (دیکھو شکل ۲۹۱ اور ۲۹۲)۔ عضلہ کی لحمی سلعی بعد تکوین سے عضلی لحمی سلعہ یا صحیح معنوں میں املس عضلی لحمی سلعہ (لیئومائیوسارکوما) پیدا ہوتا ہے۔ اس کا

صحفہ ۲۵

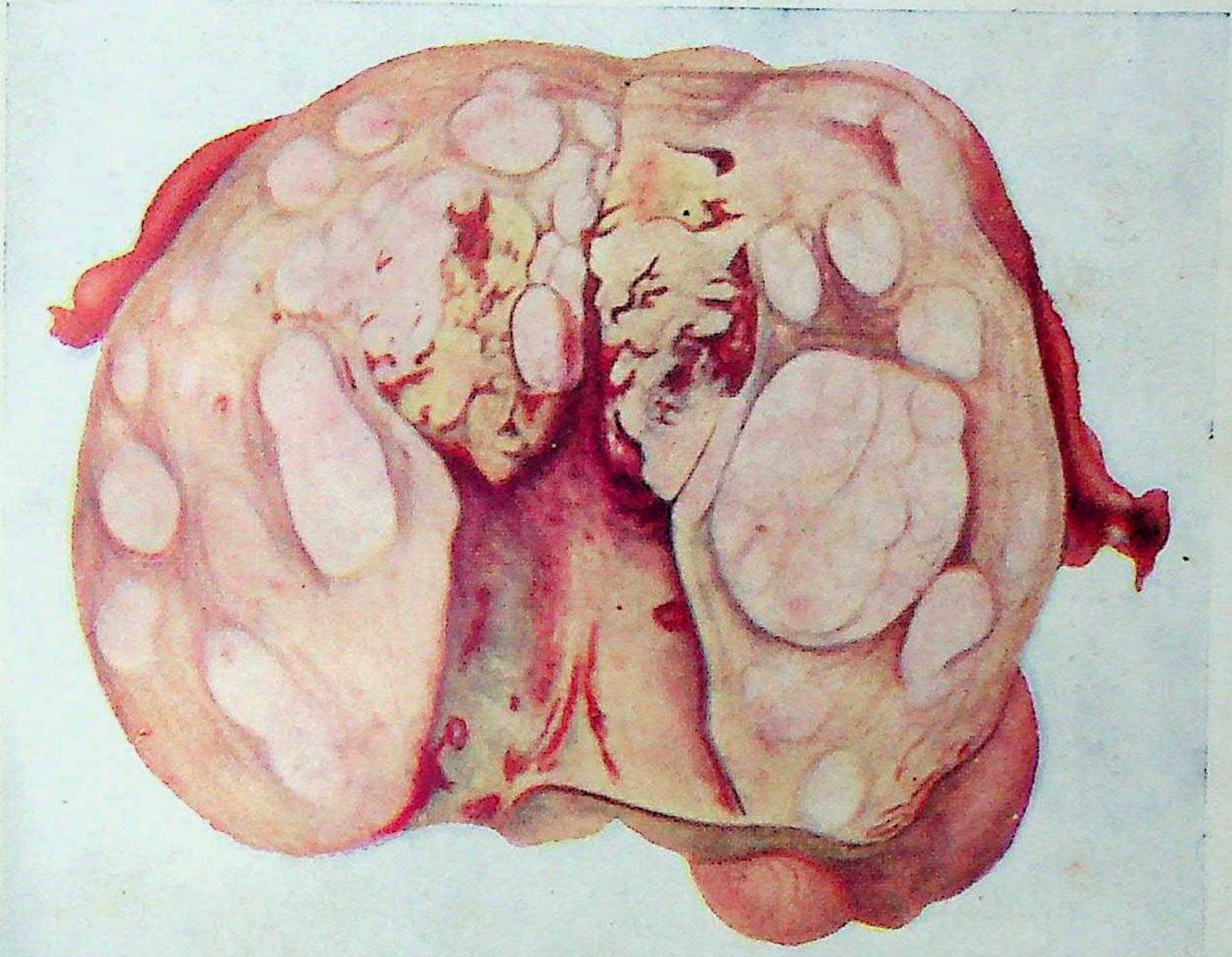

یہ ایک رحم ہے جس میں عدید عضلی سلعات (Multiple Myomata) اور سرطان دروں رحمہ کے ضرات اکٹھے موجود ہیں۔ سرطانی عمل بعض متصلہ عضلی سلعات پر حملہ آور ہے۔

مقابل صفحہ 484

امتیازی خاصہ یہ ہوتا ہے کہ دوکی (تکلہ نما) خلیات کی تعداد غالب ہوتی ہے اور زائدہ دار خلیات موجود ہوتے ہیں (دیکھو شکل ۲۹۲) اور اسے عام طور پر دوکی خلیہ دار سلعۂ لحمیہ (سپنڈل سیلڈ سارکوما) کہا جاتا ہے۔ ادنیٰ قسم کے گول خلیے جو اتصالی بافت کی خبیث بعد تکوین میں دیکھنے میں آتے ہیں کم نمایاں ہوتے ہیں اور یا بالکل غائب ہوتے ہیں۔ اتصالی بافت کے زجاجی انحطاط اور عضلہ کی خبیث بعد تکوین کے درمیان جو قریبی تعلق پایا جاتا ہے اس کی طرف پہلے ہی توجہ دلائی جا چکی ہے۔

484 بعض اوقات ایسا سلعۂ لحمیہ جو ابتدائی طور پر رحم کی دیوار میں پیدا ہوا ہو لیفی عضلی سلعات پر حملہ آور ہوتا ہے (دیکھو شکل ۲۹۳ اور ۲۹۴)۔ اسی وجہ سے یہ شک پیدا ہو گیا ہے کہ آیا صادق خبیث تغیر خود لیفی عضلی سلعی بافت میں نئے سرے سے پیدا ہو سکتا ہے۔

رحم کی عضلی دیوار میں جو محاط سلعۂ لحمیہ پیدا ہوتا ہے اس کا اس سلعۂ لحمیہ سے تمیز کرنا مشکل ہوتا ہے جو سلعۂ لیفیہ کے عضلہ سے پیدا ہوا ہو۔ دونوں لیفی لحمی سلعات ہو سکتے ہیں اور دونوں کا کیسہ ہو سکتا ہے لہٰذا بعض اصابات میں خبیث عمل کے مقام ابتدا کے متعلق کوئی فیصلہ کرنا ناممکن ہوتا ہے۔ اگر خبیث تغیر کسی بڑے سلعۂ لیفیہ کے مرکز میں پایا جائے تو یہ خیال کرنا مناسب ہوگا کہ یہ ابتدائی طور پر سلعہ ہی میں پیدا ہوا۔

سلعاتِ لیفیہ میں درحلمی سلعی تغیر (Endotheliomatous Change)

لیفی عضلی سلعات میں درحلمی اور گرد درحلمی سلعی تغیرات بہت نادر الوقوع ہیں۔ ان کی مزید تفصیلات کے لئے مطالعہ کنندہ کو "رحم کے سلعۂ لحمیہ" کا باب دیکھنا چاہیئے (دیکھو صفحہ 569)۔

سلعاتِ لیفیہ اور رحم کا سرطان سلعاتِ لیفیہ اور رحم کی خبیث بالیدوں کے اکھٹے پائے جانے کی دو صورتیں ہیں۔ (۱) سلعۂ لیفیہ معہ سرطانِ عنق (دیکھو شکل ۲۹۵)۔ (۲) سلعۂ لحمیہ معہ سرطانِ جسم رحم (دیکھو صفحہ ۲۵)۔ ان دونوں صورتوں میں سلعۂ لیفیہ اور سرطانی سلعہ ایک دوسرے سے بے تعلق پیدا ہوتے ہیں، اور سرطان رحم پر جس میں پہلے ہی سے سلعۂ لیفیہ موجود ہوتا ہے حملہ آور ہوتا ہے۔

سرطان کے متعلق یہ کہا جا سکتا ہے کہ جو سلعاتِ لیفیہ رحم برآری کے عملیہ سے دور کیے جاتے ہیں ان میں سے ۲ یا ۳ فیصدی اصابات میں سرطان بھی موجود ہوتا ہے، اور یہ جسم رحم میں

عنقِ رحم کی نسبت ذرا زیادہ کثرت سے پایا جاتا ہے۔ چنانچہ کیلی اور کلن نے ۱۴۰۰ اصابات میں سے جسمِ رحم کا سرطان ۱،۷۸ فی صدی میں، اور عنق کا ۱،۲۸ فی صدی میں دریافت کیا۔ نوبل نے ۱۱۱۸ اصابات میں سے ۲،۴ فی صدی میں جسم رحم کا، اور ۱ فی صدی میں عنق کا سرطان معلوم کیا۔ ٹریسی نے ۳۵۶۱ اصابات میں، ۱،۷ فی صدی میں جسم رحم کا اور ۰،۷ فی صدی میں عنق کا سرطان معلوم کیا۔ آگے چل کر جب سرطانِ رحم کا ذکر کیا جائے گا تو یہ معلوم ہوگا کہ یہ مرض عنقِ رحم میں جسمِ رحم کی نسبت زیادہ کثرت سے پایا جاتا ہے، مگر جب یہ سلعاتِ لیفیہ کے ساتھ عارض ہوتا ہے تو اضافی تناسب معکوس ہو جاتا ہے۔

سلعہ لیفیہ کے مریض دوسری عورتوں کی نسبت اکثر عقیم ہوتے ہیں، اور اس سے اس امر کی کسی حد تک توجیہ ہو جاتی ہے کہ سرطانِ عنق کی نسبت جسمِ رحم میں کیوں زیادہ کثرت سے پایا جاتا ہے۔

سرطان اور سلعہ لیفیہ چالیس سال کی عمر سے پہلے اکٹھے نہیں پائے جاتے، اور اگر پائے بھی جاتے ہیں تو شاذ و نادر ہی ایسا ہوتا ہے۔ یہ خیال پیش کیا گیا ہے کہ مذکورہ سابقہ اعداد و شمار سے یہ نتیجہ حاصل کیا جاتا ہے کہ سلعہ لیفیہ سے مریض عورتوں میں دوسری عورتوں کے مقابلہ میں عمر کے وسطی حصہ کے آخر میں سرطان کے پیدا ہونے کا زیادہ احتمال ہوتا ہے۔ اس نتیجہ کی صحت میں شبہ ہے کیونکہ یہ ضرور یاد رکھنا چاہیے کہ یہ اعداد و شمار صرف انہی اصابات سے جمع کئے جاتے ہیں جن پر رحم برآری کا عملیہ انجام دیا جاتا ہے، اور اس لئے یہ تعداد اُن عورتوں کی تعداد کا صرف ایک حصہ ہی ہے جن میں سلعاتِ لیفیہ موجود ہوتے ہیں۔ اگر اس تلازم کا اندازہ کرنا ممکن ہو جو سرطان کو سلعاتِ لیفیہ سے عام طور پر ہوتا ہے تو مذکورہ خیال میں بہت بڑی حد تک

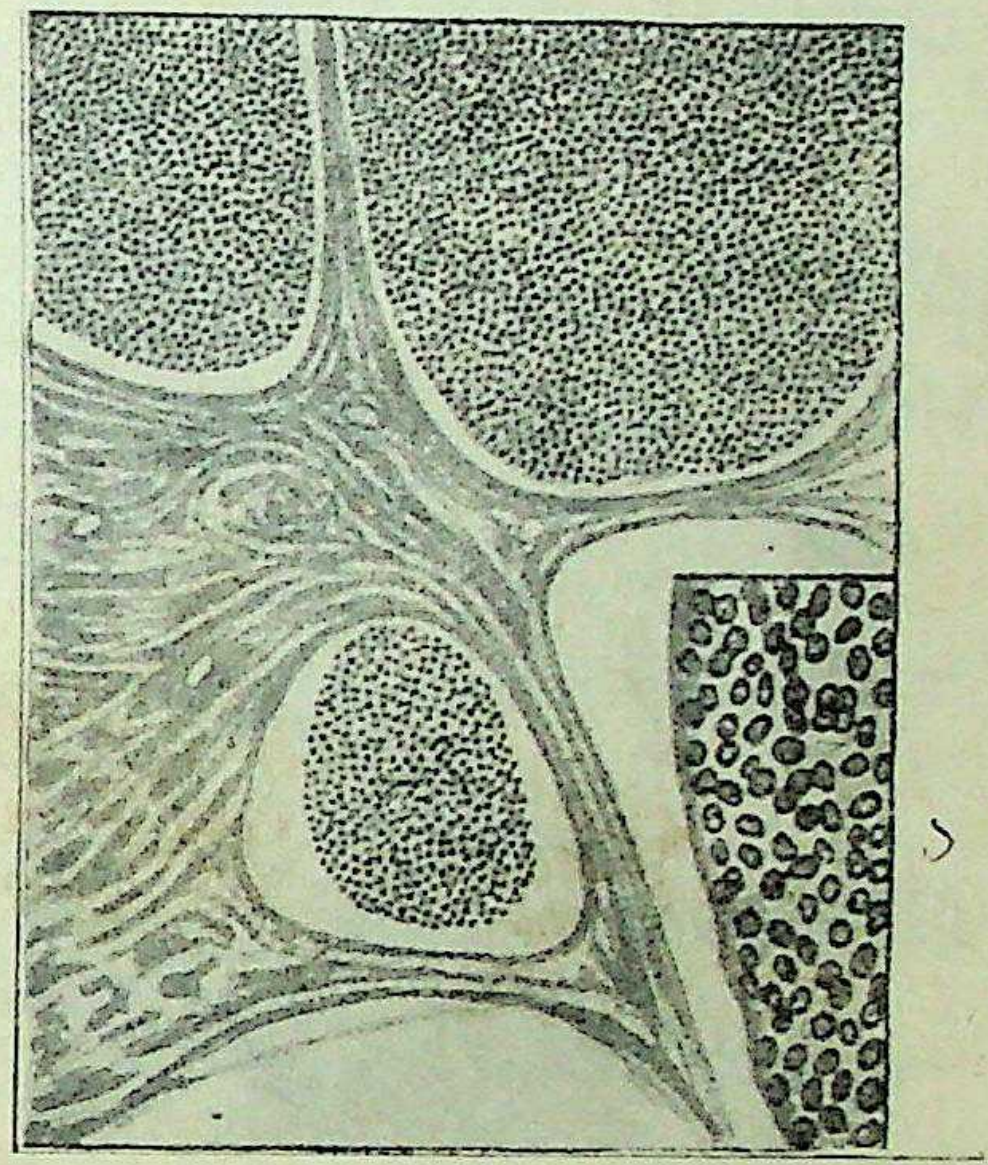

شکل ۲۹۴ - سلعہ لیفیہ پر لحمی سلعی حملہ۔ در نشاندہ تصویر (ک) میں سلعہ لحمیہ کے خلیات $\frac{1}{6}$ انچ دہانہ (معروضی عدسہ) کے تحت دکھائے گئے ہیں۔

تبدیلی ہو جائے گی۔

ایسے واقعات ...وا سے زائد درج کئے جا چکے ہیں جنمیں مزمن الوجود سرطان یا تو اس عنق میں موجود تھا جو سلعہ لیفیہ کے لئے قریب الکل رحم برآری (sub-total hysterectomy)

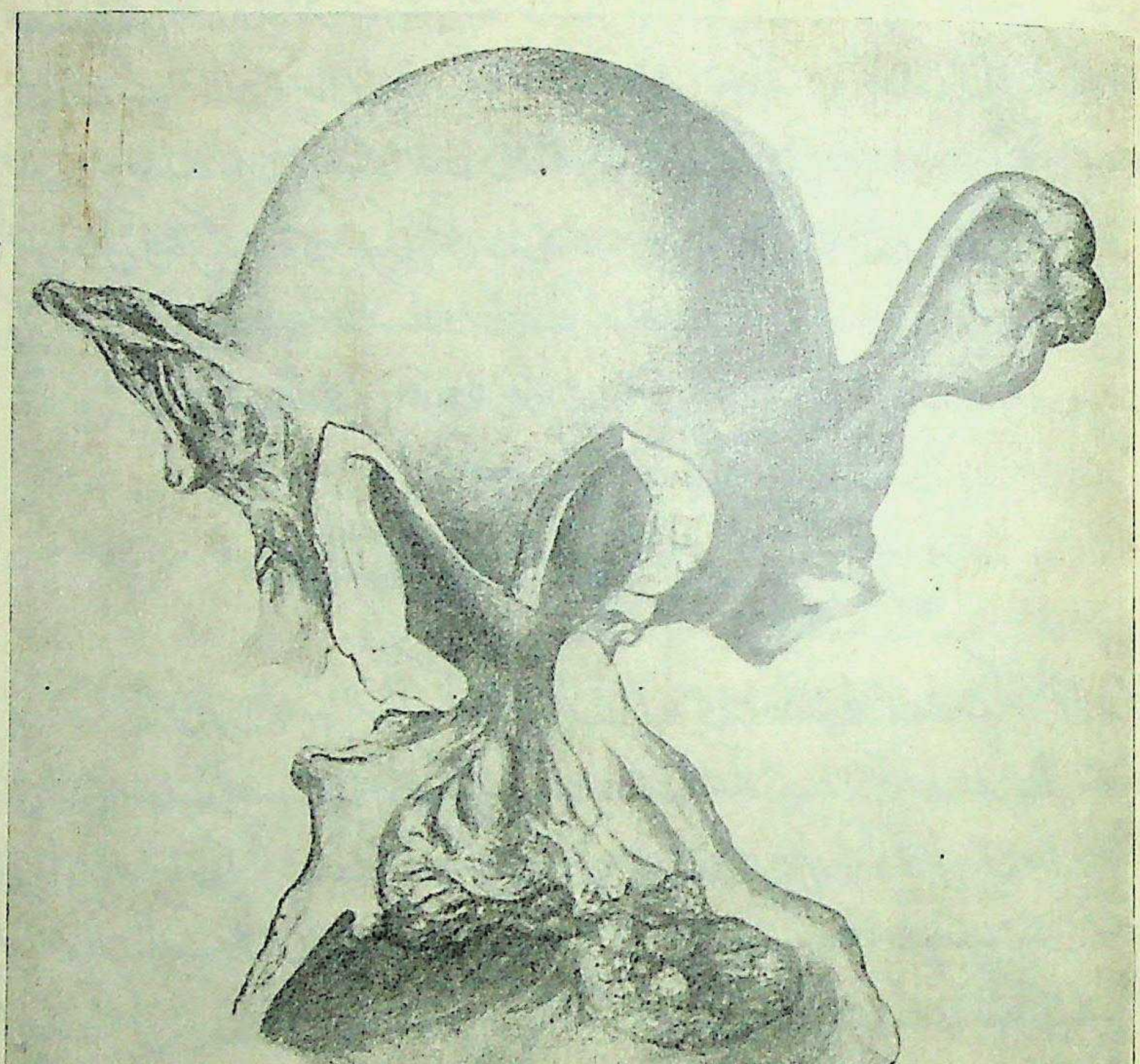

شکل ۲۹۵ - عنق کا سرطان جو جسم رحم کے سلعہ لیفیہ کے ساتھ موجود ہے۔
مریضہ کی عمر ۴۹ سال تھی۔

کا عملیہ انجام دینے کے بعد باقی رہی تھی اور یا اس کے ٹنڈ میں بعد میں پیدا ہوا تھا۔ بہرکیف اس کا مطلب یہ نہیں ہو سکتا کہ عنق کے ٹنڈ میں سرطان زدہ ہونے کی طرف کوئی رجحان پایا جاتا ہے'

کیونکہ رحم برآری کے ۹۰۰ اصابات میں سلسلہ وار تراشیں لینے سے یہ ظاہر ہوا ہے کہ ۲ فی صدی سے زائد اصابات میں مزامن الوجود سرطان عنق میں موجود تھا۔

سلعات لیفیہ میں خبیث تغیرات کے وقوع یا جسم رحم میں خبیث بالید کے مرافق متکون کی تشخیص سلعہ کو دور کرنے سے پہلے شاذ و نادر ہی کی جا سکتی ہے۔ لہٰذا مندرجہ ذیل حالتوں میں خباثت کے امکان کا خیال ہمیشہ رکھنا چاہیے۔ (۱) جب کہ سن انقطاع الطمث کے اختتا پر سلعہ بڑا ہو جائے، (۲) جب کہ انقطاع الطمث کے بعد خون پھر جاری ہو جائے، (۳) جب کہ چالیس سال کی عمر کے بعد سلعہ کی بستگی نرم ہو اور یہ تیزی سے بڑھ رہا ہو، (۴) جب کہ مرض عود کر آئے مثلاً لیف آسا سعدانہ کے دور کرنے کے بعد۔

اِن صورتِ حالات میں انفصالِ رحم میں تاخیر نہ کرنا چاہیے۔

سلعاتِ لیفیہ کے عمومی سریری خصائص

جس طرح جسم انسان کے بعض حصوں میں لیفی سلعات خاص طور پر کثیر الوقوع ہی اسی طرح سلعاتِ لیفیہ رحم میں نہایت کثرت سے پائے جاتے ہیں۔ امتحانِ بعد الموت کے اندرا کی بنا پر یہ بیان کیا گیا ہے کہ ان تمام عورتوں میں سے جو سنِ بلوغ کو پہنچتی ہیں ۲۰ تا ۲۵ فی میں سلعاتِ لیفیہ رحم میں موجود ہوتے ہیں۔ مگر امتحاناتِ میت کے اندراجات سے جو قوم کی کی ایک قلیل فی صدی تعداد پر مشتمل ہیں کوئی صحیح نتائج اخذ نہیں کیے جا سکتے ہیں۔ یہ یقین کرنے کے لئے بظاہر معقول وجہ موجود ہے کہ سلعاتِ لیفیہ سفید نسلوں کی نسبت سیاہ نسلوں میں زیا کثرت سے پائے جاتے ہیں۔ ریاستہائے متحدہ امریکہ کی حبشی عورتوں کے متعلق یہ یقینی طور پر صحیح ہے، اور گیلرڈ تھامس (Gaillard Thomas) نے یہ بیان کیا ہے کہ بعض مشاہد کا یہ خیال ہے کہ تیس سال سے زائد عمر کی حبشی عورتوں میں سلعاتِ لیفیہ ہمیشہ پائے جاتے ہیں۔

جس اضافی تواتر کے ساتھ یہ سلعات عمر کے مختلف حصوں میں پائے جاتے ہیں کے متعلق کوئی معتبر شہادت حاصل کرنا مشکل ہے۔ سلعاتِ لیفیہ زندگی کے صنفی زمانہ کے کسی حصہ میں بھی پیدا ہو سکتے ہیں، لیکن اس امر کے متعلق کوئی شہادت موجود نہیں کہ یہ سن بلوغ سے پہلے بھی پائے جاتے ہیں، یا یہ انقطاع الطمث کے بعد از سر نو پیدا ہوتے ہیں

بہت سے اصابات سنِ یاس کے گذر جانے کے بعد پہلی دفعہ سریری مشاہدہ میں آتے ہیں، لیکن ایسی حالتوں میں سلعہ شائد کچھ عرصہ پہلے ہی سے موجود ہوتا ہے۔ پچیس سال سے کم عمر میں یہ شاذ و نادر ہی واقع ہوتے ہیں۔ بیس سال سے کم عمر میں یہ بہت ہی نادر الوقوع ہیں۔ بیس سال سے کم عمر کے موضوعات میں سلعہ لحمیہ کو سلعاتِ لیفیہ سے تمیز کرنے میں نہایت سخت احتیاط کی ضرورت ہوتی ہے۔

جس عمر پر سلعاتِ لیفیہ کے علامات نمودار ہوتے ہیں جن سے ان کے وجود کا انکشاف ہوتا ہے وہ عملی نقطۂ نظر سے اہم ہے۔ بہت سے اصابات میں ان سلعات سے کوئی اختلال پیدا نہیں ہوتا جب تک کہ ان کی جسامت معتدبہ نہ ہو جائے، اور جس وقت یہ مشاہدہ میں آتے ہیں وہ وقت ہرگز ان کی پیدائش کا نہیں ہوتا۔ اس امر پر عام طور پر اتفاق کیا جاتا ہے کہ سلعاتِ لیفیہ کے تکلیف دہ ثابت ہونے کا امکان پینتیس یا پینتالیس سال کے درمیان کے عاشورہ (decade) میں بہت ہوتا ہے، اور اسی عاشورہ میں کسی دوسرے عاشورہ کی نسبت ان سلعات کے لئے عملیات بھی زیادہ انجام دئے جاتے ہیں۔

کتخدا اور ناکتخدا عورتوں میں ان کے وقوع کے اضافی تواتر کے متعلق متضاد بیانات دئے جا چکے ہیں۔ عقم اور سلعاتِ لیفیہ میں جو تلازم پایا جاتا ہے وہ کافی توجہ کا مرکز رہا ہے، اور یہ معلوم ہوا ہے کہ جن عورتوں میں سلعاتِ لیفیہ موجود ہوتے ہیں ان میں سے ۳۰ فی صدی حقیقتۃً عقیم ہوتی ہیں۔ اگر ہم عقم کی اوسط شرح ۱۰ فیصدی تسلیم کر لیں تو اس سے یہ نتیجہ نکلے گا کہ سلعاتِ لیفیہ کے موضوعات میں یہ شرح اوسط شرح سے تین گنا ہے۔ بعض سریری مشاہدین عقم کو ان سلعات کی پیدائش کے لئے ایک مساعد سبب خیال کرتے ہیں اور بعض سلعاتِ لیفیہ کو عقم کا باعث تصور کرتے ہیں۔ اس امر کی طرف پہلے بھی اشارہ کیا جا چکا ہے کہ سلعاتِ لیفیہ کے ہمراہ فلوپی نلیوں میں مزمن التہابی تغیرات ایک غیر معمولی کثرت سے پائے جاتے ہیں۔ چونکہ یہ تغیرات دوجانبی ہوتے ہیں اس لئے بلالحاظ سلعات عقم ان سے لازمی طور پر پیدا ہو جاتا ہے۔ لہٰذا یہ ظاہر ہے کہ اگر فلوپی نلیاں التہاب سے مختوم ہو چکی ہوں تو سلعاتِ لیفیہ کو عقم کا باعث تصور کرنا غلط ہے۔ ان اصابات میں عوارض کی ترتیب شائد یہ ہے، التہاب انبوبہ، عقم، سلعاتِ لیفیہ۔ یہ ممکن ہے کہ ان صورت حالات میں عقم سلعاتِ لیفیہ کا ایک معد سبب ہو۔ بخلاف اس کے اس امر میں کچھ شبہ نہیں کہ ایسی بہت سی

عورتیں ہیں جن میں سلعات لیفیہ پائے جاتے ہیں مگر ان سے پہلے ان کو اولاد پیدا ہونے کی روئداد موجود ہوتی ہے، اور یہ فرض کر لینا اکثر حالتوں میں غیر مناسب ہوگا کہ اس قسم کے سلعات باروری کے زمانے میں موجود ہی نہیں تھے۔ اس موضوع کے متعلق اس وقت اس سے زیادہ اور کچھ نہیں کہا جا سکتا کہ ممکن ہے کہ عقم سلعاتِ لیفیہ کی پیدائش کا ایک ممد سبب ہو۔ بخلاف اس کے ہمیں یہ مان لینا چاہیئے کہ صرف وہی سلعاتِ لیفیہ "مطلق" یا "اضافی" عقم کے پیدا کرنے کے اہم اسباب میں سے ہیں جو اپنے محل وقوع کے لحاظ سے کہفہ رحم پر اثر انداز ہوتے ہیں۔

وہ مقامی یا عمومی اصلی حالات ابھی تک بالکل معلوم نہیں ہوئے جو سلعاتِ لیفیہ کی پیدائش کا باعث ہیں۔

سلعاتِ لیفیہ اور حمل

اس موضوع کی مفصل بحث علم القبالت کی درسی کتابوں میں موجود ہے، اس لئے یہاں ہم صرف چند اہم امور کا مختصر سا ذکر کریں گے۔

دورانِ حمل میں اسقاط کا خطرہ زیادہ ہوتا ہے، اور وضعِ حمل کے دوران میں تسدد سے گاہے گاہے شدید مشکلات پیدا ہو جاتی ہیں۔ زمانہ نفاس میں رحم کے سرائت زدہ ہو جانے سے اس میں اغتنات کے واقع ہو جانے کا اندیشہ ہوتا ہے۔ اگر کوئی تحت مخاطی سلعہ سرائت زدہ نہ بھی ہو تو بھی شدید نزف کے ساتھ اس کے خروج کا امکان ہوتا ہے، یا اس میں انحطاط واقع ہو سکتا ہے مثلاً تنخر بافت (necrobiosis)۔ بایں ہمہ سلعہ لیفیہ والی عورت کو صرف ایک ہی اولاد کا نہیں بلکہ کئی اولادوں کا، بغیر کسی حادثہ کے پیدا ہونا عین ممکن ہے۔ تحت مخاطی اور رخنکی بالیدیں تحت مصلی سلعاتِ لیفیہ کی نسبت تناسلی وظائف کے لئے زیادہ مضر ہوتی ہیں۔ صرف وہی سلعات متسدد وضع حمل کا باعث ہوتے ہیں جو عنق یا کہفہ رحم کے حصۂ زیرین میں پیدا ہوتے ہیں۔

بنا بریں وضع حمل کا مدت حمل کے اختتام تک انتظار کیا جا سکتا ہے بشرطیکہ (۱) سلعہ سے شدید پیچیدگیاں پیدا نہ ہوں، یا (۲) سلعہ اس طرح واقع نہ ہو کہ اس سے وضع حم

دوران میں ایسی رکاوٹ کا پیش آنا ناگزیر ہو جو دور نہ کی جا سکے۔ قبل الذکر حالت میں اگر ممکن ہو تو مزاحم سلعہ کو عضلی سلعہ برآری کے عملیہ سے دور کر دینا چاہیئے، اور رحم کو چھوڑ دینا چاہیئے۔ عملیات کے جدید طریقہ ہائے عمل سے فائدہ اٹھانے اور ہر احتیاط کرنے کے باوجود اس عملیہ سے اسقاط کا معتدبہ خطرہ ہوتا ہے۔

ڈیوائن (Devine) نے ۱۳۰ اصابات جمع کئے ہیں جن میں شرح اسقاط ۲۳ فیصدی تھی۔

دورانِ حمل میں اس امر کا فیصلہ کرنا اکثر مشکل ہوتا ہے کہ آیا کوئی سلعہ لیفیہ وضع حمل کے دوران میں رکاوٹ پیدا کرے گا یا نہیں۔ اگر سلعہ لیفیہ عنق میں واقع ہو تو خطرناک رکاوٹ ناگزیر ہوتی ہے۔ اگر یہ جسم رحم میں واقع ہو اور اس کے حصۂ زیریں پر اثر انداز نہ ہو تو یہ غالباً رکاوٹ پیدا نہیں کرے گا۔ مگر بعض سلعاتِ لیفیہ ایسے بھی ہوتے ہیں جو ان محلات کے بین بین واقع ہوتے ہیں۔ ایسے سلعات کا جو اثر ولادت پر ہوتا ہے اسکے متعلق یقین سے کچھ نہیں کہا جا سکتا۔ منرو کر (Munro Kerr) نے اس امر کی طرف اشارہ کیا ہے کہ ایسا بسا اوقات ہوتا ہے کہ حمل کے ابتدائی مہینوں میں کسی سلعہ کے متعلق یہ معلوم ہوتا ہے کہ طبعی ولادت کے دوران میں یہ ایسی رکاوٹ پیش کرے گا جو دور نہ ہو سکیگی، لیکن بعد میں یہ کھچ کر بالکل شکم کے اندر چلا جاتا ہے اور بچے کے گذرنے کے لئے راستہ بن جاتا ہے۔ جب ولادت میں رکاوٹ پیدا ہونے کے متعلق یقین سے پیش گوئی کی جا سکے یا اس کی پیدائش کا احتمال بھی ہو تو مریضہ کو وضع حمل کے متلازم شدید خطرہ سے بچانے کے لئے عملیہ قیصریہ سے ولادت کرادی جائے۔ اس عملیہ کے ساتھ مندرجہ ذیل عملیے بھی انجام دئے جا سکتے ہیں۔ (۱) عضلی سلعہ برآری (myomectomy) (قیصری عضلی سلعہ برآری : Cæsarean myomectomy) بشرطیکہ سلعہ لیفیہ مجرد ہو اور اس کا انقاف بآسانی کیا جا سکتا ہو، اور مریضہ کی عمر چالیس سال سے کم ہو، (۲) رحم برآری (hysterectomy) (قیصری رحم برآری : Cæsarean hysterectomy) تندرست بیضین کی صیانت کے ساتھ۔ قبل الذکر عملیہ اگرچہ نظری طور پر قابل ترجیح ہے لیکن ممکن ہے کہ یہ قیصری رحم برآری کی نسبت زیادہ مشکل اور خطرناک ثابت ہو، بخلاف اس کے اگر قیصری رحم برآری میعادِ حمل کے اختتام پر یا اس کے قریب انجام دی جائے تو یہ اس رحم برآری سے زیادہ تشویشناک ثابت نہیں ہوتی جو حمل کے ابتدائی زمانہ میں کی جاتی ہے جب کہ بچہ ناقابلِ حیات ہوتا ہے۔ بچہ کے مفاد کے مدنظر عملیہ کو میعادِ حمل کے اختتام تک ملتوی کر دینا چاہیئے۔ سلعاتِ لیفیہ کی موجودگی کی حالت میں اسقاط یا قبل از وقت ولادت کے امالہ کا مشورہ نہیں دیا جا سکتا کیونکہ یہ ممکن ہے کہ سلعہ لیفیہ کا

محل وقوعِ عنق کے اتساع کو مشکل بنا دے، اور اگر رحم کو خالی کرنے کے لئے مداخلت ضروری ہو تو خطرناک میکانی رکاوٹوں کو رفع کرنا پڑے اور خود سلعہ لیفیہ کا تغذیہ معرضِ خطر میں آجائے۔

علامات

سلعہ لیفیہ سے جو علامات پیدا ہوتے ہیں وہ بہت اختلاف پذیر ہیں۔ بہت سے اصابات میں چھوٹے سے سلعہ سے بالکل کوئی علامات پیدا نہیں ہوتے، اور صحت پر اس کا کچھ اثر نہیں ہوتا اور اس کا انکشاف محض اتفاق ہی سے ہو جاتا ہے۔ بعض سلعات جو بڑے ہو جاتے ہیں اپنی جسامت کی وجہ سے قابلِ توجہ ہوتے ہیں جس سے شکم میں ایک نمایاں کلانی پیدا ہو جاتی ہے، اور بالید کے کربیجی خاصہ کی وجہ سے اس کا تشاکل بھی اکثر باقی نہیں رہتا۔ شکم کی یہ کلانی اسی امر سے اس کلانی سے تمیز کی جاتی ہے جو بیضی دویرہ سے پیدا ہوتی ہے اور جو بالعموم باقاعدہ اور یکساں ہوتی ہے۔ بہرکیف سلعاتِ لیفیہ میں جو کئی سال تک بے ضرر رہے ہوں انجام کار کم و بیش شدید علامات پیدا کرنے کا ایک عمومی رجحان پایا جاتا ہے۔ سلعاتِ لیفیہ سے مریض عورتوں میں سے ایسی بہت ہی کم ہوں گی جن کو ان کے مضر اثرات کی کسی نہ کسی وقت شکایت نہ ہوئی ہو، اگرچہ یہ ممکن ہے کہ ان اثرات کا ظہور کئی سال ملتوی رہے۔

سلعاتِ لیفیہ سے کلانیٔ شکم، نزف، درد، دباؤ کے علامات، تناسلی وظائف کے اختلالات، اور سیلانِ ابیض پیدا ہو سکتے ہیں، اور بعض دوسرے بلا واسطہ اور بعید علامات مثلاً بے دمویت، قبض، سوءِ ہضم اور عصبی نہاکت بھی عارض ہو سکتے ہیں۔ علاوہ ازیں سلعات میں جو ثانوی تغیرات واقع ہوتے ہیں ان کے نتیجہ کے طور پر سریری خصائص میں نمایاں تبدیلیاں پیدا ہو سکتی ہیں جو سابق الوجود علامات کے اشتداد، حاد یا تحت الحاد شکمی علامات کے ظہور، یا مثانہ کے وظائف کے ناگہانی اختلالات پر مشتمل ہوتی ہیں۔

اہم علامات کا اب فرداً فرداً ذکر کیا جا سکتا ہے۔

نزف ۔ سلعاتِ لیفیہ میں جو عام ترین سریری علامت پائی جاتی ہے، وہ مفرط ماہواری جریانِ خون ہے جس میں کثرتِ طمث اور امتدادِ طمث (menostaxis) دونوں

شامل ہیں، مگر یہ ہمیشہ دیکھنے میں نہیں آتی۔ بڑے بڑے سلعات کے ساتھ بعض اوقات یہ علامت موجود نہیں ہوتی، اور بعض اوقات کافی چھوٹے سلعات سے بھی مفرط اور خطرناک نزف پیدا ہوجاتا ہے۔ جریانِ خون کا انحصار دراصل بالیدکی جسامت کی نسبت اس کے محل وقوع پر ہوتا ہے۔ علاوہ ازیں نزف کے پیدائش کے دوسرے اسباب بھی ہیں جن کا جاننا ضروری ہے۔ (۱) کہفۂ رحم کی جسامت کی کلانی جس سے درون رحمہ سے پوشیدہ رقبہ بڑھ جاتا ہے، (۲) درون رحمہ کی مزامن الوقوع وبازت جو یا تو منتشر ہوتی ہے اور یا سعدانہ نما، (۳) سلعہ سے پیدا شدہ میکانی رکاوٹ جو رحم کے عضلی انقباض میں مخلل ہوتی ہے جو طبعی صورتِ حالات میں خونِ حیض کو بند کرنے کا ایک اہم سبب ہے، (۴) لیفیتی سعدانہ کا تکون۔ جب اختلاطی یا خبیث تغیرات واقع ہوتے ہیں، یا جب کہ سلعہ سرائت زدہ ہوجاتا ہے تو جدید علامات کا ایک مجموعہ پیدا ہوجاتا ہے جو نزف کے لئے مساعد ہوتا ہے۔ تحت مصلی، درون رباطی، اور پس باریطونی سلعاتِ لیفیہ بعض اوقات رحم میں موجود رہتے ہیں اور بڑی جسامت بھی اختیار کرلیتے ہیں، لیکن یہ کہفۂ رحم اور درون رحمہ کو بڑی حد تک متاثر نہیں کرتے اور اس لئے ان کی وجہ سے نزف واقع نہیں ہوتا۔

بخلاف اس کے چھوٹی چھوٹی تحت مخاطی بالیدیں بعض اوقات خطرناک نزف پیدا کرنے کے لئے کافی ہوتی ہیں۔ کبھی کبھی ایسے اصابات میں جن میں نزف میں بالکل کوئی زیادتی واقع نہیں ہوتی تحت مخاطی سلعہ لیفیہ پایا جاتا ہے جس کے ساتھ کہفۂ رحم بھی کلانی یافتہ ہوتا ہے، لیکن بادی النظر میں اس قسم کے سلعاتِ لیفیہ سریری نقطۂ نظر سے نہایت شدید نزف سے مختص ہوتے ہیں۔ جہاں تک نزف پیدا کرنے کا تعلق ہے رحمی سلعاتِ لیفیہ کو متوسط درجہ حاصل ہے، اور جریانِ خون کا انحصار کہفۂ رحم کی کلانی اور اسکے تکویہ (distortion) پر ہوتا ہے جو ان سے پیدا ہوتے ہیں اور نیز یہ درون رحمی بیش تکون کے اس درجہ پر بھی منحصر ہوتا ہے جو اس وقت موجود ہو۔

شدید اصابات میں ماہواری ایام طویل المدت (امتدادِ طمث : menostaxis) اور مفرط (کثرتِ طمث) ہوتے ہیں، اور حیضی وقفے چھوٹے ہوجاتے ہیں۔ جب کثرتِ طمث نمایاں ہوتی ہے تو توازنِ حیض کی باقاعدگی بخوبی برقرار نہیں رہتی، اور کئی دن کی کمی بیشی اکثر پائی جاتی ہے۔ جب نزف متوسط درجہ کا ہوتا ہے تو کثرتِ طمث بعض اوقات ایک طویل عرصہ تک جاری رہتی ہے اور ان عورتوں پر جو بلحاظ دیگر تندرست ہوتی ہیں کوئی زیادہ اثر نہیں ہوتا۔

نو بی نقصاناتِ خون کو پورا کرنے کی استعداد ہر فرد میں مختلف ہوتی ہے، اور بہت سی عورتوں میں ثانوی بے دمویت پیدا ہو جاتی ہے، اور جب جریانِ خون کے اوسط معیار کا اندازہ کیا جاتا ہے تو اس کی مقدار زیادہ بھی نہیں پائی جاتی۔ اس سے یہ ظاہر ہے کہ جریانِ خون کی اہمیت کا اندازہ اس کی مقدار سے نہ کرنا چاہیئے بلکہ اس کے اثرات سے کرنا چاہیئے۔ جب مریضہ یہ شکایت کرے کہ ماہواری ایام کے بعد اسے سابقہ توانائی دو یا تین ہفتے کے بعد حاصل ہوتی ہے تو یہ یقینی طور پر کہا جا سکتا ہے کہ نقصانِ خون زیادہ ہو رہا ہے اور یہ عمومی مضر اثرات کے بغیر پورا نہیں ہوتا۔ ایسے اصابات میں دموی شمارات کرنے چاہئیں، اور قلب اور دورانِ خون کی حالت کو بغور دیکھنا چاہیئے۔

بین حیضی نزف سلعاتِ لیفیہ کے ساتھ نسبتۃً قلیل الوقوع ہے۔ اس کا براہِ راست تعلق غالباً ناقص تبویض کے ساتھ ہے جو بیض میں ان تغیرات کے واقع ہونے کا نتیجہ ہوتی ہے جو رحم کی نو ساختوں کی وجہ سے پیدا ہوتے ہیں (دیکھو صفحہ 471)۔ امتدادِ طمث بھی اُن لیفیتی تحت مخاطی سلعاتِ لیفیہ (پالیپائڈ سب میوکس فائبر ائڈس) کا ایک خاصہ ہے جن میں تنخر واقع ہو رہا ہو۔ اس قسم کا خفیف سا نزف تحت مخاطی اور رحنکی سلعاتِ لیفیہ کے موجود ہونے کی حالت میں واقع ہو سکتا ہے، اور اسے درون رحمہ کی مقامی مزامن الوقوع دبازت سے منسوب کیا جاتا ہے خاص کر جب کہ یہ سعدانی ہو۔ مخاطی سعدانوں کو جو تلازم رحم کے سلعاتِ لیفیہ کے ساتھ ہے اس کا بیان پہلے کیا جا چکا ہے (دیکھو صفحہ 470)۔ جب بین حیضی نزف حقیقتۃً مفرط ہوتا ہے تو یہ عام طور پر پایا جاتا ہے کہ یا تو کوئی لیفیتی سعدانہ موجود ہوتا ہے اور یا یہ بن رہا ہوتا ہے۔ اس قسم کے چھوٹے سے سعدانہ سے بعض اوقات نہایت ہی خطرناک شدت کا نزف واقع ہوتا ہے جس کی وجہ یہ ہوتی ہے کہ دورانِ خروج میں اس کے کیسہ کے عروق دریدہ ہو جاتے ہیں۔

سلعاتِ لیفیہ سے مہلک نزف واقع ہونے کی مثالیں اگرچہ بہت کم دیکھنے میں آتی ہیں لیکن ان کا اندراج وقتاً فوقتاً کیا جا چکا ہے۔ ان میں ہلاکت ایک ہی شدید نزف سے واقع نہیں ہوئی تھی بلکہ تھوڑے تھوڑے وقفوں پر نزف کے بالتکرار واقع ہونے سے ہوئی تھی۔ شدید جریانِ خون کے بعد کسی قدر جدید نزف سے جسے تندرست فرد بغیر کسی تکلیف کے برداشت کر لیتا ہے موت واقع ہو سکتی ہے۔

سلعاتِ لیفیہ سے بعض اوقات داخلی نزف واقع ہو سکتا ہے۔ بہت سی مثالوں میں بڑی بڑی زیر باریطونی بالیدیں بن جاتی ہیں، اور کبھی کبھی یہ دوالی نما بھی ہو جاتی ہیں، یا بعض اوقات وریدی انورسما بن جاتا ہے جیسا کہ ایک اصابہ میں دیکھنے میں آیا تھا جس کا اندراج سپنسر نے کیا ہے۔ جو وریدیں بڑے سلعہ کی سطح پر سے گذرتی ہیں ان کا تحمل متکشف ہوتا ہے اور یہ اس لئے بعض اوقات کسی بلا واسطہ ضرر سے پھٹ جاتی ہیں جس سے شدید داخلی نزف واقع ہوتا ہے۔ ہم نے شدید داخلی نزف کی ایک مثال کا اندراج کیا ہے جس میں نزف ایک ایسے عضلی سلعی رحم کی سطح پر کی ایک بڑی ورید کے انشقاق سے واقع ہوا تھا جس میں حاو تلوی موجود تھا (بی۔ ڈبلیو)۔ عجزی طنف (سیکرل پرومنٹوری) پر مضغوط ہو جانے سے ورید کی دیوار متقرح ہو سکتی ہے، جیسا کہ بروس کلارک (Bruce Clarke) کے ایک مندرجہ اصابہ میں ہوا تھا۔ کبھی کبھی ایسا بھی ہوا ہے کہ سلعہ لیفیہ شکم پہ شدید ضرب لگنے سے دریدہ ہو گیا ہے، اور اس سے بھی مفرط داخلی نزف پیدا ہوتا ہے۔

490 نزفِ رحم پر سلعاتِ لیفیہ کا جو اثر ہوتا ہے اس کے متعلق ایک اہم امر سے آگاہ ہونا ضروری ہے اور وہ یہ ہے کہ انقطاع الطمث عموماً اپنے وقوع کی اوسط تاریخ کے کئی سال بعد تک ملتوی رہتا ہے۔ جب سلعاتِ لیفیہ موجود ہوں تو سنِ یاس پینتالیس سے پچاس سال تک کی بجائے پچاس سے پچپن سال تک تصور کرنا چاہئے۔ یہ تغیر صرف انہی اصابات سے مخصوص نہیں جو غیر طبعی جریانِ خون سے مختص ہیں بلکہ یہ تمام اقسام کے سلعاتِ لیفیہ کا ایک عام خاصہ ہے۔ جن اصابات میں بے قاعدہ نزفات معمولی سنِ یاس کے بعد بھی جاری رہتے ہیں ان کو آجل انقطاع الطمث کی مثالیں ہرگز نہ تصور کرنا چاہئے، اور صرف انہی اصابات کو ایسا تصور کرنا مناسب ہوتا ہے جن میں ماہواری نقصاناتِ خون باقاعدہ جاری رہیں۔

درد۔ درد سلعاتِ لیفیہ کی عام علامت نہیں، اور جب یہ موجود ہوتا ہے تو کئی ایک اصابات میں یہ ان پیچیدگیوں سے بلا واسطہ پیدا ہوتا ہے جو یا تو سلعہ پر اور یا دوسری ساختوں پر جو رحم کی ہم پہلو ہوتی ہیں اثر انداز ہوتی ہیں۔

بہر کیف غیر پیچیدہ سلعاتِ لیفیہ دو طرح سے درد پیدا کر سکتے ہیں۔ (ا) فعل حیض کو درد خیز بنانے سے، (ب) اردگرد کے عروق اور اعصاب کو مضغوط کرنے سے۔

دردِ حیض یا تو انقباضِ رحم میں رخنگی یا تحت مخاطی بالید سے میکانی مداخلت کے

پیدا ہونے سے منسوب کیا جاتا ہے اور یا یہ اُس مفرط عضلی انقباض سے پیدا ہوتا ہے جو کسی لیفیتی سعدانہ کی موجودگی سے معکوس طور پر واقع ہوتا ہے۔ شدید وجع الحیض غیر پیچیدہ سلعاتِ لیفیہ سے بہت کم پیدا ہوتا ہے، اور جیسا کہ نزف کی حالت میں پایا جاتا ہے وہ سلعاتِ لیفیہ جو تحت مصلی ہوتے ہیں اس لحاظ سے سب سے زیادہ بے ضرر ہیں۔ جن پیچیدگیوں کا ذکر بطور اسباب نیچے کیا گیا ہے ان میں سے دورانِ حیض میں کئی ایک سے درد پیدا ہو سکتا ہے، لہٰذا یہ علامت سلعہ سے بلا واسطہ منسوب نہیں کیجا سکتی تا وقتیکہ یہ غیر پیچیدہ اصابہ میں نہ پائی جائے۔

جو سلعات کہفۂ حوض میں منغرز ہو جاتے ہیں ان کی وجہ سے دباؤ پیدا ہونے سے بھی درد پیدا ہوتا ہے، لیکن ایسی حالتوں میں دباؤ سے پیدا شدہ دوسرے علامات بھی موجود ہوتے ہیں، اور اس لئے دباؤ کے مختلف اثرات کا ذکر آگے چل کر کیا گیا ہے۔

جب شدید درد موجود ہوتا ہے، خواہ یہ حیضی ہو یا بین حیضی، تو پیچیدگیوں کے موجود ہونے کا شبہ کرنا چاہئے۔ جو پیچیدگی سب سے زیادہ کثرت سے پائی جاتی ہے وہ شاذ نلیوں اور بیضین کا مزامن الوقوع مرض ہے۔ ان اعضا کے مزمن التہاب سے بعض اوقات شکم میں کم و بیش منتقل درد یا تکلیف پیدا ہو جاتی ہے جو جسمانی از کار رفتگی کا باعث ہوتی ہے، اور اس سے شدید قسم کے درد کے متوالی حملے بھی ہوتے ہیں۔ مزید برآں سلعہ لیفیہ کے ساتھ بیضی دویرہ بھی موجود ہو سکتا ہے، اور ایسی حالت میں بیضی دویرہ کے کہفۂ حوض کے ساتھ منضم ہو جانے کا غیر معمولی احتمال ہوتا ہے۔ چونکہ یہ (دویرہ) سلعہ لیفیہ سے، جو اس کے اوپر پڑا ہوتا ہے، دبا رہتا ہے اس لئے اس کا دورانِ خون رک جاتا ہے اور التہابی تعامل با آسانی شروع ہو جاتا ہے جس سے تکوینی التہاب باریطون پیدا ہو جاتا ہے۔ سلعہ لیفیہ اور دردِ رحمیت (دیکھو صفحہ 674) کے درمیان جو تلازم اکثر پایا جاتا ہے اس کو اس سلسلہ میں نظر انداز نہ کرنا چاہئے۔ الف۔ ای۔ کین (F. E. Keen) اور آر۔ اے۔ کمبرو (R. A. Kimbrough) نے حال ہی میں دردِ رحمیت کے ۱۱۰ اصابات میں سے ۵۵ء۴ فیصدی میں رحم میں مزامن الوجود سلعاتِ لیفیہ کے پائے جانے کا اندراج کیا ہے۔ ڈبلیو۔ ڈبلیو کنگ (W. W. King) نے بھی اسی امر کی طرف توجہ دلائی ہے اور اپنے اصابات میں سے ۲۲ فی صدی میں سلعاتِ لیفیہ کے موجود ہونے کی اطلاع دی ہے۔

ثانیاً سلعہ کے اندر ایسے تغیرات واقع ہو سکتے ہیں جن سے درد پیدا ہوتا ہے۔ ان میں سے

ایک تغیر جس سے علامات اکثر و بیشتر پیدا ہوتے ہیں سرائت ہے۔ حاد سرائت جس سے تحت مخاطی یا رخنکی سلعہ لیفیہ میں اغتاث واقع ہوجاتا ہے ابتدائی مدارج میں شدید درد اور ارتفاع تپش پیدا کرتی ہے۔ مزمن سرائت سے سلعہ کے ارد گرد باریطونی انضمامات پیدا ہوجاتے ہیں اور بعض اوقات خلوی بافت میں دبازت اور تصلب واقع ہوجاتے ہیں۔ منضم سلعاتِ لیفیہ کے ساتھ بعض اوقات تحت الحاد یا کم و بیش دائمی درد پایا جاتا ہے جو فعلِ حیض سے پہلے اور اس کی ابتدا پر شدید ہوجاتا ہے۔

سرخ انحطاط یا نخرِ بافت بھی درد اور شکم کی تکلیف کے ساتھ بہت سے اصابات میں پایا جاتا ہے اگرچہ یہ ہمیشہ نہیں پایا جاتا۔

تحت مصلی ساقچہ دار سلعہ لیفیہ یا سلعہ لیفیہ والے رحم کی محوری گردش بھی درد کا باعث ہوتی ہے جو پہلے پہل تو سلعہ سے وریدی خون کے واپس جانے میں رکاوٹ پیدا ہونے اور بعد میں التہابی باریطونی انضمامات کے واقع ہونے سے پیدا ہوتا ہے۔ ایسا حمل کے دوران میں ہوسکتا ہے اور یہ حادثہ ہم میں سے ایک (سی۔ ایل) کے مشاہدہ میں دو مرتبہ آیا ہے۔

اس قسم کے شاذ واقعہ کے علاوہ تمام مدت حمل میں بہت سی تکلیف اکثر پائی جاتی ہے اور یہ بعض اوقات زمانۂ نفاس تک میں بھی جاری رہتی ہے۔ یہ تمام اصابات میں انحطاطی اعمال سے پیدا نہیں ہوتی، گو حمل ان حالتوں میں سے ہے جو سرخ انحطاط کے لئے مساعد ہیں۔ دورانِ حمل میں بعض اوقات سلعاتِ لیفیہ رحم کے ساتھ ساتھ تیزی سے بڑھ جاتے ہیں اور اس طرح سلعہ کا مجموعی حجم بہت بڑھ جاتا ہے، اور اس لئے دباؤ کے اثرات کو مستثنیٰ قرار نہیں دیا جاسکتا۔

درد کے سریری خاصہ سے اُس پیچیدگی کی نوعیت جس سے یہ پیدا ہوتا ہے کسی طرح بھی تمیز نہیں کی جاسکتی۔ یہ ہمیشہ شکم کے حصۂ زیریں سے منسوب ہوتا ہے، اور ایک جانب کی نسبت دوسری جانب پر زیادہ نمایاں ہوتا ہے، اور بعض اوقات نیچے کی طرف رانوں میں چلا جاتا ہے۔ قطنی اور عجزی درد عموماً ایسے دباؤ کا امتیازی خاصہ ہوتا ہے جو حوض میں سلعہ لیفیہ کے منغرز ہونے سے پیدا ہوا ہو۔ دردِ شکم کے حاد یا تحت الحاد متوالی حملے ان التہابی پیچیدگیوں کی طرف اشارہ کرتے ہیں جن سے نلیاں اور باریطون ماؤف ہوگئے ہوں۔ جن سلعاتِ لیفیہ سے درد پیدا ہوتا ہے وہ جس کرنے پر عام طور پر الیم ہوتے ہیں مگر جن سلعات میں کوئی تغیر موجود نہیں ہوتا وہ ایسے نہیں ہوتے۔

دباؤ کے علامات ۔ سلعہ لیفیہ کے دباؤ کا عام ترین اثر مثانہ کے سلسلہ میں پایا جاتا ہے ۔ مگر یہ اثر اتنی کثرت سے دیکھنے میں نہیں آتا جتنی کثرت سے کہ رحم اور مثانہ کے تشریحی تعلقات کی وجہ سے اس کے دیکھنے کی توقع کی جا سکتی ہے ۔ جو عظیم الجسامت وزنی سلعات حوض سے شکم کے بالائی حصہ تک پہنچ جاتے ہیں ان سے مثانہ کے انبساط میں تشویشناک مداخلت کے وقوع کی اُمید کی جا سکتی ہے، لیکن حقیقت میں ایسا بہت کم اصابات میں ہوتا ہے ۔ ایسا معلوم ہوتا ہے کہ مثانہ میں متغیر صورتِ حالات کے ساتھ موافقت پیدا کرنے کی معتدبہ استعداد موجود ہے، اور اگر معمولی سمتوں میں اس کا انبساط نہ ہو سکے تو یہ دوسری سمتوں میں متسع ہو جاتا ہے اور اس کی احتباسی قوت میں فرق نہیں آتا جب تک کہ کوئی ایسا سلعہ جو مثانہ پر متراکب یا مثبّت نہ ہو بلکہ ایک کافی حد تک حرکت پذیر ہو، مثانہ کی عموماً صرف ایک ہی علامت پائی جاتی ہے جو تبوّل کا متوسط تواتر ہے۔ جب بہت بڑے سلعات موجود ہوتے ہیں تو یہ علامت بعض اوقات شدید ہو جاتی ہے ۔

مثانہ کے نمایاں ترین اختلالات سلعاتِ لیفیہ کے انہی اصابات میں دیکھنے میں آتے ہیں جن میں یہ حوض میں منغرز ہو جاتے ہیں ۔ یہ سلعات مثانہ کے فرش کو اکثر ارتفاقِ عانہ کے لبول سے بہت اوپر اٹھا دیتے ہیں ۔ اور ایسا جب ہوتا ہے جب کہ سلعہ پس گردیدہ ہو اور اتنا بڑا ہو کہ اس سے حوض پُر ہو جائے، یا جب کہ سلعہ لیفیہ مثانہ کے قاعدہ کے اس حصہ کے نیچے پیدا ہوا ہو جو رحم سے متماس ہوتا ہے ۔ اس حالت میں مثانہ خالی ہونے کی صورت میں بھی ایک شکلی حشا ہوتا ہے اور اس کا ایک ناگزیر نتیجہ یہ ہوتا ہے کہ مبال متطول ہو جاتا ہے ۔ اس تطول کے ساتھ ہی اس کا تناؤ بھی غالباً بڑھ جاتا ہے جس سے اس قنال کا درونہ تنگ ہو جاتا ہے ۔ جو مثانہ اس طرح اپنے مقام سے ہٹ جائے اس میں احتباسِ بول کے واقع ہونے کا احتمال ہوتا ہے، جو مبال کے جزوی طور پر مسدود ہونے کا نتیجہ ہوتا ہے جس سے مشمولاتِ مثانہ کے اخراج میں بہت سی مزاحمت پیدا ہو جاتی ہے ۔ یہ صورتِ حالات بلاشبہ اسی صورتِ حالات کے مشابہ ہوتی ہے جو تیسرے مہینہ کے اختتام پر حامل رحم کی پس گردیدگی سے پیدا ہوتی ہے ۔ تاہم جس کثرت سے احتباسِ بول اس حالت میں پایا جاتا ہے اس کثرت سے سلعاتِ لیفیہ کے ساتھ نہیں پایا جاتا ہے اور اس کی وجہ شائد یہ ہے کہ موخر الذکر صورت میں تغیرات زیادہ آہستہ واقع ہوتے ہیں ۔

عنقی سلعاتِ لیفیہ اپنے محل وقوع کی وجہ سے حرکت ناپذیر ہوتے ہیں، اور

اس لئے ان کے منفرزہ ہو جانے اور ساتھ ہی تبول کے اختلالات بالخصوص احتباسِ بول کے پیدا ہو جانے کا خاص طور پر احتمال ہوتا ہے ۔

جب مذکورہ بالا حالتوں میں احتباس بول واقع ہوتا ہے تو اس کا پہلا حملہ حیض یا پیش حیضی امتلائی حالت کے ساتھ منطبق ہوتا ہے۔ گاہے گاہے یہ مشاہدہ کیا جا سکتا ہے کہ سلعاتِ لیفیہ کی جسامت میں ماہواری ایام سے پہلے ہفتہ میں ایک نمایاں زیادتی ہو جاتی ہے جس سے مثانہ کی دقتیں جن کا مقابلہ کرنا اس کے لئے ضروری ہوتا ہے اس حد تک بڑھ جاتی ہیں کہ وہ ان پر غالب نہیں آسکتا۔ ان وقتوں کی ایک عام قسم فوری اور مکمل احتباس بول ہے جو قاساطیر کے استعمال کا مقتضی ہوتا ہے۔ بستر میں ایک یا دو دن کے آرام کرنے اور قاساطیر کے باقاعدہ استعمال سے مثانہ کے افعال از سرِ نو قائم ہو جاتے ہیں، اور نکسِ مرض کئی ہفتوں یا مہینوں تک ملتوی ہو جاتا ہے۔ حیضی امتلا میں تخفیف واقع ہونے سے جس کی مساعدت جسم کی افقی وضع سے ہوتی ہے سلعہ کی جسامت میں کافی کمی ہو جاتی ہے جس سے یہ تکلیف رفع ہو جاتی ہے۔ دورانِ حیض میں جو امتلا پیدا ہوتا ہے اس کی مقدار شاذ اختلاف پذیر ہوتی ہے، اور اس لئے یہ تکلیف آئندہ ایام حیض پر لازمی طور پر عود نہیں کرتی ۔

یہ ہرگز فراموش نہ کرنا چاہئے کہ سلس البول احتباس بول کی ایک عام علامت ہے۔ اگر بولِ باقی کے جمع ہونے سے مثانہ بتدریج بیش متمدد ہو جائے تو تمدد بعض اوقات شناخت نہیں کیا جا سکتا۔ جب بیش تمدد کی وجہ سے عضلہ عاصرہ ڈھیلا ہو جاتا ہے تو تراوش شروع ہو جاتی ہے ۔

تواتر بول اور درد بعض اوقات موجود ہوتے ہیں، اور موخر الذکر دورانِ تبول میں یا اس کے بعد ہوتا ہے۔ ان علامات کو صرف اسی حالت میں سلعہ لیفیہ کے دباؤ سے منسوب کرنا چاہئے جب کہ بولی سرائت کی کوئی شہادت موجود نہ ہو ۔

حالب بعض اوقات دروں رباطی یا پس باریطونی سلعاتِ لیفیہ کی وجہ سے اپنے مقام سے ٹل جاتا ہے جو اس کے نیچے گھس جاتے ہیں اور اسے اٹھا کر تان دیتے ہیں ۔ بہت سے اصابات میں اس سے کوئی مضر اثرات پیدا نہیں ہوتے لیکن کبھی کبھی حالب کا درونہ تنگ ہو جاتا ہے گردہ سے پیشاب بخوبی بہنا بند ہو جاتا ہے، اور استسقاء الکلیہ عارض ہو جاتا ہے۔ زیادہ شاذ مثالوں میں ماؤف جانب کا گردہ مذبول ہو جاتا ہے۔ بہرحال دوسرے

گردہ کی تعویضی بیشیں پرورش جسم کی ضرورتوں کے لئے بعض اوقات کافی ثابت ہوتی ہے، اور اس لئے فتور یافتہ کلوی فعل کے کوئی سریری علامات نمودار نہیں ہوتے۔ اگر کسی ایسے اصابہ میں جس میں حالب اس طرح سے مسدود ہو گیا ہو سرائت واقع ہو جائے تو ماؤف جانب کے گردہ کو شدید نقصان پہنچتا ہے، جس کی وجہ یہ ہے کہ یہ گردہ اس عقبی دباؤ کی وجہ سے جو حوضِ گردہ پر پڑتا ہے ساری عضویات کیلئے کم مزاحم ہوتا ہے۔ اس کی مثال ہم میں سے ایک (ٹی۔ ڈبلیو۔ ای) نے ایک اصابہ میں دیکھی ہے جس میں یہ معلوم ہوتا تھا کہ بائیں طرف کا شدید عصیہ قولونی التہابِ حوضِ گردہ (bacillus coli pyelitis) حالب کے حوضی حصہ پر ایک سلعہ لیفیہ کے ایک کرنجہ کا دباؤ پڑنے کی وجہ سے جاری ہے۔

گاہے گاہے سلعاتِ لیفیہ سے عروقِ خون کے مضغوط ہو جانے سے امارات پیدا ہو جاتے ہیں، اگرچہ نہایت عظیم الجسامت سلعات کی موجودگی میں بھی یہ مضغوط ہو جانے سے عموماً بچ جاتے ہیں۔ خارجی حرقفی عروق حوض کی گگر پر واقع ہونے کی وجہ سے بعض اوقات اس طرح متاثر ہو جاتے ہیں۔ اس مضرت رساں دباؤ سے ان کے اکثر بچ جانے کی وجہ شاید یہ ہے کہ یہ نرم عضلی فرش پر پڑے ہوتے ہیں۔ دباؤ کا معمولی نتیجہ یہ ہوتا ہے کہ جوارحِ اسفل میں دوالی نما وریدیں اور تہیج رونما ہو جاتا ہے۔ صرف ایک طرف ہی متاثر ہو سکتی ہے۔ زیادہ 493
شاذ طور پر ایک صادق علقیتی فلغمونیت دیکھنے میں آتی ہے جو خارجی حرقفی عروق یا فخذی ورید میں تھکے کے بننے سے رونما ہوتی ہے۔

تحتانی باسوری عروق پر بھی دباؤ پڑنے کا احتمال ہوتا ہے جس سے شدید بواسیر پیدا ہو جاتی ہے۔

امعاء۔ سلعاتِ لیفیہ سے گاہے گاہے معوی تسدد (intestinal obstruction) پیدا ہو جاتا ہے۔ ان اصابات کی اکثریت میں تسدد معائے مستقیم یا حوضی قولون میں واقع ہوتا ہے، اور یہ کسی سخت مثبت حوضی سلعہ لیفیہ کے ضاغط اثر سے پیدا ہوتا ہے۔ ایسے کئی ایک اصابات کا اندراج کیا گیا ہے جو معمر عورتوں میں دیکھے گئے جن میں سلعہ تکلس یافتہ پایا گیا۔ بعض اوقات معائے صغیر بھی حوض کی گگر پر کسی گنڈلی کے، سلعہ اور کسی ناپوشیدہ عظمی سطح مثلاً عجزی طنف یا عجزی جناحوں کے درمیان، مضغوط ہو جانے سے ماؤف ہو جاتی ہے (بیرس[1]

---

[1] Barris. *Proc. Roy. Soc. Med.* (Obst. and Gyn. Sect.), vol. iv, pt. ii, p. 108, 1911.

Barris:)۔ ایک سریع النمو سلعہ لیفیہ کے دو لختوں کے درمیان کی تجویف میں معائے صغیر کے پھنس جانے سے حاد معوی نسد پیدا ہو چکا ہے جیسا کہ سپینٹن[1] (Spanton) نے مشاہدہ کیا ہے۔

بالائی شکمی احشاء، مثلاً معدہ اور جگر، بعض اوقات کسی بہت بڑے سلعہ لیفیہ سے جو ضلعی محراب کے نیچے سے اوپر کی طرف کو بڑھ رہا ہو، اس طرح مضغوط ہو جاتے ہیں کہ ان کے افعال میں شدید اختلال پیدا ہو جاتا ہے۔ ایسا صرف انہی سلعات کی حالت میں ہوتا ہے جن کی جسامت غیر معمولی طور پر بہت بڑی ہو، اور ان اصابات میں تنفس اور قلب کے فعل میں عام طور پر رکاوٹ پائی جاتی ہے۔

ہضم کے فعلی اختلالات۔ جو عورتیں درمیانی جسامت کے سلعاتِ لیفیہ (وہ جو ناف کے لیول سے اوپر نہیں جاتے) سے مریض ہوتی ہیں ان میں ہضم کے فعلی اختلالات کو بادی النظر میں اکثر دباؤ کے اثرات کے طور پر بیان کیا جاتا ہے۔ مگر ایسا نہیں ہے، اس قسم کے علامات کا سلعہ سے کوئی تعلق نہیں ہوتا، اور ان کو اکثر عمومی تدابیر سے رفع کیا جا سکتا ہے۔ قبض کے متعلق بھی عموماً یہی خیال کیا جاتا ہے لیکن بغیر کسی وجہ کے ایسا خیال کرنا جائز نہیں۔ اس کا بین ثبوت اس امر سے ملتا ہے کہ سلعہ کو دور کر دینے کے بعد بھی قبض بدستور جاری رہتا ہے۔

اعصاب۔ سلعاتِ حوض کی تمام ہم پہلو ساختوں میں سے اعصاب وہ ساختیں ہیں جن کے ان (سلعات) سے مضغوط ہونے کا سب سے کم احتمال ہوتا ہے۔ ان پر وہی سلعاتِ لیفیہ براہِ راست اثر انداز ہو سکتے ہیں جو حوضی باریطون کے نیچے گھس کر بڑھتے ہیں، اور یہ امر عجیب ہے کہ ایسی مثالیں بہت ہی قلیل التعداد ہیں جن میں ضغطۂ اعصاب کی سریری شہادت پائی جا سکے۔ عضلی استرخاء تقریباً بالکل پیدا نہیں ہوتا، اور جب کبھی درد موجود ہوتا ہے تو اعصاب کے تفرع کی متابعت نہیں کرتا۔ مثال کے طور پر ایسے سلعاتِ لیفیہ کے سلسلہ میں، جن کے محل وقوع کی وجہ سے یہ امید کی جا سکتی ہے کہ وہ عصب نسائی پر دباؤ ڈالتے ہوں گے، عرق النسا کے اصابات بہت کم دیکھنے میں آتے ہیں۔

---

[1] W. D. Spanton, *Proc. Roy. Soc. Med.* (Obst. Sect.), vol. ii, pt. ii, p. 87, 1908.

تناسلی اختلالات ۔ تناسلی افعال میں سلعاتِ لیفیہ سے کئی ایک اعتبارات سے خلل واقع ہو سکتا ہے۔ تقریباً ۳۰ فیصدی اصابات میں عقم موجود ہوتا ہے اگرچہ سلعہ کے شناخت ہونے سے پہلے عورتوں کی ایک کافی تعداد میں بچے پیدا ہو چکے ہوتے ہیں۔ سلعاتِ لیفیہ کو جو تعلق حمل سے ہے اس کا ذکر پہلے کیا جا چکا ہے (دیکھو صفحہ 487)۔

سیلان ابیض ۔ یہ علامت اکثر پائی جاتی ہے مگر یہ اہم نہیں۔ یہ بیشتر رحم کی مزامن الوقوع دبازت سے پیدا ہوتی ہے۔ مواد عام مخاطی یا مخاطی قیحی قسم کا ہوتا ہے اور جبتک سلعہ میں کوئی تغیر واقع نہ ہو جائے مواد میں شاذ و نادر ہی تبدیلی واقع ہوتی ہے۔ سرائت سے بدبودار مواد آنا شروع ہو جاتا ہے، جو اغتناث پذیر سلعاتِ لیفیہ کی حالت میں نہایت ہی گندیدہ ہوتا ہے۔ جب دویری انحطاط واقع ہو جاتا ہے تو مواد آبی یا رنگین ہوتا ہے۔

مذکورہ بالا بیان سے یہ ظاہر ہوتا ہے کہ سلعہ لیفیہ کی موجودگی کے سریری نتائج بہت اختلاف پذیر ہیں۔ موافق صورتِ حالات میں یہ عمومی عمدہ صحت کے ساتھ متناقض نہیں ہوتا، اور یہ بعض اوقات کئی سال تک حالتِ سکون میں رہتا ہے، اور اس زمانہ میں اس کے موجود ہونے کا کوئی شبہ نہیں ہوتا۔ بایں ہمہ اکثر مریضوں میں سلعہ لیفیہ کی وجہ سے کسی قدر تکلیف پائی جاتی ہے، اور علامات کی شدت کے تمام مدارج پائے جاتے ہیں جو تقریباً ناقابل توجہ علامات سے لے کر عمومی صحت کی شدید خرابی کے درجہ تک ہو سکتے ہیں۔ مزید برآں جو سلعات کئی سال تک حالت سکون میں رہتے ہیں ان کا انکشاف اُن کم و بیش شدید علامات کی موجودگی سے بعض اوقات دفعۃً ہو جاتا ہے جو ان کی بالیدگی کے طریقہ میں تبدیلی ہونے یا ان میں ثانوی تغیرات کے واقع ہونے سے پیدا ہوتے ہیں۔

چند خاص خطرات ایسے ہیں جو ہر قسم کے سلعہ لیفیہ میں لازمی طور پر پائے جاتے ہیں۔ چنانچہ تحت مخاطی سلعات بعض اوقات سعدانی شکل اختیار کر لیتے ہیں یا ان میں اغتناث واقع ہو جاتا ہے، رنگی یا تحت مصلی بالیدوں میں دویری یا تنخر بافتی انحطاط واقع ہو سکتا ہے، تحت مصلی ساقچہ دار سلعات میں تلوی پیدا ہو سکتا ہے۔ تمام قسم کے سلعاتِ لیفیہ تناسلی خطہ کی صعودی سرائت سے سرائت زدہ ہو سکتے ہیں، اور رودہ سے بھی بعض اوقات ایسا ہوتا ہے۔ سلعاتِ لیفیہ کی کثرتِ وقوع کے اعتبار سے ایسی مندرجہ مثالیں نہایت ہی شاذ ہیں جن میں سلعہ سے بلا واسطہ مہلک نتیجہ پیدا ہوتا ہو۔ سلعاتِ لیفیہ جو مختلف الانواع غیر مساعد اثرات

براہِ راست یا دوسرے اعضا میں تغیرات واقع کرنے سے پیدا کرتے ہیں، ان کی وجہ سے ان کو ایسی نو ساختوں میں ایک عدیم النظیر درجہ حاصل ہے جو نسیجیاتی طور پر سلیم ہیں۔ دوسرا اور کوئی سلعہ جو باعتبار ساخت سلیم ہو ایسے وسیع اور غیر مساعد اثرات پیدا نہیں کرتا جیسے کہ سلعاتِ لیفیہ کے اصابات میں اکثر دیکھنے میں آتے ہیں۔

سلعاتِ لیفیہ کے طبیعی امارات

سلعاتِ لیفیہ عام طور پر سلعاتِ عدید کی شکل میں واقع ہوتے ہیں، اگرچہ گاہے گاہے یہ تنہا بھی پائے جاتے ہیں۔ بعض باریطونی غلاف کے نیچے نیچے باہر کی طرف بڑھتے ہیں اور ان سے ایک کربیچی تودہ پیدا ہو جاتا ہے، اور بعض زخنکی یا تحت مخاطی رہتے ہیں، اور اس حالت میں رحم کی سطح عام طور پر ہموار رہتی ہے۔ سلعات کی ایک بڑی اکثریت بے لچک اور ٹھوس بالیدوں کی شکل کی ہوتی ہے، مگر بعض اوقات تکلس سے یہ پتھر کی طرح سخت بھی ہو جاتے ہیں، یا انحطاطی تغیرات کی وجہ سے یہ نرم یا نمایاں طور پر دوبری ہو جاتے ہیں۔ چھونے پر اگرچہ یہ عام طور پر غیر حساس ہوتے ہیں، مگر ثانوی تغیرات سے یہ بعض اوقات الیم یا درد خیز بھی پائے جاتے ہیں۔ مزید برآں ان کی جسامت مختلف ہوتی ہے اور یہ چھوٹے چھوٹے کربیچوں سے لے کر اتنے بڑے تودے تک ہوتی ہے جو تمام کہفہ شکم کو منتسع کرنے کے لئے کافی ہوتا ہے۔ لہٰذا یہ ظاہر ہے کہ اس قسم کے سلعات کی طبیعی تشخیص میں جن کے خواص میں اس قدر اختلاف ہو معتد بہ دقت پیش آسکتی ہے۔ سریری بنا پر ان سلعات کو جو حوض کی گگر سے اوپر نہیں اٹھتے چھوٹے سلعاتِ لیفیہ کہا جا سکتا ہے، اور جو سلعات حوض کی گگر سے اوپر تک چلے جاتے ہیں مگر ناف کے لیول سے نیچے ہی رہتے ہیں ان کو متوسط جسامت کے سلعات کہا جاتا ہے، اور جو سلعات ناف کے لیول سے متجاوز ہو جاتے ہیں ان کو بڑے سلعاتِ لیفیہ کہا جاتا ہے۔

یہاں پہلے بعض اہم امور کا ذکر کیا جائے گا جن کا اطلاق تمام جسامتوں کے لیفی عضلی سلعات پر ہوتا ہے۔ تحت مخاطی سلعاتِ لیفیہ کا رجحان رحم کی تشاکل کلانی پیدا کرنے کی طرف ہوتا ہے جو حمل کے مشابہ ہوتی ہے، اور اس کے ساتھ ہی کہفہ رحم میں متناسب تطول بھی واقع ہو جاتا ہے جس کی شناخت مساعد صورتِ حالات میں مجسّہ سے کیجا سکتی ہے۔ اس طرح

۶ انچ تک کی پیمائش حاصل کیجا سکتی ہے، اور سوائے حمل کے دوسری اور کوئی حالت نہیں جس میں کہفۂ رحم اس قدر متطول ہو جاتا ہو۔ بہر حال یہ ضرور یاد رکھنا چاہیئے کہ کہفۂ رحم کے فتل (distortion) کی وجہ سے یہ ممکن ہے کہ مجسہ قعرِ رحم تک نہ پہنچ سکے اس لئے جملہ حالات میں کم پیمائش پر اعتبار نہ کرنا چاہیئے۔ رحمی لیفیات سے غیر متشاکل سلعہ پیدا ہوتا ہے جس کی سطح ہموار اور مرتب ہوتی ہے۔ قبل الذکر قسم کی طرح اس میں بھی کہفۂ رحم کا تطول شناخت کیا جا سکتا ہے۔ عدید تحت مصلی لیفیات کا رجحان ایسا سلعہ پیدا کرنے کی طرف ہوتا ہے جس کی شکل بالکل بے قاعدہ اور سطح کر بیچی ہوتی ہے۔ انفرادی بالیدیں بعض اوقات تمام سلعہ سے بلا تعلق حرکت پذیر ہوتی ہیں جس سے یہ ظاہر ہوتا ہے کہ یا تو یہ ساقچہ دار ہیں یا ڈھیلی جڑی ہوئی ہیں گو بے ساقچہ ہیں۔ جسم رحم بعض اوقات سلعہ سے الگ شناخت کیا جا سکتا ہے، اور ممکن ہے کہ یہ کلانی یافتہ نہ ہو اور اگر کہفۂ رحم متطول ہو بھی تو بہت کم ہوتا ہے۔ تحت مصلی سلعاتِ لیفیہ کی بستگی، اور ان کی سطح کی ہمواری کے درجہ میں بہت کچھ اختلاف پایا جاتا ہے۔ بعض اوقات تنہا تحت مصلی لیفیہ کی جسامت بہت بڑی ہو جاتی ہے، اور ایک ایسا سلعہ بن جاتا ہے جس کی دیواریں ہموار ہوتی ہیں، اور ممکن ہے کہ اس کا تعلق رحم کے ساتھ معلوم کرنا آسان نہ ہو۔

آخر میں یہ یاد رکھنا ضروری ہے کہ جب عدید لیفیات موجود ہوں تو اکثر انکی تینوں قسمیں پائی جاتی ہیں، اور ان سے جو سلعہ پیدا ہوتا ہے اس کے تلیفی خواص میں اس امر سے پیچیدگی کا ایک اور عنصر شامل ہو جاتا ہے۔ مذکورہ بالا بیان سے یہ نتیجہ نکلتا ہے کہ رحمی سلعہ لیفیہ کی جسامت بعض اوقات اتنی بڑی اور اس کی شکل اتنی بے قاعدہ ہوتی ہے کہ اصلی عضو سے اسے کوئی مشابہت نہیں ہوتی۔

سلعاتِ لیفیہ کی تشخیص کا ذکر ہم اس وقت تک نہیں کریں گے جب تک کہ دوسرے جونی الاصل سلعات کا ذکر نہ کر لیا جائے۔ لہٰذا اس مضمون کی تفصیلی بحث کو دیکھنے کے لئے قارئین کو حصہ چہارم صفحہ 764 اور اسکے بعد کے صفحات کا مطالعہ کرنا چاہیئے۔

سلعاتِ لیفیہ کا علاج

ایسے کوئی ذرائع ہمیں معلوم نہیں جن سے سلعاتِ لیفیہ کے تکون کو روکا جا سکے یا

مابعد بالیدگی کو قابو میں رکھا جا سکے۔ طبی اور معالجاتی ذرائع سے ان سے پیدا شدہ علامات کی تخفیف کرنے میں بعض اوقات کامیابی ہو جاتی ہے۔ شفا صرف جراحی تدابیر ہی سے حاصل ہو سکتی ہے، اگرچہ بعض مثالوں میں ریڈیم کے استعمال یا رانجنی شعاعوں کے متکرر معتادات سے علامات رفع ہو سکتی ہیں۔

تمام سلعاتِ لیفیہ کے علاج کی ضرورت نہیں ہوتی، اور جب تک کہ ایسے علامات نہ پائے جائیں جو ان کی موجودگی سے واضح طور پر منسوب کئے جا سکیں کوئی علاج اختیار نہ کرنا چاہیئے، اور بہت سے اصابات میں تو یہ مناسب ہوتا ہے کہ مریضہ کو سلعہ کی موجودگی ہی کی خبر نہ دی جائے۔ ہم میں سے ایک (سی۔ ایل) کا خیال اپنے ذاتی تجربہ کی بنا پر یہ ہے کہ تمام سلعاتِ لیفیہ کے ۵۵ فیصدی اصابات میں کسی علاج کی ضرورت نہیں ہوتی۔ یہ ضرور تسلیم کرنا چاہیئے کہ اس معاملہ کے متعلق ابھی تک معتدبہ اختلاف رائے موجود ہے، اور کسی نظریہ کو عالمگیر مقبولیت حاصل نہیں۔

اس امر پر سبھی کو اتفاق ہوگا کہ علاماتی علاج ہرگز شافی نہیں ہو سکتا، مگر یہ گاہے گاہے، یا تو مریضہ کو عملیہ کے لئے طیار کرنے کے لئے یا کسی فوری ضرورت کے دوران میں مفید ثابت ہوتا ہے۔

علاماتی علاج۔ جب کبھی سلعہ لیفیہ سے صرف نزفِ حیض ہی کی علامت پیدا ہو تو ماہواری ایام میں بستر پر آرام کرنا ہی سیلانِ حیض کو حدودِ اعتدال تک لانے کے لئے کافی ہوتا ہے اور ان حدود کے اندر یہ مضر ثابت نہیں ہوتا۔ زیادہ مشقت کرنے سے شدید اور طویل المدت نزف پیدا ہو سکتا ہے۔

نزف اور عدم دمویت لازم ملزوم حالتیں ہیں، اور علاج کی کامیابی کے لئے دونوں کا علاج ضروری ہوتا ہے۔

نزفِ رحم کے ادویاتی علاج کا ذکر صفحہ 749 و 750 پر کیا گیا ہے۔ اور یہاں صرف اس امر کی طرف اشارہ کرنا کافی ہوگا کہ جن اصابات میں جریانِ خون سلعاتِ لیفیہ سے پیدا ہوتا ہے ان میں ارگٹ کی تجہیزات شاذونادر ہی کامیاب ہوتی ہیں۔ سلعاتِ لیفیہ سے پیدا شدہ نزف کو دواؤں کے ذریعہ کامیابی سے قابو میں لے آنے کی زیادہ توقع نہیں ہوتی۔ ہائیڈراسٹس (hydrastis) اور کوٹارنین (cotarnine) کی تجہیزات کے موثر ثابت ہونے کا امکان

سب سے قوی ہوتا ہے۔

496 شدید ترین جریانِ خون عام طور پر گرم مہبلی نطول (ت۔ ١١٦ ف) اور مہبل کے اصمام (plugging) سے عارضی طور پر بند کیا جاسکتا ہے۔ ان اصابات میں بعض اوقات فوری تخدیر کے تحت کہفۂ رحم کا اصمام بھی کیا جاسکتا ہے کیونکہ عنق فراخ ہوتی ہے۔ اگر اس طریقہ کا استعمال کیا جائے تو سرائت سے بچنے کے لئے سخت ترین احتیاط درکار ہوتی ہے اور اس لئے اس طریقہ کا استعمال عام طور پر مناسب نہیں ہوتا۔

شدید نزف کے وقوع کے بعد مریضہ کو بستر پر لٹائے رکھنا چاہیئے اور منتجہ عدم دمویت کا علاج کرنا چاہیئے۔ لوہے کا استعمال فیرس سلفیٹ (ferrous sulphate) یا فیرائی ایٹ امونیم سٹراس (ferri et ammonium citras) کی شکل میں، یا تانبے (copper) اور سم الفار (arsenic) کے ساتھ، مغز استخواں، عرق گوشت خام، خلاصہ جگر، اور دود کا بافراط استعمال علاج کے زیادہ اہم اجزا ہیں۔ خون کے بڑے بڑے نقصانات سے شفا حاصل کرنے کی استعداد مختلف اشخاص میں مختلف ہوتی ہے۔ بہت سی عورتیں بظاہر اس سے زیادہ متاثر نہیں ہوتیں اور جلد شفایاب ہوجاتی ہیں، اور بعض عورتیں ایسی ہوتی ہیں کہ مذکورۂ بالا طریقہ سے علاج کرنے پر بھی بخوبی صحت یاب نہیں ہوتیں، اور جو مریض پہلے ہی سے عدیم الدم ہوتے ہیں ان میں مکرر الوقوع نزفات کو قابو میں لانا مشکل ہوتا جاتا ہے۔

درد اور دباؤ کے علامات۔ درد سلعہ میں ثانوی تغیرات مثلاً انحطاط یا التہاب کے واقع ہونے سے یا دیگر احشاء پر دباؤ پڑنے سے پیدا ہوسکتا ہے۔ حرارت کا براہِ راست استعمال، جو خواہ شکمی رفادات کی شکل میں ہو ("اینٹی فلوجسٹین") یا طبعی محلول نمک کے گرم مہبلی نطولات کی شکل میں، مقامی شکمی اور حوضی تکلیف کو عارضی طور پر رفع کرنے کیلئے نہایت موثر تدبیر ہے۔ اگر ضرورت ہو تو اس کے ساتھ معمولی دافعاتِ درد کا استعمال کیا جاسکتا ہے۔

حیض کے سلسلہ میں یعنے یا تو ماہواری ایام کے دوران میں یا ان سے عین پہلے مثانہ پر اکثر دباؤ پیدا ہوجاتا ہے جس سے تواتر بول، یا سلس البول، یا احتباس بول عارض ہوجاتا ہے اور اس دباؤ کی وجہ شائد یہ ہوتی ہے کہ مثانہ کی جسامت میں خفیف سا اضافہ ہوجاتا ہے۔ اس صورتِ حالات میں احتباس بول کے لئے قاساطیر کے استعمال کی ضرورت رہتی ہے حتیٰ کہ سلعہ کی جسامت میں قدرتی طور پر تخفیف واقع ہوجاتی ہے، دباؤ رفع ہوجاتا ہے، اور مثانہ کا فعل ازسرنو

قائم ہوجاتا ہے۔ اوقافِ حیض میں جو احتباسِ بول پیدا ہوتا ہے اسے بھی بستر پر آرام کرانے اور قاساطیر کے استعمال سے عارضی طور پر رفع کیا جاسکتا ہے۔ چند خوش قسمت مریضوں میں بعض اوقات اس طریقہ سے زیادہ مستقل فائدہ ہونے کا امکان ہوتا ہے کہ سلعہ کو، اگر ضرورت ہو تو معدمِ حس کے زیرِ اثر، حوض میں سے اور اس کی گگر پر سے دھکیل کر اوپر اٹھا دیا جائے۔ اگر مسقوط رحم میں چھوٹے سے سلعہ لیفیہ کے موجود ہونے سے مثانہ کے علامات پیدا ہوجائیں تو فرزجہ سے علاج کرنے سے بعض اوقات فائدہ ہوجاتا ہے۔

تشعیع سے علاج ۔ علاج کا ایک اور طریقہ تشعیع (irradiation) ہے جو لاشعاعوں یا ریڈیم سے کی جاتی ہے، اور یہ سلعاتِ لیفیہ کی بعض قسموں کیلئے مفید ہے۔ اس مقصد کے لئے لاشعاعوں کے استعمال کا خیال ایلبرس شونبرگ (Albers Schonberg) (۱۹۰۳ء) اور اس کے جانشینوں کے ان مشاہدات سے پیدا ہوا جو انھوں نے حیوانات کے تناسلی غدد پر ان شعاعوں کے تباہ کن اثرات کے متعلق کئے ہیں۔ پہلے یہ دکھایا گیا کہ ان شعاعوں کے اثر سے حیوانات میں مبیضین میں ذبول واقع ہوجاتا ہے اور ساتھ ہی گرافی جرابات کم و بیش تباہ ہوجاتے ہیں اور رحمی بافت میں لیفینت کے تغیرات واقع ہوجاتے ہیں، اور بعد کے مشاہدات سے یہ ثابت ہوا کہ انسانی مبیض میں بھی اسی قسم کے اثرات پیدا ہوتے ہیں۔ طویل المدت اور متکرر تکشفات کا اثر یہ ہوتا ہے کہ حیض ہمیشہ کے لئے مکمل طور پر بند ہوجاتا ہے۔ اور اس کے یہ معنی ہیں کہ تمام جرابات، اگر باعتبار تشریح نہیں تو بلحاظ تکمیل وظائف، تباہ ہوجاتے ہیں۔ اور چونکہ فعال مبیضی بافت کی تھوڑی سی مقدار بھی فعل حیض کو جاری رکھنے کیلئے کافی ہوتی ہے اس لئے مکمل تباہی لازمی ہے۔ سریریاتی اور نسیجیاتی مشاہدات سے یہ ثابت ہوا ہے کہ یہ شعاعیں مذکورہ بالا اثر کے علاوہ سلعہ لیفیہ کی بافتوں پر بھی کچھ اثر کرتی ہیں جس سے ان میں ذبولی تغیرات واقع ہوجاتے ہیں۔ بہرکیف جو بالواسطہ فعل مبیضین کی وساطت سے ہوتا ہے وہ زیادہ اہم ہے۔

497

یہ اثرات ان شعاعوں سے پیدا ہوتے ہیں جو سخت یا ثاقب یا گاما شعاعیں (γ- rays) کہلاتی ہیں، اور یہی شعاعیں تنہا جسم کے گہرے حصوں تک پہنچتی ہیں۔ اور جو نرم شعاعیں اور مختلف ثانوی شعاعیں خارج ہوتی ہیں وہ جلد ہی میں جذب ہوجاتی ہیں اور لاشعاعی حرقات اور لاشعاعی التہاب ادمہ (X-ray dermatitis) کا سبب۔ یہی

شعاعیں ہوتی ہیں، اور ان کو تقطیر کے خاص طریقہ سے الگ کر دیا جاتا ہے۔ لہٰذا سلعات لیفیہ کے لاشعاعی علاج کی ترکیب پیچیدہ ہے، اور اس مقصد کیلئے ایک خاص آلہ کی ضرورت ہوتی ہے، اور جو ان کا استعمال کرتے ہیں ان کو خاص تجربہ بھی ہونا چاہیئے۔ ہم (بی۔ ڈبلیو) نے دیوار شکم کا ایک سرطانی سلعہ دیکھا ہے جو لاشعاعوں کے حرقہ کے مقام پر پیدا ہوا تھا، اور یہ حرقہ اس متشدد علاج کا نتیجہ تھا جس کی ضرورت ایک بڑے سلعہ لیفیہ سے واقع شدہ نزف کے انسداد کے لئے پیش آئی تھی۔ جریان خون یقیناً بند ہو گیا تھا مگر سلعہ لیفیہ ابھی تک بہت نمایاں تھا۔

یہ علاج طویل المدت ہے کیونکہ تکشفات صرف وقفوں پر ہی کئے جا سکتے ہیں۔ اگر مریضوں کا انتخاب احتیاط سے کیا جائے تو اس علاج سے ان کے روزمرہ مشاغل میں کوئی مداخلت نہیں ہوتی اور زندگی کیلئے عموماً کوئی خطرہ نہیں ہوتا۔ تاہم مہلک نتائج کا اندراج بھی کیا جا چکا ہے جس کی وجہ یہ ہے کہ ایسی پیچیدگیاں شناخت نہیں کی جا سکیں جن کی موجودگی میں لاشعاعوں کا استعمال ناجائز ہوتا ہے۔

لاشعاعی علاج کے نتائج کے متعلق پہلے کی نسبت اب زیادہ تجربہ حاصل ہو چکا ہے، اور جن اصابات کا مناسب انتخاب کیا جاتا ہے ان میں حیضی اور بے قاعدہ نزفات مکمل طور پر بند ہو جاتے ہیں۔ مزید برآں یہ اطلاع بھی بہم پہنچائی گئی ہے کہ بعض اصابات میں سلعہ لیفیہ کی جسامت میں کمی واقع ہو گئی ہے اور بعض نہایت شاذ صورتوں میں سریری اعتبار سے یہ بالکل غائب بھی ہو گیا ہے۔ موخر الذکر کا ہمیں کوئی شخصی تجربہ نہیں، اور اس امر میں کوئی شبہ نہیں کہ جب لاشعاعی علاج کامیاب نہیں ہوتا اور بعد میں جراحی علاج لازمی قرار دیا جاتا ہے تو عملیہ، بافتوں کی کثافت اور وسیع گرد رحمی انضمامات کی وجہ سے جو تقریباً ہمیشہ موجود ہوتے ہیں، بہت زیاد مشکل اور خطرناک ہو جاتا ہے۔ تشعیع سے جو اثر پیدا ہوتا ہے وہ دراصل یہ ہے کہ بیضین کے ذبول کی وجہ سے مصنوعی انقطاع الطمث رونما ہو جاتا ہے۔ طبعی انقطاع الطمث میں جو عمومی علامات، مثلاً تورّدات (flushings) پائے جاتے ہیں وہ ان اصولوں پر علاج کرنے کے بعد عموماً دیکھنے میں آتے ہیں۔

تشعیع کے لئے وہ اصابات موزوں خیال کئے جاتے ہیں جن میں سلعات لیفیہ چھوٹی یا درمیانی جسامت کے ہوں اور ان میں انحطاط یا التہاب کے تغیرات کی کوئی امارت موجود نہ

اور مریضہ کی عمر چالیس سال یا اس سے زائد ہو۔ بڑی جسامت کے ان سلعات کو جو ناف کے لیول سے اونچے چلے گئے ہوں بذریعہ جراحی نکال دینا چاہیئے۔ چالیس سال سے کم عمر کی عورتوں میں مبیض کے فعل کی تباہی کے اثرات بہت تکلیف دہ ثابت ہوتے ہیں، اور اس لئے اس عمر میں لاشعاعی علاج کا مشورہ نہ دینا چاہیئے۔ انحطاط اور التہابی تغیرات کو ہمیشہ ان سلعات کے جراحی استیصال کے دلائل تصور کرنا چاہیئے۔

ریڈیم سے بھی ویسے ہی سرری اثرات پیدا ہوتے ہیں جیسے کہ رانجن کی شعاعوں سے، مگر یہ اثرات شعاعوں کے زیادہ تر دروں رحمہ پر فعل کرنے سے پیدا ہوتے ہیں۔ مبیضین پر زیادہ اثر نہیں ہوتا کیونکہ شعاعوں کا نسبتہ نفوذ محدود ہوتا ہے۔ ریڈیم کا استعمال ایسے اصابات میں نزف بند کرنے کے لئے کیا جاتا ہے جن کا جراحی استیصال ضروری نہیں ہوتا، مثلاً وہ سلعات جنکی جسامت نسبتہً چھوٹی ہوتی ہے اور جن سے انقطاع الطمث پر یا اس کے قریب علامات پیدا ہوتے ہیں۔ ریڈیم سے علاج کرنے کے بعد، جب کہ اس کے لگانے سے حیض بالکل بند ہوجاتا ہے، عموماً ایسے علامات پیدا ہوجاتے ہیں جو مصنوعی انقطاع الطمث میں پائے جاتے ہیں۔ ابتدائی اتساع اور جرف کے بعد ریڈیم کہفۂ رحم میں داخل کیا جاتا ہے، لہٰذا اس کے لئے معدمِ حس کی بھی ضرورت ہوتی ہے۔ ریڈیم کا ایک ہی ملساق حصولِ مقصد کیلئے بالعموم کافی ہوتا ہے، لیکن گاہے گاہے مکمل اثر کے لئے اس طریقۂ عمل کا ایک یا دو مرتبہ تکرار کرنے کی ضرورت ہوتی ہے۔

طبعی دررحمی معتاد ۱۵۰ ملی گرام ریڈیم برومائیڈ ہے جسے کہفۂ رحم میں چوبیس گھنٹے کیلئے چھوڑ دیا جاتا ہے۔ سیسہ یا ایلومینیم کا ۲ ملی میٹر مقطار استعمال کیا جاتا ہے اور فلزاتی خول کو ربڑ کی نلی میں بند کر دیا جاتا ہے۔ اسے جوش دیکر اس کی تعقیم کر لی جاتی ہے، اور اسکو داخل کرنے کے بعد عنق اور مہبل کے بالائی حصہ کا فیتہ نما گاز سے اصمام کر دیا جاتا ہے تاکہ یہ اپنی جگہ سے ٹلنے نہ پائے۔ اس علاج کے دوران میں اور اس کے چند دن بعد تک مریضہ کو بستر پر لٹائے رکھنا چاہیئے۔ لاشعاعوں کے مقابلہ میں ریڈیم کے استعمال کا یہ فائدہ ہے کہ سطحی حرقات کے پیدا ہونے کے خطرہ کے بغیر اس علاج کا اطلاق مرتکز شکل میں یا رحم کی سطح پر جس سے خون بہ رہا ہے، براہِ راست کیا جاتا ہے۔ مزید برآں یہ یقین کرنے کے لئے بھی وجہ موجود ہے کہ مبیضین کو کم ضرر پہنچتا ہے۔ علاوہ ازیں یہ بھی کہا جا سکتا ہے کہ تشخیص کے

اغلاط کا کم احتمال ہے۔

جراحی علاج ۔ اس امر پر سب کو اتفاق ہے کہ مندرجہ ذیل حالتوں میں جراحی علاج میں توقف نہ کرنا چاہیئے۔

(ا) جب کہ سلعہ اتنا بڑا ہو جائے کہ جسامت میں سات ماہ کے حامل رحم سے بڑھ جائے اس حالت میں تودہ کی جسامت ہی اُس کے استیصال کی دلیل ہے۔

(ب) جب کہ سلعہ بہت تیزی سے بڑھ رہا ہو، یا اس کے ساتھ درد یا بے قاعدہ نزف کی شکایت موجود ہو۔

(ج) جب کہ کوئی ایسا سلعہ جو پہلے ساکن ہو انقطاع الطمث کے بعد کسی تکلیف کا موجب بن گیا ہو۔

(د) جب کہ جریانِ خون کو بند کرنے میں مخفف علاج سے ناکامی ہو اور عدم دمویت ترقی پذیر ہو۔

مائیومیکٹومی (عضلی سلعہ برآری myomectomy:) یعنی رحم سے سلعہ کے استیصال کا عملیہ ان عورتوں میں بہت مناسب سمجھا جاتا ہے جن کی عمر انقطاع الطمث کے قریب نہ پہنچی ہو۔ اس طریقۂ عمل کے لئے مہبلی یا شکمی راستے اختیار کئے جا سکتے ہیں۔ براستہ مہبل یہ عملیہ تمام لیفیہ نما سعدانوں کے استیصال کے لئے کیا جاتا ہے اور بے ساقچہ تحت مخاطی بالیدوں کے لئے بھی یہ بکثرت انجام دیا جاتا ہے خواہ انکی جسامت معتدبہ ہی کیوں نہ ہو۔ ایسے اصابات کے لئے مروجہ طریقہ یہ ہے کہ مثانہ کو عنق سے اوپر اٹھا کر موخر الذکر میں شگاف دیا جائے (رحم شگافی) تاکہ بالیدہ تک رسائی ہو جائے۔ پھر سلعہ کے کیسہ میں شگاف دیا جاتا ہے اور قبل الذکر کو کاٹ کر اس کے اتنے بڑے بڑے ٹکڑے کردئے جاتے ہیں (تقریبض morcellement:) جو دور کئے جا سکیں۔ عضلی سلعہ برآری (مائیومیکٹومی) اور تقریبض (مارسیلمنٹ) کا متحدہ طریقۂ عمل وہ عملیہ ہے جو اغشاث یافتہ تحت مخاطی سلعاتِ لیفیہ کے لئے اختیار کیا جاتا ہے کیونکہ شکمی عملیہ سے عفونتی التہاب باریطون کا جو خطرہ ہوتا ہے وہ اس میں نہیں ہوتا۔

مائیومیکٹومی (عضلی سلعہ برآری) براستہ شکم ۔ یہ عملیہ ان نوجوان عورتوں

کے لئے بلاشبہ موزوں ہے جن میں رحم کو محفوظ رکھنا مقصود ہو۔ بونی[1] (Bonney) نے اسکی ترکیب میں بہت اصلاح کی ہے۔ اس نے یہ ظاہر کیا ہے کہ یہ عملیہ ایسی صورت میں بھی کامیابی سے انجام دیا جاسکتا ہے جب کہ بالیدیں بڑی تعداد میں موجود ہوں۔ عضلی سلعہ برآری اور رحم برآری کی اضافی اہمیت کا فیصلہ کرنے کے لئے ہمیں مندرجہ ذیل امور معلوم ہونے چاہئیں:۔ (۱) ان دونوں عملیوں کی شرح اموات، (۲) ان بچوں کی تعداد جو عضلی سلعہ برآری کے بعد ان عورتوں کو پیدا ہوئے جو پہلے عقیم تھیں، اور (۳) عضلی سلعہ برآری کے ان اصابات کی تعداد جن میں بعد میں جراحی مداخلت کی ضرورت پیش آئی۔

(۱) اعداد و شمار سے یہ ثابت ہوتا ہے کہ جہاں تک شرح اموات کا تعلق ہے انتخاب کی کوئی گنجائش نہیں۔ بونی کے تازہ ترین اعداد سے (سنہ ۱۹۳۱ء) جو ۴۰۳ اصابات کے ایک سلسلہ سے حاصل کئے گئے ہیں عملیہ کی شرح اموات ، ،۱ فی صدی ظاہر ہوتی ہے، اور گائیلز 499 (Giles) نے عضلی سلعہ برآری کے ۸، عملیوں میں ایک موت کا اندراج کیا ہے۔ میو کلینک کے اعداد و شمار (سنہ ۱۹۲۰ء) سے یہ ظاہر ہوتا ہے کہ عضلی سلعہ برآری کے ۵۱، اصابات میں ابتدائی شرح اموات ۰،۹ فی صدی[2] تھی۔ ان نتائج کا موازنہ رحم برآری کے نتائج سے باحسن الوجوہ کیا جاسکتا ہے (دیکھو صفحہ 800)۔

(۲) عضلی سلعہ برآری کے بعد جہاں تک رحم کی قابلیتِ حمل کا تعلق ہے بونی نے یہ بیان کیا ہے کہ "جن عورتوں پر عضلی سلعہ برآری (مائیو میکٹومی) کا عملیہ ہو اور بلحاظ عمر وہ اس قابل ہوں کہ ان کو بچہ پیدا ہوسکے، اور ان کو بچہ کی خواہش بھی ہو، ان میں سے ۳۹ فیصدی میں استقرارِ حمل کی توقع کیجاسکتی ہے"۔ اسکے سلسلۂ اصابات میں عضلی سلعہ برآری کے

---

[1] Bonney. *Jl. Obst. and Gyn. Brit. Emp.*, vol. 29, No. 4, 1922; vol. 30, No. 3, 1923; vol. 32, No. 1, 1925; *Lancet*, 1922, vol. ii, 745; *Lancet*, 1931, vol. i, 171.

[2] For the Primary Mortality-Rate of Total and Subtotal Hysterectomy, see "Treatment of Fibroids," C. Lockyer. *Trans. Med. Soc. Lond.*, vol. xlvii, 1924.

کے بعد ۵ ، فی صدی ولادتیں طبعی نہ تھیں۔ بقیہ میں بچہ کے مفاد کے مدنظر عملیہ قیصریہ سے ولادت کرائی گئی۔ سلسلۂ میو (Mayo) کے ۷۴۱ اصابات میں سے تیئیس کتخدا عورتوں کو، جو پہلے عقیم تھیں، عضلی سلعہ برآری کے بعد ایک یا ایک سے زائد بچے پیدا ہوئے۔

(۴) ابتدائی عضلی سلعہ برآری کے بعد جراحی مداخلت کی ضرورت بظاہر زیادہ نہیں ہوتی، اور یہ ایک اہم امر ہے جس کا خیال عملیہ انتخاب کرنے کے دوران میں رکھا جاتا ہے۔ بونی یہ بیان کرتا ہے کہ ایسے اصابات کی تعداد، جن میں سلعاتِ لیفیہ یا دیگر اسباب سے پیدا شدہ کثرتِ طمث (menorrhagia) کی بنا پر انجام کار رحم برآری لازمی ہوتی ہے، ۴ فی صدی ہے۔ گائیلز[1] نے اپنے سلسلۂ اصابات میں یہ دریافت کیا کہ عضلی سلعہ برآری کے اصابات میں سے ۱۰ فیصدی میں بعد میں سلعاتِ لیفیہ پیدا ہو گئے، لیکن ہمیں یہ اطلاع نہیں دی گئی کہ ان میں سے کتنے اصابات میں مداخلت کی ضرورت تھی۔ سلسلہ میو کے ۷۴۱ اصابات میں سے انیس (۲ء۵۶ فی صدی) میں "ثانوی" عملیات کی ضرورت ہوئی اور یہ تعداد بونی کی بتائی ہوئی تعداد کے تقریباً برابر ہے۔ یہ عملیات اکثر التہابی مرض کے لئے انجام دئے گئے، لیکن بعض سلعاتِ لیفیہ کے عود کرنے کی وجہ سے کیے گئے۔

مذکورہ بالا بیان کی بنا پر یہ نتیجہ نکالا جاسکتا ہے کہ جب زندگی کے زمانۂ باروری میں سلعاتِ لیفیہ کے لئے جراحی مداخلت کی ضرورت ہوتی ہے تو عضلی سلعہ برآری (مائیومیکٹومی) کے عملیہ کا انتخاب کرنا چاہئے۔ اس عملیہ کے سرانجام دینے سے پہلے اس خیال سے کہ شاید استیصالِ رحم کی ضرورت بھی پیش آجائے رحم کو نکال دینے کی اجازت ضرور حاصل کر لینا چاہئے۔ عضلی سلعہ برآری کو ہرگز جائز قرار نہیں دیا جاسکتا تاوقتیکہ رحم اور اس کے زوائد، دوسرے لحاظات سے تندرست نہ ہوں، اور اگر سلعاتِ متعلقہ میں خباثت کا خفیف ترین شبہ بھی ہو تو اس عملیہ کا ہرگز خیال تک بھی نہ کرنا چاہئے۔ بونی کی یہ رائے ہے کہ سادہ انحطاط جو خواہ "سرخ" ہو یا دوسری قسم کا، عضلی سلعہ برآری کے لئے مانع نہیں ہے۔

جب بیضیں تندرست ہوں تو رحم برآری (hysterectomy) بہ صیانت

---

[1] Giles, *Diseases of Women*, Bland-Sutton and Giles, 8th edition ; 1926.

صحفہ ۲۶

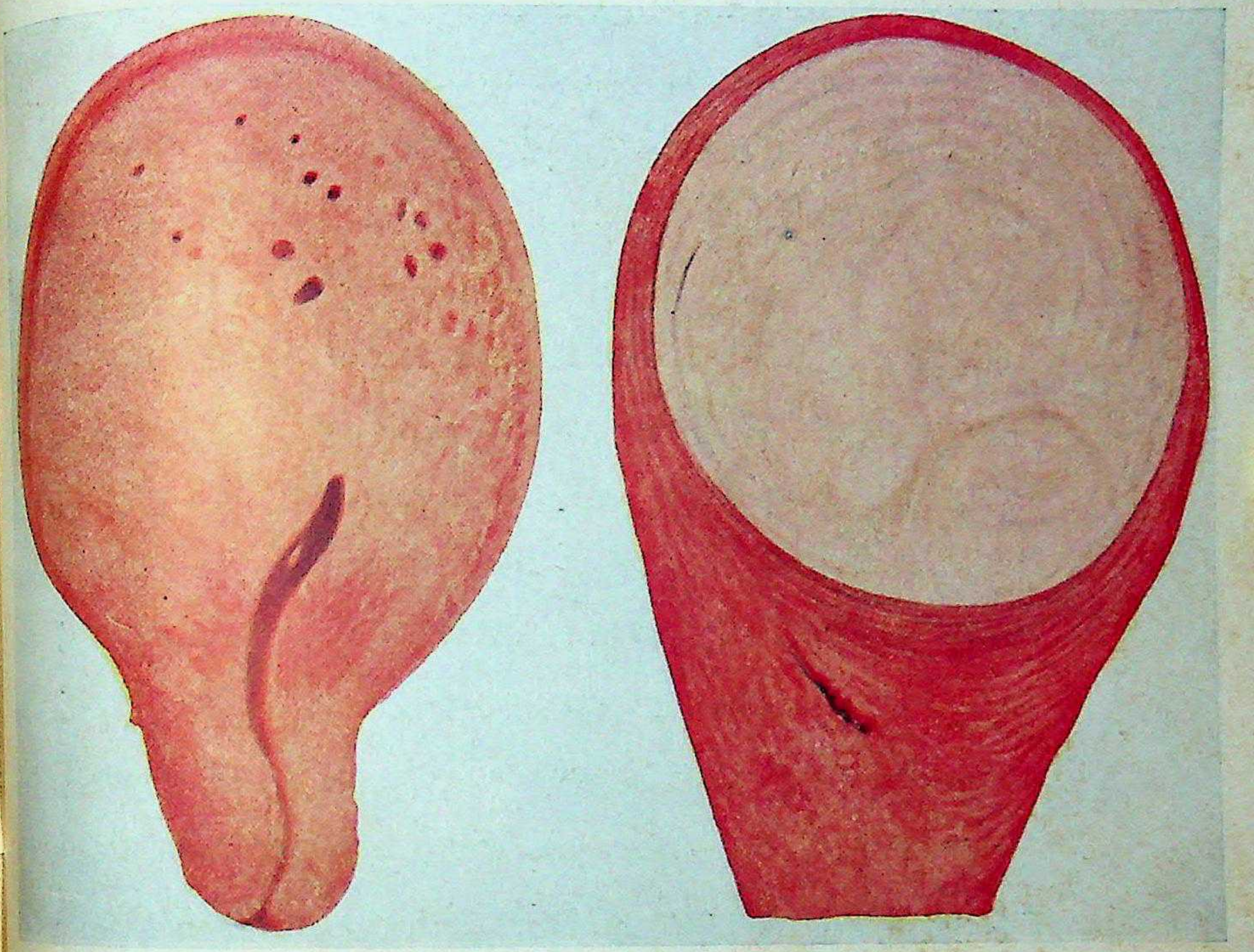

رحم کے منتشر دروں رحمی سلعہ (Diffuse Endometrioma) (غدی عضلی سلعہ : Adenomyoma) کی تراش کا منظر مجرد نظر (ا)، جو اس رحم کی تراش کے منظر کے مقابلہ میں دکھایا گیا ہے جس میں رنگی لیفی عضلی سلعہ موجود ہے (ب)۔ دروں رحمی سلعہ کی منتشر بالیدگی، اس کی رنگت اور چھوٹے چھوٹے دویروں کی موجودگی کو، جن میں سے بعض میں متغیر خون موجود ہے غور سے دیکھا جائے۔ دونوں جسامت اور خاکہ کے اعتبار سے تقریباً متماثل ہیں، اور اور امتحان کرنے پر ان میں ایک ہی سے سریری امارات پائے گئے (بک ود وائٹ مور)

مقابل صفحہ 500

بیضین کا عملیہ سلعات لیفیہ کے لئے بالعموم کیا جاتا ہے۔ اس سے پیدا شدہ مصنوعی انقطاع الطمث قدرتی انقطاع الطمث کے مقابلہ میں عموماً زیادہ شدید نہیں ہوتا، لیکن یہ فرض کر لینا صحیح نہیں ہے کہ چونکہ دونوں بیض علی محلہ چھوڑ دئے گئے ہیں اس لئے مریضہ ان ناگوار فعلی عواقب سے بچ جائیگی جو فعلِ حیض کے بند ہو جانے کے بعد نمودار ہوتے ہیں۔

یہ امر ابھی تک زیر بحث چلا آرہا ہے کہ کس قسم کی رحم برآری اختیار کرنا چاہیئے۔ ہم کلی رحم برآری کے دستور العمل کی تائید کرتے ہیں، اور یہ ایسا خیال ہے کہ اس میں روزافزوں تجربہ کی بنا پر ابھی تک کوئی تبدیلی واقع نہیں ہوئی۔

جیسا کہ پہلے بیان کیا جاچکا ہے ایسے ...۱ سے زائد اصابات درج کئے جاچکے ہیں جن میں قریب الکل رحم برآری کے بعد عنقی ٹنڈ میں سرطان پیدا ہوا، نیز رحم برآری کے ..۹ اصابات کے ایک سلسلہ میں جن میں یہ عملیہ سلعات لیفیہ کے لئے انجام دیا گیا ۲ فی صدی میں مزامن الوجود سرطان عنق موجود تھا۔ کلی رحم برآری زیادہ مشکل عملیہ ہے اور اس کے انجام دینے کے لئے زیادہ وقت درکار ہوتا ہے۔ علاوہ ازیں چند اصابات میں گھنے حوضی انضمامات کے موجود ہونے کی وجہ سے عنق کے دور کرنے میں کسی قدر اور خطرہ ہوتا ہے۔ ان صورت حالات میں اس امر میں کچھ شبہ نہیں کہ بعض ماہرین امراض النسا کے نزدیک بئیر (Baer) کا فوق مہبلی بتر جو آسانی سے اور جلد انجام دیا جا سکتا ہے، سلعات لیفیہ کی جراحی میں ہمیشہ شامل رہے گا، لیکن ہماری رائے میں اس عملیہ کو ان سلعاتِ لیفیہ تک محدود رکھنا چاہیئے جو عقیم کتخدا یا باکرہ عورتوں میں پائے جاتے ہیں۔

500

سلعاتِ لیفیہ کے علاج میں جن جراحی طریقہ ہائے کار کی ضرورت ہوتی ہے انکے انجام دینے کی ترکیب کی تفصیلات معلوم کرنے کے لئے مطالعہ کنندہ کو صفحات 797 تا 800 اور بعد کے صفحات دیکھنے چاہیئیں۔

دروں رحمی سلعہ

(ENDOMETRIOMA)

(Adenomyoma: غدی عضلی سلعہ)

اینڈومیٹریئوما یعنی دروں رحمی سلعہ ایک نوتکون ہے جو ایسے غدی عناصر اور خلوی اتصالی بافت پر مشتمل ہوتا ہے جن کا منظر دروں رحمہ کی طرح ہوتا ہے اور جو ایسے رقبہ میں

پیدا ہوتا ہے جہاں یہ بافت طبعی حالت میں موجود نہیں ہوتی یعنی نُلی قناتوں کے حدود سے باہر دروں رحمی سلعات کا عام ترین محل وقوع زنانہ تناسلی خطہ ہے، اور رحم کی عضلی دیوار بھی ان میں سے اکثر کے وقوع کے لئے ایک منتخب مقام ہے۔ مزید برآں اسی قسم کی بالیدیں خارج الرحم محلات میں بالخصوص بیضین، مستقیمی تناسلی (مستقیمی رحمی اور مستقیمی مہبلی) اتصالی بافتوں، رباطات مدورہ، حوضی باریطون، اور زیادہ شاذ طور پر فرج، ناف، اور سابقہ شکم شگافیوں (laparotomies) کے ندبات میں پائی جاتی ہیں۔

رحم کی حالت میں خاطی دروں رحمی بافت دیوار رحم کے طبعی عضلہ کی مقدار کی زیادتی کو عموماً متلازم ہوتی ہے، اور اس مرکب سرطلی عضلی سلعہ کا ذکر اول اول کلن (Cullen) نے ۱۸۹۶ء میں ایڈینومائیوما (adeno-myoma) یعنی غدی عضلی سلعہ کے نام سے کیا تھا۔ چونکہ رحم سے باہر کے رقبہ جات میں اسی قسم کے حملوں میں جیسے کہ دروں رحمہ کے حملے ہوتے ہیں، عضلی سلعی عناصر موجود نہیں ہوتے اور نیز دروں رحمی غدد اور ہیکل کا منظر طبعی ہوتا ہے اسلئے "دروں رحمی سلعہ" ("endometrioma") کی اصطلاح، جس کا استعمال ۱۹۲۲ء میں بلیر بیل (Blair Bell) نے کیا تھا، زیادہ موزوں معلوم ہوتی ہے۔

بحث اسباب۔ دروں رحمی سلعی بالیدوں اور دوروں کی اصل پر سنین حال میں بہت توجہ دی گئی ہے، اور اگرچہ اس کے متعلق کئی ایک نظریے قائم کئے جا چکے ہیں اور ان میں سے ہر ایک کو کسی قدر تائید بھی حاصل ہے مگر ابھی تک کوئی ایسی واحد توجیہ نہیں ہوئی جسے بلا شک و شبہ تسلیم کر لیا جائے۔ دروں رحمی سلعات کی پیدائش کے اسباب پر بحث کرتے وقت ہمیں ہمیشہ اس امر کا خیال رکھنا چاہیئے کہ یہ عارضہ نہ صرف محل حوض میں بلکہ خارج الحوض محلات میں بھی پایا جاتا ہے۔ اس سے اس امر کی توضیح ہوتی ہے کہ ان کی پیدائش کے متعلق ہمیں کیوں کوئی واحد سبب نہیں ملتا۔ خیالات حاضرہ کا رجحان رحم کے دروں رحمی سلعات کو پختہ رحمی مخاطیہ کا مشتق تصور کرنے کی طرف ہے اور کلن نے اتنا پہلے یعنی ۱۹۰۸ء میں اس نظریہ کی تائید کی تھی۔ اسکے "عطفی نظریہ" ("diverticular" theory) کے مطابق رحم کی اس بالید کا مقام ابتدا ایک عطفہ ہوتا ہے جو جسمی دروں رحمہ سے پیدا ہو کر دیوار رحم کے عضلہ میں گھس جاتا ہے۔ مزید برآں حملہ آور ساخت متصلہ بافتوں میں پھیلنے کی استعداد رکھتی ہے اور خارج الرحم بالیدیں پیدا کر سکتی ہے۔

سیمپسن (Sampson) نے ۱۹۲۱-۲۲ء میں مبیض کے نزفی ”قیری“ (”tarry“) یا ”چاکلیٹی“ (”chocolate“) دویروں کی دیوار میں ایسی بافت کے موجود ہونے کی طرف توجہ دلائی تھی جس کا منظر دروں رحمہ کا سا تھا، اور اس نے یہ نظریہ قائم کیا کہ یہ خاطی دروں رحمہ ان دروں رحمی ٹکڑوں کے پیوند سے پیدا ہوتا ہے جو دورانِ حیض میں اترتے ہیں اور الٹے فلوپی نلیوں میں چلے جاتے ہیں۔ یہ دعویٰ کیا گیا ہے کہ اس ”خلوی انتشار“ (”cellular spill“) سے پیدا شدہ پیوندوں میں، جو مبیض کی سطح اور حوضی باریطون پر قدرتاً بہت آسانی سے مطروح ہو جاتے ہیں، بڑھنے اور حملہ آور ہونے کی قوت پائی جاتی ہے۔ یہ بافتی خلیات عملِ تارکل سے جرم مبیض میں گھس جاتے ہیں اور وہاں نشو و نما پاتے ہیں اور اپنا فعل انجام دیتے ہیں اور مبیض کے مشہور و معروف نزفی دویروں کی پیدائش کا باعث ہوتے ہیں۔ ان مشاہدات کو کئی ایک مشاہدین کی تائید حاصل ہے جن میں جیکبسن اور ورنن ہیلی شامل ہیں۔ جیکبسن نے یہ ثابت کیا ہے کہ حیوانات میں ٹکری مخاطیہ کے ٹکڑوں کا پیوند باریطون پر کامیابی سے لگایا جا سکتا ہے، اور ہیلی نے انسانی فلوپی نلی میں، دورانِ حیض میں، خون اور دروں رحمہ کے ٹکڑوں کے موجود ہونے کا مظاہرہ کیا ہے۔ یہاں ہم یہ بھی بیان کر دینا ضروری سمجھتے ہیں کہ دورانِ حیض میں جو دروں رحمی بافت علیحدہ ہوتی ہے اس کی قابلیتِ حیات سے نوویک (Novak) اور ٹیلنڈی (Telinde) نے اور حال ہی میں نکلسن نے انکار کیا ہے۔ نکلسن کا یہ بیان ہے کہ ”یہ امر کسی طرح سمجھ میں نہیں آ سکتا کہ عضو نما (ارگینائڈ) ساخت کے نسبتہً عظیم الجسامت اور مرکب ٹکڑے اتنی سرعت سے عروق دار ہو جائیں کہ تنخر کے کوئی امارات ظاہر نہ ہوں۔ پیوندوں کی ہر قسم کے اسلوب کے متعلق جو کچھ ہمیں معلوم ہے اس سے یہ بالکل مختلف ہے۔“

مذکورہ بیان سے یہ ظاہر ہوتا ہے کہ سیمپسن کا نظریہ کلن کے نظریہ کو باطل نہیں کرتا بلکہ اس امر کی توجیہ کرنے سے کہ دروں رحمی بافت بعض خارج الرحم محلات میں کس طرح پہنچ سکتی ہے اس کی تکمیل کرتا ہے۔ چنانچہ ہم رحم کے دروں رحمہ کو دروں حوضی دروں رحمی سلعات کا امکانی منبع تسلیم کر سکتے ہیں۔ بالید کے دیوارِ رحم میں پیدا ہونے کی وجہ کلن کے عطفی نظریہ سے بخوبی ظاہر ہوتی ہے، اور خارج الرحم محلات میں اس کے نمودار ہونے کی توضیح سیمپسن کے سرحلہ ریزی یا ”خلوی انتشار“ کے نظریہ سے ہوتی ہے۔

بالیدمیں عضلہ کے موجود ہونے یا نہ ہونے کا انحصار اُس بافت کی نسیجیات پر ہے جس پر حملہ ہوتا ہے، اور بحث اسباب کے اعتبار سے اس کی قطعاً کوئی اہمیت نہیں۔ خارج الجوف محلات میں درون رحمی سلعات کے پیدا ہونے کے اسباب پر ابھی بحث کرنا باقی ہے۔

درون رحمہ نما بافت غذائی خطہ، ناف، رباطِ مستدیر، اربی قنال، اور بہت سے دیگر مقامات میں پائی جا چکی ہے۔ مذکورہ محلات میں سے بعض ایسے ہیں جن میں بالید کے غدی اور اتصالی بافت کے عناصر کا رحمی مخاطیہ سے پیدا ہونا بعید از قیاس ہے۔ جہاں تک اُربی بالیدوں کا تعلق ہے یہ خیال پیش کیا گیا ہے کہ جب رباط مستدیر اربی قنال میں اترتا ہے تو اس کے ساتھ جنینی نلری باقیات کھنچ آتے ہیں جو درون رحمی سلعہ کے لئے نقطۂ ابتدا کا کام دیتے ہیں۔ کلن (Cullen) اس نظریہ سے متفق ہے لیکن سیمپسن (Sampson) ان "بے محل درون رحمی سلعات" ("ectopic endometriomas") کو عروقی انتشار سے پیدا شدہ سروحات (metastases) تصور کرتا ہے جیسا کہ خبیث نوساختوں میں واقع ہوتا ہے۔ یہ ایک ایسی توضیح ہے جو ہماری رائے میں مزید ثبوت کی محتاج ہے۔

غذائی قنال، ناف، زائدہ، جگر، اور گردہ میں جو متماثل بالیدیں پیدا ہوتی ہیں ان کی پیدائش کی وجہ ہمیں سرحلمہ کے اس رویہ کے مطالعہ سے دریافت کرنا چاہئے جو یہ التہاب کی موجودگی میں اختیار کرتا ہے۔ جب کبھی مخاطی سطح یا مصلی سطح یا جلد کے نیچے التہاب واقع ہوتا ہے تو یہ منفصلہ سرحلمہ میں دررزشی تکاثر پیدا کر دیتا ہے۔ یہ سرحلمی تکاثر اول اول ایک محافظ عمل ہوتا ہے جیسا کہ کسی قرحہ پر کی پوشش میں دیکھا جاتا ہے، لیکن یہ فعلیاتی بیش تکون کے حدود سے متجاوز ہو سکتا ہے اور ہو جاتا ہے اور اس سے سرحلمی انبیبیات پیدا ہو جاتے ہیں جو غدی حملہ کے تمام مناظر کو ظاہر کرتے ہیں۔

یہ نئے بنے ہوئے انبیبیات ان بافتوں میں خراش پیدا کر دیتے ہیں جن پر یہ حملہ کرتے ہیں، اور اس کا ثبوت یہ ہے کہ جن بافتوں پر حملہ ہوتا ہے ان میں بیش تکون واقع ہو جاتا ہے۔ اس کا نتیجہ یہ ہوتا ہے کہ جب عضلہ موجود نہیں ہوتا تو غدی سلعہ بن جاتا ہے اور جب عضلہ موجود ہوتا ہے تو غدی عضلی سلعہ طیار ہو جاتا ہے، یا جب اتصالی بافت کا بیش اور عضلی بیش تکون دونوں موجود ہوتے ہیں تو لیفی عضلی غدی سلعہ پیدا ہو جاتا ہے۔ باریطونی درحلمہ (مصلیتی درحلمہ) کا رویہ بھی ویسا ہی ہوتا ہے جیسا کہ اوپر بیان

کیا جا چکا ہے۔ اس امر کی طرف سب سے پہلے آئیواناف (Iwanoff) نے اشارہ کیا تھا۔ 503 "مصلیتی" نظریہ ("serosal" theory) اسی کا قائم کیا ہوا ہے جس کی رو سے دروں رحمی سلعہ کے غدی عناصر کے منبع کو باریطون (مصلیتی سرطلمہ) سے منسوب کیا جاتا ہے۔[1]

نکلسن نے اس "مصلیتی" یا باریطونی بعد تکوینی نظریہ (peritoneal metaplasic theory) کی، جو خارج الحوض مقامات میں اور خاص کر شکم شگافی کے ندبات اور رباطِ مستدیر میں دروں رحمہ نما بافت کی موجودگی کی توجیہ کے لئے قائم کیا گیا ہے، حال ہی میں زبردست تائید کی ہے۔ اس مصنف کا جو سیمپسن کے نظریہ کو غیر ممکن تصور نہیں کرتا، یہ خیال ہے کہ "ہمارے علم کی موجودہ حالت میں اس کی بنا اتنے کثیر التعداد مفروضات پر رکھی گئی ہے کہ ان کو (غیر مشروط طور پر) تسلیم نہیں کیا جا سکتا"۔ بیض کے دموی دویروں پر بھی یہی صادق آتا ہے جن کے متعلق کنگ (King) کا یہ خیال ہے کہ یہ لیوٹینی اصل کے ہوتے ہیں۔ بیض کے "قیری دویروں" ("tarry cysts") کا ذکر کسی آئندہ باب میں کیا جائے گا (دیکھو صفحات 672 تا 675)۔

مذکورہ بالا بیان سے یہ ظاہر ہے کہ دروں رحمی سلعات کے اسباب کے متعلق ابھی تک بہت سا اختلاف رائے موجود ہے، اور اس سلسلہ میں ابھی تک کوئی قطعی فیصلہ نہیں ہوا۔ موجودہ معلومات کی روشنی میں ہم مطالعہ کنندہ کو یہ مشورہ دیں گے کہ وہ اس موضوع کے متعلق کوئی خاص رائے ہرگز قائم نہ کرے، اور جو مختلف نظریے پیش کئے گئے ہیں ان کو "ثابت شدہ نہیں" بلکہ ممکن تصور کرے۔

دروں رحمی سلعات کو تشریحی بنا پر ہم مندرجہ ذیل اقسام میں تقسیم کر سکتے ہیں:-

---

[1] For a further consideration of this subject, see (*a*) "Fibroids and Allied Tumours," C. Lockyer. Macmillans, 1917. (*b*) *Guy's Hospital Reports*, vol. 76, 1926, pp.118-252. (Nicholson.) (*c*) *Journ. Obst. & Gynaec. Brit. Emp.*, 1926, 33, 620. (Nicholson.)

۱۔ دروں حوضی یا تناسلی دروں رحمی سلعہ

ا۔ رحمی
- (۱) مرکزی یا منتشر دروں رحمی سلعہ
- (۲) محیطی یا محاط دروں رحمی سلعہ

ب۔ بروں رحمی
- (۱) بیضی
- (۲) رباط مستدیر کا دروں رحمی سلعہ (دروں باریطونی)
- (۳) مستقیمی تناسلی

۲۔ بروں حوضی
- (ا) اربی دروں رحمی سلعہ (رباط مستدیر) اور شفری دروں رحمی سلعہ
- (ب) غذائی
- (ج) سُرّی
- (د) کبدی، مراری، کلوی اور جلدی۔

نشان ۱ یعنی دروں حوضی یا تناسلی سلعات کے تمام اقسام پختہ جسمی دروں رحم سے پیدا ہو سکتے ہیں۔

نشان ۲ یعنی بروں حوضی بالیدوں کی پیدائش کی توجیہ کے لئے اس صورت میں جبکہ ان کا نمو ملری جنینی باقیات سے تسلیم نہ کیا جائے، سرحلی بے محلی (epithelial heterotopy) (التہابی نظریہ) کے نظریہ کی طرف رجوع کرنا چاہئے۔

(ا) یوٹیرائن اینڈومیٹریوما (Uterine Endometrioma) یعنی رحمی دروں رحمی سلعہ۔ (۱) مرکزی یا انتشاری۔ اس قسم میں سرحلمہ رحم کی پختہ غشائے مخاطی سے پیدا ہوتا ہے، لہٰذا اس کا تعلق تکلن کے عطفی نظریہ سے ہے۔ بعض ارباب سند کا یہ خیال ہے کہ رحم کی عضلی دیواروں پر غشائے مخاطی کے حملہ آور ہونے کا سبب کوئی سابق الوجود دروں رحمی التہاب ہوتا ہے۔ یہ توجیہ اگرچہ ممکن ہو سکتی ہے لیکن اس کے لئے مزید ثبوت کی ضرورت ہے۔ بعض اوقات یہ حملہ کسی سابق الوجود سلعہ لیفیہ کے جرم کے اندر ہوتا ہے، مگر زیادہ کثرت سے یہ دیوار رحم ہی کے اندر ہوتا ہے اور سابق الوجود بالیدہ کے

اندر نہیں ہوتا۔

ڈبلیو۔ شا نے حال ہی میں اس امر کی طرف توجہ دلائی ہے کہ زنی رحمی مرض یا شرو ڈر کے

503 مرض کے بعض اصابات میں " دروں رحمیت " ("اینڈومیٹریوسس") کا خفیف سا درجہ یا رحم کے عضلی نظام پر ماتحت دروں رحمہ کا مقامی حملہ پایا جاتا ہے (دیکھو صفحہ 408)۔ جس رقبہ پر یہ حملہ ہوتا ہے اس کے عضلہ اور اسکی اتصالی بافت میں بیش تکون واقع ہو جاتا ہے، جو شاید دروں بال سر حملہ سے پیدا شدہ خراش کے جواب میں رونما ہوتا ہے، اور اس کا نتیجہ یہ ہوتا ہے کہ

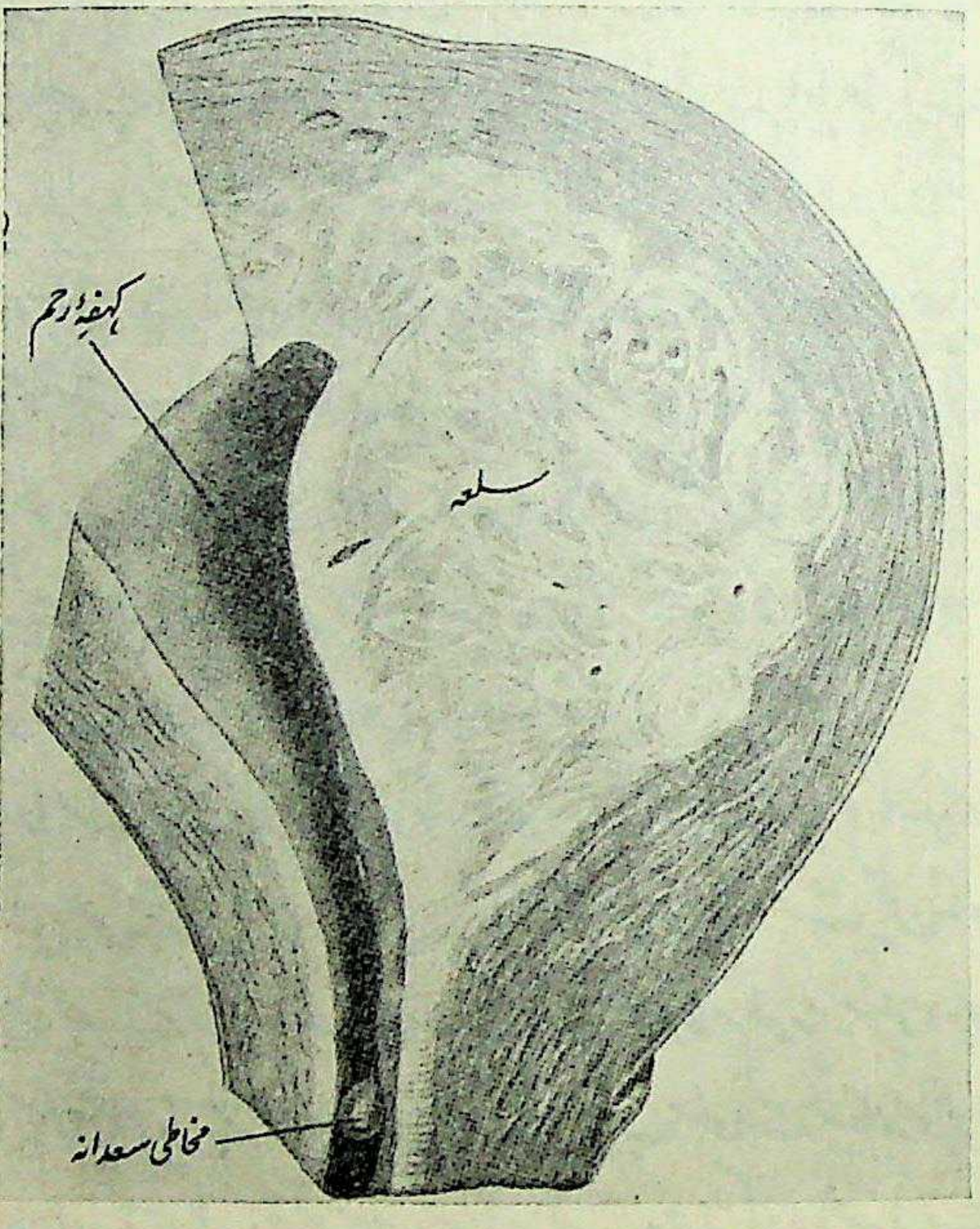

شکل ۲۹۶ - رحم کا دروں رحمی سلعہ (اینڈومیٹریوما) (ایڈینو مائیوما یعنی غدی عضلی سلعہ)۔ منتشر قسم۔ (کلن۔)

رحم کی دیوار میں ایک منتشر دبازت پیدا ہو جاتی ہے۔ رحم کی موخر دیوار سب سے زیادہ کثرت سے اس طرح متاثر ہوتی ہے، لیکن یہ تغیر بعض اوقات تمام جسم رحم پر بھی اثر انداز ہوتا ہے۔ عنق تک

اس تغیر کی توسیع نہیں ہوتی، اور منتشر رحمی غدی عضلی سلعہ محض جسم رحم تک محدود رہتا ہے، اور اس عضو کے اوپر کے حصہ کی نسبت نیچے کے حصہ میں زیادہ کثرت سے عارض ہوتا ہے (دیکھو شکل ۲۹۶)۔

جو بالیدہ مرکز پر واقع ہوتی ہے اس کی کوئی واضح محاط حد نہیں ہوتی، اور یہ لازمی طور پر ایک انتشاری حالت ہے۔ متاثرہ رقبہ پر کا دروں رحمہ بعض اوقات طبعی دکھائی دیتا ہے اور بعض اوقات یہ دبازت یافتہ ہوتا ہے۔ نیچے کی طرف بڑھنے والے طاقات کے منہ کبھی کبھی مخاطی سطح پر دیکھے جا سکتے ہیں، اور مرض کے کسی متاخر درجہ میں بعض اوقات چھوٹی چھوٹی دوری فضائیں بن جاتی ہیں، جن کی وجہ سے سلعہ کی کٹی ہوئی سطح شہد کے چھتے کی طرح دکھائی دیتی ہے (دیکھو شکل ۲۹۷)۔ ان چھوٹے چھوٹے دوروں میں اکثر پرانا خون پایا جاتا ہے (دیکھو صفحہ ۲۶ ا)۔

کاٹنے پر بالیدہ اکثر نہایت سخت پائی جاتی ہے، گو دوری تغیرات کی وجہ سے یہ بعض اوقات نرم ہو جاتی ہے۔ کٹی ہوئی سطح پر ویسا ہی مدوری منظر دکھائی دیتا ہے (دیکھو شکل ۲۹۶) جو لیفی عضلی سلعہ کی حالت میں دیکھنے میں آتا ہے، لیکن موتی کی سی وہ سفید رنگت جو موخر الذکر میں عام طور پر پائی جاتی ہے اس سلعہ میں نہیں دیکھی جاتی، اور اس کی کٹی ہوئی سطح پھیکی سفید یا گلابی ہوتی ہے۔ لہٰذا یہ سلعہ اپنی رنگت اور خاکہ کے لحاظ سے اتنا واضح المحدود نہیں ہوتا جتنا کہ سلعہ لیفیہ ہوتا ہے (دیکھو صفحہ ۲۶ ا اور ب)۔

رحم کی جسامت پر ان کا جو اثر ہوتا ہے وہ اختلاف پذیر ہوتا ہے۔ بعض اوقات اس عضو کے ابعاد طبعی ہوتے ہیں، اور بعض اوقات اس کی جسامت تین ماہ کے حمل کے برابر ہو جاتی ہے۔ چھوٹے چھوٹے مجرد یا عدید سلعات لیفیہ بھی عام طور پر موجود ہوتے ہیں جن کی وجہ سے رحم کا خاکہ کج پیچی یا بے قاعدہ ہو جاتا ہے۔ جب سلعات لیفیہ موجود نہیں ہوتے تو رحم کی عمومی شکل میں زیادہ تبدیلی واقع نہیں ہوتی۔ قرب وجوار کی ساختوں سے انضمامات عموماً پیدا ہو جاتے ہیں۔ ضمیمی التہاب اس کثرت سے پایا جاتا ہے کہ لیفی عضلی سلعات کی حالت میں بھی یہ اس کثرت سے نہیں پایا جاتا۔

ساخت۔ سر حلمی خلیہ انبیبات کی شکل میں ہوتا ہے جن میں شاخ در شاخ انقسام پایا جاتا ہے اور جن کا استر ستونی سر حلمہ کا ہوتا ہے۔ ان کے درونوں میں بعض اوقات لون دار اجسام پائے جاتے ہیں جن کے متعلق یہ خیال کیا جاتا ہے کہ یہ فعل حیض سے کچھ تعلق رکھتے ہیں۔

صفحہ ۲۷

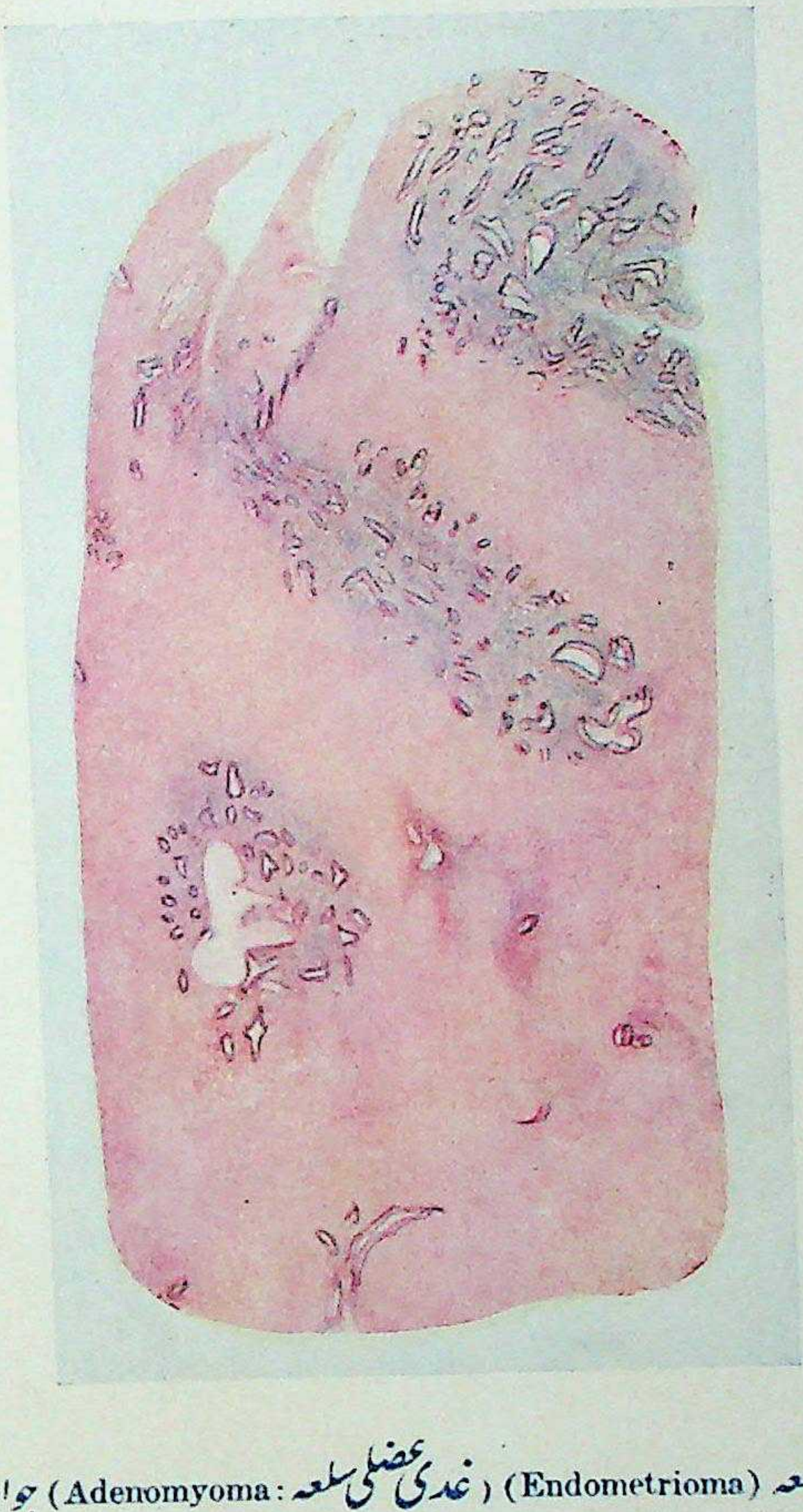

رحم کا دروں رحمی سلعہ (Endometrioma) (غدی عضلی سلعہ : Adenomyoma) جو ایسے غدی انبیبات
کو ظاہر کرتا ہے جو دروں رحمہ سے عضلیہ پر حملہ کر رہے ہیں۔

مقابل صفحہ 503-

اور متغیر خون پر مشتمل ہوتے ہیں۔ یہ شاخدار انبیبات کی ان فضاؤں میں سے بڑھتے چلے جاتے ہیں جو عضلی بنڈلوں کے درمیان ہوتی ہیں (دیکھو صفحہ ۲۷)، اور ان کے آگے بڑھنے کی ایک مخصوص ترتیب یہ ہے کہ بہت سے انبیبات انصالی بافت کے کسی مستوی میں سے گذر جاتے ہیں۔

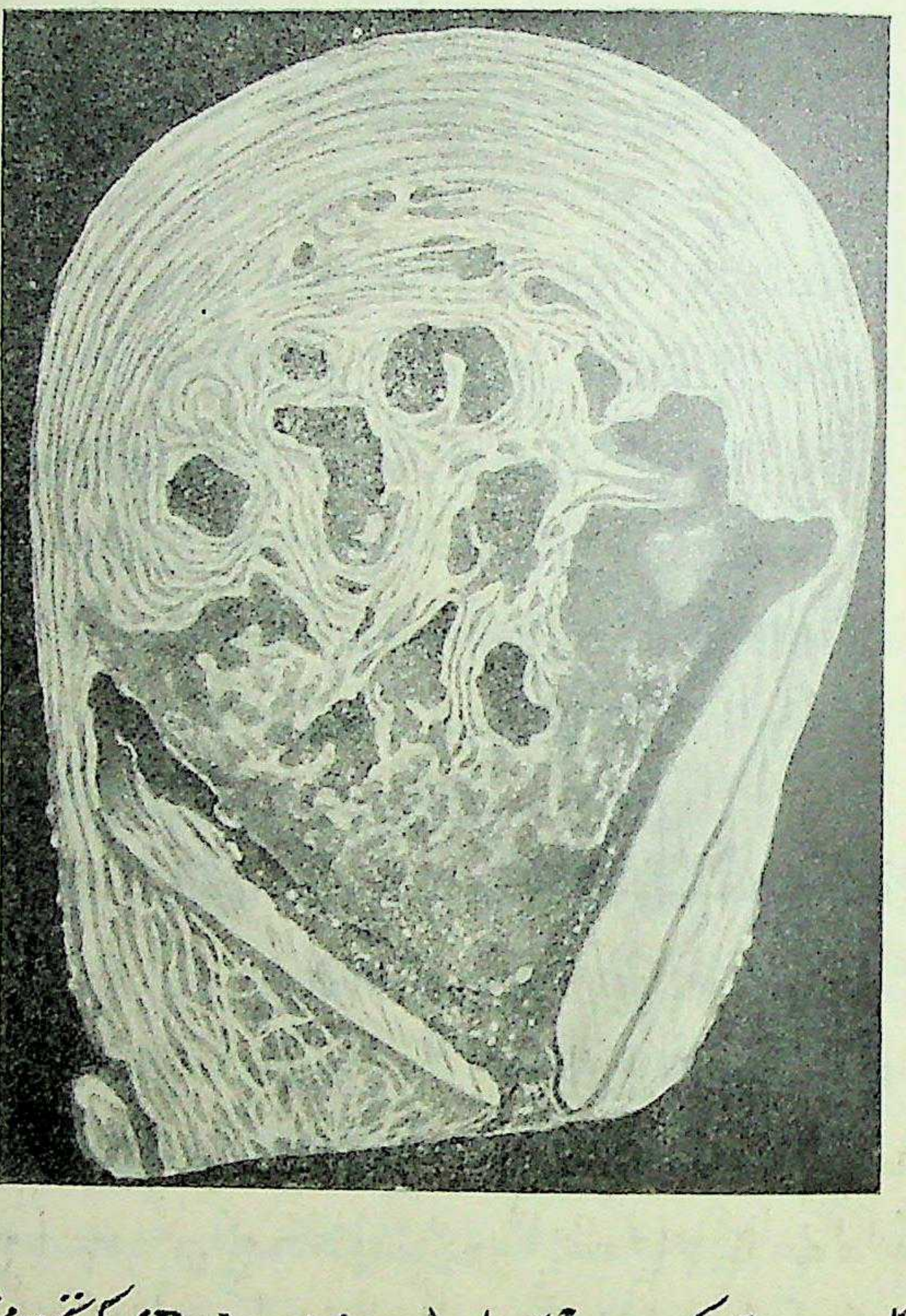

شکل ۲۹۷ - رحم کے دروں رحمی سلعہ (**Endometrioma**) کے تحت مخاطی حصہ کا منظر دکھایا گیا ہے جو شہد کے چھتے کا سا ہے۔

باہر کی طرف بڑھنے والے انبیبات کا اس قسم کا سلسلہ غدی انبیبات کے ایک واضح المحدود تودہ سے شروع ہوتا ہے جس میں یہ بہت گنجان طور پر واقع ہوتے ہیں، لیکن خواہ انبیبات اکیلے اکیلے ہوں یا تودوں کی شکل میں، یہ بیش تکوینی اتصالی بافت سے محصور ہوتے ہیں۔

موخر الذکر بہت خلیہ دار ہوتی ہے۔ اس کا منظر دروں رحمہ کے ہیکل کے مشابہ ہوتا ہے، اور یہ شاید اس کی متماثل ہے۔ مزید برآں یہ ثابت کیا گیا ہے کہ اس بافت میں جس کو خلیہ زا عبا (cytogenous mantle) کے نام سے موسوم کیا گیا ہے، دوران حمل میں ریزینی تعامل واقع ہوتا ہے۔ لنبیبات کے تمدد سے جو دیر سے پیدا ہو جاتے ہیں ان کی وجہ سے اس خلیہ زا عبا میں تخفیف واقع ہو جاتی ہے جو بعض اوقات یہاں تک پہنچ جاتی ہے کہ یہ عبا بالکل غائب ہی ہو جاتی ہے، ورنہ یہ ممیز بافت دروں رحمی سلعی بالید کے نہایت مستقل اور نمایاں نسیجیاتی 505 خواص میں سے ہے۔

ا ۔ (۲) محیطی (Peripheral) یا محاط (Circumscribed)۔ یہ قسم سابق الذکر کے مقابلہ میں نہائت ہی نادر الوقوع ہے۔ فان ریکلنگا سن (Von Rekhlin-ghausen) کے مطابق یہ ایک چھوٹی سی کریبچی بالید کی شکل میں قرن الرحم کے قریب رونما ہوتی ہے، اور یہ بالید بالعموم رحم کی موخر دیوار پر واقع ہوتی ہے۔ اس کے بعد کے زمانہ میں یہ ثابت کیا گیا ہے کہ ان قرنی بالیدوں میں سے اکثر حقیقت میں التہاب انبوبی کریبچی (salpingitis nodosa) کی مثالیں ہیں (دیکھو صفحات 641 و 642) جو فلوپی نلی کے تنگنائی اور رحمی حصوں میں واقع ہوتی ہیں۔

محیطی رحمی دروں رحمی سلعہ کی ایک اور بالکل مختلف قسم وہ ہے جس کی طرف کلن نے توجہ دلائی ہے۔ یہ کسی مرکزی مخاطیتی بالید کا ایک بروز ہوتی ہے جس کا رخ باہر کی طرف ہوتا ہے، اور یہ معتدبہ جسامت کا ایک تحت باریطونی سلعہ پیدا کر سکتی ہے۔ بالید کا یہ بروز جو باہر کی طرف کو ہوتا ہے بعض اوقات تحت باریطونی ہوتا ہے اور بعض اوقات رباط عریض کی تہوں میں چلا جاتا ہے۔ کئی ایک اصابات میں یہ ثابت کیا جا چکا ہے کہ کہفہ رحم اور اس قسم کی بالیدوں کی غدی بافت کے درمیان ایک واضح ربط موجود ہوتا ہے۔ وو ڈرالین اور ہرزگ نے ایک اصابہ کا اندراج کیا ہے جس میں ایک غدی عضلی سلعہ کے کہفہ میں، جو بائیں رباط عریض میں واقع تھا، استقرار حمل ہو گیا تھا۔ لہذا اس امر میں کچھ شبہ نہیں کہ بعض غدی عضلی سلعات اپنے اصلی رحمی محل سے خارج ہو کر بعینہٖ سلعاتِ لیفیہ کی روش کا اظہار کرتے ہیں۔ اس سے یہ ظاہر ہوتا ہے کہ غدی عضلی سلعات بعض مثالوں میں سلعات لیفیہ ہی ہوتے ہیں جن پر مخاطیہ حملہ آور ہو جاتا ہے۔

ہم میں سے ایک (بی۔ ڈبلیو) نے محیطی درون رحمی سلعات کے دو دلچسپ اصابات دیکھے ہیں جن میں یہ خیال کرنا مشکل تھا کہ ان کے محل کی توجیہ دیوارِ رحم سے ان کے خروج کرانے سے ہو سکتی ہے۔ ایک بالید ایک نوعمر عورت میں پائی گئی جس کا رحم ریعانی تھا اور جسے کبھی حیض نہیں آیا تھا۔ اس مریضہ میں سلعہ رحمی مثانی جیب میں واقع تھا، اور مثانہ پر حملہ آور ہو چکا تھا جس سے دم بولیت (hæmaturia) پیدا ہو گئی تھی۔ دوسری مریضہ میں بالید دائیں طرف کے رباط کی تہوں کے درمیان واقع تھی اور دیوارِ رحم سے اس کا کوئی تعلق خردبین سے یا مجرد نظر ظاہر نہیں کیا جا سکتا تھا، اور اس کے ساتھ عمومی حوضی درون رحمیت اور انضمامات کی کوئی شہادت موجود نہیں تھی۔

جس طرح بعض درون رحمی سلعات عمل خروج سے تحت باریطونی یا درون رباطی ہو جاتے ہیں، اسی طرح بعض اندر کی طرف ابھر آنے سے تحت مخاطی بھی ہو جاتے ہیں۔ ان دونوں مثالوں میں یہ ممکن ہو سکتا ہے کہ ابتدائی بالید سلعہ لیفیہ ہوتی ہو جس پر درون رحمہ کا حملہ ہو جاتا ہو۔ اس قسم کی بالیدوں کو سابق الذکر منتشر قسم سے تمیز کرنا چاہئے جس میں کسی سابق الوجود سلعہ لیفیہ کی کوئی شہادت نہیں پائی جاتی۔

ب۔ (۱) **مبیض کا درون رحمی سلعہ**۔ اس حالت کی طرف پہلے بھی اشارہ کیا جا چکا ہے اور اس کا ذکر ایک آئندہ باب میں (صفحات 673 تا 675) کیا جائے گا کیونکہ اس کے سریری خواص منضم مبیضی دموی دویرہ کے سے ہوتے ہیں۔

ب۔ (۲) **رباطِ مستدیر کا درون رحمی سلعہ**۔ رباطِ مستدیر پر درون رحمی سلعات تین محلات میں واقع ہوتے ہیں۔ (۱) رحم اور داخلی شکمی حلقہ کے درمیان (درون باریطونی)، (۲) قنالِ نک میں (درون جداری)، اور خارجی شکمی حلقہ کے باہر (بروں جداری)۔ جب دویری درون رحمی سلعات خارجی حلقہ کے قرب و جوار میں پائے جاتے ہیں تو ان کو قنالِ نک کے قیلہ مائیہ (hydrocele) سے تمیز کرنا مشکل ہوتا ہے۔ حقیقت یہ ہے کہ تشخیص ان کو علیحدہ کرنے کے بعد عموماً خردبین سے کی جاتی ہے۔ ایک نمایاں ساقچہ بھی جو دویری بالید کو رباطِ مستدیر سے ملاتا ہے ایسی حالت میں شناخت کیا جا سکتا ہے جب کہ یہ اردگرد کی بافتوں سے کثیف انضمامات کے ذریعہ سے چپکا ہوا نہ ہو۔ دویرہ کے مشمولات عموماً خون آلود اور چاکلیٹ کے رنگ کے ہوتے ہیں۔ یہ سلعات بالعموم یک جانبی ہوتے ہیں، اور بعض اوقات شعرۂ کبیرہ تک

پھیلے ہوئے ہوتے ہیں (دیکھو شکل ۲۹۹) اور دورانِ حیض میں ان میں درد پیدا ہو جاتا ہے۔

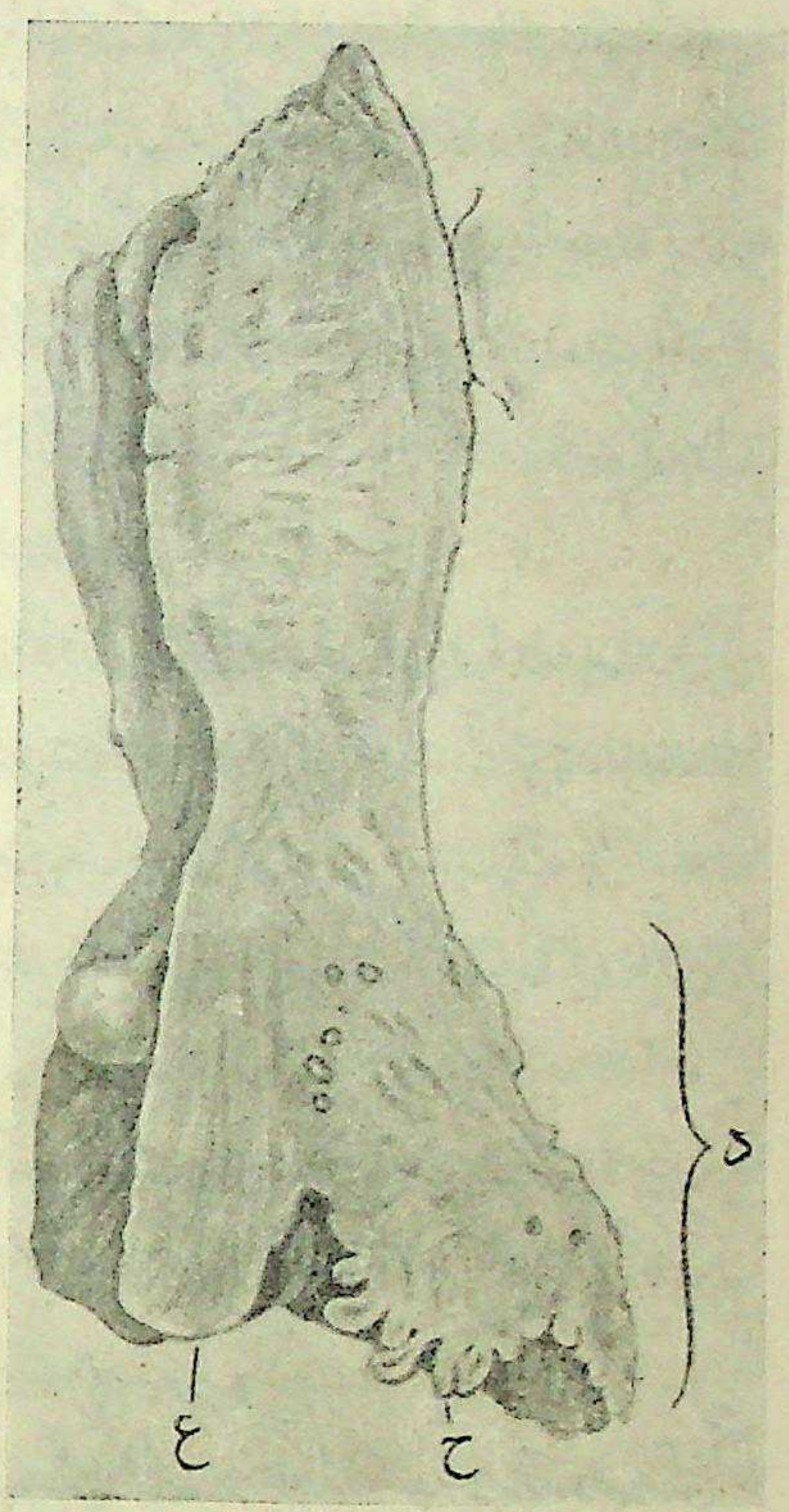

شکل ۲۹۸ ا۔ رحم کی موخر دیوار کی سہمی تراش جس میں دروں رحمی سلعہ د عنق ع کی پشت سے منضم دکھائی دیتا ہے۔ موخر قبوہ میں بالیدگی جو بے قاعدہ حلیمی حالت نظر آتی ہے د و ح سے ظاہر کی گئی ہے (کلین ہاسس کے مطابق)۔

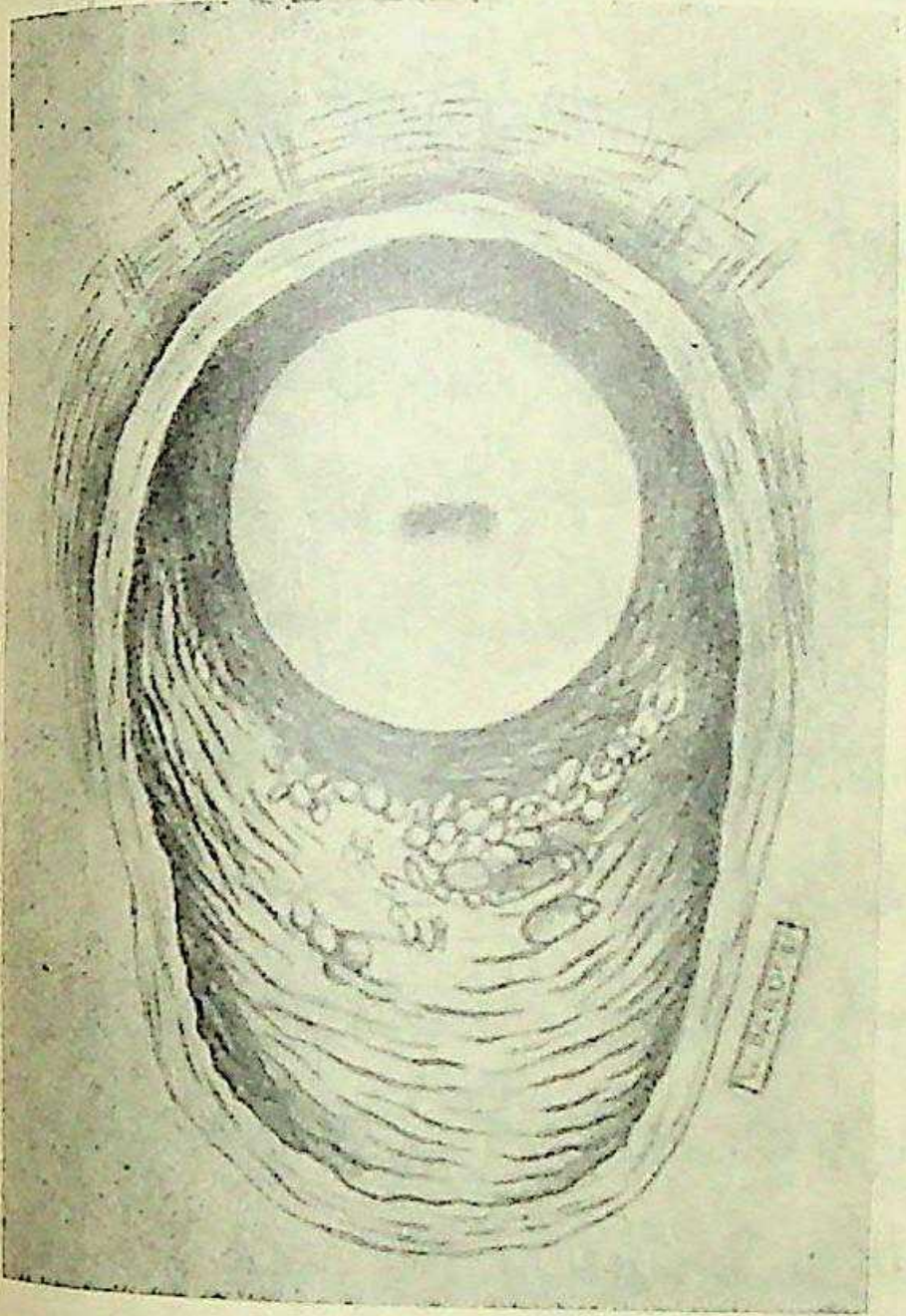

شکل ۲۹۸ ب۔ مستقیمی تناسلی فضا کا دروں رحمی سلعہ جس کے دیوار مہبل میں سے نفوذ کر آنے سے مہبل کے موخر قبوہ میں ایک منتشر حلیمی بالیدہ پیدا ہو گئی ہے (بیک وتھ وائیٹ ہوس)

ان علامات سے چند اصابات کی سریری طور پر تشخیص کی جا چکی ہے۔

رباطِ مستدیرہ کا رحمی سرا اور اس کی بعدی انتہا ان سلعات کے وقوع کے لئے منتخب مقامات ہیں۔ موخر الذکر محل میں قبل الذکر کی نسبت تین گُنے درون رحمی سلعات پائے جاتے ہیں۔ یہ ہمیں کہیں زیادہ قرین قیاس معلوم ہوتا ہے کہ بعد تکوینی (metaplasic) باریطونی فعالیت یا وہ دگر تکوینی (heteroplastic) تغیرات جو مضغئی طری مخاطیہ میں واقع ہوتے ہیں ان بالیدہ کی پیدائش کا سبب ہو سکتے ہیں جو خواہ درون باریطونی محل میں واقع ہوں یا بیرون باریطونی میں، لیکن چونکہ نظریۂ پیوند کو نظر انداز نہیں کیا جا سکتا ہے اس لئے ہم نے ان سلعات کو ۱ و ۲ دونوں گروہوں میں شامل کر لیا ہے۔

ب۔ (۳) مستقیمی تناسلی فضا کا درون رحمی سلعہ[1]۔ مستقیمی تناسلی فضا یا وہ خلوی وقفہ جو معائے مستقیم (جو پیچھے کی طرف ہوتی ہے) اور عنق رحم اور مہبل (جو آگے کی طرف ہوتی ہیں) کے درمیان واقع ہوتا ہے بیرون رحمی درون رحمی سلعات کے وقوع کے لئے منتخب مقامات میں سے ہے۔ جو بالیدیں اس مقام پر دیکھی گئی ہیں ان میں سے اکثر کافی چھوٹی ہیں، لیکن کئی ایک مثالوں میں سلعات وسیع تھے جس سے یہ خیال پیدا ہوتا تھا کہ یہ خبیث ہیں۔

چھوٹی چھوٹی بالیدیں منضم کرتیچوں کی شکل میں ظاہر ہوتی ہیں، اور یہ کرتیچے امتحان کرنے والی انگلی کو موخر مہبلی قبوہ سے اوپر اور بعض اوقات موخر مہبلی محراب میں ابھرے ہوئے محسوس ہوتے ہیں۔ ان بالیدوں میں اکثر درد ہوتا ہے اور یہ جماع مولم کا سبب ہوتی ہیں، اور اس لئے کتخدا عورتوں میں ان کی شناخت جلد ہو جاتی ہے۔ یہ ان چھوٹے چھوٹے سلعاتِ لیفیہ کی نسبت، جو بعض اوقات موخر قبوہ میں پائے جاتے ہیں، اردگرد کی بافتوں سے زیادہ منضم ہوتی ہیں۔ ان میں مہبلی دوبرہ کی سی کڑی لچک نہیں پائی جاتی، اور جو مہبلی غشائے مخاطی ان کے نیچے ہوتی ہے اس میں اکثر یہ شکن پیدا کر دیتے ہیں اور اسے حلیمہ دار بھی بنا دیتے ہیں (دیکھو شکل ۲۹۸، ا اور ب)۔ چھوٹے چھوٹے کرتیچے معائے مستقیم یا عنق اور ورکی شوکہ تک سے بھی منضم پائے جاتے ہیں۔ جب مہبل کا امتحان کرنے پر موخر قبوہ سے اوپر کوئی

---

[1] اگرچہ ہم نے مستقیمی تناسلی درون رحمی سلعات کو ان سلعات میں شامل کر دیا ہے جو پختہ درون رحمہ کے ”خلوی انتشار“ سے پیدا ہوتے ہیں، مگر ان کی ابتدا کے دوسرے منابع مثلاً باریطون یا مہبلی سرحلمہ کو نظر انداز کرنا ناممکن معلوم ہوتا ہے۔

مثبت اور سخت کر یہ محسوس کیا جا سکے تو مستقیمی، تناسلی فضا کے دروں رحمی سلعہ کا ضرور خیال رکھنا چاہیئے خاصکر جبکہ مجامعت کے درد خیز ہونے کی شکائت موجود ہو۔

اگر ابتدائی کر یہ بھی درجہ مشاہدہ میں آنے کے بغیر ہی گذر جائے تو بالیدہ بعض اوقات ایک انتشاری طریقہ سے پھیل جاتی ہے، اور اردگرد کی ساختوں پر حملہ آور ہوتی ہے۔ یہ بالیدہ معائے مستقیم کے عضلی اور تحت مخاطی طبقوں، عنق کی عضلی دیوار، اور رباطِ عریض کے قاعدہ پر کی خلوی بافتوں پر حملہ آور ہو سکتی ہے۔ بایاں رباطِ عریض دائیں کی نسبت عموماً زیادہ متاثر ہوتا ہے۔ سلعہ کے بڑھنے کے ساتھ ساتھ بعض اوقات ڈگلس کی جیب کا باریطون اوپر اٹھتا جاتا ہے حتیٰ کہ رحم کی موخر دیوار پر کے باریطون کی حالت بھی ایسی ہی ہو جاتی ہے۔ مہبلی مخاطیہ بھی



شکل ۲۹۹ - دائیں شفرۂ کبیر کے دروں رحمی سلعہ کی تراش بمجرد نظر۔ یہ سلعہ ۴۲ سال کی ایک مریضہ سے جس کو دو اولادیں ہو چکی تھیں علٰحدہ کیا گیا تھا، اور یہ تین سال سے موجود تھا۔ (جے سٹیوارٹ ہنری۔)

انجام کار غدی عناصر کا حملہ ہوتا ہے جو بالآخر اس میں نفوذ کر جاتے ہیں اور ایک حلیمی سطح پیدا کر دیتے ہیں جس سے آبی مواد کا ارتشاح ہوتا ہے اور بعض اوقات اس سے حقیقی نزف بھی واقع ہوتا ہے (دیکھو شکل ۲۹۸، ا اور ب)۔ سلعہ بالعموم ایک کثیف سخت اور مثبت تودہ کی شکل اختیار کر لیتا ہے جو واضح المحدود نہیں ہوتا، اور عنق، معائے مستقیم اور مہبل اسکے ساتھ مکمل طور پر مثبت ہوتے ہیں (دیکھو شکل ۳۰۳)۔ بہرحال دورانِ حمل میں یہ زیادہ نرم ہو جاتا ہے اور جسامت میں بڑھ جاتا ہے۔ براستہ معائے مستقیم مقدم یا مقدم جانبی دیوار میں ایک سخت سلعہ محسوس کیا جا سکتا ہے۔ مستقیمی غشائے مخاطی اس پر حرکت پذیر ہوتی ہے

گویہ تودہ بعض اوقات اتنا بڑا بھی ہوجاتا ہے کہ دردنہ تنگ ہوجاتا ہے اور اس میں بہت کم گنجائش باقی رہ جاتی ہے، اور اس سے خبیث سلعہ کا خیال پیدا ہوتا ہے۔

علامات۔ ابتدائی مدارج میں نمایاں ترین علامت جماع مولم ہوتی ہے، اور بعد میں جب بالید منتشر ہوجاتی ہے تو شدید قبض پیدا ہوجاتا ہے اور تبرز دردخیز ہوجاتا ہے۔ زیادہ شاذ حالتوں میں حقیقی تسدد بھی واقع ہوجاتا ہے۔ تاہم مستقیمی نزف واقع نہیں ہوتا، جونہی بالید مہبلی مخاطیہ میں نفوذ کرتی ہے اور اسے تباہ کرنا شروع کردیتی ہے مہبل کے راستہ سے ایک آبی مواد آنا شروع ہوجاتا ہے جو بعض اوقات نزفی بھی ہوتا ہے۔ بعض اوقات اس پر تحیضی مرض کے، جس میں بیضی درون رحمی سلعہ بھی شامل ہے، علامات اور امارات کا اضافہ ہوجاتا ہے۔

۲۔ بروں حوضی درون رحمی سلعہ (Extra-pelvic Endometrioma)۔

بروں حوضی درون رحمی سلعہ کی صرف انہی قسموں کا ذکر کرنے کی ضرورت ہے جو شفرتین میں اور خارجی شکمی حلقہ کے باہر، اور گاہے گاہے دیوارِ شکم میں شکم شگافی کے ندبہ پر واقع ہوتی ہیں۔ قبل الذکر سلعات کو ان کے محلات کے لحاظ سے شفری یا اُربی کہا جاسکتا ہے۔ ان کے متعلق یہ خیال کیا جاتا تھا کہ یہ اُن ملری آثار سے نمو پاتے ہیں جو رباط مستدیرہ کے ساتھ نیچے کی طرف چلے آتے ہیں، لیکن ممکن ہے کہ ان کی اصل باریطون سے بعد تکوینی (metaplasic) ہو۔ جو شفری بالید شکل ۲۹۹، ۳۰۰، اور ۳۰۱ میں دکھائی گئی ہے وہ بیالیس سال کی ایک عدید الولادت عورت سے علیحدہ کی گئی تھی۔ اس کا نمو بہت آہستہ ہوا تھا، اور یہ الیم تھی، اور دوران حیض میں اس میں درد ہوتا تھا، لیکن اس دوران میں اس کی جسامت میں کوئی اضافہ نہیں ہوتا تھا اگرچہ اس قسم کے سلعات میں اس کا رجحان پایا جاتا ہے (بجے سٹیوارٹ ہنری)۔

ایک ایسے درون رحمی سلعہ کی، جس سے دیوارِ شکم ماؤف تھی، بہت عمدہ مثال شکل ۳۰۲ میں دکھائی گئی ہے۔ یہ سلعہ شکم شگافی سے پیدا شدہ ندبہ میں ظاہر ہوا تھا جو ایک عظیم الجسامت بیضی دویری سلعہ کے استیصال کے لئے پندرہ سال پہلے انجام دی گئی تھی۔ ندبہ کے نچلے سرے پر بعد میں ایک جوف بن گیا تھا جس سے ہر حیض کے دوران میں خون کا نوبی جریان ہوتا تھا۔ سلعہ اور جوف کا استیصال کر دیا گیا اور کہفہ حوض کثیف

بافت سے دور ریختہ پایا گیا جو رحم اور متصلہ احشا کے اردگرد موجود تھی اور جس سے رحم ثبت تھا۔ عمیق لاشعاعوں سے اس حالت کا علاج کیا گیا جس سے اسے سریریاتی لحاظ سے شفا حاصل ہو گئی۔ بالید کی تراش پر درون رحمی جزیروں اور کثیف لیفی قالب میں مدفون دویروں کا ایک مثالی منظر دکھائی دیتا تھا۔ شکل ۳۰۲ (ب) میں چھوٹے چھوٹے دویرے عرضی تراش میں 509

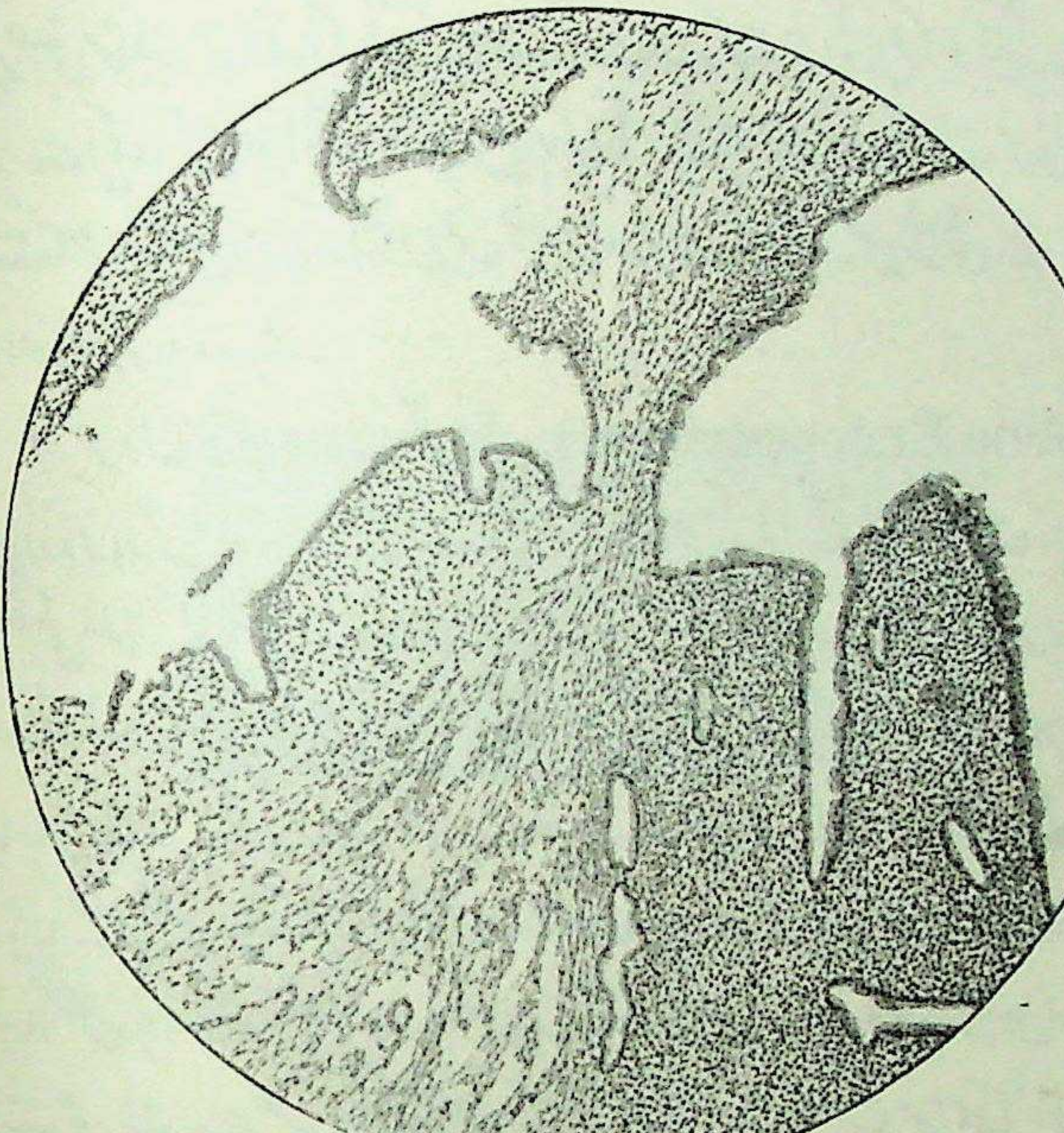

شکل ۳۰۰۔ دائیں شفرۂ کبیر کے درون رحمی سلعہ (endometrioma) کی خردبینی تراش۔ یہ سلعہ ۲۴ سال کی ایک عورت سے علیحدہ کیا گیا تھا جسے دو ولادتیں ہو چکی تھیں اور یہ تین سال سے موجود تھا (جے۔ سٹیوارٹ ہنری)۔

دکھائی دیتے ہیں جن میں خون موجود ہے۔

حوضی درون رحمی سلعات کے سریری خصائص۔ رحمی اور برون رحمی دونوں قسم درون رحمیت (انڈومیٹریوسس) کے اکثر و بیشتر اصابات زندگی کے فعال صنفی زمانہ میں او

خاص کر تیس اور چالیس سال کے درمیان کی عمر میں پائے جاتے ہیں۔ ۵۱۱ اصابات کے ایک سلسلہ میں، جس کی اطلاع ایف سی کین (F. C. Keene) اور آر۔ اے۔ کمبرو (R. A. Kimbrough) نے دی ہے، سب سے کم عمر مریضہ بائیس سال کی تھی اور سب سے بڑی عمر کی ساٹھ سال کی۔ اس عارضہ کا ایک نمایاں خاصہ یہ ہے کہ اسکے ساتھ پیچیدگی پیدا کرنے والا مرض موجود ہوتا ہے۔ رحمی لیفی عضلی سلعہ اسکے ساتھ اکثر پایا جاتا ہے، اور

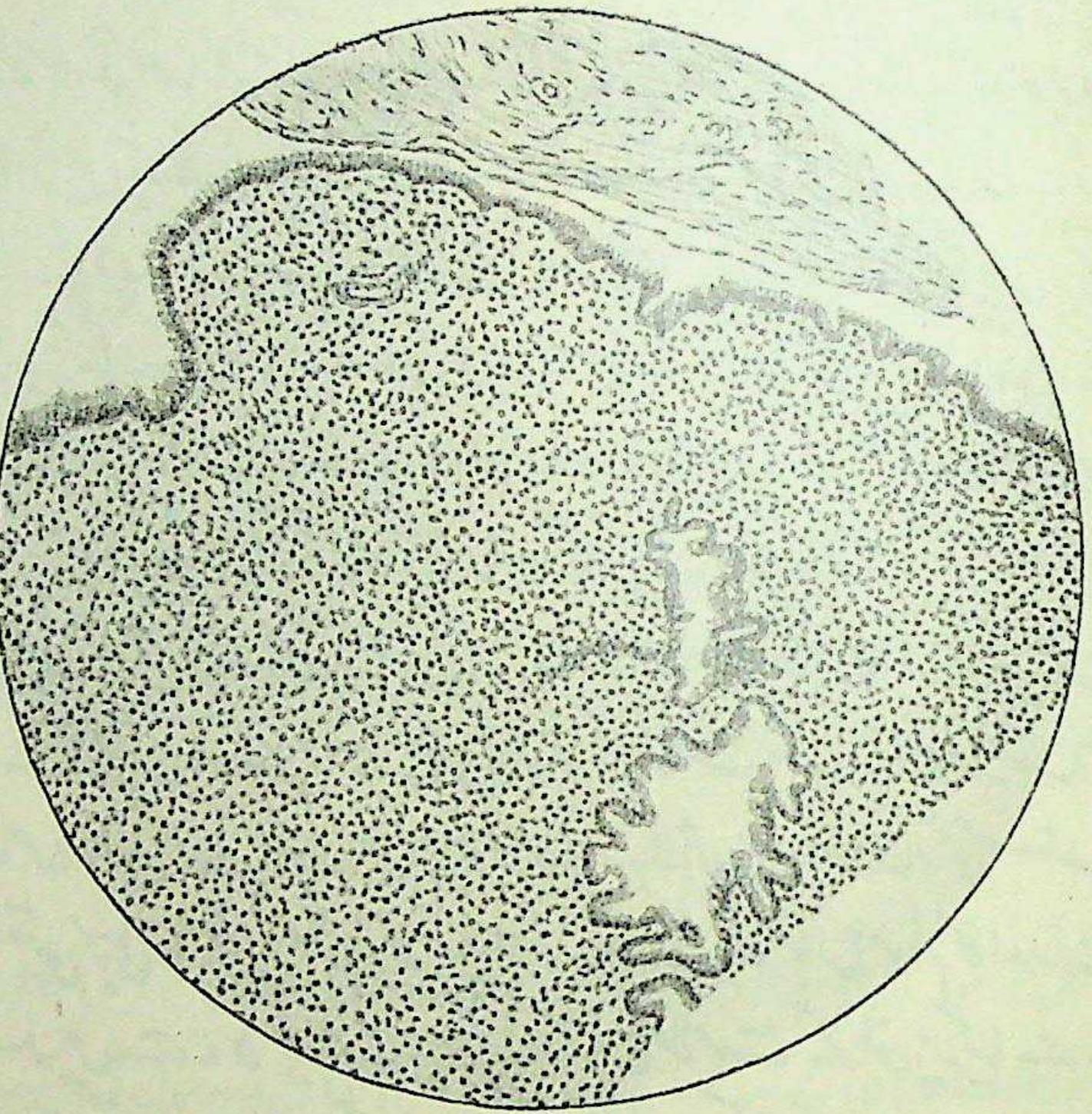

شکل ۳۰۱ ۔ ہیکل معہ غدہ کا تکبیر یافتہ منظر۔ سابقہ تصویر سے ۔ (ایچ۔ سٹیوارٹ ہنری۔)

مذکورہ بالا سلسلہ کے ۵۵٫۴ فیصدی اصابات میں یہ موجود تھا۔ ڈبلیو۔ ڈبلیو۔ کنگ (W. W. King) کے مطابق تمام اصابات میں سے ۲۱ تا ۳۹٫۷ فیصدی میں مرض انبوبی التہاب، حوضی انضمامات، اور رحم کی منضم پس گردی اکثر پیچیدگیوں کے طور پر موجود ہوتے ہیں، عقم عموماً ایک امتیازی خاصہ کے طور پر پایا جاتا ہے اور یہ سلعاتِ لیفیہ کی حالت کے

مقابلہ میں دوگنی کثرت سے دیکھنے میں آتا ہے، جس کی وجہ کسی حد تک یقیناً وہ ضررات بھی ہیں جو عام
پیچیدگیوں کے طور پر موجود ہوتے ہیں۔ کین اور کمبرو کے کثیر التعداد مریضوں میں سے ۴۰ء۹ فیصدی
عقیم تھے۔ رحمی دروں رحمی سلعات (غدی عضلی سلعہ) کے ۶۰ فیصدی اصابات میں حیض
افراط سے آتا ہے، لیکن جب برون رحمی دروں رحمیت کے اصابات میں کثرتِ طمث واقع ہوتی ہے تو
یہ دروں رحمی سلعہ کی علامت ہونے کی بجائے پیچیدہ کرنے والے ضرر کی ایک علامت
ہوتی ہے۔ بخلاف اسکے شدید دردِ حیض عام طور پر موجود ہوتا ہے اور یہ ایک اہم تشخیصی علامت
ہے۔ کین کے سلسلۂ اصابات میں ۶۰ فیصدی میں وجع الحیض کی شکایت موجود تھی، جو عام طور پر
بیش حیضی تھی اور حیض آنے کے پہلے یا دوسرے دن تک رہتی تھی۔ اے۔ ڈانلڈ (A.
Donald) نے اپنے ۷۰ فیصدی مریضوں میں دردِ حیض کی شکایت موجود پائی۔ جی۔ وی۔ سمتھ 510
اور ڈبلیو۔ ڈبلیو۔ کنگ دونوں نے حال ہی میں اسی قسم کے مشاہدات درج کئے ہیں۔ موخرالذکر
نے یہ معلوم کیا ہے کہ دروں رحمیت (endometriosis) کے، جس سے مستقیمی مہبلی فاصل
ماؤف تھا، ۷۵ فیصدی اصابات میں دورانِ حیض میں معائے مستقیم کا درد نمایاں خاصہ
تھا۔ بین حیضی درد ("وجع بین الحیضین": "Mittelschmerz") بھی قلیل الوقوع ہے
جبکہ ضررات سے بیضین ماؤف ہوں۔ جماع مولم کی علامت بہت سے مریضوں میں پائی جاتی
ہے، اور یہ خاص طور پر ان مریضوں میں موجود ہوتی ہے جن میں دروں رحمی سلعہ ڈگلس کی
جیب اور مستقیمی مہبلی فاصل پر اثرانداز ہو چکا ہو۔ ڈانلڈ نے جماعِ مولم کا اندراج چالیس اصابات
کے ایک سلسلہ میں سے ۷۵ فیصدی میں ایک نمایاں علامت کے طور پر کیا ہے۔ اگر بہ حیثیت
مجموعی دیکھا جائے تو جوفی دروں رحمی سلعہ کے علامات کے اقسام اور مدارج میں ضرر کی
تقسیم اور وسعت، متصلہ ساختوں کے متاثر ہونے، اور ہم زمن الوجود پیچیدگیوں کے لحاظ سے
اختلاف پایا جاتا ہے۔ مندرجہ ذیل علامیہ مثالی اصابہ کے نمونہ کے طور پر پیش کیا گیا ہے،
اور اس سے تشخیص میں مدد مل سکتی ہے۔ (۱) عمر، پچیس سال اور سن انقطاع الطمث کے
درمیان، (۲) عقم، مطلق یا اضافی، (۳) غیر طبعی فعلِ حیض، بالعموم کثرتِ طمث، (۴)
وجع الحیض اکتسابی قسم کا، (۵) جماع مولم، (۶) عجزی دردِ کمر، اور (۷) معائے مستقیم
یا مثانہ میں درد جو فعلِ حیض سے ایک نمایاں تعلق رکھتا ہے (کین اور کمبرو)۔

رحمی دروں رحمی سلعات (اینڈومیٹریوٹیا) (ایڈینومائیوما یعنی غدی عضلی سلعہ)

سرسری طور پر نہ تو اکثر سلعاتِ لیفیہ سے تمیز کئے جا سکتے ہیں اور نہ تمام اصابات میں مرضِ التہابِ الرحم ہے۔ جب کبھی مبینہ رحمی سلعہ لیفیہ کے ساتھ نہایت ہی شدید دردِ حیض موجود ہو تو غدی عضلی سلعہ کا

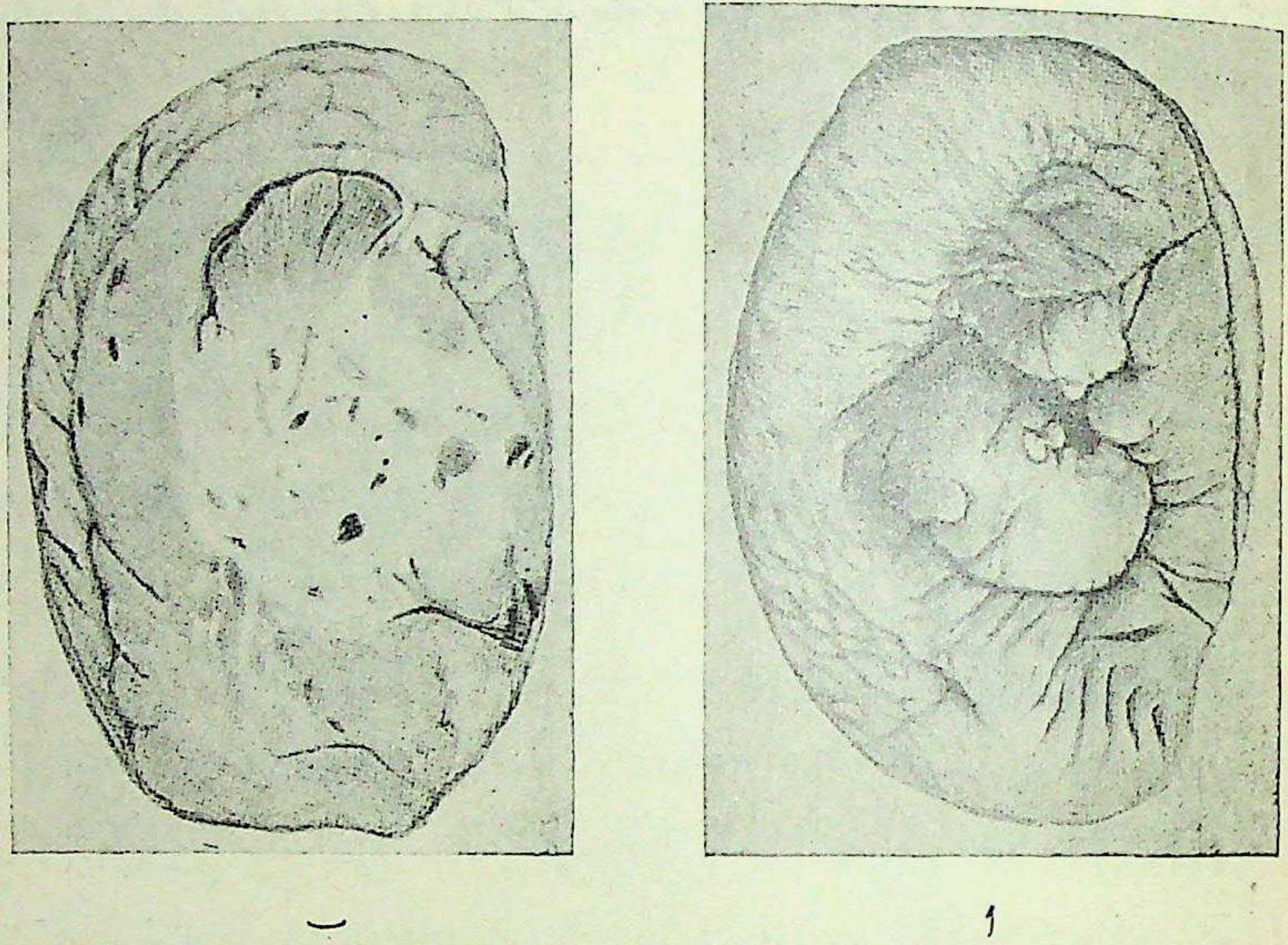

شکل ۳۰۲ - دیوارِ شکم کا دروں رحمی سلعہ (endometrioma) جو مبیض شگافی (ovariotomy) کے بعد ندبہ کے مقام پر پیدا ہُوا تھا۔ پندرہ سال تک ایک جوف موجود رہا، اور اس میں سے خون آلود حیضی مواد نوبت سے آتا رہا۔ دیوارِ شکم پر بالیدہ کا جو منظر تھا وہ "ا" میں ظاہر کیا گیا ہے، اور "ب" میں اس کی تراش دکھائی گئی ہے۔ ان چھوٹے چھوٹے دیروں کو غور سے دیکھا جائے جن میں خون موجود ہے۔

(بیک وتھ وائٹ ہوس۔)

شبہ ہونا چاہئے۔ بہرحال رحمی غدی عضلی سلعہ کی موجودگی کا اول انکشاف اکثر اس وقت ہوتا ہے 511
جبکہ کسی ایسے رحم کو جس میں مفروضہ دروں دیواری لیفی عضلی سلعہ موجود ہوتا ہے، استیصال کے بعد کاٹا جاتا ہے۔

بروں رحمی دروں حوضی دروں رحمی سلعات کی تشخیص اس اصول پر کرنی چاہئے کہ کہفہ حوض میں اور خاصکر رحمی ضمیمہ جات کے تعلق میں الیم اور کثیف طور پر منضم اور سخت اورام کی شناخت کیجائے۔ ڈگلس کی جیب میں باریطون سے منضم گرہ پیچوں کا جسّ براستہ مہبل کیا جا سکتا ہے، اور اگر یہ مذکورہ بالا علامیہ کے ساتھ پائے جائیں تو تشخیص یقین کے ساتھ

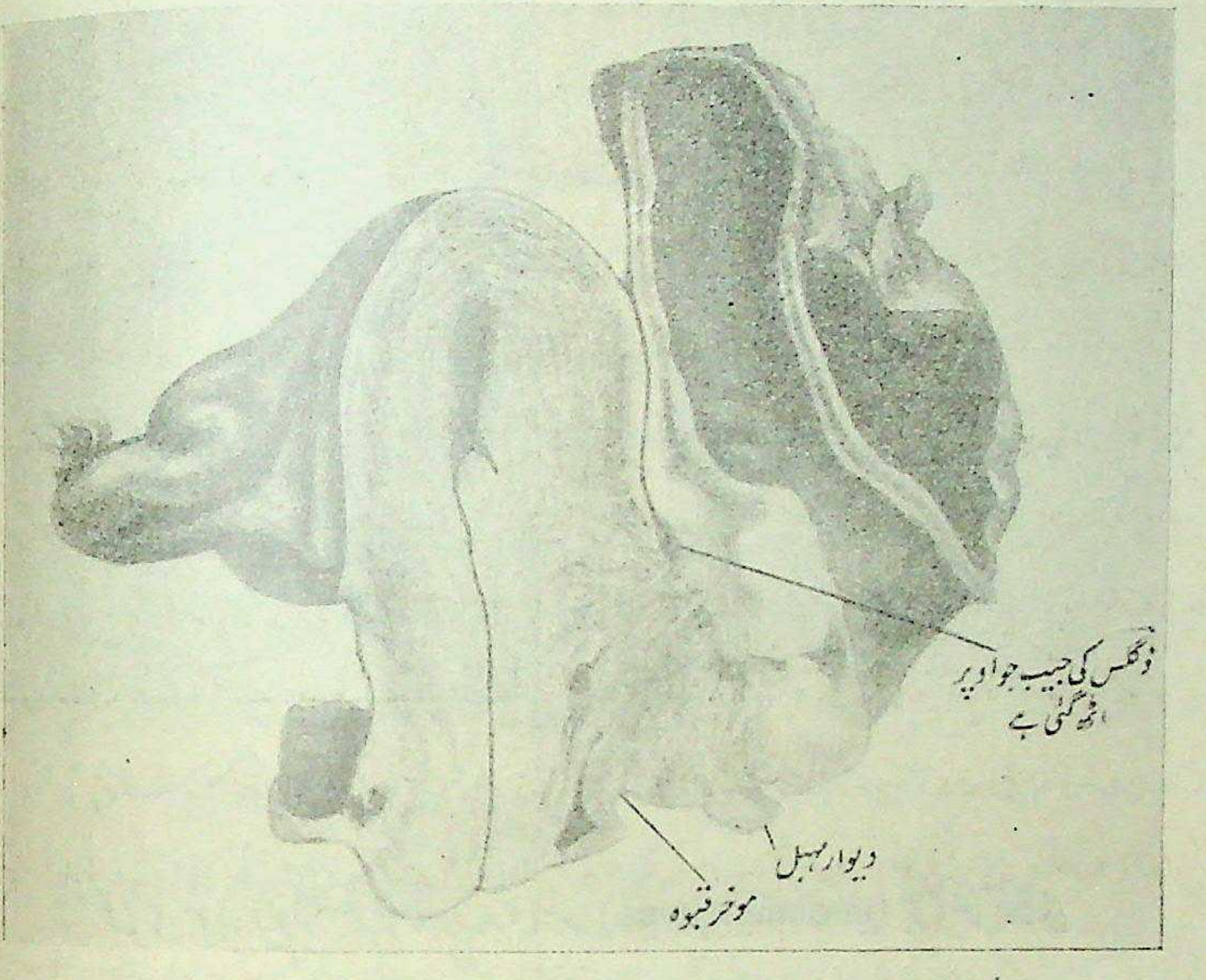

شکل ۳۰۴۔ مستقیمی مہبلی فاصل کا غدی عضلی سلعہ (ایڈینو مائیوما) بالید کا حملہ عنق اور معائے مستقیم پر ہو گیا ہے اور رودہ کا درونہ تنگ ہو گیا ہے۔

کیجا سکتی ہے۔ مستقیمی تناسلی سلعات کو غلطی سے معائے مستقیم یا محراب مہبل کا سرطان سمجھنے کا احتمال ہے جبکہ موخر الذکر متقرح ہو۔ معائے مستقیم کے ماؤف ہونے کی حالت میں یہ معلوم کر لینا ضروری ہے کہ مستقیمی مخاطیہ کا منظر طبعی ہوتا ہے اور یہ ہرگز منضم نہیں ہوتا۔ تشخیص کرنے کا صرف یہی ایک یقینی طریقہ ہے کہ بافت کا ایک ٹکڑا قطع کر کے اس کا خوردبینی امتحان کیا جائے۔ منتشر حوضی دروں رحمیت کو، جس کے ساتھ وسیع انضمامات اور ادرگرد کا

تصلب بھی موجود ہوں، سریری طور پر خراجِ حوض، مزمن انبوبی اجتماعِ ریم (pyosalpinx) اور حوضی قیلہ دمویہ (pelvic hæmatocele) کے ساتھ خلط ملط کیا جا چکا ہے۔ احتیاط سے سریری روئداد حاصل کرنے اور تناسلی قنال کے نچلے حصہ میں کسی التہابی ضرر کے موجود نہ ہونے سے تشخیص میں غلطی نہ کرنے میں مدد ملتی ہے، گو یہ ضرور تسلیم کرنا پڑے گا کہ پیچیدہ کرنے والے ضررات کے اکثر موجود ہونے کی وجہ سے صحیح تشخیص کبھی آسان نہیں ہوتی۔

انذار ۔ اغشاث اور تنخر کا اندراج رحمی دروں رحمی سلعات کے اصابہ میں کبھی نہیں
کیا گیا، اور یہ سلعات شاذ و نادر ہی خبیث بنتے ہیں۔ بہر حال اے۔ پی۔ تھامسن (A. P.
Thomson) نے مہلک ریوی لحم سلعیت (pulmonary sarcomatosis) کے
ایک اصابہ کا ذکر کیا ہے جس کو وہ ایک دروں رحمی سلعہ کے ہیکلی خلیات کی لحمی سلعی بعد تکوین
(sarcomatous metaplasia) سے پیدا شدہ سروحات (metastases) سے منسوب
کرتا ہے، اور یہ سلعہ ڈگلس کی جیب اور مستقیمی مہبلی فاصل پر اثر انداز تھا۔ سن انقطاعِ الطمث 512
پر خود بخود سکڑ جانے اور کثرتِ طمث اور درد کے رفع ہو جانے کا جو رجحان سلعاتِ لیفیہ کی
حالت میں پایا جاتا ہے، ویسا غدی عضلی سلعہ (ایڈینومائیوما) میں نہیں پایا جاتا، لہٰذا یہ تسلیم
کرنا پڑے گا کہ غدی عضلی سلعہ کا انذار لیفی عضلی سلعہ کی نسبت زیادہ خراب ہوتا ہے۔

جرف (curettage) اور طبی علاج جن سے سلعاتِ لیفیہ کی حالت میں بعض اوقات فائدہ ہو جاتا ہے غدی عضلی سلعہ کے علامات کو شدید بنا دیتے ہیں۔ غدی عضلی سلعہ کی درریزشی خاصیت سے انذار بھی خطرناک ہو جاتا ہے۔

علاج ۔ چھوٹے چھوٹے بے کیسہ کربچوں کا، جو قرن الرحم پر واقع ہوں، استیصال کرنے سے علامات رفع ہو جاتے ہیں، لیکن ان کا انقاف بالکل ناممکن ہے۔ دیوارِ رحم کا ایک فانہ نما حصہ الگ کر دینا چاہئے، جو اتنا چوڑا ہونا چاہئے کہ اس کے حدود متصلب رقبہ سے بالکل باہر ہوں۔ منتشر قسم کے لئے مکمل رحم برآری کے علاوہ اور کوئی عملیہ نہیں کیا جا سکتا۔

یہ ثابت کیا گیا ہے کہ مستقیمی تناسلی فضا میں واقع شدہ وسیع بالیدوں کو مکمل طور پر کاٹ کر الگ کر دینا یا ماؤف رودہ کا استیصال غیر ضروری ہے۔ ان بالیدوں سے رحمی نزف واقع نہیں ہوتا۔ عملیہ کے لئے جو حالت مقتضی ہوتی ہے وہ شدید درد اور مزمن معوی تسدد کے پیدا ہونے کا خطرہ ہے جو رودہ کے ضیق کی وجہ سے واقع ہوتا ہے۔ مزید برآں

مہبل میں تقرح واقع ہونے کا بہت احتمال ہوتا ہے۔ جب خردبین سے اس امر کا ثبوت مل جائے کہ یہ سرطان کی نہیں بلکہ سلیم سرحلمی حلمہ کی حالت ہے تو بہترین تدبیر یہ ہوتی ہے کہ تمام رحم کو بالید کے اتنے حصہ کے ساتھ الگ کر دیا جائے جتنے کے ساتھ ممکن ہو، لیکن ممکن ہے کہ عملیہ کیلئے بہت ہوشیاری کی ضرورت ہو اور یہ کسی قدر خطرناک بھی ہو۔

جن اصابات میں طبیعی امارات کثیف گرد رحمی التہاب کے امارات کے مشابہ ہوں، اور جن میں عملیہ کے ذریعہ سے بالید کو دور کرنا ناممکن ہو ان میں ریڈیم کی قلیل مقداروں کے باربار استعمال کرنے سے تصلب غائب ہو جاتا ہے، اور اس علاج کی آزمائش کرنا چاہیے۔

ریڈیم والی سوئیوں کو موخر مہبلی قبوہ میں سے متصلب تودہ میں داخل کرنے کیلئے قدرتی طور پر معتد بہ احتیاط کی ضرورت ہوتی ہے۔ معائے مستقیم میں انگلی داخل کرنے سے ان کے رخ کو درست رکھا جاسکتا ہے۔

بادی النظر میں یہ کہا جاسکتا ہے کہ سنین حال کی ہر اولت فن میں ان وسیع عملیات کی بجائے، جو اول اول ایسے حوضی دروں رحمی سلعات (اینڈومیٹریوما) کے تدارک کے لئے پیش کئے جاتے تھے جن سے مستقیمی مہبلی فاصل ماؤف ہو، حفاظتی علاج کی تائید کی جاتی ہے۔ چھوٹے چھوٹے بیضی کرپچوں کا استیصال اور ذرا ذرا سے باریطونی ضررات کا تکویہ کیا جاسکتا ہے۔ جس عمر میں یہ اصابات اکثر و بیشتر دیکھنے میں آتے ہیں اسکے مدنظر مبیض کے فعل کا برقرار رکھنا ایک ایسا امر ہے جو علاج پر لازمی طور پر اثر انداز ہوتا ہے۔ روکس (Roques)، ریڈ (Read)، کمبرو (Kimbrough)، کین (Keene) اور دیگر محققین نے اس امر کا اظہار کیا ہے کہ علامات کے عود کرنے کے خطرہ کی تلافی ضرر کے آہستہ آہستہ بڑھنے، عملیہ کے کم خطرناک ہونے، اور مبیضین اور رحم کی صیانت سے حاصل شدہ فوائد سے ہو جاتی ہے۔

صفحہ ۲۸

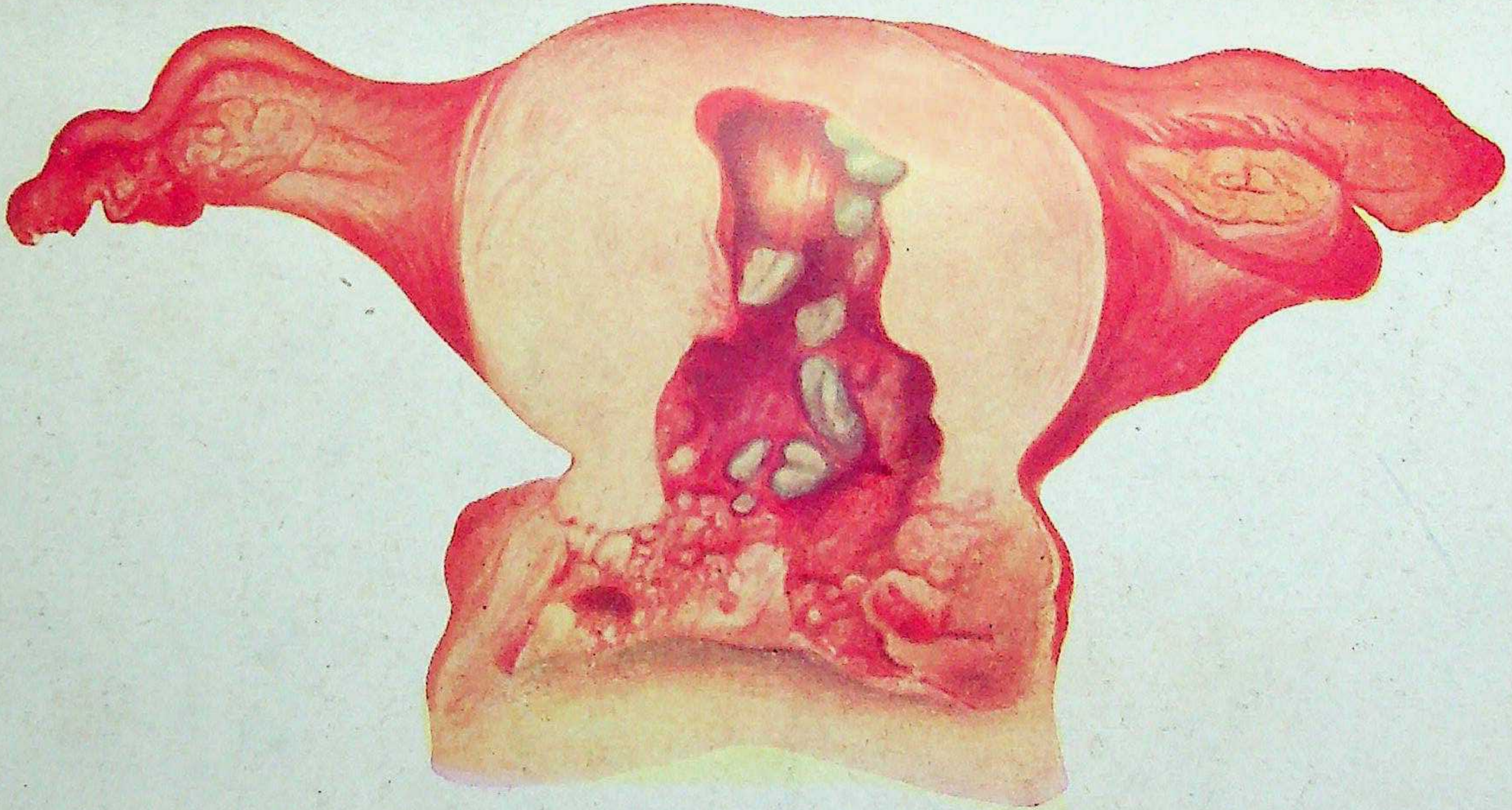

دروں عنقی سرطان (Endocervical Cancer) جو جسم رحم کے سرطان کے ساتھ پایا گیا ہے۔ عنق ایک خستہ متنخر بالید کی وجہ سے پھیلی ہوئی ہے جو رحم کی سرطانی حالت کے ساتھ، جس سے دیوار ہائے رحم کا بیشتر حصہ ماؤف ہے مسلسل ہے۔ بالید کے متنخر یافتہ ٹکڑے کہفہ رحم میں موجود ہیں۔

مقابل صفحہ 513۔

رحم کی خبیث بالیدیں

- (ا) برناہضی (EPIBLASTIC)
  - (ا) سرطانی سلعہ
    - عنقی
    - جسمی
  - (ب) سلوی سرطانی سلعہ
- (ب) میاں ناہضی (MESOBLASTIC)- (ا) لحمی سلعہ (SARCOMA) بشمول درحلمی سلعہ (ENDOTHELIOMA) وگردحلمی سلعہ (PERITHELIOMA)-

رحم کا سرطانی سلعہ

سرطان کے علاوہ باقی تمام خبیث بالیدیں بہ حیثیت مجموعی جس کثرت سے رحم میں واقع ہوتی ہیں اس سے زیادہ کثرت کے ساتھ سرطانِ رحم واقع ہوتا ہے۔ عورت میں دو اعضا ایسے ہیں جن میں سرطان کی قبولیت کے لئے دیگر اعضا کے مقابلہ میں زیادہ استعداد پائی جاتی ہے، یعنی پستان اور رحم۔ اور ان میں سرطان کے وقوع کا امکان تقریباً مساوی ہے۔ بڑی بڑی سریریات گاہوں میں سرطان کے اعداد و شمار کا مطالعہ کرنے سے یہ معلوم ہوا ہے کہ سرطان زدہ عورتوں میں جو عضو ابتدائً ماؤف ہوا تھا وہ تمام اصابات میں سے ۳۰ فیصدی میں رحم تھا (ویلچ :Welch، اور آرتھ :Orth)-

ضربہ (traumatism) اور مزمن خراش مثلاً طویل المدت التہاب عام طور پر سرطان کے اسباب معدہ تسلیم کئے گئے ہیں۔ پستان اور رحم دونوں خاص طور پر معرضِ تضرر میں رہتے ہیں، قبل الذکر اپنے منکشف محل وقوع کی وجہ سے اور موخر الذکر بچہ جننے کی وجہ سے۔ مزید برآں یہ دونوں اعضا مزمن التہابی اعمال کا محل بھی ہیں۔ سرطان کا ایک اور سبب معدہ سن رسیدگی (senescence) یا بافتوں کے پیرانہ تغیرات ہیں جنسی فعالیت کا

زمانہ گذرتے ہی، اور عمر کے اس زمانہ سے بہت پہلے جبکہ جسم کی عمومی ساختوں میں پیرانہ تغیرات

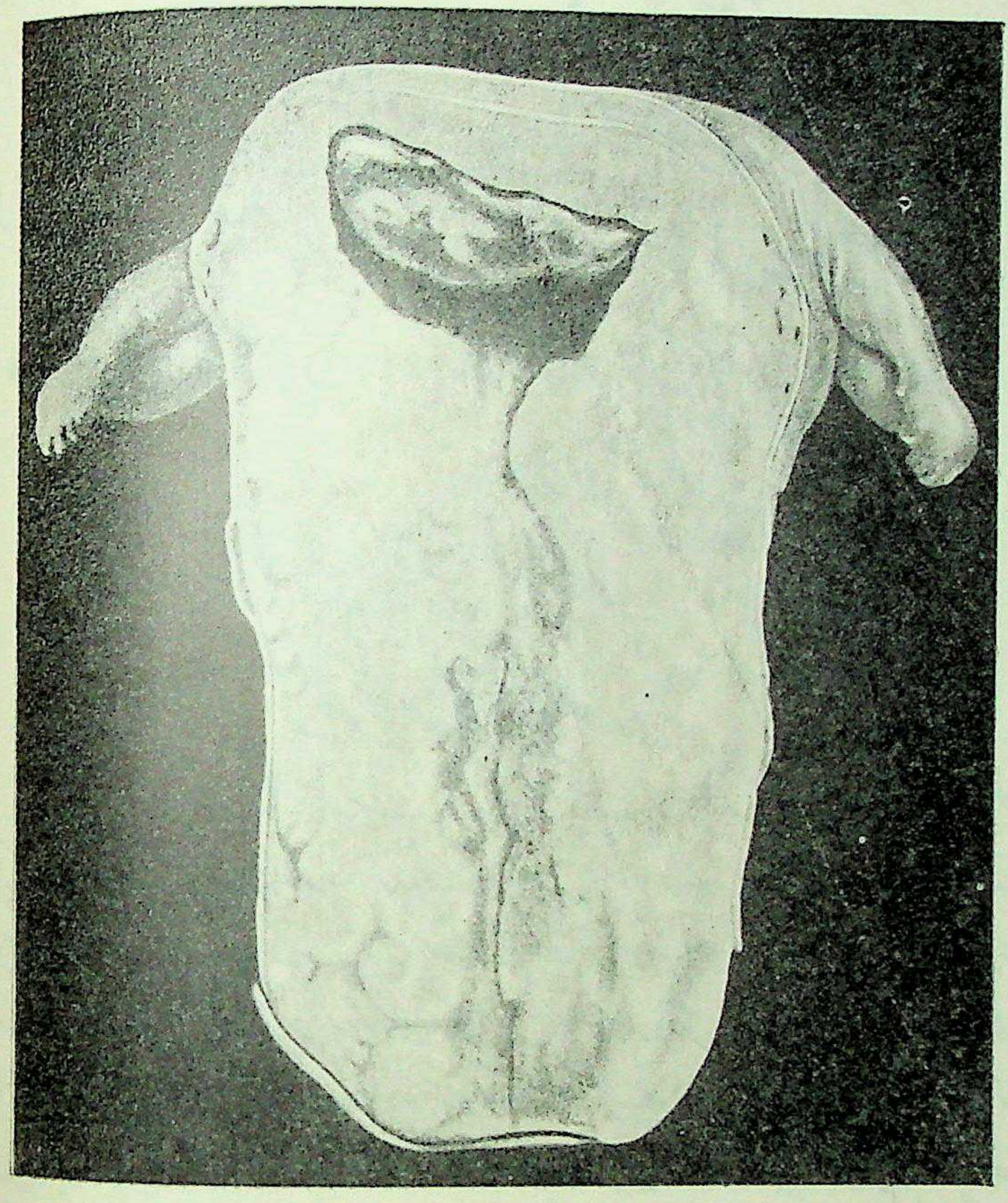

شکل ۳۰۴ ۔ رحم کی عمومی سرطانیت (General Carcinomatosis)۔ جسم اور عنق میں تمیز نہیں کی جاسکتی۔ کہفۂ رحم خون سے متسع ہے (رحمی اجتماع الدم -(hæmatometra:

رونما ہوتے ہیں، ان اعضا میں ایسے تغیرات شروع ہو جاتے ہیں۔

سرطان یا تو عنق رحم پر حملہ آور ہوتا ہے اور یا جسم رحم پر۔ شاذ شاذ مثالوں میں،

دونوں حصے بھی ماؤف پائے جاتے ہیں جیسا کہ صحفہ ۲۸ اور شکل ۳۰۴ اور ۳۰۵ میں دکھایا گیا ہے۔ سرطان کا حملہ عنق رحم پر جسم رحم کی نسبت زیادہ کثرت سے ہوتا ہے لیکن ان دونوں کے صحیح صحیح اضافی تواتر کا معلوم کرنا مشکل ہے۔ امتحان بعد الموت کے اعداد و شمار کا

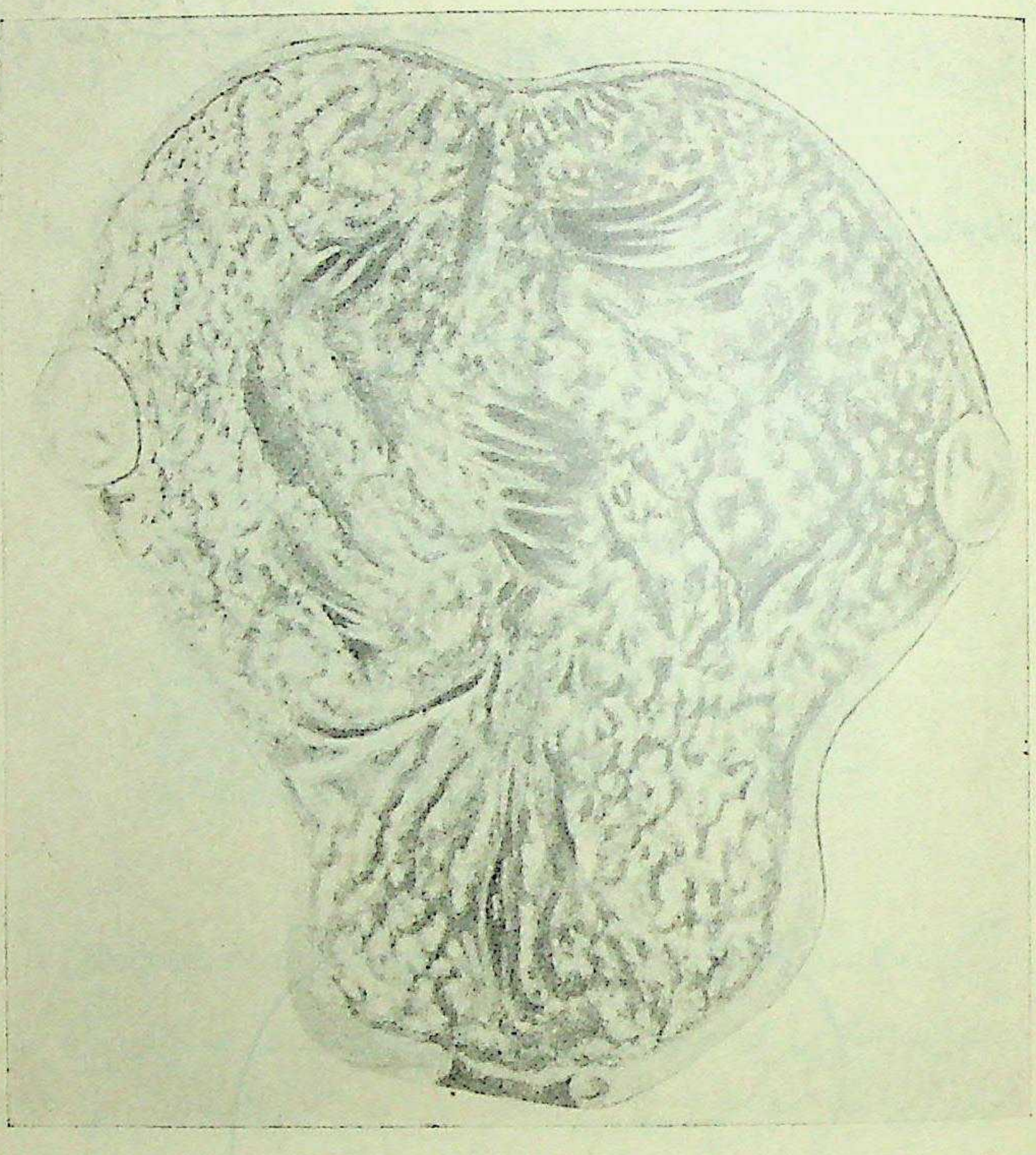

شکل ۳۰۵ ۔ رحم کے جسم اور اسکی عنق کی عمومی سرطانیت ـــ (General Carcinomatosis) - رحم میں اس کی مقدم دیوار میں سے شگاف دیا گیا ہے ۔

مطالعہ کرنے سے یہ معلوم ہوگا کہ سرطانِ رحم کے اصابات میں سے ۹۵ فیصدی سرطانِ عنق کے اصابات ہوتے ہیں، اور ۵ فیصدی جسم رحم کے سرطان کے، لیکن سریری اعداد و شمار سے سرطانِ جسم کا تناسب اس سے زیادہ معلوم ہوتا ہے چنانچہ ولسن (Wilson) نے سرطانِ رحم کے ۵۹۶ متوالی

اصابات کے ایک سلسلہ کا اندراج کیا ہے جن کا مشاہدہ اس نے برمنگھم میں کیا ہے، اور ان میں سے ۲۵ء۱۱ فیصدی میں مرض کا ابتدائی مقام جسم رحم معلوم ہوتا تھا۔ بہرکیف تمام اصابات میں یہ معلوم کرنا ناممکن ہے کہ مرض پہلے رحم کے کس حصّہ میں نمودار ہوا۔

عنق اور جسم رحم کے سرطانات میں اتنے تشریحی اور سریری اختلافات پائے جاتے ہیں کہ ان پر علیحدہ علیحدہ بحث کرنے کی ضرورت ہے۔

سرطانِ عنق

امراضیاتی تشریح۔ عنق میں سرطان دو مختلف مقامات میں نمودار ہو سکتا ہے۔

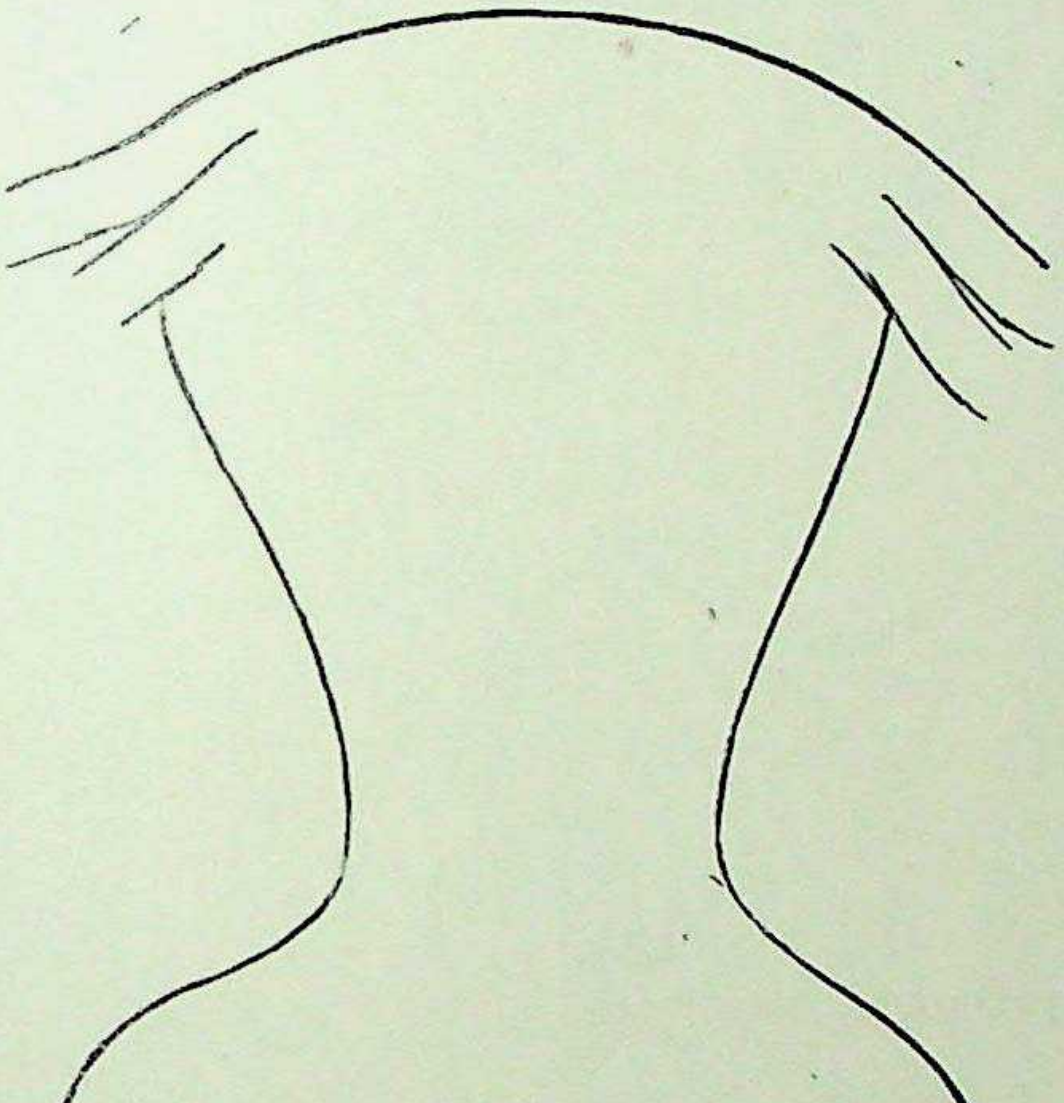

شکل ۳۰۶۔ دروں عنقی سرطان (Endocervical Cancer) کے ایک اصابہ میں رحم اور مہبل کے ایک حصہ کا (جس سے عنق پوشیدہ ہے) خاکہ (اصل نمونہ کے برابر)۔ رحم ورتہائیم کی کلی رحم برآری سے علیحدہ کیا گیا ہے۔ اس اصابہ کی عنق اگلی تصویروں ۳۰۷ اور ۳۰۸ میں دکھائی گئی ہے۔ پھیلائی یافتہ عنق کی پیپا نما شکل کو دیکھا جائے۔

(ا) مہبلی حصہ (portio vaginalis) کے سرحلمہ کی گہری تہوں سے (عنقی سرطان)۔ (ب)
عنقی دروں رحمہ میں یا قنالِ عنق کے مخاطی غشائی استر میں (دروں عنقی سرطان (endocervical
cancer:۔ بعض ماہرینِ امراضیات کا یہ خیال ہے کہ یہ اس سرحلمہ میں پیدا ہو سکتا ہے جو جنینی
آثار سے مشتق ہوتا ہے، لیکن اس دعوی کا صحیح ثابت کرنا بھی اتنا ہی مشکل ہے جتنا کہ غلط
ثابت کرنا۔ عام طور پر یہ تعلیم دی جاتی رہی ہے کہ سرطانِ عنق کی بلحاظ اصول دو قسمیں تمیز
کی جاسکتی ہیں۔ (ا) سرطانِ عنق جو حصۂ مہبلی کے فلسمانی سرحلمہ سے پیدا ہوتا ہے اور اس لئے 516

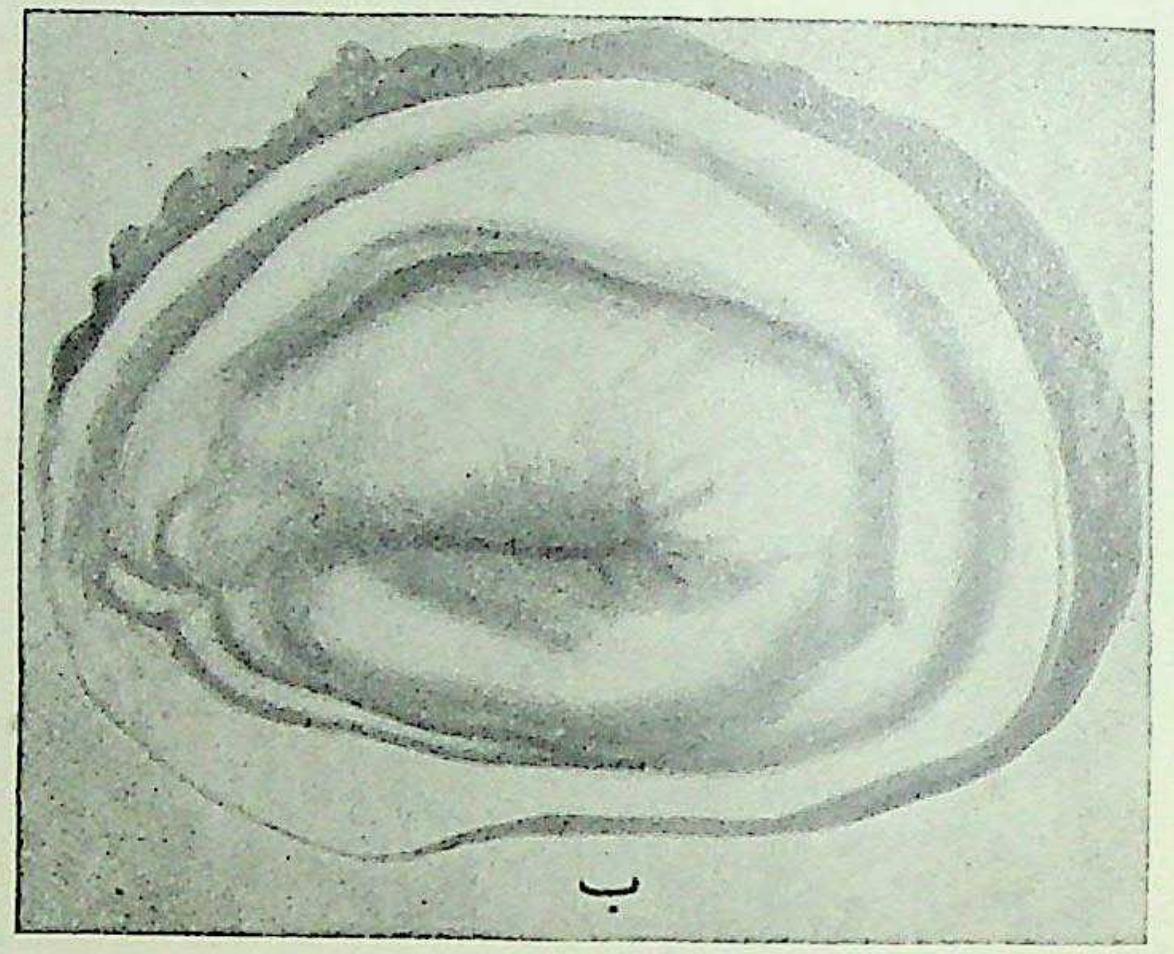

شکل ۳۰۷ - عنق کا مہبلی رُخ، دروں عنقی سرطان (Endocervical Cancer) کے ایک اصابہ میں، جسے تصویر ۳۰۶ اور ۳۰۸ میں دکھایا گیا ہے۔ ایک پرانی دریدگی موجود ہے، لیکن مہبلی سطح علی حالہٖ ہے، اور خبیث بالیدہ سے ماؤف نہیں ہے (دیکھو شکل ۳۰۸)۔

فلسمانی خلیہ دار سرطان (squamous celled cancer) کہلاتا ہے، اور (ب) دروں عنقی سرطان جو عنقی دروں رحمہ کے ستونی سرحلمہ میں پیدا ہوتا ہے، اور اس لئے غدی سرطانی سلعہ (adeno-carcinoma) ہوتا ہے۔ مگر سرطاناتِ عنق کے ایک بڑے سلسلہ کا باحتیاط امتحان کرنے سے یہ ظاہر ہوا ہے کہ یہ سادہ تقسیم صحیح نہیں۔ اور یہ ایک

حقیقت ہے کہ خالی آنکھ سے یا نسیجیاتی امتحان کرنے سے یہ فیصلہ کرنا ناممکن ہے کہ آیا سرطان حصۂ مہبلی کے فلسمائی سرحلہ میں شروع ہوا یا عنقی دروں رحمہ کے ستونی سرحلہ میں۔ سرطانِ عنق کے اصابات میں سرطان کا مبدا معلوم کرنے میں جو ناکامی ہوتی ہے اسکی وجہ یہ ہے کہ عنق کے سرحلہ میں 517

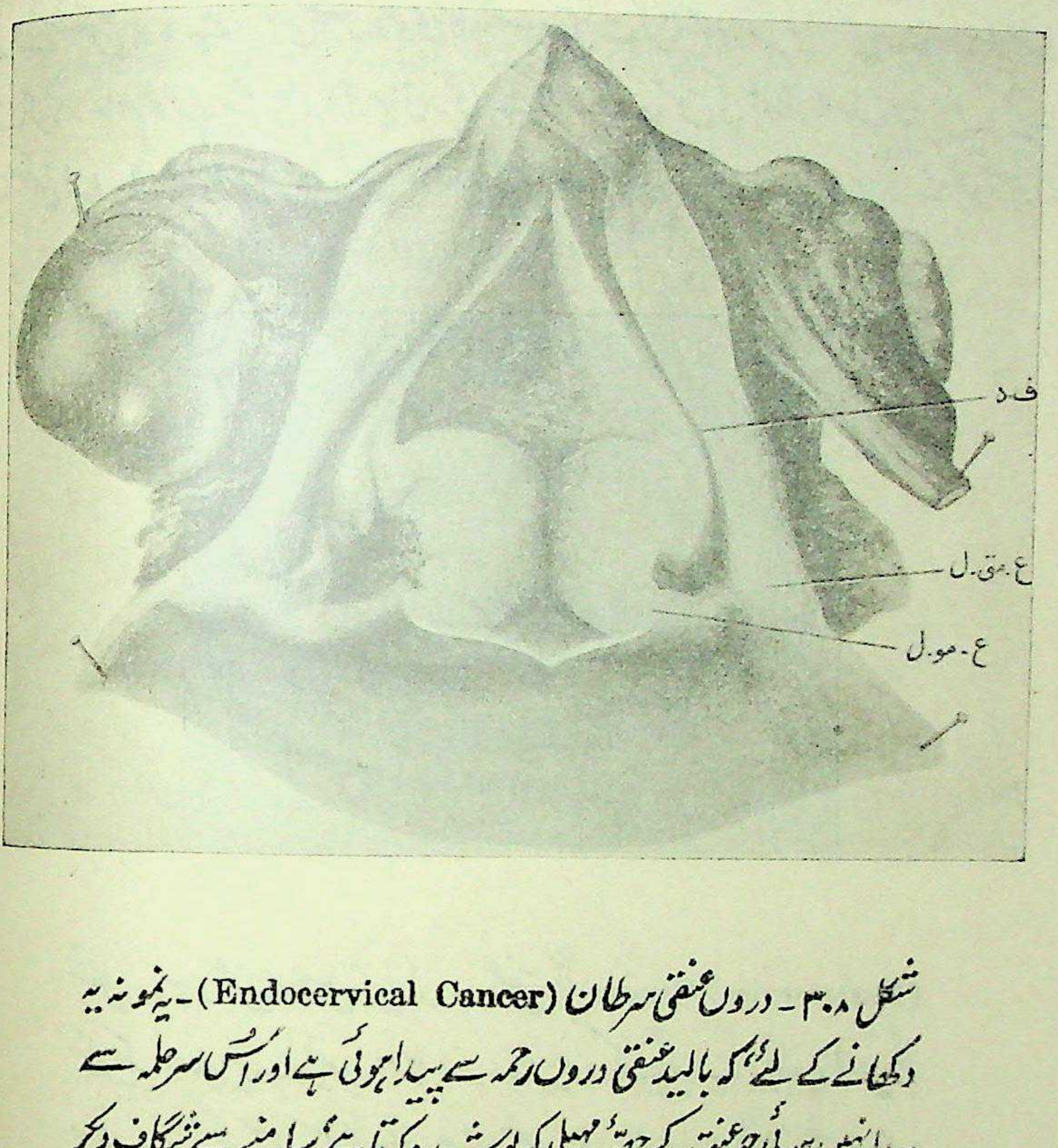

شکل ۳۰۸ ۔ دروں عنقی سرطان (Endocervical Cancer) ۔ یہ نمونہ یہ دکھانے کے لیے ہے کہ بالید عنقی دروں رحمہ سے پیدا ہوئی ہے اور اُس سرحلہ سے پیدا نہیں ہوئی جو عنق کے حصۂ مہبلی کو پوشیدہ کرتا ہے۔ سامنے سے شگاف دیکر کھول دیا گیا ہے (دیکھو شکل ۳۰۷)۔ ف د ۔ فم داخلی ۔ ع مق ل ۔ عنق کا مقدم لب ۔ ع مو ل ۔ عنق کا موخر لب ۔ ان دونوں نقاط کے درمیان قنالِ عنق واقع ہے جس میں دائیں جانب پر ایک متقرح رقبہ موجود ہے جو اس خبیث بالید کا نقطۂ ابتدا ہے (دیکھو شکل ۳۱۰ و ۳۱۳ و ۳۱۴)۔

بعد تکوین (میٹاپلیزیا) سے متغیر ہو جانے کا نمایاں میلان پایا جاتا ہے۔ ستونی سرحلمہ میں اس تغیر کے وقوع کا بہت امکان ہوتا ہے، اور یہ نہ صرف انہی خلیات میں رونما ہوتا ہے جو پہلے ہی سے سرطان زدہ ہوتے ہیں بلکہ یہ اس درجہ میں بھی پایا جاتا ہے جسے پیش سرطانی درجہ کہا جا سکتا ہے۔

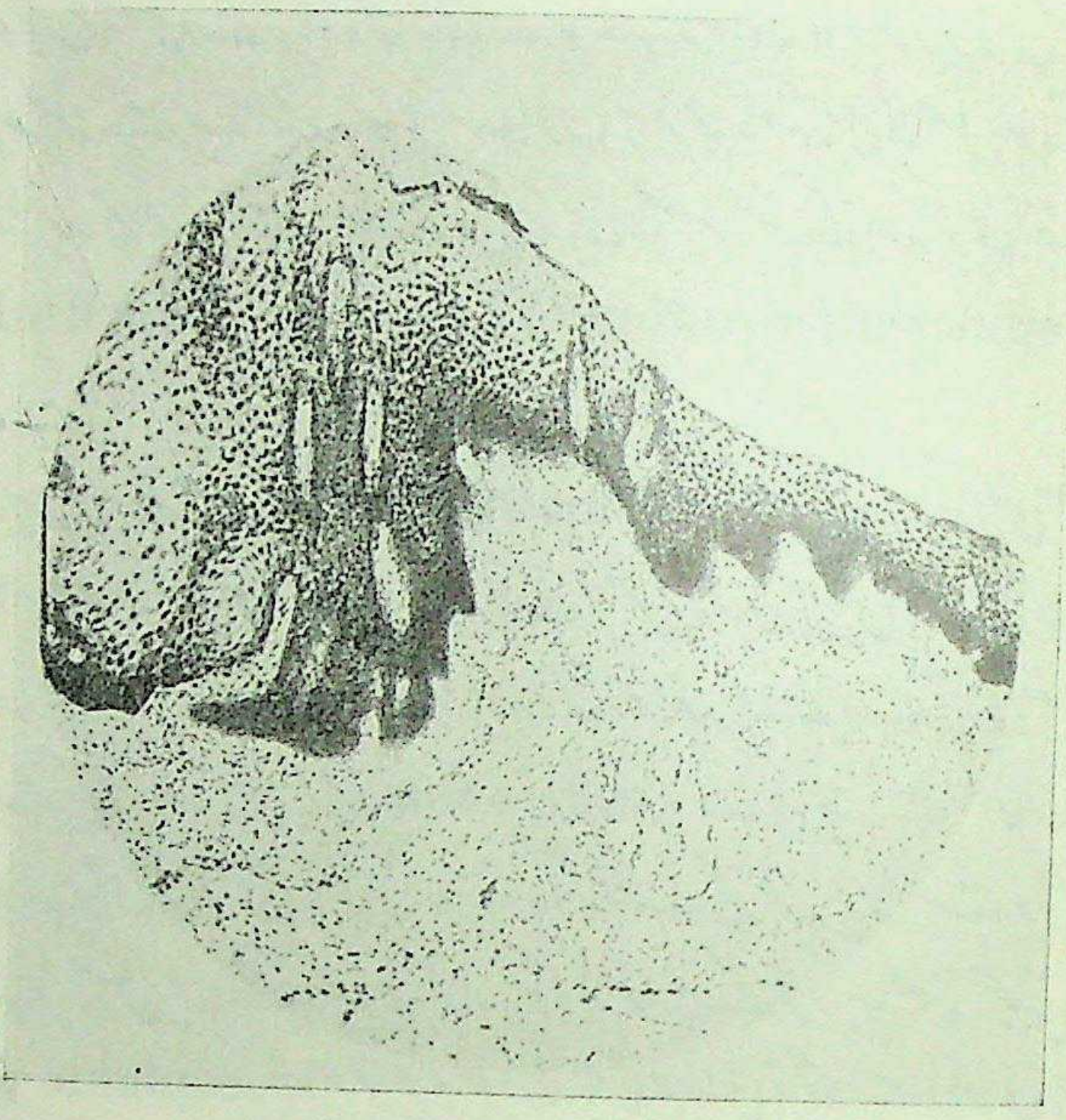

شکل ۳۰۹۔ خرد عکسی تصویر (فوٹومائیکروگراف) ادنیٰ طاقت سے جس میں عنق کی بیاضی سطحیت (لیوکوپلیکیا) کے ایک قطعہ کے کنارے کو ظاہر کیا گیا ہے۔ اس قطعہ کے کنارے پر طبیعی حالت کی طرف فوری تبدیلی اور نیز ترکیبی خلیات کی بے قاعدہ ساخت اور ان کی ترتیب دکھائی دیتی ہے (سٹرکینن)۔

عنق کی نازلت اور دروں عنقی التہاب کی حالتوں میں، خواہ ان میں عنقی غشائے مخاطی کا شترۂ خارجی (ectropion) موجود ہو یا نہ ہو، ستونی سرحلمہ بعض اوقات فلسمانی سرحلمہ کے خصائص اختیار کرتا ہوا دکھائی دیتا ہے۔ اسی طرح فلسمانی خلیہ دار سرطان بعض اوقات دروں ارحمہ کے

ستونی خلیات سے اور نیز عنق کے حصۂ مہبلی کی سرحلمی پوشش سے پیدا ہوتا ہوا نظر آتا ہے۔ عنق کے تقریباً تمام سرطانی سلعات فلسہانی خلیہ دار قسم کے ہوتے ہیں۔ سٹریکین[1] (Strachan) نے حال ہی میں اس امر کی طرف اشارہ کیا ہے کہ تناسلی خطہ کے تمام سرحلمہ کا مشترک مبدا اسپیلوی سرحلمہ ہوتا ہے، اور نوویک نے یہ ثابت کیا ہے کہ اس خطہ میں سرحلمی بعد تکوین کا وقوع اس سے زیادہ کثرت سے ہوتا ہے جتنا کہ عام طور پر فرض کیا گیا ہے۔ دروں عنقی سرحلمہ سے پیدا شدہ مخاطی سعدانوں (جو عموماً النہایی الاصل ہوتے ہیں) کے سرحلمہ میں اکثر برزخی تغیرات دکھائی دیتے ہیں۔ اس قسم کے بعد تکوینی تغیرات کو فلوہمن (Fluhmann) نے تکوین برادمیت ("epidermidalization") کی اصطلاح سے تعبیر کیا ہے۔ 518

ہیمبرگ کے ہنسل مین[2] (Hinselmann) نے عنق کی "بیاضی سطحیت" ("lencoplakia") کی اصطلاح کے تحت، عنقِ رحم کی پیش سرطانی حالتوں کی امراضیات میں جو خلوی بعد تکوین (cell metaplasia) کے موضوع سے بہت قریبی تعلق رکھتی ہے، ایک اہم اضافہ کیا ہے۔ مہبل بین (colposcope) کے ذریعہ سے امتحان کرنے سے، جو ایک ایسا آلہ ہے جس سے عنقی بافتوں کا پندرہ گنا تک کی تکبیر پر راست دوچشمی مشاہدہ کیا جاسکتا ہے، ہنسل مین نے یہ بیان کیا ہے کہ فم خارجی کے گرد بیاضی سطحیتی رفعات (leucoplakic plaques) موجود ہوتے ہیں جو خالی آنکھ سے دکھائی نہیں دیتے۔

سٹریکین نے اس ملک میں اس موضوع کا مطالعہ کیا ہے۔ اس کا یہ بیان ہے کہ ان بیاضی سطحیتی رفعات کے خردبینی امتحان سے دو امتیازی خصائص ظاہر ہوتے ہیں۔ (۱) تغیرات لگاتار ہوتے ہیں اور متناقب نہیں ہوتے، اور (۲) طبعی سے امراضیاتی حالت کی طرف تبدیلی فوری ہوتی ہے (دیکھو شکل ۳۰۹)۔

خلیات قریبی طور پر کھنچے ہوتے ہیں اور ان کی شکل بے قاعدہ ہوتی ہے، اور ان کو

---

[1] See Strachan, G. I.: *Journ. Obstetrics and Gyn. Brit. Emp.*, vol. 40, No. 3, 1933, pp. 460 *et seq.*

[2] *See* Hinselmann, *Zentralb. f. Gynäkol*, 1927, li, 901.

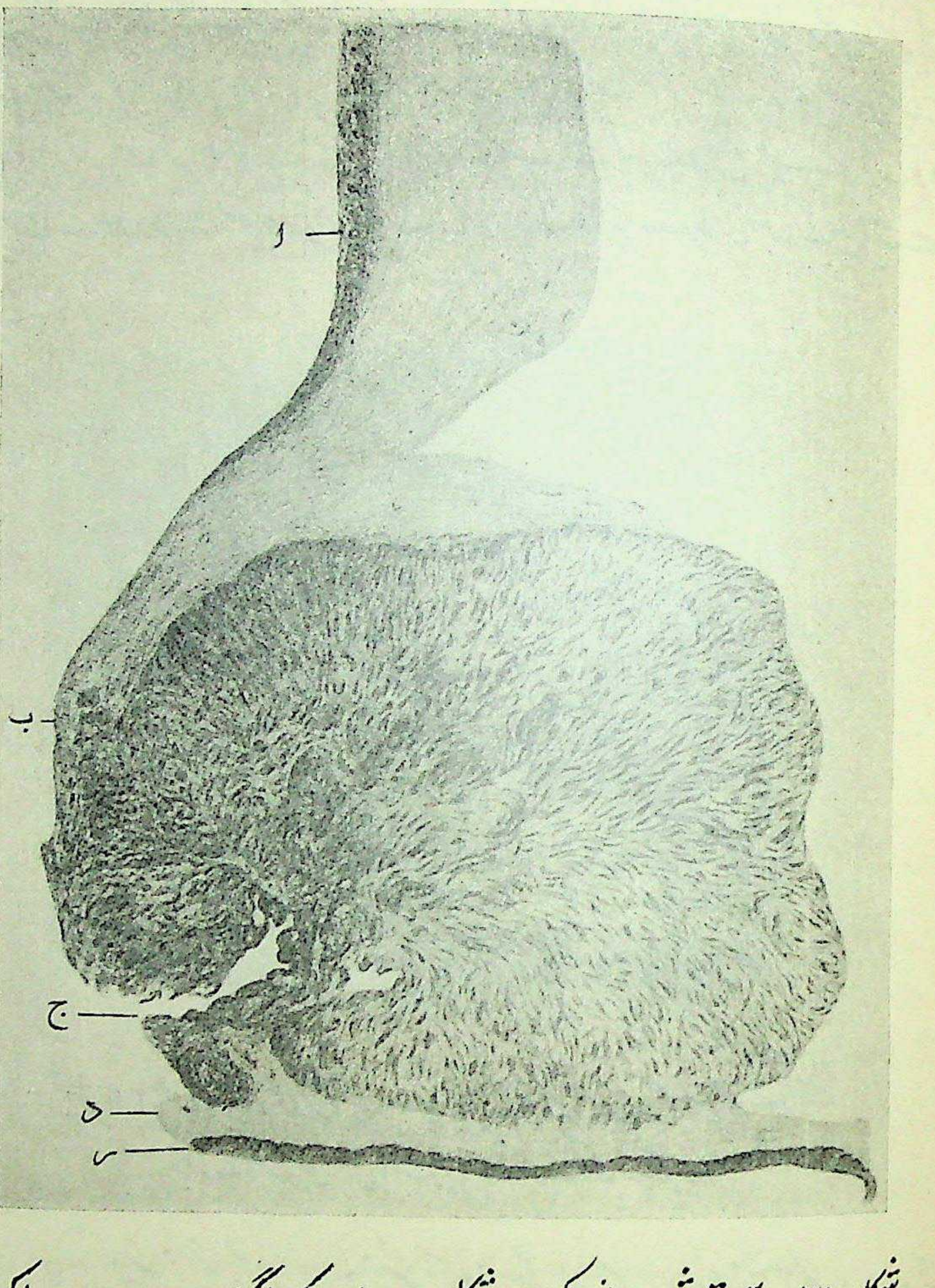

شکل ۳۱۰ - یہ سہمی تراش اس نمونہ کی ہے جو شکل ۳۰۸ میں دکھایا گیا ہے (۴ ×) - یہ ایک فلسمانی خلیہ دار سرطان (squamous-celled cancer) کو ظاہر کرتی ہے جسکی ابتدا دروں عنقی دروں رحمہ میں ہوئی ہے ۔ ا، جسمی دروں رحمہ ۔ ب، عنقی دروں رحمہ ۔ ج، عنقی دروں رحمہ کا خبیث تقرح ۔ د، عنق کی لیفی عضلی بافت جو بالید سے غیر متاثر ہے ۔ س، عنق کے حصۂ مہبلی کی تندرست سطح ۔ بالید کے خردبینی خصائص شکل ۳۱۳ و ۳۱۴ میں دکھائے گئے ہیں ۔

519 قاعدی، مالپیگی (Malpighian) اور چپٹی سطحی تہوں میں باقاعدہ طور پر تمیز نہیں کیا جاسکتا۔ ہیکل میں انگشت نما زائدے کم و بیش گہرائیوں تک گھس جاتے ہیں، اور فلسمانی سرعلمی تہ معمولی حالت کے مقابلہ میں زیادہ موٹی ہوتی ہے۔ خلیات اور نواتات کا توششیہ طبعی فلسمانی خلیات کے مقابلہ میں زیادہ گہرا ہوتا ہے، لیکن جو خلیات سب سے گہرے واقع ہوتے ہیں وہ قاعدی غشا کے حدود سے متجاوز نہیں ہوتے۔ اس لحاظ سے یہ سرطانی سلعہ کے خلیات سے

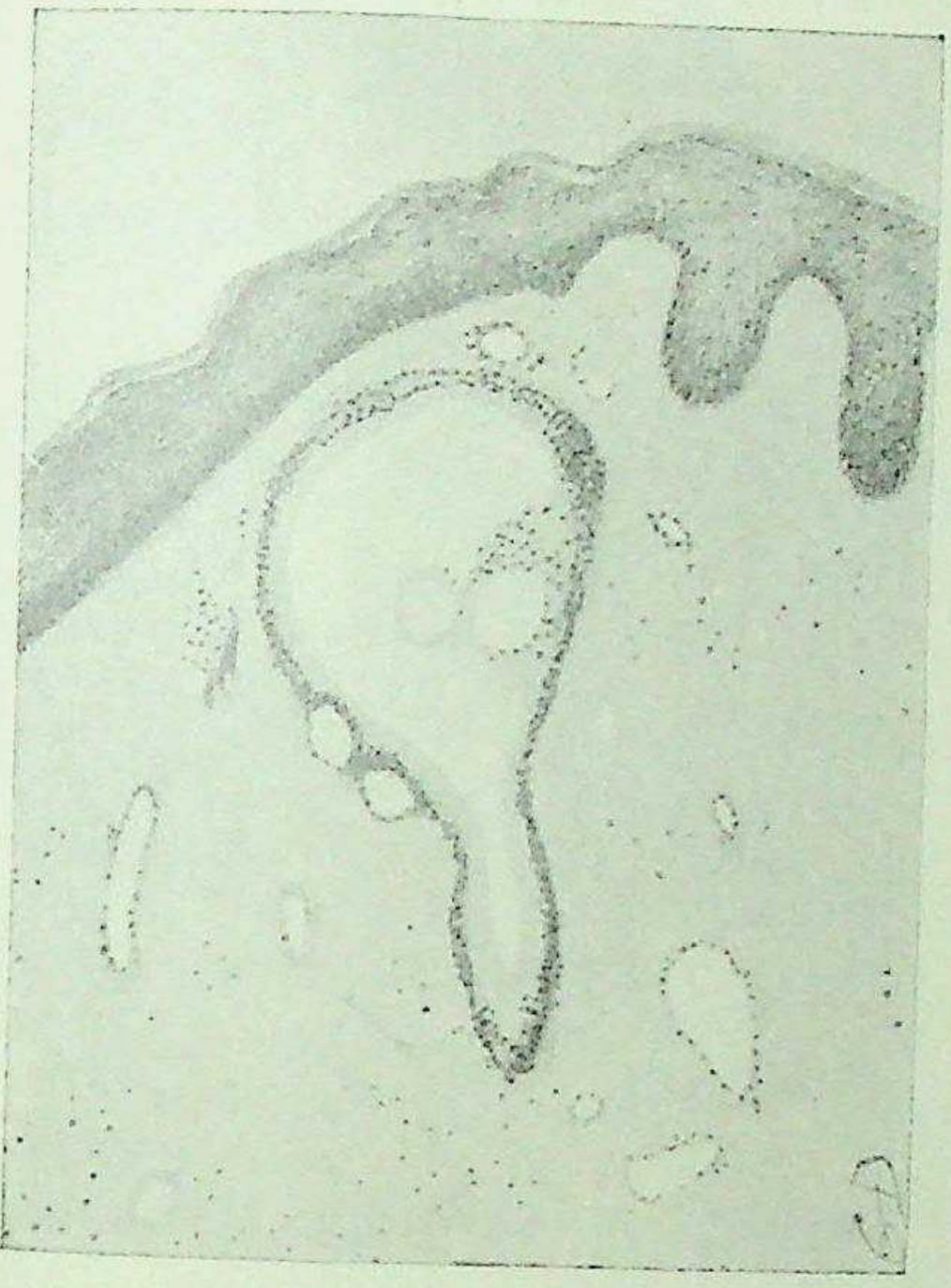

شکل ۳۱۱۔ عنق رحم کی مہبلی سطح میں سے انتصابی تراش جس میں سطحی سرعلمہ کے انگشت دار زائدے ماتحت لیفی عضلی بافت میں جاتے ہوئے دکھائے گئے ہیں۔

مختلف ہوتے ہیں، لیکن ایسا معلوم ہوتا ہے کہ بیاضی سطحیت ایک طرف عنقی تآکل اور دوسری طرف سرطانی سلعہ کے درمیان کی کڑی ہے۔

فلسمانی خلیہ دار سرطان (Squamous-celled Cancer)۔ مذکورہ بالا بیان سے یہ ظاہر ہے کہ یہ قسم یا تو حصۂ مہبلی سے پیدا ہو سکتی ہے (عنقی سرطان) یا عنق کے درون رحمہ سے (درون عنقی سرطان) (دیکھو شکل ۳۱۰)۔ فلسمانی سرعلمہ سے

پیدا ہونے والی بالیدگی کی ابتدا گہری تہوں میں ہوتی ہے، جن میں متکاثر خلیات سے غنچے اور ٹھوس زائدے بن جاتے ہیں جو ماتحت یعنی عضلی بافتوں میں گھس جاتے ہیں۔ اس اثنا میں جبکہ زیر بالیدگی جاری ہوتی ہے سطحی تہوں کے خلیات جھڑ جاتے ہیں، اور اس لئے زیر بال سر حلمی زائدوں کے درمیان کا سطحی سر حلمہ پتلا ہو جاتا ہے، اور کبھی کبھی یہ غائب بھی ہو جاتا ہے۔ بالیدگی کی رفتار 520

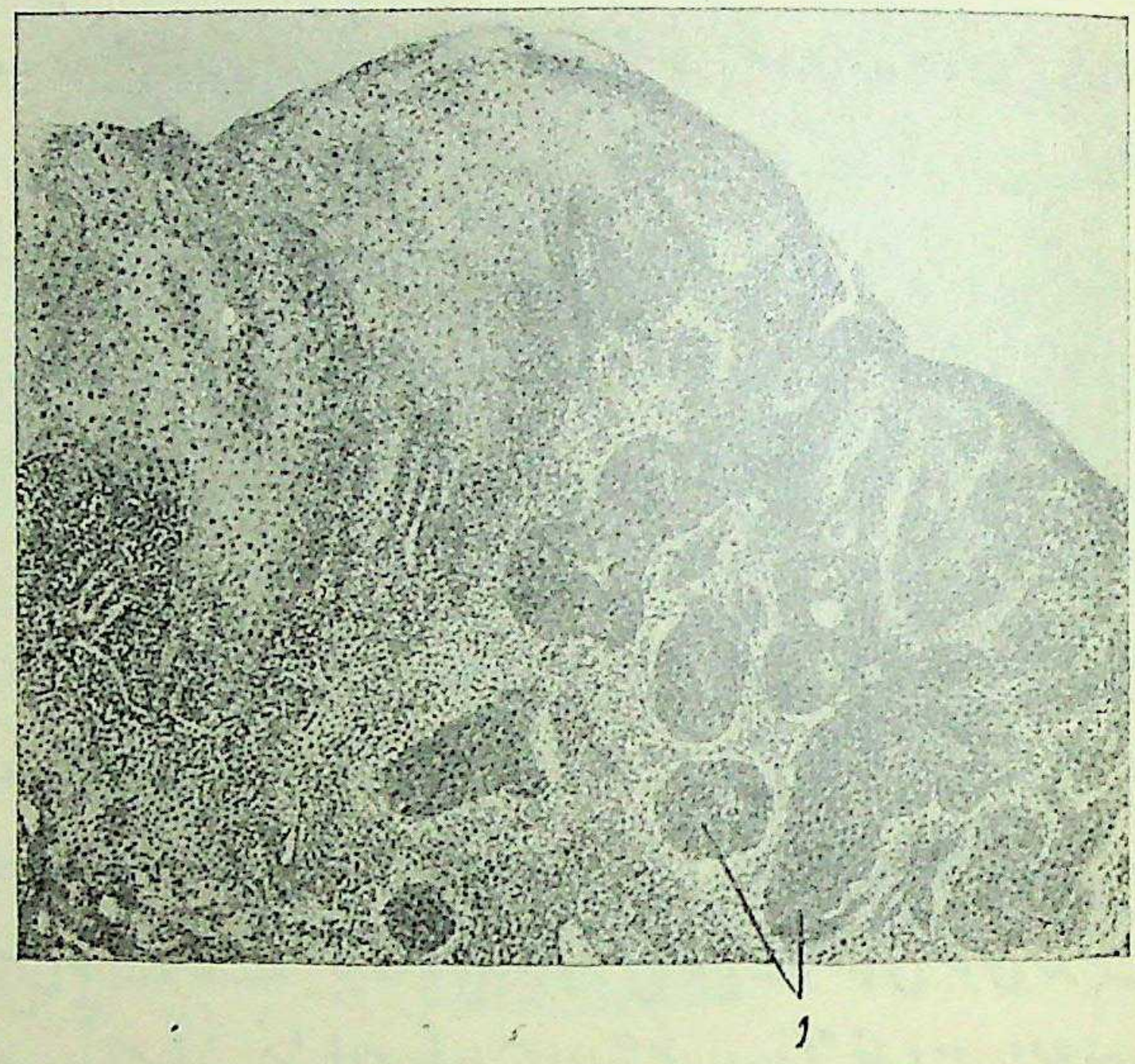

شکل ۳۱۲۔ عنق کا فلسمانی خلیہ دار سرطان (Squamous-celled Cancer)۔

عدید الولادت۔ عمر ۲۷ سال۔ یہ تراش بالیدگی کے کنارے پر سے لی گئی ہے۔ اوپر دو سر حلمی زائدے دکھائی دیتے ہیں جن میں سے ایک کی تراش عرضی ہے اور ایک سطح تک جا رہا ہے۔

کا اندازہ حملہ آور ٹھوس زائدوں کے خردبینی منظر سے کیا جاتا ہے، یعنی بالیدگی جتنی زیادہ تیز ہوگی، سرطانی تودے اتنے ہی زیادہ بڑے اور موٹے ہونگے، اور اتصالی بافت کے ڈھانچ میں اتنی ہی زیادہ تخفیف ہو جائے گی۔

فلسمائی خلیہ دار سرطان کا خرد بینی منظر۔ امتیازی منظر صرف بالید کے بڑھتے ہوئے
کنارے پر ہی پایا جاتا ہے، اور تشخیص کے لئے تراشیں ہمیشہ اسی حصہ سے لینی چاہئیں۔ اس
امر کی طرف اشارہ کیا جاچکا ہے کہ عنق کی بیاضی سطحیت میں مطبق سرحلمی غلاف کے گہرے خلیات
سے اچھلے انگشت دار زائدے نکل کر ماتحت اتصالی بافت کی تہوں میں گھس جاتے ہیں (دیکھو
شکل ۳۱۱)۔ یہ زائدے مستعرض تراش میں کٹ کر خردبین میں سرحلمی خلیات کے جزیروں کی طرح
دکھائی دیتے ہیں۔ ان کے خصوصیات یکساں ہوتے ہیں اور یہ اتصالی بافت سے محصور ہوتے
ہیں جس سے یہ واضح طور پر تمیز کئے جاسکتے ہیں۔ فلسمائی خلیہ دار سرطان میں نو بالید بڑی بڑی
شاخدار ٹھوس سرحلمی شاخوں کے پیدا ہونے سے بنتی ہے جو ایسے زائدوں پر کے خلیات کی
تہوں سے نکلتی ہیں (دیکھو شکل ۳۱۲)۔ یہ شاخیں تندرست بافتوں میں گہری چلی جاتی ہیں،
اور جوں جوں یہ آگے بڑھتی جاتی ہیں ان کو تباہ کرتی جاتی ہیں۔ مستعرض تراش میں یہ مختلف
شکل اور جسامت کے سرحلمی تودوں کی سی دکھائی دیتی ہیں جو ایک واضح المحدود دلیفی عضلی
ہیکل سے کم و بیش نمایاں طور پر محدود ہوتے ہیں، اور یہ ہیکل دیوار عنق کی طبعی بافتوں کو
ظاہر کرتا ہے۔ ان تودوں میں خلیات کی محیطی تہ مکعبی ہوتی ہے (دیکھو شکل ۳۱۴)، اور
مرکز کی طرف کو خلیات زیادہ بے قاعدہ ہوتے جاتے ہیں اور ان کا رجحان کثیر الاضلاع بننے
کی طرف ہوتا جاتا ہے۔ شوکی (spinous) یا "خاردار" خلیے ("prickle" cells)
عام طور پر نہیں پائے جاتے، کیونکہ بالید یا تو مہبلی عنق کے فلسمائی خلوی سرحلمہ کی قاعدی
خلوی تہ سے پیدا ہوتی ہے، یا اس کی ابتدا ان "فلسمان نما" خلیات ("squamoid"
cells) سے ہوتی ہے جو دروں عنقی سرحلمہ کی بعد تکوین سے حاصل ہوتے ہیں۔ اسی 521
بنا پر اس خیال کو تسلیم کرنے سے انکار کردیا گیا ہے کہ عنقی سرطان اکثر و بیشتر "فلسمائی
اصل" سے ہوتا ہے۔ ہماری رائے میں اس امر کی شناخت سے کہ بیاضی سطحیت پیش سرطانی
حالت ہے جو سرطان سے عین پہلے موجود ہوتی ہے، عملی طور پر (جیسا کہ سٹریکین کہتا ہے)
یہ تصفیہ ہوجاتا ہے کہ یہ سرطان فلسمائی اصل سے ہوتا ہے۔ [اس موضوع کی مزید بحث
کیلئے مطالعہ کنندہ کو اسی جی۔ آئی۔ سٹریکین کا مقالہ، اور ولفرڈ شا اور ایف۔
جے۔ براؤن (F. J. Browne) اور دوسروں کی خط و کتابت، لانسٹ سنہ ۱۹۳۱ء
صفحات ۱۱۵۷ و ۱۲۱۰ دیکھنا چاہیے]۔

نسیجیاتی ساخت کے لحاظ سے سرطانی سلعات کی جماعت بندی کرنے کی کوششیں شوٹ لینڈر (Schottlaender) اور کرمانر[1] (Kermauner) اور مارٹزلاف[2] (Martzloff) نے کی ہیں۔ آر۔ جی۔ میلیفنٹ (R. G. Maliphant) نے حال ہی میں

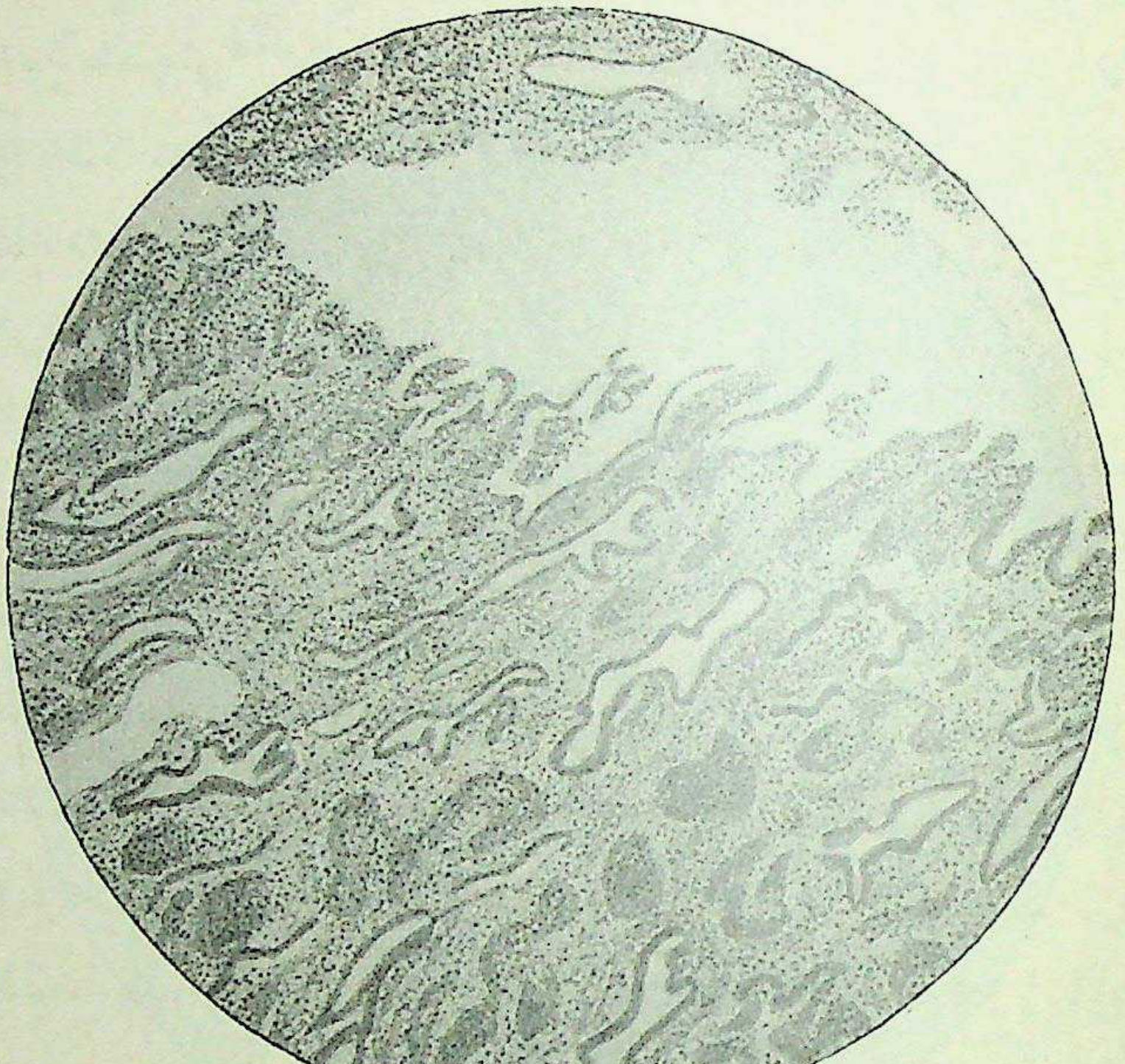

شکل ۳۱۴۔ اس بالید کی تراش جو شکل ۳۱۰ میں دکھائی گئی ہے۔ یہ تراش شکل ۳۱۰ کے مقام ج پر سے لی گئی ہے، یعنی قنال عنق کے متقرح رقبہ کے آزاد کنارے پر سے۔ یہ بالید ٹھوس گرز نما شاخدار زائدوں سے مرکب ہے۔

سرطانِ رحم کے ۲۳۶ اصابات کا مطالعہ کرنے میں مارٹزلاف کی جماعت بندی اختیار کی ہے،

---

[1] "Zur Kenntniss des Uterokarzinoms" Berlin: S. Karger, 1912.

[2] *Bull. Johns Hospkins Hosp.*, 1923, xxxiv. 141, 184.

اور اس نوساخت کو عدم تمیز (de-differentiation) یا قہقری تکوین (anaplasia) کے نمایاں درجہ کے لحاظ سے تین قسموں میں تقسیم کیا ہے، یعنی شوکی (Spinal)، برزخی (Transitional)، اور دوکی خلیہ دار سرطانات۔

میلیفنٹ کے مطابق شوکی سرطانی خلیات اپنی نوع میں طبعی مطبق عنقی سرحلمہ کے 522

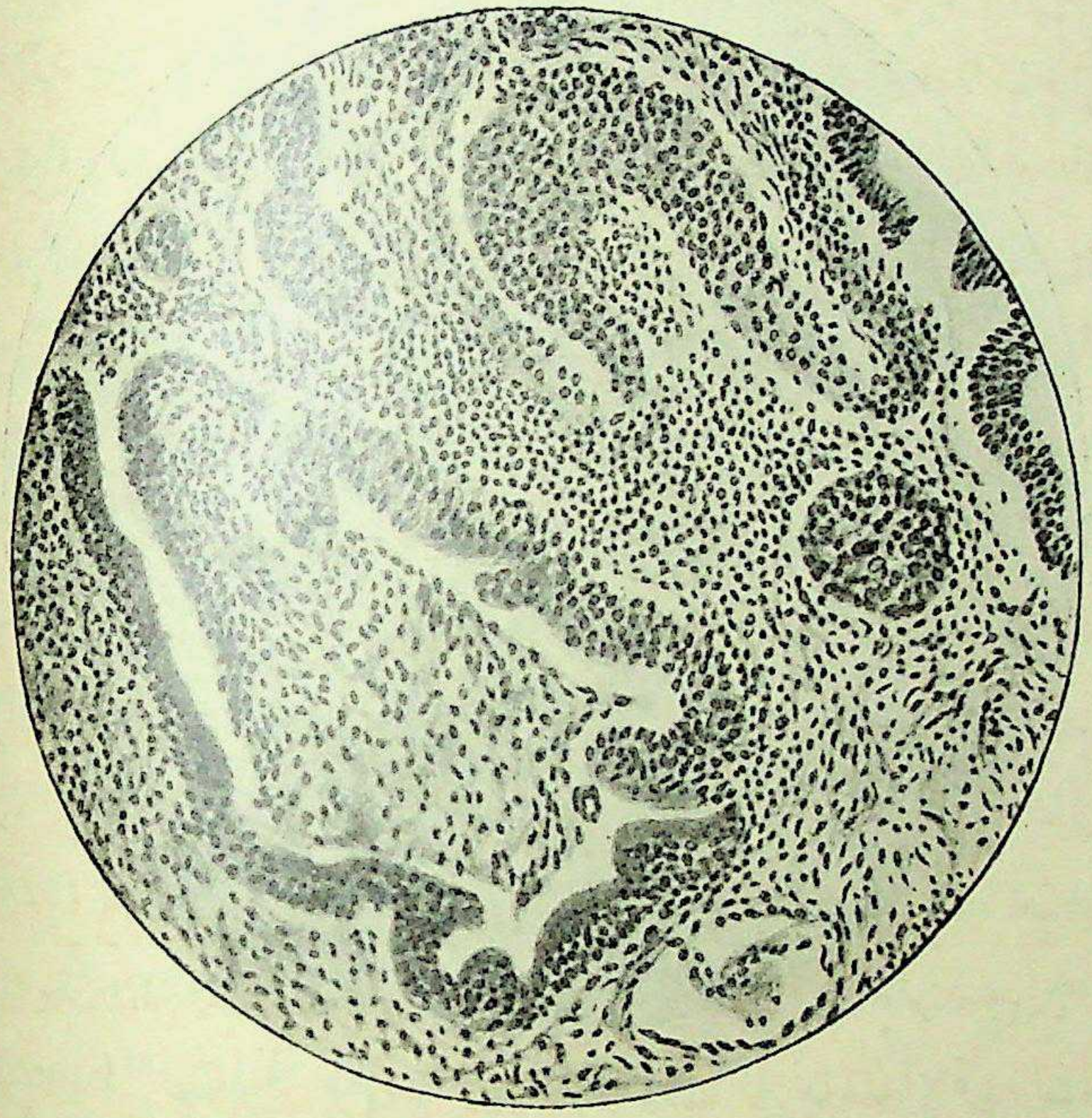

شکل ۳۱۴ - شکل ۳۱۳ میں جو تراش دکھائی گئی ہے اس کا منظر اعلیٰ طاقت سے (۲۰۸ ×) - اس میں خبیث خلیات کی فلسانی نوعیت اور عنقی دروں رحمہ کے ستونی سرحلمہ سے انکی ابتدا دکھائی دیتی ہے۔

سطحی منطقہ کے مشابہ ہوتے ہیں۔ خلیات اپنی نوعیت کے لحاظ سے مکمل طور پر نمو یافتہ ہوتے ہیں اور ان کے نواتات عظیم الجسامت ہوتے ہیں اور ان کا خلیہ مایہ کثیر المقدار ہوتا ہے۔ ان کی شکل کثیر السطوح ہوتی ہے اور یہ طبعی سرحلمہ کے "خاردار خلیات" ("prickle-cells") کے

مماثلات ہیں۔ برزخی سرطانی خلیہ (دیکھو شکل ۳۱۶) میں تھوڑا سا خلیہ مایہ ہوتا ہے، اور اسکے نواتات کا نوشیہ ہیموٹاکسیلین سے گہرا ہوتا ہے۔ اسکی شکل عموماً گول ہوتی ہے، اور اس میں "فلسمانی" صفات بہت ہی کم ہوتے ہیں یا غائب بھی ہوتے ہیں۔ یہ خلیات مطبق عنقی سرحلمہ کی وسطی تہوں کے مشابہ ہوتے ہیں (دیکھو شکل ۳۱۷)۔ دوکی سرطانی خلیات (دیکھو شکل ۳۱۸، ا اور ب) چھوٹے چھوٹے اور دوکی الشکل ہوتے ہیں۔ ان کے نواتات کا نوشیہ گہرا ہوتا ہے، اور ان کا منظر لحمی سلعہ کے کسی قدر مشابہ ہوتا ہے۔

یہ خیال پیش کیا گیا ہے کہ "دوکی خلیہ دار" سرطانات ("spindle-cell" cancers) عنقی سرحلمہ کی قاعدی تہوں سے پیدا ہوتے ہیں، لیکن چونکہ خبیث خلیات میں بعد تکوینی میلانات کے ظاہر ہونے کا رجحان پایا جاتا ہے اس لئے اس نظریہ کو قطعی طور پر ثابت شدہ تصور نہیں کیا جا سکتا۔ جراحی استیصال کے نتائج کا رجحان یہ ثابت کرنے کی طرف ہے کہ ان تینوں گروہوں میں سے شوکی خلیہ دار بالیدیں سب سے کم خبیث ہوتی ہیں اور دوکی خلیہ دار سلعات سب سے زیادہ خبیث ہوتے ہیں۔ خلوی تودوں کے مرکزی حصوں میں گاہے گاہے چپٹے خلیوں کے چھوٹے چھوٹے رقیہ جات دکھائی دیتے ہیں جو بلحاظ ترتیب ہم مرکز ہوتے ہیں۔ یہ سرحلمی موتیوں (epithelial pearls) کے نام سے موسوم ہیں، لیکن یہ تغیر عنق کے فلسمانی خلیہ دار سرطانی سلعات میں بہت کم پایا جاتا ہے کیونکہ "کیراٹینی" نہ طبعی حالت میں بہت کم نمو یافتہ ہوتی ہے۔ اسکی بجائے سرطانی رقیہ کے مرکزی خلیات نرم اور انحطاط یافتہ ہو کر سیال اور نیم سیال رقیوں میں تبدیل ہو جاتے ہیں جن میں آزاد نواتات اور خلیات ابیض دکھائی دیتے ہیں، مگر سرطانی خلیات نظر نہیں آتے۔ اس ذوبانی تنخر (colliquative necrosis) سے غدہ نما فضائیں پیدا ہو جاتی ہیں جن کا استر سرحلمہ کی بہت سی تہوں سے بنا ہوتا ہے۔ جن خلیات سے ایسی فضاؤں کا استر بنتا ہے ان میں فلسمانی صفات ہمیشہ برقرار رہتے ہیں، اور اگرچہ ایسی حالت سطحی طور پر غدی سرطانی سلعہ (adeno-carcinoma) کے مشابہ ہوتی ہے لیکن اسے غدی سرطانی سلعہ تصور نہ کرنا چاہئے۔

سرطانی رقیہ جات کے ارد گرد ہیکل میں اکثر گول خلیوں کی درریزش اور تہیج پایا جاتا ہے، اور سرطانی خلیے انفصالی بافت میں داخل ہوتے ہوئے یا اس پر حملہ آور ہوتے ہوئے دکھائی دیتے ہیں۔ بالید کے زیادہ مترقی حصوں میں لیفی عضلی ہیکل نظر نہیں آتا۔ سرطانی خلیات

زیادہ وسیع طور پر منتشر ہوتے ہیں اور ارد گرد کی بافتوں میں گھسے ہوئے ہوتے ہیں اور جوں جوں یہ آگے بڑھتے ہیں یہ ان بافتوں کو تباہ کرتے جاتے ہیں، اور اس لئے بالید کے بڑے بڑے رقبہ جات میں سرطانی خلیات کے تودوں کے علاوہ اور کچھ نہیں ہوتا۔ سلعہ کے ان حصوں کا میلان تقرح کی طرف ہوتا ہے، اور اس حالت میں اس کے امتیازی

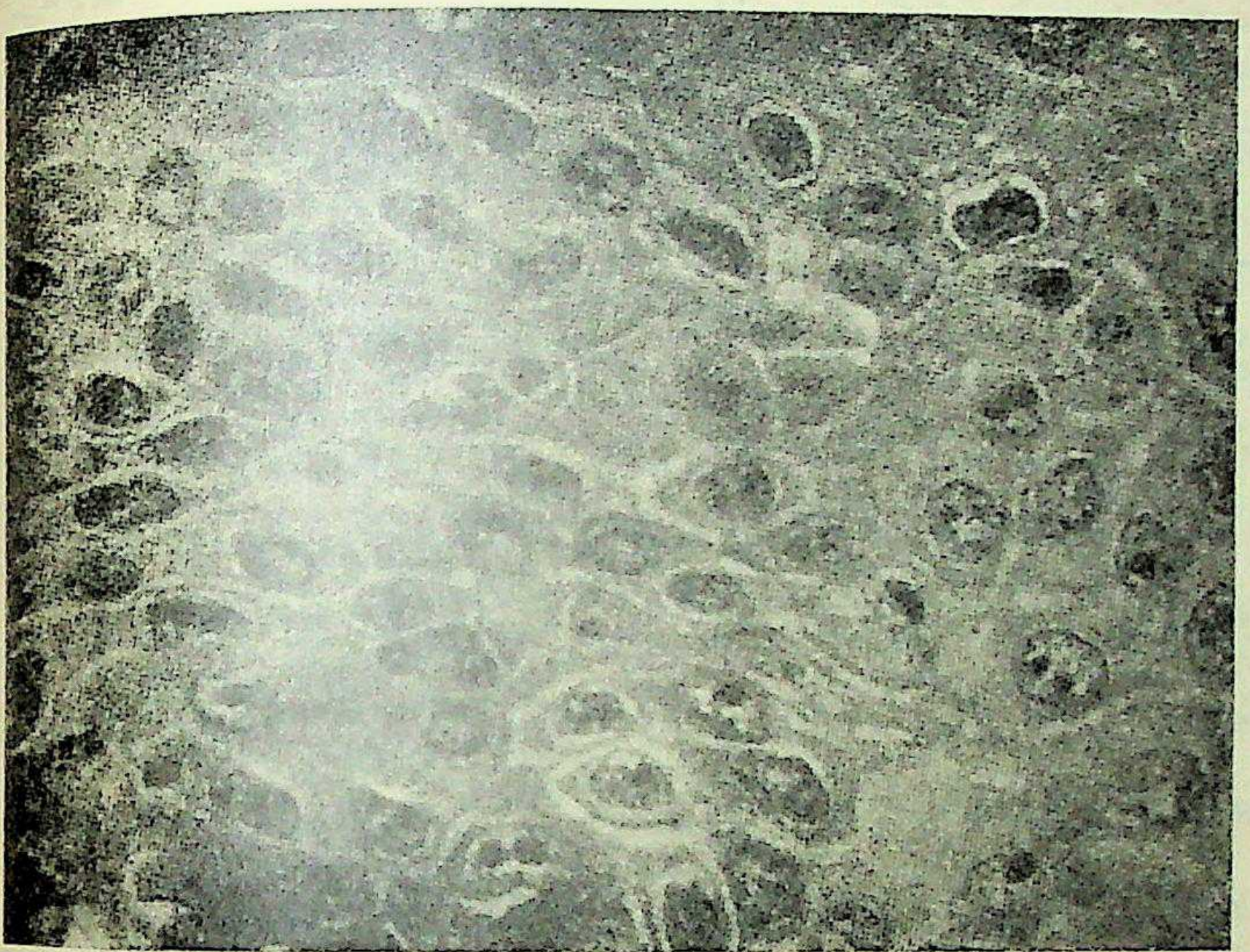

شکل ۳۱۵ ـ شوکی سرطانی خلیات (Spinal Cancer Cells)
عنقِ رحم کے فلسمانی خلیہ دار سرطانی سلعہ (Squamous-celled
Carcinoma) سے (میلیفنٹ : Maliphant)۔

مناظر غائب ہو جاتے ہیں، اور ان کے ارد گرد گول خلیوں کی درریزش کا ایک وسیع منطقہ پایا جاتا ہے (دیکھو شکل ۳۱۹)۔ فلسمانی خلیہ دار سرطان کی سطح میں اس قسم کا ردوبدل عموماً دکھائی دیتا ہے مگر اس کا کنارہ اس سے مستثنیٰ رہتا ہے جس پر اس کے مناظر امتیازی ہوتے ہیں۔ اس مقام پر سرطان اکثر بالید کے ظاہری کنارے سے آگے ہیکل میں نفوذ کئے ہوتا ہے اور ان حصوں میں پہنچا ہوتا ہے جو ابھی تک طبعی سرحلمہ سے

ڈھکے ہوتے ہیں (دیکھو شکل ۳۱۹)۔

فلسمانی خلیہ دار سرطان عنقی تاءکل میں، مزمن خراش کے زیر اثر، فلسمانی سرحلمہ کی ستونی سرحلمہ میں (مع اس کے غدہ ساز میلانات کے) بعد تکوین واقع ہونے کے نتیجہ کے طور پر پیدا ہو سکتا ہے (سٹریکین)۔ یہ یاد ہوگا کہ تاءکل یا تو سادہ قسم کا ہوتا ہے، یا حلیمی یا جرابی قسم کا (دیکھو صفحہ 423)۔ جرابی قسم ان انبیبی زیر بالیدوں کا نتیجہ ہوتی ہے جو

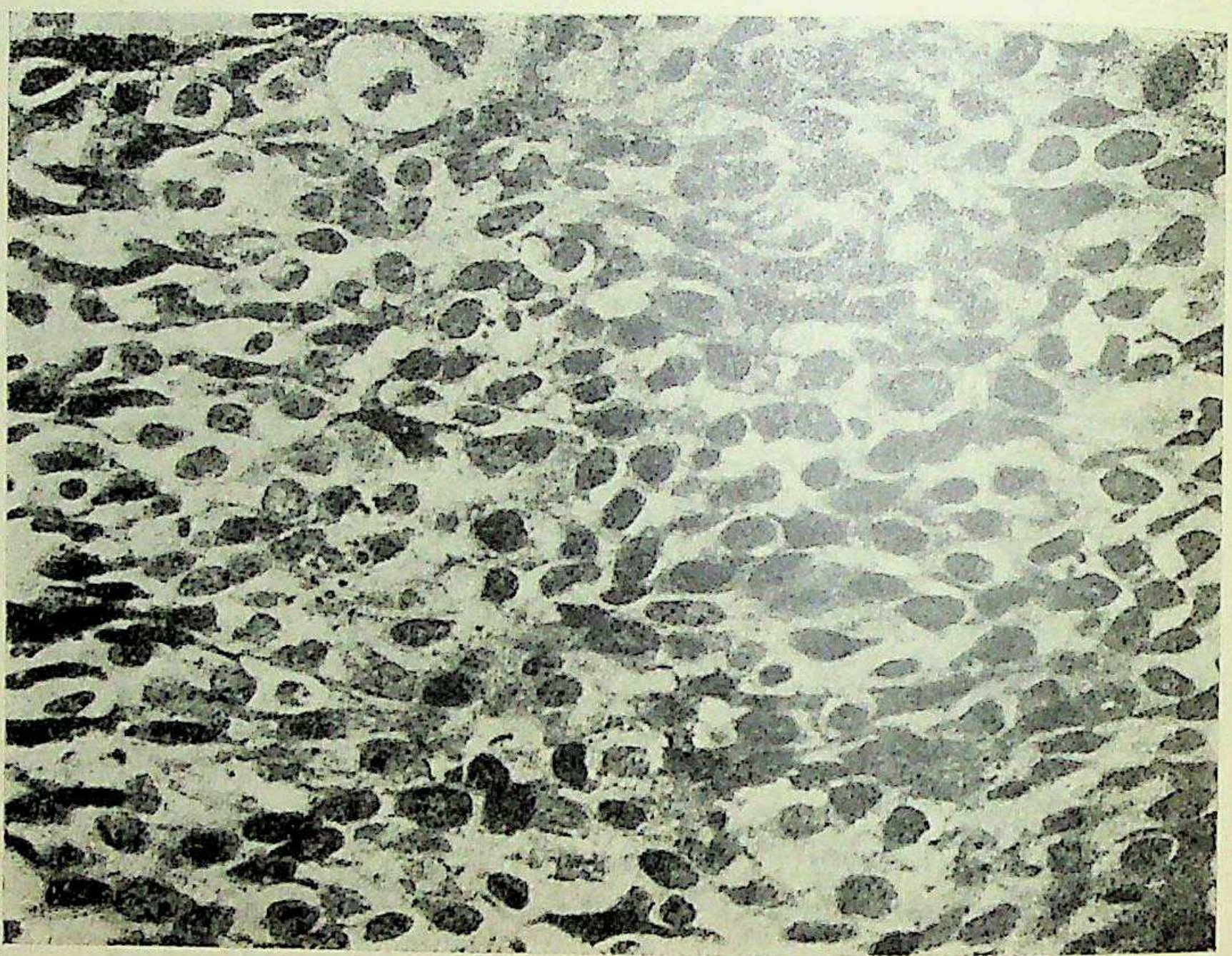

شکل ۳۱۶ ۔ برزخی سرطانی خلیات (Transitional Cancer Cells)
عنقِ رحم کے سرطان کے ایک اصابہ سے (میلیفنٹ : Maliphant)۔

سطحی سرحلمہ کی قاعدی تہ سے پیدا ہوتی ہیں۔ بعض اصابات میں ان انبیبی زیر بالیدوں 524
کے خلیات خبیث خواص اختیار کر لیتے ہیں، اور نسیجیاتی مناظر سطحی طور پر غدی سرطانی سلعہ (adeno-carcinoma) کے مشابہ دکھائی دیتے ہیں۔ فلسمانی خلیہ دار سرطان کے خبیث جرابات اور انبیبی غدی سرطانی سلعہ کے زائدوں میں یہ فرق ہے کہ

قبل الذکر غیر افرازی فلسمانی سرحلمہ سے مرکب ہوتے ہیں اور موخر الذکر ستونی خلیات سے، جن میں غدی فضاؤں کو افراز سے بھر دینے کی استعداد موجود ہوتی ہے۔

عنق کا غدی سرطانی سلعہ (Adeno-Carcinoma of the Cervix)

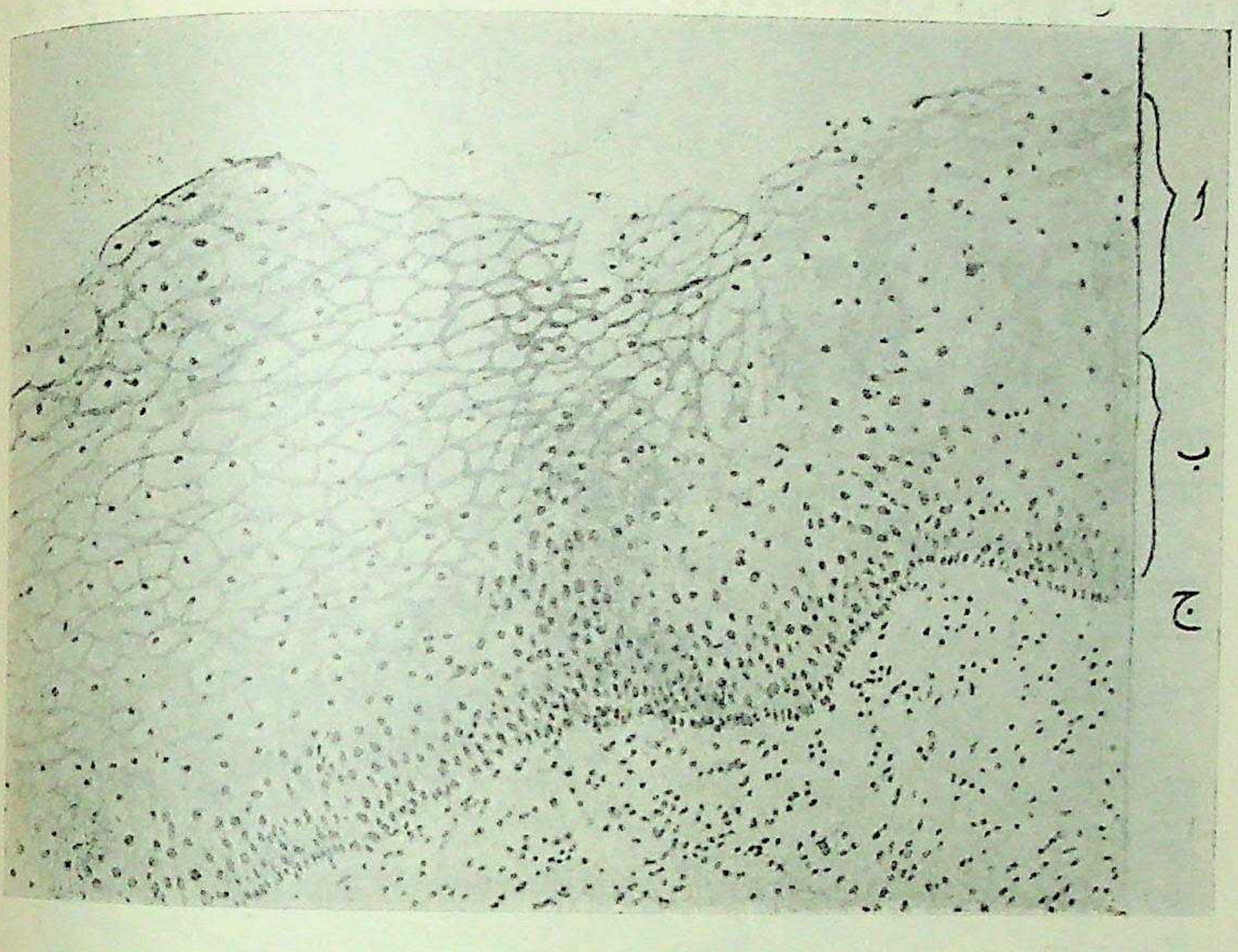

شکل ۲۱۰۔ طبعی مطبق عنقی سرحلمہ۔ (ا) پر سطحی طبقہ دکھائی دیتا ہے جو جزوی طور پر چپٹے خلیوں سے مرکب ہے اور خلوی غشا بہت نمایاں ہے۔ وسطی طبقہ (ب) زیادہ چھوٹے خلیات سے مرکب ہے جن میں خلیہ مایہ کی مقدار کم ہے۔ گہری تہ یعنی "طبقۂ نابت" ("stratum germinativum") (ج) خلیات کی اکہری یا دوہری تہ پر مشتمل ہے جن کا توشیہ گہرا ہوتا ہے اور جن کے محور سطح سے زاویہ قائمہ پر ہیں۔ (میلیفنٹ: Maliphant)۔

نادر الوقوع ہے۔ عنق کے سرطانی سلعہ کے ۲۳۶ اصابات کے ایک سلسلہ میں سے جنکی تحقیقات
جنکا تجزیہ آر۔ جی میلیفنٹ[1] (R. G. Maliphant) نے کیا ہے، صرف دس یعنی ۴ء۲۶ 525

---

[1] Journ. Obstet. and Gyn. Brit. Emp., vol. 40. No. 3, 1933, p. 444.

غدی سرطانات تھے۔ فلسانی خلیہ دار بالیدکی طرح یہ عنقی دروں رحمہ سے یا تو سطح کے ستونی سرحلمہ سے، یا غدی انبیبات سے پیدا ہوتا ہے۔ موخرالذکر منبع سے اسکی ابتدا زیادہ کثرت سے ہوتی ہے۔ یہ نوساخت (neoplasm) غدد کے درونوں سے انبیبی مرمیات (tubular projections) کے بننے سے شروع ہوتی ہے۔ یہ طاقچے (crypts) جو کسی اصلی انبیب کے درونہ سے ربط رکھتے ہیں شاخدار اور منطول ہونا شروع ہو جاتے ہیں،



شکل ۳۱۸ ا۔ دوکی سرطانی خلیات
(Spindle Cancer Cells) (میلیفنٹ
-(Maliphant:

اور دوسرے طاقوں سے جو دوسری جگہ سے نکلتے ہیں مل جاتے ہیں۔ اس طرح ایک پیچیدہ غدی سلعی تکون عمل میں آجاتا ہے۔ بعض ثانوی انبیب بعض اوقات درونوں میں ابھر آتے ہیں (مرتکس قسم) لیکن بیشتر یہ باہر کی طرف یعنی عضلی ہیکل ہی میں

پھیلے ہوتے ہیں جس کی مقدار ان متفرع انبیبات کے حملہ سے بتدریج کم ہوتی جاتی ہے۔ نہوں کی تعداد میں اضافہ ہونے کی طرف کوئی نمایاں میلان نہیں پایا جاتا، چنانچہ درونوں میں کبھی سرِ حلمہ کی صرف ایک ہی تہ پائی جاتی ہے (دیکھو شکل ۳۲۱)۔ اس قسم کا سرطان



شکل ۳۱۸ ب ۔ دوکی سرطانی خلیات
(Spindle Cancer Cells) سرطانِ عنق رحم
کے ایک اصابہ سے (میلیفنٹ
-(Maliphant:

نسیجیات کے لحاظ سے جسمِ رحم کے نام نہاد خبیث غدی سلعہ (adenoma malignum) کے مشابہ ہوتا ہے (انبیبی سرطانی سلعہ :tubular carcinoma) خباثت کا نسیجیاتی ثبوت زیادہ تر متکاثر انبیبات کے ہیکل پر حملہ آور ہونے اور اس کی

526 تباہی پر مشتمل ہے۔ اس بالید میں نزد رحمہ اور متصلہ احشاء پر حملہ آور ہونے کا بہت کم رجحان

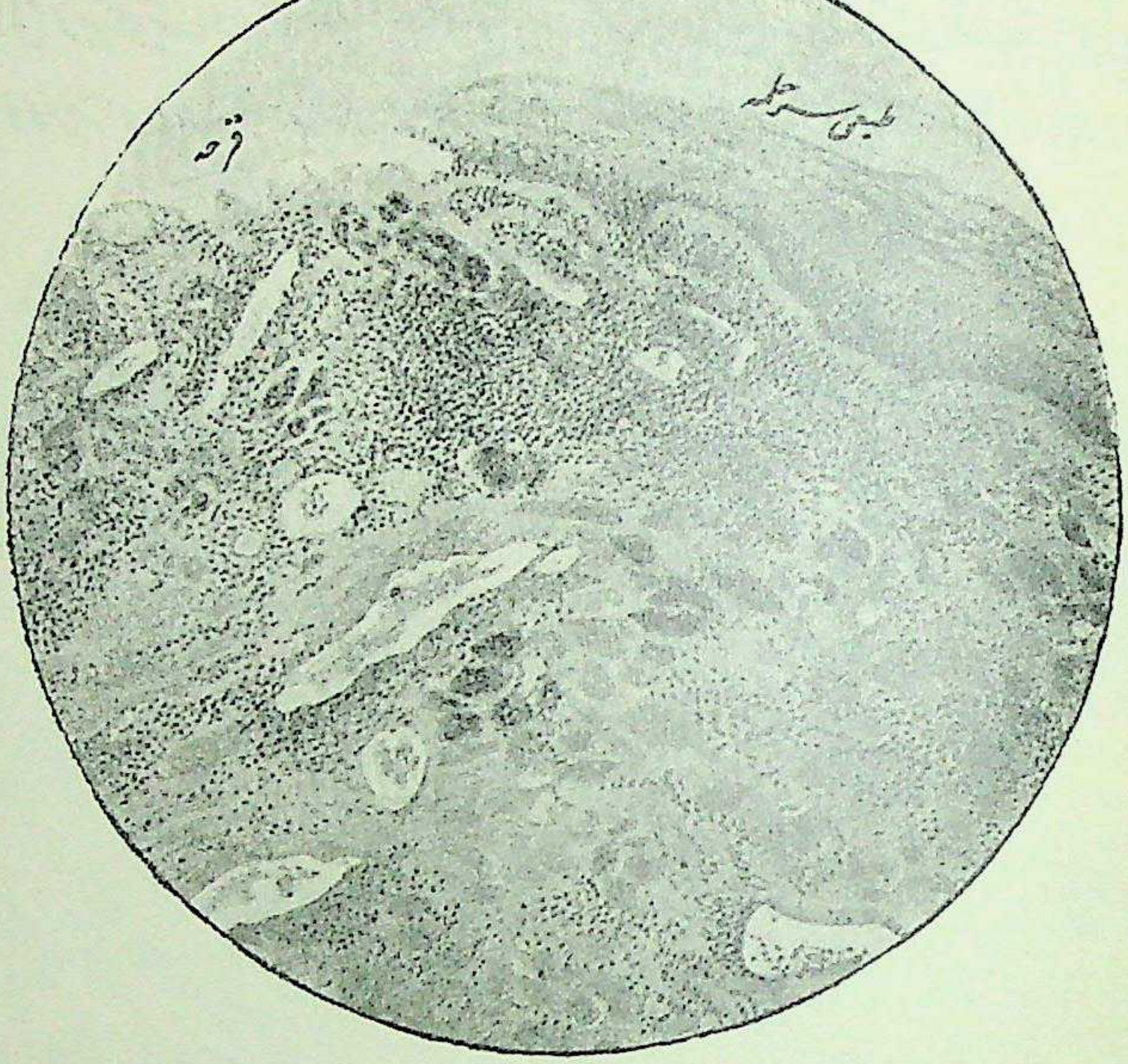

شکل ۳۱۹ ۔ عنق کا فلسمانی خلیہ دار سرطان (Squamous-celled Cancer) - عدیم الولادت۔ عمر ۴۰ سال۔ بالید سے فم خارجی کے موخر لب پر ایک چھوٹا سا قرحہ بن گیا تھا۔ یہ تراش اس قرحہ کی کور میں سے لی گئی ہے، اور اس سے یہ ظاہر ہوتا ہے کہ بالید اُن حصوں میں بھی نفوذ کر گئی ہے جو ابھی تک طبعی فلسمانی سر حلمہ سے پوشیدہ ہیں۔ گول خلیوں کی معتد بہ دریزش سطحی اور گہرے دونوں حصوں میں دکھائی دیتی ہے۔

پایا جاتا ہے۔ لہٰذا یہ فلسمانی خلیہ دار سرطان کی نسبت بہت کم خبیث ہے۔

چند اصابات میں عنق کے غدی سرطانی سلعہ میں خلیات کا ویسا ہی کولائڈی انحطاط پایا جاتا ہے جیسا کہ رودہ کے سرطان میں دیکھنے میں آتا ہے۔

سرطان عنق کے مناظر خالی آنکھ سے ۔ عنق کے سرطانی سلعہ کے جو مناظر خالی آنکھ سے دکھائی دیتے ہیں وہ بہت اختلاف پذیر ہیں۔ مریضہ کی عمر جس قدر کم ہوگی بالید کے اتنا ہی زیادہ نرم ہونے کا امکان ہوگا۔ بادی النظر میں عنق کے سرطانات دو گروہوں میں 527 تقسیم کئے جا سکتے ہیں۔ ایک وہ جن میں ابتدا ہی سے متآکل کرنے اور متقرح ہونے کا رجحان پایا جاتا ہے، اور ایک وہ جن کا امتیازی خاصہ تکوین جدید یا تکاثر ہے۔ مگر اس قسم کی تقسیم یعنی (۱) تقرحی اور (۲) تکاثری مکمل طور پر اطمینان بخش نہیں ہے، کیونکہ



شکل ۳۲۰ ۔ عنق رحم کا غدی سرطانی سلعہ
(Adenocarcinoma) (میلیفنٹ
(Maliphant:

عمیق ترین عنقی التہابات وہ ہوتے ہیں جو تکاثری (proliferative) سرطان کے تخم سے پیدا ہوتے ہیں جو دروں عنقی بافتوں کے مرحلہ میں شروع ہوتا ہے۔

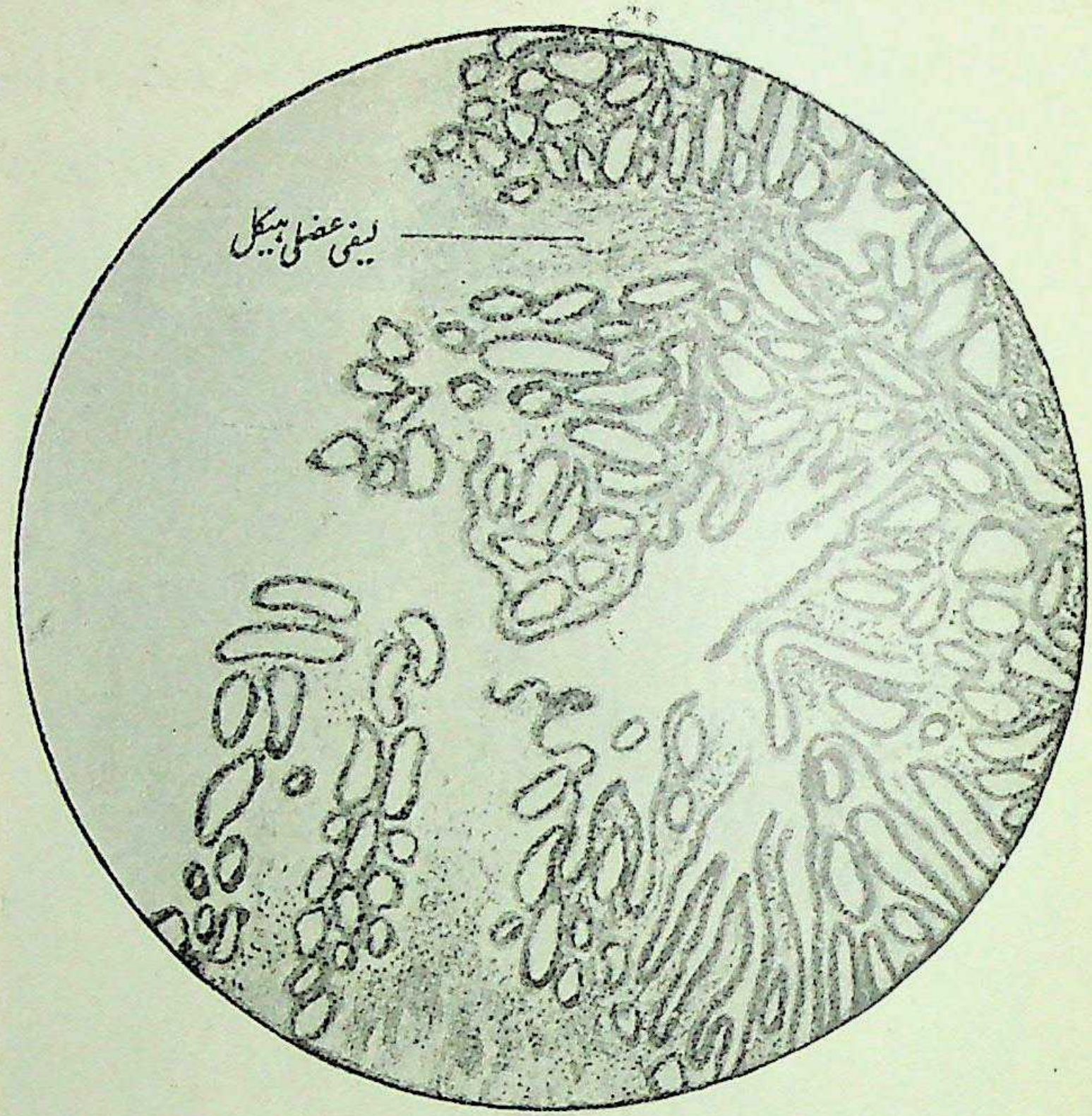

شکل ۳۲۱ - عنق کا غددی سرطانی سلعہ
(Adeno-carcinoma) 'انبیبی قسم -
عدید الولادت، عمر ۳۷ سال -

528 (۱) تکوینی (Formative) یا تکاثری (Proliferative) قسم۔ اسکی ایک نہایت کثیر الوقوع شکل عنق کے حصہ مہبلی کا نام نہاد "گوبھی" نما سرطانی سلعہ ("Cauliflower" carcinoma) ہے۔ یہ قسم عنق کے کسی ایک لب پر پیدا ہوتی ہے، اور اس سے انجام کار جدید بافت کا ایک بڑا سا تودہ بن جاتا ہے جس کی سطح

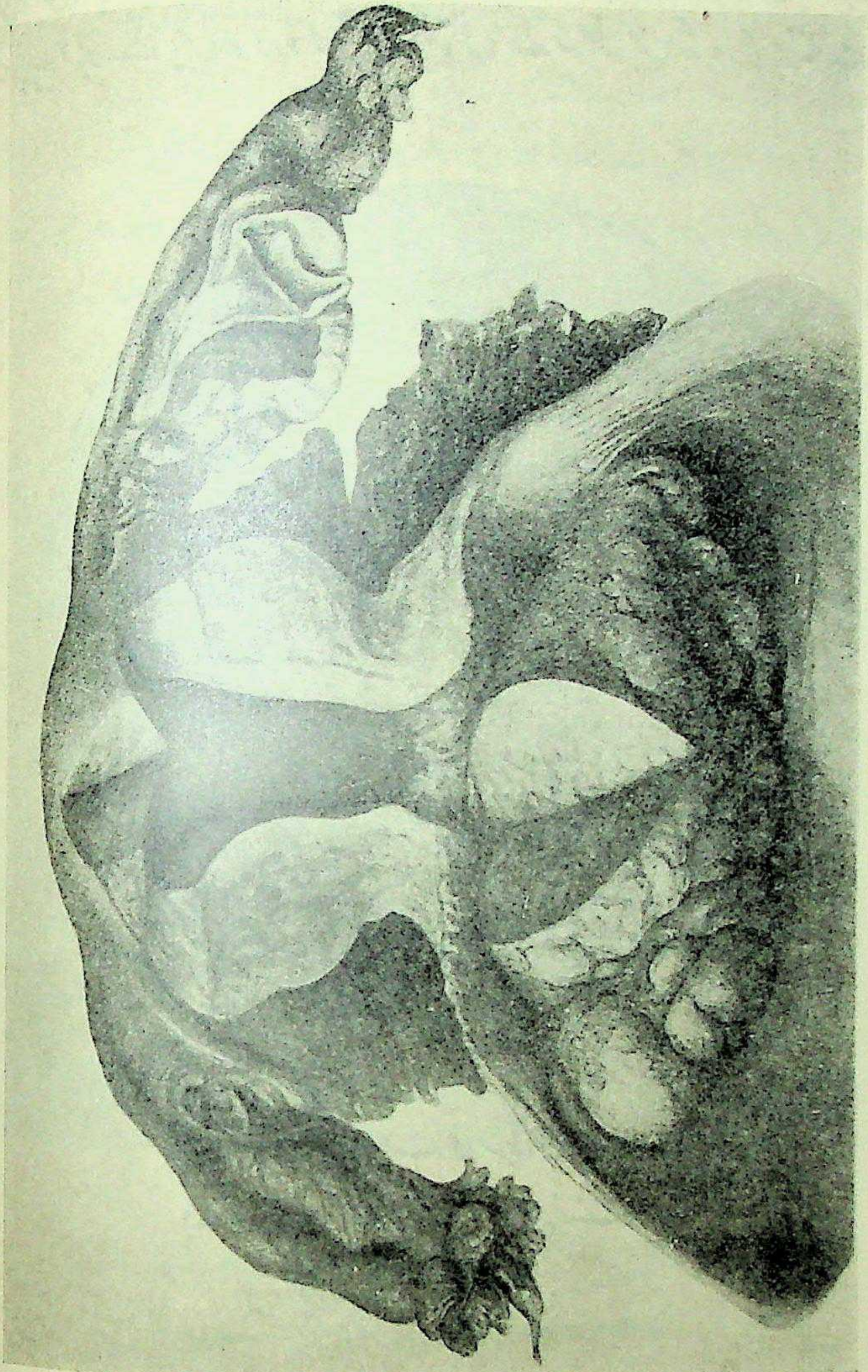

شکل ۳۲۲ - عنق کے فلسمانی خلیہ دار سرطانی سلعہ (Squamous-celled Carcinoma) کی انکاثری قسم جو مہبل میں موجود ہے - یہ بالید ایک ۴۰ سال کی مریضہ سے اگست ۱۹۰۸ء میں الگ کی گئی تھی۔ ۱۹۱۲ء میں اس نے عود کیا اور ریڈیئم سے علاج کرنے پر یہ غائب ہوگئی۔ ۱۹۲۴ء میں مبال کے زخم میں اس نے پھر عود کیا۔

ٹولولی یا کر بیچی ہوتی ہے (دیکھو شکل ۳۲۲)۔ یہ سلعہ مہبل میں ابھرا ہوتا ہے لیکن اس میں گہری بافتوں میں منتشر ہونے کا رجحان کم پایا جاتا ہے۔ ایسی بالیدہ بعض اوقات بڑی ہو جاتی ہے اور فرج پر نمودار ہو جاتی ہے، اور اس حالت میں یہ عنق کے حصۂ مہبلی سے نسبۃً ایک پتلے سے قاعدہ سے چسپیدہ ہوتی ہے۔ اسکی سطح بعض اوقات فجوہ دار اور لخنتک دار ہوتی ہے، اور اس پر اکثر گہرے شقاق بھی پائے جاتے ہیں (دیکھو شکل ۳۲۲)۔ کلاں ترین بالیدوں میں وسیع انحطاط پایا جاتا ہے اور یہ رماوی سبز تنخری تہ سے پوشیدہ ہوتی ہیں۔ بہرکیف جدید بافت کے سریع تنخر کی وجہ سے بہت جسیم بالیدیں اکثر نہیں بنتیں۔ اس نوساخت میں بلاواسطہ تسلسل یا لمسی انصباب سے مہبل کے سطح کے ساتھ ساتھ پھیلنے کا بہت رجحان پایا جاتا ہے۔ جب ایسا وقوع میں آتا ہے تو سرطانی خلیات بعض اوقات مہبل کی غشائے مخاطی میں نفوذ کر جاتے ہیں اور نزد مہبلی بافتوں کو ماؤف کر دیتے ہیں۔ اس کے بعد بالیدہ بعض اوقات دیوار مہبل میں داخل ہو جاتی ہے اور کسی دوسرے محل پر ظاہر ہو جاتی ہے۔

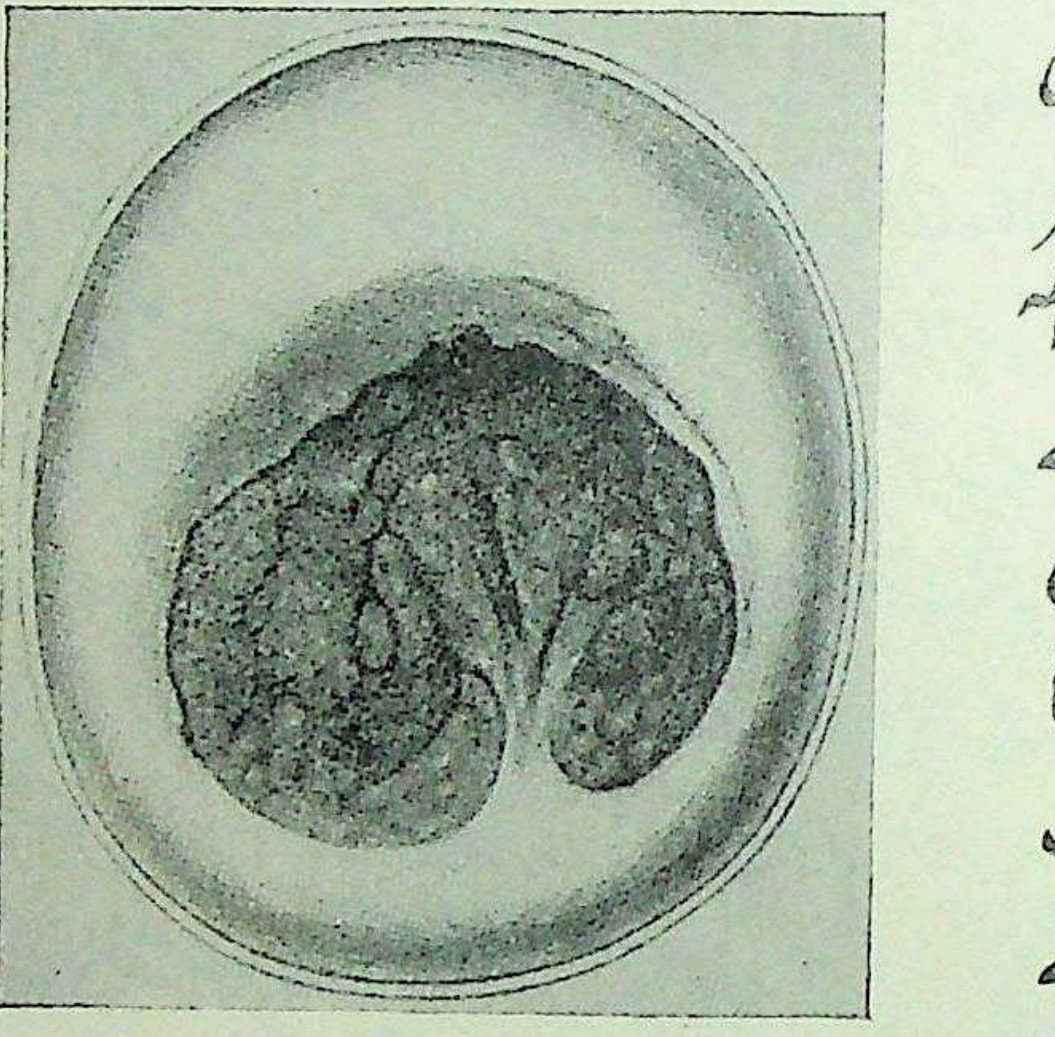

شکل ۳۲۳۔ عنق کا دروں عنقی سرطانی سلعہ (Endocervical Carcinoma) جسمیں ابتداہی میں تقرح واقع ہوگیا ہے۔

نکاثری قسم کی دوسری شکل دروں عنقی سرطان (endocervical cancer) ہے جو مہبلی کی نسبت اگر زیادہ کثیر الوقوع نہیں تو اتنی ہی کثیر الوقوع ضرور ہے۔ یہ عنق کے حصۂ مہبلی کے سرحلمہ کی گہری نہوں یا عنقی دروں رحمہ کے سرحلمہ سے پیدا ہوتا ہے۔ اس حالت میں بھی جبکہ یہ عنق کے حصۂ مہبلی کے فلسمانی سرحلمہ کی گہری نہوں سے پیدا ہوتا ہے یہ ابتداہی میں عنق کی گہرائیوں میں پھیل جاتا ہے، اور اس لئے اپنے محل کے لحاظ سے دروں عنقی ہوتا ہے۔ یہ نکاثری بالیدیں

عنق کے ہبلی حصہ اور فوق ہبلی عنق میں ابتدا ہی میں سرطان کے کروی کرنبچی تودوں کی شکل اختیار کرلیتی ہیں (دیکھو شکل ۳۰۸ و ۳۱۰، صفحات 518, 516)- عنق بہ حیثیت مجموعی محیط میں کلانی یافتہ ہوجاتی ہے، اور یہ بے ڈول یا "پیپانما" ہوتی ہے (شکل ۳۰۶، صفحہ 515). عنق کے حصۂ ہبلی کو پوشیدہ کرنے والا مرحلہ اول اول علیٰ حالہ رہتا ہے (دیکھو شکل ۳۰۷، لیکن بعد میں بالید دونوں اطراف میں، باہر کی طرف (شکل ۳۲۳) اور عنق کی قنال کی طرف (شکل ۳۲۴) رونما ہوجاتی ہے۔ جتنے وقت میں عنق کے حصۂ ہبلی پر کی خارجی سطح پر تقرح ظاہر ہوتا ہے اتنے وقت میں عنق کے اندر بالید کا تکاثر بالائی سمت میں اکثر فم داخلی تک پھیل جاتا ہے۔ جانبی سمت میں یہ ممکن ہے کہ اسکی وجہ سے عنق صرف ایک خول کی طرح رہ گئی ہو، اور ڈھیلی خلوی بافت کے عروقِ لمف ماؤف ہوگئے ہوں۔ درون عنقی تکاثری سرطان کی شکست سے ایک بہت گہرا کاس نما قرحہ بن جاتا ہے۔ اس حالت میں اس کا منظر کسی قدر مخروط نما انکہاف سے مشابہ ہوتا ہے جس کا راس فم داخلی کے قریب ہوتا ہے اور قاعدہ وہاں ہوتا ہے جہاں فم خارجی پہلے تھا۔ عنق کا حصۂ ہبلی اکثر اپنی اصلی حالت پر نہیں رہتا، بلکہ غائب ہوجاتا ہے، اور قرحہ کی دیواریں ہبلی قبووں کی سطح کے برابر ہوجاتی ہیں (دیکھو شکل ۳۲۴)۔ اس طرح جو مخروطی کاس نما قرحہ بن جاتا ہے اس کی دیواریں بالید کے اغثاث یافتہ اور نزفی تودوں پر مشتمل ہوتی ہیں (دیکھو صفحہ ۲۸)، جو امتحان کرنے کے دوران میں امتحان کرنے والی انگلی کے چھونے سے شکستہ ہوجاتے ہیں۔ سرطان کی اس قسم میں نزد رحمہ کی درریزش جلد واقع ہوتی ہے، سروحات عام ہوتے ہیں، اور مثانہ اور معائے مستقیم کے ساتھ اکثر بالید کے ناسوری ربط پیدا ہوجاتے ہیں۔ یہ بلا خوف تردید کہا جاسکتا ہے کہ سرطانِ عنق کے تمام اقسام میں سے درون عنقی قسم کا سرطان سب سے زیادہ تباہ کن ہے۔

530 (۲) تقرحی قسم۔ سابق الذکر ہر دو اقسام کے مقابلہ میں بہت ہی قلیل الوقوع وہ سرطان ہے جس سے ایک چپٹا اور اتھلا قرحہ پیدا ہوجاتا ہے اور جس کی کور سخت ہوتی ہے۔ یہ غالباً کسی تاکل (erosion) میں شروع ہوتا ہے (دیکھو صفحہ 423)- اس قسم کی بالید میں گہرے طور پر نفوذ کرنے کا نسبتہً کم رجحان ہوتا ہے، اور یہ بہت آہستہ آہستہ پھیلتی ہے اور بعض اوقات خارجی جلد کے قرحہ قارضہ (rodent ulcer) سے

کسی قدر مشابہ ہوتی ہے۔ یہ سرطان خاصکر معمر مریضوں میں پایا جاتا ہے، اور ابتدا میں اسے تأکل سے تمیز کرنا مشکل ہوتا ہے خاصکر جبکہ عنقی شترۂ خارجی (cervical ectropion) بھی ساتھ ہی موجود ہو۔

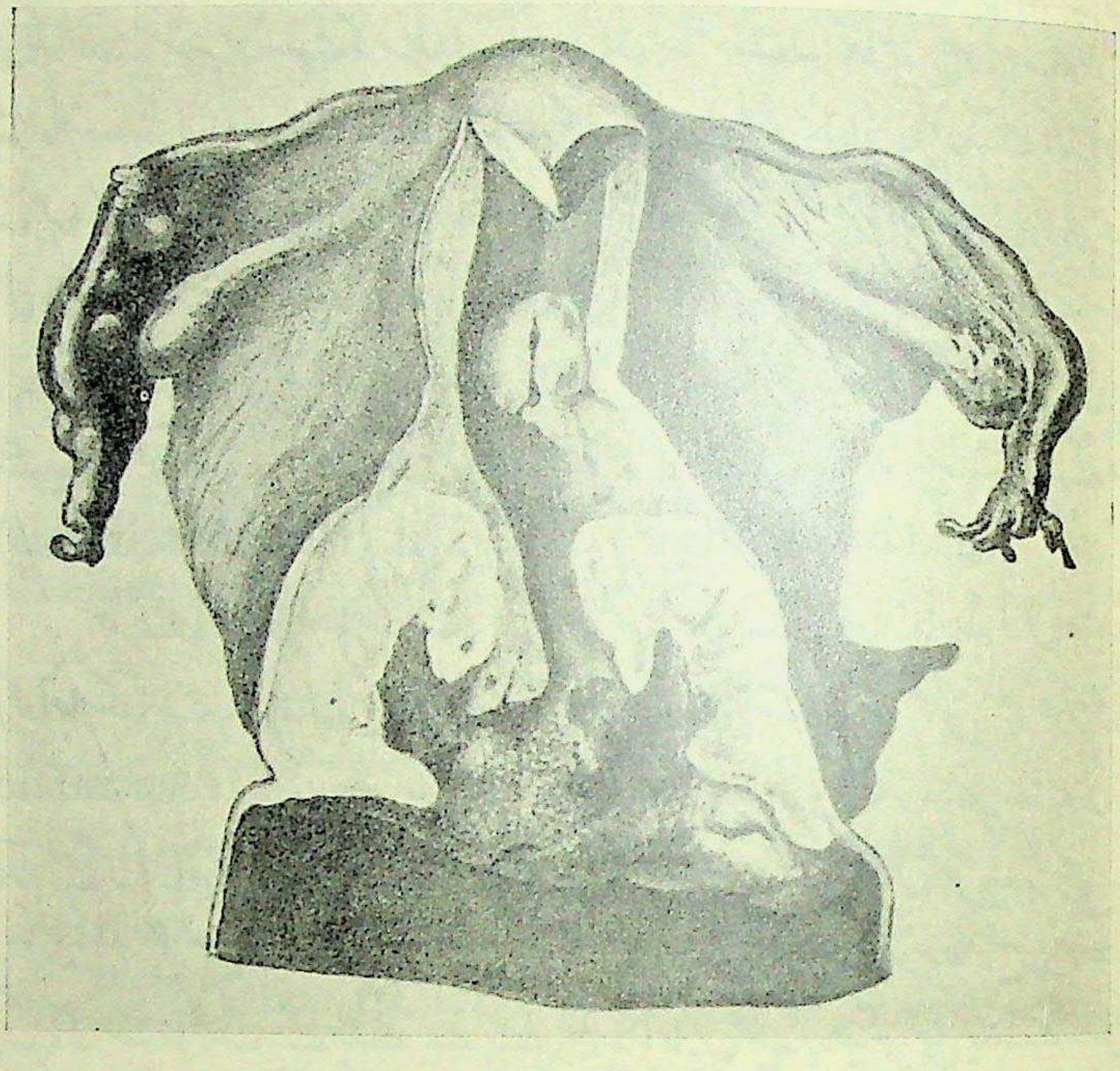

شکل ۳۲۴ - اکتہافی دروں عنقی سرطانی سلعہ (Excavating Endocervical Carcinoma)۔ عنق اور جسم کی پچھلی جانب پر شگاف دیا گیا ہے۔ دروں عنقی سرطانی سلعہ سے عنق کی جسامت جسم رحم سے تین گنا ہوگئی ہے۔ تقرح اور تنخر سے مقدم عنقی دیوار پتلی ہوگئی ہے۔ جسم رحم میں جو سعدانہ (پالیپس) ہے وہ سلیم تھا۔

معمر مریضوں میں سرطان کی ایک اور قسم پائی جاتی ہے جو نسبتہً بہت زیادہ

نادر الوقوع ہے اور جس میں تقرح کا رجحان بہت ہی کم ہوتا ہے۔ یہ عنق کے مہبلی حصہ کے کسی ایک لب کے سخت اور شکن دار تصلب پر مشتمل ہوتی ہے۔ چھونے پر صرف خفیف سا نزف واقع ہوتا ہے، اور تکسّر کی طرف اس کا رجحان نہیں ہوتا۔ خردبین سے دیکھنے پر ایک نمایاں خاصہ یہ معلوم ہوتا ہے کہ سرطانی زائدوں کی جسامت مقابلۃً چھوٹی ہے اور ہیکل کی مقدار نسبتہً زیادہ ہے۔ سرطانی خلیات چھوٹی چھوٹی لمفی فضاؤں میں سے اکہری یا دوہری صفوں میں چلے جاتے ہیں، اور ان کے درمیان بہت سی لیفی عضلی بافت حائل ہوتی ہے۔ اتصالی بافت کی بیش بالیدگی شائد سرطانی بالیدہ کے آہستہ آہستہ بڑھنے کے ساتھ ساتھ واقع ہوتی ہے۔ سرطانی خلیات انفرادی طور پر چھوٹے چھوٹے ہوتے ہیں، لیکن ان کا توشیبہ گہرا ہوتا ہے، اور خردبینی مناظر ویسے ہی ہوتے ہیں جیسے کہ پستان کے مزمن جرز (chronic scirrhus) کے یا قرحۂ قارضہ (rodent ulcer) کے۔

531 سرطانِ عنق کی امراضیات کا بیان ختم کرنے سے پہلے مندرجۂ ذیل مزید امور کا ذکر کیا جا سکتا ہے۔ سرطانِ عنق کی ایک نادر الوقوع قسم کے متعلق، جو مرکزی گرہ (central node) کہلاتی ہے، یہ بیان کیا جاتا ہے کہ یہ جنینی آثار سے پیدا ہوتی ہے۔ کہا جاتا ہے کہ انجام کار یہ سطح تک پہنچ جاتی ہے، لیکن جب تک قنالِ عنق اور عنق کے مہبلی حصہ کی سطح طبعی حالت پر رہتی ہے اس سے کوئی علامات پیدا نہیں ہوتے اور ممکن ہے کہ شناخت کئے جانے سے پہلے ہی یہ ناقابل عملیہ درجہ کو پہنچ جائے۔ سابق الذکر معمولی دروں عنقی قسم میں بھی بلاشبہ ایسا ہو سکتا ہے، اور ہم نے پہلے یہ بیان کر دیا ہے کہ یہ ثابت کرنا یقیناً بہت مشکل ہے کہ سرطان جنینی آثار سے پیدا ہوتا ہے۔ عنقی مخاطی سعدانے (سرو ائیکل میوکس پالیپائی) بعض اوقات سرطان زدہ ہو جاتے ہیں (دیکھو شکل ۲۶۸ صفحہ 452)، اور اس حالت میں مرض ثانوی طور پر عنق کو ماؤف کر سکتا ہے۔ آخری امر یہ ہے کہ ہم جماعت بندی کے لحاظ سے عنق کے مہبلی حصہ کے سرطان اور عنقی دروں رحمہ سے پیدا شدہ سرطان کے درمیان فرق کرنے کو کوئی اہمیت نہیں دیتے، کیونکہ خالی آنکھ اور خردبین سے امتحان کرنے پر بھی ان بالیدوں کے مقام ابتدا کا معلوم کرنا عموماً ناممکن ہوتا ہے۔ "صرف گوبھی نما" سلعہ اور چپٹے قرحہ ہی کو سطحی سرطانی سلعات تصور کرنا کسی حد تک قرین قیاس ہے، اور اس امر کا پھر اعادہ کیا جا سکتا

کہ دروں عنقی سرطان کے مقابلہ میں یہ قسمیں نسبتہً سلیم ہیں۔ ان میں خارج الرحم بافتوں پر حملہ آور ہونے کا جو رجحان پایا جاتا ہے وہ دروں عنقی سرطان کے رجحان کے مقابلہ میں کم ہے، اور اس کی وجہ کچھ تو تشریحی لحاظات اور خاصکر لمفی گذرگاہیں ہوسکتی ہیں، اور کچھ سرطانی خلیات کی زیادہ پختہ قسم، جو تعداد میں "حصہ مہبلی" کے سطحی سرطانی سلعات میں غالب ہوتے ہیں۔

سرطانِ عنق کا انتشار۔ پہلا حملہ تسلسل کے ذریعہ سے ہوتا ہے، سرطانی خلیات کے ٹھوس زائدے بن جاتے ہیں جو اصلی ماسکہ سے نکل کر متصل عنقی بافتوں میں بڑھنا شروع ہوجاتے ہیں۔ یہاں سے یہ خلیات اتصالی بافتوں میں داخل ہوجاتے ہیں، اور لمف کی رو میں شامل ہوجاتے ہیں جس سے سرطان کا مسلسل پرآور انتشار ممکن ہوجاتا ہے۔ یہ امر قابلِ غور ہے کہ عنقی سرطان کے دورانِ انتشار میں بعض اوقات قرب وجوار کے غدد حملہ سے ایسے اصابات میں بھی بچ جاتے ہیں جن میں سروحات (metastases) اتنی دور چلے جاتے ہیں کہ جگر میں پائے جاتے ہیں۔

سرطانِ عنق کی خباثت عنق کے اندر اور اس کے اردگرد کے پیچیدہ نظامِ لمف کی وجہ سے ہے۔ لمف کی گذرگاہیں سیدھی نزد رحمہ، رحمی عجزی رباطات کی خلوی بافت، اور معائے مستقیم کی جانبوں میں جاتی ہیں۔ اس خلوی بافت سے مثانہ تک سرطان کی توسیع نسبتہً زیادہ کثرت سے واقع ہوتی ہے، اور دروں عنقی سرطان میں دیگر اقسام کے مقابلہ میں یہ زیادہ پہلے اور زیادہ کثرت سے عمل میں آتی ہے۔ بافتوں کے تنخر یا اغثاث کی وجہ سے بعض اوقات خلوی التہابی عمل کا ایک منطقہ بن جاتا ہے جو سریری طور پر خبیث دررزش سے تمیز نہیں کیا جاسکتا۔ ترقی یافتہ اصابات میں حالبین کے انتہائی حصے یا تو اردگرد کی خلوی بافت کی دررزش سے مضغوط ہوکر، یا بالید کے ان کی دیواروں تک راست پھیل جانے سے متسدد ہوجاتے ہیں۔ اس حالت میں متسدد حصہ سے اوپر حالب میں اتساع واقع ہوجاتا ہے (استسقائے حالب: hydro-ureter)۔

لمفی غدد کے ماؤف ہونے کی حالت میں سرطان کا حملہ اسکے نقطۂ ابتدا سے، جو عنق میں ہوتا ہے، ایک خاص ترتیب کے ماتحت ہوتا ہے۔ پہلے عام طور پر وہ غدہ ماؤف ہوتا ہے جو رباط عریض کے قاعدہ میں اس مقام پہ واقع ہوتا ہے جہاں حالب اور شریانِ رحم کا

تقاطع ہوتا ہے۔ اس کے بعد دونوں حرقفی گروہ اور وہ عجزی غدد متاثر ہوتے ہیں جو حوض کی موخر دیوار
معائے مستقیم کی جانب پر واقع ہوتے ہیں۔ ان سے بھی زیادہ بعید سطحی اور عمیق قطنی غدد اربی غدد
اور قولونی غدد ہیں۔ بادی النظر میں وہ غدد سب سے پہلے ماؤف ہوتے ہیں جو رحم سے قریب ترین 532
ہوتے ہیں لیکن بارہا ایسا بھی ہوتا ہے کہ قربی گروہ بچ جاتا ہے اور زیادہ دور کے گروہ ماؤف
ہو جاتے ہیں۔

پہلے یہ خیال کیا جاتا تھا کہ سرطان جتنا قلیل المدت ہوگا لمفی سروحات کے پائے جانے کا احتمال بھی اتنا ہی کم ہوگا، اور برعکس اس کے سرطان جتنا زیادہ طویل المدت ہوگا غدد کے ماؤف پائے جانے کا اتنا ہی زیادہ امکان ہوگا۔ تحقیقات سے یہ مفروضہ غلط ثابت ہوا ہے۔ مرض کے لمفی انتشار کا کوئی قاعدہ نہیں۔ وسیع ناقابل عملیہ سرطان کے ایک تہائی اصابات میں غدد میں کوئی مطروح نہیں پایا جاتا، اور قابل عملیہ اصابات میں سے ایک تہائی میں غدی سروحات پائے جاتے ہیں اور دو تہائی میں نہیں پائے جاتے۔ سرطان زدہ لمفی غدد اکثر زیادہ کلانی یافتہ نہیں ہوتے، لیکن طبعی غدد کی نسبت یہ زیادہ محکم ہوتے ہیں اور بعض اوقات ان سے زیادہ سخت بھی ہوتے ہیں۔ بہرحال ایسے غدد بھی کئی مرتبہ پائے جاتے ہیں جو بہت کلانی یافتہ ہوتے ہیں اور جن کی بستگی نرم ہوتی ہے۔ یہ غدد عفونت زدہ ہوتے ہیں، اور خردبین سے امتحان کرنے پر ان میں سرطانی تغیرات نہیں بلکہ التہابی تغیرات پائے جاتے ہیں۔ چونکہ سرطانی خلیات عروقِ خون میں داخل ہو سکتے ہیں اس لئے یہ براستہ خون بھی پھیل سکتے ہیں۔ سرطان کی حالت میں سلعۂ لحمیہ کے مقابلہ میں ایسا کم کثرت سے ہوتا ہے لیکن اس سے دور دور کے اعضا میں سروحات کے پائے جانے کی توجیہ ہوتی ہے۔ یہ صرف مرض کے نہایت ہی مترقی مدارج میں پائے جاتے ہیں اور نسبتہً نادر الوقوع ہیں۔ مڈل سکس ہاسپیٹل (میک کارمک (MacCormac: کے اعداد و شمار کے مطابق ۱۰۹ امتحاناتِ میت میں سے جو سرطانِ عنق کے لئے کئے گئے تھے، صرف ۲۰ فیصدی میں احشائی سروحات پائے گئے، اور جن اعضاء میں مطروحات کے پائے جانے کا سب سے زیادہ میلان پایا گیا وہ جگر اور طحال تھے۔ بولی خلہ کا بالائی حصہ اکثر مثانہ اور حالبین تک مرض کے براہِ راست پھیل جانے سے ماؤف ہوتا ہے اور میک کارمک یہ اطلاع دیتا ہے کہ اس کے امتحاناتِ میت کے ایک سلسلہ میں ۴۳۶۵ فیصدی میں کلوی ضررات پائے گئے تھے جو بالعموم استسقاء الکلیہ (hydronephrosis) یا

تقیح گردہ (pyonephrosis) تھے۔

سرطانِ عنق کے سریری خصائص

وقوع۔ مرض کے وقوع کے لحاظ سے دو امور یعنی عمر اور ولودیت (child-bearing) پر غور کرنا ضروری ہے۔

عمر۔ اس مرض کے سن وقوع میں دوسرے اعضا کے سرطانی سلعات کی طرح بہت سا اختلاف پایا جاتا ہے۔ اس کی انتہائی مثالیں اڑھائی سال کے ایک بچہ میں اور ترانوے سال کی ایک عورت میں پائی گئی ہیں۔ قبل الذکر کا اندراج اڈمس (Adams) نے اور موخر الذکر کا فنڈلی (Findley) نے کیا ہے۔ بیس سال کی عمر کے نیچے نیچے یہ نہایت ہی نادر الوقوع ہے، اگرچہ اٹھارہ سال کی عمر کے دو اصابات کا اندراج کیا جا چکا ہے، جن میں سے ایک کا اندراج کریگن (Cragin) نے اور دوسرے کا ڈی روولی (de Rouville) نے کیا ہے، اور شاٹا (Schauta) نے ایک سترہ سال کے اصابہ کا ذکر کیا ہے۔ وزارتِ صحت نے جو مجتمعہ اعداد و شمار شائع کئے ہیں ان کے مطالعہ سے یہ ظاہر ہوتا ہے کہ سرطانِ رحم کے لئے کوئی خاص سن مساعد نہیں۔ ایسا معلوم ہوتا ہے کہ مرض کے وقوع کا امکان ہر پانچ سال کی مدت کے بعد ساٹھ سال کی عمر تک بتدریج بڑھتا جاتا ہے، اور اسکے بعد اس میں تھوڑی سی کمی واقع ہو جاتی ہے۔ ان اعداد و شمار سے یہ معلوم نہیں ہوتا کہ اس مرض میں انقطاع الطمث پر واقع ہونے کا کوئی واضح رجحان پایا جاتا ہے۔

ولودیت۔ بے اولاد عورتوں میں سرطانِ عنق شاذ و نادر ہی دکھائی دیتا ہے۔ جو اعداد و شمار نہایت احتیاط سے جمع کئے گئے ہیں ان سے یہ ظاہر ہوتا ہے کہ مندرجہ اصابات میں سے ۴ فیصدی سے زائد اصابات عدیم الاولاد عورتوں (جن کو کوئی بچہ نہیں ہوا تھا) میں نہیں پائے گئے۔ تاہم عدیم الاولاد عورتوں کی ایک خاص تعداد میں املاص واقع ہوا، اور اس امر کا بھی لحاظ رکھنا چاہیئے۔ لہٰذا ٹھیک ٹھیک اندازہ کرنے کے لئے عام آبادی کی عدیم الاولاد عورتوں (بشمول املاص) کی اضافی تعداد کا عدیم الولادت عورتوں سے مقابلہ کرنے سے اعداد کی تصحیح کرنی چاہیئے۔ اس قسم کے اعداد و شمار ممکن الحصول نہیں۔

533 ایک اور دلچسپ خیال بھی قائم کیا گیا ہے اور وہ یہ ہے کہ سرطانِ رحم کی مریض عورتوں میں بارآوری ایک کافی حد تک پائی جاتی ہے ۔ لیورس (Lewers) نے اپنے اصابات کے ایک سلسلہ میں حملوں کی اوسط تعداد پانچ مقرر کی ہے، اور ولسن کے سلسلۂ اصابات میں حملوں کی اوسط تعداد (بشمول اسقاط) ساڑھے چھ تھی ۔ اس امر میں کچھ شبہ نہیں کہ عنق کی ولادتی دریدگیاں اور مزمن التہاب عنق جو ان کے بعد بکثرت واقع ہوتا ہے، ولودیت اور سرطان کی پیدائش کی درمیانی کڑی ہیں ۔ یہ عوارض عنق کی دریدگیوں (صفحہ 581) اور عنق کے تآکل (صفحہ 423) کے سلسلہ میں بیان کئے گئے ہیں اور ان کا حال مطالعہ کنندہ کو دیکھنا چاہیئے ۔ جیسا کہ پہلے بیان کیا جا چکا ہے (صفحات 517 تا 519) "تآکل" کی سرطان میں بلا واسطہ تبدیلی کا گاہے گاہے مشاہدہ کیا جا سکتا ہے، اور اس سلسلہ میں عنق کی بیاضی سطحیت کے اثر کو ذہن نشین رکھنا چاہیئے ۔

مرض کے ابتدائی مدارج کے علامات ۔ یہ اچھی طرح سے سمجھ لینا چاہیے کہ سرطانِ عنق کے جو علامات سب سے پہلے مشاہدہ میں آتے ہیں وہ اسکی ابتدا کو ظاہر نہیں کرتے، بلکہ مرض کی نسبتہً ایک ترقی یافتہ حالت کو ظاہر کرتے ہیں ۔ اس مرض کے ابتدائی علامات یا امارات کوئی نہیں ہوتے جبتک کہ بالیدا ایک معتد بہ جسامت اختیار نہیں کر لیتی، اور جب تک کہ اس میں تنخری تغیرات واقع نہیں ہو جاتے، جنکے پیدا ہو جانے کا اس قدر احتمال ہوتا ہے، اس وقت تک ممکن ہے کہ علامات بالکل ظاہر نہ ہوں، اور یہی وجہ ہے کہ اس کا وجود غیر منکشف رہتا ہے، سوائے اسکے کہ یہ اتفاقی طور پر امتحان کرنے پر ظاہر ہو جائے ۔ یہ سرطان کے ایک ایسے خاصہ کا جو تقریباً ہمیشہ پایا جاتا ہے صرف ایک اعادہ ہے جبکہ یہ منکشف سرحلی سطحوں کے علاوہ دوسرے حصوں مثلاً لب اور زبان پر اثر انداز ہوتا ہے ۔ چونکہ پہلے علامات جو مشاہدہ میں آتے ہیں ابتدائے مرض کے کسی طرح بھی متناظر نہیں ہوتے اس لئے ان سے اس کی مدت معلوم نہیں ہو سکتی ۔ اور حقیقت یہ ہے کہ سرطان عنق کی اصلی ابتدا کا وقت تقریباً ہر مریضہ میں غیر معلوم رہتا ہے، اور اس لئے جس رفتار سے یہ اپنے ابتدائی مدارج میں ترقی کرتا ہے وہ بھی غیر معلوم رہتی ہے ۔

جو علامت سب سے پہلے پائی جاتی ہے وہ تقریباً ہمیشہ نزف ہی ہوتا ہے جو مقدار میں قلیل ہوتا ہے، اور بے قاعدہ طور پر واقع ہوتا ہے، اور اس کا ممتاز ترین خاصہ یہ ہے کہ

یہ اکثر مجامعت سے پیدا ہوتا ہے۔ مگر مجامعتی نزف بعض اوقات دیگر اسباب مثلاً "تاکل" یا مخاطی سعدانہ سے بھی پیدا ہوتا ہے اسلئے یہ علامت سرطان کا مابہ الامتیاز تصور نہیں کیجاسکتی۔ بعض اوقات دوران اجابت میں کانکھنے سے یا کسی ایسی مشقت سے جس کی عادت نہ ہو، یا ہچکولوں سے جیسے کہ ریل یا موٹر کے سفر میں آتے ہیں خون بہنا شروع ہوجاتا ہے۔ حیض کی مقدار میں لازمی طور پر کوئی اضافہ نہیں ہوتا اور نہ اس کے توازن ہی میں کوئی خلل واقع ہوتا ہے، اور ممکن ہے کہ اس وقت دوسری اور کوئی بھی علامت موجود نہ ہو۔ جو عورتیں ایسے سن کو پہنچ جاتی ہیں جس پر اس مرض کے نمودار ہونے کا سب سے زیادہ امکان ہوتا ہے وہ اس قسم کے خفیف سے نزف کو کوئی اہمیت نہیں دیتیں۔ اور روایتی طور پر وہ اسے سن یاس کے قریب آنے سے منسوب کرتی ہیں۔ دیگر علامات مثلاً مواد یا درد کی عدم موجودگی اس امر کی علامت تصور کی جاتی ہے کہ کسی قسم کا کوئی عارضہ موجود نہیں۔ باوجود اس کے یہ ممکن ہے کہ خفیف ترین نزف کے واقع ہونے سے پہلے ہی مرض کئی ماہ سے موجود ہو، کیونکہ جب تک کہ سلعی بافتوں کے تنخری تغیرات سے سطحی عروق خون کو نقصان نہیں پہنچ جاتا نزف واقع نہیں ہوتا۔

اس کے بعد جو علامت ظاہر ہوتی ہے وہ مواد ہے۔ بعض اوقات یہ نزف سے پہلے ظاہر ہوتا ہے، لیکن عام طور پر ایسا نہیں ہوتا۔ اس درجہ میں مواد بالعموم رقیق، زرد یا بھورا ہوتا ہے، اور اسکی مقدار تقریباً یکساں رہتی ہے، اور اس میں بدبو نہیں ہوتی۔ یہ ان تنخری تغیرات سے پیدا ہوتا ہے جو سلعی بافتوں میں پیدا ہوتے ہیں۔ بعض اوقات یہ بافراط خارج ہوتا ہے اور ان اصابات میں اس کے بافراط پائے جانے کا خاص طور پر احتمال ہوتا ہے جن میں تکونی اعمال کے غالب آجانے سے نوبالید کا ایک بڑا تودہ بن جاتا ہے۔

ان علامات کے علاوہ دیگر علامات کے نمودار ہونے کی توقع نہ کرنا چاہئے تاوقتیکہ مرض اس سے زیادہ ترقی یافتہ درجہ تک نہ پہنچ جائے۔ عمومی صحت پر کوئی برا اثر نہیں ہوتا، اور اکثر اصابات میں درد بھی نہیں ہوتا۔ مگر نزف کا رجحان آہستہ آہستہ زیادہ تواتر اور زیادہ شدت کے ساتھ واقع ہونے کی طرف ہوجاتا ہے، اور ایسا بالخصوص ان اصابات میں ہوتا ہے جن میں تقرحی اعمال غالب آگئے ہوں۔ بعض اصابات میں اور خاصکر "سن رسیدہ" عورتوں میں مرض کے تمام مرمیں نزف کی مقدار بہت قلیل رہتی ہے۔

درد کبھی ابتدائی علامت نہیں ہوتا، لیکن کبھی کبھی یہ نزف یا مواد کے ساتھ پایا جاتا ہے۔ اس علامت کے متعلق یہ خیال کیا جاسکتا ہے کہ یہ شاید اس امر کی طرف اشارہ کرتی ہے کہ عنق کے ارد گرد کی خلوی بافت بھی کسی حد تک ماؤف ہو چکی ہے۔ خلوی بافت دو طریقوں سے ماؤف ہو سکتی ہے (ا) سرطانی دررزش سے، (ب) اس التہاب سے جو ان عضولوں کی سرائت سے پیدا ہوتا ہے جو تنخر یافتہ سلعی بافتوں پر حملہ آور ہوتے ہیں۔ سرطانی دررزش پہلے پہل شاید ماؤف رقبہ جات کے دوران لمف کو مسدود کرنے سے درد پیدا کرتی ہے۔ جو درد سرطان عنق کو متلازم ہوتا ہے وہ سریری طور پر خاصکر کمر کے نچلے حصے میں پایا جاتا ہے، اور اس میں اشتدادات واقع ہو سکتے ہیں۔ لیٹنے پر اس میں تخفیف نہیں ہوتی، اور دن کی نسبت رات میں اکثر زیادہ شدید ہوتا ہے۔

جو علامتیں اول اول مشاہدہ میں آتی ہیں ان کے خواص کے متعلق ولسن (Wilson) نے ایک دلچسپ مشاہدہ کیا ہے۔ اس نے یہ معلوم کیا ہے کہ ۳۲۸ اصابات کے ایک سلسلہ میں سے ۴۱ فیصدی میں تنہا نزف ہی پہلی علامت تھا۔ دوسرے کئی اصابات میں مواد یا درد تقریباً اسی وقت ظاہر ہوئے جس وقت کہ نزف واقع ہوا۔ اگر ان اصابات کو بھی شامل کر لیا جائے تو یہ معلوم ہوتا ہے کہ نزف یا تو تنہا اور یا مواد یا درد کے ساتھ ۹۵ فیصدی اصابات میں اوّلین علامت تھا۔

لہٰذا یہ ظاہر ہے کہ سرطانِ عنق کی ابتدا غیر محسوس ہوتی ہے، اور جو ابتدائی علامتیں اس سے پیدا ہوتی ہیں وہ بہت خفیف سی ہوتی ہیں اور نسبتہً زیادہ دیر سے نمودار ہوتی ہیں۔ اس درجہ پر مرض صرف محتاط طبیعی امتحان ہی سے شناخت کیا جاسکتا ہے، اور بعض مثالوں میں اسکی تکمیل خردبین کی مدد سے کی جاتی ہے۔ یہ ہمیشہ کے لئے یاد رکھنا چاہیئے کہ جب مریضہ زیر مشاہدہ آئے تو سب سے پہلے اس قسم کا امتحان سر انجام دینا اشد ضروری ہوتا ہے۔ بعض اوقات مریض ضروری امتحان کرانے پر رضامند نہیں ہوتے، لیکن ہم کو ایسے اعتراضات کا کوئی لحاظ نہ کرنا چاہیئے۔ ہمارا یہ فرض ہے کہ پہلے امتحان کرنے کی ضرورت کو اچھی طرح سے واضح کر دیا جائے، اور پھر علاج کی ذمہ داری لینے سے قطعی انکار کر دیا جائے تاوقتیکہ امتحان نہ کر لیا جائے۔ مثال کے طور پر کسی درمیانی عمر کی عورت کے لئے، جو بین حیضی نزف کی (خواہ یہ کتنا ہی ناقابل لحاظ کیوں نہ ہو) شکایت کرتی ہو، ارگٹ (ergot) کی طرح کی دوا اور مہبلی نطول کا تجویز کرنا

وقت ضائع کرنا ہے جس پر کہ اس صورت میں جبکہ یہ علامات سرطان سے پیدا ہوئے ہوں جس کا بہت امکان ہوتا ہے، مریضہ کے صحت یاب ہونے کا کلی انحصار ہوتا ہے۔

عنق کے مہبلی حصہ کے سرطان کی سرسری امارات ۔ عنق کا انگلی سے امتحان کرنے پر جو باتیں پائی جائیں گی ان کا انحصار مرض کی اختیار کردہ صورت پر ہوتا ہے۔ ایسی حالت میں اکثر وسیع تغیرات پائے جائیں گے جس میں علامات تھوڑے عرصہ ہی سے موجود ہوں اور ان کی شدت ناقابل لحاظ ہو۔ شاذ شاذ مثالوں میں جن میں مرض کے اولین مدارج کا مشاہدہ کیا جاسکتا ہے یہ دیکھا جائے گا کہ بالید ایک محکم (ٹھوس اور سخت نہیں)، کرنبجی اور مرتفع قطعہ کی یا بعض اوقات ایک اتھلے قرصہ کی شکل اختیار کر لیتی ہے اور فم خارجی کے کچھ حصّہ کو ماؤف کر دیتی ہے، اور عنق کی ہم پہلو سطح پر پھیل جاتی ہے۔ بالید تقریباً ہمیشہ بے ساقچہ ہوتی ہے، اور جب یہ جسامت میں بڑی ہوتی ہے تو عنق کے خاکہ میں بخوبی واضح تغیرات پیدا کر دیتی ہے۔ فم خارجی کا مقام چھونے سے معلوم کیا جا سکتا ہے، کیونکہ مرض کے اس درجہ میں جو زیر بحث ہے یہ تمامہ ماؤف نہیں ہوتا۔ اگر بالید کی سطح کو دستانہ پوش انگلی سے آہستہ سے کھرچا جائے تو یہ شکستہ ہو جاتی ہے کیونکہ بلحاظ کثافت یہ خستہ ہوتی ہے، اور اس عمل کے ساتھ کسی قدر جریان خون بھی واقع ہو جاتا ہے۔

اس کے بعد عنق کو منظار کی مدد سے منکشف کر کے اچھی روشنی میں اس کا امتحان کرنا چاہیئے۔ جو حصہ بالید سے متاثر ہوتا ہے اسکی رنگت طبیعی کے مقابلے میں زیادہ تاریک پائی جائے گی، اور مجلّٰی دکھائی دینے کی بجائے یہ دھندلی سی نظر آئے گی۔ اس کی سطح میں یکسانیت نہیں پائی جاتی، اور اس کے وہ حصے جن میں تقرح واقع ہو چکتا ہے کرم خوردہ دکھائی دیتے ہیں۔ یہ منظر بالعموم ان حصوں میں پایا جاتا ہے جو فم خارجی کے نزدیک ہوتے ہیں، اور بالید کے قدیم ترین حصے ہوتے ہیں۔ بالید کے محیط سے باہر کے رقبہ جات ہموار ہوتے ہیں اور ابھی تک مجلّٰی، علی حالہ اور مطبق سرحلمہ سے ڈھکے ہوتے ہیں۔ اگر متقرح حصوں کو روئی کے پھارے سے آہستہ سے صاف کیا جائے تو ان سے خون بہنا شروع ہو جاتا ہے۔ اس قسم کی حالت میں خبیث نو بالید کی تشخیص میں ہرگز کوئی شبہ پیدا نہیں ہوتا۔ مندرجہ ذیل امور اس امر کا فیصلہ کرنے کے لئے کہ مرض خبیث ہے بہت کافی ہیں۔ (۱) محکم کرنبجی تقلب کا رقبہ، (۲) اس رقبہ کے بعض حصوں کا تقرح،

(۳) چھونے پر بافتوں کی خستگی، (۴) چھونے پر نزف کا وقوع۔

بالید سے پیدا شدہ ورم اور اس کے ارد گرد کے تصلب کی پوری وسعت اور رحم کی عمومی حرکت پذیری کا اندازہ کرنے کے لئے دو دستی امتحان مفید ہوتا ہے۔ آخر میں سرطان عنق کے تمام اصابات میں مستقیمی یا متحد مستقیمی اور مہبلی امتحان کرنا چاہئے، کیونکہ اس طرح رحمی عجزی شکنوں اور رباطاتِ عریض کے قاعدوں کی دبازت براستہ مہبل امتحان کرنے کی نسبت زیادہ صاف طور پر محسوس کی جا سکتی ہے۔ نیز عنق کے فوق مہبلی حصہ کی موخر سطح کو معائے مستقیم میں سے چھوا جا سکتا ہے، اور اس مقام کے مرض کی وسعت کا بہتر اندازہ کیا جا سکتا ہے۔

گاہے گاہے ایسا بھی ہوتا ہے کہ جب مرض سطحی تقرح کے واقع ہونے سے پہلے مشاہدہ میں آتا ہے تو اس کی تشخیص میں معتد بہ دقت پیش آتی ہے۔ کبھی کبھی ایک چھوٹا سا بعید کا سرخ نشان دیکھنے میں آتا ہے جو کسی قدر مرتفع ہوتا ہے، اور جس سے فم داخلی کا کچھ حصہ ماؤف ہوتا ہے۔ سپیگل برگ (Spiegelberg) نے اس امر کی طرف اشارہ کیا ہے کہ تندرستی کی حالت میں غشائے مخاطی عنق کی سطح پر کسی قدر حرکت پذیر ہوتی ہے، اور یہ مرض کے بہت ابتدائی درجہ ہی میں ماتحت خبیث بالید سے منضم ہو جاتی ہے، جس سے عنقی بافتوں کی بستگی بھیگے ہوئے ربڑ کی طرح محکم ہو جاتی ہے۔ بہر حال یہ امارت دروں عنقی سرطان کے ان اصابات کے علاوہ جن میں عنق کے مہبلی حصہ کی سطح ماؤف نہ ہوئی ہو، دوسرے اصابات میں کچھ زیادہ کار آمد نہیں۔ ڈبلیو شلر[1] (W. Schiller) نے حال ہی میں عنقِ رحم کے بدائی سرطانی سلعہ (incipient carcinoma) کی شناخت کا ایک آسان سریری طریقہ بیان کیا ہے جو تشخیص کے نقطۂ نظر سے کافی اہم ثابت ہو سکتا ہے۔ یہ کاشفہ مشتبہ عنق پر لوگل کا محلول (آئیوڈین، ۱ حصہ، پوٹاشیم آئیوڈائیڈ، ۲ حصہ، اور پانی ۳۰۰ حصہ) لگانے پر مشتمل ہے۔ اس سے تندرست بافتوں کی رنگت مہاگنی بھوری ہو جاتی ہے، اور مرض زدہ رقبہ جات سفید اور غیر ملون رہ جاتے ہیں۔ اس کی ترکیب آسان ہے، اور وہ یہ ہے کہ مہبل میں فرگسن کے منظار کے اندر سے ۱۰ تا ۱۵ مکعب سنٹی میٹر لوگل کا محلول ڈال دیا جاتا ہے۔

---

[1] Surgery, Gynaecology and Obstetrics, 1933, February, 56, 210.

ایک منٹ ختم ہونے کے بعد محلول کو روئی کے پھاروں سے دُور کر دیا جاتا ہے، اور مہبلی عنق کا معائنہ عمدہ روشنی میں کیا جاتا ہے۔ اسکے بعد غیر ملون رقبہ جات کو ایک تیز چمچہ سے آہستہ سے کھرچ لیا جاتا ہے، اور اس بافت کا خردبین سے امتحان کیا جاتا ہے۔ شلر کا کاشفہ، سرطان عنق کی بالکل ابتدا ہی میں مقامِ مرض معلوم کرنے اور اس کی تشخیص کے لئے، تقرح کے وقوع سے پہلے، بہت مفید ثابت ہُوا ہے، اور یہ وہ درجہ ہے جس پر دوسرے طریقوں سے شناخت کرنا حقیقۃً نہایت مشکل ہے۔ یہ یاد رکھنا چاہیئے کہ غیر ملون رقبہ جات کی تنہا موجودگی باعتبارِ تشخیصِ سرطان اہمیت نہیں رکھتی بلکہ ایسے رقبہ جات نہایت مشتبہ ہوتے ہیں، اور ان کا نہایت احتیاط سے نسیجیاتی امتحان کرنے کی ضرورت ہوتی ہے۔ عنق کے حصۂ مہبلی کے سرطان اور عنق کے دیگر غیر خبیث ضررات کی تفریقی تشخیص پر مزید بحث حصۂ چہارم میں کی گئی ہے، اور اس کا وہاں مطالعہ کرنا چاہیئے (دیکھو صفحہ 777)۔

درون عنقی سرطان کے سریری امارات۔ درون عنقی قسم کا سرطان طبیعی امتحان سے اتنی آسانی سے شناخت نہیں کیا جاسکتا، جتنی آسانی سے کہ یہ اس وقت شناخت کیا جاسکتا ہے جبکہ یہ حصۂ مہبلی پر حملہ آور ہو۔ بالبید پہلے قنالِ عنق میں شروع ہوتی ہے، اور دوسری سمتوں کے مقابلہ میں فمِ خارجی کی سمت میں پھیلنے کی طرف کم رجحان ظاہر کرتی ہے۔ (دیکھو شکل ۳۰۸، صفحہ 516) تاوقتیکہ یہ زیادہ ترقی یافتہ درجہ تک نہ پہنچ جائے (دیکھو شکل ۳۲۴)۔ یہ مرض پہلے لیفی عضلی بافتوں میں درریزش پیدا کرتا ہے جس سے عنق عریض اور منقلب ہوجاتی ہے، اور فمِ خارجی اور مہبلی سطح غیر متاثر رہتے ہیں (دیکھو شکل ۳۰۷)۔ عنق کی جسامت میں ایک عمومی کلانی پیدا ہوجاتی ہے (دیکھو شکل ۳۲۵) اور یہ کثیف اور سخت ہوجاتی ہے۔ مہبلی قبووں میں سے انگلی کا دباؤ اوپر کی طرف ڈالنے سے فوق مہبلی عنق میں اس سلعہ کا محل بعض اوقات معلوم کیا جاسکتا ہے۔ جسامت اور سنگی میں جو زیادتی واقع ہوجاتی ہے اس کی شناخت مستقیمی امتحان سے بہتر کی جاسکتی ہے، اور مرض کی حقیقی وسعت کا صحیح اندازہ اسی طریقہ سے کیا جاسکتا ہے جبکہ یہ عنق کے بالائی حصہ میں واقع ہو۔ عنق کے عمیق حصوں کی کثیف اور سخت کلانی جس کے ساتھ نزف بھی ہو اور فمِ خارجی غیر متاثر ہو ہمیشہ درعنقی سرطان پر دلالت کرتی ہے۔ یقینی طور پر تشخیص کرنے کے لئے قنال کے اندر سے ایک چھوٹے سے تیز چمچہ کے ذریعہ سے ایک ٹکڑا نکالنا ضروری ہوتا ہے۔ جب یہ مرض

کافی ترقی یافتہ ہو جاتا ہے تو فم خارجی تک پہنچ جاتا ہے۔ یہ تقرح سے کلانی یافتہ ہو جاتا ہے (دیکھو شکل ۳۲۳)، اور اس طرح بالیدہ کا نچلا حصہ منکشف ہو جاتا ہے جو ایک کریہجی اور خستہ تودہ کی شکل کا ہوتا ہے۔ مرض کے کسی اور آئندہ درجہ میں تقرح سے ایک وسیع کاس نما کہفہ بن جاتا ہے جو مہبل سے مسلسل ہوتا ہے (دیکھو شکل ۳۲۴)۔

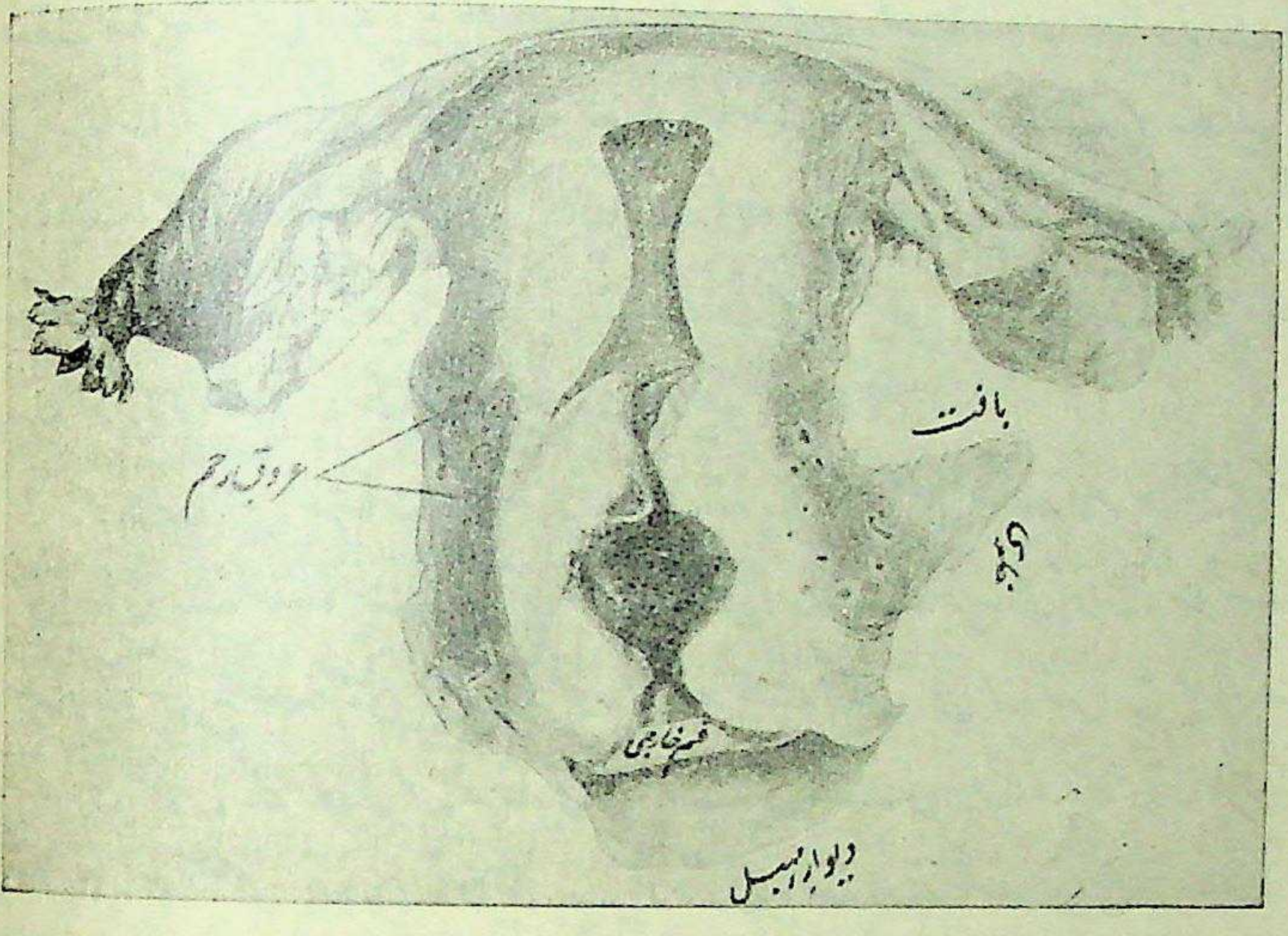

شکل ۳۲۵۔ دروں عنقی سرطانی سلعہ (Endocervical Carcinoma)۔ عدیدالولادت، عمر ۴۵ سال۔ عنق کا مہبلی حصہ ذبول یافتہ ہے۔ فوق مہبلی عنق محلِ مرض ہے، مرکزی کہفہ سب سے پرانے حصہ کو ظاہر کرتا ہے۔ عنق کے حدود سے آگے اس نوساخت میں مرئی وسعت نہیں ہوئی۔

مرض کے مترقی مدارج میں سریری امارات۔ سرطانِ عنق کے ترقی یافتہ مدارج کا امتیازی خاصہ یہ ہے کہ گندیدہ مواد بکثرت خارج ہوتے ہیں جن کے ساتھ نزف بھی پایا جاتا ہے جو بعض اوقات مسلسل اور خفیف، اور بعض اوقات بے قاعدہ اور مفرط، اور کبھی کبھی ناقابل انسداد ہوتا ہے۔ شاذ و نادر اصابات میں ترقی یافتہ مدارج میں بھی نزف واقع نہیں ہوتا۔ اور

اگر واقع ہوتا بھی ہے تو بہت کم۔ انتہائی قسم میں عنق غائب ہو جاتی ہے، اور اس کی جگہ ایک بڑا سا کاس نما کہفہ پایا جاتا ہے جس کی دیواریں منقلب اور نشیب و فراز سے پُر ہوتی ہیں اور جو جسمِ رحم کے کہفہ کے نچلے حصہ تک چلا جاتا ہے اور مہبلی قبوؤں پر بھی کم و بیش اثر انداز ہوتا ہے (دیکھو شکل ۳۲۴)۔ یہ مرض بعض اوقات درحقیقت رحم کی دیواروں اور خاصکر اسکی مقدم دیوار پر سے بڑھنا شروع ہو جاتا ہے، اور تقریباً دہنۂ مہبل تک پہنچ جاتا ہے۔ اس قسم کے تمام اصابات میں حوضی خلوی بافت ماؤف ہو چکتی ہے، اور اس امر کی شناخت مہبلی امتحان کی نسبت مستقیمی امتحان سے بہت زیادہ وضاحت سے کی جا سکتی ہے۔ مہبلی راستہ سے بالیدگی کے عمیق اطراف کے حدود معلوم نہیں کئے جا سکتے" بلکہ تقرح سے پیدا شدہ کہفہ کے حدود ہی معلوم کئے جا سکتے ہیں۔ بخلاف اسکے مستقیمی یا مستقیمی مہبلی امتحان سے سلعہ کے تودہ میں ایک حیرت انگیز کلانی پائی جاتی ہے، اور یہ آگے کی طرف اور جانبین پر حوض کی عظمی دیواروں تک پھیلا ہوتا ہے اور پیچھے کی طرف یہ اتنا بڑھ جاتا ہے کہ رودہ کے درونہ میں مخل ہوتا ہے۔ یہ تودہ ٹھوس اور سخت محسوس ہوتا ہے، اور اکثر الیم ہوتا ہے، اور اس درجہ پر یہ، اگر بالکل نہیں تو تقریباً حرکت ناپذیر ہوتا ہے۔

تکوینی (formative) قسم (دیکھو شکل ۳۲۲، صفحہ 528) کے مترقی مدارج میں ایک بڑا تودہ بن جاتا ہے، جو مہبلی قنال کے بالائی حصہ کو گھیر لیتا ہے، اور یہ یا تو عنق سے پیچیدہ ہوتا ہے اور یا اس کا قائم مقام ہوتا ہے۔ بعض اوقات اس کی سطح تجاویف سے منقسم ہو کر ایک پیچیدہ حلیمی تودہ کی اشکل اختیار کر لیتی ہے، اور بعض اوقات یہ یکساں اور گول ہوتی ہے۔ دونوں حالتوں میں بالیدگی رنگت تاریک ہوتی ہے اور اس پر سطحی اغثاث پایا جاتا ہے۔ بعض اوقات سرطان کا تودہ اس قدر عظیم الجسامت ہوتا ہے کہ اس سے تمام مہبل پُر ہو جاتی ہے، اور جب منظرِ تن کو الگ کیا جاتا ہے تو یہ دہنۂ مہبل پر دکھائی دیتا ہے۔ اتنی مترقی حالتوں میں فم خارجی کا محل شاذ و نادر ہی معلوم کیا جا سکتا ہے۔ اس قسم میں بھی جس گہرائی تک مرض پھیلا ہوتا ہے وہ مستقیمی امتحان سے بہترین طور پر معلوم کی جا سکتی ہے۔ ایسے اصابات کو اغثاث یافتہ لیفیتی سعدانوں سے باحتیاط تمیز کرنا ضروری ہوتا ہے، اور ایسا لیفیتی سعدانوں کی حالت میں ساقیچہ کو شناخت کرنے سے جو رحم سے پیچیدہ ہوتا ہے ہمیشہ کیا جا سکتا ہے۔ اگر بالیدگی بڑی ہو تو انگلی کو اتنا اونچا

گذارنے کے لئے کہ وہ ساقچہ تک پہنچ جائے معدم حس کا استعمال کرنا ضروری ہوتا ہے۔ دونوں حالتوں میں اثنائے امتحان میں نزف اکثر بہت کثرت سے واقع ہوتا ہے۔ مرض کے ان ترقی یافتہ مدارج میں گندیدہ موادات عموماً پائے جاتے ہیں جو اکثر نہایت ہی بدبودار ہوتے ہیں۔ ممکن ہے کہ مریضہ خود اس بدبو کو محسوس نہ کرتی ہو مگر یہ موادات بہت خراش آور ہوتے ہیں، اور ان سے التہاب فرج و وسیع التہاب ادمہ کے ساتھ پیدا ہو جاتا ہے۔

عنق کے سرطان کے ترقی یافتہ مدارج میں عمومی علامات نمایاں ہو جاتے ہیں۔ لاغری نسبتہً زیادہ دیر سے ظاہر ہوتی ہے، اور عمر رسیدہ عورتوں میں یہ بہرحال بہت آہستہ بڑھتی ہے۔ بے دمویت ہمیشہ سرطانی ضعفہ (cancerous cachexia) کا ایک جز ہوتی ہے۔ لیکن بعض اوقات خون کے کئی مرتبہ زیادہ مقدار میں ضائع ہو جانے سے شدید بے دمویت اس سے پہلے ہی نمودار ہو جاتی ہے۔ بعض حالتوں میں ضعفہ کسی قدر جلد رونما ہو جاتا ہے، اور یہ اغلب ہے کہ بڑی بڑی متقیح یا متنخر بالیدوں سے سمی حاصلات کے جذب ہونے سے یہ زیادہ سرعت سے ظاہر ہوتا ہو۔ بھوک کی کمی اور رات کے درد سے پیدا شدہ بیخوابی کی وجہ سے عمومی صحت کی خرابی اور بھی بڑھ جاتی ہے۔

جب مقامی مرض دوسرے اعضائے حوض کو ماؤف کرتا ہے تو نئے علامات نمودار ہوتے ہیں۔ اس مرض میں جو میلان مثانہ کو ماؤف کرنے کی طرف پایا جاتا ہے، اسکی طرف پہلے اشارہ کیا جا چکا ہے۔ لیکن اگر مثانہ کا مخاطیہ بچا رہے تو اسکی عضلی دیوار کا معتدبہ رقبہ بول الدم پیدا ہونے کے بغیر ماؤف ہو جاتا ہے۔ لہٰذا اس توسیع کا انکشاف بعض اوقات اسی وقت ہوتا ہے جبکہ تقیح واقع ہو جاتا ہے اور مثانی مہبلی ناسور کے بننے کا خطرہ ہوتا ہے۔ یہی وجہ ہے کہ امراض النسا کے بہت سے ماہر سرجن مثانہ بینی کو سرطانِ عنق کے روزمرہ امتحان کا ایک لازمی جز تصور کرتے ہیں۔ ممکن ہے کہ نو ساخت کی توسیع سے اس حالت میں بھی مثانہ کا قاعدہ ماؤف ہو جبکہ دو دستی امتحان پر رحم حرکت پذیر ثابت ہو۔ جو حملہ اوائل ہی میں ہوتا ہے اسکی شناخت مختص المقام تہیج کے رقبہ جات، مثانہ کے مخاطیہ کی تاریک ارغوانی رنگت، یا ماؤف رقبہ پر چھوٹی چھوٹی وریدوں کے ایک "برش" کے موجود ہونے سے کی جا سکتی ہے۔ متأخر درجہ میں بالید کے چھوٹے چھوٹے حقیقی کریچوں کا مشاہدہ کیا جا سکتا ہے جن کی وجہ سے "مثلث" کے خطہ کا مخاطیہ مرتفع ہو جاتا ہے۔ ناسور سے جو سلس البول

اور التہاب مثانہ پیدا ہوتے ہیں ان سے مریضہ کی مصیبت بہت بڑھ جاتی ہے، اور جو حالت اسکی مرض کے اس درجہ پر ہوتی ہے اس سے زیادہ قابل رحم کوئی چیز تصور میں لانا مشکل ہی سے ممکن ہے۔ گاہے گاہے حملہ آور بالید سے ایک حالب جزوی طور پر مسدود ہو جاتا ہے۔ اس حالت میں اس کا قربی حصہ متسع ہو جاتا ہے، جس کا نتیجہ یہ ہوتا ہے کہ متناظر گردہ کی وظیفی فعالیت میں فرق آجاتا ہے۔ تقیح سے بعض اوقات مہبل کی چھت میں حالبی ناسور بن جاتا ہے۔ التہاب مثانہ یا حالبین کے حوضی حصہ کے تقیح سے گردوں کی صعودی سرائت واقع ہو جاتی ہے، اور ان پیچیدگی سے مریضہ کا جلد ہی خاتمہ ہو جاتا ہے۔

بعض اوقات علامات کا ایک اور سلسلہ کہفۂ رحم کی سرائت سے پیدا ہو جاتا ہے جو موادات کے مہبل میں خارج نہ ہو سکنے کی وجہ سے رحمی اجتماع ریم (pyometra) پر منتج ہوتی ہے (دیکھو صفحہ 418)۔ سرائت زدہ دروں رحمہ سے بلاواسطہ توسیع کے ذریعہ سے ایک یا دونوں طرف انبوبی اجتماع ریم (pyosalpinx) پیدا ہو سکتا ہے۔ اور اس سے بعد ازاں عفونتی التہاب باریطون واقع ہو جاتا ہے جو لازمی طور پر جلد ہی مہلک ثابت ہوتا ہے۔ سرطانِ عنق کے آخری مدارج میں ارتفاع تپش، اور تسمد شکلم کو عام طور پر ان پیچیدگیوں کے وجود کی دلیل تصور کیا جا سکتا ہے۔

عنقِ رحم کے سرطان کا علاج۔ اس کتاب کی سابقہ طباعتوں میں یہ بیان کیا گیا ہے کہ جب عنقِ رحم پر سرطان کا حملہ ہو تو اس عضو کا استیصال، جس کے ساتھ اسکے زوائد اور اردگرد کی حوضی خلوی بافت اور عروق لمف کو بھی دور کر دیا جائے، شفایابی کا واحد امکان ہے، لیکن اس زمانہ میں اس کو تسلیم نہیں کیا جا سکتا۔ ریڈیم سے علاج کرنے سے جو نتائج کئی سالوں میں یورپ اور امریکہ کی مشہور و معروف سریریات گاہوں میں حاصل کئے گئے ہیں ان کو جمع کرنے سے یہ ثابت ہوا ہے کہ بہت سے اصابات میں علاج بالتشعیع بھی شفایابی کی شرح فیصدی کے لحاظ سے اتنا ہی کامیاب ہے، اور ساتھ ہی اس میں موت کا اتنا زیادہ خطرہ بھی نہیں جتنا کہ استیصالی جراحی علاج میں ہوتا ہے۔ لہٰذا یہ ایک قدرتی امر ہے کہ بہت سے مراکز علاج میں سرطانِ رحم کے علاج کیلئے ورتھائیم (Wertheim) کے وسیع استیصال رحم کے عملیہ کی جگہ ریڈیم کا استعمال رائج ہو گیا ہے۔ تاہم یہ خیال بھی ضرور رکھنا چاہیئے کہ اگرچہ جدید علاج کا رجحان علاج بالتشعیع کی طرف بڑھ رہا ہے لیکن معالجاتی طریقوں کے اختیار کرتے

کے متعلق ابھی تک کوئی متفقہ فیصلہ نہیں ہوا۔ امراض النسا کے بعض تجربہ کار جراح جن میں سے اس ملک (انگلستان) میں وکٹر بونی (Victor Bonney) اور فرانس میں جے۔ ایل۔ فار (J. L. Faure) قابل ذکر ہیں ورتھائیم کی شکمی رحم برآری (Wertheim's abdominal hysterectomy) کو اب تک بھی منتخب طریقہ تصور کرتے ہیں، اور یہ اغلب ہے کہ بعض جراح اس طریقہ کو، خاصکر بالید کی نو آغاز اور عملیہ پذیر قسم کے لئے، ایسا ہی تصور کرتے رہیں گے۔ سرطانِ عنق کے علاج میں جراحی اور ریڈیئم کا، معالجاتی طریقوں کے لحاظ سے، مقابلہ کرنا اتنا آسان کام نہیں جتنا کہ یہ سطحی طور پر دکھائی دیتا ہے۔ صرف اتنا ہی سوال نہیں کہ ہر ایک طریقہ سے حاصل شدہ فوری موت اور مابعد شفا یابی کے اعداد و شمار کا مقابلہ کر لیا جائے بلکہ جیسا کہ بونی بیان کرتا ہے تمام اصابات کے تشعّع سے حاصل شدہ نتائج کا ان نتائج سے مقابلہ کیا جائے جو تشعیع اور عملیہ کے درمیان مناسب انتخاب کرنے سے حاصل ہوں۔ جب کوئی بالید صرف عنق تک ہی محدود ہو تو ریڈیئم کے مناسب استعمال سے بہت سے اصابات میں ورتھائیم کی رحم برآری کے ۱۶ فیصدی عملیتی خطرہ کے بغیر ہی مکمل مستقل شفا ہو جاتی ہے۔

جو سریری دقت ہمیشہ پائی جاتی ہے وہ یہ معلوم کرنا ہے سرطانی سلعہ کی توسیع سے حوض کے لمفی غدد ماؤف ہو چکے ہیں۔ ریڈیئم کے علاج کی ناکامی ایسے اصابات میں جن میں مرض بظاہر اوائل ہی میں ہوتا ہے، اگر تمام تر نہیں تو بیشتر ان حالتوں میں پائی جاتی ہے جن میں غدد ماؤف ہو چکے ہیں۔ جب کوئی ایسا طریقہ صحیح طور پر معلوم ہو جائے گا جس سے حوض کی دیوار پر کی خلوی بافت اور ماؤف غدد پر شعاعیاتی طریقوں مثلاً ریڈیئم "بمب" (radium "bomb") کے ذریعہ سے علاج "بالشعاعہ" ("beam" therapy) یا عمیق لاشعاعی علاج (deep X-ray therapy) کا استعمال کامیابی سے کیا جا سکے گا تو ریڈیئم کو بلاشبہ فوقیت حاصل ہو جائے گی۔ ہمارا یہ خیال ہے کہ اس وقت کے آنے تک جراحی علاج تنہا، یا شائد ان مفید نتائج کو مفید تر بنانے کے لئے جو ریڈیئم سے حاصل ہو چکے ہیں، سرطانِ عنق کے علم العلاج میں شامل رہے گا۔ بونی نے موجودہ صورت حالات کا جو کار آمد خلاصہ حال ہی میں پیش کیا ہے اسکے مطابق عنق کے سرطانی سلعہ کے اصابات چار گروہوں میں منقسم ہیں۔

(۱) وہ جن میں صرف عملیہ سے شفا حاصل ہو سکتی ہو (عنق، خلوی بافت اور لمفی غدد ماؤف ہوں)۔

(۲) وہ جن میں مہبل میں سے ریڈیم کا استعمال کرنے سے شفا حاصل ہو سکتی ہو (وہ بالیدیں جو صرف عنق تک ہی محدود ہوں، اور لمفی غدد ماؤف نہ ہوں)۔

(۳) وہ جن میں عملیہ سے، یا مہبل میں سے ریڈیم کا استعمال کرنے سے شفا حاصل ہو سکتی ہو (مقامی بالیدیں جن میں لمفی غدد ماؤف نہ ہوں)۔

(۴) وہ جن میں دونوں طریقوں میں سے کسی ایک سے شفایابی ممکن نہ ہو (وہ مترقی بالیدیں جن میں متصلہ بافتیں اور لمفی غدد وسیع پیمانہ پر ماؤف ہوں)۔

اس قسم کی تقسیم کا یہ مطلب ہے کہ سرسری طور پر یہ ضرور فیصلہ کر لیا جائے کہ کون سے اصابات "قابل عملیہ" ہیں اور کون سے "ناقابل عملیہ"۔ کسی اصابہ کو اس وقت قابل عملیہ کہا جا سکتا ہے جبکہ تمام مرض کو استیصالی عملیہ سے دور کر دینے کا ایک معقول امکان موجود ہو۔ رحم میں وسعتِ مرض کا اندازہ کرنے کی مشکلات خاص طور پر زیادہ ہیں، کیونکہ جن لمفی غدد سے عنق کی مسلیت ہوتی ہے ان کا محل وقوع ایسا ہے کہ سرسری امتحان سے ان تک رسائی نہیں ہو سکتی۔ لہٰذا اس سوال کا فیصلہ زیادہ تر مقامی حالات کے لحاظ سے کرنا چاہیے، مگر مریضہ کی عمومی حالت اور شدید جراحی ضربہ کو برداشت کرنے کی قوت کا ضرور خیال رکھنا چاہیے۔ جہاں تک مقامی حالات کا تعلق ہے صرف دو امور کا خیال رکھنا چاہیے جن پر اعتماد کیا جا سکتا ہے، یعنی رحم کس درجہ تک حرکت پذیر ہے، اور اردگرد کی بافتیں کس حد تک ماؤف ہیں۔

حرکت پذیری دو دستی امتحان کے دوران میں انگلیوں سے شناخت کی جا سکتی ہے، اور یہ احتیاط سے معلوم کیا جاتا ہے کہ عنق کس حد تک تمام سمتوں میں حرکت کرتی ہے۔ بعض اوقات عنق کے کسی تندرست حصہ کو فناش (Volsella) سے پکڑ کر فرج کی طرف آہستہ سے کھینچ لینا ممکن ہوتا ہے۔ صاحب ولادت عورت میں طبعی حرکت پذیری اتنی ہوتی ہے کہ عنق نیچے کی طرف کو فرج تک کھینچی جا سکتی ہے۔ اگر اس حرکت پذیری میں ذرا سی کمی پائی جائے تو یہ ہرگز عملیہ کے منافی نہیں۔ تشبیت کے زیادہ مترقی مدارج پر گردونواح کے تصلب کی وسعت کے ساتھ غور کرنا چاہیے، اور جب عنق کی حرکت پذیری بہت کم ہو چکی ہو تو گردونواح کی دریشش کی شہادت بالعموم واضح ہوتی ہے۔

گردونواح کی بافتوں کی حالت معلوم کرتے وقت کسی قدر احتیاط ضروری ہوتی ہے۔ ضمیمہ جات کی مزمن سرائت سے پیدا شدہ التہابی دبازت کی شناخت صرف اسی وقت یقینی طور پر کی جاسکتی ہے جبکہ منتسع نلی کا ممیز خاکہ معلوم کیا جاسکتا ہو۔ بعض اوقات مہبل کی مقدم دیوار کے بالائی حصہ کے نیچے تصلب کی ایک تہ محسوس کیجاسکتی ہے۔ ایسی حالتوں میں مثانہ کا فرش تقریبًا یقینی طور پر متاثر ہوتا ہے، اور مثانہ بین سے امتحان کرنے پر اس کے واضح نشانات پائے جاسکتے ہیں۔ رحمی عجزی شکنوں اور رباطات عریض کے قاعدوں کی حالت اکیلے مہبلی امتحان کی نسبت مستقیمی مہبلی امتحان سے زیادہ اچھی طرح معلوم ہوسکتی ہے، اسلئے براستہ معائے مستقیم امتحان کرنے کی اہمیت پر پھر زور دینا چاہیے۔ مترقی اصابات میں یہ محسوس کیا جاسکتا ہے کہ تصلب کا تودہ ایک یا دونوں جانبوں پر، باہر کی طرف حوض کی عظمی دیوار تک پھیلا ہوا ہے۔

مشتبہ اور حائد اصابات میں شکم میں ایک شگاف دیکر وسعت مرض کا احتیاط سے استقصاء کرنے سے مزید معلومات حاصل کی جاسکتی ہیں۔ اس طریقۂ عمل کی اہمیت بہت زیادہ ہے، یعنی علاج مابعد آیا جراحی ہوگا یا شعاعیاتی۔ شکم شگافی میں بذاتہ کوئی خطرہ نہیں، اور اگر ہے بھی تو بہت کم، اور جب کبھی جراح کو یہ شبہ ہو کہ آیا کوئی اصابہ قابل عملیہ ہے یا نہیں، تو مرض کے ازالہ کی امید اس وقت تک ترک نہ کرنا چاہیئے جب تک کہ شکم کا استقصاء نہ کرلیا جائے۔ اس حالت میں بھی جبکہ ریڈیم کا علاج پسند کیا جاتا ہو اس (علاج) کو حوضی عروق لمف کے استیصال کے ساتھ ملانے کا موقع مل جاتا ہے، اور یہ طریقہ جیسا کہ معلوم ہوتا ہے، بعض سرریات گاہوں میں مقبول ہو رہا ہے۔

ایسے اصابات یقینًا ناقابل عملیہ ہوتے ہیں جن میں جریان خون سے شدید بے دمویت پیدا ہوگئی ہو، یا ضعف کے امارات موجود ہوں، یا عنق گردونواح کے بہت سے تصلب سے مثبت ہوگئی ہو، یا جبکہ دوسرے اعضا کے ساتھ ناسوری روابط پیدا ہوگئے ہوں۔ ایسے اصابات یقینًا قابل عملیہ ہوتے ہیں جن میں عنق کی بیشتر حرکت پذیری برقرار ہو، رباطات بہت کم دبازت یافتہ ہوں، اور مریضہ کی عمومی حالت پر کوئی اثر نہ ہوا ہو اور اگر ہوا بھی ہو تو یہ زیادہ خراب نہ ہوئی ہو۔ ان حدود کے درمیان بہت سے اصابات دیکھنے میں آتے ہیں جو مشتبہ ہوتے ہیں اور جن میں انذار کے متعلق بہت احتیاط لازم ہوتی

قطع نظر اس کے کہ علاج شعاعیاتی ہو یا جراحی۔

سرطانِ عنق کی اس سریری تقسیم کو، جو "قابلِ عملیہ" اور "ناقابلِ عملیہ" دو گروہوں میں کی گئی ہے، اگرچہ خالص جراحی علاج کے نقطۂ نظر سے بہت نمایاں اہمیت حاصل ہے، لیکن ریڈیم کے علاج کے نقطۂ نظر سے یہ بالکل ناقابلِ اطمینان ہے۔ لہٰذا اعداد و شمار کے مقاصد کے لئے ریڈیم کے اکثر مطبات میں ایک زیادہ مفصل تقسیم اختیار کی گئی ہے جو مرض کے مدارج پر مبنی ہے۔ ڈوڈرلین نے جو گروہ بندی پیش کی ہے اسے عام طور پر تسلیم کیا جاتا ہے، اور اب مجلسِ اقوام کے شعبۂ اصولِ صحت کے شعاعیاتی کمیشن نے بھی اس کو اختیار کر لیا ہے۔ ذیل میں اس کا ذکر کیا جاتا ہے۔

درجۂ اول۔ بالید صرف عنق تک ہی محدود ہوتی ہے۔ رحم حرکت پذیر ہوتا ہے۔

درجۂ دوم۔ ضرر ایک یا ایک سے زائد قبوؤں میں پھیل جاتا ہے، اور اس کے ساتھ رحم کے ہم پہلو نزد رحمہ کی درریزش کبھی موجود ہوتی ہے اور کبھی نہیں۔ رحم میں کسی قدر حرکت پذیری برقرار رہتی ہے۔

درجۂ سوم۔ (ا) ایک یا دونوں جانبوں پر نزد رحمہ میں گرہچی درریزش پائی جاتی ہے جو حوض کی دیوار تک پھیلی ہوتی ہے، اور رحم کی حرکت پذیری محدود ہوتی ہے، یا ایک نزد رحمہ میں جسیم درریزش پائی جاتی ہے اور رحم مثبت ہوتا ہے۔ (ب) مہبل کے ایک بڑے حصہ میں کم و بیش سطحی درریزش پائی جاتی ہے، اور رحم حرکت پذیر ہوتا ہے۔ (ج) حوضی غددمیں منفرد سروحات (metastases) پائے جاتے ہیں، اور ابتدائی بالید کی جسامت نسبتہً چھوٹی ہوتی ہے۔ (د) مہبل کے نچلے حصہ میں منفرد سروحات پائے جاتے ہیں۔

841 درجۂ چہارم۔ (ا) وہ اصابات جن میں دونوں نزد رحمہ جات میں جسیم درریزش موجود ہوتی ہے جو حوض کی دیواروں تک پھیلی ہوتی ہے۔ (ب) سرطانی سلعہ جس سے مثانہ اور معائے مستقیم ماؤف ہوتے ہیں۔ (ج) تمام مہبل درریختہ ہوتی ہے یا اسکے تمام طول میں درریزش موجود ہوتی ہے اور ابتدائی بالید مثبت ہوتی ہے۔ (د) بعید سروحات پائے جاتے ہیں۔

وہ تمام اصابات جو درجۂ دوم اور درجۂ چہارم کے تحت نہیں آتے ان کو عموماً درجۂ سوم

کے تحت رکھا جاتا ہے۔ جراحی نقطۂ نظر سے جو اصابات "قابلِ عملیہ" ہوتے ہیں ان کو درجۂ اول یا دوم میں رکھا جاتا ہے، اور موخرالذکر درجہ اصابات کے "حائد" گروہ پر لازمی طور پر مشتمل ہے۔ درجۂ سوم و درجۂ چہارم بلاشبہ "ناقابلِ عملیہ" ہیں، اور درجۂ چہارم کو عام طور پر "لاعلاج" تصور کیا جا سکتا ہے خواہ علاج کے موجودہ ممکن الحصول طریقوں میں سے کوئی سا بھی کیوں نہ اختیار کیا جائے۔

سرطانِ عنق کے شعاعی علاج کی ترکیب عمل۔ رحم کے سرطانی سلعہ کے موثر شعاعی علاج کا مقصد یہ ہے کہ نوساخت کے ہر خلیہ کو کثیر النفوذ ارتعاشات (جن کو "گیما شعاعیں" "γ-rays" کہا جاتا ہے) کا مہلک مقدار دیا جائے اور تشعیع کے ماسکہ کے قرب وجوار کی تندرست بافتوں میں تنخر پیدا نہ ہونے پائے۔ ایسا یا تو ریڈیم کے ایک نمک (ریڈیم سلفیٹ) کے استعمال سے کیا جاتا ہے جس کا الصاق رحم سے بلاواسطہ کیا جاتا ہے اور جو موزوں ملصاقات (applicators) میں بند ہوتا ہے، یا ریڈیم کی ایک بڑی مقدار (۱ تا ۵ گرام یا اس سے زائد) سے عمل میں لایا جاتا ہے جو ایک آلہ میں جسے "ریڈیم بمب" کہا جاتا ہے ضرر سے کچھ فاصلہ پر رکھی جاتی ہے۔ موخرالذکر کا ایک متبادل طریقہ "عمیق" یا "ارلانجن" ("Erlangen") کا اشعاع ہے جو لاشعاعوں کے ذریعہ سے کیا جاتا ہے، اور سیٹز (Seitz) اور ونٹز (Wintz) کی تحقیقات پر مبنی ہے۔ "ریڈیم بمب" کے استعمال اور ارلانجن کے علاج کی خاص ترکیب کا تفصیلی بیان شعاعیاتی علم طب کی کتابوں میں دیکھنا چاہئے۔ بہرکیف یہ یاد رکھنا چاہئے کہ جن سریریات گاہوں میں ان ایام میں سرطانِ رحم کا علاج کیا جاتا ہے، ان میں سے اکثر میں ریڈیم کے راست الصاق اور بعید علاج کو جو "ریڈیم بمب" یا "عمیق لاشعاعوں" کے ذریعہ سے کیا جاتا ہے، متحد کرنے کی اہمیت تسلیم کی جا چکی ہے۔

اب ہم ان طریقوں کا ذکر کرینگے جو سرطان زدہ عنق کو ریڈیم لگانے کے لئے موجودہ زمانہ میں مستعمل ہیں۔ ان کی فنی تفصیلات ابھی تک متفقہ طور پر طے نہیں ہوئیں اس لئے یہاں ان طریقوں کا بیان کرنا ضروری ہے جو آجکل سب سے زیادہ رائج ہیں۔ یہ طریقے "پیرس" کی ترکیب عمل ("Paris" technique) اور "سٹاکہلم" کا علاج ("Stockholm" treatment) ہیں۔ قبل الذکر پیرس کے ریڈیم کے ادا

(Institut du Radium) میں اور موخر الذکر سٹاکہالم کے ریڈیم ہمٹ (Radiumhemmet) میں رائج ہے۔

خواہ کوئی طریقہ بھی اختیار کیا جائے ریڈیم کے علاج کی بعض ابتدائی تفصیلات کا خیال رکھنا چاہیئے۔

سب سے پہلے یہ ضروری ہے کہ ریڈیم کے لگانے سے قبل پیش عملیتی علاج کو مکمل طور پر اور بار بار عمل میں لانے سے مقامی عفونت کا ازالہ کر دیا جائے۔ اگر کسی بالید کی سطح ثانوی طور پر سرائت زدہ ہو، اور خاصکر جبکہ ارتفاع تپش موجود ہو تو شعاعیاتی علاج کو اس وقت تک ملتوی رکھنا چاہیئے جب تک کہ یہ پیچیدگی رفع نہ ہو جائے۔ پیرس کے لیکیسین (Lacassagne) کا یہ بیان ہے کہ "امراض النساء میں ریڈیم کے علاج کے بعد فوری موت کی تمام تر وجہ سرائت ہے اور اسکی شرح ۲ فیصدی ہے"۔ اگر عفونت کی موجودگی میں تشقیع مہلک ثابت نہ بھی ہو تو بھی یہ سرائتی اعمال کی ابتدا کر دیتی ہے جو علاج میں مخل ہوتے ہیں، اور جب سرطاناتِ رحم بہت زیادہ سرائت زدہ ہوں تو ریڈیم سے علاج کرنا غیر ممکن ہوتا ہے۔ جو مسبب عفونیات سب سے زیادہ کثرت سے پائے جاتے ہیں وہ خون پاش نبقات سبحیہ (hæmolytic streptococci) اور عصیۂ ہادمہ (Bacillus perfringens) ہیں، اور بعض ارباب سند ان عفونیات کی موجودگی کو ریڈیم کے علاج کے لئے مانع تصور کرتے ہیں۔ رحمی اجتماعِ ریم (pyometra) پر بھی یہی صادق آتا ہے، اور شعاعیاتی علاج شروع کرنے سے پہلے اسے ضرور شناخت کر کے اس کی مسیلیت کر دینا چاہیئے۔

سابق الوجود عفونت کے پائے جانے کے امکان سے یہ ظاہر ہوتا ہے کہ علاج کی ابتدا 542 سے پہلے احتیاط سے تحقیقات ضرور کر لی جائے جو معدم حس کے زیر اثر بہتر کی جا سکتی ہے۔ اس قسم کی تحقیقات سے قنالِ عنق کا تمہیدی اتساع کرنے، اور خرد بینی امتحان کے لئے بالید کا کچھ حصہ حاصل کرنے، اور یہ فیصلہ کرنے کے لئے موقع مل جائے گا کہ آیا بالید ریڈیم کے علاج کے لئے موزوں ہے یا نہیں۔ جن اصابات میں وسیع نو ساختوں سے معائے مستقیم اور مثانہ ماؤف ہو گئے ہوں ان میں اس علاج سے زیادہ فائدہ ہونے کا امکان نہیں ہوتا، اور ریڈیم کے غیر مناسب استعمال سے متصل احشاء کے درمیان ناسوری ربط جلد پیدا ہوتے کا

احتمال ہوتا ہے۔ لہٰذا تمہیدی امتحان اور معائنہ یہ فیصلہ کرنے کی غرض سے بھی مفید ثابت ہوتا ہے کہ مریضہ کے لئے موزوں ترین الصاق کس قسم کا ہوگا۔

بعض اربابِ سند کا، جن میں سے ساک ہالم کے ماہرین قابلِ ذکر ہیں، یہ خیال ہے کہ ریڈیئم سے علاج کرنے سے پیشتر خون کا تفریقی شمار ضروری ہوتا ہے۔ اگر مریضہ کے خون سے قلت خلیاتِ ابیض (leucopænia) یا اضافی قلت خلیاتِ لمف (lymphopænia) ظاہر ہو تو یہ اس امر کی دلیل سمجھی جاتی ہے کہ اوسط معتاد سے کم مقدار دی جائے۔ اگر خون کا شمار رو باصلاح ہو جائے تو بعد کے الصاقات کیلئے معتاد زیادہ کیا جاسکتا ہے، اور اگر ایسا نہ ہو اس میں کمی کر دی جاتی ہے۔ تصویر خون کے مطابق ریڈیئم کی مقدار کی تعیین کا ایک فائدہ یہ ہے کہ شدید متلی اور ریڈیئم کے مرض (radium sickness) میں کمی ہو جاتی ہے جو بعض مریضوں میں اس علاج کی ایک بہت تکلیف دہ خصوصیت ہوتی ہے۔

ریڈیئم پلاٹینم کی چھوٹی چھوٹی نلیوں یا سوئیوں کے ذریعہ سے جن میں ریڈیئم سلفیٹ بند ہوتا ہے رحم اور نزد رحم کو براہِ راست لگایا جاتا ہے۔ یہ نلیاں یا سوئیاں موزوں مسافات میں رکھی ہوتی ہیں جو اس طرح بنے ہوتے ہیں کہ "تقاطعی اشعاع" ("cross-fire") سے نہ صرف نوساخت ہی کی تشعیع ہو بلکہ جہاں تک ہو سکے اردگرد کے خلوی اور لمفی میدان کی بھی تشعیع ہو جائے، جس میں ممکن ہے کہ خبیث خلیات نفوذ کر گئے ہوں۔ پلاٹینم کی دھات کا استعمال اسلئے کیا جاتا ہے کہ یہ ریڈیئم سے خارج شدہ "بیٹا" شعاعوں ("β"-rays) کو الگ کرنے کے لئے بہترین مقطار ہے، اور جیسا کہ تجربہ سے ظاہر ہوا ہے یہی شعاعیں تندرست بافتوں میں تنخز اور "ریڈیئم کے احتراقات" ("radium burns") کے پیدا کرنے کی بیشتر ذمہ دار ہیں۔ ۰،۶ ملی میٹر پلاٹینم ۹۹،۹ نیصدی مضر بیٹا شعاعوں کو جذب کرلیتا ہے۔ دوسری دھاتوں مثلاً ایلومینیئم، پیتل، تانبے، سیسہ، چاندی، اور سونے میں بھی تقطیری خواص موجود ہیں، اور یہ پردوں کے لئے موزوں ہیں، لیکن یہ زیادہ موثر نہیں، اور اس لئے دھات کی نسبتہً زیادہ موٹائی کی ضرورت ہوتی ہے۔ مناسب پردوں کے استعمال کی اہمیت پر جتنا بھی زور دیا جائے کم ہے، کیونکہ "گاما" شعاعوں ("γ"-rays) کے خلاف "بیٹا" شعاعوں کا فعل غیر انتخابی ہوتا ہے، اور یہ تندرست اور خبیث خلیات دونوں کو تقریباً مساوی طور پر تباہ کر دیتی ہیں۔

"پیرس کی ترکیب عمل" ("Paris technique") کا جسے ریڈیم کے ادارہ (Institut du Radium) کے ریگاڈ (Regaud) اور لیکیسین (Lacassagne) نے پیش کیا ہے، مقصد یہ ہے کہ تمام خبیث خلیات کو ایک ہی طویل علاج کے دوران میں تباہ کر دیا جائے۔ یہ طریقہ اس نظریہ پر مبنی ہے کہ اگر خبیث خلیات کی اتنی تشعیع کی جائے کہ وہ ان کو تباہ کرنے کے لئے کافی نہ ہو تو ان میں بعد کے الساقات کے لئے کسی قدر مناعت پیدا ہو جاتی ہے۔ ممکن ہے کہ طبعی بافتوں میں اسی طرح کی ایک تدریجی حساسیت پیدا ہو جاتی ہو، کیونکہ جو سرطانی سلعات ریڈیم کے علاج کے بعد پیدا ہوتے ہیں ان کا علاج خاص طور پر بہت مشکل ہوتا ہے۔

پیرس کے علاج کے لئے پلاٹینم کی چھ نلیاں جن میں ریڈیم سلفیٹ ہوتا ہے، درکار ہوتی ہیں (دیکھو شکل ۳۲۶، ج)۔ ان میں سے چار میں ۱۳،۳۳ ملی گرام ریڈیم کا نمک ہوتا ہے، اور دو میں ۶،۶۶ ملی گرام۔ ہر ایک نلی ۲۰ ملی میٹر لمبی ہوتی ہے، اور ریڈیم اسکے وسطی ۱۵ ملی میٹر میں ہوتا ہے۔ یہ نلیاں دو گروہوں یعنی رحمی اور مہبلی میں تقسیم ہیں، جن میں سے ہر ایک میں ۱۳،۳۳ کی دو اکائیاں اور ۶،۶۶ ملی گرام کی ایک اکائی ہوتی ہے۔ رحم میں استعمال کرنے کی نلیاں ۱،۵ ملی میٹر اور مہبل میں استعمال کرنے کی صرف ۱ ملی میٹر موٹی ہوتی ہے۔

543 ریڈیم کے لگانے سے ایک دن پہلے عنق کو متسع کر لیا جاتا ہے، اور اگر اس عملیہ کے بعد تپش میں کوئی اضافہ ہو جائے تو بافتوں کی تشعیع کو ملتوی کر دیا جاتا ہے۔ پیرس کی سریریات گاہ (Paris clinic) میں جرف (curettage) یا بافتوں کو کھرچنے کا کوئی عمل نہیں کیا جاتا۔ ریڈیم کا درون رحمی الساق تین رحمی نلیوں کے داخل کرنے سے کیا جاتا ہے جو ربڑ کے ایک پتلے سے غلاف میں، جس کی موٹائی ۱،۵ ملی میٹر ہوتی ہے، اس طرح رکھی ہوتی ہیں کہ ان کے سرے ایک دوسرے سے ملے ہوتے ہیں (دیکھو شکل ۳۲۶، ا اور ب)۔ رحمی نلی کہفۂ رحم کے تمام طول میں قعر سے لیکر فم خارجی تک آنی چاہیئے، اور اگر رحم غیر معمولی طور پر بڑا ہو تو تین نلیوں کی بجائے، جن کا عموماً استعمال کیا جاتا ہے، چار نلیاں استعمال کی جا سکتی ہیں۔

نزد رحمہ جات کی تشعیع ۱۳،۳۳ ملی گرام اکائی کے مہبل کے ہر جانبی قبوہ میں رکھنے سے

کی جاتی ہے ۔ ریڈیئم کی ہر ایک نلی کاگ کے مرکز میں جمادی جاتی ہے تاکہ ۵ ملی میٹر ثانوی تجیب (secondary screenage) قائم ہو جائے (دیکھو شکل ۳۲۶ ، س)، اور ایک

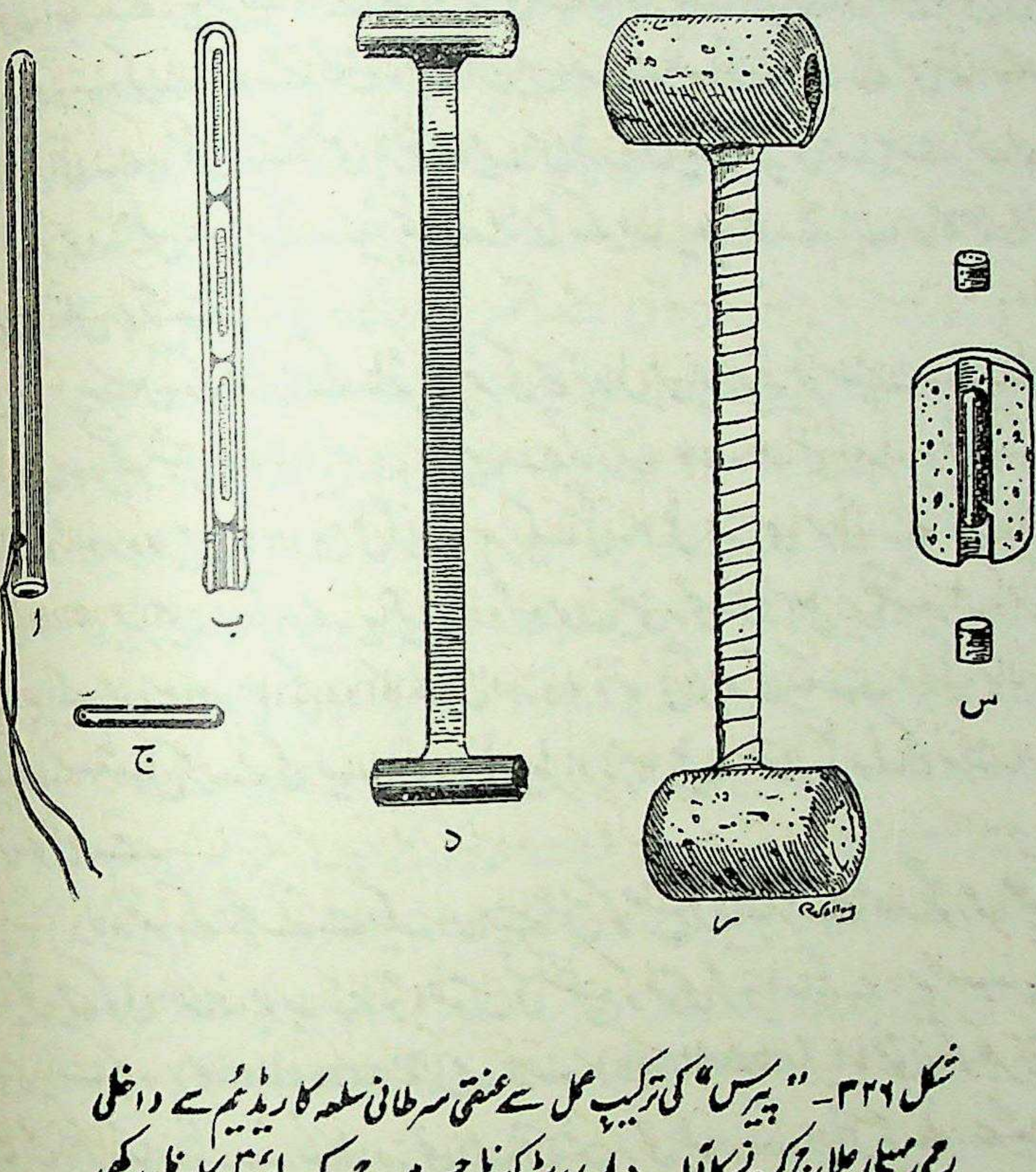

شکل ۳۲۶ ۔ ’’ پیرس ‘‘ کی ترکیبِ عمل سے عنقی سرطانی سلعہ کا ریڈیئم سے داخلی رحمی مہبلی علاج کرنے کا آلہ ۔ (ا) ربڑ کی نلی جس میں رحم کے لئے تابکار نلی رکھی جاتی ہے ۔ (ب) ربڑ کی نلیوں میں تابکار نلیوں کی ترتیب ۔ (ج) ریڈیئم کی نلی ۔ (د) مہبلی متقوم (vaginal colpostat) کا فلزاتی حصہ ۔ (م) مہبلی متقوم جو لگانے کے لئے طیار کیا گیا ہے ۔ (س) مہبلی متقوم کے کاگ میں ریڈیئم کی نلی کو بٹھا دیا گیا ہے ۔

کمانی دار آلہ سے جس کا نام "مہبلی منقوم" ("colpostat") ہے اسے آسانی سے لگا دیا جاتا ہے (دیکھو شکل ۳۲۶ ، ل اور م)۔ جب مہبلی منقوم ٹھیک بیٹھ جاتا ہے تو کاگ کے ملصقات (cork applicators) کے طویل محور سہمی مستوی میں واقع ہوتے ہیں، اور متناظر مہبلی قبوں کے ساتھ لگے ہوتے ہیں جن سے یہ دھات کے حلقہ سے الگ ہوتے ہیں۔ اس کا اثر یہ ہوتا ہے کہ رباطات عریض کے قاعدوں کے وسیع رقبہ جات کی تشعیع ہو جاتی ہے۔ ایک تیسری مہبلی نلی کے، جس میں ۶۶، ۶ ملی گرام ریڈیم عنصر ہوتا ہے، وسطی محل میں داخل کرنے سے جہاں یہ مہبلی عنق سے متماس رہتی ہے، یہ عمل مکمل کر دیا جاتا ہے (دیکھو شکل ۳۲۷)۔ رحمی نلی پانچ دن تک علی محلہ رہنے دی جاتی ہے۔ مہبلی ملصقات کے لئے یہ مناسب ہوتا ہے کہ ان کو اسی متناظر مدت کے لئے ہر روز نکال کر پھر داخل کر دیا جائے کیونکہ ایک عفونت زدہ کہف میں زیادہ عرصہ تک محبوس رہنے سے یہ سرائت کو ہوا کرتے ہیں۔ اس قسم کی سرائت کے خطرہ کو اقل بنانے کے لئے کسی دافع عفونت غسول مثلاً "ڈٹال" ("Dettol") یا "نیومانسال" ("Neo-monsol") سے مہبل کا روزانہ نطول کرنا چاہیئے۔ بعض حالتوں میں مہبل کے انقباض کی وجہ سے مہبلی منقوم (colpostat) کا داخل کرنا غیر ممکن ہوتا ہے، ایسی صورت حالات میں ہم نے ربڑ کے چھوٹے چھوٹے اسطوانہ نما "ساربو" ("Sorbo") اسفنجوں کو جنہیں دافع عفونت گاز کے ٹھونسنے سے اپنے محل پر قائم رکھا جاتا ہے کاگ کے استوار ملصقات کا مفید بدل پایا ہے۔ جن اصابات میں قنال رحم بند ہو ابتدائے علاج میں صرف مہبلی علاج ہی اختیار کرنا چاہیئے۔ دو تین دن میں فم خارجی کا شناخت کرنا اور اسے متسع کرنا عام طور پر ممکن ہو جاتا ہے۔ اسکے بعد رحمی الساق کی ابتدا کیجا سکتی ہے۔ پیرس کے طریقۂ علاج میں ریڈیم کے مکمل معتاد کا اندازہ ۸۰۰۰ ملی گرام عنصری ساعات کیا جا سکتا ہے، اور اس عدد سے صرف استثنائی صورتوں میں تجاوز کیا جاتا ہے۔

ریڈیم سے راست علاج کرنے کا تکملہ اب ہمیشہ علاج بعید سے کیا جاتا ہے جو "ریڈیم بمب" یا گہری لاشعاعوں کے ذریعہ سے انجام دیا جاتا ہے۔ ان دونوں طریقوں کے لئے مریضہ کا کسی ادارہ میں پندرہ سے لیکر پچیس دن تک رہنا لازمی ہوتا ہے، کیونکہ شکمی "میدانوں" (abdominal "fields") کی ایک مختلف تعداد کی تشعیع ضروری ہوتی ہے، اور ایک دن میں صرف ایک ہی میدان کی تشعیع کی جا سکتی ہے۔ ۴ ملی گرام "ریڈیم بمب"

کی صورت میں عام طور پر آٹھ میدانوں، یعنی دو مقدم، دو جانبی، دو موخر، اور دو موخر تحتانی، پر جلد سے ۱۰ سنٹی میٹر کے فاصلہ سے عمل کیا جاتا ہے۔ پورا انکشف دس گھنٹہ کا ہوتا ہے، اور پہلے السافات پلاٹینم کے ۱ ملی میٹر پردہ میں سے تین یا چار گھنٹوں کے لئے کئے جاتے ہیں۔

جہاں تک گہری لاشعاعوں کا تعلق ہے، اس طریقہ سے ابھی تک بہترین نتائج حاصل ہوئے ہیں جنکی تکمیل سیٹز (Seitz) اور ونٹز (Wintz) نے کی ہے اور جسے میونچ کے ریڈیم کے ادارہ (Munich Radiological Institute) میں ایف۔ والٹز (F. Voltz) نے اختیار کیا ہے۔ میونچ کی سریریاتگاہ (Munich Clinic) میں رحم کے سرطانی سلعہ کیلئے النسب معتادی اکائی "جلدی معتادی کی اکائی" ("unit skin dose") کے ۹۰ تا ۱۱۰ فیصدی کے درمیان معین کی گئی ہے، اور اسے اقل تصور کیا جاتا ہے۔ چھ الساقات انجام دئے جاتے ہیں، اور بڑے بڑے میدانوں کی یکے بعد دیگرے ایسی سمت میں تشیع کی جاتی ہے کہ شعاعیں رحم پر قطع کرتی ہیں۔ "چھ السافات سے جو توانائی بہم پہنچتی ہے اس سے جلدی معتادی کی اکائی کا ۹۰ تا ۱۱۰ فیصدی

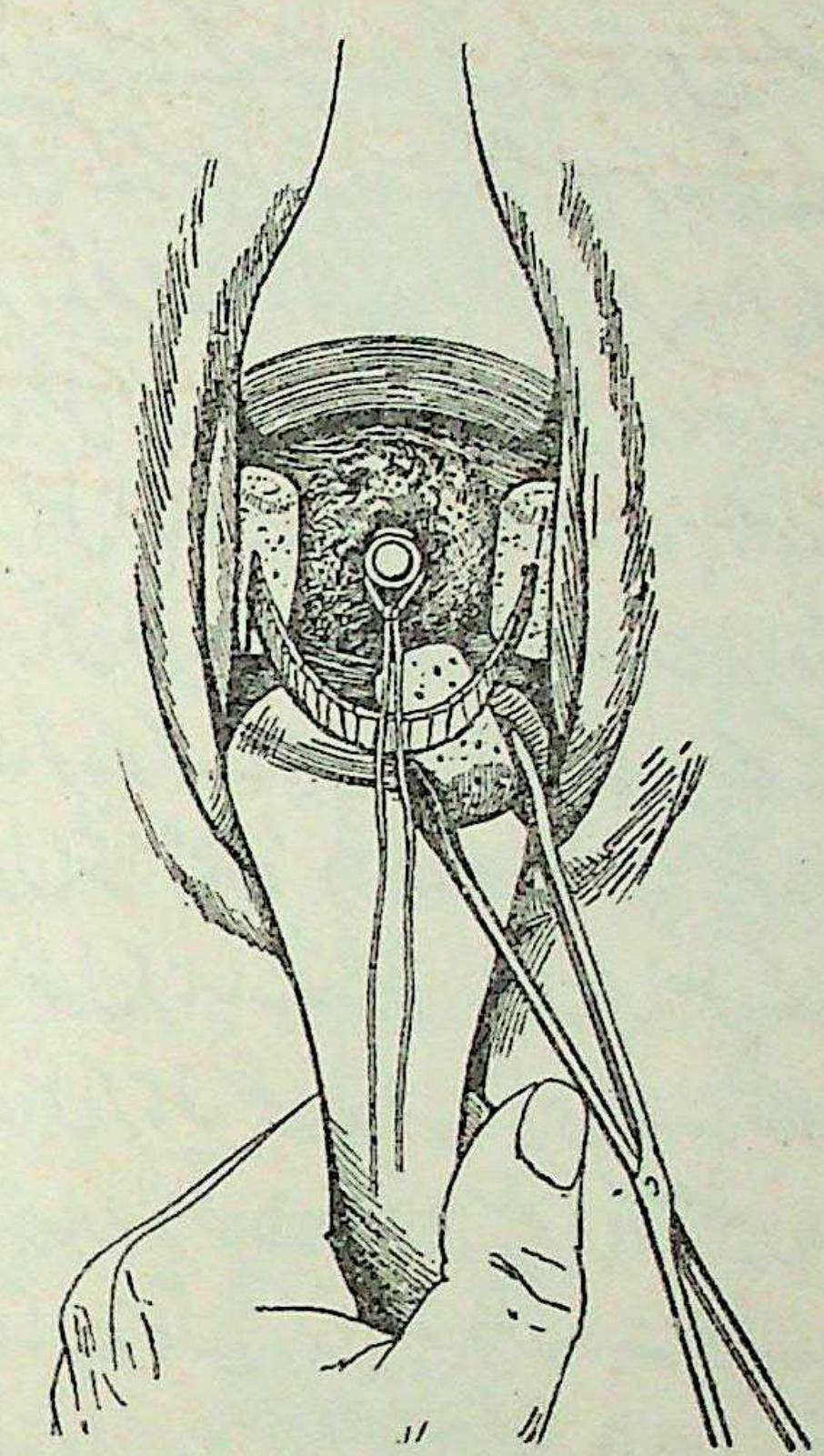

شکل ۳۲۷۔ رحمی مہبلی آلہ کے اوضاع، عنق کے سرطانی سلعہ کے "پیرس" کے علاج میں۔ دررحمی ملساق (ریڈیم کی نلیاں ربڑ کی نلی میں) داخل کر دیا گیا ہے۔ مہبلی مقوم کے جانبی تابکار حصے جانبی قبودوں میں اپنی مناسب وضع پر ہیں۔ ان کے درمیان ایک وسطی تابکار منبع رکھا جانے والا ہے۔

مطلوبہ اقل معتاد حاصل ہو جاتا ہے" (والٹز: Voltz)۔

سٹاکہالم کی ترکیب عمل کئی اہم اعتبارات سے پیرس کی ترکیب سے مختلف ہے۔ اس کا اصول یہ ہے کہ ریڈیم کی نسبتہً زیادہ مقدار کا استعمال بھاری تجمیب سے کیا جاتا ہے، اور اسے کم عرصہ کے لئے لگایا جاتا ہے۔ عموماً تین مختصر الساقات انجام دئے جاتے ہیں، اور علاج کی مدت تین یا چار ہفتہ قرار دی گئی ہے۔

ہر علاج کے لئے عموماً بیس گھنٹہ سے زائد عرصہ درکار نہیں ہوتا، اور اس سلسلہ میں حقیقی مدت کی کمی بیشی کا انحصار ریڈیم کی مستعملہ مقدار کی کمی بیشی پر ہے۔ دوسرا الساق پہلے کے ایک ہفتہ بعد عمل میں لایا جاتا ہے، اور تیسرا اور آخری دوسرے کے دو یا تین ہفتہ بعد انجام دیا جاتا ہے۔ پیرس کے طریقہ کی طرح اس طریقہ میں بھی ریڈیم سلفیٹ خاص ظروف میں کہفۂ رحم اور نزد رحمہ دونوں کو راستہ مہبل لگایا جاتا ہے۔ تین الساقات کا مجموعی معتاد ...و٦ تا ...و، ملی گرام عنصری ساعات ہے، اور اس میں سے دو تہائی مہبلی ہے اور ایک تہائی دررحمی۔

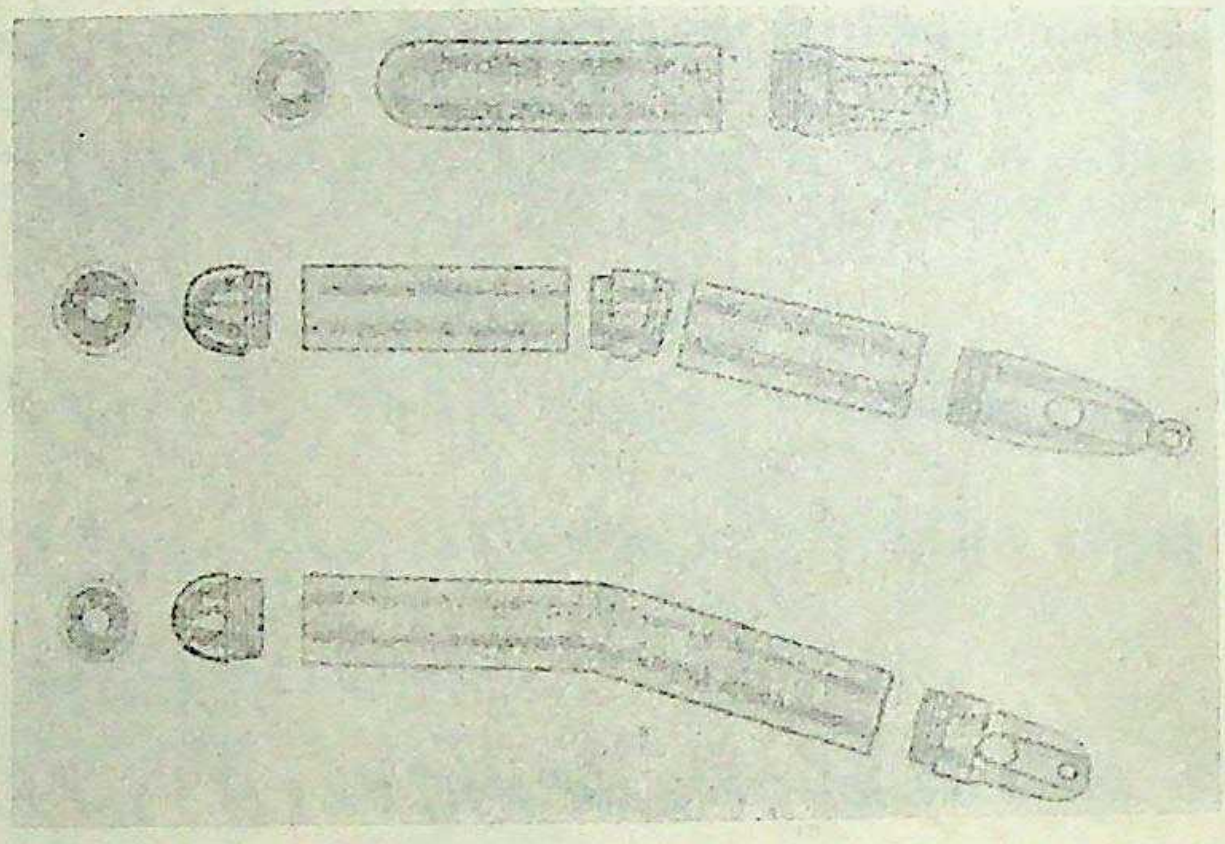

شکل ۳۲۸۔ دررحمی استعمال کیلئے ملساقات (applicators) جو سرطانِ رحم کا ریڈیم سے سٹاکہالم کے طریقہ سے علاج کرنے میں مستعمل ہیں۔

فارسل (Forsell) اور ہیمین (Heyman) کا یہ مشورہ ہے کہ جملہ مہبلی معتاد

۳،۵۰۰ ملی گرام عنصری ساعات سے زائد نہ ہونا چاہئے کیونکہ زیادہ معتاد سے معائے مستقیم کو شدید نقصان پہنچنے کا خطرہ ہوتا ہے۔ ایک ماہ کے علاج کے عرصہ میں جملہ اوسط دررحمی معتاد ۲،۶۰۰ ملی گرام عنصری ساعات سے زائد نہ ہونا چاہئے گو دیوارِ رحم کی موٹائی کی وجہ سے ۳،۰۰۰ ملی گرام عنصری ساعات کا معتاد بھی گاہے گاہے استعمال کیا جا سکتا ہے۔ ریڈیم کی جو مقدار استعمال کی جاتی ہے اس کا انتخاب مزاولتِ فن میں اس لحاظ سے کیا جاتا ہے کہ ہر الساق چوبیس گھنٹہ میں ختم ہو جائے۔ مندرجہ ذیل سطور معیاری اصابہ میں علاج کی مثال کے طور پر پیش کئے جا سکتے ہیں۔

پہلا الساق۔

رحم میں (۴ نلیاں) ۴۰ ملی گرام عنصر × ۱۹ ساعات = ۷۶۰ ملی گرام عنصری ساعات
مہبل میں (۱۲ نلیاں) ۷۰ ملی گرام عنصر × ۱۹ ساعات = ۱،۳۴۰ ،،

دوسرا الساق (۷ دن بعد)۔

رحم میں (۱ نلی) ۴۳ ملی گرام عنصر × ۲۱ ساعات = ۹۰۰ ملی گرام عنصری ساعات
مہبل میں (۱۰ نلیاں) ۷۱ ملی گرام عنصر × ۲۱ ساعات = ۱،۴۹۰ ،،

تیسرا الساق (۱۴ دن بعد)۔

رحم میں (۱ نلی) ۳۸ ملی گرام عنصر × ۱۹ ساعات = ۷۲۰ ملی گرام عنصری ساعات
مہبل میں (۱۰ نلیاں) ۸۰ ملی گرام عنصر × ۱۹ ساعات = ۱،۵۲۰ ،،

لہٰذا اس اصابہ میں ریڈیم کا مجموعی مستعملہ معتاد یہ ہوا۔

رحم میں .... ۲،۳۸۰ ملی گرام عنصری ساعات
مہبل میں .... ۴،۵۰۰ ،،

سٹاکہالم کے طریقہ سے عنق کے سرطانی سلعہ کا علاج کرنے میں مقطار، جو ریڈیم کی نلیوں اور ظروف پر مشتمل ہوتا ہے، ہمیشہ ایک ہی رہتا ہے اور یہ سیسہ کے ۳ ملی میٹر پردہ کا متناظر ہوتا ہے۔ مزید برآں غیر پیچیدہ اصابات میں ملساقات کے درمیان کا وقفہ غیر متغیر رہتا ہے۔ اس ترکیبِ علاج میں پلاٹینم کی نلیوں اور مختلف ظروف کی ایک کافی تعداد استعمال کی جاتی ہے۔ مختلف جسامت اور شکل کے بہت سے ظروف (containers) کا پاس ہونا نہایت مفید ہے کیونکہ اس سے جراح ریڈیم کے

546

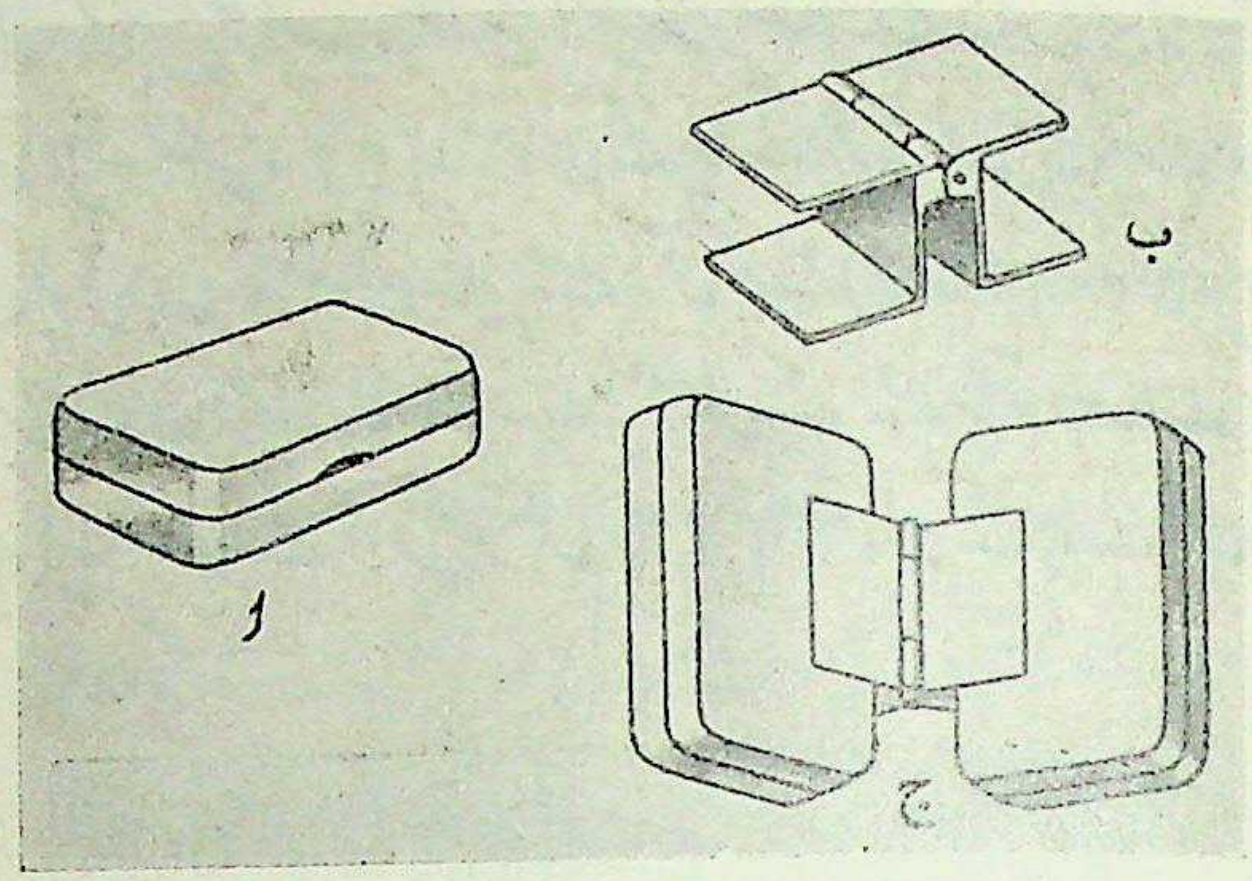

شکل ۳۲۹-(ا) ریڈیم کی سوئیوں کے لئے چپٹا صندوقچہ- (ب) چٹکی دار بند (Clip Fastener)-(ج) صندوقچے جن کو چٹکی دار بند سے جوڑ دیا گیا ہے (ہیمین کے مطابق)-

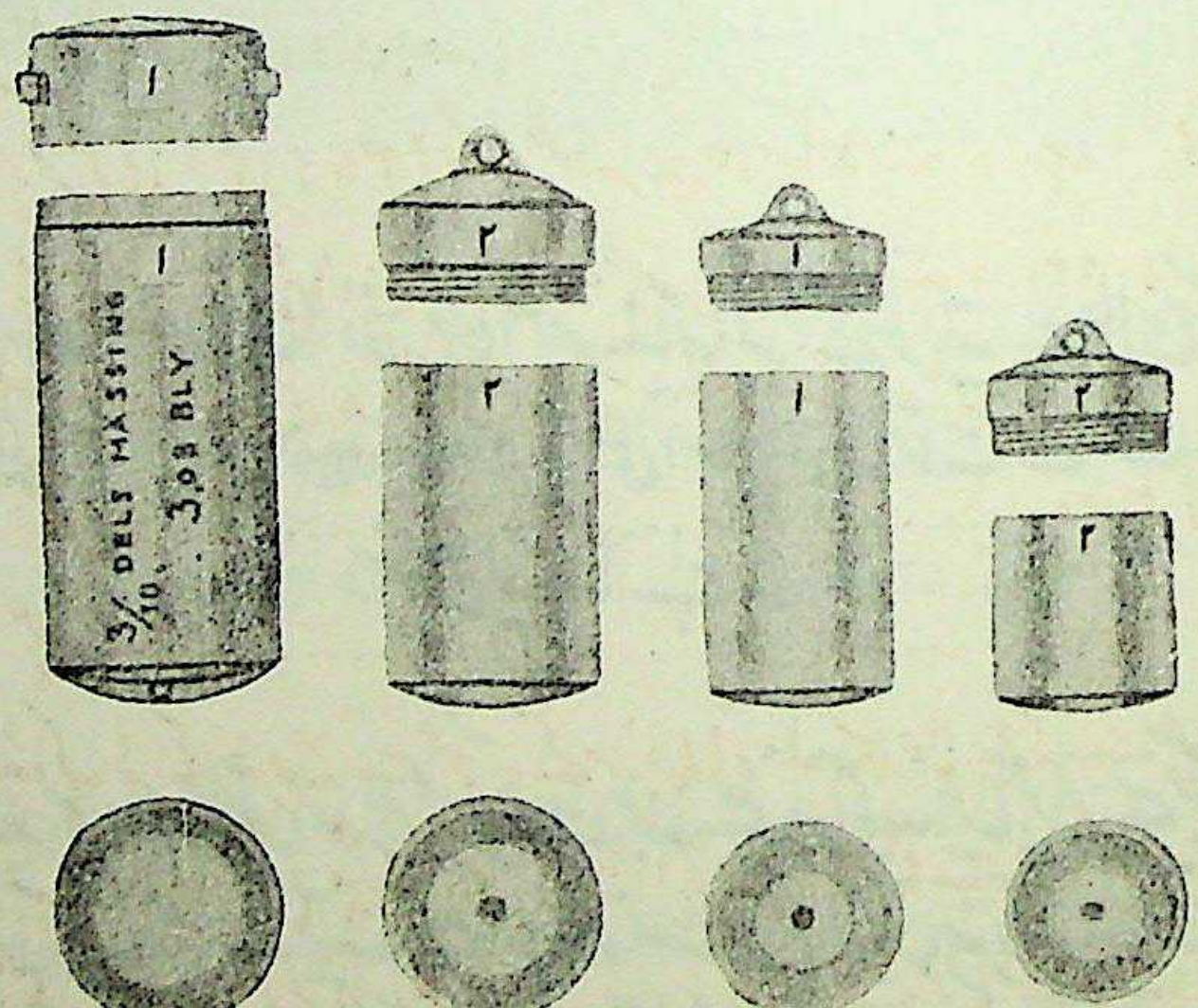
۱
۱
3/10 DELS MASSING
3,03 BLY
۲
۲
۱
۱
۲
۲

شکل ۳۳۰- ریڈیم کے علاج کی "سٹاکہلم" کی ترکیب میں پہلی استعمال کیلئے اسطوانے-

مقامی علاج کے ایک اہم ترین اصول کے مطابق عمل کر سکتا ہے، یعنی وہ ہر مریضہ میں مقامی صورتِ حالات کے مطابق ترکیب علاج اختیار کر سکتا ہے۔ دررحمی استعمال کے لئے اسطوانی لمساقات (دیکھو شکل ۳۲۸) استعمال کئے جاتے ہیں، جن میں ایک، دو یا چار نلیاں ایک سیدھ میں ہوتی ہیں۔ استعمال سے پہلے رحمی کیسہ (uterine capsule) پر ایک دوسرا غلاف یا ربڑ کا پردہ چڑھا دیا جاتا ہے۔ مہبل کے لئے یا تو دھات کے چپٹے صندوقچے (دیکھو شکل ۳۲۹) یا اسطوانے (دیکھو شکل ۳۳۰) استعمال کئے جاتے ہیں۔ بعض صندوقچے 547

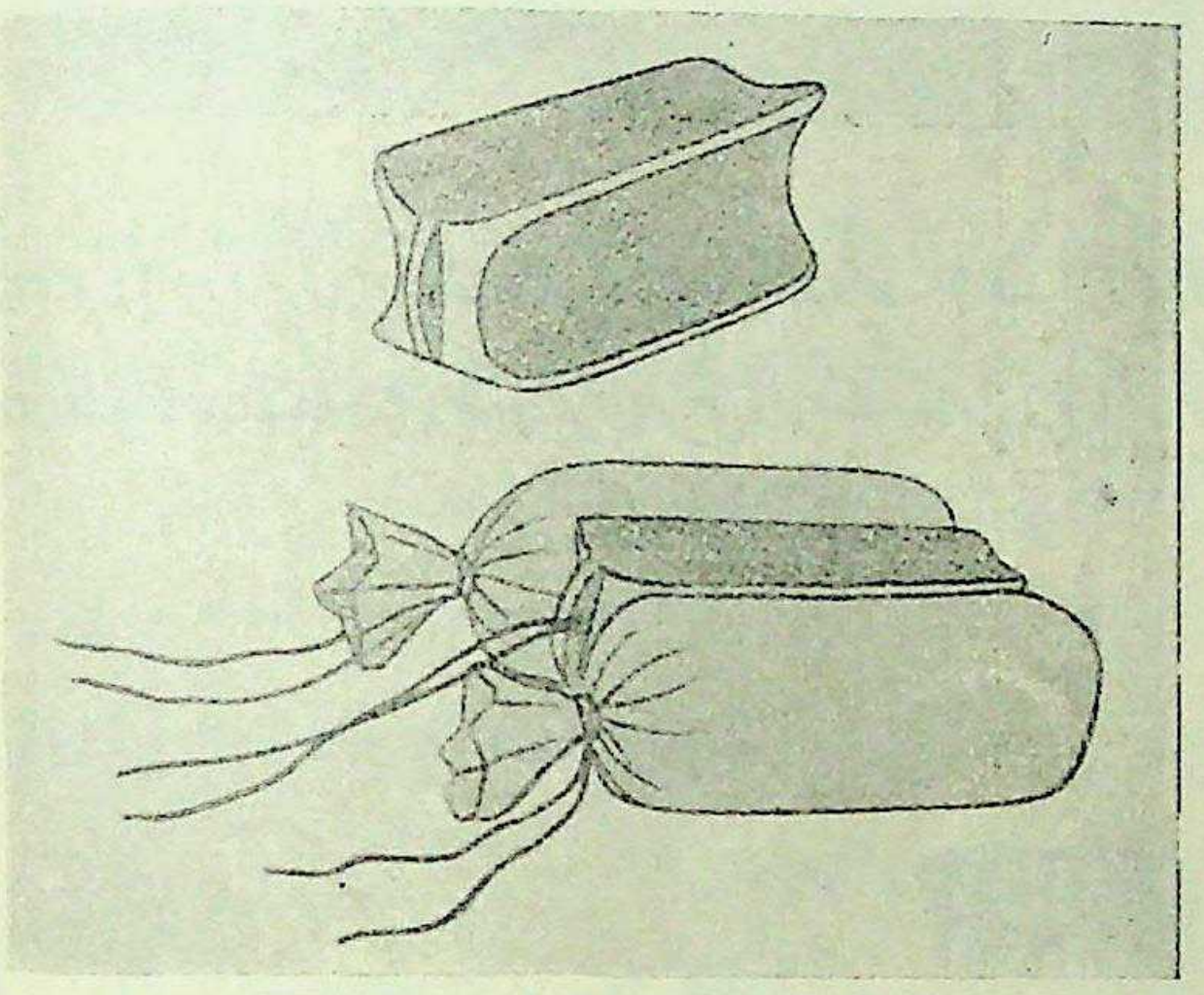

شکل ۳۳۱۔ "کاس نما" تقرح کا "سٹاکہالم" کے طریقہ سے علاج کرنے کے لئے "سلج" ("Sledge") جو مہبلی اسطوانی لمساقات کے ساتھ استعمال کیا جاتا ہے۔

قائم الزوایا ہوتے ہیں اور بعض مربع، اور ان میں سے ہر ایک میں تین سے لیکر بارہ تک پلاٹینم کی نلیاں ہوتی ہیں۔ جب ایک سے زیادہ صندوقچوں کی ضرورت ہوتی ہے، تو لمساقات کو ان کے محل پر قائم رکھنے اور مہبل کو تاننے کے لئے دھات کی چٹکیاں (دیکھو شکل ۳۲۹ ب اور ج) استعمال کی جاتی ہیں، اور اس طرح ریڈیم حوض کی جانبی دیواروں کے جس قدر ممکن ہو سکتا ہے قریب آ جاتا ہے۔ جب کاس نما قرحہ موجود ہوتا ہے تو موزوں ترین طر

ایک یا دو اسطوانے ہوتے ہیں جو اتنے لمبے ہوں کہ قرحہ کی گہرائی تک پہنچ جائیں اور اتنے بڑے ہوں کہ ان سے کہفہ پُر ہو جائے۔ اسطوانوں کو ان کے محل پر برقرار رکھنے کے لئے سلولائڈ کا ایک ”سلج“ (”sledge“) (دیکھو شکل ۳۳۱) مفید ہوتا ہے۔ اور اس کا ایک اور فائدہ یہ ہوتا ہے کہ یہ کیسوں کو باہر کی سمت میں حوض کی جانبی دیوار کی طرف دبائے رکھتا ہے۔ بالید کی منتفطر (fungating) ”گوبھی نما“ قسم کی بالیدوں کے لئے تراش دار ”مخروطی“ ملساقات (”cone“ applicators) (دیکھو شکل ۳۳۲) مناسب ہوتے ہیں، اور انکی الگ الگ تراشیں دھات کی چھوٹی چھوٹی علیحدگی پذیر چٹکیوں سے جوڑ دی جاتی ہیں۔

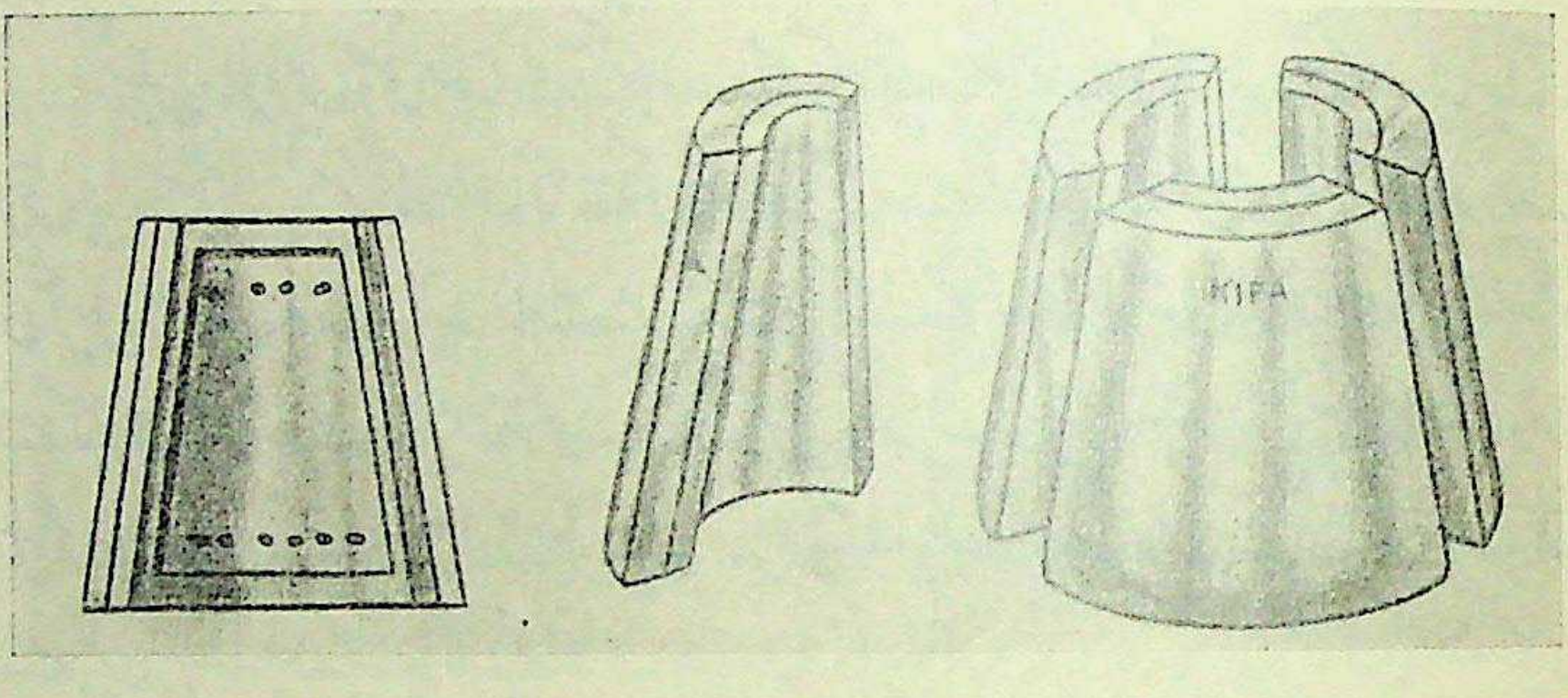

شکل ۳۳۲۔ مجوف ”مخروطی“ ملساق (Hollow ”Cone“ Applicator) کی تراشیں جن کو ”گوبھی نما“ بالید کا ”سٹاکہالم“ کے طریقہ سے علاج کرنے کے لئے ترتیب دی گئی ہے۔

548 استعمال سے پہلے تمام مہبلی ملساقات کو ایک لفافہ میں بند کر دیا جاتا ہے جو پتلے کاغذ کی دو تہوں اور روئی کی تہ اور روغنی ریشم (oiled silk) کی ایک تہ کے ایک غلاف پر مشتمل ہوتا ہے (دیکھو شکل ۳۳۱)۔ اس آلہ کو اس کے محل پر مضبوط حمول لگانے سے یا گاز کے بھراؤ سے قائم رکھا جاتا ہے۔ اس مقصد کو عمدگی سے حاصل کرنے کے لئے ہیمین، ہالم، دوئن (Doyen) یا پوزی (Pozzi) کے دو چپٹے مہبلی بازکش ضروری ہوتے ہیں۔

ایک بازکش ریڈیم کے ملساق کو سلعہ کے مقابل دباتا ہے، اور دوسرا مہبل کی موخر دیوار اور معائے مستقیم کو پیچھے کی طرف کو دباتا ہے۔ درمیان کی جگہ میں گاز بہت مضبوطی اور احتیاط سے ٹھوس دی جاتی ہے تاکہ ریڈیم کے فوحہ (radium emanation) سے معائے مستقیم حتی الامکان دور ہٹ جائے۔

ریڈیم ہیمٹ (Radiumhemmet) میں یہ علاج معدم حس کے سونگھانے کے بغیر کیا جاتا ہے۔ ریڈیم کے لگانے سے پہلے مارفیا کا ایک زیر جلدی اشراب دید یا جاتا ہے، اور اکثر اصابات میں یہی کافی ثابت ہوتا ہے۔ ریڈیم کے لگانے کے وقت مثانہ بینی روزمرہ کے دستور کے طور پر انجام دی جاتی ہے۔ بالید کی سطح بنزین (benzene) سے صاف کر دی جاتی ہے، اور چھوٹا سا ٹکڑا خرد بینی مقاصد کیلئے الگ کر لیا جاتا ہے۔

سنین حال میں اصلی معیاری ترکیب عمل کی ایک خفیف سی ترمیم سے کام لیا جاتا ہے۔ لازمی فرق یہ ہے کہ ریڈیم کے الساقات کی تعداد تین سے گھٹا کر دو کر دی گئی ہے اور بعد میں علاج کی تکمیل دونوں مقدم میدانات میں سے ہر ایک کا گہری لاشعاعوں سے تین مرتبہ تکشیف کرنے سے کر دی جاتی ہے۔ ہر مکمہ ترکیب علاج میں ہر الساق پر مستعملہ ریڈیم کا معتاد رحم میں ۱۲۰۰ ملی گرام عنصری ساعات، اور مہبل میں ۲۰۰۰ ملی گرام عنصری ساعات ہے، اور دوسرا علاج پہلے سے تین ہفتہ بعد کیا جاتا ہے۔

شعاعی علاج کے بعد مقامی عود مرض کا تدارک "تابیر" ("needling")، سطحی الساق، یا جراحی استیصال سے کیا جا سکتا ہے۔ علاج کو از سر نو شروع کرنا صرف اسی حالت میں جائز قرار دیا جا سکتا ہے جبکہ کوئی بہت چھوٹا سا منفرد خبیث کر بیچہ مندمل نہ ہو۔ دو یا دو سے زیادہ سوئیوں کے ساتھ جن میں ۵ یا ۱۰ ملی گرام ریڈیم عنصر ہو، ۱ سنٹی میٹر کے فاصلہ سے تین یا چار گھنٹہ کے لئے ادخال انبوبہ (intubation) کی آزمائش کی جا سکتی ہے۔ منفرد مہبلی سروحات (میٹاسٹیسیز) کے لئے سطحی الساق بہترین ہے، اور معتاد ۵۰۰ تا ۶۰۰ ملی گرام ساعات سے متجاوز نہ ہونا چاہئے۔ اگر اس سے زیادہ معتاد کا استعمال کیا جائے تو بافتوں کے تنخر کے بسرعت واقع ہونے کا احتمال ہوتا ہے، اور ممکن ہے کہ اس کے بعد ناسور بن جائے۔

ریڈیم کے علاج کا خواہ کوئی سا طریقہ بھی استعمال کیا جائے، اور یورپ

اور امریکہ کی سرریات گاہوں میں معیاری ترکیبِ عمل کی کئی ایک مرممہ صورتیں رائج بھی ہیں، لمفی میدان کے سرطانی نفوذ کا کامیابی سے تدارک کرنے کا مسئلہ ابھی تک عملی طور پر حل نہیں ہوا۔ ابتدائی مدارج کے سرطانِ عنق کے ۳۰ فیصدی اصابات میں خِطی عروقِ لمف ماؤف ہوجاتے ہیں، اور یہ ظاہر ہے کہ شفایابی کے لئے تنہا رحم اور حبل کے لئے ریڈیم کا مقامی الساق ناکافی ہے۔ ان بیرونی خطرناک لمفی خطوں کے تدارک کے لئے جو ذرائع اختیار کئے جاسکتے ہیں ان کا استقصا و ریڈیم کی شکمی تنصیب، "ریڈیم کے بموں" اور "عمیق" یا ارلا نجن کے لاشعاعی علاج کے ذریعہ سے کیا جا رہا ہے۔ شکم کو براہِ راست ریڈیم لگانے کی کوشش گینٹ میں ڈیلس (Deals) نے، اور اس ملک (انگلستان) میں ڈونیلڈسن (Donaldson) سٹینلے ڈاڈ، (Stanley Dodd) ایلک بورن (Aleck Bourne) اور ہم نے کی ہے، لیکن معلومات کی موجودہ صورتِ حالات اور اس جدید تحقیقات کے مدنظر جو "ریڈیم بمب" اور علاج "بالشعاعہ" ("beam" therapy) کے متعلق ہوئی ہے اس موضوع پر زیادہ تفصیل سے بحث کرنا قبل از وقت معلوم ہوتا ہے۔

شعاعی علاج کے نتائج۔ سرطانِ عنق کے شعاعیاتی علاج کے نتائج کا تخمینہ کرنے اور خاصکر ان سے اُن نتائج کا مقابلہ کرنے کے لئے جو خالصتہً جراحی ذرائع سے حاصل ہوتے ہیں بعض امور کا ذکر کرنا ضروری ہے۔ اعداد و شمار کے اغراض کے لئے عموماً پنج سالہ اساس کو شفایابی کے اشاریہ کے طور پر اختیار کیا جاتا ہے، اگرچہ جیسا کہ بونی نے بیان کیا ہے اس فرضی معیار کے یہ معنی تسلیم نہیں کئے جاسکتے کہ عودِ مرض کے خطرہ سے مطلق مناعت حاصل ہوجاتی ہے جیسا کہ تجربہ سے ظاہر ہے۔ مزید براں علاج کی اہمیت کا صحیح اندازہ کرنے کے لئے یہ ضروری ہے کہ اصابات کی مدارج مرض کے مطابق جماعت بندی کی جائے (دیکھو صفحات 540 اور 541)۔ درجۂ اول و دوم میں جو نتائج حاصل ہوتے ہیں وہ ان نتائج سے نہایت بہتر ہوتے ہیں جو درجۂ سوم و چہارم میں حاصل ہوتے ہیں، اور موخر الذکر کو شفاپذیری کی کل یا مطلق شرح میں شامل کرنے سے شعاعی علاج کی اہمیت کے متعلق غلط خیالات کے پیدا ہوجانے کا احتمال ہے۔ بدقسمتی سے یہ ایک واقعہ ہے کہ کثیر التعداد عورتیں علاج کیلئے اس وقت کوشش کرتی ہیں جب کہ مرض لاعلاج درجہ کو پہنچ چکتا ہے۔ آج کل اس قسم کے بہت سے مریضوں کا شعاعی علاج کیا جاتا ہے جس سے

ان کے علامات میں معتدبہ تخفیف ہوجاتی ہے، لیکن شفا نہیں ہوتی۔ درجۂ سوم و چہارم کے اعداد کو شامل کرنے سے شفاپذیری کی کل شرح میں قدرتاً کمی واقع ہوجاتی ہے، اور اس امر کا خیال رکھنا چاہیئے۔ ان امور کی بیّن مثال ان مجموعی اعداد میں ملتی ہے جو برطانیہ عظمیٰ کے ریڈیم کے قومی مراکز (نیشنل ریڈیم سنٹرس) سے شائع ہوئے ہیں۔ ۱۹۲۱ء اور ۱۹۲۶ء کے درمیانی عرصہ میں بشمول ہر دو سنہ، چھ قومی مراکز میں ۵۰۷ مریضوں کا علاج کیا گیا اور پانچ سال کے ختم ہونے پر ۵۶ عورتیں زندہ اور تندرست رہیں، گویا شفاپذیری کی مطلق شرح ۱۱ فیصدی رہی۔ ان ۵۰۷ مریضوں میں ۳۴ مریض اس وقت زیر علاج آئے جبکہ مرض ابتدائی درجہ میں تھا، چھیاسی اصابات حائد تھے، اور ۳۸۷ "ناقابل عملیہ"۔ ۳۴ اصابات میں سے، جن میں مرض ابتدائی درجہ میں تھا، ۲۰ عورتیں پانچ سال کے اختتام تک زندہ رہیں، گویا شفاپذیری کی شرح فیصد ۵۸،۹ رہی۔ اساسی مدت کے اختتام پر اصاباتِ حائد میں سے صرف ۱۰،۶ فیصدی مریض زندہ رہے، اور "ناقابل عملیہ" اصابات میں سے جو کل اصابات کا ۷۵ فیصدی تھے، صرف ۶،۷ فیصدی مریض زندہ رہے۔

اِن اعداد کا مقابلہ ڈانیلڈسن کے اعداد سے کیا جاسکتا ہے جو اس نے حال ہی میں امریکہ اور یورپ کی مشہور و معروف سریریات گاہوں سے جمع کرکے ترتیب دئے ہیں۔ اس اصول کے مدنظر کہ جنیوا کی جماعت بندی کے مطابق درجۂ اول و دوم (دیکھو صفحہ 540) قابل عملیہ ہوتے ہیں، ڈونیلڈسن[1] نے مندرجۂ ذیل اعداد پیش کئے ہیں۔

	جن اصابات کا علاج کیا گیا	پانچ سال کے بعد زندہ رہنے کی شرح
سٹاکہالم ۱۹۱۴ تا ۱۹۲۳	۱۸۸	۴۳،۴ فیصدی
پیرس، ۱۹۲۳ تا ۱۹۲۶	۱۱۸	۵۰،۸ "
میونخ، ۱۹۲۴ تا ۱۹۲۶	۱۹۰	۳۱،۵ "
میوکلینیک	قابل عملیہ	۷۵ "
	حائد	۶۱،۵ "
میموریل ہاسپٹل، نیویارک	ابتدائی مدارج کے اصابات	۴۴،۵ "

---

[1] Transactions Med. Soc. Lond., Vol. 57, 1934, p. 205.

ریڈیم کے ادارہ (Institut du Radium) میں جو اصابات علاج کے لئے منتخب کئے گئے ان کی شفاپذیری کی کل شرح لیکیسین[1] ۲۶ فیصدی بیان کرتا ہے، اور یہ شرح ۵۸۸ مریضوں سے لی گئی ہے جو ۱۹۱۹ء اور ۱۹۲۶ء کے درمیان زیر علاج تھے۔ اپنے نتائج کا اندازہ لگانے میں اس نے اس زمانہ (۴ سال) کو جس میں بالیدہ کو صرف ریڈیم براہ راست لگایا گیا، اسکے بعد کے زمانہ (۴ سال) سے جس میں داخلی شعاعی علاج کی تائید خارجی تشعیع سے کی گئی احتیاط سے واضح طور پر تمیز کیا ہے۔ دوسرے زمانہ میں جن ۳۱۷ مریضوں کا علاج کیا گیا ان میں شفاپذیری کی کل شرح ۳۳ فیصدی تھی، اور جن ۲۷۱ عورتوں کا علاج پہلے زمانہ میں کیا گیا ان میں یہ شرح اس کے مقابلہ میں ۱۷ فیصدی تھی۔

جب اصابات کا تجزیہ بالیدہ کے درجہ کے لحاظ سے کیا جاتا ہے تو اور بھی زیادہ تعجب خیز نتائج حاصل ہوتے ہیں۔ چنانچہ درجۂ اول و دوم میں شفایابی کا معیار بلحاظ ترتیب ۸۶ اور ۴۲ فیصدی کی پنج سالہ شفاپذیری کی بلند شرح تک پہنچ گیا، اور اسکے مقابلہ میں انہی گروہوں میں یہ شرح خارجی تشعیع کو حذف کر دینے پر ۳۳ اور ۲۶ فیصدی رہی۔

سٹاک ہالم ریڈیم ہیمٹ سے سرطانِ عنق کے تمام مدارج کے ۱۹۱۸ء سے لیکر ۱۹۲۲ء تک کے علاج کے جو نتائج شائع ہوئے ہیں ان سے یہ ظاہر ہوتا ہے کہ کل پنجسالہ شرح حیات ۲۰٫۴ اور ۲۷٫۱ فیصدی کے درمیان رہی۔

ریڈیم کے علاج کے خطرات۔ سرطانِ عنق کے شعاعیاتی علاج کی موجودہ صورتِ حال پر اس تبصرہ کو ختم کرنے سے پہلے ہم یہ ضروری تصور کرتے ہیں کہ ریڈیم کے غیر مناسب استعمال کے خطرات پر از سر نو زور دیا جائے۔ گرے وارڈ[2] (Grey Ward) نے حال ہی میں علاج کے اس اہم پہلو کی طرف توجہ دلائی ہے، اور وہ اس امر پر زور دینے میں حق بجانب ہے کہ ریڈیم کے استعمال کے دوران میں اس کے مضر اثرات سے محفوظ رہنے کا انحصار نہ صرف اسکی مستعملہ مقدار اور مناسب ظروف میں اسکی تقسیم، اور اسکی موثر تجیب پر ہے، بلکہ اسکو مناسب محل پر رکھ کر اسے وہاں برقرار رکھنے پر بھی ہے۔

---

[1] *Brit. Med. Journ.*, 3750, 1932, pp. 912-913.

[2] *Amer. Journ. Obst. and Gyn.*, 1933, January 1st.

ریڈیم کے علاج کی ابتدائی شرح اموات ۲ فیصدی ہے اور یہ عموماً اس صورت میں ریڈیم کے استعمال کا نتیجہ ہوتی ہے جبکہ مرض بہت وسیع ہو اور حاد عفونت سے پیچیدہ ہو۔

اگرچہ ابتدائی شرح اموات بہت زیادہ نہیں، لیکن پس تشعیعی مرض (post-radiation morbidity) ہرگز قلیل الوقوع نہیں۔ عنق کے سرطانی سلعہ کے ۵۵۸ اصابات میں سے، جن کا علاج گرے وارڈ کے کلینیک میں ہوا، ۲۱٫۳ فیصدی میں پس تشعیعی علامات نمودار ہوئے، ہر اصابہ میں مناسب معتاد اور تجیب کو متعین کرنے کے لئے معتدبہ قوتِ فیصلہ اور تجربہ کی ضرورت ہوتی ہے، کیونکہ اگر ریڈیم کا اس سے زیادہ بڑا معتاد استعمال کیا جائے جتنا کہ حقیقت میں درکار ہوتا ہے تو طبیعی ساختیں تباہ ہو جاتی ہیں۔ اس قسم کے فعل کا نتیجہ عفونتی مواد ات کی پیدائش، نزفات، متصلہ احشاء مثلاً معائے مستقیم اور مثانہ کا ضرر ہو سکتا ہے، حتیٰ کہ ناسورات بھی بن سکتے ہیں۔ جیسا کہ وارڈ نے اس امر کی طرف اشارہ کیا ہے، بیش تشعیع کے جو نتائج بدقسمتی سے پیدا ہوتے ہیں ان کو عموماً خبیث نوساخت کی توسیع سے منسوب کیا جاتا ہے جس کا نتیجہ یہ ہوتا ہے کہ ریڈیم کو ہدف ملامت بنایا جاتا ہے۔

تشعیع کا بہت جلد جلد تکرار کرنے سے متأخر تعامل (late reaction) کے نمودار ہونے کا احتمال ہوتا ہے۔ پہلے علاج کے چھ یا بارہ مہینے بعد بافتوں میں کثیف دریزش پیدا ہو جاتی ہے جس کے ساتھ حوض میں درد اور مقامی تقرح بھی بعض اوقات پایا جاتا ہے۔ ایسے علامات کو مرض کے مقامی عود سے منسوب کیا جاتا ہے درآنحالیکہ یہ درحقیقت مفرط تشعیع کا نتیجہ ہوتے ہیں۔

اگر مہبلی ملساقات اپنے مناسب مقامات سے ہٹ جائیں اور ان کو مہبل میں موثر طریقہ سے حمولات رکھنے سے معائے مستقیم سے کافی فاصلہ پر برقرار نہ رکھا جائے تو مستقیمی مخاطیہ کو خطرہ ہوتا ہے جس کا ذکر پہلے کیا جا چکا ہے (دیکھو صفحہ 548)۔

مثانہ کے تضرر کو اصابات کے مناسب انتخاب، روزمرہ کی مثانہ بینی، اور خود قائم قاساطیر کے استعمال سے جبکہ ریڈیم کے ملساقات علیٰ محلہ ہوں، اقل حد تک پہنچایا جا سکتا ہے (گرے وارڈ)۔

رحمی اجتماعِ ریم (پایومیٹرا) اگاہے گاہے ریڈیم کے علاج کے عاقبہ کے طور پر عارض ہوتا ہے، اور یہ دروں رحمہ کی سرایت اور قنالِ عنق کے اس انقباض سے مسدود ہو جانے سے پیدا ہوتا ہے جو کثیف اتصالی بافت کے بننے سے واقع ہوتا ہے۔ اینٹھن کی طرح کا درد اس

پیچیدگی کے وجود کی دلیل ہوتا ہے، اور اگر ماہواری "تتبعی" نظام ("follow up" system) اختیار کیا جائے تو اسکے وقوع کا انکشاف اسکے ابتدائی درجہ ہی میں ہو جاتا ہے۔

عنق کے سرطانی سلعہ کا جراحی علاج۔ سرطانِ عنق کے استیصالی عملیہ کی 551 جس کو ورتھائیم (Wertheim) نے رواج دیا تھا اور جس کا نام بورن (Bourne) نے "رحم و مہبل برآری" ("Hystero-colpectomy") رکھا ہے، تقریباً تیس سال سے ابتک آزمائش کی جا رہی ہے۔ اس کی ترکیبِ عمل کی تفصیلات ایک آئندہ باب میں دی گئی ہیں (دیکھو صفحہ 809)، اور یہاں ہم صرف اس عملیہ کے حدود، اسکے خطرات، اور اسکے آخری نتائج کے متعلق، خاصکر جہاں تک ان کا تعلق علاج کے دوسرے متبادل طریقوں سے ہے، کسی قدر عمومی بحث کرینگے۔

اس عملیہ کے لئے بے حد مہارت اور طویل تجربہ کی ضرورت ہے۔ ورتھائیم کی اصلی شرح اموات ۲۵ فیصدی تھی، اور یہ اسکے اصابات کے دوسرے سلسلہ میں کم ہو کر ۱۴ فیصدی رہ گئی تھی۔ ۱۹۰۹ء میں کومنس برکلے (Comyns Berkeley) نے برطانیہ عظمی میں اس عملیہ کی کل شرح اموات کا اندازہ ۲۰ فیصدی کیا تھا، اور بونی[1] نے حال ہی میں یہ بیان کیا ہے کہ اسکے سابقہ ۵۰۰ عملیہ جات میں ۱۹۳۳ء تک شرح اموات کم ہو کر ۱۰ فیصدی ہو گئی۔ بورن[2] نے اس امر کی طرف اشارہ کیا ہے کہ ورتھائیم کے عملیہ کی ابتدائی شرح اموات کا انحصار ان امور پر ہے کہ ابتدائی بالید اور اسکی توسیعات کس حد تک ترقی کر گئی تھیں، اور عملیہ کس حد تک مکمل تھا۔ غیر مکمل عملیہ جات، اور ان عملیہ جات کی جو مرض کے ابتدائی مدارج میں کئے جاتے ہیں، شرح اموات نسبتاً کم ہے۔ بالکل استیصالی عملیوں میں، جن میں حوض کی عریض تقطیع کی جاتی ہے، اور غدد لمف اور مہبل کی علیحدگی ایک بڑے پیمانہ پر عمل میں آتی ہے، جیسا کہ ترقی یافتہ اصابات کے لئے ضروری ہوتا ہے، شرح اموات میں لازمی طور پر معتدبہ اضافہ پایا جاتا ہے۔ ماؤف غدد کی موجودگی سے، جو ایک ایسی

---

[1] Transactions Med. Soc. Lond., Vol. 57, 1934, p. 197.

[2] "Recent Advances in Obstetrics and Gynæcology," Third Edition, 1932.

پیچیدگی ہے جو عنق کے سرطانی سلعہ کے ایک تہائی اصابات میں پائی جاتی ہے، موت کا خطرہ زیادہ بڑھ جاتا ہے۔ چنانچہ بونی کے اعداد میں ۲۱۲ ایسے اصابات ہیں جن میں غدد ماؤف نہ تھے شرح اموات ۱۰ فیصدی تھی، اور اسکے مقابلہ میں ۳۶۶ ایسے مریضوں میں جو ماؤف غدد کے اصابات پر مشتمل تھے یہ بڑھکر ۲۱ فیصدی ہوگئی۔ بونی کی کل شرح اموات سنہ ۱۹۳۳ء کے اختتام پر ۱۵ فیصدی تھی، اور یہ عدد ۳۶۶ عملیہ جات پر مبنی ہے۔ اوسط درجہ کے جراح کے عملیہ جات کی شرح اموات ایسے جراح کے مقابلہ میں جسے اس عملیہ کا طویل تجربہ ہو قدرتاً زیادہ ہوگی۔ عملیہ کی انجام دہی میں جو وقت صرف ہوتا ہے اس کے علاوہ، نزف کا انسداد، صاف تقطیع، اور بافتوں کی بے ضرورت دست ورزی سے احتراز، یہ سب ایسے امور ہیں جن پر عملیہ کن کی مہارت اور اسکے تجربہ کا اثر پڑتا ہے، اور انہی پر ابتدائی شرح اموات کا ایک بڑی حد تک انحصار ہے۔ فار (Faure) نے جملہ ۱۸۵ از زیر مشاہدہ مریضوں میں سے ۱۲۷ ابتدائی اصابات میں سنہ ۱۹۲۴ء، سنہ ۱۹۲۵ء اور سنہ ۱۹۲۶ء میں جو عملیے کئے ہیں انکی ابتدائی شرح اموات اس نے، ۳،۵ فیصدی بیان کی ہے، اور یہ عدد ان خطرات کے مقابلہ میں جو سادہ کلی رحم برآری (جو جملہ اسباب کیلئے کی جاتی ہے) کے ساتھ وابستہ ہیں بڑا نہیں۔ اکثر جراحوں میں یہ رجحان پایا جاتا ہے کہ جب ان کا تجربہ بڑھ جاتا ہے تو وہ زیادہ ترقی یافتہ اصابات کا علاج بھی کرنے لگتے ہیں، بالفاظ دیگر اپنی شرح "عملیہ پذیری" کو بڑھا دیتے ہیں، اور جب تک کہ عملیہ کے اطلاق کو بڑی حد تک محدود نہ کر دیا جائے اس کی شرح اموات میں اور کمی واقع ہونے کی کوئی امید نہیں۔ یہ ایک قدرتی بات ہے کہ عملیہ پذیری کی شرح جراح کی ذاتی رائے اور اسکی مہارت کے لحاظ سے مختلف ہوگی۔ بہت سی مثالوں میں خبیث بالید کا کامیابی سے کلی طور پر استیصال کر دینے کے امکان کا صحیح اندازہ صرف اسی حالت میں کیا جا سکتا ہے جبکہ عملِ عملیہ کو شگافِ شکم میں سے حقیقۃً منکشف کر لیا جائے (دیکھو صفحہ 540)۔ مثانہ اور حالبین کے ماؤف ہونے، اور بالید کے معائے مستقیم یا حوض کی جانبی دیواروں سے مثبت ہو جانے کو مزید جراحی علاج کے موانع میں سے تصور کرنا چاہئے۔ بونی اپنی شرح عملیہ پذیری ۶۳ فیصدی بتاتا ہے اور یہ ایک ایسا عدد ہے جس تک اکثر حوضی جراح نہیں پہنچتے۔

سرطانِ عنق کے علم العلاج میں جو مرتبہ جراحی علاج کو لازمی طور پر حاصل ہے

552 اسکے متعلق ہر بحث مذکورہ بالا عملیہ کے آخری نتائج پر مبنی ہے۔ تازہ ترین اعداد و شمار وہ ہیں جن کی اشاعت بونی[1] نے کی ہے۔ سـ۱۹۳۳ء کے اختتام تک اس جراح نے ورتھائیم کا عملیہ ۴۶۶ مرتبہ کیا، اور ان میں سے ۳۶۶ عملیہ جات چار یا پانچ سال پہلے کئے گئے تھے۔ ۳۶۶ اصابات کے اس سلسلہ کی پنج سالہ شرح شفایابی ۴۰ فیصدی رہی، جس میں وہ تمام مریض شامل ہیں جو عدیم الخبر ہوگئے یا دوسرے اسباب سے فوت ہوگئے۔ اُن ۲۱۲ اصابات میں، جن میں غدد متاثر نہیں تھے، پنج سالہ شرح حیات ۵۱ فیصدی رہی، اور اس کے مقابلہ میں ان اصابات میں جن میں یہ غدد متاثر تھے (۱۵۴ اصابات) یہ شرح ۲۱ فیصدی پائی گئی۔ بونی یہ بیان کرتا ہے "لہٰذا عنق کے سرطانی سلعہ کی جراحی کے نتائج کا اظہار، جن کا حساب پانچ سال تک عود مرض نہ ہونے کے اساس پر کیا گیا ہے، بہترین طریقہ سے ان الفاظ میں کیا جا سکتا ہے کہ اس کی بدولت ہر ان پانچ اصابات میں سے جن پر عملیہ کیا جاتا ہے دو میں، اور ہر ان چار اصابات میں سے جو دیکھنے میں آجاتے ہیں ایک میں، پانچ سال تک مرض عود نہیں کرتا"۔ چونکہ ۱۰ فی صدی میں عود مرض پانچویں سال کے بعد واقع ہوتا ہے اس لئے اس کا یہ خیال ہے کہ مطلق شفایابی کا دعویٰ کرنے کے لئے یہ ضروری ہے کہ مریضہ دس سال تک عود مرض سے آزاد رہے۔ اس اصول پر بونی کی مطلق شفایابی کی شرح ۳۰ فیصدی ہے۔ اگر ابتدائی اموات کو بھی شامل کر لیا جائے تو "پنج سالہ شرح کامیابی" یا کلی شفایابی کی وہ شرح جو ۶۳ فیصدی شرح عملیہ پذیری پر مبنی ہے، دوسرے اسباب سے پیدا شدہ نقصانات کو منہا کرنے کے بغیر، ۲۴ فیصدی نکلتی تھی۔ اسکی دہ سالہ شرح کامیابی اسی قسم کے اعتبارات کے مدنظر ۱۹٫۳ فیصدی ہے۔

اس امر کے فیصلہ کا انحصار فی الحال شخصی رائے پر ہی رہنا چاہیئے کہ آیا یہ نتائج جنکے متعلق یہ یاد رکھنا چاہیئے کہ یہ ایسے جراح کے حاصل کردہ ہیں جس کو اس عملیہ کا کئی سال سے بہت وسیع تجربہ ہے، شعاعیاتی علاج سے شفایابی کے غیر مشتبہ امکانات کے مقابلہ میں مذکورہ خطرات کو جائز قرار دیتے ہیں یا نہیں۔

علاماتی علاج۔ ترقی یافتہ اصابات میں بعض اوقات ایسے ذرائع اختیار کرنا ضروری ہوتا ہے جو مرض سے شفا دلانے کے بجائے تخفیف مرض کے لئے تجویز کئے گئے ہیں۔

---

[1] Transactions Med. Soc., Lond., Vol. 57. 1934, p. 196 et Seq.

اس سلسلہ میں یہ یاد رکھنا چاہئے کہ ریڈیم کے علاج سے مریضہ کو معتد بہ آرام ہو جانے کا امکان ہوتا ہے، اور یہ علاج کا ایک ایسا طریقہ ہے جو بعض اصابات میں مفید ثابت ہو سکتا ہے اور جس کی طرف مستقبل میں توجہ دی جائے گی۔

جرف یا کواۃ سے بالید کے متنخر تودوں کو دور کرنے کے لئے جزوی عملیہ انجام دینے کی، سوائے ایک حالت یعنی شدید نزف کے، تائید نہیں کیجا سکتی۔ سرطانِ رحم میں صرف کبھی کبھی شدید جریانِ خون واقع ہوتا ہے، اور یہ گہرا پھیلنے والے تقرح سے پیدا ہوتا ہے جس سے عروق شعریہ سے بڑی جسامت کے عروق کھل جاتے ہیں۔ ایسے نزفات کو، جن میں مفرط گندیدہ موادات سے مزید اضافہ ہو جاتا ہے، متنخر بافت کی سطحی تہوں کو دور کرنے، اور جریانِ خون کے محل پر کواۃ یا قابض الدم محلولات لگانے سے قابو میں رکھا جا سکتا ہے۔ جہاں تک جرف کا تعلق ہے خستگی کے حدود سے تجاوز نہ کرنا چاہئے جیسے دستانہ پوش انگلی سے معلوم کیا جا سکتا ہے۔ کواۃ کے استعمال کا عموماً یہ نتیجہ نکلتا ہے کہ حیوبیت ربودہ بافتوں میں بعد میں وسیع اغثاث واقع ہو جاتا ہے اور یہ مناسب ہوتا ہے کہ متکشف بافتوں کو کسی قابض الدم قوی محلول سے تر کر دیا جائے، جو جھل میں اتنی مقدار میں ڈال دیا جاتا ہے کہ یہ اس سے پُر ہو جاتی ہے۔ موزوں محلولات ایسی ٹون (acetone) اور ٹنکچر آف آئیوڈین (tincture of iodine) کے مساوی حصوں کا آمیزہ یا فارمیلین (formaline) کا ایک فیصدی محلول ہیں۔ محلول کو عنق کے تماس میں ۵ منٹ تک چھوڑ دینا چاہئے اور اس عمل کا حسب ضرورت تکرار کیا جا سکتا ہے۔

نہایت ترقی یافتہ اصابات میں مریضہ کے فائدہ کے لئے جو کچھ کیا جا سکتا ہے وہ صرف یہ ہے کہ سرطانی تقرح کی سطح کو متواتر نطولات سے صاف رکھا جائے، اور درد کو مارفیا کے مناسب استعمال سے رفع کیا جائے بعض اصابات میں حال ہی میں پیش عجزی عصب (pre-sacral nerve) کو کاٹنے اور یہانتک کہ حبل شوکی پر عملیہ کرنے سے بھی درد خیز ہیجانات کو خارج کرنے کی کوشش کی گئی ہے جس میں معتد بہ کامیابی ہوئی ہے۔ 553

علاج ناکردہ اصابات میں انذار۔ اس مرض کی ترقی کی رفتار، اور اس سے متاثر مریضوں کی توقع حیات کا اندازہ کرنا مشکل ہے۔ میک کارمیک اور لائٹش (Leitch) دو مشاہدین نے اپنی اپنی جگہ پر اصابات کے بڑے بڑے سلسلوں سے پہلی علامات کے ظاہر ہونے

موت کے واقع ہونے تک کی مدت کا اندازہ کیا ہے۔ ان کے نتائج آپس میں بہت مشابہ ہیں، اور دونوں سلسلوں کے یہ وقفے فرداً فرداً $۱\frac{۶}{۱۲}$ اور $۱\frac{۹}{۱۲}$ سال دریافت ہوئے ہیں۔ یہ خیال جو بعض اوقات ظاہر کیا جاتا ہے کہ نوجوان عورتوں میں انذار نسبۃً غیر مساعد ہوتا ہے، وزارتِ صحت کے اعداد و شمار سے صحیح ثابت نہیں ہوتا، اور ان سے یہ ظاہر ہوتا ہے کہ شرح حیات میں مختلف عمروں میں بہت کم اختلاف پایا جاتا ہے، اور جو اختلاف موجود ہے وہ کم عمر عورتوں کی موافقت میں ہے۔ بالید کی ترقی کی رفتار اس کی نسیجیاتی قسم سے کسی قدر متاثر ہوتی ہے، اور "دوکی خلیہ دار" سرحلمی سلعات ("spindle-cell" epitheliomata) خبیث ترین ہیں (دیکھو صفحہ 522)۔

عنق کے سرطانی سلعہ سے موت واقع ہونے کے اسباب اکثر ان پیچیدگیوں میں پائے جاتے ہیں جو مرض کے متاخر مدارج میں عارض ہوتی ہیں۔ جو اسباب سب سے زیادہ کثرت سے دیکھنے میں آتے ہیں وہ عفونتی سرایت کا انتشار باریطون اور گردوں تک ہے۔

جسمِ رحم کا سرطان

امراضیاتی تشریح۔ جسمِ رحم کا سرطان دروں رحمہ میں اس کی سطح یا اسکے غدد کے سرحلمہ سے پیدا ہوتا ہے۔ یہ تندرست رحم پر یا ایسے رحم پر جس میں پہلے ہی سلعہ لیفیہ موجود ہو حملہ آور ہو سکتا ہے۔ اصابات کی بہت بڑی اکثریت میں کہفہ رحم کا بالائی حصہ سب سے پہلے متاثر ہوتا ہے (دیکھو شکل ۳۳۴)۔ جوں جوں یہ مرض ترقی کرتا ہے اس کا رجحان تمام غشائے مخاطی کو ماؤف کرنے کی طرف ہوتا ہے، اور اس حالت میں خالی آنکھ سے امتحان کرنے پر یہ بعض اوقات ایک یا دو مختلف اقسام کا دکھائی دیتا ہے۔ بصلی (tuberous) قسم میں جو زیادہ عام ہے نوبالید کے بڑے بڑے تودے بن جاتے ہیں جو باہر کی طرف نکلے ہوئے اور بے ساقچہ ہوتے ہیں، اور ان سے کلانی یافتہ کہفہ رحم کم و بیش مکمل طور پر پُر ہوتا ہے (دیکھو شکل ۳۳۳)۔ حلیمی (papillary) قسم میں جو اس سے زیادہ قلیل الوقوع ہے نوبالید نازک سعدانہ نمازائدوں کی ایک بڑی تعداد پر مشتمل ہوتی ہے جو بعض اوقات شاخدار ہوتے ہیں اور بعض ایسے تجاویف سے جو ان کی سطح پر ہوتے ہیں محض منقسم ہوتے ہیں

(دیکھو شکل ۳۰۵، صفحہ 514، اور ۳۳۵)۔ بعض اصابات میں مرض کا یہ سریع انتشار تمام سطحِ رحم پر دیکھنے میں نہیں آتا، بلکہ اسکی جگہ ایک ہی مقام پر بالیدہ کا ایک تودہ پایا جاتا ہے، اور اس حالت میں نوساخت سعدانہ نما (polypoidal) قسم کی ہوتی ہے (دیکھو شکل ۳۳۴)۔

عنقی درون رحمہ پر حملہ آور ہونے کے لئے یہ مرض شاذ و نادر ہی فمِ داخلی سے آگے بڑھتا ہے، اور رحم کی لیفی عضلی دیوار پر حملہ، سرطانِ عنق کے مقابلہ میں دیر بعد ہوتا ہے، اگر ترقی یافتہ اصابات میں خالی آنکھ سے یہ ہمیشہ دکھائی دیتا ہے۔ نخوّتی اعمال بالعموم عروج پر ہوتے ہیں اور بالیدہ کا تقرح، جو سرطان عنق میں اس قدر کثیر الوقوع ہے، اس میں زیادہ شاذ ہے۔ اس فرق کی توجیہ غالباً اس امر سے ہوتی ہے کہ کہفہ رحم خارجی سرائت سے ایک بڑی حد تک محفوظ ہوتا ہے۔ جسمِ رحم کی کلانی بالعموم صرف متوسط درجہ کی ہوتی ہے۔ یہ سلعات شاذ و نادر ہی بڑی جسامت اختیار کرتے ہیں، لیکن سپینسر نے ایک استثنائی مثال کا اندراج کیا ہے جس میں رحم کا وزن ا پونڈ ½۱ اونس تھا، اور اس کا طول ½۵ انچ۔ رحم کا طبعی خاکہ عام طور پر قائم رہتا ہے، کیونکہ دیوارِ رحم پر بالیدہ کا حملہ آہستہ آہستہ ہوتا ہے، اور سوائے ترقی یافتہ مدارج کے یہ باریطونی 554
طبقہ تک شاذ و نادر ہی پہنچتی ہے (دیکھو شکل ۳۰۴، صفحہ 513، اور ۳۰۵، صفحہ 514)۔ یہ بالیدہ قرنِ رحم سے لیکر فلوتی نلی کے رخنی حصہ تک اکثر پھیل جاتی ہے۔

خردبینی مناظر۔ جسمِ رحم کا سرطان بخلاف سرطانِ عنق تقریباً ہمیشہ غدی قسم کا ہوتا ہے، لیکن جسمی درون رحمہ کے ابتدائی قشری خلیہ دار سرطان (primary squamous-celled cancer) کی چند مثالیں بیان کی جا چکی ہیں۔

ایڈینو کارسینوما (Adeno-carcinoma) یعنی غدی سرطانی سلعہ دو مختلف شکلیں اختیار کر سکتا ہے۔ (۱) انبیبی (tubular) اور (۲) جوفیزی (alveolar)۔ اس امر میں ابھی اختلاف رائے ہے کہ ان میں سے زیادہ عام قسم کونسی ہے۔

(۱) انبیبی قسم مختلف شکل اور جسامت کے غدی انبیبات کے بے قاعدہ اور بہت مفرط تکاثر پر مشتمل ہوتی ہے۔ یہ انبیبات ایک دوسرے کے ساتھ متماس ہوتے ہیں اور ہیکل بہت قلیل ہوتا ہے۔ انبیبات کا استر بلند ستونی سرحلمہ کا ہوتا ہے، اور یہ طبعی غددِ رحم کے سرحلمہ سے خلیات کے نواتات کے محل اور ان کے خواص کے لحاظ سے مختلف ہوتا ہے،

نواتات مختلف بیولوں پہ ہوتے ہیں، ان کی شکلیں مختلف ہوتی ہیں اور ان میں بالواسطہ انقسام (mitosis) کے اشکال موجود ہوتے ہیں، نیز ان کی تلوین میں وہ یکساں گہرائی نہیں پائی جاتی جو سلیم مہر حلمہ کے نواتات میں پائی جاتی ہے۔ بڑھتے ہوئے انبیبات میں سے یا تو باہر کی طرف سے شاخیں پھوٹتی ہیں (بروں گردیدہ قسم :everting type) (دیکھو شکل ۳۳۶

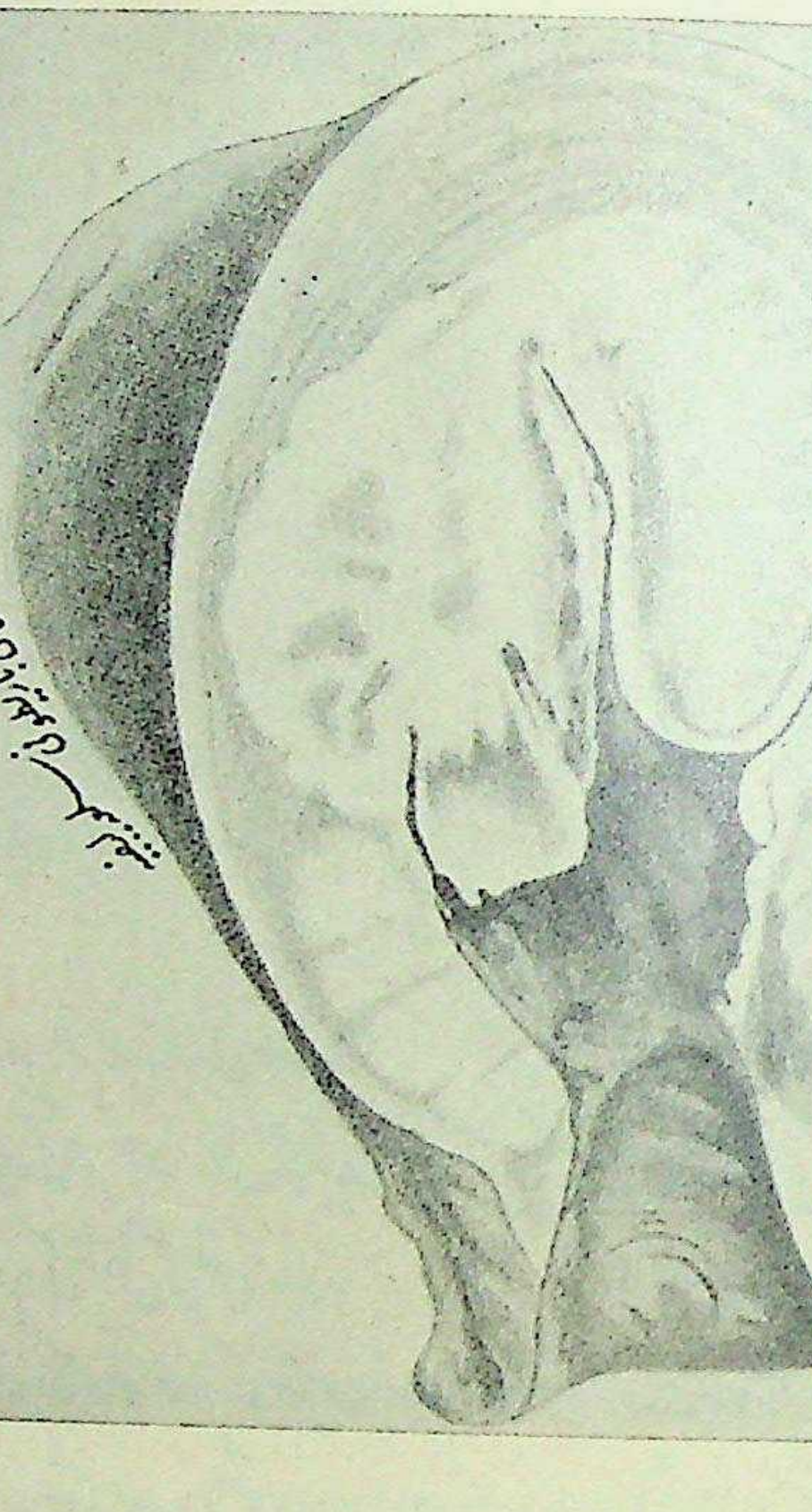

شکل ۳۳۲۔ جسم رحم کا سرطانی سلعہ۔ کثیر الولادت، عمر ۴۹ سال۔ یہ بالید عضلی تودوں پر مشتمل ہے جو قعر سے پیدا ہوئے ہیں، اور کہفۂ رحم میں ابھر کر نکلے ہوئے ہیں۔ یہ بالید دروں رحمہ کے نیچے سے فم داخلی تک پہنچ گئی ہے۔ لیفی عضلی بافت پر جو حملہ ہوا ہے وہ صاف دکھائی دے رہا ہے۔

اور ۳۳۷)، یا ان کے درونوں میں حلیمی زوائد کی ایک تعداد پیدا ہو جاتی ہے (دروں گردیدہ قسم

(inverting type: دیکھو شکل ۳۳۸) - بروں گردیدہ اور دروں گردیدہ دونوں قسمیں اکٹھی واقع ہوتی ہیں، اور ان کی کوئی امتیازی اہمیت نہیں۔ بڑھتی ہوئی کور پر انبیبیات بعض اوقات دیوارِ رحم کی ساختوں پر حملہ کرتے ہوئے اور انھیں تباہ کرتے ہوئے دکھائی دیتے ہیں۔

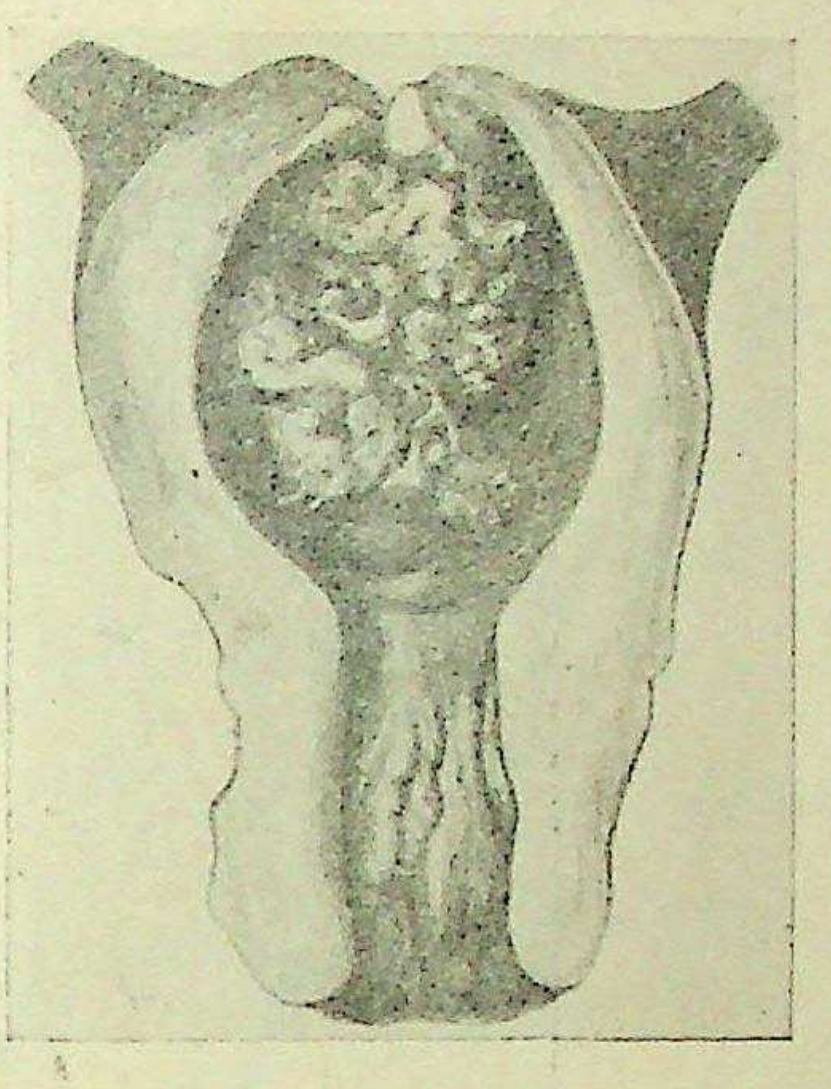

شکل ۳۳۴۔ جسمِ رحم کا سرطانی سلعہ ابتدائی مدارج میں۔ مریضہ کی عمر ۵۳ سال۔ بالید ایک سعدانہ نما تودہ کی شکل کی تھی، اور دائیں قرنِ رحم سے ایک قاعدہ کے ذریعہ سے جو نسبتہً تنگ تھا چسپیدہ تھی۔

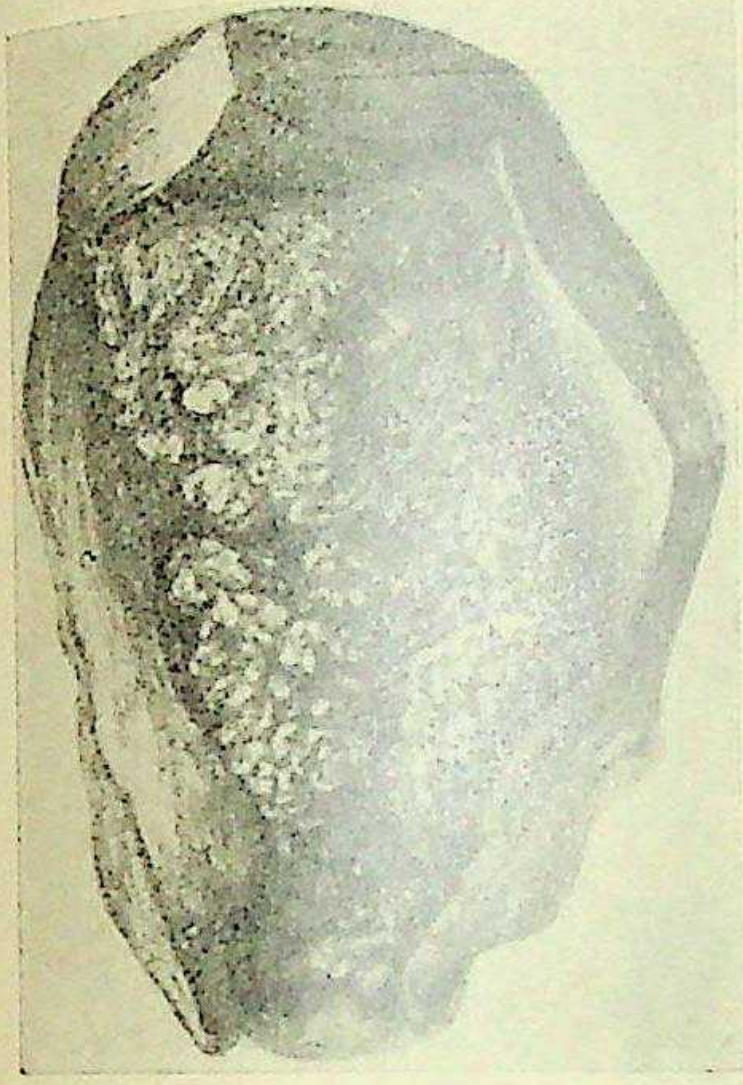

شکل ۳۳۵۔ شیخوخی رحم کے جسم کا سرطانی سلعہ۔ بالید حلیمی (پیپلری) یا خملی (وِلس) تودوں سے مرکب ہے جو فمِ داخلی سے بروز کر آئے ہیں اور جن سے عنق منسخ ہو گئی ہے۔

انفرادی انبیبیات کا سرحلمہ اس قدر متکاثر نہیں ہوتا کہ اس سے درونہ پُر ہو جائے۔ بعض حصوں میں بالید اکثر نازک، مرکب اور شاخدار حلیموں کے تودوں پر مشتمل ہوتی ہے، اور ان حلیموں کا مرکزی حصہ اتصالی بافت سے مرکب اور بہت کثیر العروق ہوتا ہے، اور یہ ستونی سرحلمہ کی دو یا تین تہوں سے پوشیدہ ہوتا ہے۔ حلیموں کے سطحی خلیات بے قاعدہ طور پر بافراط متکاثر ہو جاتے ہیں، اور خلیات کے جزیرک جو حلیموں سے علیحدہ ہو جاتے ہیں خردبین کے میدان میں

اکثر دکھائی دیتے ہیں۔

خبیث غدی سلعہ (Adenoma Malignum)۔ بعض اصابات میں جسم رحم کے انبیبی سرطان میں کسی قدر مختلف خصائص پائے جاتے ہیں۔ بالید انبیبات کے ایک اجتماع پر مشتمل ہوتی ہے جن کے خواص بالکل معین اور یکساں ہوتے ہیں، اور ان کا استر باقاعدہ سرحلمہ کی ایک ہی تہ سے مرکب ہوتا ہے۔ ہیکل قلیل المقدار ہوتا ہے، اور انبیبات لیفی عضلی دیوار پر حملہ آور ہو کر اسے تباہ کر دیتے ہیں، اور اگر بالید جرف سے الگ کر دی جائے تو 556

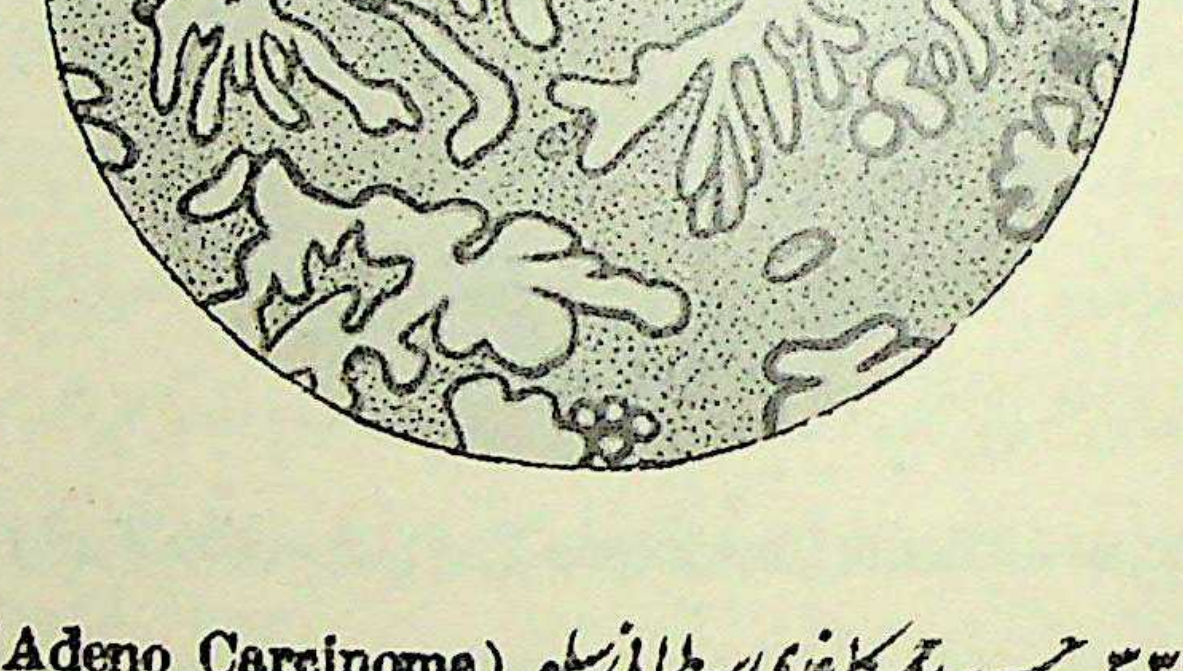

شکل ۳۳۶۔ جسم رحم کا غدی سرطانی سلعہ (Adeno Carcinoma)۔ ۳۰×۔
انبیبی سرطانی سلعہ کی بروں گردیدہ (everting) قسم ابتدائی درجہ میں
دکھائی گئی ہے۔

یہ پھر عود کر آتی ہے۔ سی۔ روج (C. Ruge) نے اس قسم کو ایڈینوما میلگنم (خبیث غدی سلعہ) کے نام سے موسوم کیا ہے، اور اس کا خاص طور پر ذکر کرنے کی ضرورت ہے، کیونکہ خبیث غدی سلعہ کی تفریق اس سلیم غدی تکاثر سے جس کے مختلف مدارج ابتدائی ریزینہ میں دیکھے جاتے ہیں (دیکھو صفحہ 102)، نزفی رحمی مرض (میٹروپیتھیا ہیموریجیکا) سے، نیز سلیم

غدی سلعہ (دیکھو شکل ۲۵۸، صفحہ 443) سے کرنے میں بعض اوقات دقتیں پیش آتی ہیں۔ خلیات کے نواتات میں خباثت کے امارات شناخت کرنے کے لئے مجروفات کی بہت سی تراشوں کا امتحان کرنے کی ضرورت ہوتی ہے۔

(۲) جوفیزی قسم۔ بعض مشاہدین نے یہ بیان کیا ہے کہ جسم رحم کے سرطان کی یہ قسم انیبیبی قسم سے زیادہ عام ہے اور اس کی وجہ یہ ہے کہ بعض ماہرین امراضیات ان شاذ اصابات کو

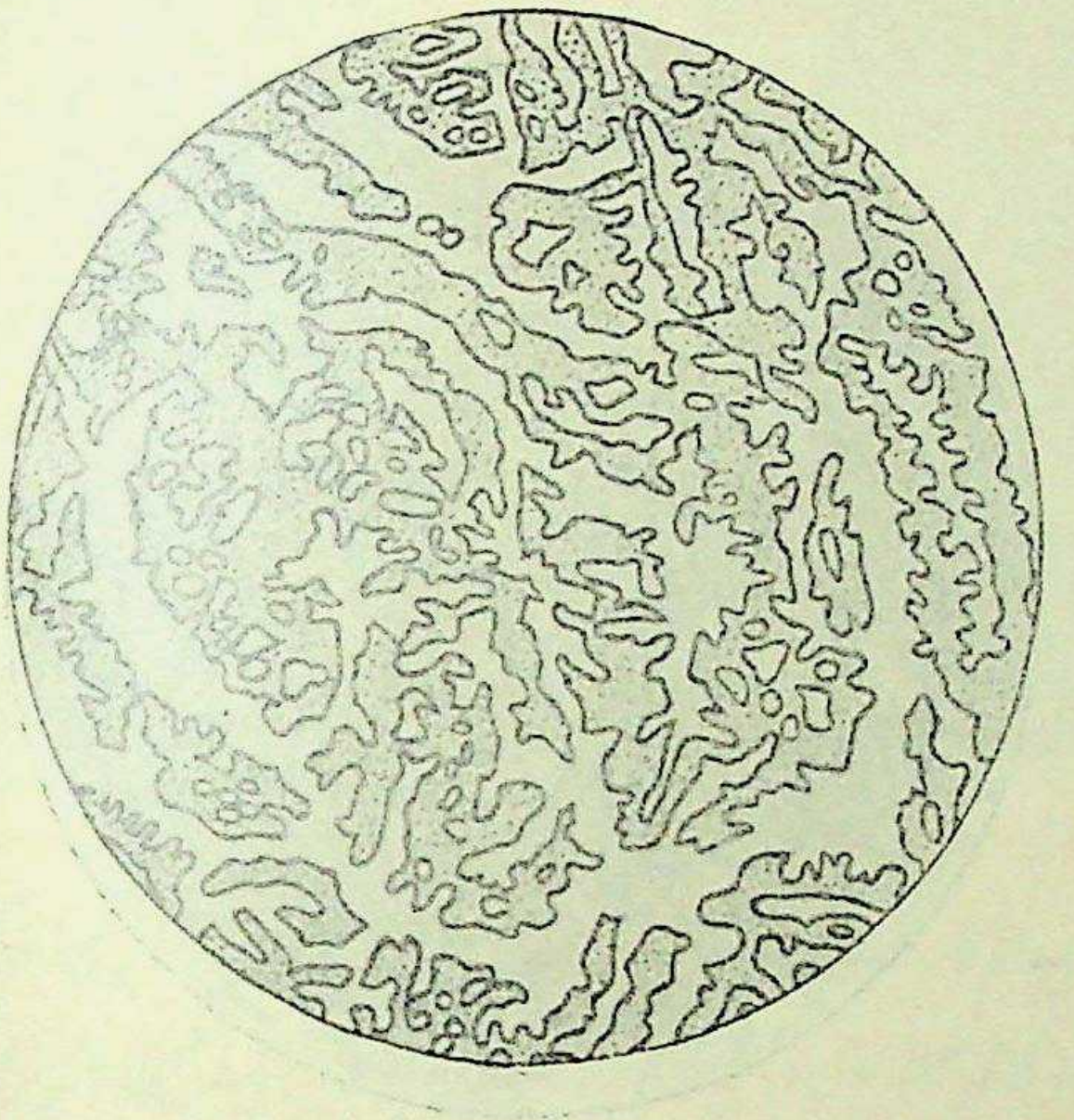

شکل ۳۴۷۔ جسم رحم کا غدی سرطانی سلعہ (Adeno Carcinoma)۔ ۳۰ X۔ انیبیبی سرطانی سلعہ کی بروں گردیدہ (everting) قسم مترقی مدارج میں دکھائی گئی ہے۔ یہ غور سے دیکھا جائے کہ انبوبی زائدے بدائی درجہ کے مقابلہ میں (دیکھو شکل ۳۴۶) زیادہ پیچیدہ ہیں۔

انیبیبی قرار دیتے ہیں جن میں سرحلمہ یا کبھی خلیات کی صرف ایک ہی تہ موجود ہوتی ہے، یعنی رحم کے خبیث غدی سلعہ کو۔ جوفیزی سرطانی سلعہ کے نمایاں ترین نسیجیاتی خصائص یہ ہوتے ہیں کہ غدد میں خلیات کی کئی ایک تہیں پائی جاتی ہیں اور ان (خلیات) کی شکل اور جسامت بے قاعدہ ہوتی ہے۔ غدد کے دراونے جلد ہی پر ہو جاتے ہیں، اور اس طرح خلیات کے ٹھوس شاخدار ستون بن جاتے ہیں، جن کے ایک دوسرے کے ساتھ متحد ہونے سے بڑے بڑے ٹھوس سرحلمی تودے بن جاتے ہیں (دیکھو شکل ۳۴۹)۔ موخرالذکر کی

مرکزی خلیے شکستہ ہو جاتے ہیں اور اس طرح جوفیزے (ایلویولائی) بن جاتے ہیں جن سے "جوفیزی" سرطانی سلعہ کی اصطلاح مشتق ہے۔ مرکزی انحطاط اس میں اسی طرح پیدا ہوتا ہے جس طرح عنق کے فلسانی خلیہ دار سرطان کے ٹھوس تودوں میں دیکھنے میں آتا ہے، اور یہ مشابہت ایسی ہے کہ اس کی وجہ سے بعض فلسانی خلیہ دار سرطانات غلطی سے غدی سرطانی سلعات تصور کئے جا چکے ہیں۔ یہ ظاہر ہے کہ جوفیزی سرطان کی خباثت غدی سرطانی سلعہ کی انبیبی قسم کی خباثت سے درجہ میں زیادہ ہوتی ہے (دیکھو شکل ۳۳۶ اور ۳۳۸)۔

انبیبی اور جوفیزی سرطانی سلعات کی نسیجیاتی تفریق جسم رحم کے سرطان کے ان اقسام سے جو خالی آنکھ کی مدد سے کی گئی ہے کچھ واسطہ نہیں رکھتی اور ان سے اس کا کوئی واضح تعلق نہیں۔ چنانچہ اس مرض کے ابتدائی مدارج میں خالی آنکھ سے دیکھ کر یہ بتانا کہ سرطان کی کونسی قسم موجود ہے ناممکن ہوتا ہے۔ فقط اتنا کہا جا سکتا ہے کہ عضلی دیوار کی تباہی جتنی زیادہ عمیق اور وسیع ہو جوفیزی سرطان کی موجودگی کا اتنا ہی زیادہ احتمال ہوتا ہے۔

قشری خلیہ دار سرطان (Squamous-celled Cancer)۔ مزمن دروں رحمی التہاب کے اصابات کی ایک قلیل تعداد میں یہ امر مشاہدہ میں آ چکا ہے کہ سطح کے طبعی ستونی سرحلمہ کی جگہ مطبق فلسانی سرحلمہ کے منفرد قطعات پیدا ہو جاتے ہیں۔ طویل المدت خراش جو خلوی بعد تکوینیا پر منتج ہوتی ہے اس نام نہاد بیاضی سطحیت (لیوکوپلیکیا) کا سبب تصور کی گئی ہے۔ یہ بھی بیان کیا جا چکا ہے کہ ابتدائی فلسانی خلیہ دار سرطان کے چند اصابات جسم رحم میں بھی پائے گئے ہیں۔ ان میں سے بعض میں تمام بالیدہ اسی قسم کی تھی، اور بعض میں چند حصے فلسانی خلیہ دار، اور چند غدی سرطانی تھے۔ ان کی شناخت محض خردبینی امتحان سے کی جا سکتی ہے، جبکہ ویسے ہی سرحلمی موتی اور عمومی مناظر پائے جاتے ہیں جیسے کہ عنق کی اسی قسم کی بالیدہ کے سلسلہ میں بیان کئے گئے ہیں۔

جسم رحم کے سرطان کی توسیع۔ جب سرطان جسم رحم میں واقع ہوتا ہے تو یہ سرطانِ عنق کی نسبت رحم تک زیادہ عرصہ تک محدود رہتا ہے۔ دیوارِ رحم میں زیادہ سرعت سے درریزش کرنے کی طرف اس میں میلان نہیں پایا جاتا، اور لمفی سرائت بھی آہستہ آہستہ ہوتی ہے۔ لہٰذا سرطانِ جسم کے قابلِ عملیہ اصابات میں سرطانِ عنق کے اصابات کی نسبت لمفی غدی سروحات کم کثرت سے پائے جاتے ہیں۔ جو عروقِ لمف جسمِ رحم کی سیلیت کرتے ہیں وہ رباطِ عریض کے

بالائی کنارے کے ساتھ ساتھ جاتے ہیں، اور یہاں یہ بیض اور فلوپی نلی سے قریبی تعلق رکھتے ہیں۔ آگے چل کر حوض کی گگر کے اوپر، یہ بیضی عروق کے ساتھ ہو لیتے ہیں، اور قطنی غدد کے جانبی سلسلوں میں مل جاتے ہیں جو شوکی عمود کی ہر ایک جانب پر واقع ہوتے ہیں۔ علاوہ ازیں ایک لمفی عرق قعرِ رحم سے غدد کے اربی سلسلہ تک مستدیر رباط کے ساتھ ساتھ جاتا ہے۔ بہر حال ان غدد میں سے کوئی ایک بھی مرض کے بہت ترقی یافتہ مدارج کے سوا کلانی یافتہ نہیں ہوتا۔ بعض اوقات ان

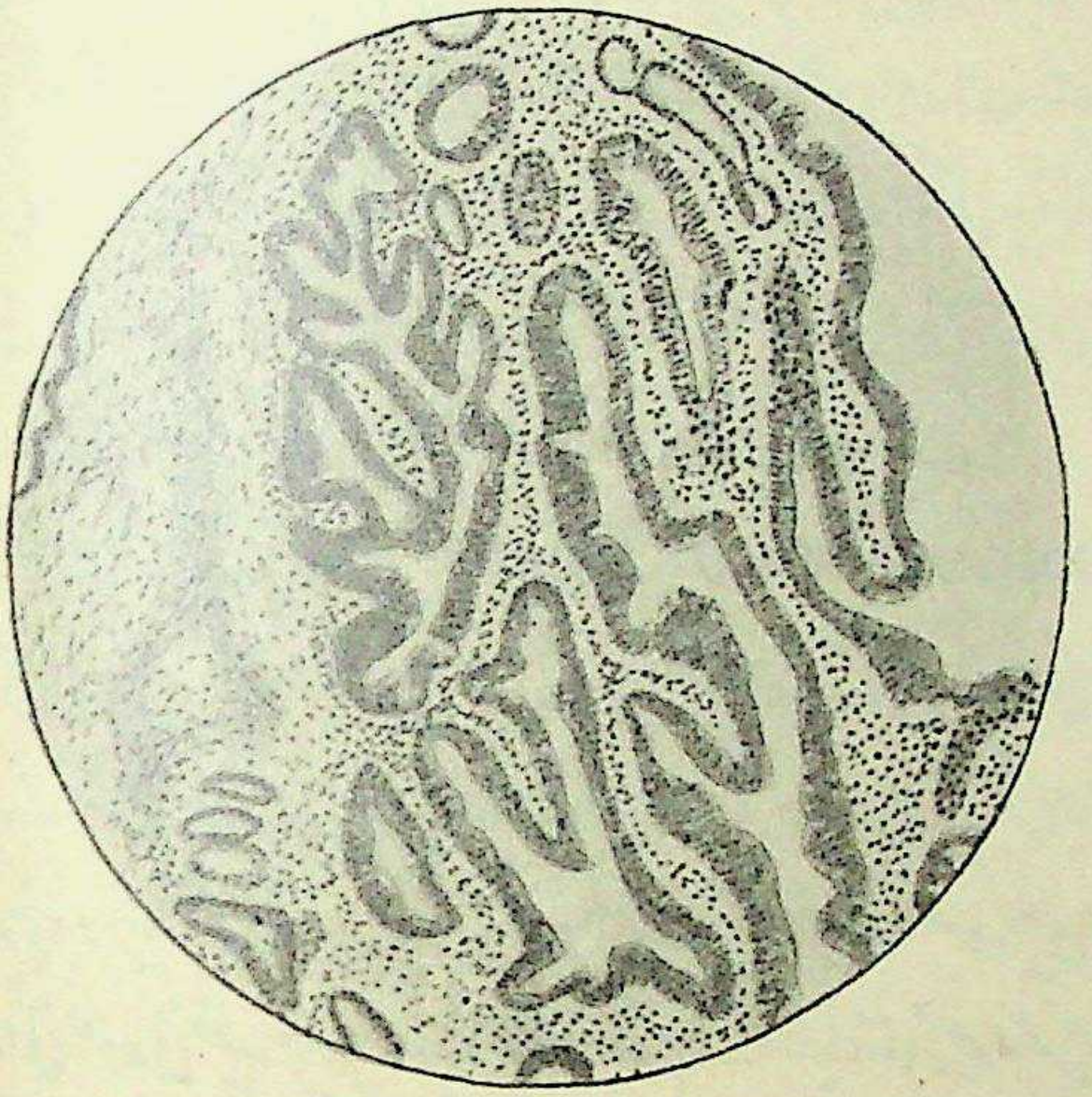

شکل ۲۳۸ - جسمِ رحم کا غدی سرطانی سلعہ (Adeno-carcinoma) - ۳۰x -
انبیبی سرطانی سلعہ کی دروں گردیدہ (inverting) قسم دکھائی گئی ہے۔
انبیبات کے زائدے درونوں کے اندر بن گئے ہیں۔

558 سرطانی خلیات کے بلا واسطہ انتصاب سے جو رحم سے مواد کے ساتھ نیچے کی طرف چلے آتے ہیں، یا شاید پیچیدہ رحمی مہبلی لمفی نظام میں نفوذ ہو جانے سے مہبل میں ثانوی بالیدیں پیدا ہو جاتی ہیں۔ انجام کار باریطون اور حوضی خلوی بافت اسی طرح در ریختہ ہو جاتی ہے جس طرح کہ یہ سرطانِ عنق میں ہو جاتی ہے، لیکن اس وقت تک ایسا نہیں ہوتا جب تک کہ مرض بہت زیادہ ترقی نہیں کر جاتا۔ اس حالت میں نتائج تقریباً ویسے ہی ہوتے ہیں، اور مہلک اصابات میں

جگر، ثرب، برگردوں وغیرہ میں سروحات کا انکشاف کیا جا چکا ہے۔
رحمی اجتماعِ ریم (pyometra) سرطانِ عنق (دیکھو شکل ۱۴۲، صفحہ 418)

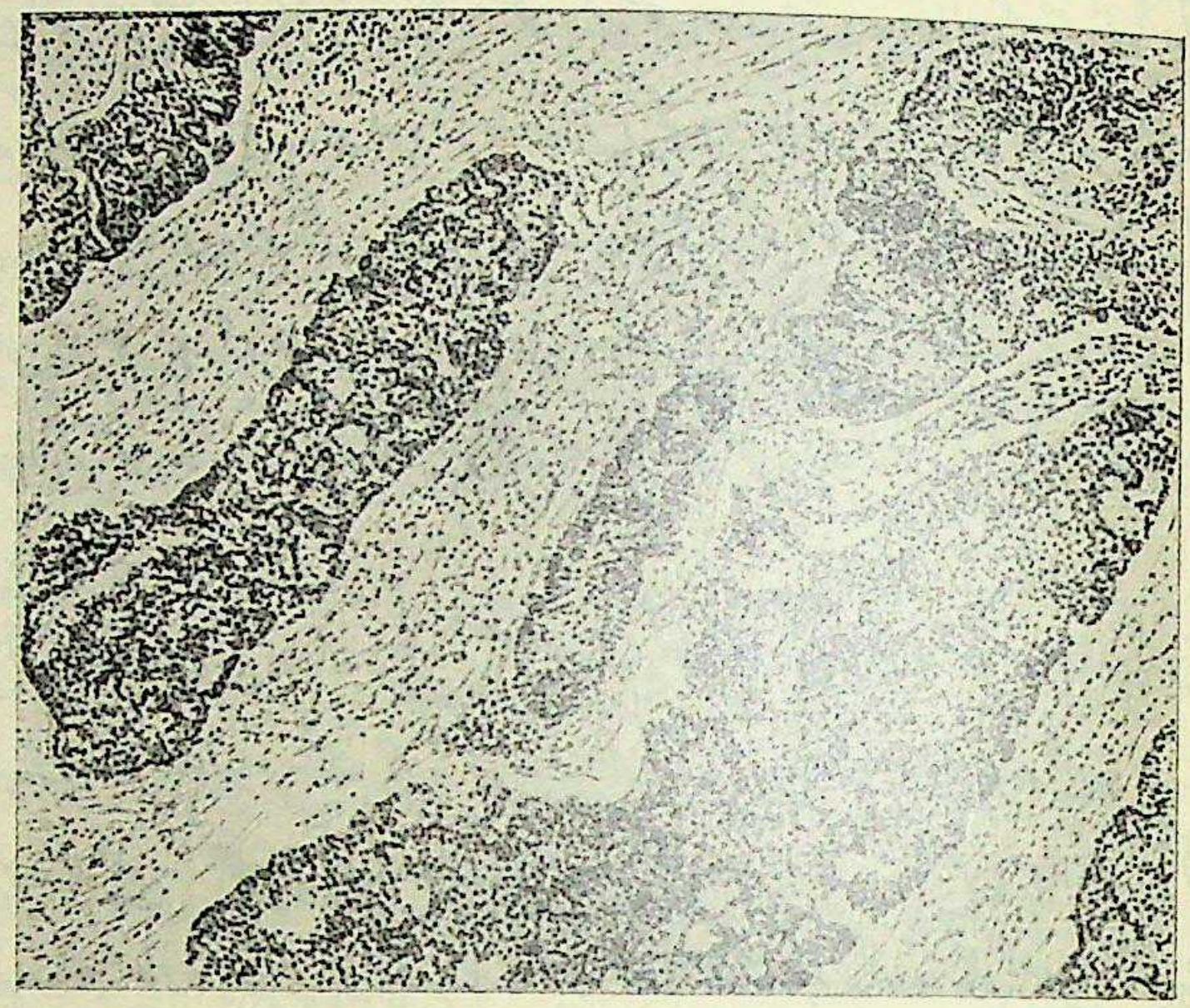

شکل ۳۳۹۔ جسمِ رحم کا غدی سرطانی سلعہ (Adeno-carcinoma)۔
جوفیزی قسم۔ سرطانی خلیات ایسی فضاؤں میں مرتب ہیں جو بہت ہی قریب قریب ہیں، اور لیفی عضلی بافت سے محدود ہیں جو ابھی تک بخوبی محفوظ ہے۔ ان فضاؤں کے مرکز میں خلیات کے شکستہ ہونے سے "جوفیزے" پیدا ہوئے ہیں۔

اور سرطانِ رحم (دیکھو صحفہ ۱۷۱، صفحہ 420) دونوں کے ترقی یافتہ مدارج کی ایک مشترکہ پیچیدگی ہے، مزید برآں رحمی اجتماع الدم (hæmatometra) بھی پایا جاتا ہے، اگرچہ یہ بہت نادر الوقوع ہے۔

جسمِ رحم کے سرطان کے سریری خصائص

سرطانِ رحم کے جسم میں اس کی عنق کی نسبت زیادہ نادر الوقوع ہے، اور اسکا تناسب

تقریبًا ۱ اور ۱۰ ہے۔ جسمِ رحم کے سرطان کے مندرجہ اصابات میں سے ۲۰ فیصدی عدیم الاولاد عورتوں میں پائے جاتے ہیں۔ اور جو صاحبِ اولاد عورتیں اس سے متاثر ہوتی ہیں ان کی استعدادِ تولید نسبتًہ کم ہوتی ہے، اور ان میں سے ہر ایک میں بچوں کی اوسط تعداد دو سے لیکر تین تک پائی گئی ہے۔ عمر کے جس حصہ میں سرطان عنق پایا جاتا ہے یہ اس سے کسی قدر بعد کے حصہ میں یعنی ۵۰ اور ۶۰ سال کے درمیان نہایت کثرت سے نمودار ہوتا ہے لہٰذا عورتوں پر سنِ یاس کے شروع ہونے سے پہلے کے زمانے کی نسبت اس کے بعد کے زمانہ میں اس مرض کا حملہ ہونے کا زیادہ امکان ہوتا ہے۔ وزارت صحت کے اعداد و شمار سے یہ ظاہر ہوتا ہے کہ اس کے وقوع کی اوسط عمر سرطانِ عنق کے وقوع کی اوسط عمر سے تقریبًا آٹھ سال زیادہ ہے۔

ابتدائی مدارج۔ جسمی سرطان کے علامات سرطانِ عنق کے علامات سے بہت قریبی مشابہت رکھتے ہیں، مگر یہ زیادہ دیر سے ظاہر ہوتے ہیں اور ان کے خصائص کم نمایاں ہوتے ہیں۔ تجزیی تغیرات اس حد تک ہرگز واقع نہیں ہوتے کیونکہ جسمی بالید جراثیم کے حملہ سے زیادہ محفوظ ہوتی ہے۔ دورانِ صحت میں کہفۂ رحم عقیم ہوتا ہے، مگر مہبل میں ہمیشہ کثیر التعداد گندخور عضویات موجود ہوتے ہیں۔ لہٰذا جو موادات جسمی سرطان سے خارج ہوتے ہیں وہ سرطانِ عنق کے موادات کے مقابلہ میں نہ تو اتنا جلد گندیدہ ہوتے ہیں اور نہ اتنے بدبودار ہوتے ہیں۔ مزید برآں جریانِ خون کی مقدار بھی کم ہوتی ہے، اور یہ درحقیقت شاذ و نادر ہی مفرط ہوتا ہے۔ یہ خون آلود مواد کی عام شکل میں نمودار ہوتا ہے، اور یہ اولین علامت ہے۔ بہت سے مریضوں میں اس کی مقدار اتنی خفیف ہوتی ہے کہ یہ مریض کے مشورہ حاصل کرنے سے پہلے کئی مہینے سے موجود ہوتا ہے۔

بنابریں یہ ظاہر ہے کہ ابتدا میں سرطانِ جسم کی شناخت سرطانِ عنق کی شناخت سے زیادہ مشکل ہوتی ہے۔ اور سن رسیدہ عورت میں بے قاعدہ جریانِ خون کے پائے جانے کی صورت میں (خواہ وہ کتنا ہی خفیف کیوں نہ ہو) مکمل مقامی امتحان کی ضرورت پر ہم ایک مرتبہ اور زور دیتے ہیں۔ چونکہ یہ ایک واقعہ ہے کہ مرض کے محل تک بلاواسطہ امتحان سے رسائی نہیں ہوسکتی، اس لئے ترقی یافتہ مدارج میں بھی طبیعی امارات سرطانِ عنق کے مقابلہ میں بہت کم واضح ہوتے ہیں۔ مقامی امتحان کرنے سے بیشتر علامات سے، خواہ یہ سرطان کے وجود پر ا

کیوں نہ دلالت کرتے ہوں اس کے محل کا پتہ نہیں چلتا، اور یہ درحقیقت دیوارِ مہبل، عنق یا جسمِ رحم میں پایا جاسکتا ہے۔ اگر دونوں قبل الذکر حصّے تندرست پائے جائیں تو بعد میں توجہ جسمِ رحم کی طرف کی جاتی ہے۔ اصابات کی ایک بڑی اکثریت میں دودستی امتحان کرنے سے یہ کلانی یافتہ پایا جائیگا اگرچہ ایسا ہمیشہ نہیں ہوتا (دیکھو شکل ۳۳۴، صفحہ 555)۔ یہ یاد رکھنا ضروری ہے کہ کلانی رحم پر مریضہ کی عمر کے لحاظ سے غور کرنا چاہیئے۔ رحم کی جو جسامت کثیر الولادت عورت کیلئے صنفی فعالیت کے زمانہ میں طبعی ہوگی وہ ایسی عورت کیلئے جس کا سن یاس گذر چکا ہو غیر طبعی طور پر زیادہ ہوگی۔ اگر مرض کسی ایسی عورت کے مذبول رحم پر حملہ آور ہو جس میں سن یاس زمانہ سے گذر چکا ہو تو یہ، رحم کے طبعی جسامت سے چھوٹا ہونے کے باوجود، ترقی یافتہ درجہ میں پایا جاسکتا ہے۔ (دیکھو شکل ۳۳۵، صفحہ 555)۔ یہ ایک اہم امر ہے اور اسے ذہن نشین رکھنا چاہیئے کہ سرطان کی موجودگی کے امکان کو رحم کے مذبول ہونے کی وجہ سے خارج نہیں کیا جاسکتا۔

سرطان سے پیدا شدہ کلانی متوسط درجہ کی اور یکساں ہوتی ہے۔ کلانی کا سوال اس امر سے پیچیدہ ہوتا ہے کہ سلعات لیفیہ سرطانِ جسم کے ساتھ بالعموم پائے جاتے ہیں، جس کا نتیجہ یہ ہوتا ہے کہ رحم کی شکل بعض اوقات بے قاعدہ ہوتی ہے، اور اس کی جسامت میں بھی غیر طبعی کلانی پائی جاتی ہے (دیکھو صحیفہ ۲۵، صفحہ 484)۔ حرکت پذیری کم نہیں ہوتی تاوقتیکہ یہ مرض سرطانِ عنق کی نسبت زیادہ ترقی یافتہ درجہ کو نہ پہنچ جائے۔

لہٰذا یہ ظاہر ہے کہ اس مرض کی شناخت کیلئے دودستی امتحان کے علاوہ کسی اور چیز کی بھی ضرورت ہے، اور یقینی تشخیص صرف کہفۂ رحم کا استقصاء کرنے ہی سے کی جاسکتی ہے۔ یہ طریقۂ عمل سرطانِ جسم کی حالت میں خطرہ سے ہرگز خالی نہیں ہوتا۔ اگر مرض ترقی یافتہ ہو تو مجسّہ (sound)، موسّع (dilator)، یا مجرف (curette) سے دیوارِ رحم میں آسانی سے انثقاب واقع ہوسکتا ہے، اور یہ ایک ایسا حادثہ ہے جو رحم کے فوری استیصال کا مقتضی 560 ہوتا ہے۔ مجسّہ سے ہنگامی استقصاء کرنے کی جس قدر بھی مذمت کی جائے کم ہے۔ استقصاء تمام دافع عفونت اور دوسری قسم کی احتیاطوں کے ساتھ کرنا چاہیئے جن کا ذکر ان عملیہ جات کے سلسلہ میں کیا گیا ہے جو براستہ مہبل کئے جاتے ہیں (دیکھو صفحہ 837)۔ عنق کو کافی حد تک متسع کرنا چاہیئے تاکہ مجرف بغیر کسی مزاحمت کے داخل ہوسکے، اور بعد میں رحم کی مسلیت بخوبی ہوتی رہے۔ اتساع کے دوران میں بافت کے ٹکڑے اس اوزار سے علیحدہ ہوکر اکثر عنق سے

باہر نکلتے ہیں اور خستگی پذیر بافت کے زردی مائل رمادی یا متغیر اللون حصوں پر مشتمل ہوتے ہیں، اور تشخیص کی تکمیل کے لئے بغیر کسی مزید استقصاء کے ان کا منظر ہی کافی ہوتا ہے۔ جن حالتوں میں مرض زیادہ ترقی یافتہ نہ ہو ان میں مجرف (curette) کا استعمال احتیاط اور نرمی سے کرنا چاہئے۔ اگر مجرف کے استعمال سے کوئی نتیجہ حاصل نہ ہو تو اتساع یہاں تک کرنا چاہئے کہ کہفہ رحم کا استقصاء انگلی سے کیا جا سکے۔

ترقی یافتہ مدارج۔ جسمِ رحم کے سرطان کے ترقی یافتہ مدارج میں بدبودار مواد پایا جاتا ہے جو بالیدگی کے تقرح سے پیدا ہوتا ہے، اور رحمی اجتماعِ ریم (pyometra) اکثر پیدا ہو جاتا ہے۔ موخر الذکر حالت بعض اوقات رحم کی معتدبہ کلانی پر منتج ہوتی ہے جو اس کے کہفہ کے اتساع کی وجہ سے رونما ہوتی ہے۔ طویل المدت اصابات میں بالیدگی کی بلاواسطہ عابر البار یطون توسیع سے جس سے یہ ثرب، معائے مستقیم کی دیوار، حوضی قولون یا اعور تک پہنچ جاتی ہے، تثبیت واقع ہو جاتی ہے۔ انجام کار غلوی بافت کبھی در ریختہ ہو جاتی ہے، مگر یہ حالت سرطانِ عنق کے مقابلہ میں بہت دیر سے پیدا ہوتی ہے۔ ناسوری ربط مثانہ یا امعاء کے ساتھ شاذ و نادر ہی بنتا ہے، لیکن دوسرے اعتبارات سے اس مرض کے آخری مدارج انہی مدارج کے مشابہ ہیں جن کا ذکر سرطانِ عنق میں کیا جا چکا ہے۔

جسمِ رحم کے سرطان کا علاج۔ یہ کہا جا سکتا ہے کہ اس مرض کے علاج کیلئے زمانۂ حال تک استیصالی عملیہ ہی کو ترجیح دی جاتی رہی ہے، اور اس کے وجوہ مندرجہ ذیل ہیں۔ (۱) یہ عملیہ آسان ہے اور منتخب اصابات میں اس کی شرحِ اموات اس ہسٹریکٹومی (رحم برآری) کے مقابلہ میں جو سلعات لیفیہ کیلئے کی جاتی ہے، ذرا ہی زیادہ ہے۔ ورتہائیم کی وسیع کلی رحم برآری جسمِ رحم کے سرطان کے اصابات کے لئے ضروری نہیں۔ (۲) یہ مرض سرطانِ عنق کے مقابلہ میں بہت زیادہ عرصہ کیلئے رحم تک محدود رہتا ہے، اور اس لئے جراحی طریقہ ہائے کار کے دوران میں قرب و جوار کے اعضا کو ضرر پہنچنے کا خطرہ کم ہوتا ہے۔ (۳) اس عملیہ کی پنج سالہ فیصدی شرحِ شفایابی سرطانِ عنق کے مقابلہ میں زیادہ ہے۔

جسمِ رحم کے سرطان کے متعلق جو اعداد و شمار ممکن الحصول ہیں وہ سرطانِ عنق کے اعداد و شمار کے مقابلہ میں کم ہیں، لیکن مختلف مآخذ سے جمع کردہ ۵۰۰ عملیہ جات کے ایک سلسلہ میں

"خالص شرح حیات" ۶۰ فیصدی[1] تھی۔

مذکورہ بالا دلائل پر، جو عملیہ کی تائید میں پیش کئے گئے ہیں حال ہی میں شعاعی علاج کے مؤیدین نے اعتراضات کئے ہیں۔ ان کا یہ دعویٰ ہے کہ شعاعیاتی علاج سے بھی اتنے ہی اچھے نتائج حاصل ہو سکتے ہیں جتنے اچھے کہ عملیہ سے ہوتے ہیں۔ میونخ کے ایلف۔ والٹز[2] (F. Voltz) نے ۶۵ اصابات میں سے ۴۳ قابل عملیہ اصابات کے ایک سلسلہ (۶۶ فیصدی) کا اندراج کیا ہے جو تنہا تشعیع ہی کے علاج سے پانچ سال کے اختتام تک زندہ اور تندرست رہے۔ مزید برآں ۴۲ اصابات کے ایک سلسلہ میں سے جو سرسری طور پر ناقابل عملیہ تھے ۶ مریض (۱۴٫۳ فیصدی) زندہ اور تندرست تھے۔ میونخ، ڈریسڈن، کلینک سے حاصل کئے ہوئے اور سٹاکہالم ریڈیم ہیمیٹ کے ہیمین (Heyman) کے شائع کردہ اعداد سے اس نے یہ نتیجہ اخذ کیا ہے کہ "یہ بالکل ظاہر ہے کہ جسم رحم کے سرطانی سلعہ کے شعاعی علاج کے نتائج استیصالی عملیہ کے نتائج کے برابر برابر ہیں۔" ہیمین نے یہ بھی کہا ہے کہ "ہم اپنے نتائج کے مدنظر اس خیال سے جو تقریبًا عالمگیر ہے، اتفاق نہیں کر سکتے کہ "جسم رحم کے سرطانی سلعہ کا شعاعیاتی علاج جراحی علاج کا مقابلہ نہیں کر سکتا۔" بخلاف اس کے ریگاڈ (Regaud) کا یہ خیال ہے اور فرانس میں بھی عمومًا یہی خیال پایا جاتا ہے کہ جسم رحم کا سرطان تشعیع کیلئے غیر حساس ہے، اور اسکا استعمال صرف ترقی یافتہ حالتوں میں بطور مخففِ مرض کرنا چاہیے۔ اس ملک (انگلستان) میں میری کیوری ہاسپیٹل (Marie-Curie Hospital) کے ای۔ ہرڈن (E. Hurdon) اور ایچ۔ چیمبرس[3] (H. Chambers) کی یہ رائے ہے کہ جسم رحم کے سرطان کے عملیہ پذیر اصابات میں تشعیعی علاج کے نتائج بظاہر جراحی نتائج کے مساوی ہیں۔ اس فیصلہ کے سلسلہ میں کہ کونسا طریقۂ علاج اختیار کیا جائے اس امر کا اظہار کیا جا سکتا ہے کہ بہترین نتائج اصابات کا سختی سے انتخاب کرنے سے حاصل ہوں گے۔ اگرچہ ۸ فیصدی ابتدائی عمومی عملیتی شرح اموات کے مقابلہ میں شعاعی علاج کی شرح اموات ۲ فیصدی یا اس سے کم ہے، لیکن یہ یاد رکھنا چاہیے کہ

---

[1] System of Gynæcology. Eden & Lockyer. Vol. III.

[2] *Brit. Med. Journal*, 1932, No. 3750, p. 908.

[3] *Proc. Roy. Soc. Med.*, Vol. XXVI, April, 1933.

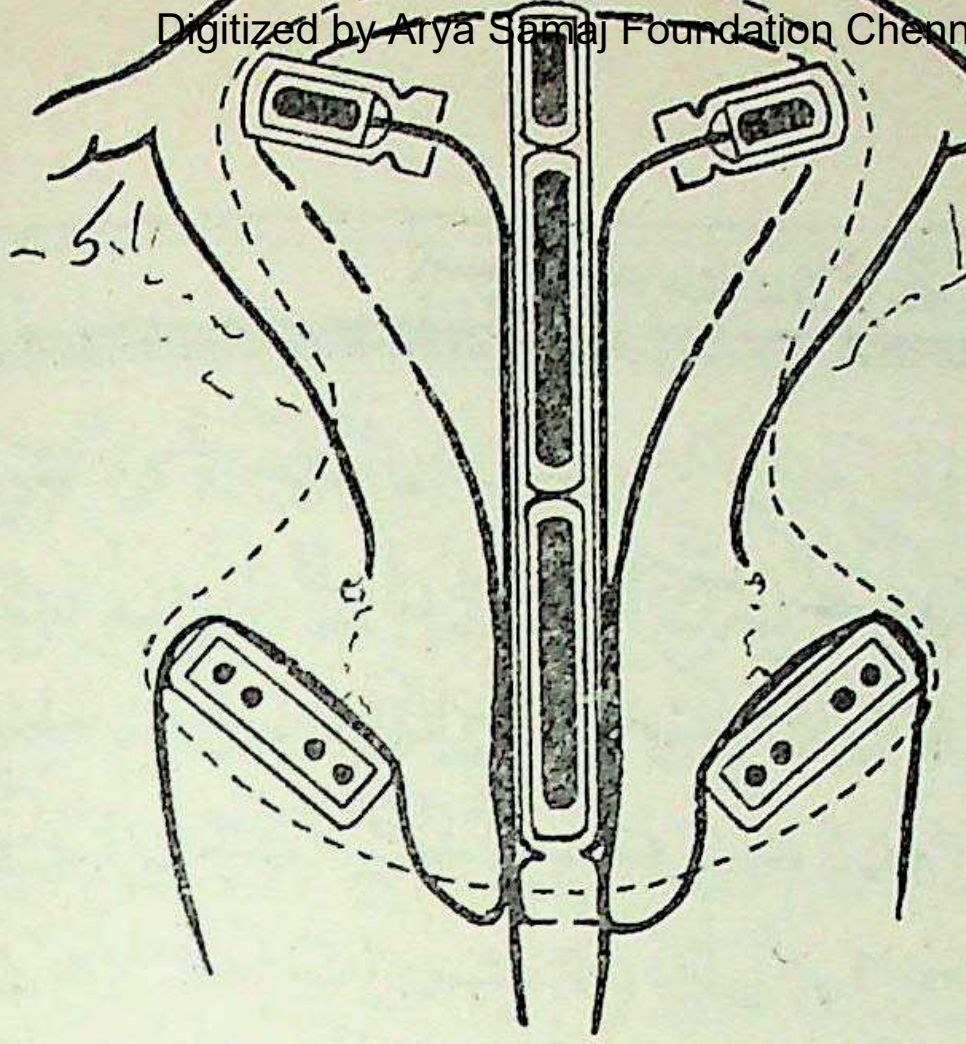



(ا) یہ شکل جسم رحم کے سرطان کے علاج میں ریڈیم کے ملساقات کے محل کو ظاہر کرتی ہے۔
نقطہ دار خط سے کارگر اثر کا احتمالی منطقہ ظاہر کیا گیا ہے۔

دھات	موٹائی	پردے	پلاٹینم کی موٹائی	مشمول	ریڈیم
پلاٹینم	۰.۵ ملی میٹر		۰.۵ ملی میٹر	۳۰ ملی گرام عنصر	
پلاٹینم	۰.۵ ملی میٹر		۰.۵ ملی میٹر	۲۰ ملی گرام عنصر	
پلاٹینم	۰.۵ ملی میٹر		۰.۵ ملی میٹر	۲۵ ملی گرام عنصر	
چاندی	۲ ملی میٹر	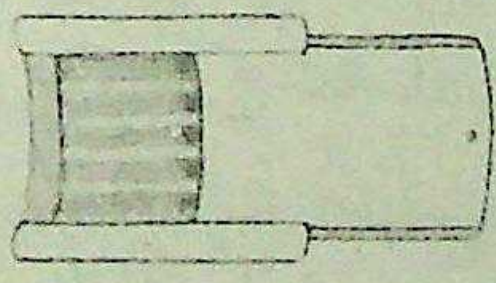	۰.۳ ملی میٹر	۵ ملی گرام عنصر	
چاندی	۲ ملی میٹر		۱ ملی میٹر ۱ ملی میٹر	۲۵ ملی گرام ۸ ملی گرام	 

(ب) ملساقات اور پردے جو جسم رحم کے سرطان کے علاج کیلئے میری کیوری ہاسپیٹل لنڈن میں استعمال کئے جاتے ہیں۔ (چیمبرس اور ہرڈن۔)

شکل ۳۰۴۔

منتخبہ اصابات میں عملیہ کا خطرہ تقریباً معدوم ہے، اور جراحی سے شفا پانے والے اصابات کی شرح زیادہ ہے۔ جن اصابات میں سلعات لیفیہ یا انبوبی بیضی التہاب کی پیچیدگی موجود ہو ان کا علاج شائد عملیہ سے بہتر کیا جا سکتا ہے۔ اگر شعاعی علاج کیا جائے تو مناسب معتاد کا استعمال کرنا ضروری ہوتا ہے۔ میری کیوری ہاسپیٹل کا معیاری معتاد ۴،۳۰۰ تا ۴،۸۰۰ ملی گرام عنصری ساعات رحم میں، اور ۱،۶۶۰ ملی گرام عنصری ساعات مہبل میں ہے۔ مذبول شیخوخی رحم کی حالت میں دو تہائی معتاد کا استعمال کیا جا سکتا ہے۔

ہرڈن اور چیمبرس نے جسیم رحم کے سرطانی سلعہ کے ریڈیم کے علاج کیلئے مندرجہ ذیل ترکیب عمل پیش کی ہے۔ "ریڈیم کا معتاد تین الساقات میں تقسیم کر دیا جاتا ہے، جن میں سے ہر ایک بائیس گھنٹے کا ہوتا ہے، اور یہ ایک اور دو ہفتوں کے وقفوں سے دئے جاتے ہیں۔ یہ دررحمی اور مہبلی الساقات پر مشتمل ہوتا ہے۔" ریڈیم کی تقسیم شکل ۲۴۰ میں ظاہر کی گئی ہے۔ ریڈیم داخل کرنے سے پہلے کہفہ رحم کے طول کی پیمائش کر لی جاتی ہے، اور ریڈیم کی نلیوں کا ایک سلسلہ اس طرح طیار کر لیا جاتا ہے کہ ریڈیم اس قنال کے تمام طول میں فم خارجی سے ۱ سنٹی میٹر کے فاصلہ تک موجود رہے۔ قنال کا یہ حصہ ربڑ کے ایک خالی کف سے بھر دیا جاتا ہے۔ دو چھوٹے چھوٹے ملساقات میں سے جو قرنوں میں رکھے جاتے ہیں، دُہرا تار گذار لیا جاتا ہے جو اتنا خم پذیر ہوتا ہے کہ ملساقات اپنے محل پر برقرار رہتے ہیں۔ سلسلہ بردار مرکزی نلی کے رکھنے سے پہلے ان میں سے ہر ایک ملساق ایک ایک قرن میں رکھ دیا جاتا ہے۔ اس کے بعد مہبلی رقعات (vaginal plaques) جانبی قبووں میں اونچے کرکے قرنوں کے بالمقابل رکھ دئے جاتے ہیں، اور مہبل میں فلیوین گاز بھر دی جاتی ہے۔

تمام دررحمی نلیوں کی تجبیب ۱ ملی میٹر پلاٹینم اور ۱،۵ ملی میٹر ربڑ سے کی جاتی ہے۔ ریڈیم کو اس طرح تقسیم کیا جاتا ہے کہ نلی کے تمام طول میں فی سنٹی میٹر ۸ ملی گرام عنصر موجود ہو۔ دررحمی سلسلہ بردار نلی میں دو سے لیکر چار تک نلیاں ہوتی ہیں، اور اس تعداد کا انحصار کہفہ رحم کے طول پر ہوتا ہے، اور قرنی نلیاں مختلف طولوں کی ہوتی ہیں، یعنی فرداً فرداً ۱۲ اور ۱۴ ملی میٹر کی۔ دررحمی ریڈیم کی کل مقدار ۵۰ تا ۸۰ ملی گرام عنصر ہوتی ہے۔ مہبلی رقعات میں سے ہر ایک میں ۲۰ ملی گرام ریڈیم ہوتا ہے جو چار نلیوں میں تقسیم ہوتا ہے۔ ملساقات ۲ ملی میٹر موٹی چاندی کے بنے ہوتے ہیں، اور ریڈیم کے ظروف کی دیواریں ۰،۳ ملی میٹر موٹی اور پلاٹینم کی

ہوتی ہیں۔ مسافات ربڑ سے ڈھکے ہوئے ہوتے ہیں جو ۱،۵ ملی میٹر موٹا ہوتا ہے۔

سلوی سرطانی سلعہ

(CHORIONIC CARCINOMA)

اگرچہ اصابات کی ایک بڑی اکثریت میں رحم ہی وہ عضو ہے جس پر خبیث سلعہ کی اس دلچسپ قسم کا حملہ ہوتا ہے، مگر بعض اوقات استثنائی حالتیں بھی دیکھنے میں آتی ہیں۔ جن میں ابتدائی بالید گاہے گاہے مہبل، شفرتین، فلوپی نلی یا مبیضین میں پائی جاتی ہے۔

تکوین النسجہ (histogenesis) کے لحاظ سے اس کا ایک مخصوص خاصہ یہ ہے کہ یہ جنینی بافتوں سے پیدا ہوتا ہے، یعنی سلیٰ (chorion) کے سرحلمی اور انفصالی بافتوں کے عناصر سے۔ لہٰذا یہ مرض عموماً انہی عورتوں کو لاحق ہوتا ہے جو کبھی حاملہ رہی ہوں۔ حمل کے ساتھ اس کا تعلق بعض اوقات بہت ہی دور کا ہوتا ہے اور سلعہ نمودار ہونے سے پیشتر کئی سال 563 گذر جاتے ہیں۔ بخلاف اس کے یہ بعض اوقات اسقاط یا زچگی کے بعد زمانۂ نفاس ہی میں نمودار ہو جاتا ہے۔ ہر تین اصابات میں سے ایک میں عین پہلے کا حمل کیسیہ نما وحمہ (hydatiform mole) پر ختم ہوتا ہے۔ موخر الذکر عارضہ کی قلت وقوع کو ذہن نشین رکھنے سے سلوی سرطان کے ساتھ اس کے اکثر پائے جانے کی وجہ ظاہر ہو جائیگی۔

جن اصابات میں ابتدائی بالید فلوپی نلی یا مبیض میں پائی گئی ہے ان میں یہ فرض کیا جا سکتا ہے کہ یہ اعضا بہت پہلے خارج الرحم حمل کا محل رہ چکے ہیں۔ جب ابتدائی بالید فرجی یا مہبلی ہوتی ہے تو یہ تصور کیا جا سکتا ہے کہ مشیمی بافت کی تصبیب شائد کسی خراشیدگی پر ہو گئی ہوگی۔ بہر حال شاذ شاذ موقعوں پر سلوی سرطانی سلعہ کے منصف (mediastinum) یا مردانہ خصیہ میں واقع ہونے سے یہ ظاہر ہوتا ہے کہ یہ ابتدائی بیرونی بالیدیں شائد مسخوطی سلعی اصل کی ہیں۔ اور یہ درحقیقت ممکن ہے کہ خاطی "تولیدی" ("genetic") خلیہ کی جو "بدنی" ("somatic") خلیہ سے مختلف ہوتا ہے، غیر طبعی فعالیت اس توجیہ کے مقابلہ میں جو سابقہ غیر مشتبہ خارج الرحم حمل یا مشیمی بافت کے پیوند پر مبنی ہے، مبیض، فلوپی نلی یا فرج میں سلوی سرحلمی سلعہ کے ابتدائی نمو کی ذمہ دار ہو۔

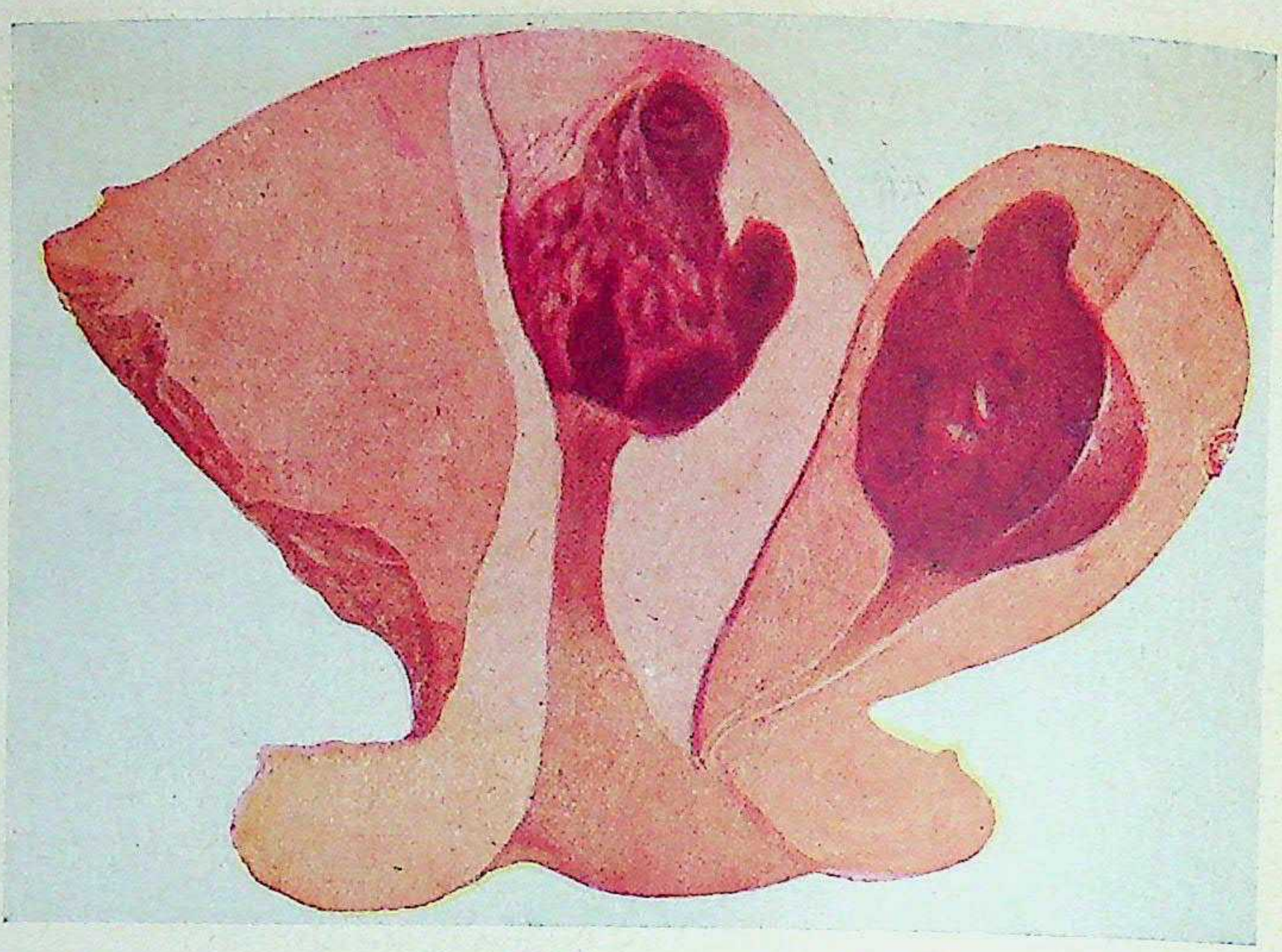

ا۔ رحم کا سلوی سرطانی سلعہ (Chorionic Carcinoma) (ایم ہینڈفیلڈ۔ جونز)۔ بالید کے نزفی خاصہ اور اس کے جسم رحم تک محدود رہنے کو غور سے دیکھا جائے۔

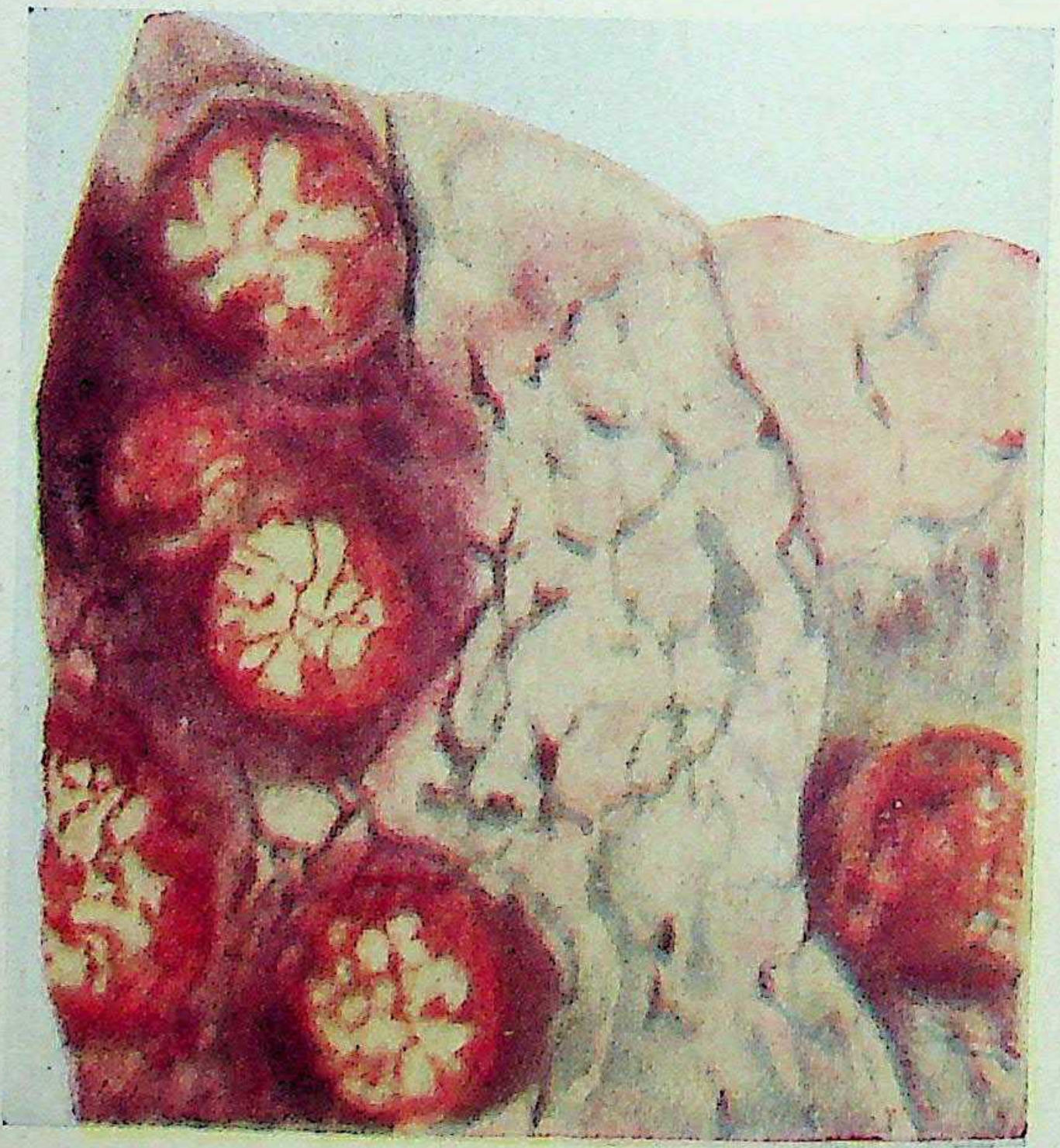

ب۔ پھیپھڑے کا حصہ جس میں سلوی سرطانی سلعہ (Chorionic Carcinoma) کے ثانوی مطروحات دکھائی دیتے ہیں (کتھبرٹ لاکیر)۔ مطروحات (metastases) کا نزفی خاصہ بخوبی ظاہر ہے۔

امراضیاتی تشریح - رحم میں بالیدہ بالعموم قعر میں یا مقدم اور موخر دیواروں کے ہم پہلو حصّوں میں یعنی مشیمہ کے طبعی محل پر پیدا ہوتی ہے (دیکھو شکل ۳۴۱)۔ ہم میں سے ایک نے تین اصلابات کا اوائل مرض میں امتحان کیا ہے اور ان سب سے یہ ظاہر ہوتا ہے کہ

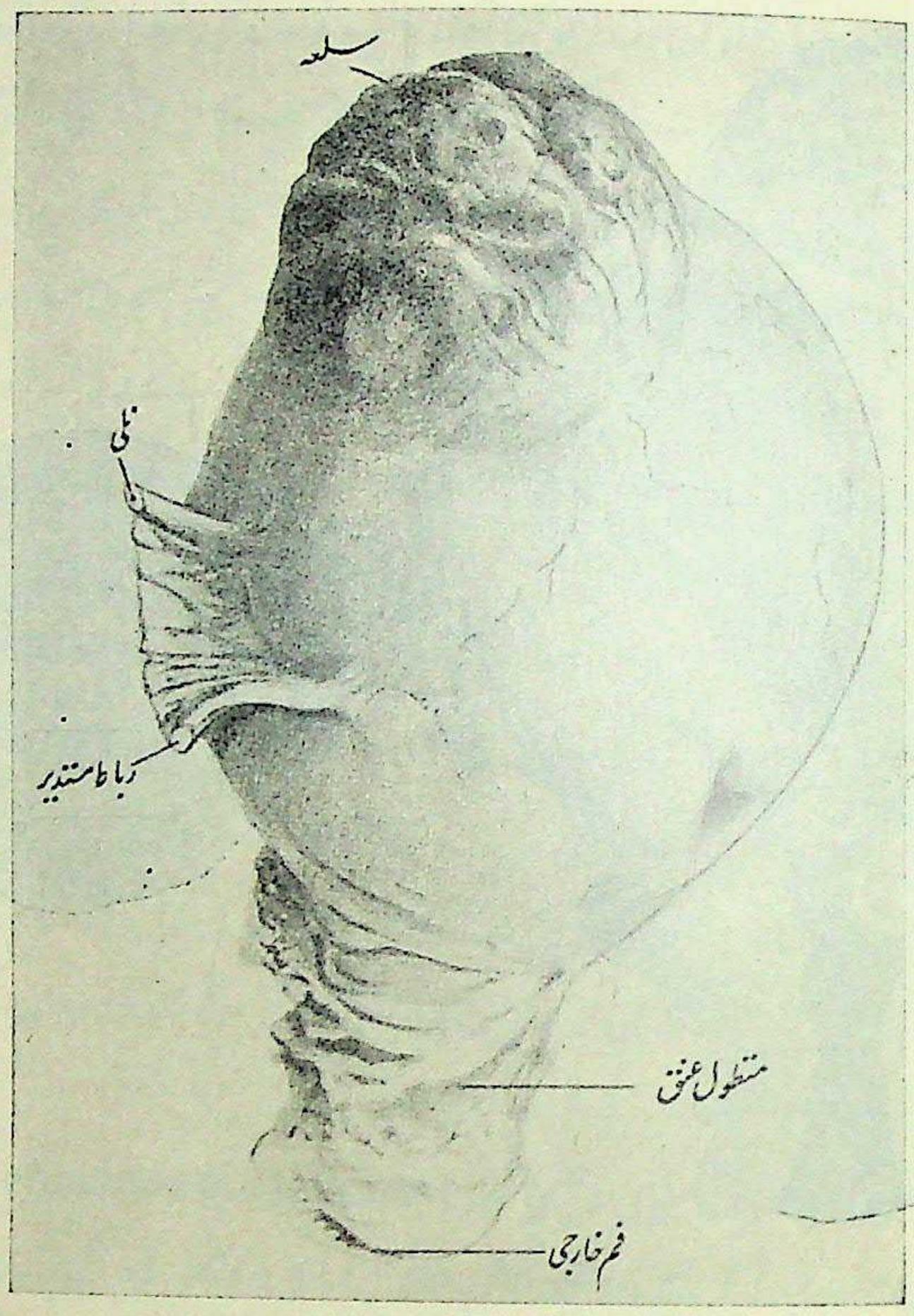

شکل ۳۴۱ - رحم کا سلوی سرطانی سلعہ (Chorionic Carcinoma) - عدید الولادات عمر ۲۶ سال - رحم کلانی یافتہ ہے، لیکن اس کی سطح سوائے قعر کے ہموار ہے۔ یہاں ایک تاریک رنگ کا کریہی تودہ دکھائی دیتا ہے، اور باریطونی غلاف ابھی تک علیٰ حالہ ہے۔

بالیدرحمی عضلہ میں گہری شروع ہوتی ہے، دروں رحمہ علی حالہ رہتا ہے، اور یہ خبیث عمل سے

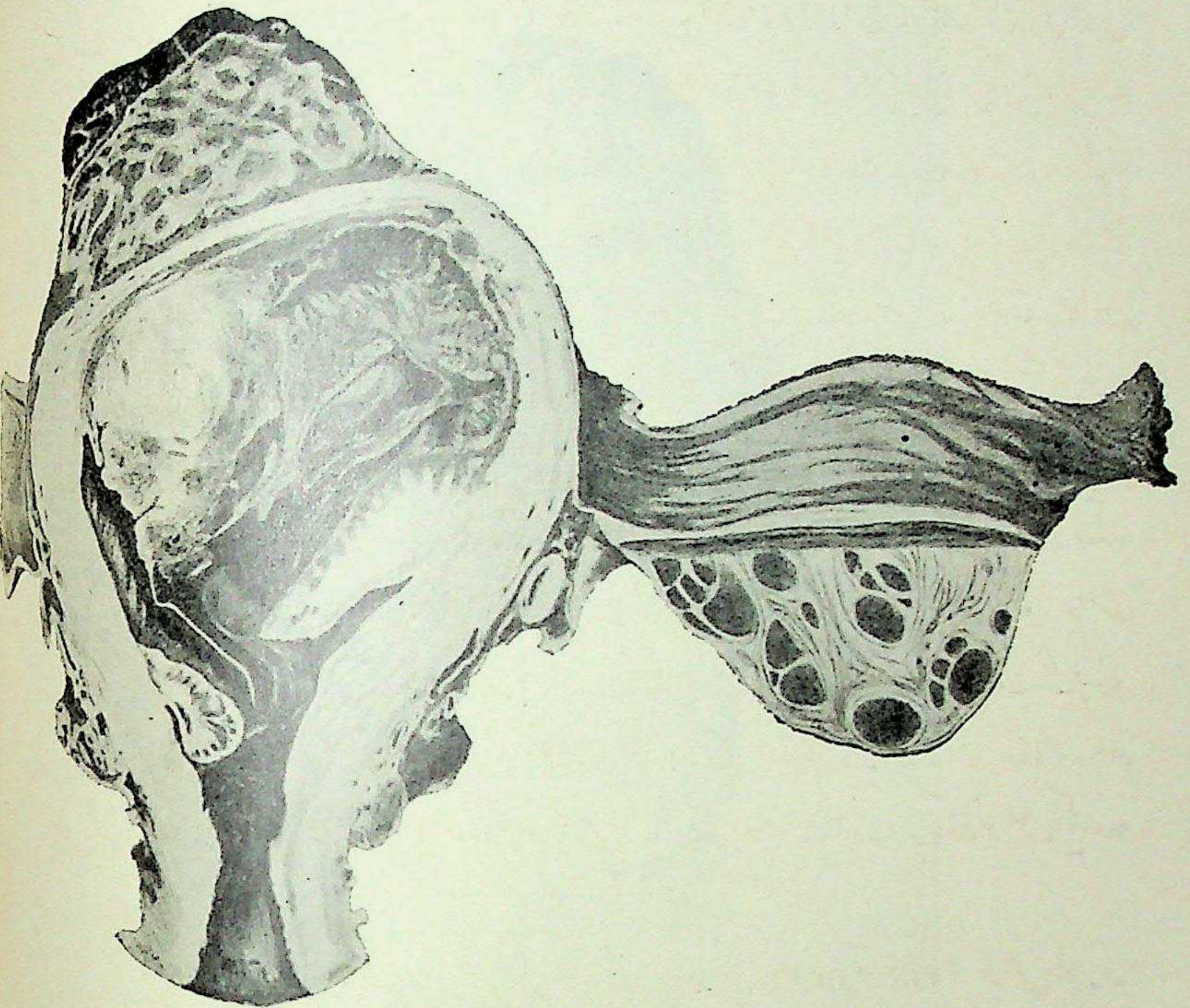

شکل ۳۴۲ - رحم کا سلوی سرطانی سلعہ (Chorionic Carcinoma) - یہ وہی نمونہ ہے جو شکل ۳۴۱ میں دکھایا گیا ہے۔ قعر پر کا کر بیچی ابھار شاید کسی دروں دیواری سروح (metastasis) کو ظاہر کرتا ہے، اور یہ بقیہ بالید سے یعنی عضلی بافت کی ایک تہ سے علیحدہ ہے۔ کہفۂ رحم کے نیچے کے حصے میں ایک منفرد سعدانہ نما سروح بھی دکھائی دیتا ہے۔

متاثر نہیں ہوتا۔ ان اصابات میں ارحام کے عضلی نظام کی صرف تراشیں لینے ہی سے تو بالید کے ماسکات کا انکشاف ہوا (دیکھو شکل ۳۴۳)۔ بعد ازاں سلعہ کہفۂ رحم میں آجاتا ہے اور اس سے

یہ عضو متشاکل طور پر کلانی یافتہ ہو جاتا ہے (دیکھو صفحہ ۲۹)۔ زیادہ شاذ طور پر باریطونی سطح کے نیچے ابھر آنے کی وجہ سے اس سے ایک گرہیچی تحت مصلی تودہ بھی بن جاتا ہے (دیکھو شکل ۳۴۱)۔ اور ایک اصابہ میں جس کا اندراج ہم میں سے ایک نے کیا ہے، باریطونی طبقہ متأکل ہو گیا تھا، جس سے مہلک التہاب باریطون پیدا ہو گیا تھا۔ بالید بذات خود نرم اور تاریک رنگ کی ہوتی ہے اور اس میں سے نزف بکثرت واقع ہوتا ہے (دیکھو صفحہ ۲۹)، اسکی بافتوں کی حیویت کم ہوتی ہے، اور اس لئے ان میں شکستگی واقع ہونے کا بہت احتمال ہوتا ہے۔ پرانے حصے عام طور پر فواضل (debris) اور خون کے تھکوں پر مشتمل ہوتے ہیں، اور ممیز خلوی عناصر صرف بڑھتے ہوئے کنارہ پر ہی پائے جاتے ہیں۔ لیفی عضلی بافت پر جو حملہ ہوتا ہے وہ بالعموم مرئی ہوتا ہے، اور کہنہ رحم کے نیچے کے حصے میں اکثر منفرد انتصابی گرہیچے پائے جاتے ہیں۔ اسی طرح کے گرہیچے جو بلاواسطہ تنصیب یا دورانِ خون کے ذریعہ سے سروحات سے بنتے ہیں دیوار ہائے مہبل اور فرج میں پائے جاسکتے ہیں۔ ان گرہیچوں کا رنگ گہرا ارغوانی ہوتا ہے، اور یہ نرم اور خستگی پذیر ہوتے ہیں، اور ہاتھ سے پکڑنے پر ان سے بآسانی خون نکلنا شروع ہو جاتا ہے۔ رحمی بالید بڑی جسامت اختیار نہیں کرتی، اور اس لحاظ سے یہ جسمی سرطان سے مشابہت رکھتی ہے۔ ان سلعات کے چند اصابات میں کیسہ نما وحمہ (hydatiform mole) کے کیسکوں کے مشابہ انگور نما اجسام دیکھے گئے ہیں۔ ابتدائی بالید کا محل خواہ کہیں بھی ہو، اس کی ساخت اور اس کے خواص ایک ہی سے ہیں۔

جن خلوی عناصر سے سلوی سرحلمی سلعہ (chorionepithelioma) خاص طور پر ممیز ہوتا ہے وہ مندرجہ ذیل ہیں (دیکھو شکل ۳۴۵)۔ (۱) تخزمایہ کے بڑے بڑے بے ڈھنگے کثیر النوات تودے جن میں خلیہ کے حدود شناخت نہیں کئے جاسکتے۔ یہ سلوی سرحلمہ یا کتلۂ الخلایا (syncytium) کی بیرونی تہوں سے مشتق ہوتے ہیں۔ (۲) چھوٹے چھوٹے کثیر السطوح خلیات جن کے نوات بڑے بڑے ہوتے ہیں۔ یہ خلیات تودوں کی شکل میں مجتمع پائے جاتے ہیں جو ایک دوسرے میں خوب ٹھنسے ہوتے ہیں۔ یہ سلوی سرحلمہ کی اندرونی یعنی لینگ ہینز کی تہ سے پیدا ہوتے ہیں۔ (۳) بڑے بڑے یک نواتی خلیات اور کثیر النوات عفریتی خلیات جو یا تو تودوں کی شکل میں مجتمع ہوتے ہیں، یا رحمی بافتوں کے ہیکل پر حملہ آور پائے جاتے ہیں، یہ غالباً (۱) اور (۲) دونوں سے مشتق ہوتے ہیں۔ ان عناصر کے علاوہ بعض اوقات سلوی خملات

(chorionic villi) بھی موجود ہوتے ہیں جو بخوبی شناخت کئے جا سکتے ہیں۔ ان کا منظر یا تو طبعی ہوتا ہے یا ان میں کسی کی انحطاط کی ایک حالت پائی جاتی ہے۔ مختلف مشاہدین نے یہ سراغ لگایا ہے کہ مذکورہ بالا ہر سہ اقسام کے خلیات کی پیدائش خملات کے سرحلمہ سے

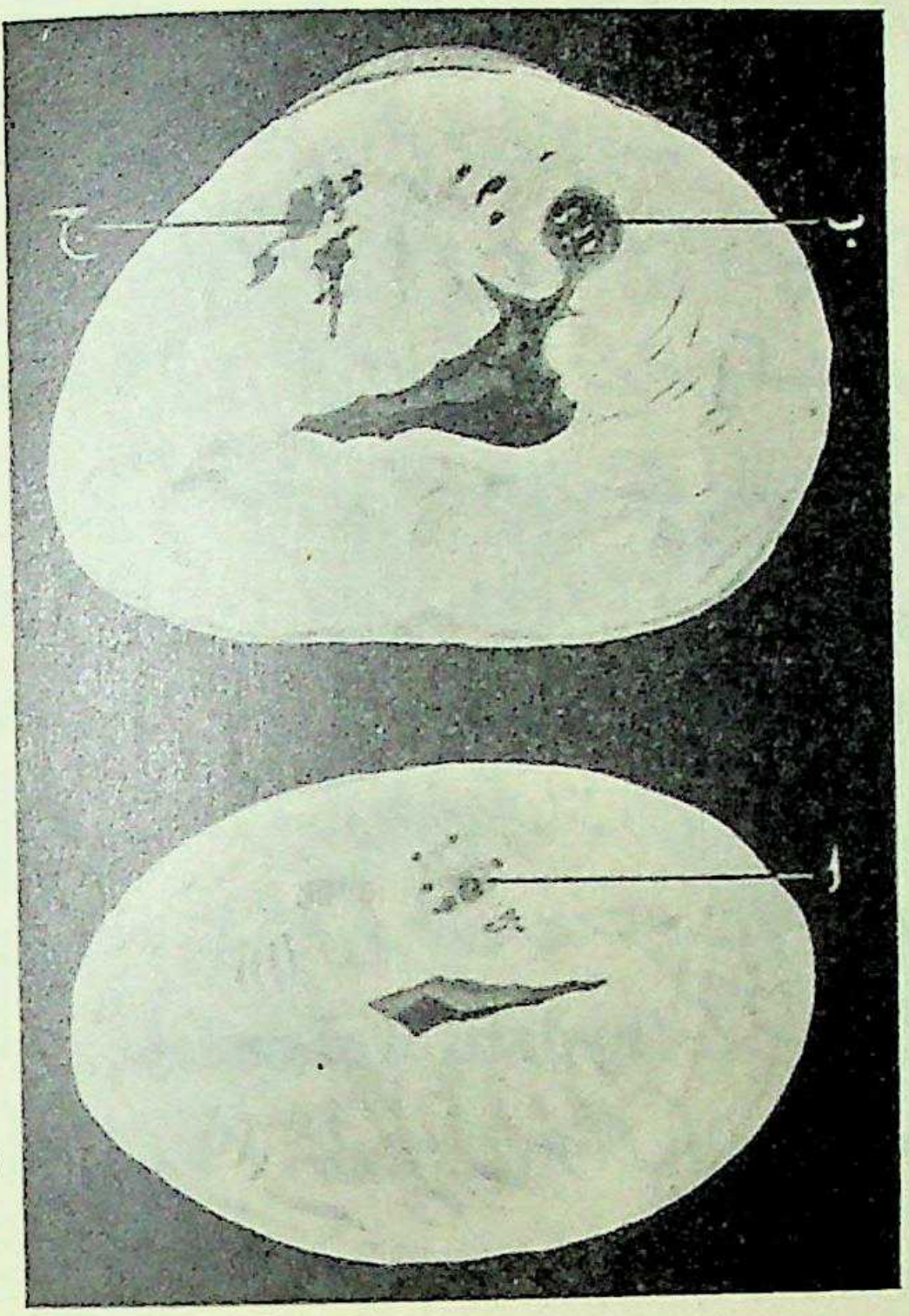

شکل ۳۴۳۔ جسمِ رحم میں سے مستعرض تراش جس میں سلوی سرطانی سلعہ (Chorionic Carcinoma) ابتدائی مدارج میں عضلیہ میں غشائے مخاطی کے نیچے پیدا ہوتا ہوا دکھائی دیتا ہے (ملکم، بیل : Bell اور لاکیئر)۔

ہوتی ہے۔

سلعہ کے عناصر میں کوئی واضح ترتیب نہیں پائی جاتی، بلکہ یہ بے قاعدہ تودوں کی شکل میں پائے جاتے ہیں، اور سلوی سرطانی سلعہ کی خردبینی تشخیص کی تعیین کے لئے یہ کافی ممیز ثابت ہوتے ہیں۔

عمر کے جس حصے میں استقرار حمل ہو سکتا ہے اس میں کبھی بھی سلوی سرطانی سلعہ پیدا ہو سکتا ہے۔ ایک اصابہ کا اندراج سترہ سال کی عمر پر اور ایک کا پچپن سال کی عمر پر کیا گیا ہے۔ ایسا معلوم ہوتا ہے کہ استعداد تولید کی زیادتی اس مرض کے لئے کسی حد تک محرّض ہے، کیونکہ اصابات کی ایک نسبتہً بڑی تعداد انہی عورتوں میں پائی گئی ہے جن کو پانچ یا زیادہ حمل ہو چکے تھے۔ ہر تین اصابات میں سے دو میں عین پہلے کا حمل اسقاط پر منتج ہوا تھا۔

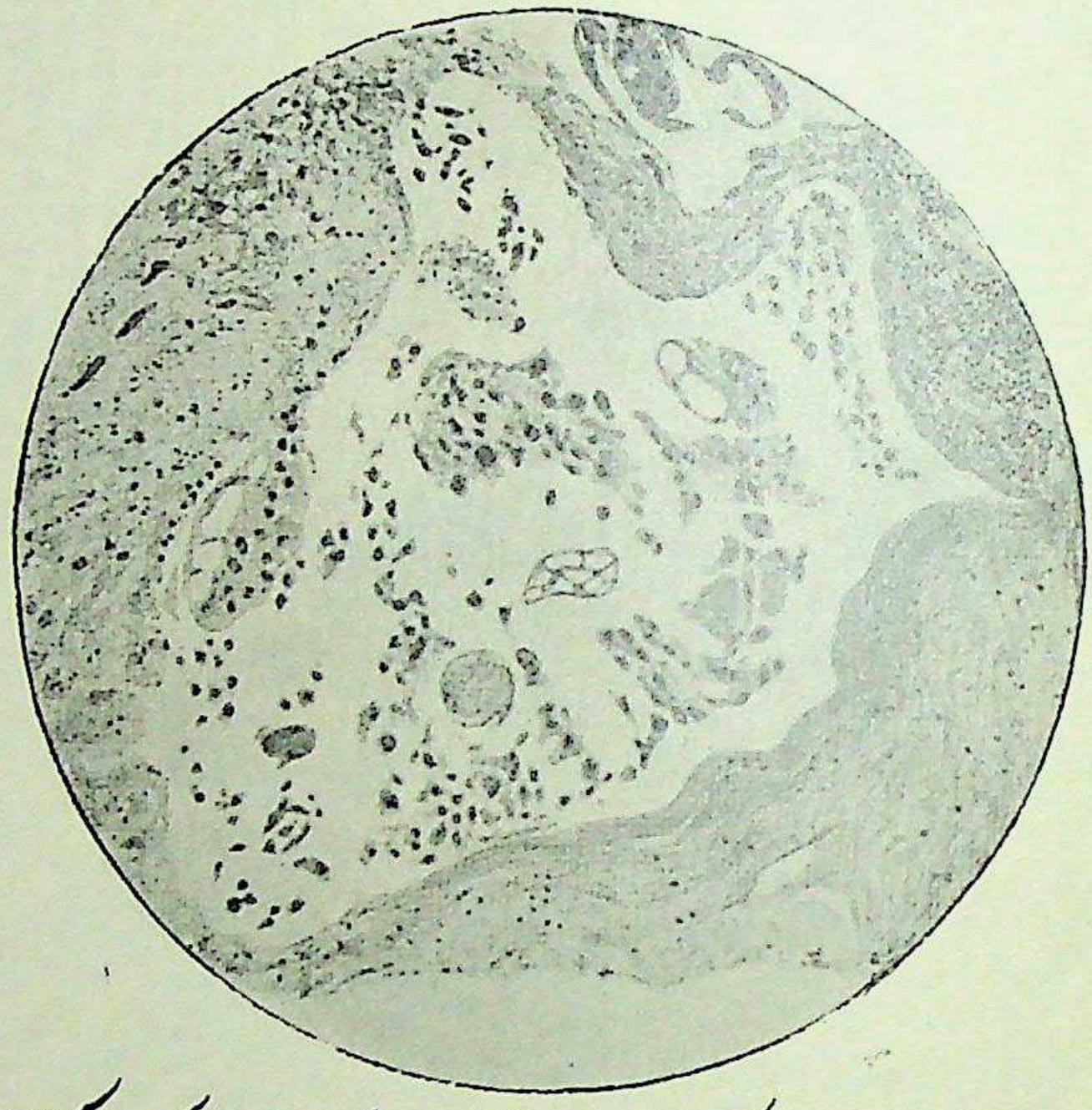

شکل ۳۴۴۔ یہ اس بافت کی خردبینی تراش ہے جو شکل ۳۴۳ کے ماسکہ "ا" سے الگ کی گئی ہے۔ درون عضلی فضا میں کتلۃ الخلایا (syncytium) کے ٹھوس اور خالیہ دار تودے موجود ہیں۔ شکل ۳۴۵ سے مقابلہ کیا جائے۔ (ملکم، بیل اور لاکیئر)۔

سلوی سرطانی سلعہ (کوریئون ایپی تھیلیوما) کے سریری خصائص۔ رحم کے تمام دیگر اقسام کے خبیث امراض کی طرح اس مرض کی اولین علامت بھی نزف ہوتی ہے۔

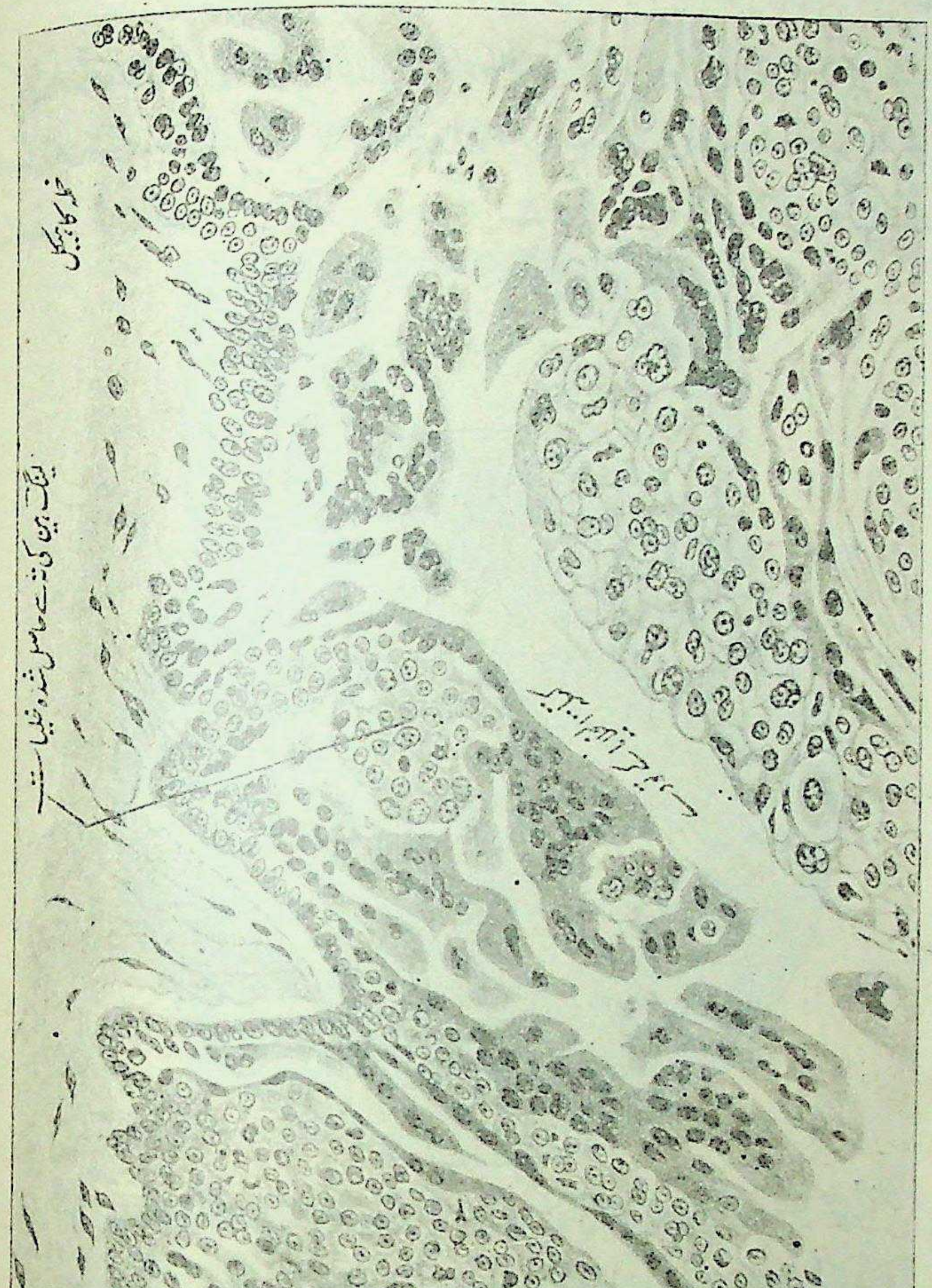
خون کا جمگل
لینگ ہین کی ترشے ماس شدہ خلیات
سن سی شیم

شکل ۳۴۵ ۔ رحم کا سلوی سرطانی سلعہ (Chorionie Carcinoma) ۔ (ٹیچر)۔
یہ تراش سلعہ کے لازمی خلوی عناصر کے خواص کو ظاہر کرتی ہے۔

یہ بالعموم ابتدا ہی سے شدید ہوتا ہے، اور اس لحاظ سے یہ اس نزف سے جو غدی سرطانی سلعہ میں پایا جاتا ہے بہت مختلف ہے۔ مزید برآں مریضہ کو یہ بھی معلوم ہو جاتا ہے کہ مواد میں "چھیچھڑے" آرہے ہیں۔ استثنائی حالتوں میں نزف کی مقدار کبھی بھی معتد بہ نہیں ہوتی۔ نزف کے بافراط اور بار بار واقع ہونے سے شدید عدم دمویت اکثر پیدا ہوتی ہے جس کے ساتھ نحافت (cachexia) بھی پایا جاتا ہے جو عفونتی اور تنخزی بافتوں کے سموم کے جذب ہونے سے پیدا ہوتا ہے۔ بالید کا تقرح اور موادوں کی تحلیل جو بدبو سے شناخت کی جاتی ہے، معمولی سرطان کی نسبت اس میں جلد واقع ہوتی ہے۔ اور یہ اس عارضہ کا ایک نمایاں خاصہ ہے۔ اس پر کسی قدر تپ کا بھی اضافہ ہو جاتا ہے۔ ارتفاعِ تپش عموماً متوسط درجہ کا ہوتا ہے۔ مگر بعض اوقات شدید قشعریرے اور حاد عفونت کی دوسری شہادتیں بھی پائی جاتی ہیں۔

بالید کی خباثت کا درجہ اختلاف پذیر ہوتا ہے، اور یہ اختلاف خبیث سلعہ کے دوسرے اقسام کی نسبت بہت زیادہ ہوتا ہے۔ بعض اوقات یہ وسیع الانتشار سروحات کی وجہ سے چند ہفتوں ہی میں مہلک ثابت ہوتا ہے، اور بعض اوقات اس کی خبیثیت یقیناً متوسط درجہ کی ہوتی ہے، اور اس حالت میں پہلے علامات کے نمودار ہونے کے سال یا اٹھارہ مہینے بعد استیصالی عملیہ کامیاب ثابت ہو چکا ہے۔ انتشار عروقِ خون کے ذریعہ سے واقع ہوتا ہے، اور بالید کے خلوی عناصر کا سراغ برآئندہ وریدوں میں لگایا جا چکا ہے، اور یہ بعید حصوں کی وریدی گذرگاہوں میں پائے جا چکے ہیں۔ اس سلعہ کے خلیات میں عروق کی دیواروں کو متآکل کرنے کی ایک غیر معمولی طاقت موجود ہوتی ہے، اور یہ اس طرح خون کی رو میں پہنچ جاتے ہیں۔ سروحات کے عام ترین محلوں میں سے ایک محل پھیپھڑا ہے (دیکھو صفحہ ۲۹، ب)۔ اور اس کے واقع ہونے کی سریری شہادت نفث الدم اور بعض اوقات بلورائی الضباب ہوتی ہے۔ دماغ، جگر، طحال، اور لبلبہ اور درقیہ پر بھی بعض اوقات حملہ ہوتا ہے۔ دماغ میں سروحات نسبتہً بکثرت پائے جاتے ہیں۔

تشخیص۔ سلوی سرطان کے اصابات بعض اوقات اسقاط کے بعد جلد ہی دیکھنے میں آتے ہیں۔ اور اس لئے یہ مرض غلطی سے تقیح الدم (سیپٹیمیا) مع احتباس بافت مشیمی تصور کر لیا جاتا ہے، اور اس لحاظ سے اس کا علاج کیا جاتا ہے۔ ان دونوں امراض میں نزف، بدبودار رحمی مواد، ارتفاع تپش، اور کلانی رحم، اور رحم کے اندر بافت یا خون کے تھکے کے

زیر تحلیل فواضل پائے جاتے ہیں۔ رحم کو خالی کرنے سے صورتِ حالات میں ایک عارضی اصلاح ہو جاتی ہے مگر کچھ عرصہ کے بعد تمام علامات شدت سے عود کر آتے ہیں، اور رحم میں فواضل از سر نو معتدبہ مقدار میں پیدا ہو جاتے ہیں اگرچہ پہلے عملیہ میں یہ مکمل طور پر خالی ہو چکتا ہے۔ ایسی حالتوں میں رحم میں تحلیل ہونے والی بافت کی از سر نو پیدائش سلوی سرطانی سلعہ کے وجود کی ایک قوی دلیل ہوتی ہے۔ جن اصابات میں حمل کا تعلق زیادہ بعید ہوتا ہے ان میں اس عارضہ کی حقیقی نوعیت کے متعلق بعض اوقات کوئی خیال بھی پیدا نہیں ہوتا۔ ایسے کلانی بافتہ رحم کا علاج جس سے نزف ہوتا ہو اور شاذ بدبودار مواد بھی آتا ہو عام طور پر اول اول استقصاء اور جرف سے کیا جاتا ہے جس سے خون بکثرت جاری ہو جاتا ہے اور فواضل کی کچھ مقدار باہر نکال لیجاتی ہے۔ جب سے حمل کیلئے زنڈک ایشہائیم کا کاشفہ رائج ہوا ہے اس مرض کی تشخیص کیلئے ایک اور مدد مل گئی ہے۔ اگر کیسی وحمہ (vesicular mole) یا حاصلاتِ حمل کے خارج ہونے کے بعد بھی کاشفہ مسلسل "مثبت" رہے، یا "منفی" زمانہ کے بعد پھر "مثبت" ہو جائے تو اس امر کا احتمال ہوتا ہے کہ سلوی سرطانی سلعہ پیدا ہو رہا ہے۔ یہ کاشفہ اس قدر اہم ہے کہ اسکی بناء پر یہ رائے پیش کی گئی ہے کہ مذکورہ صورتِ حالات میں زنڈک ایشہائیم کے مثبت تعامل کو خباثت کیلئے کافی شہادت تصور کیا جا سکتا ہے، اور یہ تشخیصی جرف کی ضرورت پر دلالت کرتا ہے۔ موخر الذکر سے بالید کے جوئے خون کے ذریعہ سے منتشر ہو جانے کا لازمی طور پر خطرہ ہوتا ہے۔ آخری تشخیص ایک ہوشیار ماہر خرد بین ہی کر سکتا ہے، اور اگر جرف (curettage) کیا جائے تو رحم سے جو بافت الگ کی جائے وہ تمام کی تمام حتی الامکان جلد از جلد ماہر امراضیات کے پاس بھیج دی جائے۔

اس کا علاج جو عام طور پر کیا جاتا ہے، رحم کا استیصال ہے۔ چونکہ ان مریضوں میں سے بہت سے خطرناک حالت ہی میں اول مرتبہ مشاہدہ میں آتے ہیں اس لئے عملیہ کی ابتدائی شرحِ اموات غیر معمولی طور پر زیادہ ہے۔ کئی ایک مریضوں میں ابتدائی بالید کے دور کر دینے کے بعد ایسے حصوں میں سروجات غائب ہو جاتے ہیں، جہاں ان کا براہِ راست مشاہدہ کیا جا سکتا ہے مثلاً دیوار مہبل میں۔ مترقی اصابات میں جو شکم شگافی کے لئے غیر موزوں ہوتے ہیں ریڈیم استعمال کیا جا چکا ہے۔ ٹی۔ بی۔ سیلرس (T. B. Sellors) نے ایک اصابہ کا اندراج کیا ہے جس میں ریڈیم داخل کرنے کے دو ماہ بعد جب رحم نکالا گیا تو اس میں سابقہ

بالید کا کوئی شائبہ موجود نہیں تھا۔[1] ایک اور اصابہ میں جسکا حال ہی میں ہم (ٹی۔ ڈبلیو) نے علاج کیا تھا، اور جسمیں نفث الدم ریوی سروحات کی موجودگی پر دلالت کرتا تھا، رحم کا ریڈیم کی "ہیرس" کی ترکیب عمل سے علاج کرنے سے (دیکھو صفحات 542 تا 544) علامات غائب ہو گئے۔ زندک الیشہائیم کا کاشفہ جو پہلے بشدت مثبت تھا منفی ہو گیا، اور مریضہ بارہ ماہ بعد تک زندہ اور تندرست رہی۔

569

رحم کا سلعۂ لحمیہ

(SARCOMA OF THE UTERUS)

رحم کی جملہ خبیث بالیدوں میں سے سلعۂ لحمیہ کی تعداد ۵ فی صدی ہے، اور اسلئے

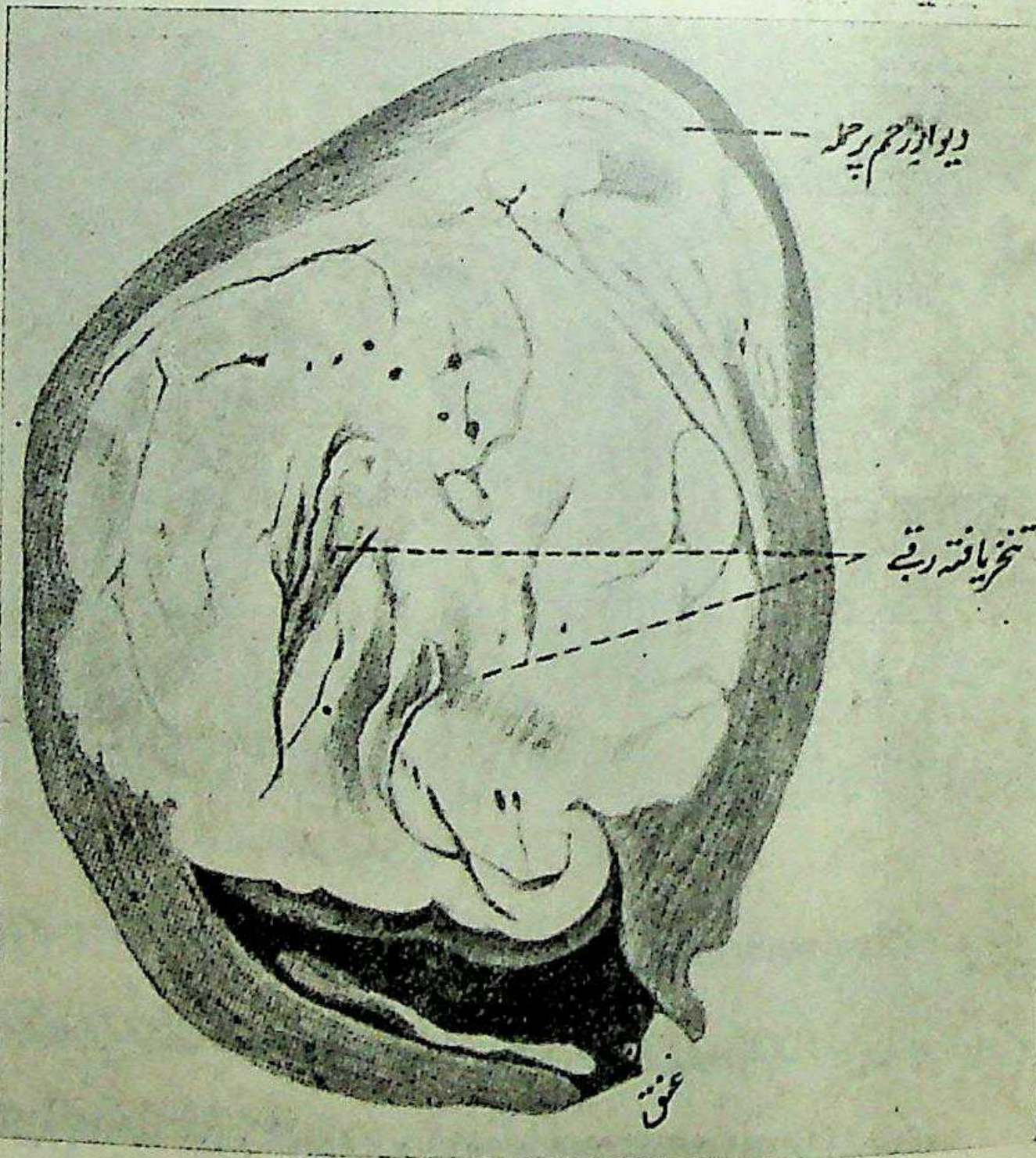

شکل ۳۴۶ - دیوار رحم کا محاط سلعہ لحمیہ (Circumscribed Sarcoma) - کثیر الولادت، عمر ۶۰ سال - قعر پر بالید دیوار رحم پر حملہ کر چکی ہے، اس کا نیچے کا حصہ کہفہ رحم میں ابھر آیا ہے۔

---

[1] T. B. Sellors. *Am. Jl. Obst. and Gyn.*, 10. 1925, 741.

یہ اس عضو کی خبیث بالیدوں میں سب سے زیادہ نادر الوقوع ہے۔ سلعۂ لحمیہ اور سرطانی سلعہ کا اضافی تواتر تقریباً ۱ : ۴۰ تا ۵۰ ہے۔

570

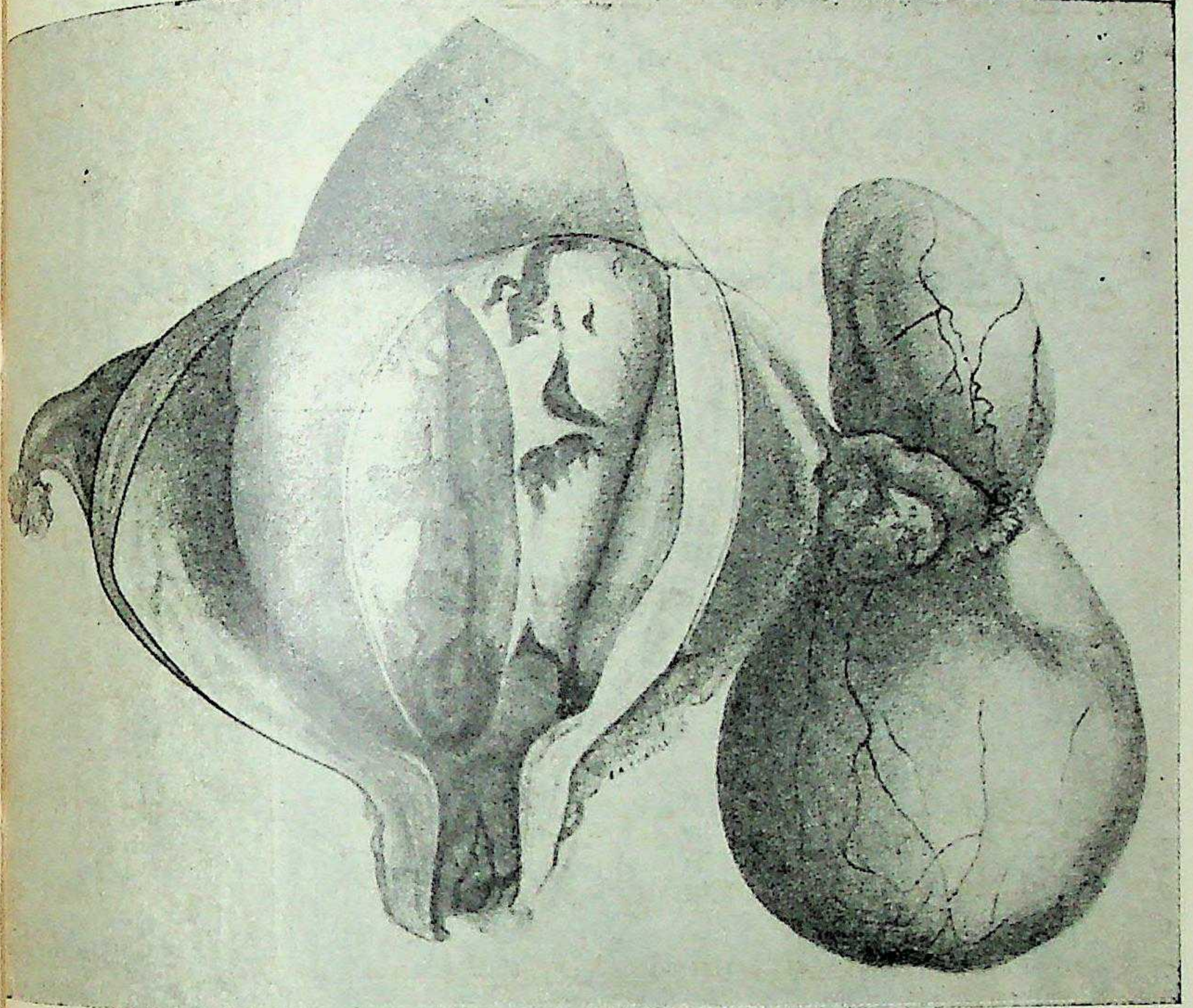

شکل ۳۴۲ ۔ رحم کا محاط سلعۂ لحمیہ (Circumscribed Sarcoma)۔ یہ بالید رحم کی مقدم دیوار کے ایک محاط تحت مخاطی سلعہ کی شکل کی ہے۔ دائیں جانب پر بیض کا ایک مسخوطی سلعی ذویرہ (teratomatous cyst) ہے۔

سلعۂ لحمیہ جسمِ رحم اور عنق میں ابتدائی طور پر شروع ہو سکتا ہے، اور ان کا اضافی تواتر ۵ : ۱ ہے۔ چنانچہ مقامِ ابتدا کے لحاظ سے رحم کا سلعۂ لحمیہ اس کے سرطانی سلعہ سے جو عنق کی نسبت جسمِ رحم میں زیادہ کثرت سے واقع ہوتا ہے ایک نمایاں اختلاف رکھتا ہے۔

مزید برآں رحم کے سر حلمی اور میاں ناہضی اجزائے ترکیب میں جہاں تک ان کا نو بالیدوں سے تعلق ہے، ایک بہت بڑا تضاد پایا جاتا ہے۔ میاں ناہض (عضلہ اور انصالی بافت) سلیم سلعات (لیفی عضلی سلعات) کا ایک عام مبداء ہے، مگر میاں ناہضی خبیث بالیدیں (سلعاتِ لحمیہ) نادر الوقوع ہیں۔ بخلاف اس کے سر حلمہ خبیث سلعات (سرطانی سلعات) کی ابتدا کے لئے ایک عام محل ہے، مگر سلیم بالیدیں (غدی سلعات، حلیمی سلعات) بہت نادر الوقوع ہیں۔ لہٰذا سر حلمہ ہی اس انتہائی میلان کا ذمہ دار ہے جو رحم میں خبیث بالیدوں کی طرف پایا جاتا ہے۔

ایک اور فرق یہ ہے کہ سرطانی سلعہ کی زیادہ قلیل الوقوع قسم، یعنی جسمی سرطان، میں انذار نسبتہً اچھا ہوتا ہے، مگر جسم رحم کے سلعۂ لحمیہ میں انذار خراب ہوتا ہے جیسا کہ عنق کے سلعۂ لحمیہ میں ہوتا ہے۔

اغراضِ بیان کے لئے رحم کے سلعاتِ لحمیہ کی تقسیم مندرجہ ذیل طریقہ سے کیجا سکتی ہے۔

۱۔ لیفی عضلی بافت (نسیجہ parenchyma: کا سلعۂ لحمیہ۔
- (ا) منتشر (Diffuse)-
- (ب) محاط (Circumsbribed)-
- (ج) لیفی عضلی سلعہ میں پیدا ہونے والا۔

۲۔ درون رحمہ کا سلعۂ لحمیہ۔
- (ا) منتشر۔
- (ب) محاط جس میں عنق کا "انگور نما" سلعۂ لحمیہ شامل ہے۔

۳۔ سلعۂ لحمیہ کے خاص اقسام۔
- (ا) خبیث سلعۂ املس (Malignant leioma)-
- (ب) ملانینی سلعۂ لحمیہ (Melano-sarcoma)-
- (ج) مخاطی سلعۂ لحمیہ (Myxo-sarcoma)-
- (د) لمفی سلعۂ لحمیہ (Lympho-sarcoma)-
- (ہ) شحمی عضلی سلعۂ لحمیہ (Lipo-myosarcoma)-
- (س) وعائی سلعۂ لحمیہ (Angio-sarcoma)-
- (ص) غضروفی سلعۂ لحمیہ (Chondro-sarcoma)-
- (ط) مخطط عضلی سلعۂ لحمیہ (Rhabdo-myosarcoma)-

۴۔ درحلمی سلعہ (Endothelioma) اور گرد درحلمی سلعہ (periendothelioma)-

دیوارِ رحم کا سلعۂ لحمیہ۔ دیوارِ رحم میں دو قسم کے سلعاتِ لحمیہ پیدا ہوتے ہیں۔

(ا) منتشر (diffuse)، (ب) محاط (circumscribed)۔ تیسری قسم کا ایک سلعۂ لحمیہ سابق الوجود سلعات لیفیہ میں پیدا ہوتا ہے۔

(ا) ڈفیوز (منتشر)۔ یہ قسم سب سے زیادہ نادر الوقوع ہے، اس سے رحم میں یکساں کلانی پیدا ہوتی ہے، اور یہ حالت شکل اور بستگی میں حامل رحم کے مشابہ ہوتی ہے۔ سلعۂ لحمیہ کے خلیات (مستدیر اور دوکی) تمام دیوار رحم میں منتشر پائے جاتے ہیں۔ اس قسم کے متعلق یہ خیال کیا جاتا ہے کہ یہ اتصالی بافت سے پیدا ہوتی ہے۔

(ب) سرکم سکرائبڈ (محاط)۔ یہ قسم ایک مجرد گلو بچہ نما نودہ کی شکل میں پائی جاتی ہے جس کی بستگی نرم اور خستہ ہوتی ہے، اور اس سے ابتدائی درجہ میں کسی قدر کیسہ بندی (encapsulation) بھی موجود ہوتی ہے (دیکھو شکل ۳۴۶)۔ اس کی رنگت پھیکی زردی مائل اور بستگی متجانس ہوتی ہے، اور اس میں ایسا کوئی ریشک دار منظر نہیں پایا جاتا جو سلعاتِ لیفیہ کا امتیازی خاصہ ہے۔ اس کی سطح کی رنگت تنخر کے قطعات اور رخنکی نزف کی وجہ سے اکثر متغیر پائی جاتی ہے (دیکھو شکل ۳۴۷)۔ ان بالیدوں میں بعض اوقات دوری فضائیں پائی جاتی ہیں جن میں پوال کی رنگت کا یا خون آلود سیال بھرا ہوتا ہے۔ چھوٹے دورے بعض اوقات تہبج سے پیدا ہوتے ہیں، اور بڑے دورے یا تو واضح لمفی عرقی اتساعات (lymphangiectases) ہوتے ہیں یا یہ اکثر تنخری بافت کی شکست سے پیدا شدہ فضائیں ہوتی ہیں۔ بعض اوقات متسع عروق خون بھی پائے جاتے ہیں جن سے بڑے بڑے جوف (صغیر عروقی اتساعات : telangiectases) پیدا ہوتے ہیں۔ خردبینی مناظر اختلاف پذیر ہوتے ہیں، اور خلیے اکثر مخلوط قسم کے ہوتے ہیں۔ ایک ہی سلعۂ لحمیہ میں مستدیر، دوکی اور عفریتی خلیات موجود ہو سکتے ہیں (دیکھو شکل ۳۴۸ اور ۳۵۰)۔

ان بالیدوں کی اصل رخنکی ہوتی ہے، اور اس لحاظ سے یہ صرف متوسط جسامت کی ہوتی ہیں۔ بعض اوقات یہ تحت مخاطی (دیکھو شکل ۳۴۹) اور تحت مصلی دونوں شکلیں اختیار کرتی ہیں، اور ان حالات کے تحت ان کے ابعاد بعض اوقات معتدبہ ہو جاتے ہیں۔ ان میں سے سب سے بڑی بالید جس کا اندراج موجود ہے چالیس پونڈ وزنی تھی (پکونیڈ :Piquand)۔ سریری نقطہ نگاہ سے ایک اہم امر یہ ہے کہ ان سلعات کا میلان سعدانہ نما

بننے کی طرف ہوتا ہے۔ شکل ۳۴۹ میں اسی قسم کا ایک سلعہ دکھایا گیا ہے، جس سے رحم برآری سے قبل تین سعدانے دور کئے گئے تھے۔ ان سعدانہ نما سلعات کے متعدد اصابات میں رحم کا ارتکاس (inversion) واقع ہو چکا ہے۔ ارتکاسِ رحم عضلی سلعی سعدانوں کی نسبت لحمی سلعی سعدانوں کے ساتھ زیادہ کثرت سے پایا جاتا ہے۔ یہ رائے پیش کی جا چکی ہے کہ عضلۂ رحم کی خبیث دررزش سے ارتکاس کی مساعدت ہوتی ہے۔ دیوارِ عنق کا محاط سلعۂ لحمیہ نادر الوقوع ہے۔ شکل ۳۵۱ اور ۳۵۲ میں ایسی بالید کے دو خصائص دکھائے گئے ہیں

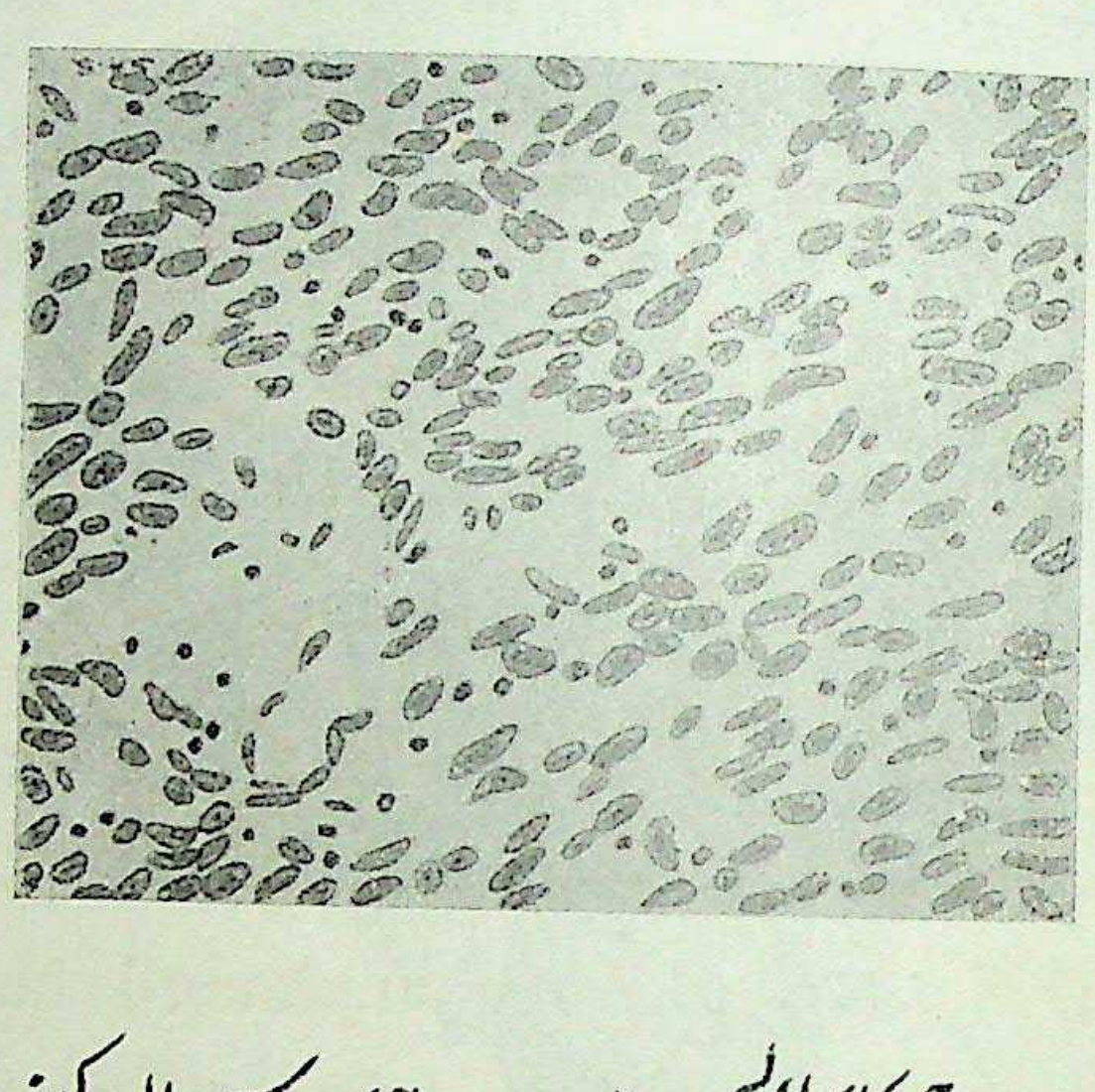

شکل ۳۴۸ ۔ رحم کا سلعۂ لحمیہ (Sarcoma) ۔ یہ اسی بالید کی خرد بینی ساخت ہے جو شکل ۳۴۷ میں دکھائی گئی ہے۔ بیضوی خلیات کے نواتات میں خیطیتی شکلیں (mitotic figures) موجود ہیں۔

572 جو خالی آنکھ اور خرد بین سے نظر آتے ہیں۔

(ج) لیفی عضلی سلعہ میں لحمی سلعی بعد تکوین۔ ہم پہلے یہ بیان کر چکے ہیں کہ لیفی عضلی سلعہ (فائبرومائیوما) میں ابتدائی خبیث تغیرات کی جو شکلیں پائی جاتی ہیں وہ خبیث سلعۂ املس (malignant leioma)، سلعۂ لحمیہ، درحلمی سلعہ (endothelioma) اور گرد درحلمی سلعہ (periendothelioma) ہیں۔ سلعہ لیفیہ پر کسی مزامن الوجود سلعۂ لحمیہ کا حملہ بھی ہو سکتا ہے۔ سلعاتِ لیفیہ میں لحمی سلعی تغیرات تقریباً ۱ فی صدی تواتر سے پائے جاتے ہیں۔

خبیث بعد تکوین بالعموم سلعہ کے مرکز میں واقع ہوتی ہے (دیکھو شکل ۲۹۰ صفحہ 481)۔ بہت سے سلعات لیفیہ موجود ہوتے ہیں مگر لحمی سلعی ان میں سے ایک ہی ہوتا ہے۔ خالی آنکھ سے وہی مناظر نظر آتے ہیں جو مخاط سلعات لیفیہ کا امتیازی خاصہ ہیں، اور جن کا ذکر پہلے کیا جا چکا ہے۔ رحم کے سلعات لیفیہ کے تینوں ابتدائی اقسام میں سلعی لحمی تغیر واقع ہو سکتا ہے

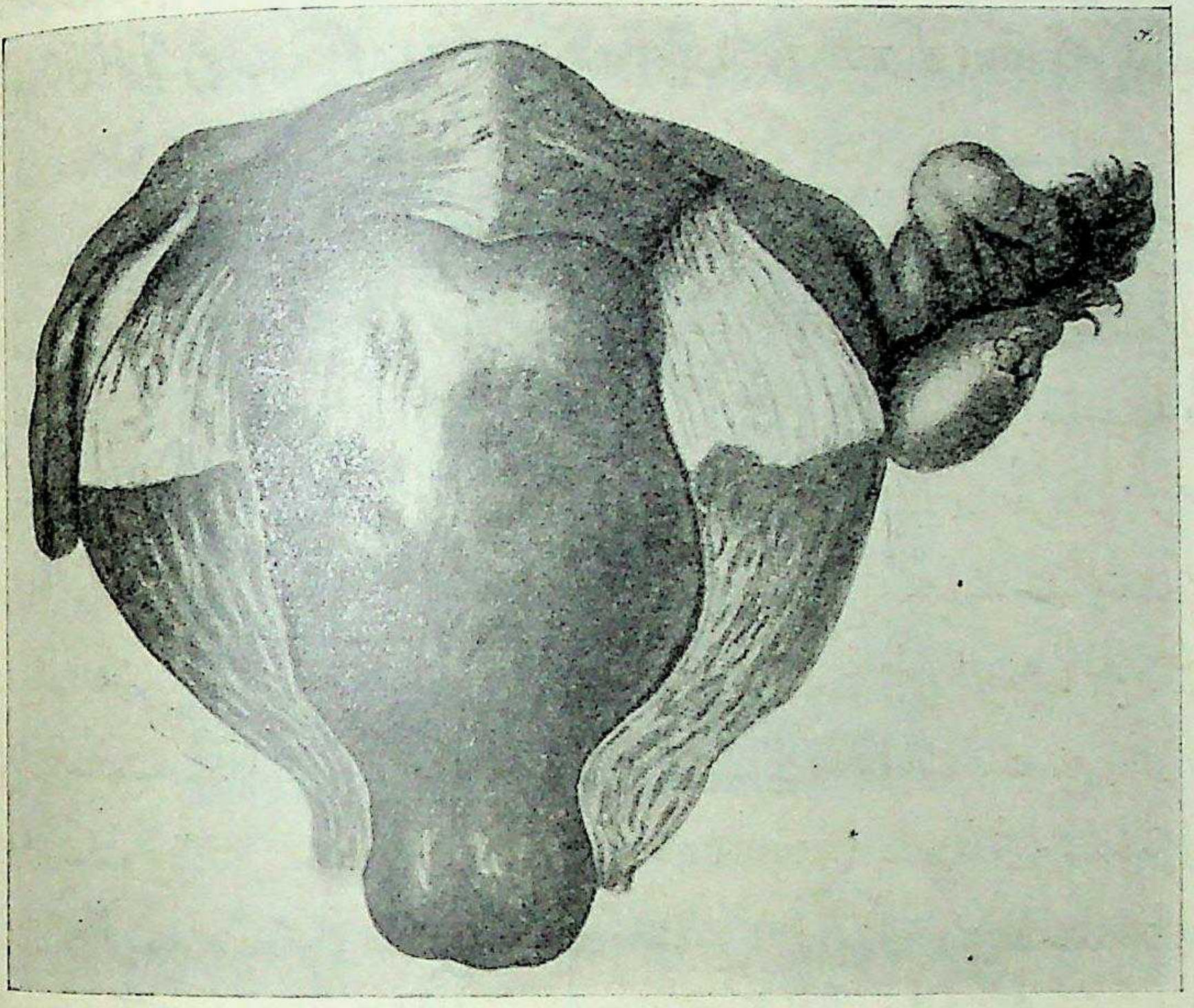

شکل ۳۴۹۔ رحم کا سلعۂ لحمیہ (Sarcoma) — رحم کو پیچھے سے کھول کر سلعہ لحمیہ دکھایا گیا ہے۔ بالبید کے زیریں قطب سے عنق متسع ہو گئی تھی اور یہ سعدانہ کی شکل میں مہبل میں موجود تھا۔ ایک ثانوی تحت باریطونی کرہ بیچہ قعر رحم سے چسپیدہ تھا۔ کرہ بیچہ کی نسیجیات شکل ۳۵۰ میں دکھائی گئی ہے۔

مگر یہ نسبتاً ان سلعات میں زیادہ کثرت کے ساتھ پایا جاتا ہے جو دروں دیواری رہتے ہیں۔ اکثر اصابات میں یہ خیال کیا جاتا ہے کہ لحمی سلعی خلیات سلعاتِ لیفیہ کی اتصالی بافت کی بعد تکوین سے پیدا ہوتے ہیں، لیکن کئی ایک مشاہدین جن میں ہم بھی شامل ہیں عضلی ریشوں کی

بلا واسطہ تبدیلی کا سُراغ لگانے میں کامیاب ہو چکے ہیں۔ (دیکھو شکل ۲۹۱، اور ۲۹۲، صفحہ 482)۔ یہ ممکن ہے کہ بعض اصابات میں سلعۂ لحمیہ کے خلیات دونوں مآخذ سے بیک وقت پیدا ہوتے ہوں۔

خبیث سلعۂ املس (malignant leioma) (املس عضلی سلعہ : leiomyoma) کی اصطلاح خبیث عضلی سلعہ (malignant myoma) کی مترادف ہے، اور سلعۂ املس (لیئوما) کی تعریف یوں کی جاسکتی ہے کہ یہ میاں بافتی (mesenchymal) اصل کا ایک سلعہ ہے جس کے خلیات میں املس عضلی خلیات میں ممیز ہونے کا رجحان پایا جاتا ہے۔ اس کا مثالی خلیہ املس عضلی خلیہ ہوتا ہے جیسا کہ دیوار رحم میں دیکھنے میں آتا ہے۔ خبیث سلعۂ املس کی اصطلاح عضلی سلعہ کی ایک نادر الوقوع قسم کے لئے محفوظ رکھی گئی ہے جو صرف ایک نوخیز اور فعال طور پر بالندہ غیر مخطط عضلی بافت پر مشتمل ہوتی ہے، لہٰذا یہ اپنے خردبینی 573
منظر سے سلیم دکھائی دیتی ہے۔ اس کی خبیث نوعیت مختلف حصّوں، مثلاً پھیپھڑوں، جگر، حوض کی خلوی بافتوں، اور امعاء میں سروحات (metastases) کے پائے جانے سے منکشف ہوتی ہے۔ ایک اصابہ میں جسے ہم میں سے ایک نے دیکھا تھا، ریوی اور مستقیمی بالیدیں موجود تھیں جن کی ساخت رحم کے ابتدائی عضلی سلعہ سے مشابہ تھی۔ ایسے اصابات سے ہمیں اس امر کا علم ہوتا ہے کہ نوخیز عضلی خلیات قہقری تکوین (anaplasia) سے متاثر ہونے یا جنینی قسم کی طرف عود کرنے کے بغیر ہی خبیث رویہ اختیار کر سکتے ہیں۔ عضلی لحمی سلعہ (myosarcoma) میں عضلی خلیہ ایک زیادہ ابتدائی قسم کی طرف عود کر آتا ہے، اور خباثت کی خردبینی شہادت پیش کرتا ہے۔ بہرکیف خبیث سلعۂ املس میں اس کی استعدادِ خباثت کے اس قسم کے نسیجیاتی ثبوت نہیں پائے جاتے۔ اس میں صرف نوخیز عضلی ناہضات (myoblasts) اور لیفی ناہضات (fibroblasts) موجود ہوتے ہیں، جن کی وجہ سے عضلی سلعی بافت طبعی حالت کی نسبت زیادہ خلیہ دار معلوم ہوتی ہے۔ سروحات کی عدم موجودگی میں اس کی صرف ایک ہی نسیجیاتی تشخیص ممکن ہوتی ہے، اور وہ یہ ہے کہ اسے فعال طور پر بڑھنے والا عضلی سلعہ قرار دیا جائے۔

درون رحمہ کا سلعۂ لحمیہ۔ یہ قسم اس سلعہ کی نسبت جو عضلی دیوار سے پیدا ہوتا ہے زیادہ نادر الوقوع ہے۔ اسکی دو قسمیں بیان کی جاسکتی ہیں۔

(۱) ڈفیوز (منتشر)۔ جن اصابات میں دروں دیواری سلعۂ لحمیہ تحت مخاطی یا سعدانہ نما ہو جاتا ہے ان کو ان اصابات سے جو دروں رحمہ سے پیدا ہوتے ہیں تمیز کرنا مشکل ہوتا ہے۔ عمومی مناظر کے لحاظ سے مخاطیتی قسم دروں دیواری قسم کی متناظر ہوتی ہے،

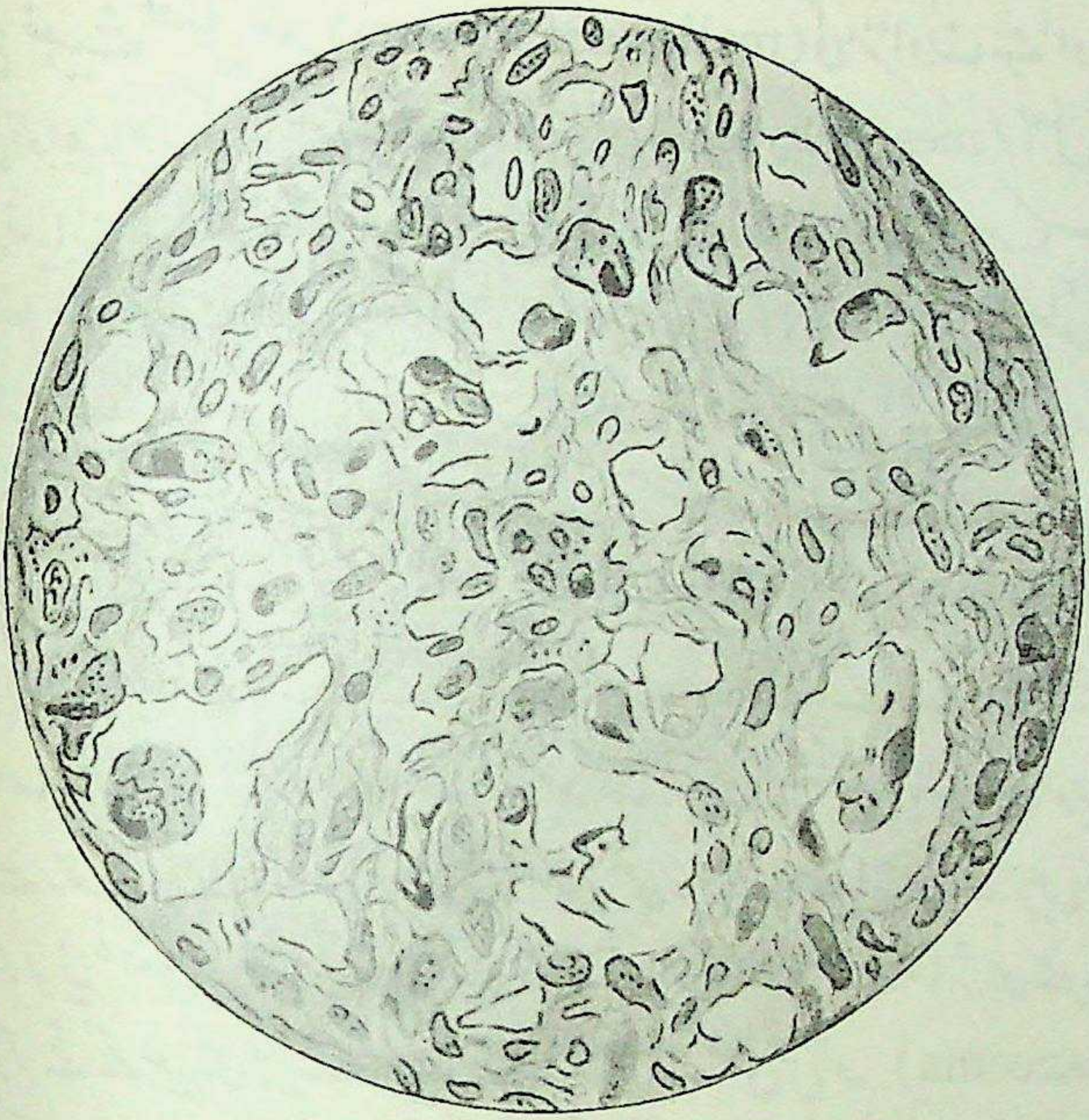

شکل ۳۵۰۔ رحم کا سلعۂ لحمیہ (Sarcoma)۔ $\frac{1}{6}$ دہانہ (معروضی عدسہ)، ۳ چشمہ۔ جو نمونہ شکل ۳۴۹ میں دکھایا گیا ہے اس کے ایک تحت باریطونی کربچہ کے خردبینی خصائص ظاہر کئے گئے ہیں۔ بہت سے کثیر النوایا عفریتی خلیات موجود ہیں۔

لیکن اس کی بافتیں زیادہ نرم اور خستہ ہوتی ہیں۔ اس سے علیحدہ شدہ ٹکڑے بعض اوقات رحم میں آزاد پائے جاتے ہیں، اور عنق سے یقیناً خارج بھی ہوتے ہیں۔ یہ بالیدہ بالعموم دروں رحمہ میں قعر کے نزدیک پیدا ہوتی ہے اور یہاں سے یہ بڑھتے بڑھتے تمام جسمی دروں رحمہ کو

متاثر کر دیتی ہے۔ فم خارجی پر یہ عموماً ختم ہو جاتی ہے، لیکن بعض اوقات یہ عنق کے دروں رحمہ کو بھی ماؤف کر دیتی ہے۔ رحم نرم اور یکساں طور پر کلانی یافتہ ہوتا ہے، اور حامل رحم کے مشابہ ہوتا ہے ہے۔ تراش کاٹنے پر دروں رحمہ دبازت یافتہ دکھائی دیتا ہے، اور اس کی اندرونی سطح نشیب و فراز

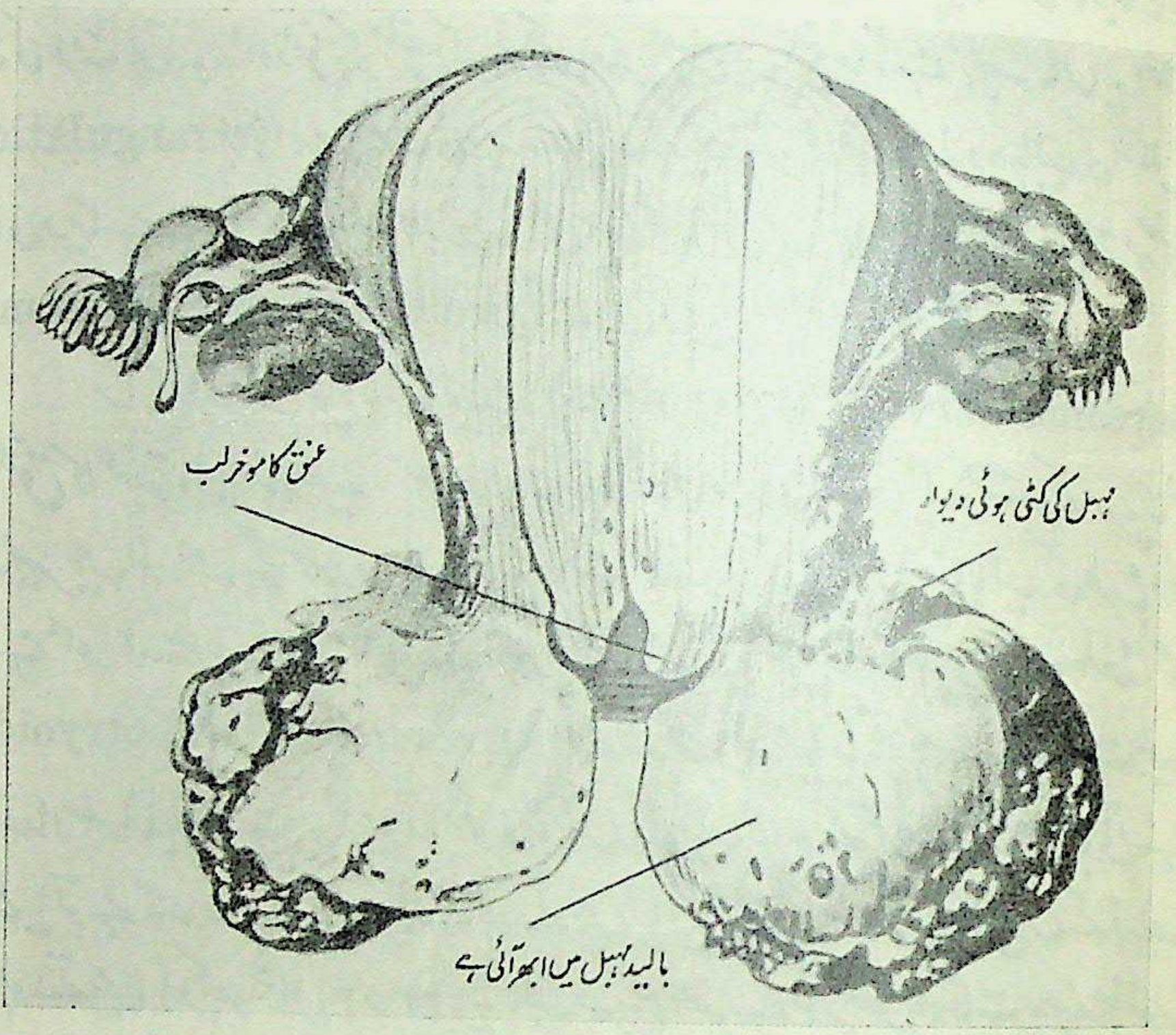

شکل ۳۵۱۔ عنق رحم کا سلعۂ لحمیہ (Sarcoma) مجرد عورت، عمر ۲۹ سال (ٹی۔ جی سٹیونس)۔ ایسا معلوم ہوتا تھا کہ بالیدہ عنق کی لیفی عضلی دیوار میں پیدا ہوئی ہے، اور عنقی دروں رحمہ میں پیدا نہیں ہوئی۔ شکل ۳۵۲ سے مقابلہ کیا جائے جس میں عنق کا دروں رحمی سلعۂ لحمیہ دکھایا گیا ہے۔

پُر اور سعدانہ نما تک بھی پائی جاتی ہے۔ اس قسم کی بالیدہ کے متعلق یہ بھی معلوم ہُوا ہے کہ یہ عنق کو مسدود کر دیتی ہے اور اس طرح رحمی اجتماع الدم (hæmatometra) اور رحمی اجتماع ریم (pyometra) دونوں پیدا کر دیتی ہے۔ نسیجیاتی نقطۂ نظر سے اس کا منظر مستدیر الخلایا

سلعۂ لحمیہ کا سا ہوتا ہے۔

(ب) درون رحمہ کا سرکم سکرائیبڈ سارکوما (محاط سلعۂ لحمیہ) ایک کریچہ کی شکل میں شروع ہوتا ہے جو بڑھتے بڑھتے بعض اوقات باہر کی طرف دیوارِ رحم میں اور اندر کی طرف کہفۂ رحم میں چلا جاتا ہے، گر موخر الذکر حالت زیادہ کثیر الوقوع ہے۔ کہفۂ رحم میں اس کا رجحان سعدانہ بننے کی طرف ہوتا ہے، اور عنق کو متسع کرنے کے بعد یہ مہبل میں پہنچ جاتا ہے، جہاں یہ اختناق (strangulation) اور سرائت کی وجہ سے ایک تاریک سرخ اغشاث زدہ بالید کی شکل کا دکھائی دیتا ہے۔ جب اس قسم کا درون رحمی سلعۂ لحمیہ عنق میں پیدا ہوتا ہے تو متکاثر سرحلمی سلعہ (proliferating epithelioma) سے اس کا تمیز کرنا مشکل ہوتا ہے۔

سارکوما سروائیسس باٹریائیڈیز (Sarcoma Cervicis Botryoides)

یعنی عنق کا عنقودی سلعۂ لحمیہ۔ عنقی درون رحمہ کے محاط سلعۂ لحمیہ کی ایک قسم کے سریری خصائص بہت ممیز ہیں اور اس کے علیحدہ بیان کی ضرورت ہے۔ یہ ایک نرم آبلہ نما بالید کی طرح دکھائی دیتی ہے، اور اسے عام طور پر "عنق کے انگور نما سلعۂ لحمیہ" یا "عنق کے عنقودی سلعۂ لحمیہ" (sarcoma cervicis botryoides) کے نام سے تعبیر کیا جاتا ہے۔ یہ ایک بہت خبیث کثیر التعداد سلعہ نما بالید ہے، جو گلوبچہ نما انگوری آبلوں کے ایک تودہ کے تکون سے متشکل ہوتی ہے۔ یہ آبلے یا تو بے قاعدہ سلسلوں میں جڑے ہوتے ہیں، یا دیوارِ رحم سے نازک ڈنڈیوں کے ذریعہ سے چپکے ہوتے ہیں (دیکھو شکل ۳۵۲)۔ یہ بالید سریع النمو ہے اور بعض اوقات یہ چند ہفتوں میں مہبل کو پُر اور متمدد کر دیتی ہے۔ ہم میں سے ایک (ٹی۔ ڈبلیو) نے دو سال کے بچہ میں ایک مثال دیکھی ہے جس میں بالید کے نمو کی رفتار اس قدر سریع تھی کہ متفطر آبلہ نما نو ساخت کے بڑے بڑے تودوں کو متمدد مہبل میں سے الگ کر دینے کے بعد یہ سلعہ چودہ دن کے اختتام پر فرج کے باہر نمودار ہو گیا تھا۔ بچہ پہلی علامات کے نمودار ہونے کے بعد چھ ہفتہ میں فوت ہو گیا۔ عنقودی سلعۂ لحمیہ سن طفولیت، سن بلوغ میں اور انقطاع الطمث کے بعد پایا جاتا ہے۔ دویروں کی شکل کے تودے اس تہیجی درریزش سے پیدا ہوتے ہیں جو سریع النمو سلعۂ لحمیہ میں واقع ہوتی ہے۔ خردبینی امتحان سے فلسانی یا اسطوانی سرحلمہ کا ایک غلاف اور بڑے بڑے گول اور دوکی خلیوں کا ایک مخلوط ہیکل منکشف ہوتا ہے جس میں یہ خلیے تہیجی فضاؤں کے ذریعہ سے ایک دوسرے سے علیحدہ ہوتے ہیں۔ بعض نمونوں میں مخطط عضلی ریشے اور زجاجی غضروف بھی پائے جاتے ہیں، ایسے پیچیدہ سلعات کو

"عضروفی مخطط عضلی لحمی سلعات" (chondro-rhabdo-myo-sarcomata) کے نام سے موسوم کیا گیا ہے۔

سلعۂ لحمیہ کے خاص اقسام۔ رحم کے سلعات لحمیہ میں دوسرے اعضا کے سلعات لحمیہ کی طرح بلند تر درجہ نمو والی بافتوں کے تکون کا رجحان پایا جاتا ہے، اور اس لئے ایسے سلعات پیدا ہو جاتے ہیں جو امراضیاتی نقطۂ نظر سے بہت پیچیدہ ہوتے ہیں۔ ایسی بالیدیں چونکہ بہت نادر الوقوع ہیں اسلئے ان کا صرف شمار کر دینا ہی کافی ہوگا۔ **خبیث سلعۂ املس**

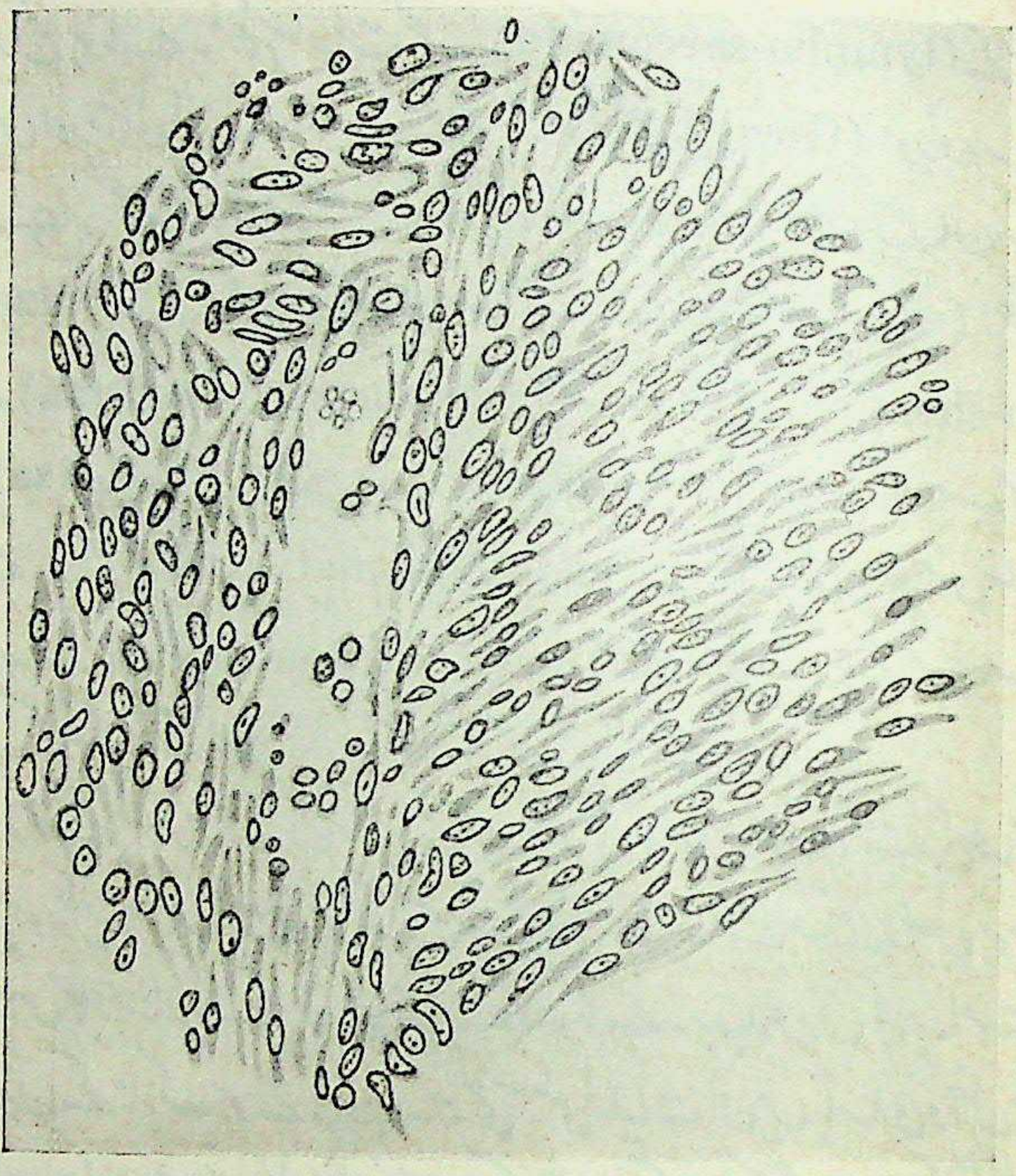

شکل ۳۵۲۔ عنقِ رحم کا سنخیتی سلعۂ لحمیہ (Parenchymatous Sarcoma) (ٹی۔ جی سٹیونس)۔ جو نمونہ شکل ۳۵۱ میں دکھایا گیا ہے یہ اسکے خردبینی خصائص ہیں۔ یہ عضلی لحمی سلعہ (Myosarcoma) کے خصائص ہیں۔

(malignant leioma) کو جس کا ذکر پہلے کیا جا چکا ہے اسی زمرہ میں شامل کیا جا سکتا ہے، ابتدائی ملانینی سلعۂ املس (primary melanosarcoma) جس کے ساتھ دماغ اور دیگر اعضا میں ثانوی مطروحات پائے جاتے ہیں عنق سے پیدا ہوتا ہے اور اس کا اندراج موجود ہے۔ مخاطی سلعۂ لحمیہ (myxo-sarcoma) بھی جو ایسیٹک ایسڈ کے ساتھ مخاطینی تعامل دیتا ہے، واقع ہوتا ہے۔ لمفی سلعات لحمیہ (lympho-sarcomata) کے متعلق جو نرم بالیدیں ہیں اور مثالی لمف آسا بافت سے مرکب ہوتی ہیں گو (Gow) اور دوسروں نے اطلاع دی ہے۔ شحمی عضلی سلعۂ لحمیہ (lipomyosarcoma) کا بیان سٹزنفری (Sitzenfrey) نے کیا ہے۔ وعائی سلعۂ لحمیہ (angio-sarcoma)، غضروفی سلعۂ لحمیہ (chondro-sarcoma)، غدی غضروفی سلعۂ لحمیہ (adeno-chondro-sarcoma) اور مخطط عضلی سلعۂ لحمیہ (rhabdo-myosarcoma)، ان سب کا اندراج کیا جا چکا ہے۔ درحلمی سلعات (endotheliomata) سے قریبی طور پر متجانس سلعات کو لحمی سلعی سرطان (carcinoma sarcomatodes) کے عنوان کے تحت سرطانی سلعہ اور سلعۂ لحمیہ کے مرکب کے طور پر بیان کیا گیا ہے۔

رحم کے سلعۂ لحمیہ کے سریری خصائص۔ درون دیواری قسم کی خباثت نسبۃً کم ہوتی ہے، اور ایسا شائد اسلئے ہوتا ہے کہ جب تک اسکی جسامت معتدبہ نہیں ہو جاتی یہ کیسہ بند رہتی ہے۔ اس کا انتشار جوئے خون کے ذریعہ سے ہوتا ہے۔ جدید عروق کی جسامت کی کلانی اور ان کی دیواروں کے نازک ہونے کی وجہ سے لحمی سلعی خلیات ان میں بآسانی داخل ہو سکتے ہیں، اور ان کے درونہ جات میں ان خلیات کا وجود اکثر ثابت کیا جا سکتا ہے (دیکھو شکل ۳۵۴)۔ دیوارِ رحم میں نفوذ کر جانے کے بعد یہ بالید مثانہ، فلوپی نلیوں، بیضین اور حوضی عروقِ لمف پر حملہ آور ہوتی ہے۔ جن مہلک اصابات میں امتحان نعش کیا جاتا ہے ان میں سے ۸۰ فیصدی سے زائد میں حشائی سروحات پائے جاتے ہیں (وائیٹ :Veit)، اور جو اعضا سب سے زیادہ کثرت کے ساتھ متاثر ہوتے ہیں وہ پھیپھڑے اور جگر ہیں۔ امعاء اور طحال اور گردوں میں بھی سروحات پائے جاتے ہیں، مگر ایسا بہت کم ہوتا ہے۔ سلعۂ لحمیہ سے بولی اور برازی ناسورات شاذ و نادر ہی پیدا ہوتے ہیں۔

رحم کا سلعۂ لحمیہ شیر خوارگی اور طفولیت کے دونوں زمانوں میں پایا جاتا ہے۔

اور فلپس (Phillips) نے ایک ایسی مثال درج کی ہے جس میں یہ جنین میں پایا گیا تھا۔ یہ سلعات سب سے زیادہ کثرت سے ان عورتوں میں پائے جاتے ہیں جو سن انقطاع الطمث سے گذر چکی ہوں۔ ۸۳۴ اصابات کے مطالعہ سے وائیٹ نے یہ نتیجہ اخذ کیا ہے کہ پینتالیس اور

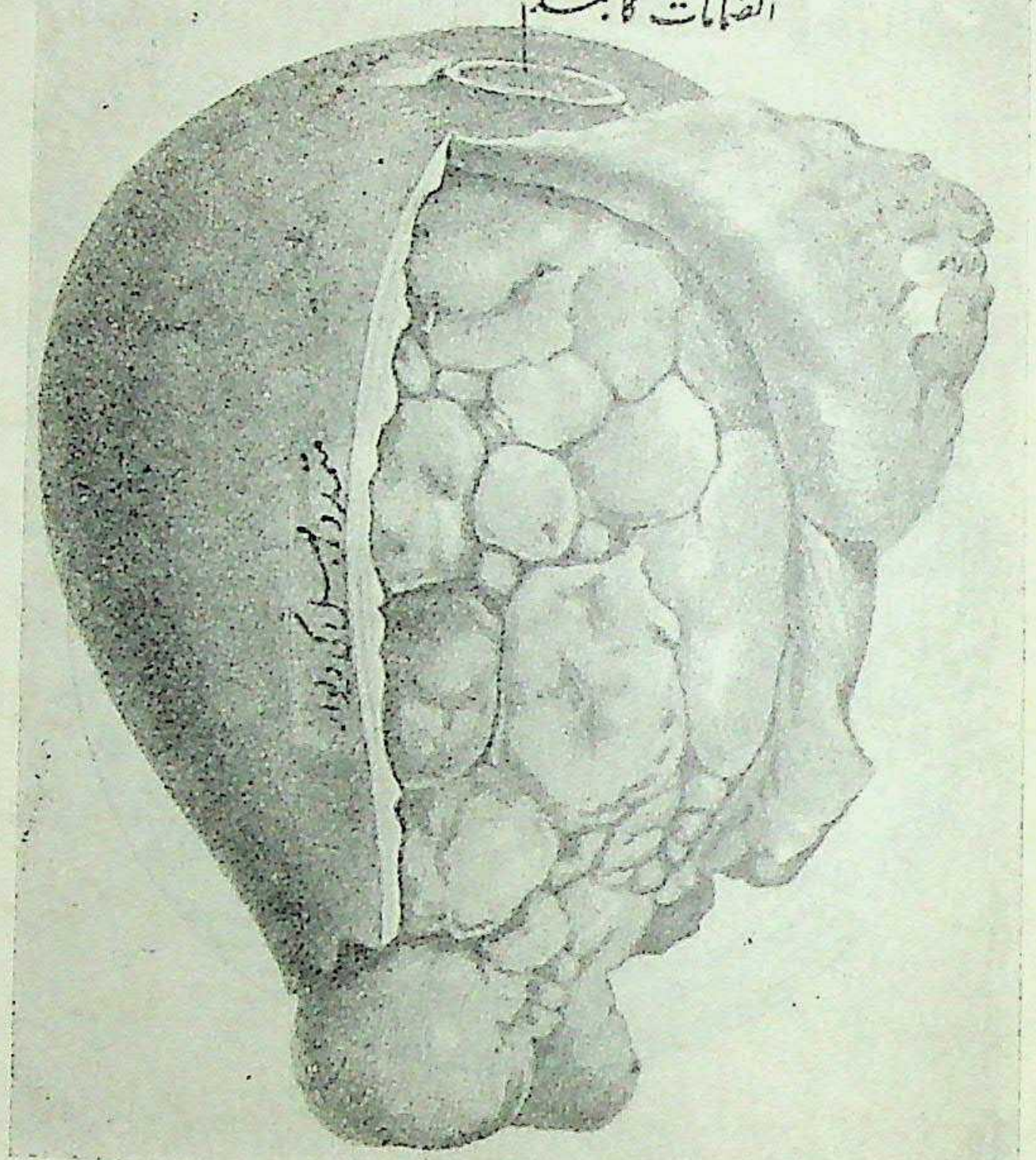

شکل ۳۵۳۔ عنق کا آبلہ نما (Vesicular) یا انگور نما سلعۂ لحمیہ (Sarcoma) (کرٹس : Curtis)۔ بچہ، عمر ۱۲ ماہ۔ رحم اور مہبل شکمی عملیہ کے ذریعہ سے الگ کر دئے گئے تھے۔ مہبل بالیدہ کے تودوں سے متمدد ہے جیسا کہ دیوار مہبل کا ایک حصہ کاٹ کر الٹنے سے دکھایا گیا ہے۔ رحم موجود نہیں ہے۔

577 ساٹھ سال کے درمیان کی عمر زندگی کا وہ حصہ ہے جس میں رحمی سلعۂ لحمیہ کے پیدا ہونے کا سب سے زیادہ احتمال ہوتا ہے۔ ایک چوتھائی مریض عدیم الولادت ہوتے ہیں اور تین چوتھائی صاحب ولادت۔

جیسا کہ پہلے ذکر کیا جا چکا ہے، سلعۂ لحمیہ عنق کی نسبت جسمِ رحم پر زیادہ کثرت سے حملہ آور ہوتا ہے، اور اس لحاظ سے سرطانی سلعہ سے یہ ایک بیّن اختلاف رکھتا ہے۔ مزید براں اس سلعہ کی جسامت سرطان سے بہت بڑی ہوتی ہے، اور اسلئے رحم میں بہت زیادہ کلانی واقع ہو جاتی ہے۔ یہ کلانی بالعموم کافی متشاکل ہوتی ہے، لیکن بعض اوقات بے قاعدہ

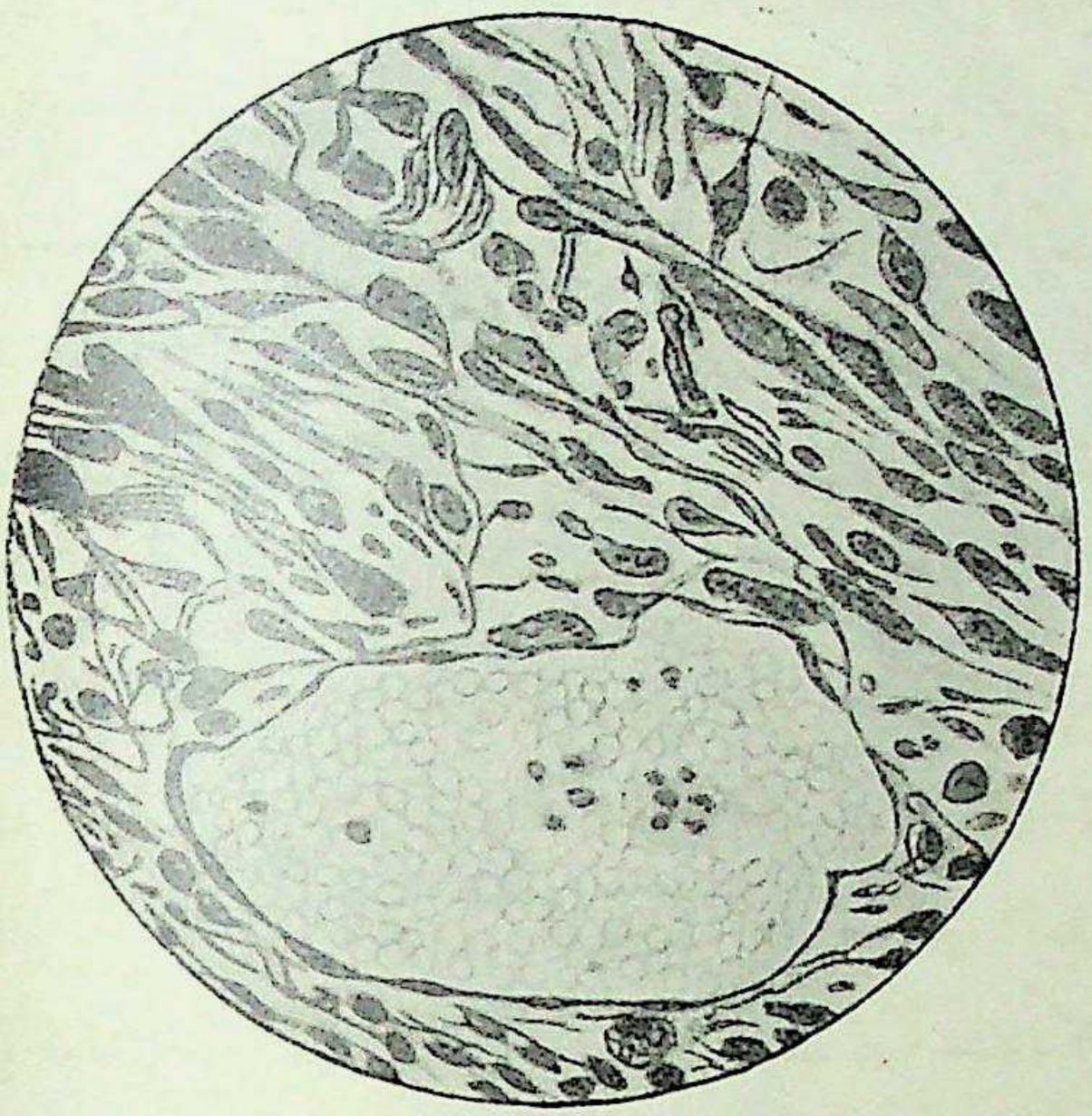

شکل ۳۵۴۔ رحم کا سلعۂ لحمیہ (Sarcoma of the Uterus)۔ بالیدِ مستدیر دوکی اور عفریتی خلیات پر مشتمل ہے۔ بڑی ورید کے درونہ میں ایک عفریتی خلیہ اور چھوٹے چھوٹے لحمی سلعی خلیات کا ایک گروہ موجود ہے جس سے سلعۂ لحمیہ کا مخصوص طریقۂ انتشار ظاہر ہوتا ہے۔

بھی ہوتی ہے جبکہ بالید باریطونی طبقہ کے نیچے سے اُبھر آئی ہو، یا سلعاتِ لیفیہ موجود ہوں۔ آبلہ نما سلعۂ لحمیہ جب عنق میں واقع ہوتا ہے تو اس کی شناخت بلا واسطہ امتحان سے آسان ہوتی ہے۔

جو علامات سلعۂ لحمیہ سے پیدا ہوتے ہیں وہ نزف، مواد اور درد ہیں۔

لہٰذا اس سے یہ ظاہر ہے کہ علامات سے یہ سرطان سے تمیز نہیں کیا جا سکتا ہے (دیکھو صفحہ 533)۔ جریانِ خون بے قاعدہ یا مسلسل ہوتا ہے لیکن مفرط شاذ و نادر ہی ہوتا ہے۔ ہم میں سے ایک (بی۔ ڈبلیو) نے ایک اصابہ کا مشاہدہ کیا ہے جس میں نو ساخت سے قنال عنق فم داخلی کے خطہ میں مسدود ہو گئی تھی، اور آٹھ ماہ سے طمث مخفی (cryptomenorrhœa) (دیکھو صفحہ 165) موجود تھا۔ اس مثال میں شکمی سلعہ کی بڑھتی ہوئی جسامت اور ظاہری بے طمثیت کی وجہ سے معالج نے تشخیص میں غلطی کی اور اسے حمل سمجھ لیا! انقطاع الطمث سے پہلے نزف کی پہلی دلیل بعض اوقات یہ ہوتی ہے کہ کثرت الطمث میں بتدریج افزائش ہوتی جاتی ہے۔ مواد آبی اور خون آلود ہوتا ہے، اور ابتدا ہی میں بدبودار ہو جاتا ہے۔ درد شدید ہوتا ہے، اور نسبتہً جلدی شروع ہو جاتا ہے۔ یہ غالباً بالید کے نسبتہً زیادہ سرعت سے ترقی کرنے سے پیدا ہوتا ہے۔ بنئی علامات مثلاً دردِ سر، بے خوابی، بے دمویت، ضعف (cachexia) اور لاغری بعض اوقات ابتدا ہی میں ظاہر ہو جاتے ہیں، اور یہ نزف اور مواد کی مقدار کے مقابلہ میں کہیں زیادہ ہوتے ہیں۔ اس قسم کے علامات سے رحمی سلعہ کی جسامت کا لحاظ کئے بغیر ہی خباثت کا شبہ پیدا ہو جانا چاہیئے۔ یہ ایک مشہور و معروف امر ہے کہ تمام لحمی سلعی بالیدوں کا میلان تنخر 578 ہونے (دیکھو شکل 355) اور سرائت زدہ ہونے کی طرف ہوتا ہے۔ اس کا نتیجہ عفونتی تسمم الدم ہوتا ہے، اور وائیٹ (Veit) نے یہ اندازہ کیا ہے کہ رحمی سلعہ لحمیہ سے جو اموات واقع ہوئے ہیں ان میں سے ۸۵ فیصدی کو براہ راست ضعف اور عفونت کے ساتھ منسوب کرنا چاہیئے۔

علاج رحم اور اس کے ملحقات کے مکمل اور فوری استیصال پر مشتمل ہے۔ شکمی عملیہ مہبلی عملیہ کے مقابلہ میں قابل ترجیح ہے، کیونکہ قبل الذکر میں خلوی بافت کا زیادہ عریض اخراج کیا جا سکتا ہے اور دوسرے اعضائے حوض کا معائنہ کیا جا سکتا ہے۔ ریڈیم کے استعمال سے اور چند اصابات میں سیسہ کے کولائڈی تجہیزات (لیڈ گلیسرین (lead glycerine: کے استعمال سے بھی اچھے نتائج حاصل کئے جا چکے ہیں۔ مستدیر الخلایا قسم کی جو بالید دروں رحمہ سے پیدا ہوتی ہے اسکے عود کرنے کی سب سے زیادہ توقع ہوتی ہے، مگر یہ ہر قسم میں زیادہ ہوتی ہے۔ سب سے کم خبیث وہ سلعہ لحمیہ ہوتا ہے جو

سلعہ لیفیہ میں پیدا ہوتا ہے۔

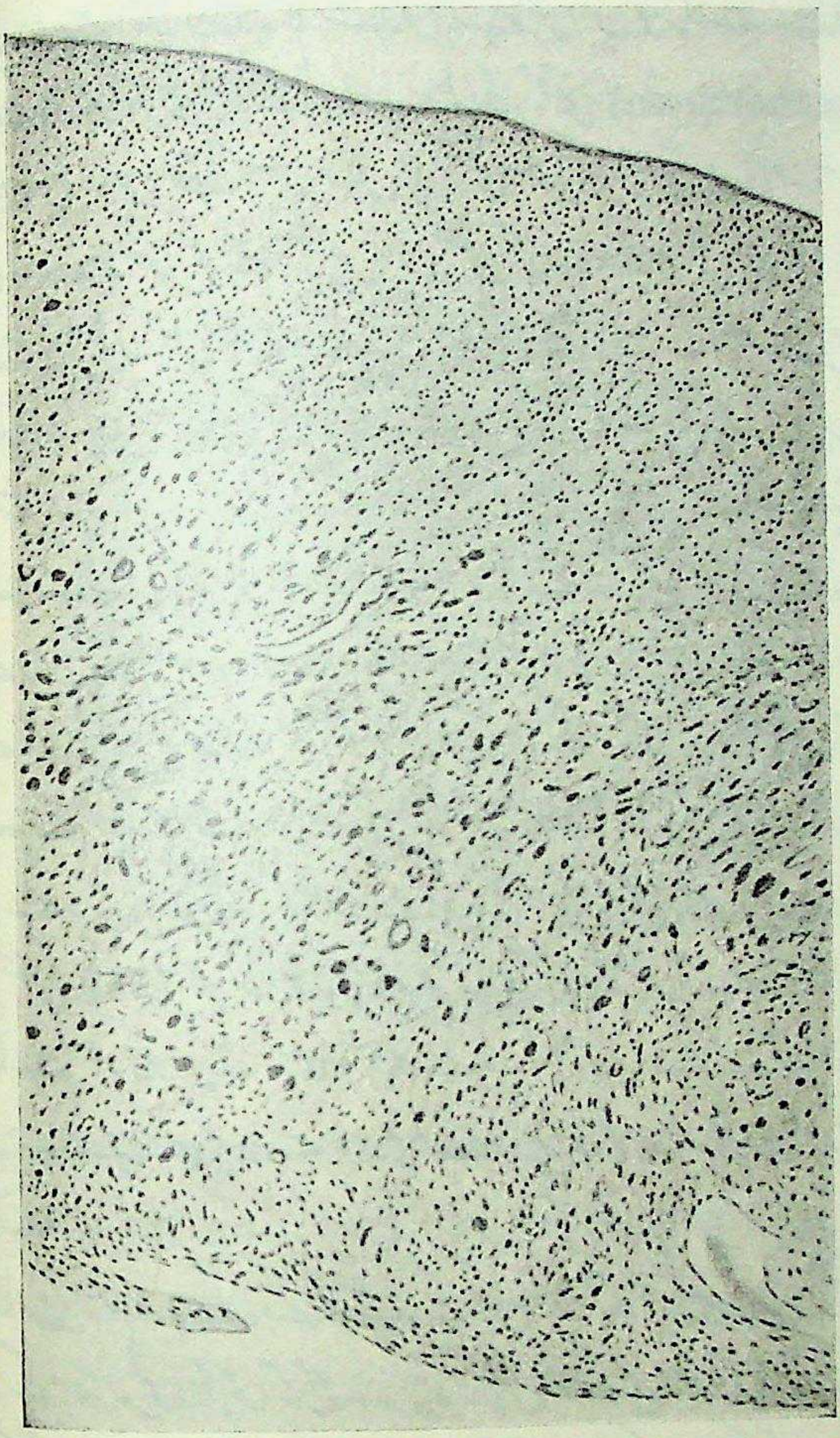

شکل ۳۵۵۔ رحم کا سلعہ لحمیہ (Sarcoma) ۔×۱۰۵۔ بالید کی سطح پر تنخر کا ایک وسیع منطقہ دکھائی دیتا ہے۔ یہ نو ساخت رحم کے سلعہ لحمیہ کے ایک عام خاصہ کو ظاہر کرتی ہے، یعنی دوکی، 'مستدیر' "جئی کی شکل کے" اور "عفریتی" خلیات کا آمیزہ موجود ہے۔

579 رحم کا درحلمی سلعہ (Endothelioma) اور گرد درحلمی سلعہ (Peri-)۔

Endothelioma: یہ سلعات نادر الوقوع خبیث بالیدیں ہیں، اور یہ ان خلیات کے

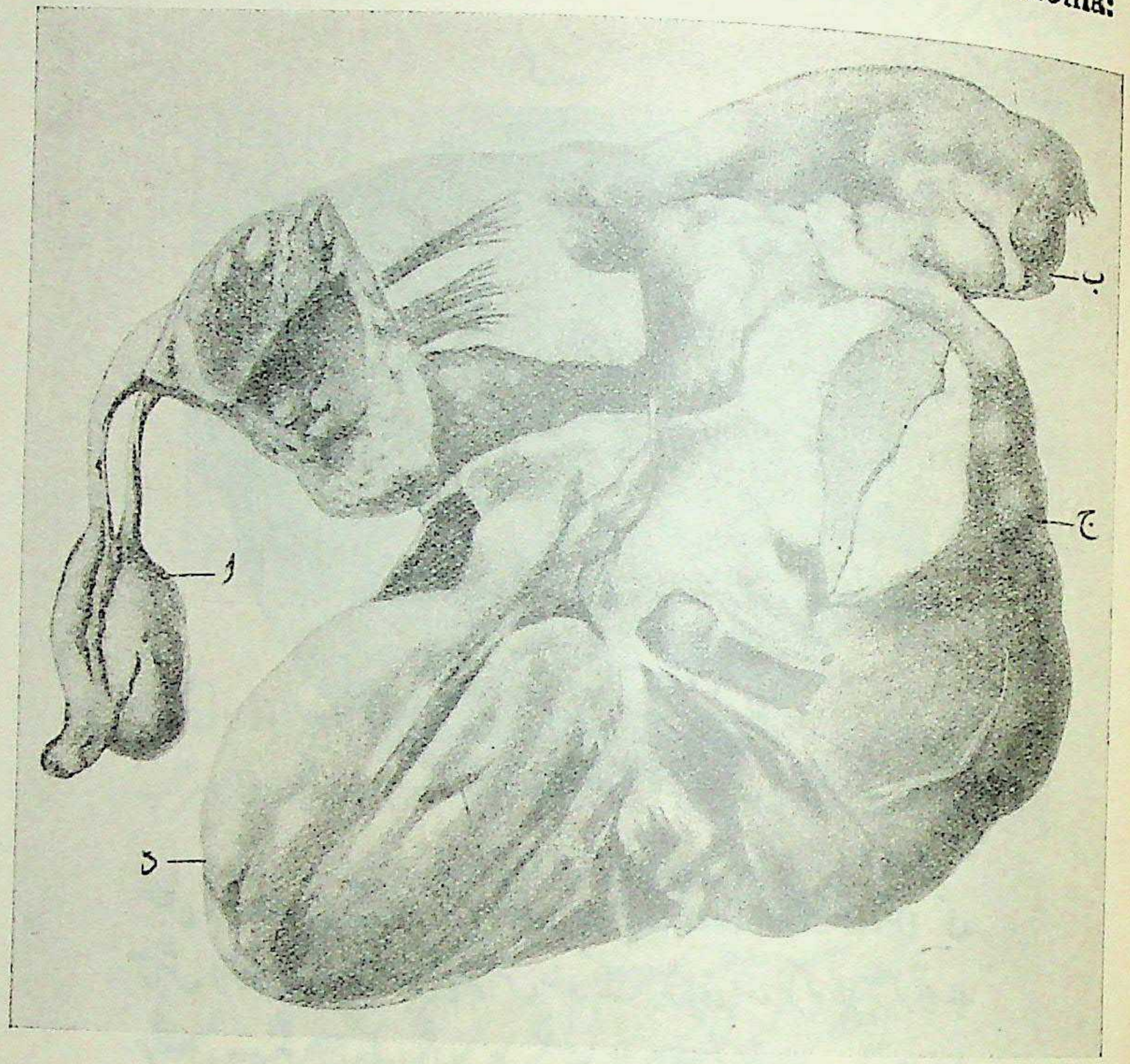

شکل ۳۵۶ - رحم کا گرد درحلمی سلعہ (Peri-Endothelioma) (ڈورین اور لاکیرا) - شکل کی دائیں جانب میں کہفۂ رحم میں دیوار کی بالید کے چھوٹے چھوٹے کرتیجے دکھائے گئے ہیں۔ ا، دایاں مبیض۔ ب، بائیں نلی اور ماساریقائے انبوبہ جو نو بالید سے درریختہ ہیں۔ ج، بائیں رباطِ عریض میں ایک بڑی اور ٹھوس بالید۔ د، بائیں رباطِ عریض میں بالید کا دوسری حصہ۔ مریضہ میں عملیہ کے پانچ سال بعد تک عودِ مرض نہیں ہوا۔

تکاثر سے پیدا ہوتی ہیں جن سے اندرونی طبقہ (ٹیونیکا انٹرنا) اور بیرونی طبقہ (ٹیونیکا ایکسٹرنا) کے عروقِ خون و لمف کا الگ الگ استر بنتا ہے۔ خالی آنکھ سے ان میں کوئی خصائص نظر نہیں آتے

جن سے یہ خبیث بالیدوں کی دوسری قسموں سے تمیز کیئے جاسکیں، ان کی شناخت
580 کے لئے بافت کا کسی لائق ماہر امراضیات سے باحتیاط امتحان کرانے کی ضرورت
ہوتی ہے۔

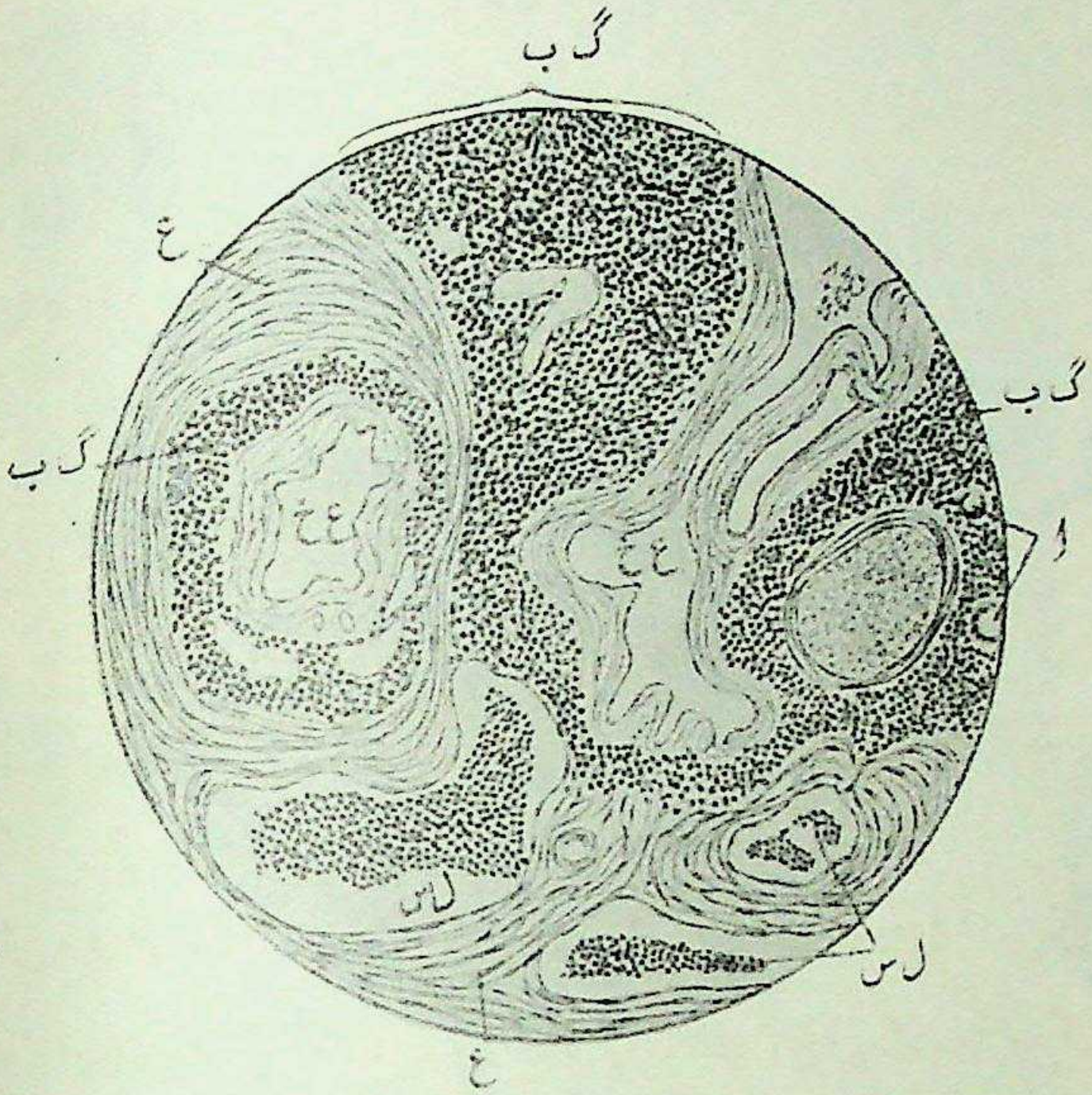

شکل ۳۵۷۔ رحم کے گرد درحلمی سلعہ (Peri-Endothelioma) کی تراش (ڈورین اور لاکیئر) جو اس سلعہ کے خردبینی مناظر کو ظاہر کرتی ہے جو شکل ۳۵۶ میں دکھایا گیا ہے۔ ع خ، عروقِ خون۔ ل س، لمفی سدادہ۔ گ ب، گرد درحلمی سلعی بالید۔ ع، عضلۂ رحم۔ ا، مخاطیہ کے انبیبات۔

یہ نوساختیں عموماً سلعات لحمیہ تصور کی جاتی ہیں جن میں ادنیٰ قسم کی خباثت پائی جاتی ہے۔ رحم کے گرد درحلمی سلعہ کے خردبینی اور نسیجیاتی خصائص ساختہ کی تصویروں میں بخوبی ظاہر کئے گئے ہیں (شکل ۳۵۶، ۳۵۷، ۳۵۸)۔ بلحاظ انذار درحلمی اور گرد درحلمی سلعات لحمی سلعات سے نمایاں طور پر مختلف ہوتے ہیں، کیونکہ ان کی خباثت ادنیٰ درجہ کی

ہوتی ہے۔ ان کو دور کر دینے کے بعد ان کے عود کر آنے کا امکان سلعہ لحمیہ کی دوسری قسموں کی نسبت یقیناً کم ہوتا ہے۔

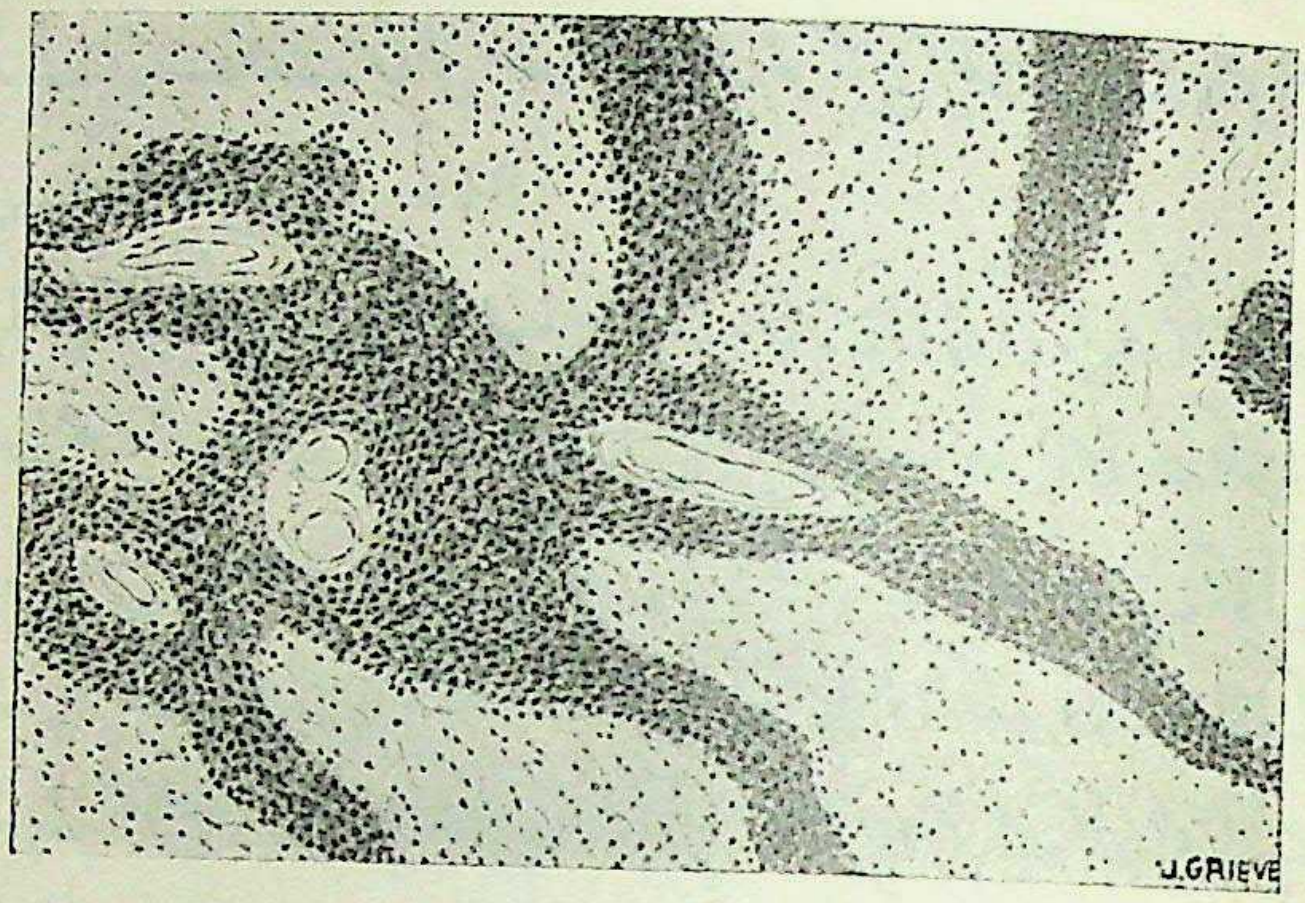

شکل ۳۵۸۔ رحم کا گرد درحلمی سلعہ (Peri-Endothelioma) (ادنی طاقت) (جانسٹن)۔ سرحلمہ نما خلیات کے مدورات (whorls) عروق کے اردگرد مرتب ہیں، اور موخرالذکر کا سرحلمہ علی حالہ ہے۔

رحم کے تضررات اور رحمی غیر ضعیفتیں

رحم ضربہ (trauma) سے ماؤف ہو سکتا ہے جس سے یا تو جسمِ رحم متاثر ہوتا ہے یا عنق متاثر ہوتی ہے۔ ایسے ضررات میں سے اکثر ان اسباب کا راست نتیجہ ہوتے ہیں جو حمل، وضع حمل، یا اسقاط کے سلسلہ میں ظاہر ہوتے ہیں اور جن کی مکمل بحث قبالتی طب میں موجود ہے۔

581

عنق کی دریدگیاں اور عنق کا شترۂ خارجی

(LACERATIONS OF THE CERVIX AND CERVICAL ECTROPION)

عنق کی دریدگی وضع حمل میں اس کثرت سے واقع ہوتی ہے کہ اس ضرر کے امارات ولادت کی عام ترین دلیل تصور کئے جاتے ہیں۔ بہرکیف یہ ضرور یاد رکھنا چاہئے کہ اسی قسم کی

دریدگی جراحی ضربہ سے بھی واقع ہوسکتی ہے جس کا استعمال ماہرانہ طریقہ سے نہ کیا گیا ہو جیسا کہ کہفۂ رحم کا استقصاء کرنے سے پہلے موسعات کے ذریعہ سے عنق کا آلی اتساع کرنے کے دوران میں ہوجاتا ہے۔ عنق مہبلی عضلی سلعہ برآری (vaginal myomectomy) کے عملیہ کے دوران میں بڑے بڑے تحت مخاطی سلعاتِ لیفیہ کو کھینچ کر نکالنے سے بھی بعض اوقات دریدہ ہوجاتی ہے (دیکھو صفحہ 844)۔

قبالتی دریدگیاں عموماً صرف متوسط درجہ ہی کی ہوتی ہیں۔ اگر یہ گہری نہ ہوں تو ان سے وضع حمل کے بعد تشویشناک جریانِ خون واقع نہیں ہوتا، اور اسی لئے اکثر ان کی مرمت نہیں کی جاتی۔ یہ عنق کے مرئی ندبہ پر منتج ہوتی ہیں، اور ان سے بعد میں قنال عنق کے تسلسل، مہبل کی چھت، اور رباطِ عریض کے قاعدہ تک میں بھی اصلی تضرر کی وسعت کے مطابق بدشکلی پیدا ہوجاتی ہے۔ عنق کا بایاں پہلو ان دریدگیوں کا عام ترین محل ہوتا ہے، جس کی وجہ شاید یہ ہے کہ جنین کا قذال (occiput) اکثر حوض کی بائیں طرف ہوتا ہے، اور دوجداری قطر (biparietal diameter) متسع عنق کے بائیں نصف میں آتا ہے۔ (دیکھو شکل ۳۵۹)۔ بعض اوقات قبالتی دریدگیاں دوجانبی ہوتی ہیں، اور گاہے گاہے تین یا تین سے زیادہ دریدگیاں بھی موجود ہوتی ہیں جن سے عنق بے قاعدہ قطعوں میں منقسم ہوتی ہے۔ اس حالت میں بہت سے شکن پائے جاتے ہیں جن سے اس کی شکل اور اس کا منظر متغیر ہوجاتا ہے (دیکھو صفحہ ۳۰)۔ جب کوئی عمیق انشقاق اوپر کی طرف محراب مہبل میں پہنچ چکا ہو تو عنقی ضرر کے قاعدہ سے لیکر مہبل کے متناظر جانبی قبوہ کی دوسری طرف تک ایک بے قاعدہ ندبہ کا سراغ لگایا جاسکتا ہے۔

عمیق دوجانبی دریدگی سے عنق دو نصف حصوں میں منقسم ہوجاتی ہے، اور یہ تقریباً مقدم اور موخر ہوتے ہیں (دیکھو شکل ۳۶۰)۔ کسی قدر سرائت بھی واقع ہوجاتی ہے، جس سے تمام عنقی بافتوں میں دبازت پیدا ہوجاتی ہے۔ اور اس کا نتیجہ یہ ہوتا ہے کہ ہر ایک لب بروں گردیدہ ہوجاتا ہے، اور اپنی مہبلی سطح پر باہر کی طرف کو مڑ جاتا ہے، اور اس حالت کو عموماً "شترۂ خارجی" ("ectropion") کی اصطلاح سے تعبیر کیا جاتا ہے۔ مخاطیہ کا ایک بڑا رقبہ منکشف ہوجاتا ہے جو مزمن خراش اور التہاب سے موٹا اور ممتلی ہوجاتا ہے۔ عنق کے سطحی مخاطیہ کا امراضیاتی منظر نام نہاد "تآکل" (دیکھو صفحہ 423)

صفحہ ۳۰

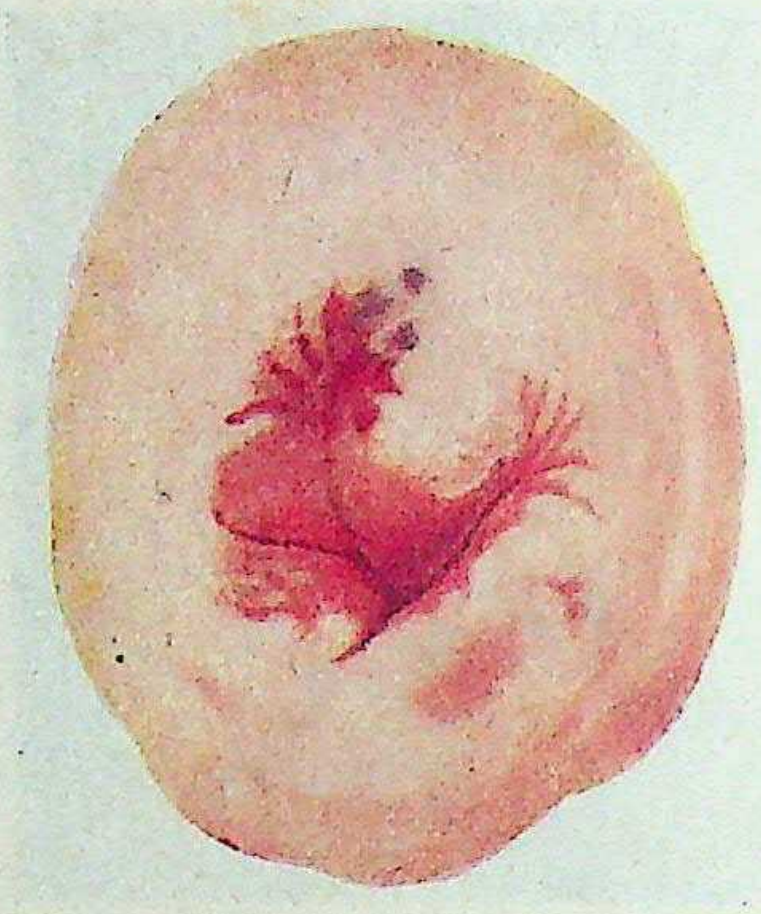

عنق کا شترۂ خارجی (Ectropion) جو سادہ عنقی تاکل اور مزمن دروں رحمی التہاب سے پیچیدہ ہوگیا ہے۔ قبالتی دریدگیوں کے نتیجہ کے طور پر فم خارجی سہ شعاعی ہے۔ اور عنق کے لب بروں گردیدہ ہیں۔ مقدم لب پر چند متسع دویری غدد (نیبوتھ کے غدد) موجود ہیں۔ (بیک و وائٹ ہوس)۔

مقابل صفحہ 581۔

کی ایک قسم پر مشتمل ہے، اور "شترۂ خارجی" ("ایکٹرو پیان") اور "تاکل" کا امتزاج اکثر کثیر الولادت عورتوں میں دیکھنے میں آتا ہے (دیکھو صفحہ ۳۰)۔

دوسری مرضی حالتیں بھی جو دراصل اسی سبب سے منسوب کی جاسکتی ہیں اکثر موجود ہوتی ہیں۔ چنانچہ حوضی سہاروں کی دریدگیوں یا ان کے حد سے زیادہ کھچ جانے سے سقوط واقع ہوسکتا ہے، یا دریدگی میں سے سرائت واقع ہونے سے حوضی خلوی بافت کا مزمن التہاب واقع ہوسکتا ہے۔ لہٰذا ان مریضوں میں اکثر ضررات کا ایک سلسلہ پایا جاتا ہے جس کا عنقی دریدگی صرف ایک جز ہوتی ہے۔

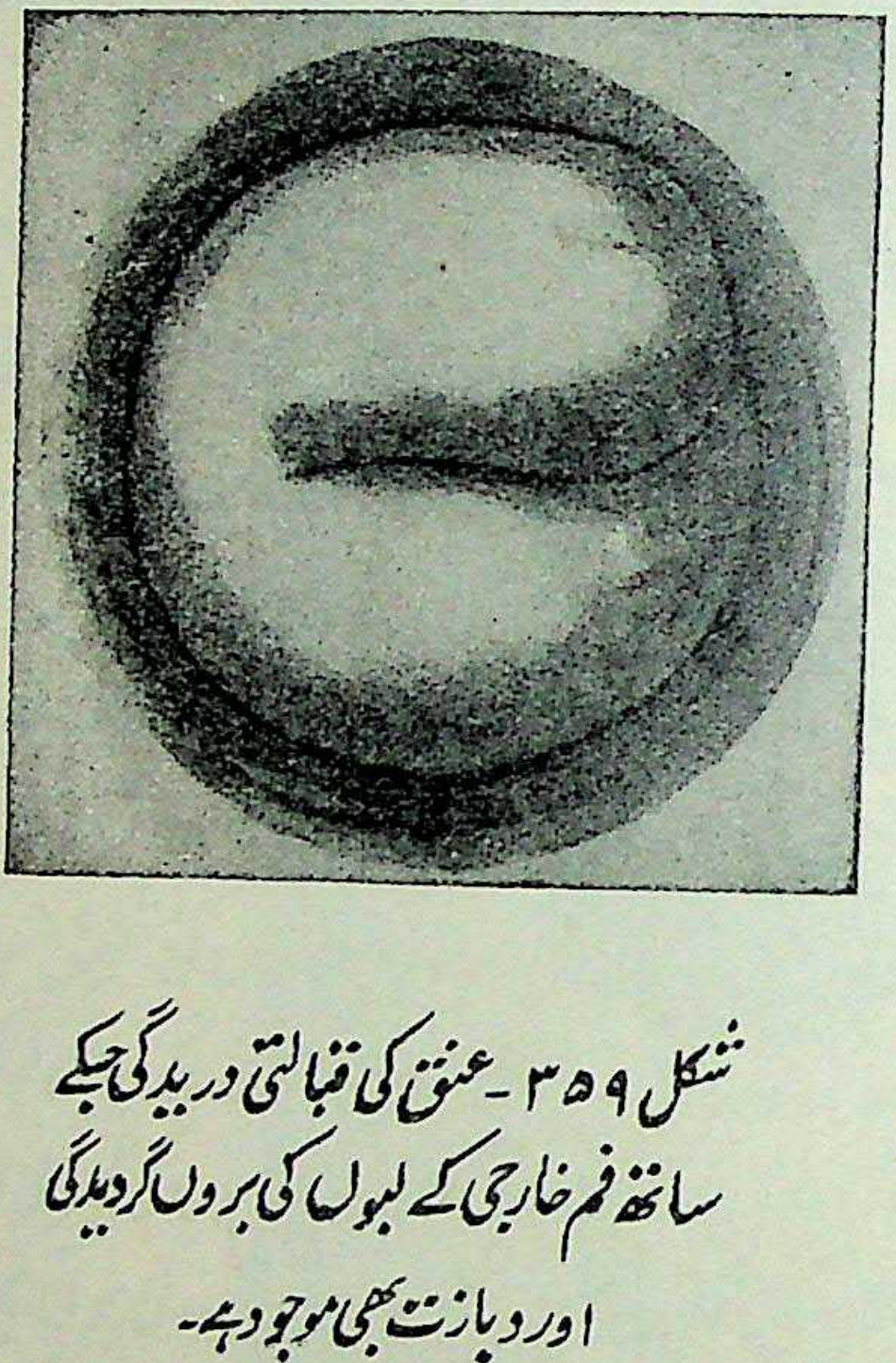

شکل ۳۵۹ - عنق کی قبالتی دریدگی جسکے ساتھ فم خارجی کے لبوں کی بیروں گردیدگی اور دبازت بھی موجود ہے۔

سریری خصائص - عنقی دریدگیوں سے کوئی علامات پیدا نہیں ہوتے تاوقتیکہ ان کے ساتھ "شترۂ خارجی" ("ایکٹرو پیان") اور عنقی بافتوں کے مزمن التہابی تغیرات موجود نہوں جو اس ضرر کے ساتھ پائے جاتے ہیں۔ لہٰذا یہ ضرر کا صرف بالواسطہ نتیجہ ہوتے ہیں، اور یہ "تاکل" کے علامات کے مشابہ ہوتے ہیں جو صفحہ 428 پر بیان کئے گئے ہیں۔ عنقی ضرر کے ساتھ سقوط یا مزمن حوضی التہاب کے موجود ہونے سے سریری خصائص زیادہ پیچیدہ اور زیادہ خطرناک ہو جاتے ہیں۔

مدت مدید سے یہ خیال کیا جاتا ہے کہ عنقی دریدگیاں سرطان کا ایک قوی محرّض سبب ہیں۔ جن امور پر یہ نظریہ قائم کیا گیا ہے ان میں سے پہلا یہ عمومی اصول ہے کہ ضرر تمام اعضا میں سرطان کا محرّض ہوتا ہے، اور یہ تحریض اس مزمن خراش کا نتیجہ ہوتی ہے جو ندبی بافت اردگرد کی تندرست بافتوں میں پیدا کرتی ہے۔ دوم یہ ایک مسلمہ امر ہے کہ

سرطانِ عنق بیشتر صاحبِ ولادت عورتوں کا مرض ہے۔ سوم، بروں گردیدہ عنق (نشترۂ خارجی)

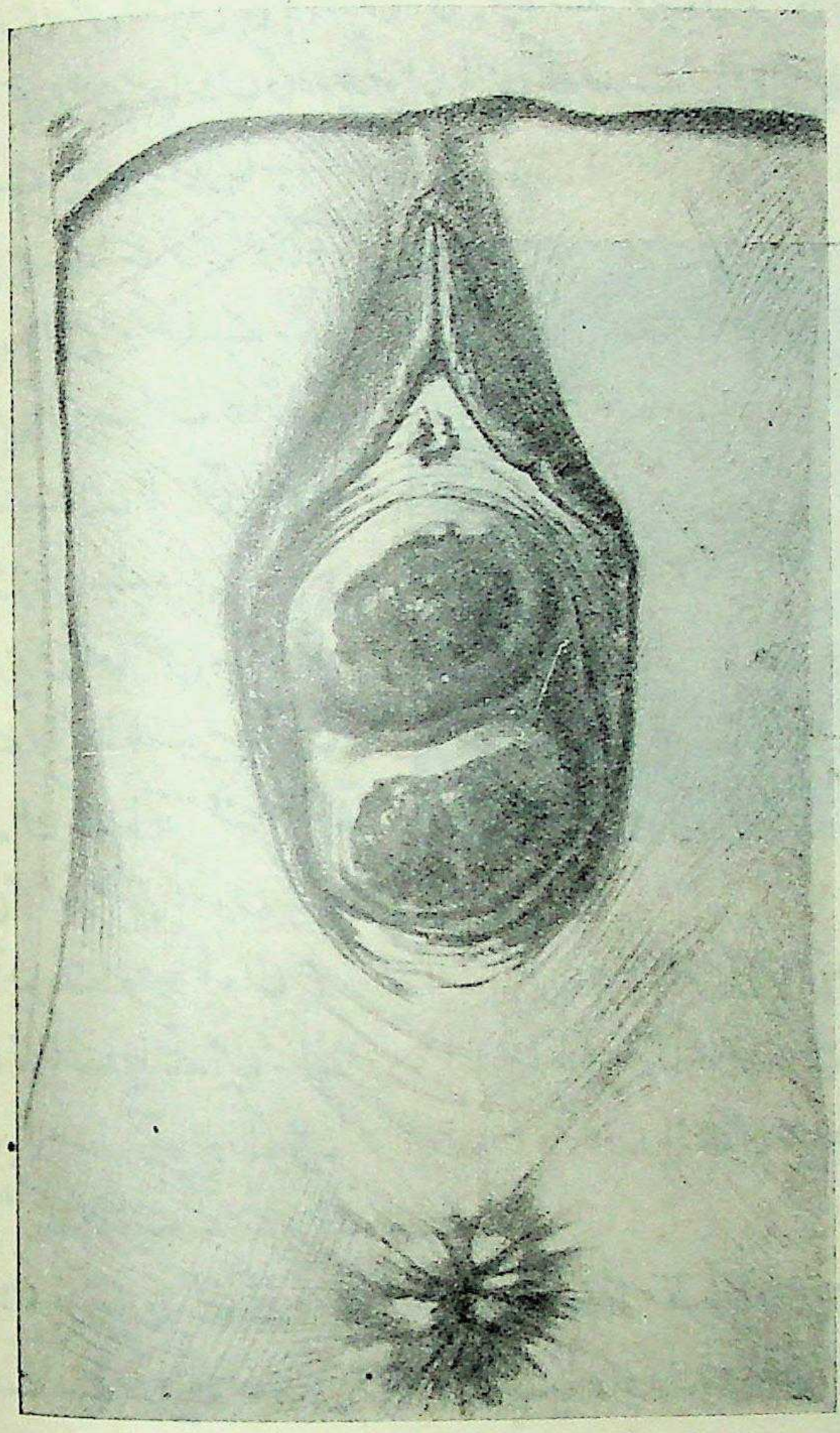

شکل ۳۶۰۔ عنق کی ایک گہری دوجانبی دریدگی جس کے ساتھ لبوں کا نشترۂ خارجی (ectropion) (بروں گردیدگی) موجود ہے۔ دوسرے درجہ کے سقوط کی ایک حالت ہے۔

عموماً مزمن التہاب کا بھی محل ہوتی ہے، اور یہ حالت اسی طرح سرطان کی محرّض ہوتی ہے جس طرح کی ندبی بافت۔

بہر کیف اس امر کا کوئی بلا واسطہ ثبوت مہیا کرنا مشکل ہے، کیونکہ یہ شاذ و نادر ہی ثابت کیا جا سکتا ہے کہ سرطان عنق ندبی بافت کے تعلق میں پیدا ہوا، اگرچہ گاہے گاہے اس کا سراغ کسی سابق الوجود تاکل تک لگایا جا چکا ہے۔ ساتھ ہی اس نظریہ کے ایک معقول حد تک قرین قیاس ہونے سے عنقی ضررات کو ایک اہمیت مل جاتی ہے، جو ان کے فوری اثرات کی نسبتہً ادنیٰ نوعیت کے مقابلہ میں بہت زیادہ ہے۔

غیر معمولی طور پر گہری عنقی دریدگیوں سے بعض اوقات ایک دوسری قسم کا نقصان پہنچتا ہے، یعنی یہ رحم کی اختباسی استعداد کو جو حمل میں پائی جاتی ہے کم کر دیتی ہیں، اور اس طرح اسقاط کا باعث ہوتی ہیں۔ اگر دریدگی پہلی قبوہ میں چلی گئی ہو تو عنق کا تقریباً تمام طول فم داخلی سے لے کر فم خارجی تک متاثر ہو سکتا ہے، اور اس طرح رحم کے زیریں قطعہ کی اس استعداد میں فرق آ جاتا ہے جو بیضہ کو سہارا دینے کے لئے درکار ہوتی ہے جبکہ رحم میں دوران حمل میں فعال انقباضات واقع ہوتے ہیں۔

جب عنق منظار سے عمدہ روشنی میں منکشف کر لی جاتی ہے تو اس مرض کی تشخیص بہت آسان ہوتی ہے۔ ہر ایک عنقی لب کو اکہرے دندانوں والے منتاش سے پکڑ کر بروں گردیدگی کو کھولا جا سکتا ہے اور عنق کو اس کی پہلی شکل پر لایا جا سکتا ہے۔ اس حالت میں دریدگیوں کی گہرائی اور ان کے محل کا صحیح صحیح اندازہ کیا جا سکتا ہے۔ عنق کی منکشف سطحیں چمکیلے سرخ رنگ کی ہوتی ہیں، اور تماس پر چھوٹے لاتعداد نقاط سے خفیف سا جریانِ خون واقع ہوتا ہے، اور ان کے مناظر "تاکل" کے ممیز مناظر کے سے ہوتے ہیں (دیکھو صفحہ 423)۔ اگر عنق پر جرّ کا عمل کیا جائے تو بعض اوقات یہ معلوم ہوگا کہ طویل المدّت ندبی بافت کی وجہ سے حرکت پذیری زائل ہو گئی ہے، اور عنق کم و بیش مکمل طور پر مثبت ہو گئی ہے۔ جسمِ رحم اور ضمیمہ جات کی حالت کا ہمیشہ دو دستی امتحان سے باحتیاط استقصاء کرنا چاہیئے۔

علاج۔ عنقی دریدگیوں کا صرف ایک ہی ممکن علاج ہے اور وہ جراحی علاج ہے۔ عملیہ کا مقصد صرف دیوارِ عنق ہی کو از سرِ نو مکمل بنانا نہیں ہوتا بلکہ "شترۂ خارجہ"، "تاکل" اور ندبی بافت کے تکون کا تدارک کرنا بھی ہوتا ہے جو ساتھ ہی موجود ہوتے ہیں۔ دریدگیِ عنق کے

تمام اصابات کا علاج کرنا ضروری نہیں ہوتا۔ بادی النظر میں ان دریدگیوں کے علاج کی ضرورت نہیں ہوتی جن کے ساتھ شترۂ خارجی نہیں پایا جاتا، اور جو سقفِ مہبل تک نہیں پہنچتیں۔ صرف دو جانبی دریدگیوں میں سے جو کسی قدر گہری ہوں عنقی لبوں کی بیروں گردیدگی ("eversion") پیدا ہوتی ہے۔

عملیہ شروع کرنے سے بیشتر دوسرے حوضی اعضا کی حالت کا احتیاط سے امتحان کر لینا چاہیئے۔ چونکہ متعدد ضررات بکثرت موجود ہوتے ہیں اس لئے عنق کی مرمت کے عملیہ کے ساتھ جس کا ذکر صفحہ 862 پر کیا گیا ہے دوسرے عملیہ جات مثلاً جرف (curettage) اور ترقیع مہبل (colpoplasty) کی بھی ضرورت ہوتی ہے۔

جسمِ رحم کے تضررات

جسمِ رحم منسدّ وضع حمل کے دوران میں خود بخود منشق ہو سکتا ہے، یا مختلف قبالتی عملیہ جات کے دوران میں ضربہ (trauma) کے غیر مناسب یا غلط استعمال سے شدید دریدگیاں پیدا ہو سکتی ہیں۔ اس قسم کے تضررات کی تفصیل کے لئے مطالعہ کنندہ کو فنِ قبالت کی کتابوں کا مطالعہ کرنا چاہیئے۔

دیوارِ رحم مجرف (curette) سے یا خاص طور پر چھوٹی جسامت کے موسّع سے اتساعِ عنق اور جرفِ رحم کے دوران میں بھی منثقب ہو سکتی ہے، اور موخر الذکر اوزار سے اسکے منثقب ہونے کا زیادہ احتمال ہوتا ہے۔ انثقاب کے واقع ہونے کا امکان ان صورتوں میں خاص طور پر زیادہ ہوتا ہے جبکہ رحم حاد طور پر خمیدہ ہو یا اس کی جسامت چھوٹی ہو، یا اس کی 584 دیوار عفونت (رحمی اجتماع ریم) کے نتیجہ کے طور پر نرم ہو گئی ہو یا خبیث نوساخت موجود ہو۔ یہ حادثہ موسّع کے مناسب حد تک پہنچ جانے کے بعد اس کو آگے گذارنے میں مزاحمت نہ پائے جانے سے فوراً معلوم ہو جانا چاہیئے۔ چھوٹے موسع سے انثقاب واقع ہونے پر نزف واقع نہیں ہوتا۔ اور اگر عملیہ عدیم العفونت رہا ہو اور رحم پہلے سے سرائت زدہ نہ ہو تو کچھ نقصان نہیں ہوتا۔ عملیہ مکمل کیا جا سکتا ہے کیونکہ یہ روزن عضلی انقباض اور بافتوں کی لچک سے خود بخود بند ہو جاتا ہے، لیکن اصلی انثقاب کو بڑے بڑے موسعات سے بڑا کرنے سے

احتیاط سے احتراز کرنا چاہیئے۔ اس حادثہ کو قلیل الاہمیت تصور نہ کرنا چاہیئے، کیونکہ بعض حالتوں کے تحت اسکی وجہ سے رحم کا ایثار کرنا لازمی ہوتا ہے۔ مثال کے طور پر اگر انثقاب بڑے موسع سے واقع ہؤا ہو تو نزف بعض اوقات اتنا شدید ہوتا ہے کہ یہ اطمینان بخش طور پر بند نہیں کیا جا سکتا

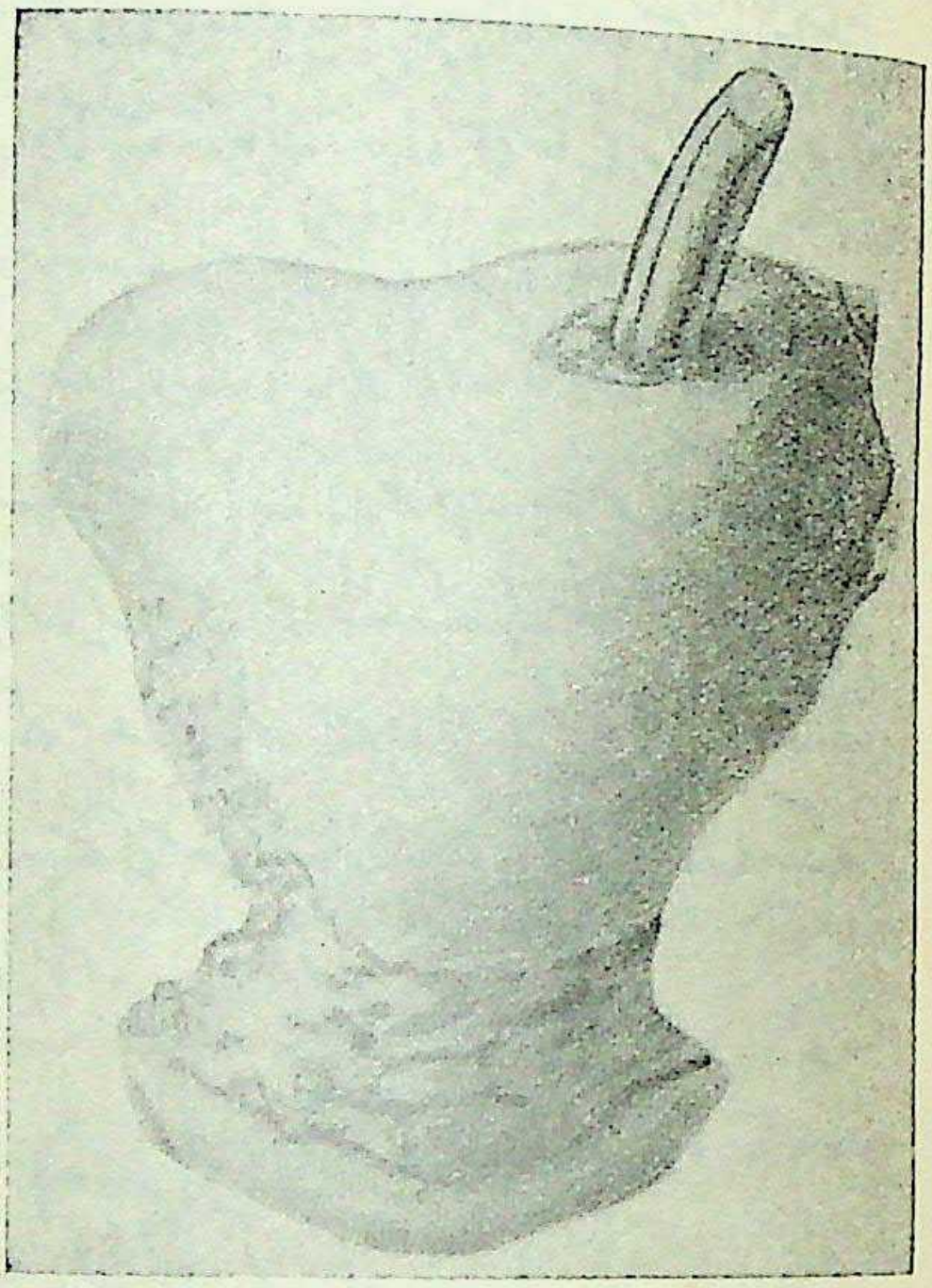

شکل ۳۶۱ - قعر رحم کا انثقاب دھات کے موسع سے۔

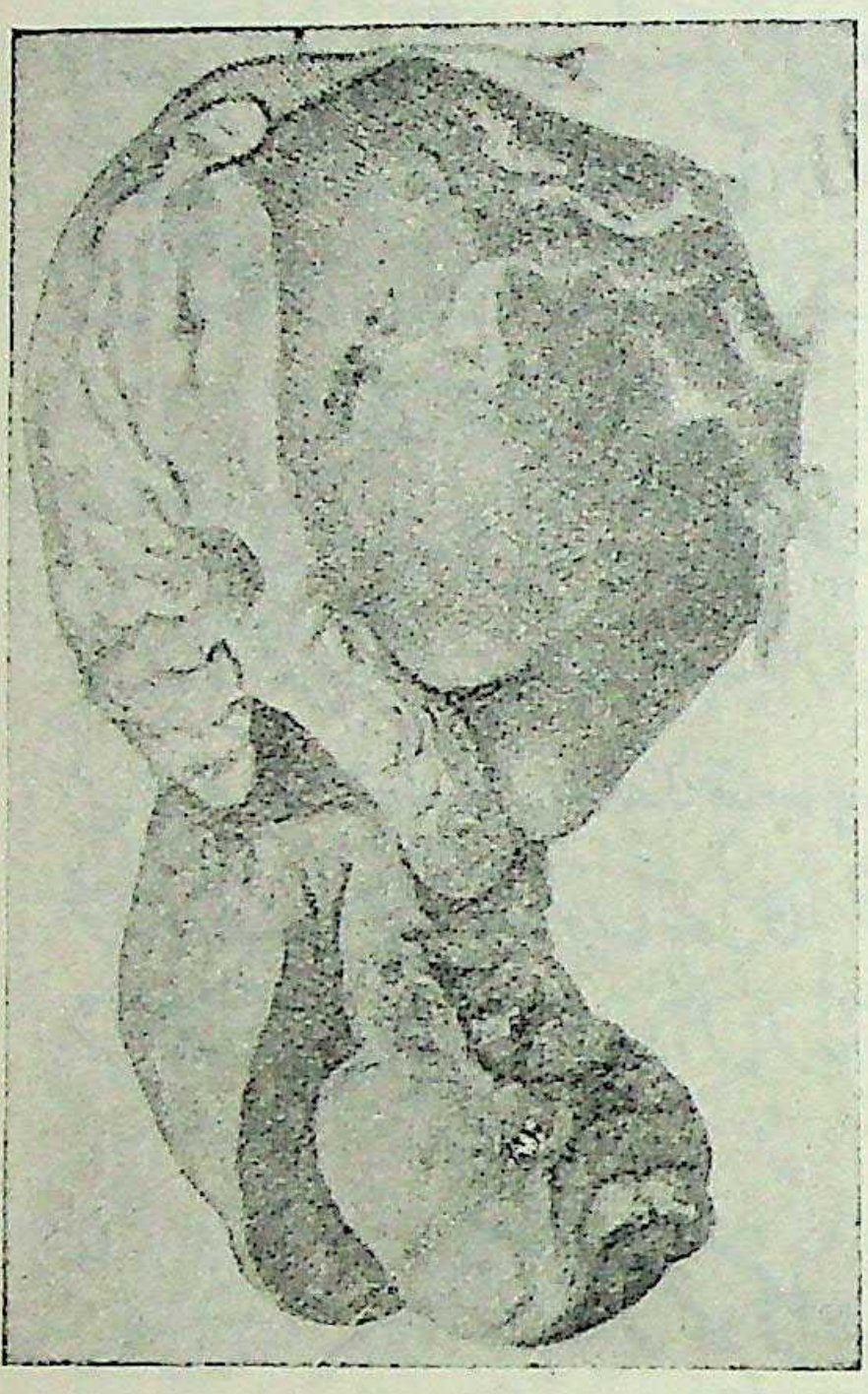

شکل ۳۶۲ - عنق اور جسم رحم کا قطعہ زیریں دوران اتساع میں جو حرف سے پہلے کیا جا رہا تھا منشق ہو گئے۔ شریان رحم آر پار پھٹ گئی اور وسیع دروں باریطونی نزف واقع ہؤا۔

(دیکھو شکل ۳۶۱)، اور اس حالت میں رحم برآری (hysterectomy) ہی نہایت بے خطر علاج ہے۔ مزید برآں اگر عفونت زدہ رحم منثقب ہو جائے تو یا تو اگر ممکن العمل ہو رحم کو براستہ مہبل فی الفور علیحدہ کر دینا چاہیئے، یا موخر قبوہ کو کھول دینا چاہیئے اور براستہ مہبل آزادانہ مہبلیت کا

انتظام مہیا کر دینا چاہئیے۔ مقدم دیوار کی نسبت جانبی یا موخر دیواروں میں انثقاب کے واقع ہونے کا زیادہ احتمال ہوتا ہے، اور اگر یہ جانبی دیوار میں واقع ہؤا ہو تو کہفۂ باریطون کا کھلنا لازمی نہیں ہوتا، اور اس لئے خطرات کم شدید ہوتے ہیں۔ کسی استوارۂ عنق کو منشق کرتے وقت فم داخلی پر بعض اوقات اتنی گہری دریدگی واقع ہو جاتی ہے کہ وہ رباطِ عریض سے ربط قائم کر لیتی ہے۔ اس سے بھی عموماً شدید نزف پیدا نہیں ہوتا، اور جب تک کہ انگلی رحم میں نہ داخل کی جائے یہ بالعموم شناخت نہیں کی جا سکتی۔ بخلاف اس کے رحم کی جانبی دیوار کی دریدگی بعض اوقات شریانِ رحم کی کسی شاخ پر اثر انداز ہو جاتی ہے، اور اس سے خطرناک اندرونی نزف پیدا ہو جاتا ہے (دیکھو شکل ۳۶۲)۔

رحم کے وہ زخم جو ایسے اوزاروں سے پیدا ہوتے ہیں جو خلاف قانون اسقاط پیدا کرنے کے لئے استعمال کئے جاتے ہیں ہمیشہ خطرناک ہوتے ہیں، کیونکہ کہفۂ باریطون کے سرائت زدہ ہونے کا شدید خطرہ ہوتا ہے۔ طبِ قانونی کی کتابوں میں ایسی اموات کے بے شمار حوالے موجود ہیں جو رحم کے انثقاب میں سے التہاب باریطون کے پیدا ہونے سے واقع ہوئیں، اور یہ انثقاب خود عورتوں یا مجرم سقاطوں کے ایسی اشیا مثلاً بننے کی سرائت زدہ سلائیاں یا بالوں کے سرائت زدہ پن وغیرہ رحم میں داخل کرنے سے پیدا ہؤا۔

رحم کا مزمن ارتکاس

(CHRONIC INVERSION OF THE UTERUS)

یہ حالت نادر الوقوع ہے۔ اصابات کی اکثریت میں یہ نفاسی الاصل ہوتی ہے، اور بطور ارتکاسِ حاد شروع ہوتی ہے۔ باقی اصابات میں یہ غیر نفاسی الاصل ہوتی ہے، اور اسکے ہمراہ کوئی سلعہ بھی ہوتا ہے جو عموماً تحت مخاطی سلعہ لیفیہ ہوتا ہے، اور قعر رحم یا جسمِ رحم کے بالائی حصہ سے پیدا ہوتا ہے (دیکھو شکل ۳۶۳)۔ ایسا معلوم ہوتا ہے کہ سلعہ لیفیہ کی نسبت سلعہ لحمیہ سے یہ نتیجہ زیادہ کثرت کے ساتھ پیدا ہوتا ہے۔ اسکے ایسے اصابات کا ذکر بھی کیا جا چکا ہے جن میں سرطان موجود تھا۔ بہت کم ایسا ہوتا ہے کہ اس طرح کا ارتکاس مکمل ہوتا ہے، لیکن شاذ شاذ مثالوں میں یہ مکمل بھی ہوتا ہے جیسا کہ اس اصابہ میں تھا، جس کا اندراج شیفر (Schäfer) نے کیا ہے۔ اس میں سلعہ لیفیہ سے نفاسی ارتکاس پیدا ہو گیا تھا۔

بخلاف اسکے نفاسی اصابات میں ارتکاس عموماً مکمل ہوتا ہے۔ قنال عنق کا کچھ حصہ بعض اوقات اپنی جگہ پر برقرار رہتا ہے جیسا کہ شکل ۳۶۴ سے ظاہر ہے، یا تمام کی تمام عنق بھی مہبل کے بالائی حصہ کے ساتھ ہی مرتکس ہو جاتی ہے۔

نفاسی ارتکاس کے اسباب پر یہاں بحث کرنے کی ضرورت نہیں۔ دررحمی سلعہ سے جو غیر نفاسی اصابات پیدا ہوتے ہیں ان میں جو اسباب غیر وضعیت کے وقوع کے مساعد ہوتے ہیں وہ سلعہ کا وزن اور عنق کا اتساع ہیں جن میں سے موخر الذکر عموماً دررحمی بالید سے پیدا ہو جاتا ہے، اور سلعہ لحمیہ کی حالت میں شائد دیوار رحم کی نرمی ہے جو خبیث خلیات کی موجودگی سے پیدا ہوتی ہے۔ ان حالتوں میں دیوار رحم کا وہ حصہ جس سے سلعہ کا قاعدہ بنتا ہے کہفہ رحم میں گر جاتا ہے۔ جب یہ عمل ایک دفعہ شروع ہو جاتا ہے تو سلعہ کے اردگرد کی عضلی دیوار کے انقباضات اس کی رفتار کو غالباً تیز کر دیتے ہیں جن کا رجحان عنق کو اور زیادہ متسع کرنے اور تودہ کو باہر نکالنے کی طرف ہوتا ہے۔

مرضی تشریح۔ غیر نفاسی اصابات میں مرتکس رحم کی جسامت کبھی زیادہ بڑی نہیں ہوتی اِصابات کو اس وقت تک "مزمن ارتکاس" کے نام سے تعبیر نہیں کیا جاتا جب تک کہ وضع حمل کو چار ہفتہ سے چھ ہفتہ تک کا عرصہ نہ گزر گیا ہو، اور اس عرصہ میں ارتکاس تقریباً باقاعدہ ترقی کرتا جاتا ہے۔ رحم کی باریطونی سطح سے ارتکاس کا کہفہ یا پیالہ طیار ہوتا ہے، اور اسکی گہرائی ۲½ انچ سے شاذ و نادر ہی زائد ہوتی ہے۔ پیالہ کی کوروں کی ایک نمایاں حلقہ کی شکل ہوتی ہے، جو امتحانِ شکم پر حسّ پذیر ہوتا ہے، اور اس حالت کی تشخیص میں بہت مدد دیتا ہے۔ یہ پیالہ عام طور پر خالی ہوتا ہے، لیکن بعض اوقات اس میں فلوپی نلیاں اور بیضین پائے جاتے ہیں، اور حالیہ نفاسی اصابات میں کبھی کبھی معا کی ایک گنڈلی بھی پائی جاتی ہے۔ متصلہ باریطونی سطوح کے انضمامات سے یہ اکثر مسدود بھی ہو جاتا ہے۔ یہ انضمامات غالباً سرائت سے پیدا ہوتے ہیں جو اس دروں رحمہ سے داخل ہوتی ہے جو مہبل میں منکشف ہوتا ہے۔ ارتکاسی پیالہ کی یہ مسدودیت رحم کو اپنی جگہ پر بار دیگر قائم کرنے کی مشکلات میں اضافہ کر دیتی ہے۔

ابتدائی مدارج میں دروں رحمہ کی سطح کا منظر امتلا اور تہیج کی وجہ سے بہت متغیر ہو جاتا ہے اور اس طرح فلوپی نلیوں کے فتحے پوشیدہ ہو جاتے ہیں۔ اسکے بعد سطحی تقرح کے قطعات بھی پائے جاتے ہیں جو ضربہ یا سرائت سے پیدا ہوتے ہیں۔ گاہے گاہے طویل المدت

اصابات میں رگڑ سے خلوی بعد تکوین پیدا ہو جاتی ہے، اور سرحلمہ مطبق ہو جاتا ہے اور دیوار مہبل کے

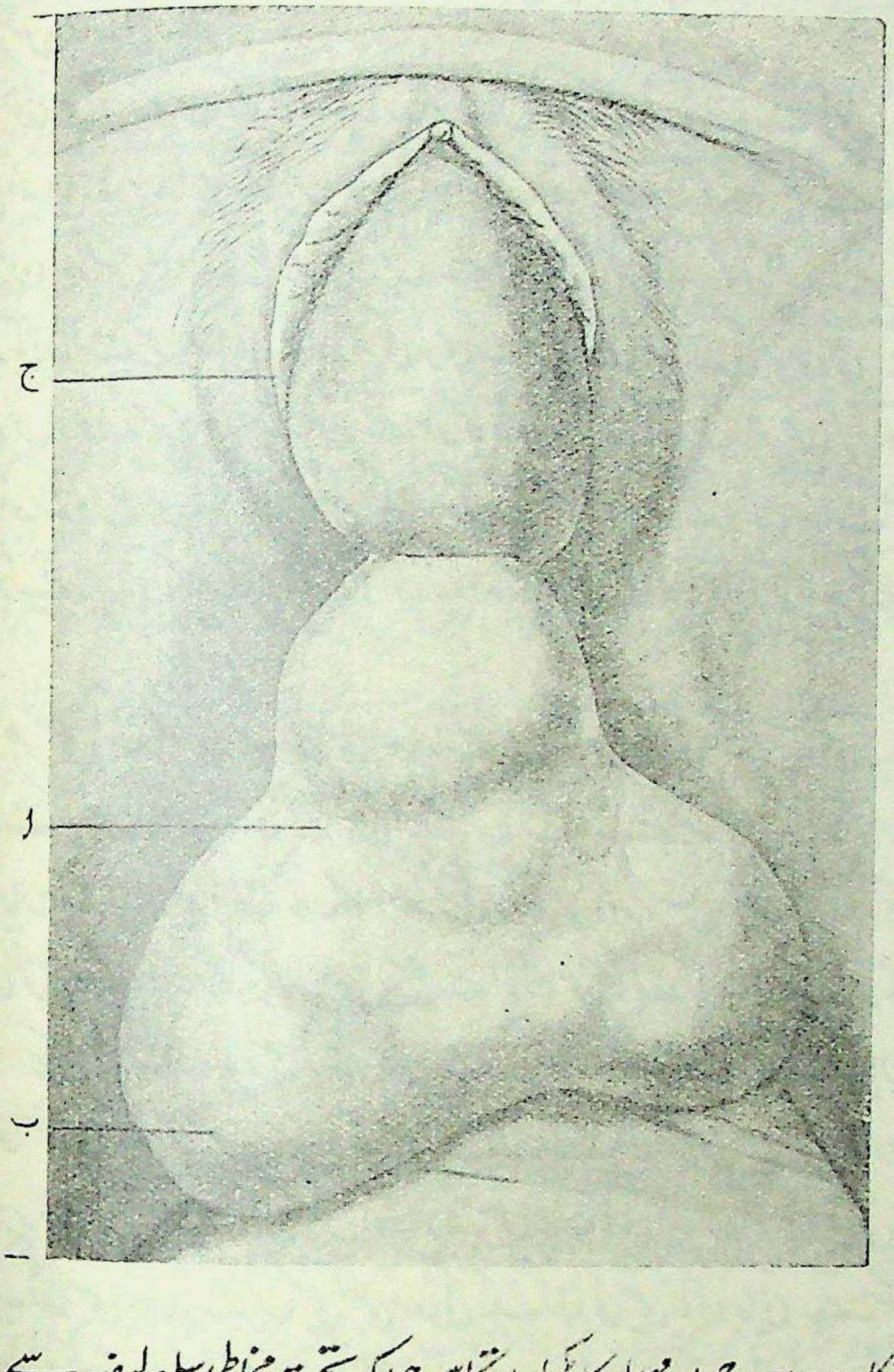

شکل ۳۶۲ - رحم اور مہبل کا مکمل ارتکاس جو ایک سخت مخاطی سلعہ لیفیہ سے پیدا ہوا ہے (بارنس Barnes: کے مطابق) - ا، قعر رحم - ب، سلعہ - ج، مرتکس مہبل -

خواص اختیار کر لیتا ہے -

نفاسی ارتکاس تقریباً ہمیشہ مکمل ہوتا ہے، مگر غیر نفاسی بالعموم غیر مکمل ہوتا ہے۔ اور

اسکی وسعت صرف ایک انخفاض سے لیکر جو سلعہ کے قاعدے کا متناظر ہوتا ہے قعر کے مہبل میں خارج ہوجانے تک ہوتی ہے۔ شاذ شاذ مثالوں میں رحم اور مہبل کا مکمل ارتکاس واقع ہوسکتا ہے (دیکھو شکل ۳۶۳)۔ سلعہ بالعموم قعر سے چسپیدہ ہوتا ہے، اور بعض اوقات یہ بے ساقچہ یا سعدانہ نما بھی ہوتا ہے۔

سریری خصائص۔ مزمن ارتکاس کی نمایاں علامت بے قاعدہ نزف ہے جو نفاسی اصابات میں ایام زچگی سے شروع ہوتا ہے۔ یہ جریان خون بعض اوقات بہت شدید ہوتا ہے، اور کبھی کبھی مہلک ثابت ہوتا ہے۔ مزید برآں ممکن ہے کہ مریضہ سلعہ کے 587 موجود ہونے یا رحم کے "نیچے اتر آنے" کی شکایت بھی کرتی ہو۔ تشخیص صرف طبیعی امتحان ہی سے کی جاسکتی ہے۔ اگرچہ مکمل نفاسی اصابات میں یہ بہت آسان ہوتی ہے۔

مکمل طور پر مرتکس رحم ایک منقلب ناشپاتی نما ورم کی شکل کا ہوتا ہے، جس سے قنال مہبل کا بالائی حصہ پُر ہوتا ہے۔ اس کی سطح ہموار اور رنگت تاریک سُرخ ہوتی ہے۔ ہاتھ سے پکڑنے پر اس سے بالعموم بآسانی خون بہنا شروع ہوجاتا ہے۔ فلوپی نلیوں کے دہنے شاذونادر ہی تمیز کئے جاسکتے ہیں۔ امتحان کرنے والی انگلی کو اوپر کی طرف گذارنے سے ورم کی گردن کے ارد گرد ایک مضیق حلقہ محسوس کیا جاسکتا ہے (دیکھو شکل ۳۶۴)۔ یہ حلقہ فم خارجی کو ظاہر کرتا ہے اور اس سے یہ معلوم ہوتا ہے کہ قنالِ عنق مکمل طور پر مرتکس نہیں ہوئی۔ اگر عنق مکمل طور پر مرتکس ہوگئی ہو تو کوئی مضیق حلقہ محسوس نہیں کیا جاسکتا، اور انگلی مہبلی تہ انبان کی ہموار سطح تک گذر جاتی ہے۔ دودستی امتحان سے یہ منکشف ہوجائے گا کہ رحم اپنے طبعی محل پر موجود نہیں، اور اس کے لئے مستقیمی شکمی طریقہ موزوں ترین ہے، کیونکہ مہبل مرتکس رحم سے پُر ہوتی ہے۔ اگر مجسّہ (sound) استعمال کیا جائے تو یہ مہبل کی چوٹی سے آگے تک نہیں گذارا جاسکتا۔ رحم کی عدم موجودگی کو معلوم کرنے کے بعد شکمی امتحان سے ارتکاسی پیالہ کی کور کو شناخت کرنا اہم ترین ہے۔ معدم حس کے زیر اثر یہ ہمیشہ محسوس کیا جاسکتا ہے اور جہاں تک غیر وضعیت کی ترجیع کا تعلق ہے اس کی شناخت بھی ایک اہم امر ہے۔

تفریقی تشخیص۔ دو اور ایسی حالتیں بھی ہیں جن میں ایک کلاں ورم پایا جاتا ہے جس سے مہبل پُر ہوتی ہے اور خون بہتا ہے، اور ارتکاس سے ان کی تفریقی تشخیص ایک

ایسا امر ہے جس کی اہمیت معتد بہ ہے۔ یہ حالتیں یہ ہیں: (۱) کلاں لیفیہ نما سعدانہ، (۲) عنق کا سرطانی سلعہ۔ ان دونوں حالتوں میں محتاط دو دستی امتحان کرنے پر جو بشرط ضرورت

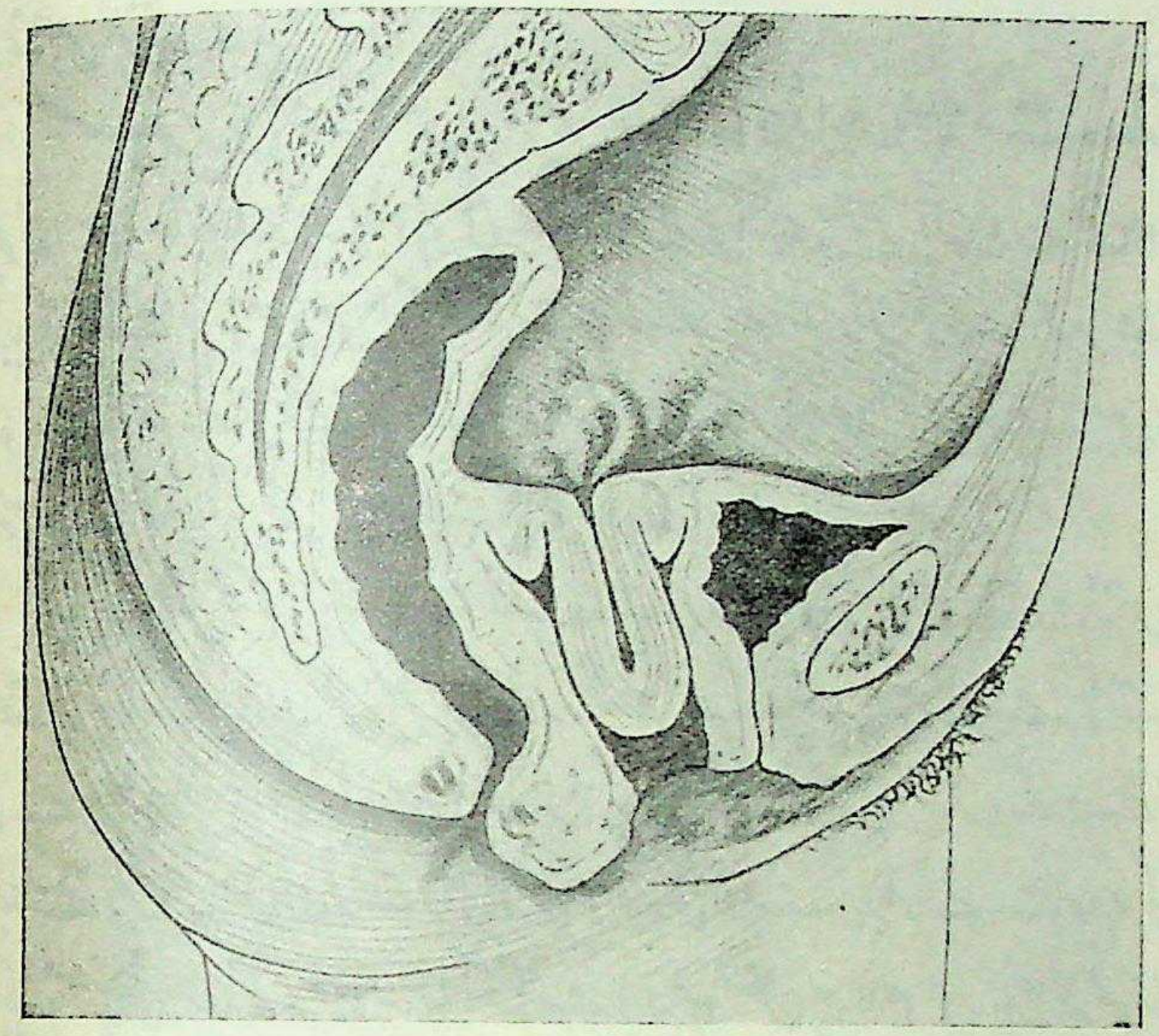

شکل ۳۶۴۔ رحم کا غیر مکمل مزمن ازنکاس (Chronic Inversion) (ارتسامی توضیع، ہالٹن **Haultain ;** کے مطابق)۔ نلی اور مبیض منکس رحم کے اوپر پڑے ہوئے دکھائی دیتے ہیں۔

588 معدم جس کے زیر اثر انجام دیا جاتا ہے جسم رحم اپنی طبعی وضع پر پایا جاتا ہے۔ سعدانہ کا ساقچہ عام طور پر براستہ مہبل محسوس کیا جاسکتا ہے، لیکن اسے غلطی سے منعکس رحم کی عنق تصور کیا جاسکتا ہے۔ بہر کیف کہفۂ رحم کھلا ہوتا ہے، اور سعدانہ کی گردن کے ساتھ ساتھ اس میں مجسّہ گذارا جاسکتا ہے۔ عنق کے سرطانی سلعہ کے اصابات میں جن میں نو بالیدہ کے بڑے بڑے تودے بن چکے ہوں فم خارجی کی شناخت بعض اوقات غیر ممکن ہوتی ہے۔ لیکن احتیاط سے دو دستی امتحان کرنے پر مہبل کے اندر کے ورم کے اوپر جسم رحم کا وجود شناخت کیا جاسکتا ہے۔

غیر مکمل ارتکاس کی تشخیص جسکے ساتھ رحمی سلعہ بالعموم پایا جاتا ہے کم آسان ہوتی ہے۔ اگرچہ سلعہ بآسانی شناخت کیا جاسکتا ہے، لیکن یہ امر کہ رحم بھی مرتکس ہے بعض اوقات بالکل نظر انداز ہوجاتا ہے تاوقتیکہ مستقیمی شکمی امتحان کے متعلق وہ امور ذہن نشین نہ رہیں جن کا ابھی ذکر کیا جاچکا ہے اس قسم کی غلطی سے خطرناک جراحی غلطی کا ارتکاب ہوسکتا ہے، اور اس سے صرف اسی طرح احتراز کیا جاسکتا ہے کہ اس کے امکان کو یاد رکھا جائے اور سلعہ کے جملہ اصابات میں جسمِ رحم کا محل معلوم کرنے کے لئے محتاط امتحان کو اپنا دستور العمل بنالینا چاہیئے۔

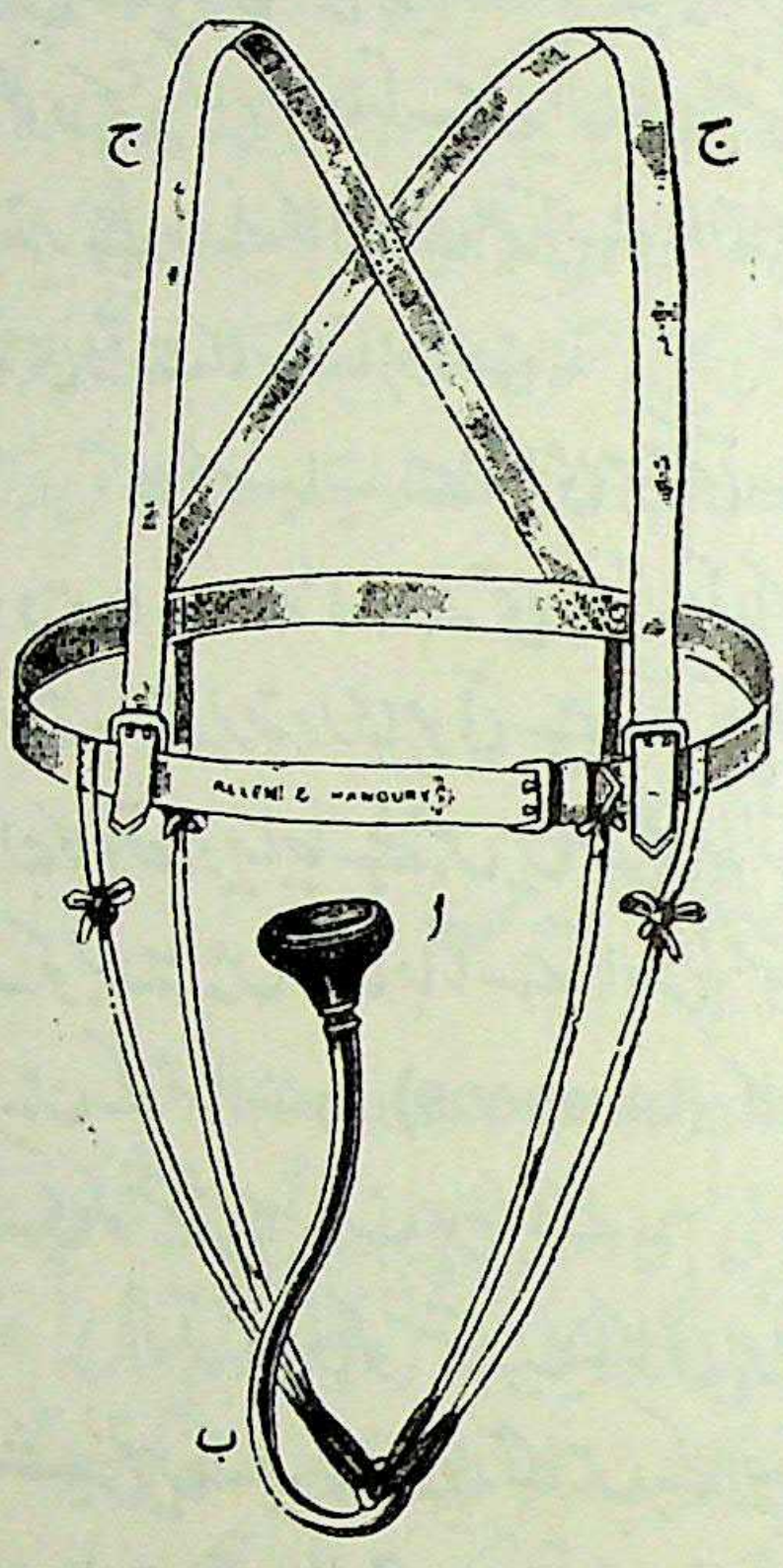

شکل ۳۶۵۔ ایولنگ کا آلہ توضیع (Aveling's Repositor) رحم کے مزمن ارتکاس کے لئے۔

علاج۔ ارتکاسِ رحم کے حالیہ اصابات کا علاج دستی ترجیع سے کرنا چاہئے، اور علم الولادت کی درسی کتابوں میں اس طریقہ کا ذکر کیا گیا ہے۔ کچھ عرصہ گذر جانے کے بعد ارتکاس کی ترجیع بہت مشکل ہوتی ہے، اور جو مزاحمت ارتکاسی حلقہ کی وجہ سے پیش آتی ہے اس پر غالب آنے کیلئے مسلسل لچکدار دباؤ کی ضرورت ہوتی ہے۔ اس قسم کا دباؤ ڈالنے کا بہترین طریقہ یہ ہے کہ ایولنگ کے آلہ توضیع (Aveling's Repositor) کا استعمال کیا جائے جو شکل ۳۶۵ میں ظاہر کیا گیا ہے۔ اس کا ولکانائٹ کا پیالہ (ا) قعرِ رحم پر بیٹھ جاتا ہے، اور نیچے کی طرف یہ ایک استوار منحنی تنے سے مسلسل ہوتا ہے۔ جس میں ربڑ کے چار مضبوط بند لگے ہوتے ہیں۔ ان بندوں کے دوسرے سرے فیتوں کے ذریعہ سے ایک شکمی پیٹی سے بندھے ہوتے ہیں جس کے ساتھ تسمے ہوتے ہیں جو کندھوں پر سے آتے ہیں۔

ولکانائٹ کا پیالہ اس طرح رحم سے ملا رہتا ہے اور ربڑ کے بند تننے کے ذریعہ سے مرتکس قعر پر اوپر کی طرف کو مسلسل لچکدار دباؤ ڈالتے ہیں۔ آلۂ توضیع (repositor) کے استعمال سے معتدبہ درد ہوتا ہے۔ رحم کے اپنے مقام پر آنے کے عمل کو احتیاط سے دیکھتے رہنا چاہئے۔ اور ترجیع کے بخوبی مکمل ہونے سے بیشتر پیالہ کو الگ کر دینا چاہئے، کیونکہ ترجیع کا آخری حصہ خود بخود مکمل ہو جاتا ہے۔ اگر اس احتیاط کا لحاظ نہ کیا جائے تو پیالہ کے توضیع یافتہ رحم کے اندر چلے جانے کا امکان ہوتا ہے۔ اور پھر اس کو تنگ عنق میں سے کھینچ کر باہر نکالنے میں بہت سی دقت کا سامنا ہوتا ہے۔

دو اسباب سے ناکامی ہو سکتی ہے (۱) انضمامات کی وجہ سے باریطونی پیالہ کے مسدود ہو جانے سے، (۲) رحمی بافتوں کی استواری سے کیونکہ رحم کے باز ارتکاس کیلئے لچک کی ایک معتدبہ مقدار ضروری ہوتی ہے۔ اگر آلۂ توضیع کے پہلی مرتبہ استعمال کرنے سے ناکامی ہو تو کچھ دن کا وقفہ دینا چاہئے جس میں مقامی حالتوں کی اصلاح کرنے کی کوشش کی جا سکتی ہے چنانچہ مریضہ کو بستر میں رکھا جاتا ہے، اور پائنتی اونچی کر دی جاتی ہے، اور مہبلی نطولات اور گلیسرین کے حمولات (tampons) کا متبادل استعمال کیا جاتا ہے۔ اسکے بعد ممکن ہے کہ دوسری کوشش کامیاب ہو جائے۔

اگر توضیع کی کوشش میں ناکامی ہو تو جراحی تدابیر کا اختیار کرنا ضروری ہوتا ہے۔ اسمیں کچھ شبہ نہیں کہ غیر نفاسی ارتکاس کے اصابات میں عملیہ کی ہمیشہ ضرورت ہوتی ہے۔

جراحی علاج۔ یہ یا تو استیصالی ہوتا ہے یا حفاظتی۔ حفاظتی عملیات ان مشکلات پر غالب آنے کے لئے تجویز کئے گئے ہیں جو ترجیع میں مانع آتی ہیں۔ ان کے بہت سے طریقے پیش کئے گئے ہیں۔ جو طریقہ تجربہ سے کامیاب ثابت ہوا ہے، وہ یہ ہے کہ رحم اور مہبل کی دیواروں میں شگاف دیا جائے۔ اس طرح ارتکاسی پیالہ کی التہابی باریطونی مسدودیت کا تدارک کیا جا سکتا ہے اور دیوار ہائے رحم کی دست ورزی کے لئے جگہ مل جاتی ہے۔ اس عملیہ کی شرح اموات کم ہے، اور اس سے جو مستقل نتائج پیدا ہوتے ہیں وہ عمدہ معلوم ہوتے ہیں۔

استیصالی عملیہ مہبلی رحم برآری (vaginal hysterectomy) سے رحم کو دور کر دینے پر مشتمل ہے اور غیر نفاسی ارتکاس کے اکثر اصابات میں اس کی ضرورت ہوتی ہے

جو نفاسی اصابات نوجوان عورتوں میں دیکھنے میں آتے ہیں ان کا علاج حتی الامکان صرف حفاظتی طریقوں سے کرنا چاہیئے۔

جب کوئی سلعہ موجود ہو تو اس سوال پر پہلے غور کرنا چاہیئے کہ آیا اسکے خبیث ہونے کا کوئی امکان ہے یا نہیں۔ سلعاتِ لیفیہ بالعموم کیسہ بند ہوتے ہیں اور کیسہ پر آزادی سے شگاف دینے سے ان کا انفاف کیا جا سکتا ہے۔ جو بالیدیں کیسہ بند نہیں ہوتیں، وہ خبیث ہو سکتی ہیں، لہٰذا اُن کا علاج اسی طرح کرنا چاہیئے جس طرح کہ خبیث بالیدوں کا کیا جاتا ہے۔ بعض مثالوں میں بالید کے کسی حصہ کا ابتدائی خرد بینی امتحان مناسب ہوتا ہے۔ اگر کوئی حالت خبیث تصور کی جائے تو شوشرٹ (Schuchardt) کے طریقہ کے مطابق وسیع مہبلی رحم برآری انجام دی جائے (دیکھو صفحہ 851)۔

رحم کی غیر وضعیتیں

(DISPLACEMENTS OF THE UTERUS)

رحم اور حوض کے دیگر احشاء اپنی اپنی طبعی وضع پر جن ذرائع سے قائم رہتے ہیں، ان کا مفصل بیان کتاب کے ایک سابقہ حصہ میں گذر چکا ہے (دیکھو حصہ اول، تشریح، صفحات 14 تا 17)۔ یہ ضرور یاد رکھنا چاہیئے کہ جب رحم اپنے مقام سے ٹل جاتا ہے تو دوسرے اعضا بھی عام طور پر متاثر پائے جاتے ہیں۔ نیچے کی طرف ٹل جانے (سقوط prolapse:) کی حالت میں دوسرے اعضائے حوض کے اوضاع میں جو تغیرات واقع ہوتے ہیں وہ اس قدر وسیع ہوتے ہیں کہ اس حالت کو صحیح معنوں میں رحم کی غیر وضعیت تصور نہیں کیا جا سکتا۔ اسے ایک پیچیدہ حالت تصور کرنا چاہیئے جس سے رحم کے علاوہ کئی دوسری ساختیں بھی متاثر ہوتی ہیں، اور اسی لئے اس کا ذکر آئندہ باب میں ایک الگ عارضہ کی حیثیت سے کیا جائے گا۔

رحم ایک ایسا عضو ہے جسے اپنے تشریحی تعلقات اور اس معتدبہ کلانی کی وجہ سے جو دوران حمل میں واقع ہوتی ہے، ڈھیلے ارتباطات اور طبعی حرکت پذیری کے تناظر وسیع حدود کی ضرورت ہوتی ہے۔ مثانہ کی جسامت میں جو متواتر تغیرات اسکے متبادل انقباض اور انبساط سے

رونما ہوتے ہیں ان کی وجہ سے وضع رحم میں نمایاں تغیرات پیدا ہوتے ہیں، اور پیش گردی (anteversion) کے طبعی درجہ کا پایا جانا صرف اسی وقت ممکن ہوتا ہے جبکہ مثانہ خالی ہو۔ جوں جوں یہ عضو بھرتا جاتا ہے رحم کو بتدریج پیچھے کی طرف دھکیلتا جاتا ہے۔ پہلے یہ سیدھا کھڑا ہو جاتا ہے اور پھر یہ اوپر اور پیچھے کی جانب عجزی طنف کی طرف ٹل جاتا ہے۔ مثانہ کے مزید تمدد کی وجہ سے اس وضع سے پس گردی (retroversion) بآسانی واقع ہو سکتی ہے، خاص کر جب کہ رحم کی غیر وضعیت، مثانہ کو ان اوقات پر خالی نہ کرنے سے جبکہ اس کی حاجت ہو، طویل عرصوں تک برقرار رہے۔ معائے مستقیم کا اثر رحم پر زیادہ نمایاں نہیں ہوتا۔ لیکن مستقیمی انتفاخ کا تمدد رحم کو غالباً کسی قدر مرتفع کر دیتا ہے۔ دورانِ حمل میں چونکہ رحم کی جسامت میں بے حد اضافہ ہو جاتا ہے اس لئے یہ اپنے ہم پہلو احشاء کے محل اور تعلقات میں بہت نمایاں تغیرات پیدا کر دیتا ہے، جن میں سے نلیاں، بیضین، مثانہ اور حوضی باریطون کے بعض حصے قابل ذکر ہیں۔ ان فعلیاتی تغیرات کے واقع ہونے کے لئے یہ ضروری ہے کہ رحم کے ارتباطات اس کو اس امر کی آزادی دیں کہ وہ اپنے ہم پہلو احشاء کی اختلاف پذیر حالتوں کے مطابق اپنا عمل اختیار کر سکے، اور اپنی سہارا دینے والی تشریحی ساختوں پر بیجا بار ڈالے بغیر اپنی جسامت کو بڑھا سکے۔ 590

رحم بلحاظ ساخت مہبل کے ساتھ مسلسل ہوتا ہے جس کی محراب عنق کے مہبلی حصہ کے اوپر معکوس ہوتی ہے، اور یہ رحم کا مضبوط ترین ارتباط ہے۔ باریطونی "رباطات" بلحاظ تشکیلات ماساریقا کی قسم سے ہیں، اور یہ رحم کے عروقِ خون ولمف اور اس کے اعصاب کے حامل ہیں جو لیفی بافت کے ایک مضبوط غلاف سے محصور ہوتے ہیں۔ یہ غلاف رحم کے سہاروں میں سے ایک بڑا سہارا ہے اور اس عضو کی وسیع حرکت پذیری کے لئے یہ ایک وسیع احاطہ بھی چھوڑ دیتا ہے۔ عریض رباطات، رحمی عجزی رباطات اور رحمی مثانی رباطات سب کے سب شکم کے اندر سے دیکھنے پر ڈھیلے ڈھالے شکنوں کی طرح دکھائی دیتے ہیں، اور طبعی حالات کے تحت یہ رحم کو زور لگانے کے بغیر شگافِ شکم تک کھینچنے یا اس سے باہر نکال لینے کی اجازت دیتے ہیں۔ ان کو کسی طرح بھی ان سہاروں میں سے تصور نہیں کیا جا سکتا جو رحم کو ایک مستقل پہلو پر قائم رکھتے ہیں۔

رحم کی مندرجہ ذیل غیر وضعیتیں پائی جا سکتی ہیں۔

(ل) میلانات (Ponations)۔ (۱) مقدم، (۲) موخر، (۳) جانبی۔

(ب) گردشیں (Versions)- (۱) مقدم، (۲) موخر، (۳) جانبی۔

(ج) خمیدگیاں (Flexions)- (۱) مقدم، (۲) موخر، (۳) جانبی۔

(د) ارتکاس (Inversion)-

(ہ) ارتفاع (Elevation)-

(س) نزول (Descent)—(سقوط :prolapse)-

"رحم کی غیر وضعیت" کی اصطلاح سے رحم کی اپنی طبعی وضع سے کسی قدر مفارقت مراد ہے اور بہت سی حالتوں میں اسکے محور کے منحنی کی تبدیلی بھی اسی سے تعبیر کی جاتی ہے۔

غیر وضعیت کی سادہ ترین قسم وہ ہے جس میں رحم کے محور میں کوئی نمایاں تغیر واقع ہونے کے بغیر اس کی وضع میں تبدیلی پیدا ہو جاتی ہے (میلان :ponation)- چنانچہ جب کبھی ڈگلس کی جیب میں کوئی سلعہ، یا دویرہ بند سیال کا اجتماع موجود ہوتا ہے، تو یہ بعض اوقات رحم کو آگے کی طرف دھکیل کر عانہ سے ملا دیتا ہے (میلان مقدم :ante-ponation) (دیکھو شکل ۱۶۸، صفحہ 249)۔ اس حالت میں بعض اوقات رحم کا محور کسی قدر سیدھا ہو جاتا ہے، لیکن یہ عضو بیشتر گردیدہ ہی رہتا ہے۔ اسی طرح اگر کوئی سلعہ رحمی مثانی جیب میں موجود ہو تو یہ رحم کو عجزی جوف میں دھکیل دیتا ہے (میلان موخر :retro-ponation) (دیکھو شکل ۳۶۶)۔ بہت شاذ طور پر ایسا بھی ہوتا ہے کہ ڈگلس کی جیب کے التہابی انضمامات منقبض ہو کر اس کو پیچھے کی طرف کو کھینچ لیتے ہیں۔ بعض اوقات کوئی ایسا سلعہ جو جانب پر واقع ہو مثلاً وہ دویرہ جو مقابل کی طرف کے رباط عریض کی تہوں کے درمیان پیدا ہوا ہو رحم کو ایک طرف کو دھکیل دیتا ہے (یساری یا یمینی میلان :sinistro-or dextro-ponation) (دیکھو شکل ۵۱۲، صفحہ 818) یا خلوی بافت کا انقباض اس کو اپنی طرف کھینچ لیتا ہے۔ علاوہ ازیں بعض اوقات رحم مہبل میں محبوس سیالِ حیض کے جمع ہونے سے حوض کی گگر کے لبول سے اوپر اٹھ جاتا ہے (ارتفاع :elevation) (دیکھو شکل ۱۲۰، صفحہ 167)، یا یہ طبعی لبول سے نیچے چلا جاتا ہے جس کی وجہ یا تو اس کے مناسب سہاروں کا نقص ہوتا ہے، یا اوپر کے دروں شکمی دباؤ کا اضافہ، جو سلعاتِ شکم یا سیال کے اجتماعات سے پیدا ہوتا ہے۔ گاہے گاہے رحم اپنے طویل محور پر گھوم جاتا ہے جبکہ یہ سلعاتِ لیفیہ کی موجودگی سے کلانی یافتہ ہوتا ہے (دیکھو شکل ۲۷۵، صفحہ 460)۔

یہ امر واضح رہے کہ اس قسم کی غیر وضعیتیں اگرچہ تشریح کے نقطۂ نظر سے دلچسپ ہیں، لیکن حقیقت میں یہ دیگر مرضی کیفیتوں کے صرف میکانی نتائج ہیں، جن کی اہمیت ان سے زیادہ ہوتی ہے، اور ان غیر وضعیتوں کی تصحیح صرف ان کیفیتوں کے ازالہ ہی سے کیجا سکتی ہے۔ یہ غیر وضعیتیں صرف اس وقت عملی طور پر اہم بن جاتی ہیں جبکہ ٹلا ہوا رحم حامل ہو جائے۔ نیچے کی طرف کی غیر وضعیت ایک خاص قسم سے تعلق رکھتی ہے، اور یہ دیگر اعضا کی ثانوی غیر وضعیت کی محرک ہوتی ہے، اور اس سے سریری نتائج کا ایک معینہ سلسلہ پیدا ہوتا ہے۔ یہ غیر وضعیت سقوط (Prolapse) کے نام سے موسوم ہے۔ اور اس کا ذکر آئندہ باب میں کیا جائیگا (دیکھو صفحہ 605)۔

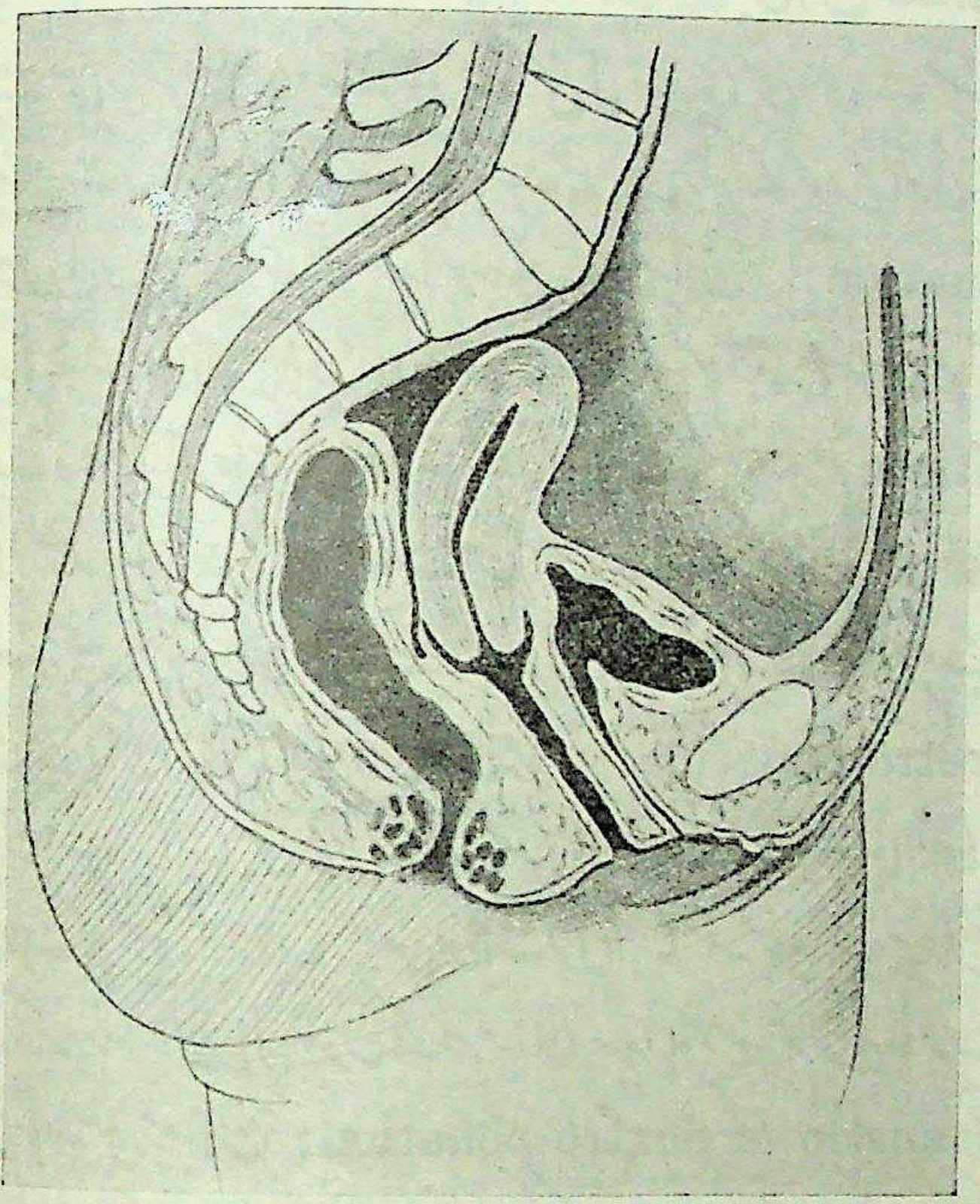

شکل ۳۶۶۔ رحم کا میلانِ موخر (Retro-ponation)۔

غیر وضعیتوں کے ہمراہ رحم کے محور کا ایک تغیر بھی بالعموم پایا جاتا ہے جو ان دو قسموں میں سے ایک قسم کا ہو سکتا ہے۔ گردیدگی (version) یا خمیدگی (flexion)۔ قبل الذکر حالت میں جسم اور عنق کے درمیانی زاویہ کا عرض زیادہ متغیر نہیں ہوتا۔ موخر الذکر میں اس زاویہ کے عرض میں اتنی تخفیف ہو جاتی ہے کہ یہ حادہ ہو جاتا ہے، اور اس حالت میں رحم کو خمیدہ (flexed) کہا جاتا ہے۔ اگر جسمِ رحم کا رُخ سامنے کی طرف کو ہو تو یہ حالت پیش خمیدگی (anteflexion) کہلاتی ہے، اور جب یہ پیچھے کی طرف جھکا ہوا ہو تو یہ حالت پس خمیدگی (retroflexion) کہلاتی ہے۔

رحم کی مقدم غیر وضعیت

پیش گردی (Anteversion) رحم کی طبعی وضع ہے، اور یہ مثانہ کے تمدد کے ساتھ ساتھ مسلسل بدلتی رہتی ہے، اور حمل کے ابتدائی زمانہ میں اس میں بہت سا اضافہ ہو جاتا ہے۔ جب جسمی عنقی زاویہ کا عرض طبعی رہے تو اس حالت کو امراضیاتی تصور نہیں کیا جاتا۔

پیش خمیدگی (Anteflexion) دو مختلف حالتوں میں واقع ہوتی ہے۔ 592 بعض اصابات میں یہ خلقی ہوتی ہے، اور اس حالت میں تمام عضو کی جسامت کم ہوتی ہے اور اسکا نمو ناقص ہوتا ہے (دیکھو صفحہ 146)۔ بعض اصابات میں جو نادر الوقوع ہیں یہ اکتسابی ہوتی ہے، اور رحمی عجزی رباطات کے انقباض (مزمن رحمی عجزی خلوی التہاب) سے پیدا ہوتی ہے جس سے تنگنائے (isthmus) اوپر کی اور پچھلی طرف کو کھنچ جاتی ہے، اور اس طرح رحمی زاویہ کی خمیدگی میں اضافہ ہو جاتا ہے۔ ڈگلس کی جیب کے حصۂ زیرین کے انضمامات سے یہی نتیجہ حاصل ہو سکتا ہے، جو عنق اور مہبل کی موخر دیوار کو پیچھے کی طرف کو کھینچ لیتے ہیں۔ اس حالت میں بعض اوقات رحمی زاویہ زاویہ قائمہ سے بھی چھوٹا ہو جاتا ہے، اور اس سے کہفۂ رحم کے منحنی میں ایک فوری خم پیدا ہو جاتا ہے۔ جسمی عنقی زاویہ کی چوڑائی میں جو کمی واقع ہوتی ہے وہ یا تو عنق کے رخ میں تبدیلی واقع ہونے سے پیدا ہوتی ہے در آنحالیکہ جسم کی وضع طبعی رہے، یا یہ جسم رحم کے آگے کی طرف کو جھک جانے سے پیدا ہوتی ہے در آنحالیکہ عنق کا رخ طبعی رہے۔ صغیر الجسم پیش خمیدہ رحم کی خلقی قسم اکثر اوقات "حلزونہ نما رحم" ("cochleate uterus") کے نام سے موسوم کی جاتی ہے (دیکھو شکل ۱۰۱

اور ۳۶۷)۔

تشخیص دو دستی امتحان سے بآسانی کی جا سکتی ہے۔ خلقی قسم میں عنق اور جسم دونوں غیر مناسب طور پر چھوٹے ہوتے ہیں، اور اکتسابی قسم میں ان کی جسامت طبعی ہوتی ہے۔ خمیدگی کی مقدار کا اندازہ انگشت اشاریہ کو مقدم قبوہ میں رکھنے سے کیا جا سکتا ہے۔ یہ ضرور یاد رکھنا چاہئے کہ طبعی حالتوں میں بھی زاویہ رحم کی جسامت میں معتدبہ تغیر واقع ہو سکتا ہے، اور اس لئے پیش خمیدگی کی قلیل مقدار بعض اوقات تندرستی کی حالت میں بھی پائی جا سکتی ہے۔ تمام اصابات یقیناً امراضیاتی نہیں ہوتے، اور صرف انہی اصابات کو امراضیاتی تصور کرنا چاہئے جن میں اس حالت کے ساتھ یا تو رحم کی طبعی جسامت میں کمی پائی جائے یا مزمن التہابی تغیرات موجود ہوں۔ موخر الذکر حالت میں رحم کی حرکت پذیری میں ہمیشہ کمی پائی جاتی ہے، اور اس سے اکتسابی قسم کی

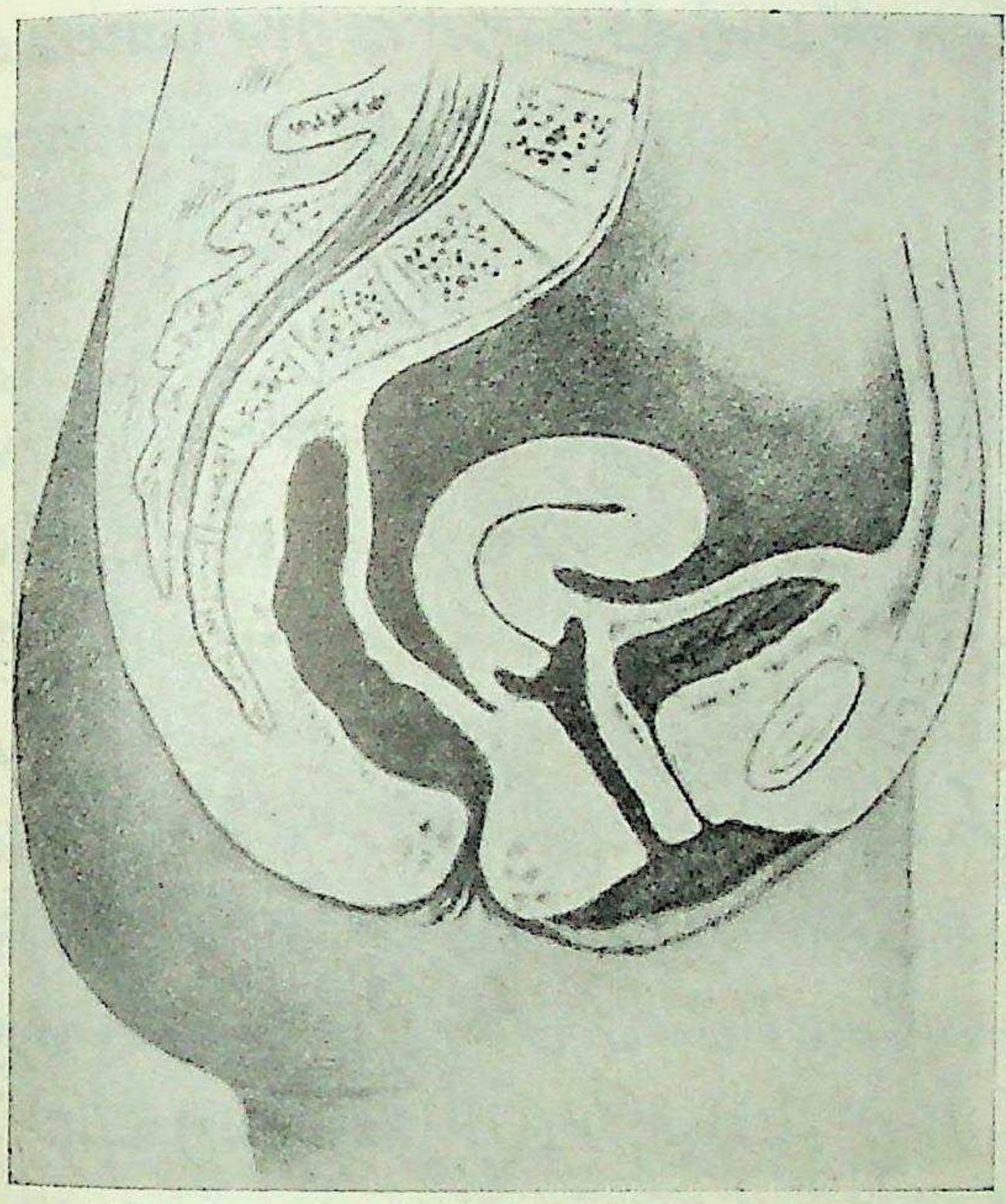

شکل ۳۶۷۔ رحم کی پیش خمیدگی (Anteflexion) (خلقی)۔

تشخیص کرنے میں بہت مدد ملتی ہے۔ دیگر تمام حالتوں میں پیش خمیدگی امراضیاتی نہیں ہوتی، اور اس کے علاج کی ضرورت نہیں ہوتی۔

امراضیاتی پیش خمیدگی کی دو بڑی علامتیں دردِ حیض اور عقم ہیں، مگر رحم کا خم ان میں سے کسی ایک کا بھی بلاواسطہ ذمہ دار نہیں۔ خلقی قسم میں یہ دونوں رحم کے ناقص نمو سے پیدا ہوتی ہیں، اور مزمن التہابی قسم میں وہی التہابی ضررات ان اہم علامتوں کا باعث ہوتے ہیں جو ساتھ موجود ہوتے ہیں۔

مذکورہ بالا بیان سے یہ نتیجہ نکلتا ہے کہ ان اصابات میں علاج کا مقصد محض غیر طبعی زاویۂ رحم کی تصحیح ہی نہ ہونا چاہیئے بلکہ اگر ممکن ہو تو مسبّب حالات کا ازالہ کرنا چاہیئے۔ خلقی قسم میں جب کبھی عنق کا اتساع کیا جاتا ہے تو اس سے صرف عارضی فائدہ ہوتا ہے۔ اس عملیہ کے بعد چند خوش قسمت مریضوں میں بعض اوقات حمل قرار پاجاتا ہے، اور اس کے بعد کبھی کبھی مستقل فائدہ ہوجاتا ہے۔ اگر زمانۂ ریعان ہی میں ان اصابات کی شناخت ہوجائے تو یہ ممکن ہے کہ صنفی ہارمون سے دروں افرازی علاج کرنے پر رحم کے ثانوی نمو میں ترقی ہوجائے۔ رحم کے نمو میں برقی رو اور دوسرے ذرائع سے ہیجان پیدا کرنے کی کوشش کرنا بالکل ناجائز ہے۔ مزمن التہابی قسم کا علاج وہی ہے جو مزمن التہاب حوض کا ہے۔

رحم کی خلقی غیر وضعیت

اگرچہ رحم کی معمولی وضع پیش گردی ہے لیکن رحم کے سہاروں کے متعلق جو کچھ اوپر بیان کیا جاچکا ہے اس سے یہ سمجھ میں آتا ہے کہ رحم کی طبعی وضع کی کوئی خاص تعیین نہیں کی جاسکتی۔ اعضا کی تشریحی ترتیب کی وجہ سے یہ ممکن ہے کہ رحم پیچھے کی طرف کو ٹل جائے اور کسی دوسرے عضو کی وضع یا اس کے فعل پر بالکل اثر انداز نہ ہو۔ بعض اصابات میں نلیاں اور مبیضین بھی اپنے محل سے باہر کی طرف کھنچ جاتے ہیں اور ایک یا دونوں ضمیمہ جاتِ رحم ڈگلس کی جیب میں ساقط ہوجاتے ہیں۔ سریری تجربہ سے یہ ثابت ہوچکا ہے کہ پیچھے کی طرف کو "ٹلے ہوئے" رحم کے لئے یہ ممکن ہے کہ وہ اپنے تمام افعال بشمول استقرار حمل طبعی طور پر انجام دے۔ لہٰذا خلقی غیر وضعیت کے تمام اصابات کو امراضیاتی یا محتاجِ علاج تصور کرنا ہرگز ہرگز جائز نہیں۔ یہ حالت اکثر ایسی عورتوں میں دیکھنے میں آتی ہے جو بالکل تندرست

ہوتی ہیں۔

بہر حال بعض اعتبارات سے پس گردیدہ یا پس خمیدہ رحم خاص کر امناء و تبویض و حیض کے افعال کی سر انجام دہی کے لحاظ سے خسارے میں رہتا ہے۔ قبل الذکر فعل فم خارجی کی مزامن الوقوع مقدم غیر وضعیت سے متاثر ہو سکتا ہے۔ ظہری وضع میں مجامعت کرنے سے منی مہبل کے موخر قبوہ میں مطروح ہو جاتی ہے، اور اگر رحم پس گردیدہ ہو تو فم خارجی کا رخ موخر قبوہ سے دوسری طرف کو ہوتا ہے اور یہ مہبل کی دیوار سے براہِ راست لگا ہوتا ہے۔ اس طرح قنالِ عنق میں حیوانات منویہ کا دخول زیادہ مشکل ہو جاتا ہے۔ اور یہ امر کہ یہ مشکل ہمیشہ حائل نہیں ہوتی ان کثیر التعداد اصابات سے ثابت ہوتا ہے جن میں رحم کے پس گردیدہ ہونے کے باوجود بار بار استقرارِ حمل ہوتا ہے۔

حیض کے متعلق یہ ضرور یاد رکھنا چاہیئے کہ مکمل طور پر پیش گردیدہ یا پیش خمیدہ رحم اس طرح واقع ہوتا ہے کہ قعرِ رحم فم داخلی کی نسبت نیچے کے لیول پر ہوتا ہے، لہٰذا جس قوت سے حیضی سیال باہر کی طرف کو خارج ہوتا ہے اسے جاذبۂ زمین کی مزاحمت کی ایک معین مقدار پر غالب آنا پڑتا ہے۔ جس رحم میں عضلی عدم کفائت واقع ہونے کو ہو اس میں یہ ذرا سی رکاوٹ عضلی تشنج اور اس کے ساتھ ہی شدید دردِ حوض پیدا کرنے کے لئے کافی ہوتی ہے۔ اکثر اصابات میں حیض کسی غیر طبعی تکلیف کے بغیر ہی آتا ہے۔

مزید برآں یہ ظاہر ہے کہ رحم کی خلقی غیر وضعیت کہفۂ رحم کی میلیت کو زیادہ مشکل بنا دیتی ہے۔ حالتِ صحت میں اس کی زیادہ اہمیت نہیں ہوتی، کیونکہ افرازات رحم قلیل المقدار ہوتے ہیں۔ جب رحم زمانۂ نفاس میں سرائت زدہ ہو جاتا ہے تو خلقی غیر وضعیت ایک ایسی پیچیدگی میں تبدیل ہو جاتی ہے جو ایک حقیقی عملی اہمیت رکھتی ہے۔

یہ سوال کیا جا سکتا ہے کہ خلقی غیر وضعیت کا کوئی اثر رحم کے دورانِ خون پر ہوتا ہے یا نہیں۔ بعض مؤلفین کا یہ خیال ہے کہ چونکہ رباطاتِ عریض رحمی عجزی رباطات کی کوروں پر دوہرے ہو جاتے ہیں اسلئے ضفیرہ سلکیہ (pampiniform plexus) کی وریدوں کی دیواروں پر اتنا دباؤ پڑتا ہے کہ اس سے رکود پیدا ہو جاتا ہے۔ اس طرح بعض اوقات رباطِ عریض کا دوالی (varix) پیدا ہو جاتا ہے، اور اگر مبیضین سقوط یافتہ ہوں تو یہ دوالی فعل تبویض پر ثانوی اثر ڈالتا ہے۔ ایسی حالتوں میں گرافی جرابات میں تہیج کی شہادتیں پائی جاتی ہیں

(استسقائے جرابی ;hydrops folliculi)- اس کا نتیجہ یہ ہوتا ہے کہ تبویض بے قاعدہ ہو جاتی ہے، اور اس کا اثر دروں رحمہ پر یہ ہوتا ہے کہ رحم سے جریانِ خون شروع ہو جاتا ہے جو بے قاعدگی سے واقع ہوتا ہے اور بعض اوقات مفرط ہوتا ہے (دیکھو نزفی رحمی مرض صفحہ 402)-

بہر حال پس گردی کی ایسی کثیر التعداد مثالیں روزمرہ کے نسائیاتی امتحان پر ملتی ہیں

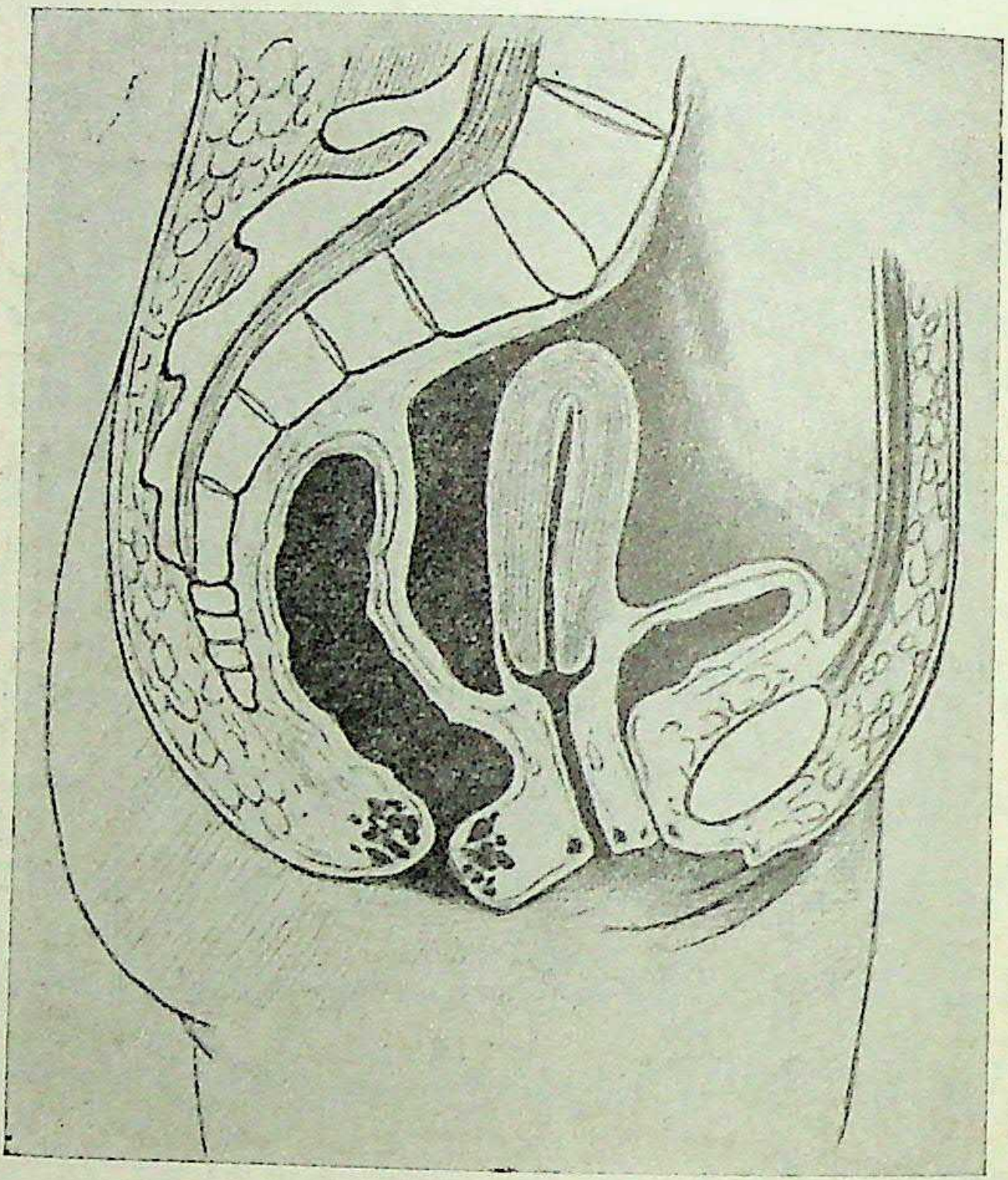

شکل ۳۶۸ - رحم کی پس گردی (Retroversion) (درجۂ اول)-

جن میں ''غیر وضعیت'' سے بظاہر کوئی خراب اثرات پیدا نہیں ہوتے- پس گردی جنین میں بھی دیکھنے میں آئی ہے، اور یہ اغلب ہے کہ بہت سی جوان عورتوں میں بھی یہ حالت خلقی ہوتی ہو- خلقی اصابات میں بعض اوقات دیگر قلیل الاہمیت بے قاعدگیاں بھی پائی جاتی ہیں، مثلاً چھوٹی اور تنگ قنالِ مہبل، اور طبعی جسامت سے چھوٹا عنق کا حصۂ مہبلی-

595 بعض مثالوں میں غیر وضعیت اتفاقی ہوتی ہے، اور بعد کے کسی امتحان پر معلوم ہوتا ہے کہ یہ خود بخود ہی درست ہو گئی۔

لہٰذا اِس امر کا فیصلہ کرنے میں بڑی احتیاط کی ضرورت ہے کہ خلقی غیر وضعیت کے کسی اصابہ میں کیا کرنا چاہئے۔ یہ صاف ظاہر ہے کہ تمام اصابات کا علاج غیر مناسب ہے،

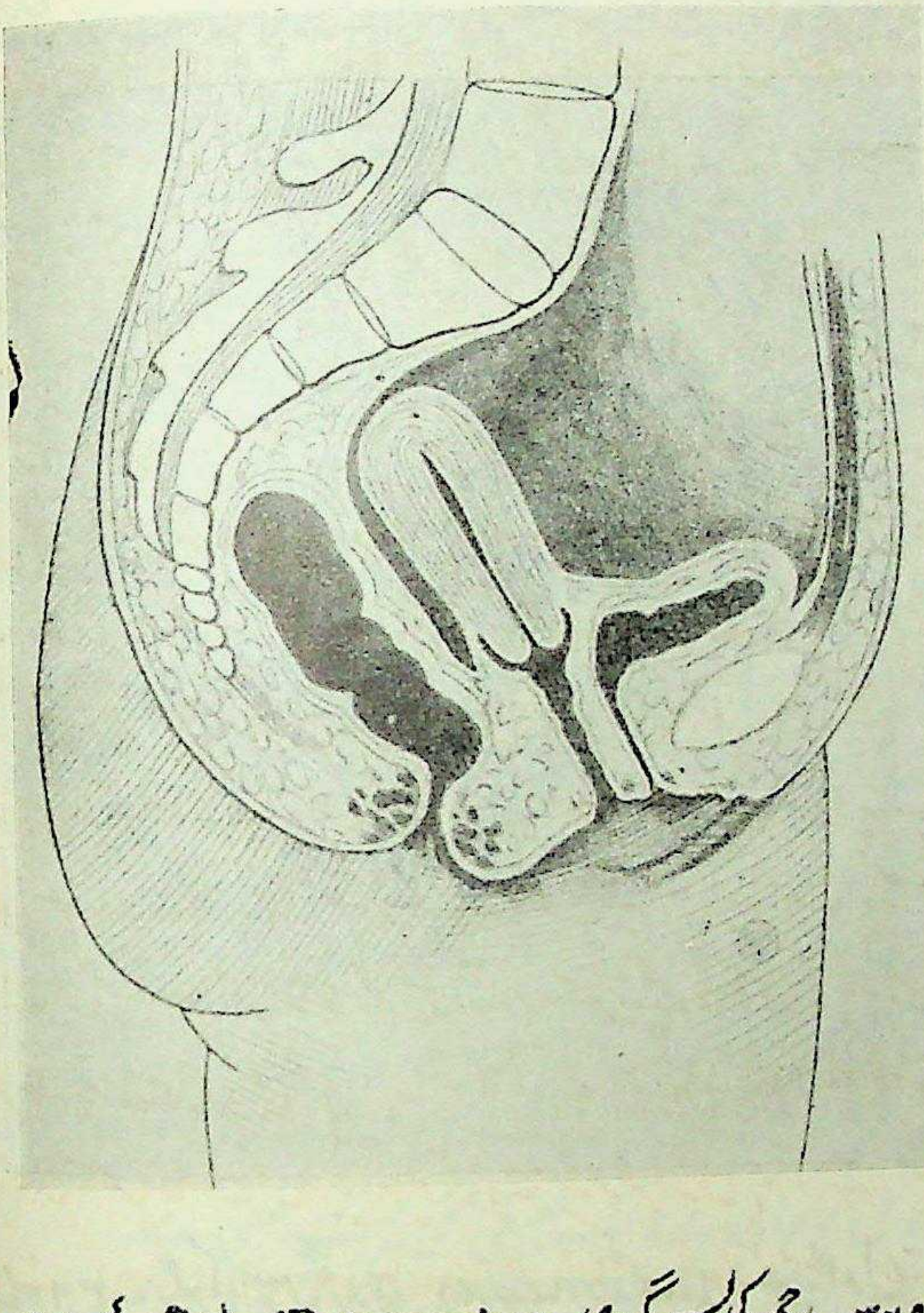

شکل ۳۶۹ - رحم کی پس گردی **(Retroversion)** (درجۂ دوم)۔

اور متلازم علامات پر ہمیشہ احتیاط سے غور کرنے کی ضرورت ہوتی ہے۔ جہاں تک رحم کی پس خمیدگی کے پس گردی سے الگ ہونے کا تعلق ہے رحم جس حد تک تنگنائے پر خمیدہ ہوتا ہے اس کا دارومدار تمام تر دیوارِ رحم کی تنیدگی پر ہوتا ہے، اور بجز اس کے کہ نمایاں خمیدگی سابق الذکر میکانی رکاوٹوں میں اور اضافہ پیدا کر دیتی ہے، اس کے سریری اثرات ویسے ہی ہیں۔

پس گردی اکثر خلقی ہوتی ہے۔ مگر پس خمیدگی عام طور پر ایک اکتسابی حالت ہوتی ہے۔

پس گردی کے اصابات میں خمیدگی کی مقدار کے علاوہ، اس لحاظ سے اختلاف پایا جاتا ہے کہ رحم جس حد تک اپنے طبعی مقام سے منصرف پایا جاتا ہے وہ مختلف ہوتی ہے۔ پس گردی کی سادہ ترین قسم میں رحم کا رُخ عجزی جوف کی طرف کو ہوتا ہے، اور یہ تقریباً وہی وضع اختیار کر لیتا ہے جس پر یہ مثانہ کے تمدد کی حالت میں ہوتا ہے (دیکھو شکل ۳۵، صفحہ ۶)۔ رحم کی پس گردی کے مختلف مدارج شکل ۳۶۸، ۳۶۹ اور ۳۷۰ میں ظاہر کئے گئے ہیں۔ ان سے یہ ظاہر ہوگا کہ رحم ایک مستعرض محور پر جو تنگنائے میں سے گذرتا ہے پیچھے کی طرف کو گردش کر جاتا ہے، اور اس کا نتیجہ یہ ہوتا ہے کہ قعر ایک قوس طے کر جاتا ہے جو نیچے کی طرف ڈگلس کی جیب پر ختم ہوتی ہے۔ فم خارجی اس سے بہت چھوٹی قوس طے کرتا ہے جس کا رُخ عانہ کی طرف کو ہوتا ہے۔ مذکورۂ بالا تینوں مدارج پس گردی کے کوئی معینہ مدارج نہیں، لیکن غیر وضعیت کے عمل کے ان مدارج کا تسلیم کرنا سریری مقاصد کے لئے موزوں ہے۔

خلقی غیر وضعیت کی بحث اسباب۔ خلقی اصابات سے قطع نظر خلقی غیر وضعیت کا عام ترین سبب رحم کے سہاروں کی ایک عمومی مرخی حالت ہے، جو بالعموم بچے جننے سے پیدا ہوتی ہے، لیکن اکثر عدیم الولادت عورتوں میں بھی یہ پائی جاتی ہے۔ کئی ایک اصابات وضع حمل کے بعد پہلی مرتبہ مشاہدہ میں آتے ہیں۔ اور یہ بلاشبہ دو اسباب سے پیدا ہوتے ہیں۔ (ا) رحمی سہاروں کا ارتخا، اور (ب) رحم کی غیر طبعی جسامت اور اس کا غیر طبعی وزن۔ ان صورت حالات میں جسم رحم مثانہ کے بیش تمدد سے پیچھے کی طرف کو بآسانی ٹل جاتا ہے، اور مربضنہ کے گر جانے سے بھی کبھی کبھی ایسا ہو جاتا ہے۔ یہ ظاہر ہے کہ اس قسم کے نتیجہ کے پیدا ہونے کا امکان اس حالت میں زیادہ ہوتا ہے جبکہ رحم وزنی ہوتا ہے، مثلاً ابتدائے حمل میں، یا زیر التفاف (sub-involution) میں، یا کسی چھوٹے سلعہ لیفیہ کی موجودگی سے۔ مزید برآں خلقی غیر وضعیت سقوط کا ثانوی نتیجہ بھی ہوتی ہے (دیکھو شکل ۳۷۶، صفحہ 607)۔ بعض اوقات یہ حالت دروں شکمی دباؤ میں بہت سا اضافہ ہونے سے پیدا ہو جاتی ہے جو کہفۂ باریطون میں کسی بڑے سلعہ یا سیال کی بہت سی مقدار کے موجود ہونے سے رونما ہوتا ہے۔ آخر میں یہ حوضی التہاب باریطون سے بھی پیدا ہو سکتی ہے جبکہ یہ ڈگلس کی جیب پر اثر انداز ہوتی ہے، اور اس سے انضمامات پیدا ہو جاتے ہیں جن کے انقباض سے رحم نیچے کی طرف کو

مذکورہ جیب کے فرش تک کھنچ آتا ہے۔

گاہے گاہے ایسا بھی ہوتا ہے کہ جب کسی شکمی عملیہ کے دوران میں کلائی یافتہ اور پس گرد رحم کو منکشف کیا جاتا ہے تو اس کی غیر طبعی وضع میں اس پر رگڑ کا اثر ہونے کے علامات

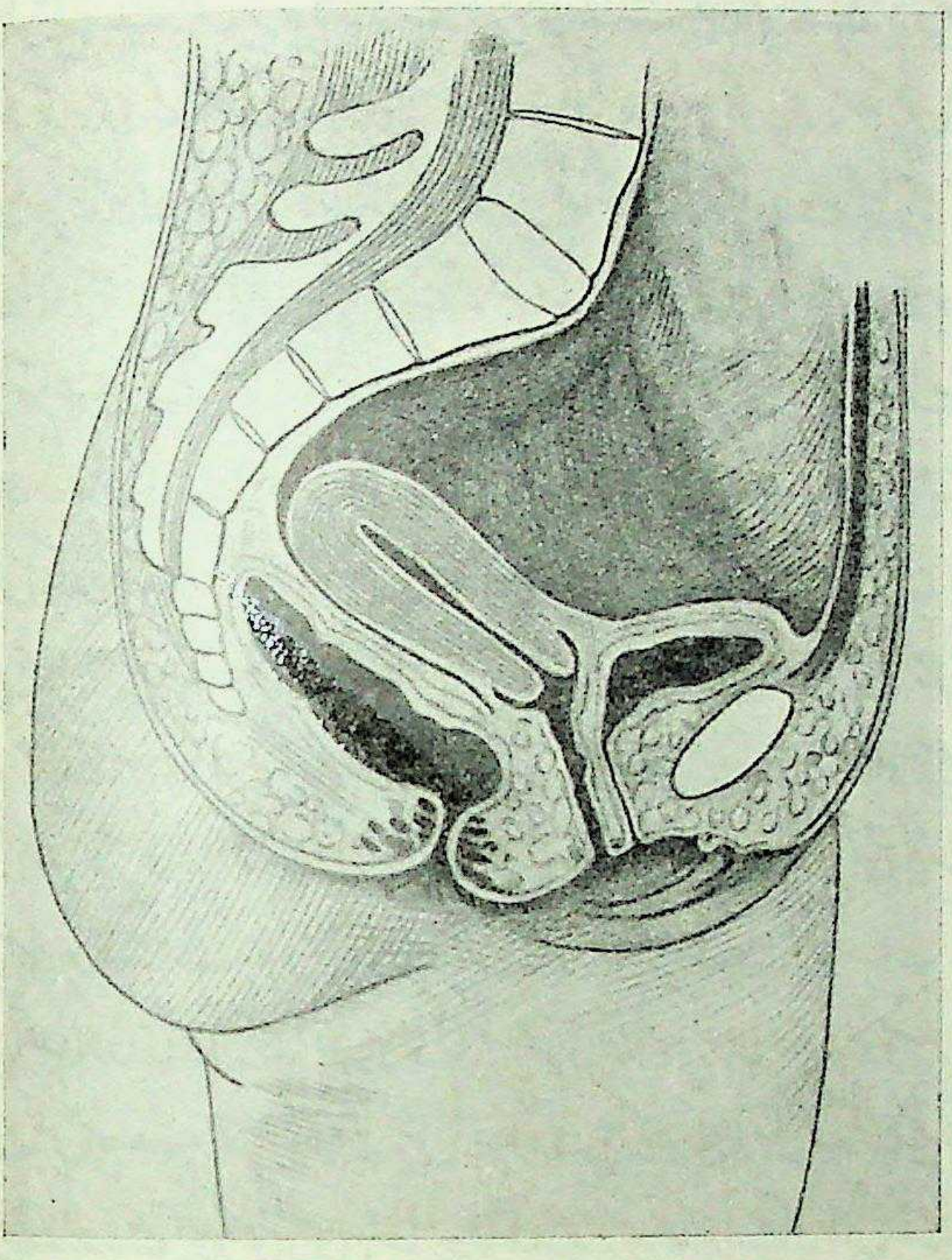

شکل ۲۷۰۔ رحم کی پس گردی (Retroversion) (درجۂ سوم)۔

پائے جاتے ہیں۔ چنانچہ اس کی باریطونی سطح بعض اوقات بمقابلہ طبعی کے زیادہ تاریک ہوتی ہے 597
اور اس کی موخر دیوار پر خفیف زرد رنگت کے بے قاعدہ رقبہ جات موجود ہوتے ہیں۔ ہم میں سے ایک نے ایک اصابہ کا مشاہدہ کیا ہے جس میں قعر پر جہاں یہ معائے مستقیم کے ساتھ مس کرتا ہے ایک واضح جید موجود تھا جو زیادہ بلند نہیں تھا۔ جب انضمامات موجود ہوتے ہیں تو رحم کی سطح کھردری ہوتی ہے۔

پیچیدگیاں ۔ خلقی غیر وضعیت کے سادہ اصابات (وہ جن میں کوئی دوسرا عارضہ موجود نہ ہو) میں علامات شاذ و نادر ہی پیدا ہوتے ہیں اور اس لئے ان میں علاج کی ضرورت نہیں ہوتی۔ علامات صرف اسی حالت میں رونما ہوتے ہیں جبکہ کسی دوسری حالت کا اضافہ ہو جائے۔ عام ترین پیچیدگی یہ ہوتی ہے کہ تمام عضو اپنے مناسب طبعی لیول سے نیچے چلا جاتا ہے۔ اس عارضہ سے جب کثیر الولادت عورت متاثر ہوتی ہے تو سہارا دینے والی ساختوں کے عمومی ارتخا کا رجحان دونوں غیر وضعیتوں کے پیدا کرنے کی طرف ہوتا ہے، اور اس حالت کو سقوط کی ابتدا کی مثال تصور کرنا چاہیئے۔ پس گردی کی اہمیت جب کہ اس کے ساتھ نزول بھی شامل ہو اُس حالت کی نسبت ہمیشہ زیادہ اہم ہوتی ہے جبکہ طبعی لیول قائم رہے۔ کثرتِ وقوع اور اہمیت کے لحاظ سے اس کے بعد سقوط بیض ہے۔ نلیاں اور بیضین اکثر نیچے اور پیچھے کی طرف کو کھنچ جاتے ہیں حتیٰ کہ یہ ڈگلس کی جیب میں چلے جاتے ہیں، اور بعض اوقات ایک یا دونوں بیض پس گردیدہ قعر کے نیچے پڑے ہوئے پائے جاتے ہیں۔ اصابہ کے سریری خصائص کی شدت میں ہمیشہ اس حالت میں اضافہ پایا جاتا ہے جبکہ بیضین کا سقوط بھی موجود ہو (دیکھو صفحہ 656)۔

صحیح معنوں میں خلقی غیر وضعیت کی صرف دو ہی پیچیدگیاں ہیں اور وہ مذکورہ بالا دونوں حالتیں ہیں۔

تین اور مرضی حالتیں ہیں جن کی پیدائش کا اگرچہ اس عارضہ سے کوئی تعلق نہیں لیکن وہ اس کثرت سے اس کے ساتھ پائی جاتی ہیں کہ ان کا خاص طور پر ذکر کرنا ضروری ہے۔ ان میں سے اول حوضی التہاب ہے اور اسکی جو عام ترین قسم پائی جاتی ہے وہ دو جانبی مزمن انبوبی التہاب ہے۔ اس حالت کے ساتھ کم و بیش وسیع باریطونی التہابی انضمامات بھی عام طور پر پائے جاتے ہیں جن کا نتیجہ یہ ہوتا ہے کہ رحم اور اس کے ضمیمہ جات کی حرکت پذیری زائل ہو جاتی ہے۔ عملیتی ذرائع کے بغیر اس عضو کی توضیع (reposition) ناممکن ہوتی ہے اور ملتہب بافتوں کا تودہ جس سے موخر حوضی خانہ پُر ہوتا ہے بعض اوقات شدید تکلیف کا موجب ہوتا ہے۔

دوئم رحم کی سلعہ لیفیہ ہے جس سے رحم اس قدر کلانی یافتہ ہو گیا ہو کہ اس سے حوضی جوف بھر گیا ہو۔ اس قسم کے کئی ایک اصابات میں یہ نو ساخت رحم کی موخر دیوار میں پیدا ہوتی ہے

اور رحم صحیح معنوں میں پس گردیدہ نہیں ہوتا۔ جب سلعہ موخر دیوار میں واقع ہوتا ہے تو گو بعداً رحم کا رُخ بعض اوقات متاثر نہیں ہوتا، اور ایسے اصابات میں توضیع رحم عموماً ناممکن ہوتی ہے۔

سوم وہ عارضہ ہے جو نزفی رحمی مرض (metropathia hæmorrhagica) یعنی تشرددر کے مرض کے نام سے بیان کیا جا چکا ہے (دیکھو صفحہ 402)، جو خلقی غیر وضعیت کے ایسے اصابات میں قلیل الوقوع نہیں جن میں بیضین کا سقوط بیچیدگی کے طور پر موجود ہو۔

جب سلعہ لیفیہ یا التہاب انبوبہ موجود ہوتا ہے تو ان حالتوں کی اہمیت رحم کی غیر طبعی وضع کے مقابلہ میں کہیں زیادہ ہوتی ہے، اور انہی کو مدنظر رکھتے ہوئے علاج کے متعلق فیصلہ کرنا چاہیئے، اور جن اصولوں پر ان کا علاج کیا جاتا ہے اُن کا ذکر کسی اور مقام پر کیا گیا ہے۔

علامات۔ اس امر کا ذکر پہلے بھی کیا جا چکا ہے کہ اصابات کی ایک خاص تعداد میں خلقی غیر وضعیت سے کوئی علامات پیدا نہیں ہوتے، اور اس کے علاج کی ضرورت نہیں ہوتی۔ تاہم اکثر اصابات میں مندرجہ ذیل علامات کم و بیش مدارج میں موجود ہوتے ہیں۔ شکم کے حصۂ زیرین اور عجزی خطہ میں درد۔ کثرتِ طمث، بے قاعدہ حیض، درد حیض اور سیلان ابیض۔ علاوہ ازیں کتخدا عورتیں بعض اوقات جماع مولم اور عقم کی بھی شکایت کرتی ہیں۔ مگر یہ ضرور یاد رکھنا چاہیئے کہ اسی طرح کا ایک علامئیہ جو دیگر اسباب سے پیدا ہوتا ہے، بعض اوقات اس وقت بھی پایا جاتا ہے جبکہ رحم کی وضع طبعی ہو، لہٰذا یہ وثوق کے ساتھ قرار نہیں دیا جا سکتا ہے کہ کسی خاص اصابہ میں یہ علامات 598 رحم کی سوءِ وضع ہی سے پیدا ہوئے ہیں۔

درد کبھی حاد نہیں ہوتا، لیکن عام طور پر یہ دھیما مستمر یا جرّی قسم کا ہوتا ہے۔ اکثر اوقات یہ درد کمر کی یا ایک یا دونوں حرقفی خطوں میں کھچاوٹ کے احساس کی شکل اختیار کر لیتا ہے۔ جن اصابات میں رحم منضم ہوتا ہے یا بیضین سقوط یافتہ ہوتے ہیں ان میں یہ عام طور پر نہایت شدید ہوتا ہے۔ کثرت طمث اور سیلان ابیض اُن درون رحمی ضررات کا نتیجہ ہوتے ہیں جو ساتھ موجود ہوتے ہیں (دیکھو نزفی رحمی مرض، صفحہ 402)۔

دردِ حیض کسی حد تک امتلا کی وجہ سے اور کسی حد تک رحم کی اس دقّت میں اضافہ ہو جانے سے پیدا ہوتا ہے جو حاصلاتِ حیض کے خارج کرنے میں اسے پیش آتی ہے جبکہ جسمِ رحم فم داخلی کے نیچے واقع ہوتا ہے جیسا کہ انتہائی خلفی غیر وضعیت کے ان اصابات میں ہوتا ہے جن میں خمیدگی موجود ہوتی ہے۔ جماع مولم کی شکایت شاذ و نادر ہی پائی جاتی ہے، سوائے ان اصابات کے جن میں یا تو حالیہ انضمامات موجود ہوں یا مبیض مکمل طور پر سقوط یافتہ ہو اور ڈگلس کی جیب کے فرش پر پڑا ہو۔ جن عورتوں میں رحم کی خلفی غیر وضعیت موجود ہوتی ہے وہ لازمی طور پر ہرگز عقیم نہیں ہوتیں، لیکن یہ اکثر مشاہدہ میں آچکا ہے کہ کئی سال کے عقیم ازدواج کے بعد خلفی غیر وضعیت سے شفا ہونے پر استقرار حمل ہوا ہے۔ لہٰذا غیر وضعیت اسباب عقم میں سے ایک امکانی سبب ہے۔

اس امر پر بسا اوقات زور دیا جا چکا ہے کہ خلفی غیر وضعیت قبض یا معوی رکود کا باعث ہوتی ہے، لہٰذا اس سے عمومی خرابی صحت بلاواسطہ پیدا ہو سکتی ہے۔ اس نظریہ کی تائید میں جو ثبوت پیش کئے گئے ہیں وہ یقین دلانے والے نہیں ہیں۔ اغلب ہے کہ یہ دونوں حالتیں جسم کے نظام عضلی کے موروثی یا اکتسابی ارتخا کا نتیجہ ہوں۔

صرف یہی علامات ہیں جن کو غیر وضعیت سے بلاواسطہ منسوب کیا جا سکتا ہے، اور یہ ظاہر ہو گیا ہوگا کہ یہ اس عارضہ کے لئے مخصوص نہیں۔ جن عورتوں کو خرابیٔ صحت کی شکایت ہوتی ہے ان میں کمر کا درد عام ترین علامت ہوتا ہے، اور عوارض کی اس بڑی جماعت میں جن کو "فعلی" بیان کیا جا چکا ہے خاصکر ایسا ہی ہوتا ہے۔ ایسی عورت میں جو کمر کے درد کی شکایت کرتی ہو رحم کی پس گردی کے انکشاف کی بنا پر یہ جائز نہیں کہ درد کو غیر وضعیت سے منسوب کر دیا جائے، اور اس توجیہ کو جو بظاہر آسان معلوم ہوتی ہے تسلیم کرنے میں احتیاط سے کام لینا چاہئے، کیونکہ جو علاج اس غیر وضعیت کے لئے مناسب ہوگا وہ ناکام ثابت ہوگا۔ ایک اور اتنی ہی افسوسناک غلطی یہ ہے کہ غیر وضعیت کے ساتھ ان علامات کو منسوب کر دیا جائے جن کی یہ کسی حالت میں ذمہ دار نہیں ہو سکتی۔ کسی علامت کے متعلق مغالطہ ہونے کی عام ترین مثالیں مثانہ کی خراش پذیری یا سلس البول ہیں جن میں سے کوئی ایک بھی ایسے رحم کی خلفی غیر وضعیت سے پیدا نہیں ہو سکتی جس کی جسامت تقریباً طبعی ہو۔

غلطی کا ایک اور سبب یہ ہے کہ خلفی غیر وضعیت ان عورتوں میں پائی جا سکتی ہے

جن میں جو فنی قسم کے پیچیدہ فعلی اختلالات کی ایک مشہور و معروف کیفیت موجود ہوتی ہے۔ سب سے بڑی مشکل اس امر کا اندازہ کرنے میں پیش آتی ہے کہ ایسے علامات رحم کی سوءِ وضع پر صحیح صحیح معنوں میں کس حد تک منحصر ہیں۔ دوسرا اور کوئی سریری مسئلہ ایسا نہیں جو کسی فرض شناس ماہر امراض النسا کے لئے اتنا صبر آزما اور فیصلہ طلب ہو۔ اگر ہر مریضہ میں خلفی غیر وضعیت کو درست کرنے کے سادہ قاعدہ پر عمل کیا جائے جیسا کہ بعض ماہرین لظاہر کرتے ہیں تو یہ بلا خوف تردید کہا جاسکتا ہے کہ جن مریضوں کا اس طرح علاج کیا جاتا ہے ان میں سے صرف ایک قلیل تعداد ہی کو فائدہ ہوگا۔

تشخیص۔ خلفی غیر وضعیت کی تشخیص صرف داخلی امتحان ہی کے ذریعہ سے کی جاسکتی ہے۔ براستہ مہبل امتحان کرنے والی انگلی سے پہلے عنق کی مقدم غیر وضعیت یا اس کا میلان معلوم کیا جاتا ہے، جو پس گردی میں نمایاں ترین ہوتا ہے (دیکھو شکل ۳۷۰)۔ چونکہ خلفی غیر وضعیت کے ساتھ کسی قدر سقوط بھی بکثرت موجود ہوتا ہے، اس لئے رحم مہبل میں اپنی طبعی لیول سے اکثر نیچے پایا جاتا ہے۔ رحم میں جو حرکت پذیری نیچے کی طرف کو پائی جاتی ہے اس کی سریری شناخت مریضہ کو مہبلی امتحان کے دوران میں "کانکھنے" کے لئے کہنے سے ہمیشہ کی جاسکتی ہے۔ مقدم قبوہ دو دستی امتحان کرنے پر خالی پایا جاتا ہے اور جسمِ رحم یہاں محسوس نہیں کیا جاتا۔ موخر قبوہ کا استقصاء کرنے پر مساعد اصابات میں ایک ہموار گول ورم پایا جائے گا جس کے متعلق یہ فوراً معلوم کیا جاسکے گا کہ یہ رحم ہے۔ اس تشخیص کے لئے مندرجہ ذیل تین امور کافی ہوتے ہیں۔ (ا) ڈگلس کی جیب میں جو جسم پایا جاتا ہے وہ عنق کے ساتھ مسلسل ہوتا ہے، اور ان کے درمیان کوئی تجویف یا وقفہ شناخت نہیں کیا جاسکتا، (ب) انگلی سے عنق کو ایک طرف سے دوسری طرف کو حرکت دینے سے یہ محسوس ہوگا کہ وہ ورم بھی جو ڈگلس کی جیب میں ہے اس کے ساتھ ہی حرکت کرتا ہے، (ج) رحم کی ممیز ناشپاتی نما شکل شناخت کی جاسکتی ہے، اور اس کا عریض قعر عنق کے نیچے اور اس کے پیچھے واقع ہوتا ہے۔ موخر الذکر امر کا انکشاف مہبلی امتحان کی نسبت مستقیمی امتحان سے اکثر زیادہ آسانی سے کیا جاسکتا ہے۔ بعض اوقات پس گردہ رحم کا دو دستی امتحان معدمِ حس کا استعمال کرنے کے بغیر ناممکن ہوتا ہے۔ اگر ضرورت محسوس ہو تو تشخیص کی توثیق رحمی مجسّہ کے گذارنے سے کی جاسکتی ہے جس کے لئے سخت دافعِ عفونت احتیاطوں کا لحاظ رکھنا چاہئے۔ اگر بیضین سقوط یافتہ ہوں تو یہ ڈگلس کی جیب میں

جسمِ رحم کے اطراف پر پائے جائیں گے۔ ان کی شکل، حرکت پذیری اور حسّاسیت ان کی شناخت کرنے میں بہت مدد دیتی ہے۔ بعض اصابات میں یہ یا تو رحم کی پشت سے یا ڈگلس کی جیب کے فرش کے ساتھ منضم پائے جاتے ہیں۔ جن اصابات میں خلفی غیروضعیت کے ساتھ سقوط موجود نہیں ہوتا ان میں مبیضین کی طبعی وضع قائم رہتی ہے۔ آخر میں جسمِ رحم کو حوض کی گگر کے محور کے رُخ میں اوپر کو اور آگے کی طرف کو دھکیلنے کی کوشش کرنا چاہیئے۔ اس سے اس امر کا اندازہ ہوتا ہے کہ رحم انضمامات سے کس حد تک آزاد ہے۔ انضمامات کے باوجود رحم میں اکثر معتدبہ حرکت پذیری پائی جاسکتی ہے۔ یہ انضمامات بعض اوقات انگلی کو تنیدہ بندوں کی طرح محسوس ہوتے ہیں، اور حالیہ بندوں کو تاننے سے درد پیدا ہوتا ہے۔ توضیعِ رحم میں ناکام رہنے سے یہ نتیجہ نہ نکال لینا چاہیئے کہ انضمامات موجود ہیں جب تک معدمِ حس کے زیر اثر کوشش نہ کر لی جائے۔

بعض اصابات میں رحم کی انتہائی الیمیت کی وجہ سے، اور بعض میں معائے مستقیم کے سدّوں سے پُر ہونے کی وجہ سے مشکل پیش آئے گی۔ اس حالت میں تفصیلی تشخیص کو اس وقت تک ملتوی رکھنا چاہیئے جب تک کہ مریضہ کو مناسب تحضیری علاج سے اس کے لئے طیار نہ کر لیا جائے۔

علاج۔ مذکورۂ بالا بیان سے یہ ظاہر ہو گیا ہوگا کہ پہلے اس مشکل تمہیدی سوال کا ضرور فیصلہ کر لینا چاہیئے کہ آیا زیرِ مشاہدہ اصابہ میں علاج کی ضرورت ہے۔ اس کے لئے کوئی کلی قواعد وضع نہیں کئے جاسکتے، لیکن اس مسئلہ کو اصابات کو بعض اقسام میں منقسم کر دینے سے کسی حد تک محدود بنایا جاسکتا ہے۔ (۱) نوجوان ناکتخدا عورتوں اور ان عورتوں میں جن میں سن یاس کو گذرے ہوئے عرصہ ہو گیا ہو کسی غیر پیچیدہ اصابہ کا علاج کرنے کی کبھی ضرورت نہیں ہوتی۔ (۲) عقیم کتخدا عورتوں میں غیروضعیت کو درست کر دینا چاہیئے خواہ کوئی بھی حوضی علامت موجود نہ ہو۔ (۳) ایسی کتخدا عورتوں میں جن میں مبیضین سقوط یافتہ ہوں غیروضعیت کے علاج کی بالعموم ضرورت ہوتی ہے۔ جہاں تک دیگر تمام اصابات کا تعلق ہے مریضہ کے علامات پر کماحقہ غور کرنے کے بعد محتاط فیصلہ اور انتخاب کی ضرورت ہوتی ہے۔

علاج کا مقصد یہ ہونا چاہیئے کہ رحم کو اس کی جگہ پر قائم کر دیا جائے، اور اسے طبعی وضع پر برقرار رکھا جائے۔ حالیہ نفاسی اصابات میں کچھ عرصہ تک بستر میں آرام کرنے یعنی مریضہ کے ہر روز کئی ایک گھنٹہ تک اوندھے لیٹے رہنے، اور ساتھ ہی دلک اور انفعالی

عضلی ورزشیں کرنے سے بعض اوقات علامات رفع ہوجاتے ہیں، اور رحم ازخود اپنی وضع پر واپس 600 آجاتا ہے۔ مگر یہ علاج مشکل ہے، اور متمول طبقات کے مریضوں کے علاوہ دوسروں میں شاذونادر ہی کیا جاسکتا ہے۔ اصبعی توضیع علاج کا متبادل طریقہ ہے۔

جب توضیع رحم کے متعلق فیصلہ کرلیا جائے تو دو طریقوں کا استعمال کیا جاسکتا ہے، یعنی (ا) عملیتی طریقہ جس کا مقصد یہ ہے کہ رحم کو پیش گردی کی وضع میں مستقل طور پر برقرار رکھا جائے، اور (ب) آلاتی طریقہ جس کا مقصد یہ ہے کہ رحم کو کسی میکانی سہارے یا فرزجہ سے جو مہبل میں رکھا جاتا ہے پیش گردیدہ رکھا جائے۔ ان دونوں طریقوں میں سے ہر ایک کے مخصوص دواعی کے متعلق ابھی تک آرا میں اتفاق نہیں ہوا۔ لیکن ایک یا دو اصول ایسے بیان کئے جاسکتے ہیں، جن سے رہنمائی ہوسکتی ہے۔ (۱) فرزجہ کے استعمال کو ہمیشہ صرف ایک عارضی چارۂ کار تصور کرنا چاہئے۔ اس کا طویل المدت استعمال صفائی کے نقطۂ نظر سے قابل اعتراض ہے، اور بعض اوقات اس سے تقرح پیدا ہوجانے سے شدید تکلیف کا سامنا ہوتا ہے۔ (۲) فرزجہ کے ذریعہ سے غیر وضعیت سے شاذونادر ہی شفا حاصل ہوتی ہے، اور اس کا استعمال ترک کرنے پر غیر وضعیت عود کر آتی ہے۔ (۳) اگر عملیہ مناسب طریقہ سے تجویز کیا جائے تو اس سے بہت کم خطرہ ہوتا ہے، اور عود مرض کو روکنے میں اس سے تقریباً ہمیشہ کامیابی ہوتی ہے۔ لہٰذا اس سے یہ نتیجہ حاصل ہوتا ہے کہ فرزجہ کا استعمال اور اس کے فوائد محدود ہیں۔ جس حالت میں یہ استعمال کیا جاسکتا ہے اس کی معیاری مثال نفاسی خلفی غیر وضعیت ہے جس کے ساتھ زیر التفاف (sub-involution) بھی موجود ہو۔ ایسی حالت میں تین ماہ تک اس کا استعمال کرنے سے پس گردی سے مستقل شفا ہوسکتی ہے، کیونکہ اس عرصہ میں رحم اپنی طبعی جسامت پر آجاتا ہے اور غیر وضعیت کا سبب رفع ہوجاتا ہے۔ جب جراح کو یہ اشتبہ ہو کہ آیا علامات سوءِ وضع سے پیدا ہوئے ہیں یا نہیں تو فرزجہ اس تعلق کے معلوم کرنے کے لئے تجربی کاشفہ کا کام دیتا ہے جو علامات اور ضرر کے درمیان ہوتا ہے۔

یہ ضرور یاد رکھنا چاہئے کہ اگر یہ آلہ رحم کو اطمینان بخش وضع پر نہ رکھے تو اس کا یہ مطلب ہوتا ہے کہ یہ آلہ بے سود ہے اور اس کا استعمال ترک کردینا چاہئے۔ میکانی سہارے کی ناکامی عملیہ کے اہم ترین دواعی میں سے ہے۔ یہ آسانی سے سمجھ میں آجائے گا کہ فرازج کا

استعمال پس خمیدگی کے اصابات کی نسبت پس گردی کے اصابات میں زیادہ مفید ثابت ہوتا ہے کیونکہ اس قسم کے علاج کے لئے قبل الذکر اصابات تشریحی نقطۂ نظر سے غیر موزوں ہیں۔

رحم کو اپنی جگہ پر واپس لانے کی کوشش کرنے سے پہلے بعض اوقات تحضیری علاج لازمی ہوتا ہے۔ یہ ضروری ہے کہ امعاء کا حصۂ زیرین خالی ہو، اور جن مریضوں کو عادتی قبض کی شکایت رہتی ہو ان کے لئے کچھ عرصہ کے لئے ملینات کا استعمال ضروری ہوتا ہے۔ اگر رحم بہت الیم ہو تو معدم حس کے استعمال کے بغیر اسے از سر نو اپنی جگہ پر قائم نہیں کیا جا سکتا کیونکہ دست ورزی سے درد پیدا ہوتا ہے۔ اس حالت میں مریضہ کو ایک ہفتہ تک بستر میں لٹایا جا سکتا ہے، گرم مہبلی نطولات، جو دن میں دو یا تین مرتبہ کئے جاتے ہیں، یا مہبلی فرازج یا گلیسیرین کے حمولات (tampons) کا استعمال کرایا جاتا ہے، ناشتہ سے پہلے ہر روز ملین دیا جاتا ہے، اور ہلکی غذا بغیر الکحل کے دی جاتی ہے۔ اگرچہ عمومی معدم حس کے استعمال سے توضیع انجام دی جا سکتی ہے لیکن اس سے اس قسم کے ابتدائی علاج کی ضرورت رفع نہیں ہوتی کیونکہ جب اعضائے حوض میں بہت سی الیمیت موجود ہو جیسا کہ التہاب حوض کے ان اصابات میں ہوتا ہے جو خلقی غیروضعیت سے پیچیدہ ہوں، تو فرزجہ مریضہ کو تکلیف دئے بغیر اپنی جگہ پر نہیں رہ سکتا۔

ٹلے ہوئے رحم کی ترجیع یا تو صرف انگلیوں ہی سے یا منتاش (volsellum) یا رحمی مجسّہ کی مدد سے کی جا سکتی ہے۔ اگر معدم حس کا استعمال نہ کیا جائے تو سمّس کی وضع بہترین ثابت ہوتی ہے (دیکھو شکل ۹۵، صفحہ 136)- ایک ہاتھ کی انگشت شہادت اور وسطیٰ مہبل کے موخر قبوہ میں گذار دی جاتی ہیں اور ان سے قعر رحم پر اوپر اور سامنے کی جانب حوضی لگر کے رُخ میں دباؤ ڈالا جاتا ہے۔ اس طریقہ عمل میں جو مدد وضع سمّس سے ملتی ہے اس سے قعر رحم عجزی طنف (sacral promontory) کے لیول تک باسانی بلند کیا جا سکتا ہے۔ اگر شکم کی دیواریں پتلی اور ڈھیلی ہوں تو ان کو دوسرے ہاتھ کی انگلیوں 601
سے اتنا دبایا جا سکتا ہے کہ یہ قعر رحم کے پیچھے تک گذر جائیں۔ پھر اس کا رُخ آہستہ سے آگے کو ارتفاق کی جانب پھیر دیا جاتا ہے جبکہ اندرونی انگلیاں عنق کو اوپر اور پیچھے کو عجزی جوف کی طرف دھکیلتی ہیں۔ اگر ساتھ ہی عنق کے مقدم لب پر اکہرے دانت کے منتاش سے جر کا عمل کیا جائے تو توضیع میں معتدبہ مدد ملتی ہے۔ یہ ایک حقیقت ہے کہ بہت سے

غیر پیچیدہ اصابات میں صرف اسی طریقۂ عمل سے پس گردی کی کامیابی سے توضیع کیجا سکتی ہے، جس میں عنق نیچے کی طرف کو اور پھر پیچھے کی طرف کو عجز کے جوف کی طرف کھنچی جاتی ہے۔

جب عمومی معدمِ حس سے مکمل عضلی ارتخا پیدا کر دیا جائے تو شمس کی وضع سے مدد لینے کی ضرورت نہیں ہوتی، اور تمام عمل مریضہ کے چت لیٹے رہنے کی حالت ہی میں انجام دیا جا سکتا ہے۔ اگر رحم اپنی جگہ پر واپس نہ لایا جا سکے تو معدمِ حس کا استعمال ضروری ہوتا ہے۔ اس حالت میں اصبعی دست ورزی سے کامیابی حاصل ہو سکتی ہے، ورنہ مجسّہ کا استعمال کیا جا سکتا ہے۔ چونکہ اس اوزار کو استعمال کرنے کے لئے عدمِ عفونت کی ضرورت ہوتی ہے، اس لئے یہ بہتر ہے کہ اس کا استعمال معدمِ حس کے زیر اثر کیا جائے جبکہ زیریں تناسلی خطہ کا ضروری ازالۂ سرائت مناسب طور پر انجام دیا جا سکتا ہے۔ بعض اوقات مضبوط عورتوں میں مجسّہ کے بغیر توضیع غیر ممکن ہوتی ہے، لیکن اس کا استعمال کرنے سے پہلے رحم کو جہاں تک ممکن ہو انگلیوں سے اوپر اٹھا لینا چاہئے، اور پھر عنق کو منظار کی مدد سے منکشف کرنے کے بعد غناشی کلاب (volsellum forceps) سے پکڑ لینا چاہئے۔ اگر قنال عنق میں قیحی افراز موجود ہو تو مجسّہ ہرگز داخل نہ کرنا چاہئے۔ اگر اس کو داخل کرنے سے پہلے کوئی مرضی کیفیت معلوم نہ بھی ہو تو بھی قنال عنق کا ازالۂ عفونت ۳ فیصدی پکرک ایسڈ (picric acid) یا



شکل ۱،۳ ۔ خلفی غیر وضعیت کے لئے فرزجے ۔ (ا) ہاج کا فرزجہ (Hodge Pessary) (ب) البرٹ سمتھ کا فرزجہ ۔ یہ دیکھا جائے کہ (ا) کا نیچے کا حصہ مربع ہے، اور اس کا جانبی خم (ب) کے مقابلہ میں زیادہ نمایاں ہے۔

۲ فیصدی آئیوڈین کے محلول سے کر لینا چاہیئے۔ مجسّہ کو قعر تک داخل کرنے کے بعد اس کے دستہ کو عجان کے اوپر سے اچھی طرح پیچھے کو لے جانا چاہیئے، اس طرح قعر رحم کا رخ عانہ کی طرف ہو جائے گا، اور یہاں سے اس کو باہر کے ہاتھ کی انگلیوں سے اور آگے کی طرف دھکیلا جا سکتا ہے۔

مجسّہ کے ساتھ جو دست ورزیاں کی جاتی ہیں ان کو بہت نرمی سے انجام دینا ضروری ہے، کیونکہ منضم رحم کو اٹھانے کی کوشش کرنے کے دوران میں مجسّہ کے دیوار رحم میں سے گذر جانے کا اندیشہ ہوتا ہے۔ اگر قعر آگے کی طرف کو عانہ کی جانب آسانی سے نہ لایا جا سکے تو توضیع کی کوشش کو فوراً بند کر دینا چاہیئے۔



شکل ۲، ۷، ۳۔ ہاج کے فرزجہ کو پکڑنے کا طریقہ۔

بعض اصابات میں ایسا ہوتا ہے کہ رحم بظاہر بغیر کسی دقّت کے اپنی جگہ پر آجاتا ہے 602 لیکن جونہی اس کو برقرار رکھنے والی انگلی یا اسے قائم رکھنے والا مجسّہ نکال لیا جاتا ہے یہ اپنے غلط محل پر پھر چلا جاتا ہے۔ ایسے اصابات میں بعض اوقات ڈھیلے انضمامات موجود ہوتے ہیں، اور بعض اصابات میں سوء وضع کے فوری عود کا باعث دیوار رحم کی استواری ہوتی ہے جو جسم رحم کو عنق پر کسی قدر آگے کی طرف کو جھکنے سے روک دیتی ہے، اور یہ خم پیش گردی کی وضع کو برقرار رکھنے کے لئے ضروری ہوتا ہے۔ اس قسم کے تمام اصابات میں فرزجے ناکام ثابت ہوتے ہیں، اور یہ امر فوراً معلوم کر لینا چاہیئے۔ اگر سقوط یافتہ بیض منضم نہ ہوں تو یہ رحم کے پیش گردیدہ ہونے کے ساتھ ہی اوپر کی طرف تقریباً اپنی طبعی وضع پر چلے آتے ہیں۔ بعض اوقات انبوبی بیضی انضمامات توضیع میں حارج ہوتے ہیں۔ اگر یہ موجود ہوں تو

یہ اکثر موخر قبوہ میں سے محسوس کئے جا سکتے ہیں۔ جبکہ جسم رحم کو اوپر کی طرف کو اٹھایا جاتا ہے یا آگے کی طرف پکڑ کر رکھا جاتا ہے۔

جب رحم کی ترجیع اطمینان بخش طور پر کر دی جاتی ہے، تو اسے اپنی وضع پر قائم رکھنے کے لئے صحیح جسامت کا ایک مناسب فرزجہ داخل کر دیا جاتا ہے۔ ان اصابات میں عمومی استعمال

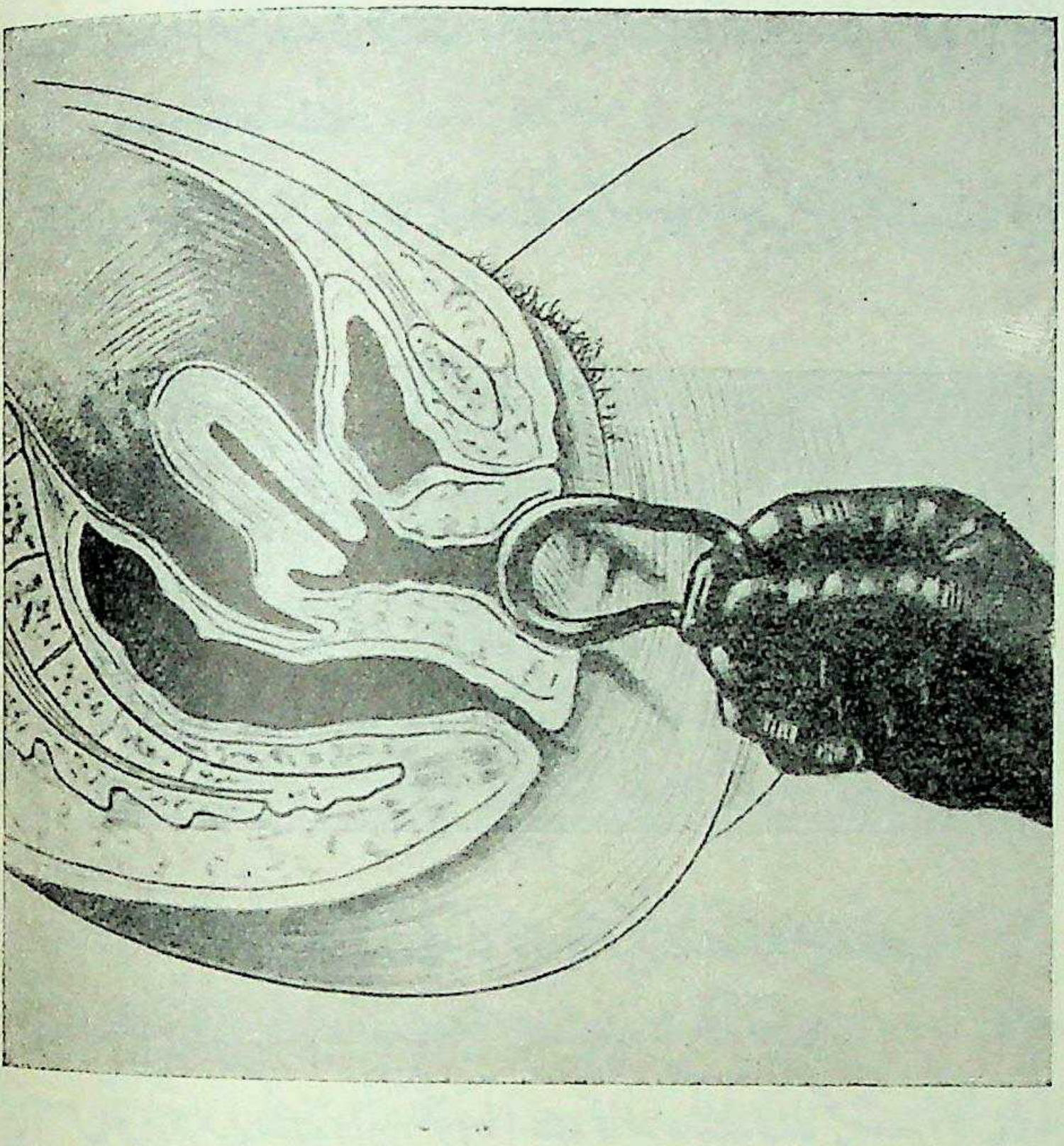

شکل ۳،۲۔ ہاج کے فرزجہ کو داخل کرنے کا طریقہ۔ پہلا مرحلہ، یہ آلہ دہنۂ مہبل میں سے گزر رہا ہے۔

603 کے لئے جو آلہ مناسب ترین معلوم ہوتا ہے وہ ہاج (Hodge) یا البرٹ سمتھ (Albert Smith) کے مجوزہ نمونہ کا ہے جو شکل ۳،۱ میں دکھایا گیا ہے، یا ان نمونوں کی مختلف مرممہ صورتوں میں سے کوئی ایک ہو سکتا ہے۔ یہ آلہ جیسے جراحی نقطۂ نظر سے صاف کر لیا جاتا ہے، دائیں ہاتھ کی انگلیوں میں پکڑ لیا جاتا ہے، جیسا کہ شکل ۳،۲ اور ۳،۳ میں ظاہر

کیا گیا ہے، اور فرج کے منقدم موخر قطر میں داخل کر دیا جاتا ہے۔ اگر رحم کو مجسّہ کے ذریعہ سے اپنی جگہ پر پہلے قائم کر دیا گیا ہو تو فرزجہ اس کے دستہ پر سے گذار کر داخل کیا جا سکتا ہے، اور اس اثنا میں مجسّہ رحم کو اپنی جگہ پر ٹھیرائے رکھتا ہے۔ بعد ازیں فرزجہ کو آہستہ سے اوپر اور پیچھے کو

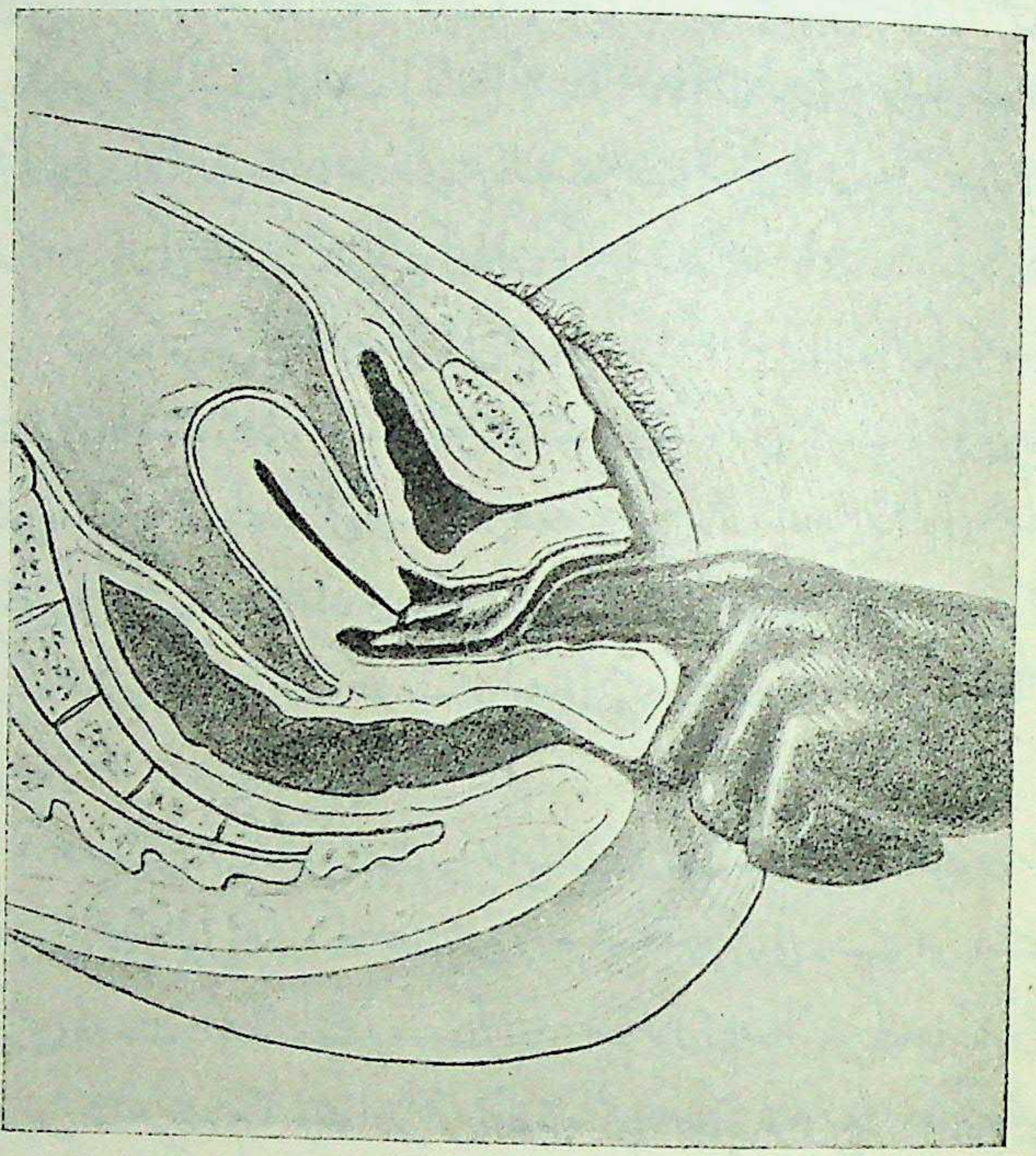

شکل ۴، ۳۔ ہاج کے فرزجہ کو داخل کرنے کا طریقہ۔ دوسرا مرحلہ، یہ آلہ موخر قبوہ میں دھکیلا جا رہا ہے۔

دھکیل دیا جاتا ہے، حتیٰ کہ اس آلہ کا تقریباً نصف حصہ مہبل میں پہنچ جاتا ہے۔ پھر دائیں انگشتِ شہادت مہبل کی موخر دیوار کے ساتھ ساتھ فرزجہ کی بالائی سلاخ تک پہنچا دی جاتی ہے، اور اس سے اسے موخر قبوہ میں عنق کے نیچے پہنچا دیا جاتا ہے (دیکھو شکل ۴، ۳)۔ اس عمل کے دوران میں

فرزجہ خود بخود گھوم کر مہبل کے مستعرض قطر میں آجاتا ہے۔ فرزجہ کا نچلا سرا اب عین دہنۂ مہبل میں ہونا چاہیئے اور منفذ بول سے کافی اوپر مہبل کی مقدم دیوار سے ملا ہونا چاہیئے۔ اس طرح یہ ان دبیز اور نرم بافتوں سے لگا رہتا ہے جو عانی ارتفاق کے نچلے سرے کے پیچھے واقع ہوتی ہیں، اور اسے سہارا دے رکھتی ہیں، اور اس کے لئے نصاب کا کام دیتی ہیں، اور فرزجہ خود ایک طویل مہبلی جبیرہ کا فعل انجام دیتا ہے۔ اس کا اوپر کا سرا موخر قبوہ کو اوپر اور پیچھے کی طرف کو لے جاتا ہے، اور اس طرح یہ عنق کی مقدم غیر وضعیت کو مانع آتا ہے۔ اگر مہبلی دیوار اور رحمی سہارے بہت مرتخی ہوں یا فرزجہ زیادہ چھوٹا ہو تو جسمِ رحم اس آلہ کی چوٹی پر سے پیچھے کی طرف کو گر جائے گا۔

فرزجہ کو مہبل کی قنال کے، جس میں یہ رہے گا، طول اور اس کی استعداد کے لحاظ سے احتیاط سے بٹھانا چاہیئے۔ اس سے مریضہ کو کوئی تکلیف نہ ہونی چاہیئے، اور حقیقت یہ ہے کہ اس کے داخل کرنے کے بعد مریضہ کو اس کے وجود کا کوئی احساس نہ ہونا چاہیئے۔ بعض مثالوں میں اس آلہ کو اصابہ کی ضروریات کے مطابق ڈھال لینا چاہیئے، اور یہ مطلب سلولائڈ کے حلقہ کو چند سکنڈ تک کھولتے ہوئے پانی میں ڈبونے سے آسانی سے حاصل ہو سکتا ہے جبکہ یہ نرم اور شکل پذیر ہو جاتا ہے۔

604 مریضہ کو اس امر کی ہدایت کر دینا چاہیئے کہ جب تک فرزجہ رہے وہ سادہ ملحی یا دافع عفونت مہبلی نطول کا کم از کم ہفتہ میں دو مرتبہ استعمال کرتی رہے، اور اسے تبدیل کرنے کے بغیر تین ماہ سے زائد نہ رہنے دے۔ اگر ان احتیاطوں کا خیال نہ رکھا جائے تو مہبلی سرائت یا مہبلی تقرح کا اندیشہ ہوتا ہے، اور بعض اوقات سطحی انسحاجات پیدا ہو جاتے ہیں جن سے چھونے پر خون بہنا شروع ہو جاتا ہے۔ صاحب ولادت عورتوں کی نسبت جن میں مہبل کی دیواریں زیادہ مرتخی ہوتی ہیں عدیم الولادت عورتوں میں جن میں مہبل تنگ ہوتی ہے ان کے پیدا ہونے کا زیادہ احتمال ہوتا ہے۔

یہ اکثر مفید ثابت ہوتا ہے کہ فرزجہ سے علاج شروع کرنے سے پہلے جرف کا ابتدائی عملیہ انجام دے لیا جائے۔ زیر التفاف اور رحمی مرض (metropathia) کے اصابات میں جن میں نزف نمایاں علامت ہوتا ہے خاص طور پر ایسا کرنا چاہیئے۔

جن اصابات میں غیر وضعیت ناقابل ترجیع ہو یا فرزجوں سے اس کی اصلاح نہ کی جا سکتی ہو

مثلاً پس خمیدگی، ان میں علاج صرف عملیہ ہی سے کیا جا سکتا ہے مگر یہ ہرگز فراموش نہ کرنا چاہیئے کہ انبوبی مبیضی التہاب کے موجود ہونے سے اصابہ کی نوعیت ہی بالکل بدل جاتی ہے، اور اس حالت میں علاج پر مختلف نقطۂ نظر سے غور کرنا چاہیئے۔

خلقی غیر وضعیتوں میں پسندیدہ عملیہ مستدیر رباطات کی دروں باریطونی تقصیر (intra-peritoneal shortening) یا تدخیل (interposition) ہے اور یہ عملیہ گلیم (Gilliam) یا بالڈی ویبسٹر (Baldy-Webster) کے طریقہ سے کیا جاتا ہے۔ ان عملیوں کا ذکر ان کی مفصل بحث کے بغیر بے سود ہوگا اس لئے مطالعہ کنندہ کو وہ باب دیکھنا چاہیئے جس میں خلقی غیر وضعیتوں کے لئے عملیے درج کئے گئے ہیں (دیکھو صفحہ 828)۔

حصّہ سوم ــــ باب چہارم

اعضائے حوض کا سقوط

(PROLAPSE OF THE PELVIC ORGANS)

جیسا کہ پہلے بیان کیا جا چکا ہے سقوط (prolapse) ایک پیچیدہ حالت ہے، جو ان ساختوں کے علاوہ جن پہ فرش حوض مشتمل ہوتا ہے، رحم، مثانہ، مہبل اور قنالِ مبرز پر بھی اثر انداز ہوتی ہے۔

سقوط کی عام طور پر تین سریری قسمیں تسلیم کی جاتی ہیں، یعنی (۱) مہبل کی مقدم دیوار اور مثانہ کے قاعدہ کا سقوط (قیلہ مثانیہ: cystocele)، (۲) مہبل کی موخر دیوار اور قنال مبرز کی مقدم دیوار کا سقوط (قیلہ مستقیمیہ: rectocele)، (۳) رحم کا مکمل سقوط معہ ارتکاسِ مہبل (سقاط: procidentia)، (۴) عنق کا بیش پرورشی تطوّل اور نزول۔

مہبل کی مقدم دیوار کے سقوط کے ساتھ نزولِ رحم کے مختلف مدارج عام طور پر پائے جاتے ہیں۔ حقیقت یہ ہے کہ مذکورہ بالا اقسام میں دو کا اجتماع قاعدۃً پایا جاتا ہے اور یہ استثنائی حالت نہیں۔ عام ترین اجتماع سقوطِ رحم اور قیلہ مثانیہ کا ہے۔ اس کے بعد قیلہ مثانیہ اور قیلہ مستقیمیہ کا اجتماع ہے۔ سقوطِ رحم کے ساتھ عنق کا تطول اور اس کی بیش پرورش اکثر پائی جاتی ہے۔ نادر ترین حالتیں سادہ قیلہ مثانیہ اور سادہ قیلہ مستقیمیہ ہیں۔ موخر الذکر سب سے زیادہ نادر الوقوع ہے۔

یہ بخوبی ذہن نشین کر لینا چاہیے کہ سقوط اکیلے رحم ہی کی غیر وضعیت نہیں بلکہ اس کے ساتھ مہبل بھی عام طور پر متاثر پائی جاتی ہے۔ بعض حالتوں میں مثانہ اور مبال، معائے مستقیم، قلوپی نلیاں اور مبیضین، رباطاتِ عریض، اور امعاء کی گنڈلیاں یا ثرب کا ایک حصہ تک بھی سقوط پاتا ہے

ساختوں میں شامل ہوتے ہیں۔

سقوط کو اس لحاظ سے فتق سے تشبیہ دی جاسکتی ہے کہ یہ بھی مشمولات شکم کے ایک حصہ کے بروز پر مشتمل ہوتا ہے جو سہارا دینے والی ساختوں کے کسی روزن میں سے ہوجاتا ہے۔ اس کے علاوہ فتق سے سقاط (procidentia) کو اس لئے بھی مشابہت ہے کہ اس میں بھی غلاف موجود ہوتا ہے جو مہبل سے بنتا ہے، اور تاچہ ہوتا ہے جو رحمی مثانی اور رحمی مستقیمی باریطونی جیبوں پر مشتمل ہوتا ہے، اور مشمولات بھی ہوتے ہیں جن میں مختلف ساختیں پائی جاتی ہیں جو اسمیں کھچ آتی ہیں۔ جس فتقی روزن میں سے سقوط واقع ہوتا ہے وہ داخلی طرف سے عضلات رافعات مبرز کے درمیانی وقفہ اور خارجی طرف سے دہنۂ مہبل سے بنتا ہے۔

سقوط کے جملہ اقسام سوائے اس قسم کے جو عنق کے تطول سے پیدا ہوتی ہے صاحب ولادت عورتوں میں عدیم الولادت عورتوں کی نسبت زیادہ کثرت سے دیکھنے میں آتے ہیں، اور اس امر میں کوئی شبہ نہیں ہوسکتا کہ قبالتی دریدگیاں اور سہارا دینے والی ساختوں کا ارتخا اسکے قوی اسباب معدّہ ہیں۔ چند اصابات میں ایسا بھی ہوتا ہے کہ فتقی روزن کی دیواریں خلقی طور پر کمزور ہوتی ہیں، اور داخلی اعضا کا سہارا ضعیف ہوتا ہے، اور ایسی حالت میں سقوط بغیر کسی ضرر کے واقع ہونے کے ظہور پذیر ہوسکتا ہے۔ بخلاف اسکے فتقی روزن جب ایک دفعہ تننا شروع ہوجاتا ہے تو غیر طبعی درون شکمی دباؤ سے اس کے تناؤ میں مسلسل اضافہ ہوجاتا ہے جیسا کہ اس حالت میں ہوتا ہے جبکہ کوئی بڑا سا شکمی سلعہ موجود ہو، یا مریضہ کا پیشہ ایسا مشقت طلب ہو کہ اس میں عضلی جہد کی ضرورت ہوتی ہو یا اسے مزمن کھانسی کی شکایت ہو۔ قبض اور کانکھنا بھی اس کے لئے ممد اسباب کی طرح اثر کرتا ہے۔

سقوط کی مرضی تشریح

سقوط کے تمام اصابات میں، سوائے اس کے ابتدائی مدارج کے، فرج سے بروز واقع ہوتا ہے جو اپنی وسعت کے لحاظ سے اختلاف پذیر ہوتا ہے۔ یہ بروز بعض اوقات مریضہ کے چند گھنٹے تک ہی کھڑے رہنے کے بعد ظاہر ہوجاتا ہے۔ اور آرام کرنے پر پھر فرج میں واپس چلا جاتا ہے۔ سقوط کے جملہ اقسام میں بروز کی مقدار میں ڈایافرام اور شکم کے عضلات کے انقباض سے

اضافہ ہو جاتا ہے۔

رحم کا سقوط۔ اسکے متعلق یہ کہا جا سکتا ہے کہ یہ تین درجوں میں واقع ہوتا ہے۔ پہلے میں جس کو اکثر نزول (descent) کہا جاتا ہے، رحم اپنے طبعی لیول سے نیچے چلا جاتا ہے، لیکن عنق فرج سے بروز نہیں کرتی۔ خلفی غیر وضعیت اسکے ساتھ کبھی موجود ہوتی ہے، اور کبھی نہیں۔ رحم کی پس گردی بہر حال عموماً موجود ہوتی ہے۔ دوسرے درجہ میں عنق جزوی یا کلی طور پر فرج سے بروز کر آتی ہے (شکل ۳۷۵)۔ اور جسم کا رخ ہمیشہ پیچھے کی طرف کو ہوتا ہے۔ تیسرے درجہ میں جو پراسیڈنشیا (procidentia) یعنی سقاط کے نام سے تعبیر کیا جاتا ہے (شکل ۳۷۶، ۳۷۷ اور ۳۷۸) تمام کا تمام رحم فرج میں سے باہر نکل آتا ہے، جس کا نتیجہ یہ ہوتا ہے کہ مہبل تقریباً مکمل طور پر منعکس ہو جاتی ہے۔ سقاط کا پہلا درجہ رحم کے گر جانے پر لازمی طور پر مشتمل ہوتا ہے۔ خلفی غیر وضعیت صرف اتفاقی ہوتی ہے، اور اسکی توجیہ اس امر سے ہوتی ہے کہ رحم حوض کے مخرج میں سے اس وقت تک نہیں گر سکتا جب تک کہ یہ اس کے محور میں نہ واقع ہو۔ اس درجہ میں مہبل اتنی زیادہ سقوط یافتہ نہیں ہوتی۔ دوسرے اور تیسرے درجہ میں ارتکاس مہبل لازمی طور پر پایا جاتا ہے، اور یہ عمل عموماً نیچے سے اوپر کی طرف کو واقع ہوتا ہے۔ مہبل گرتے ہوئے رحم کے جر سے منعکس نہیں ہوتی بلکہ اس کے برخلاف رحم مہبل کی مقدم دیوار کے ارتکاس سے حوض کے مخرج سے باہر کھنچ آتا ہے۔ اور اس امر کی تصدیق کہ واقعات کے رونما ہونے کی یہی

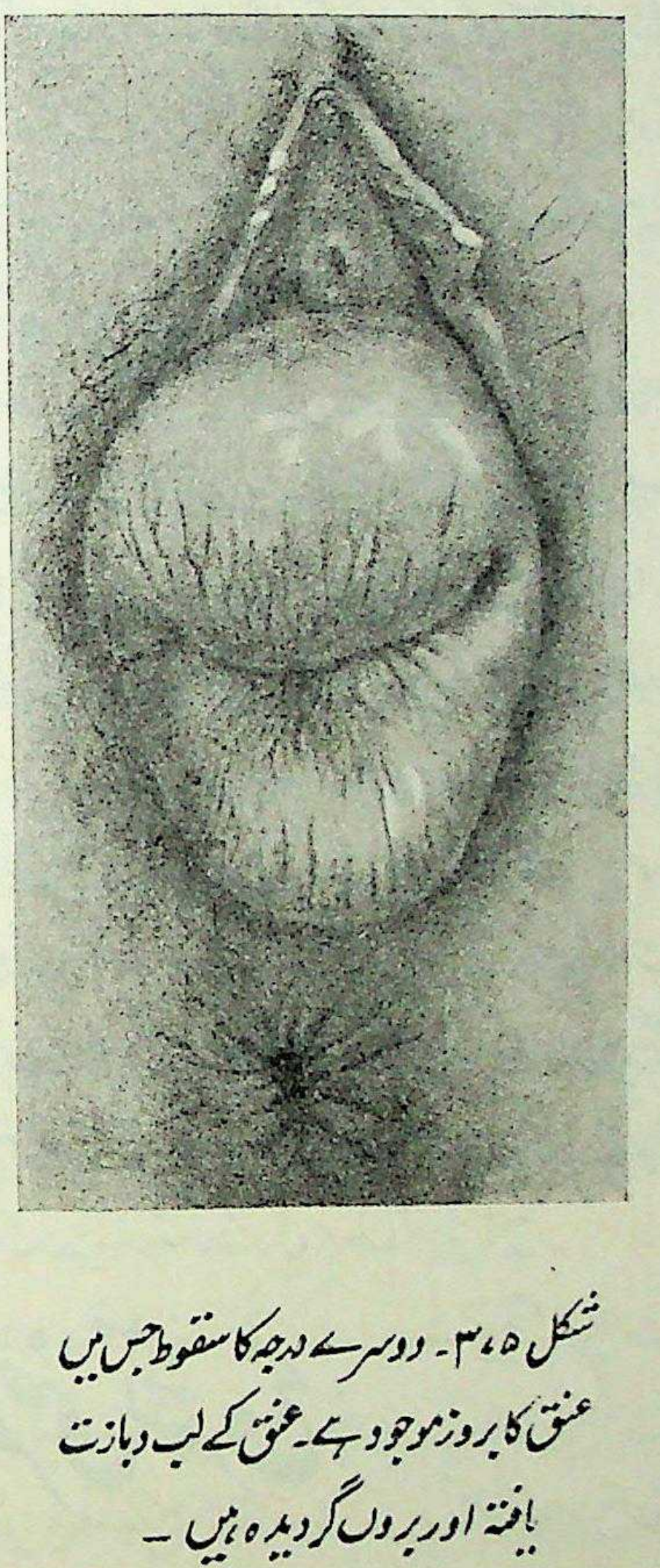

شکل ۳۷۵۔ دوسرے درجہ کا سقوط جس میں عنق کا بروز موجود ہے۔ عنق کے لب دبازت یافتہ اور بروں گردیدہ ہیں۔

صحیح ترتیب ہے سقاط (procidentia) کے کسی اصابہ میں ترجیع کے بعد سقوط یافتہ حصوں کو باہر نکلتے ہوئے دیکھنے سے کیجا سکتی ہے۔ اگر مریضہ سے کانکھنے کے لئے کہا جائے تو مہبل کی مقدم دیوار کا نچلا حصہ پہلے نمودار ہوتا ہے، اور پھر اس دیوار کا بقیہ حصّہ ظاہر ہوتا ہے جو اپنے ساتھ عنق کو بھی لے آتا ہے۔ آخر میں موخر دیوار نیچے اترتی ہے، اور یہ مقدم دیوار کے برعکس منعکس ہوتی ہے، یعنی اوپر سے نیچے کی طرف کو۔ لہٰذا سقاط (پراسیڈنشیا) قیلہ مثانیہ اور سقوط الرحم کا مجموعہ ہے۔ مہبل کی موخر دیوار کا انعکاس ان اصابات میں صادق قیلہ مستقیمیہ نہیں ہوتا، بلکہ یہ رحم کے حوض سے باہر کھنچ کر آجانے کا میکانی نتیجہ ہوتا ہے۔

سقاط کے اصابات میں فتقی ورم کی جو ساخت ہوتی ہے اس کی سہمی وسطانی تراشش
شکل ۳۷۶ اور ۳۷۷ میں دکھائی گئی ہے۔ بروز ایک الٹے مخروط کی شکل کا ہوتا ہے۔ اس کا
راس عنق کے مہبلی حصہ اور فم خارجی سے بنتا ہے فتق کا بیرونی غلاف مہبل کی دیوار سے بنتا ہے، 607
جو مکمل طور پر منعکس ہوتی ہے، اور اس کا تعاقب آگے کی طرف بولی منفذ تک اور پیچھے کی طرف
عجانی جسم تک کیا جاسکتا ہے۔ فتق کے قاعدہ پر اگلی طرف کو جبل الزہرہ واقع ہوتا ہے اور مبرز
پیچھے ہوتی ہے۔ تراشوں سے یہ ظاہر ہوتا ہے کہ بعض اوقات تمام کا تمام مثانہ اور سارے کا سارا
رحم فتق میں واقع ہوتے ہیں۔ مہبل کی موخر دیوار معائے مستقیم سے مکمل طور پر علیحدہ ہوجاتی ہے۔
معائے مستقیم کی مقدم دیوار کا تھوڑا سا حصہ شکل ۳۷۷ میں دکھائی دیتا ہے۔ اور شکل ۳۷۶
سے یہ ظاہر ہوتا ہے کہ معائے مستقیم کا کوئی حصہ بھی بروز میں کھنچ کر نہیں آیا۔ مبال مثانہ سے
منفذ تک تقریباً انتصابی رُخ میں جاتا ہے۔ مقدم اور موخر باریطونی جیبیں حوض سے باہر واقع
ہیں۔ ڈگلس کی جیب میں معتدبہ تطول واقع ہوگیا ہے۔ فلوپی نلیاں اور بیضین رحم کی نسبت
بہت بلند لیول پر واقع ہیں۔ یہ ظاہر ہے کہ دورانِ حیات میں امعاء کی گنڈلیوں اور ثرب کے
حصوں کا بھی باریطونی جیبوں میں چلے آنا ممکن ہے۔

تمام اصابات میں ایسا نہیں ہوتا کہ سارے کا سارا مثانہ فتق میں آجائے۔ جن مثالوں میں سقوط کم ترقی یافتہ ہوتا ہے ان میں مثانہ کا صرف قاعدہ ہی سقوط یافتہ ہوتا ہے، اور مفتوق حصہ سے ایک تاچہ بن جاتا ہے جس میں پیشاب کے ٹھیرے رہنے کا احتمال ہوتا ہے۔ مثانہ کی نمایاں غیر وضعیت سے یہ ظاہر ہے کہ مثانہ کو خالی کرنے میں معتدبہ میکانی دقّت کا پیش آنا ضروری ہے۔ ولسن (Wilson) اور دوسروں نے ایسی مثالوں کا اندراج کیا ہے جن میں ایک

یا دونوں حالب بھی متاثر تھے، اور اس طرح جزوی تسدد کے پیدا ہونے سے استسقاء الکلیہ (hydronephrosis) پیدا ہو گیا تھا۔

رحم کے مکمل سقوط کے اصابات نادر الوقوع ہیں۔ ایسی مثالیں بہت کثرت سے

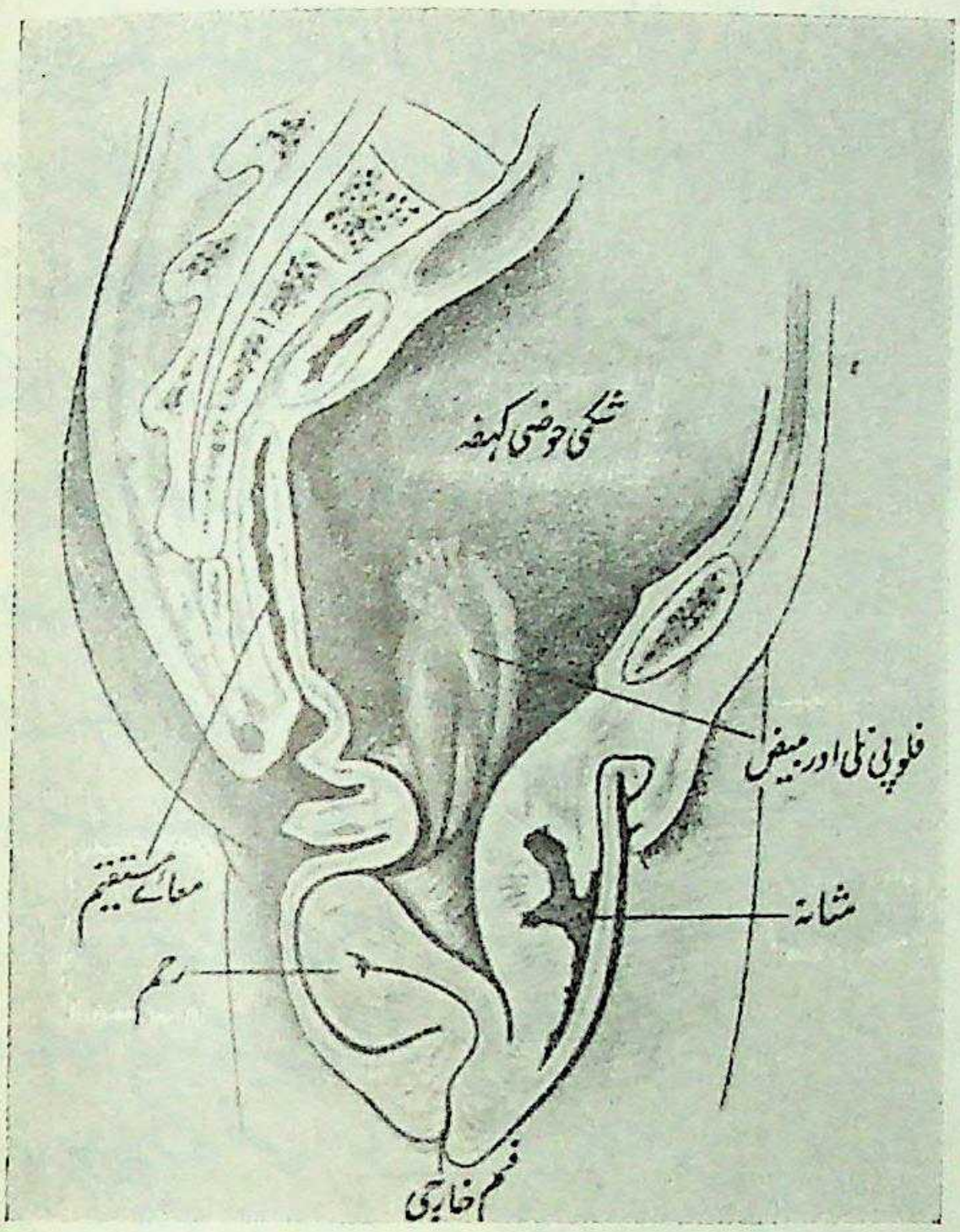

شکل ۳۷۶ - سقاط رحم (Procidentia Uteri) کا منظر حوض کی وسطانی سہمی تراش پر۔ عنق کسی قدر متطول ہے (بیری ہارٹ)۔

پائی جاتی ہیں جن میں اگرچہ تقریباً تمام کی تمام مہبل منعکس ہو جاتی ہے، لیکن رحم کا کچھ نہ کچھ حصہ حوض میں پیچھے رہ جاتا ہے، کیونکہ فوق مہبلی عنق میں تطول موجود ہوتا ہے۔ یہ اصابات صحیح معنوں میں سقاط (procidentia) کے اصابات نہیں ہوتے، بلکہ یہ سقوط کے دوسرے درجہ کی انتہائی مثالیں ہیں (دیکھو شکل ۳۷۸)۔ صادق سقاط کے قاعدہ کو انگلیوں کے درمیان پکڑنے سے یہ محسوس ہوتا ہے کہ رحم قاعدہ سے بالکل نیچے واقع ہے۔

دوسرے اور تیسرے درجہ کے طویل المدت اصابات میں سقوط یافتہ حصوں میں بعض

ثانوی تغیرات واقع ہو جاتے ہیں)۔ مہبل کی مقدم دیوار کے مستعرض شکن غائب ہو جاتے ہیں، اور یہ

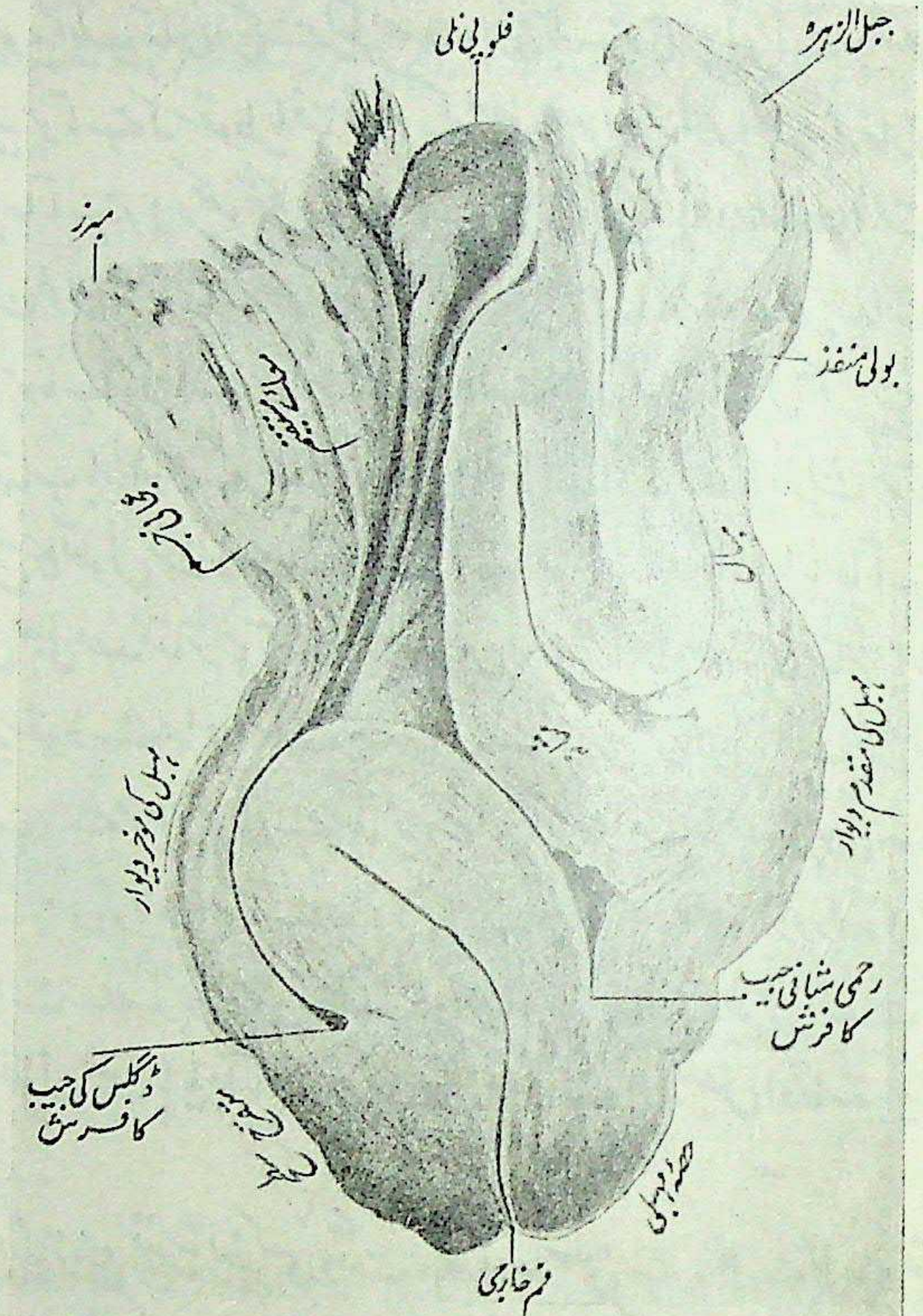
فلوپی نلی
جبل الزہرہ
بیضہ
بولی منفذ
مثانہ
رحم
مہبل کی مقدم دیوار
مہبل کی موخر دیوار
رحمی مثانی جیب کا فرش
ڈگلس کی جیب کا فرش
فم خارجی

شکل ۳۷۔ استقاط رحم (Procidentia Uteri) ایک تقطیع سے۔ قیقی پروز میں سے سہمی وسطانی تراش لی گئی ہے، تاکہ ان حصوں کو دکھایا جائے جن پر یہ مشتمل ہے۔ مثانہ کی دیوار کی عمومی دبازت غالباً مزمن التہاب مثانہ سے پیدا ہوئی ہے (چیرنگ کراس ہاسپٹل میوزیئم)۔

تننے سے ہموار ہو جاتی ہے۔ بعدازیں اس کا سر حلمی غلاف خشک ہو جاتا ہے۔ اور جلد کی طرح دکھائی دینے لگتا ہے۔ مزمن اصابات میں مہبل کی دیوار امتلا اور تہیج کی وجہ سے بہت دبیز ہو جاتی ہے، اور

بافتوں میں لچکیلا پن نہیں رہتا، اور یہ سخت اور استوار ہو جاتی ہیں۔ مقدم دیوار میں یہ تغیرات موخر دیوار کی نسبت بہت زیادہ نمایاں ہوتے ہیں، اور مزمن اصابات میں جن میں ایک عرصہ تک ترجیع نہ کی گئی ہو یہ ایک تہائی انچ سے لیکر نصف انچ تک موٹی ہوتی ہے (شکل ۳۷۷)۔ اس سب کا نتیجہ یہ ہوتا ہے کہ سقوط یافتہ تودہ کے بعض حصوں پر اور بالعموم فم خارجی کے نزدیک اکثر تقرح پایا جاتا ہے (دیکھو شکل ۳۷۸)۔ یہ تقرح ثفن (callous) قسم کا ہوتا ہے، اور ناقص دوران خون، بافتوں کے سوء تغذیہ، اور رگڑ اور بولی تلوث سے پیدا شدہ مزمن خراش وغیرہ سے پیدا ہوتا ہے۔ قرحہ سے سرائت گاہے گاہے زیادہ گہری بافتوں تک پہنچ جاتی ہے اور اس سے مقامی التہاب باریطون کے پیدا ہونے اور انضمامات کے بننے کا اندیشہ ہوتا ہے۔

عنق کا تطول سقاط (براسیڈنشیا) کے اصابات میں اکثر پایا جاتا ہے، اور اس سے عموماً عنق کا فوق مہبلی حصہ متاثر ہوتا ہے، لیکن بعض اوقات مہبلی حصہ بھی متاثر پایا جاتا ہے۔ یہ حالت عام طور پر سقوط سے براہِ راست پیدا ہوتی ہے، لیکن کبھی کبھی یہ ایک غیر طبعی حالت کی شکل میں پہلے ہی سے موجود ہوتی ہے جبکہ یہ شاذ اس کا ایک ممد سبب ہوتی ہے۔ جسم رحم سقاط میں تقریباً ہمیشہ پس گردیدہ ہوتا ہے۔ (دیکھو شکل ۳۷۶ و ۳۷۷)، اور بوڑھی عورتوں میں سن یاس کے بعد کے تغیرات سے مذبول بھی ہو جاتا ہے۔ صادق سقاط کے طویل المدت اصابات میں جن میں عنق کا تطول نہیں پایا جاتا تمام رحم سکڑ جاتا ہے، اور بعض اوقات یہ بہت ہی چھوٹا ہو جاتا ہے۔

فتق کی ترجیع نتیجتہً بغیر کسی دقت کے کی جاسکتی ہے۔ گاہے گاہے حصّوں کے تہبجی ورم کی وجہ سے یہ عارضی طور پر رجعت ناپذیر ہو جاتا ہے، لیکن بستر میں چند دن آرام کرنے کے بعد اس کی ترجیع عام طور پر کی جاسکتی ہے۔ ایسے سقاط کے اصابات شاذ و نادر ہی دیکھنے میں آتے ہیں جو بالکل ناقابل ترجیع ہوں، اور سقوط یافتہ حصوں کو واپس نہ کرسکنے کی وجہ یہ ہوتی ہے کہ یا تو مہبل کی دیواریں استوار ہوتی ہیں یا ایسے باریطونی انضمامات بن جاتے ہیں جو سقوط یافتہ جسم رحم پر اثر انداز ہوتے ہیں۔

عجان کی دریدگی۔ سقوط کے سلسلہ میں عجانی جسم کی حالت اہم ہے گو یہ ایسا تسببی امر نہیں جسے کچھ اہمیت دی جاسکے۔ عجانی دریدگیوں کے عام طور پر تین مدارج بیان کئے جاتے ہیں۔ پہلے درجہ میں عجانی جسم کا مقدم نصف ہی ماؤف ہوتا ہے۔ دوسرے درجہ میں چاک ہونے کے

خارجی عضلۂ عاصرہ تک پہنچ جاتا ہے، مگر اس پر اثر انداز نہیں ہوتا۔ تیسرے درجہ میں عضلہ مذکور متاثر ہو جاتا ہے اور مبرز کلی یا جزوی طور پر عدیم الکفائت ہو جاتی ہے، اور مستقیمی غشائے مخاطی کا کچھ حصہ اکثر بروز کر آتا ہے۔ عدیم الولادت عورتوں میں سقوط کے شاذ شاذ اصابات میں عجانی

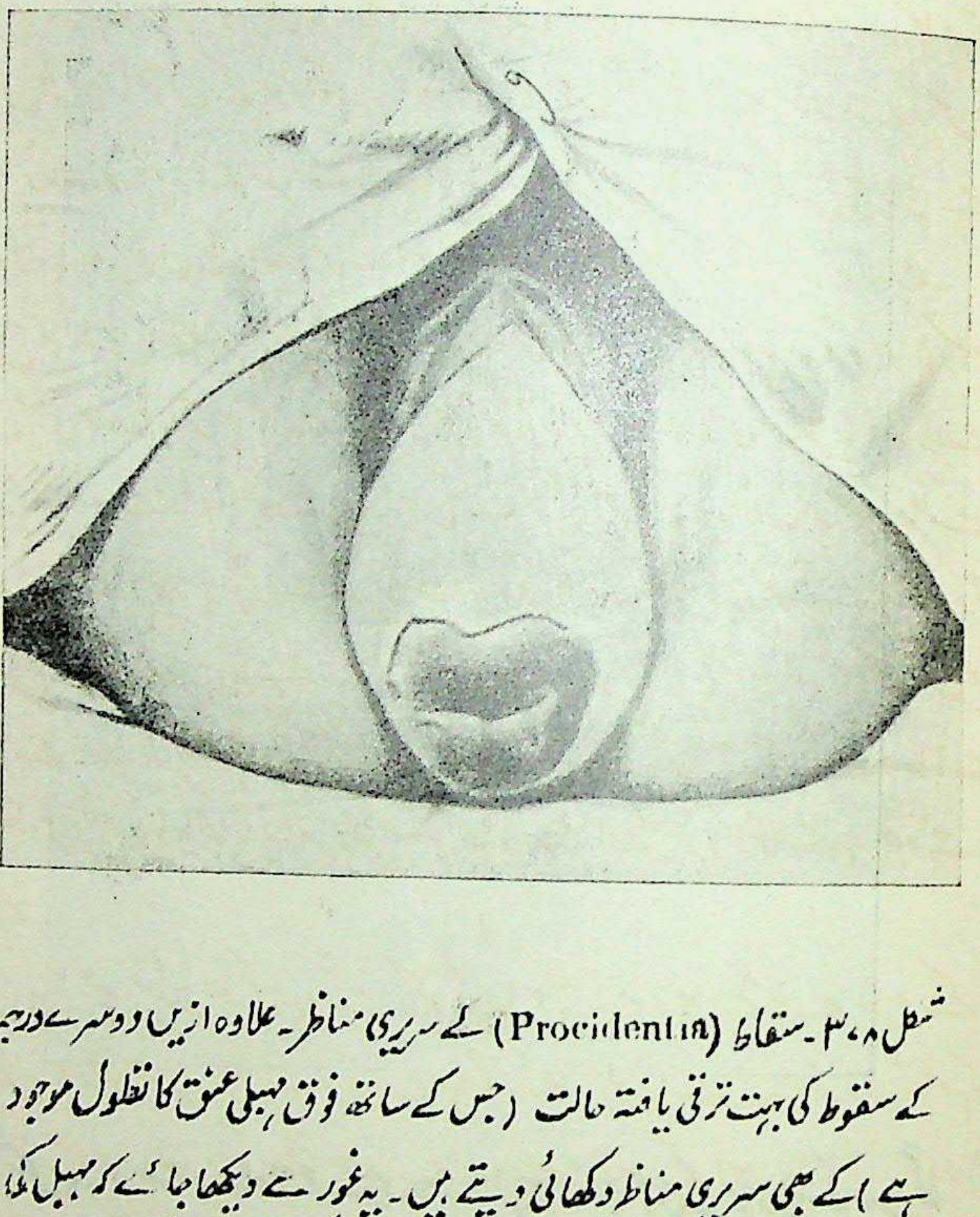

شکل ۳۰۸ - سقاط (Procidentia) کے سریری مناظر - علاوہ ازیں دوسرے درجہ کے سقوط کی بہت ترقی یافتہ حالت (جس کے ساتھ فوق مہبلی عنق کا تطویل موجود ہے) کے بھی سریری مناظر دکھائی دیتے ہیں۔ یہ غور سے دیکھا جائے کہ مہبل کی مقدم دیوار بالکل منتکس اور ہموار ہے، اور اس کے شکن منطمس ہو گئے ہیں۔ عنق کا ایک وسیع پیدرشتی تقرح موجود ہے۔

610 جسم ضرر رسیدہ نہیں ہوتا۔ اگرچہ عجانی جسم کے نقصان سے رحم کا سقوط لازمی طور پر پیدا نہیں ہوتا لیکن اس کا ایک فعل یہ بھی ہے کہ یہ دہنۂ مہبل کو بند کرنے میں مدد دیتا ہے، اور اس لئے اس فعل کی تباہی دیوار ہائے مہبل کے سقوط کا یقیناً ایک سبب معدّہ ہے۔ ایسا بھی ہوتا ہے کہ

عجانی جسم عمیق یا مہبلی طرف سے ضرر رسیدہ ہوجاتا ہے اور ضرر کی کوئی خارجی امارت نہیں ہو
ایسے اصابات عجانی جسم کی بافتوں کو انگوٹھے اور انگلی کے درمیان اس طرح پکڑنے سے کہ انگوٹھا

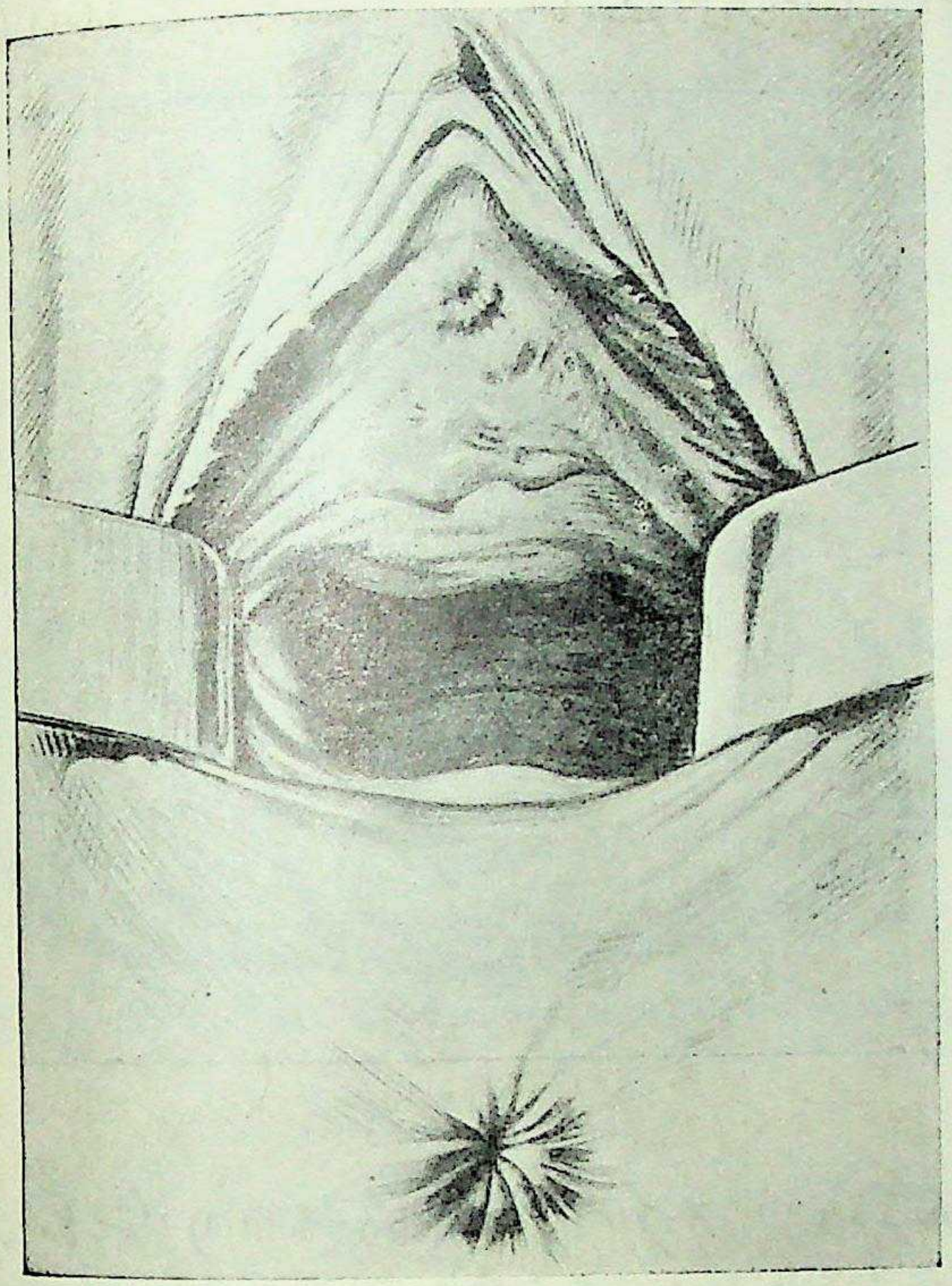

شکل ۹، ۳۔ صاحب ولادت عورت میں دہنۂ مہبل کا ارتخا جو مہبل کی موخر دیوار کی دریدگی سے پیدا ہوا ہے۔ عجانی جسم کی جلد کی سطح غیر متضرر ہے۔

باہر کی طرف ہو اور انگلی مہبل کے اندر ہو یہ محسوس ہوگا کہ اس جسم کا مقدم حصہ بہت پتلا ہوگیا ہے۔ اگر اس وقت دہنۂ مہبل کا انکشاف کیا جائے تو مؤخر دیوار پر ایک گہری تجویف پائی جائے گی جو اوپر کی طرف کو اور ایک جانب کو جاتی ہے۔ اکثر دو تجاویف بھی ہوتے ہیں جن کی گہرائی مساوی نہیں ہوتی، اور ہر جانب پر ایک ایک تجویف ہوتی ہے۔ تجویف کے فرش پر ندبی بافت کی

ایک بے قاعدہ لکیر پائی جاتی ہے۔ عجانی جسم کا عمیق حصّہ کسی قبالتی دریدگی سے جو مہبل کی موخر دیوار سے اس تک پہنچتی ہے تباہ پایا جاتا ہے، اور یہ اندرونی ضرر دہنۂ مہبل کو اتنا ہی یا اس سے زیادہ کمزور کر دیتا ہے جتنا کہ خارجی ضرر کرتا ہے۔ اس صورتِ حالات میں موخرِ مہبل میں بعض اوقات بہت نمایاں ارتخا پایا جاتا ہے، یہاں تک کہ یہ اتنا کھنچ سکتا ہے کہ اس میں تین یا چار انگلیاں داخل ہو سکتی ہیں (دیکھو شکل ۳۷۹)۔

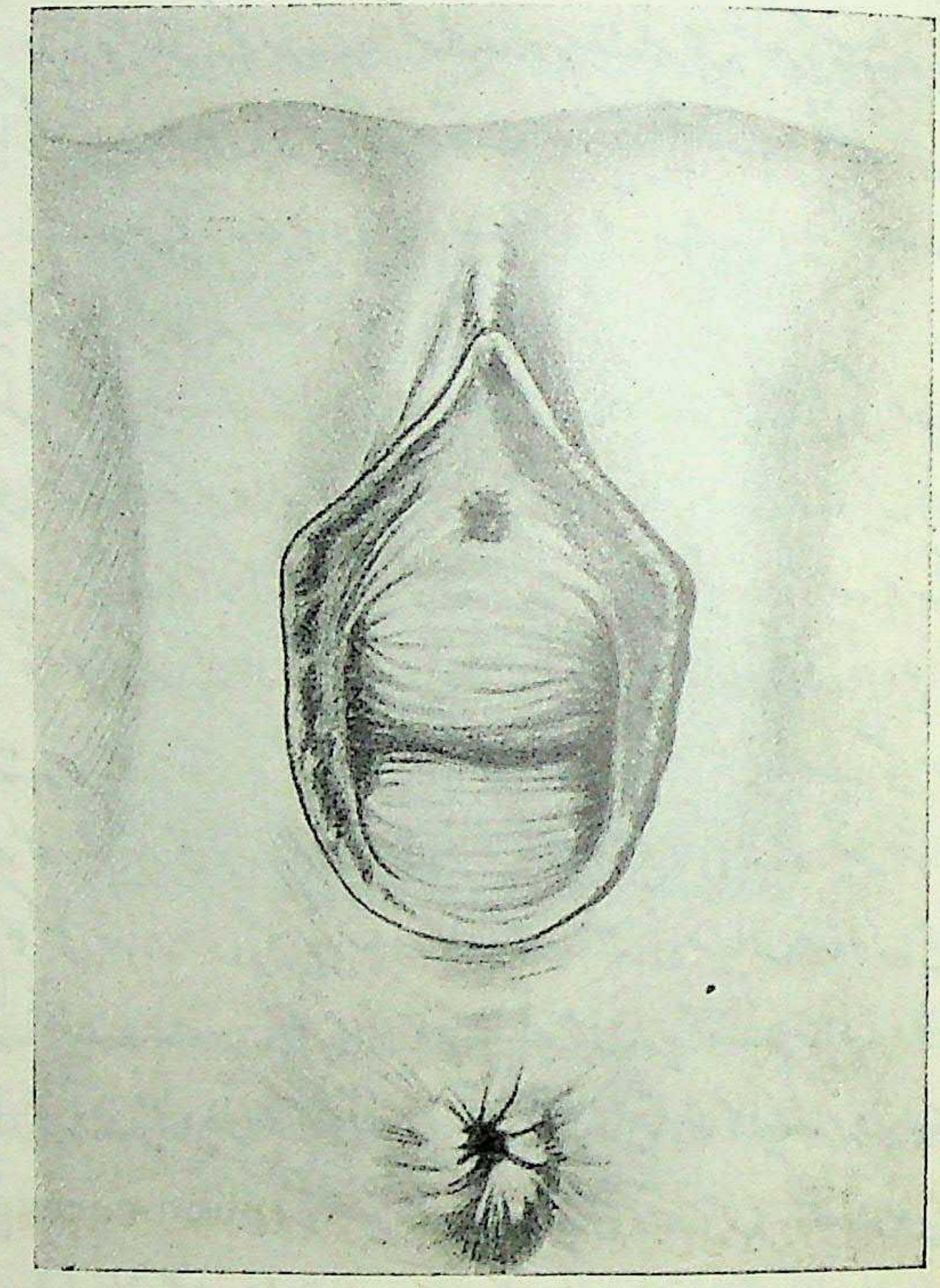

شکل ۳۸۰۔ قیلہ مثانیہ (Cystocele) (ابتدائی درجہ) جس کے ساتھ مہبل کی موخر دیوار کا خفیف سا سقوط (قیلہ مستقیمیہ) موجود ہے۔

مبرز کی عدم کفائت ضراتِ عجان کی سب سے زیادہ تکلیف دہ پیچیدگیوں میں سے ہے،

اور خارجی عضلۂ عاصرہ کی حالت کی طرف ہمیشہ خاص توجہ دینا چاہیئے۔ اسکی طبعی حالت میں مبرز کے گرد جلد کے کم مرتفع نصف قطر نما شکنوں کی موجودگی اس کی وظیفی فعالیت کو ظاہر کرتی ہے (دیکھو شکل ۳۷۹)۔ جب اس عضلہ کا مقدم حصہ کسی عجانی دریدگی سے متاثر ہو جاتا ہے تو یہ نصف قطر نما شکن اگرچہ جانبین پر اور پیچھے کی طرف نظر آتے ہیں مگر سامنے کی طرف سے غائب ہوتے ہیں، اور مبرز کی مقدم دیوار کی جگہ ہموار ندبی بافت کا ایک بند ہوتا ہے (دیکھو شکل ۵۹۲، صفحہ 894)۔ دریدہ عضلہ کے سرے باز کشیدہ ہو جاتے ہیں، اور اسلئے یہ نعل نما شکل اختیار کر لیتا ہے اور باز کشیدہ سروں کا محل اکثر اوقات جلد کے ایک اتھلے شکن یا چاہک (dimple) سے ظاہر ہوتا ہے جو دونوں طرف موجود ہوتا ہے۔ اور یہ ٹھیک ٹھیک ایک دوسرے کے بالمقابل نہیں ہوتے۔

قیلہ مثانیہ (Cystocele)۔ اس حالت میں مہبل کی مقدم دیوار اور اس کے ساتھ ہی مثانہ کا قاعدہ اور مجری بول فرج میں سے بروز کر آتے ہیں (دیکھو شکل ۳۸۰)، مہبل کی دیوار کھچ جاتی ہے، اور اس کے مستعرض شکن جو اس کا امتیازی خاصہ ہوتے ہیں غائب ہو جاتے ہیں، مگر اس کے نچلے حصہ پر یہ برقرار رہتے ہیں۔ مہبل کی مقدم دیوار کا سب سے نچلا حصہ وہ حصہ ہے جو پہلے متاثر ہوتا ہے، لیکن انتہائی اصابات میں یہ سب کی سب دیوار بعض اوقات بروز کر آتی ہے، اور فم خارجی کو نیچے کی طرف فرج تک کھینچ لاتی ہے۔ قیلہ مثانیہ کے ساتھ عام طور پر رحم کا کسی قدر نزول بھی پایا جاتا ہے، لیکن اس کی نمایاں مثالوں میں سقوط رحم کے بعض اوقات خفیف سے مدارج ہی موجود ہوتے ہیں۔ یہ قسم صاحب ولادت اور عدیم الولادت 612 دونوں قسم کی عورتوں میں پائی جاسکتی ہے۔ قیلہ مثانیہ مثانہ کا ایک بروز ہے جو دونوں عانی عصعصی (pubo-coccygei) عضلات کے درمیانی وقفہ میں سے رونما ہوتا ہے۔ سب سے اول یہ ضروری ہے کہ عانی عنقی (pubo-cervical) عضلہ، جس کا بیان بونی نے کیا ہے (دیکھو صفحات 15 و 16)، راستہ دے، اور اس کے بعد مثانہ نیچے کی طرف عانی عصعصی عضلات کے لبول تک اترنے کے لئے آزاد ہوتا ہے۔ ان عضلات کی دریدگی یا بیش تنیدگی جو دوران ولادت میں واقع ہوتی ہے یا بعض اصابات میں ان کی خلقی کمزوری اس قسم کے سقوط کے وقوع کے لئے سببِ معدہ کا کام دیتی ہے۔ شکل ۳۸۱ میں قیلہ مثانیہ کی ایک حالت دکھائی گئی ہے جو ایک عدیم الولادت عورت میں موجود تھی اور ۶۲ سال کی عمر پر رونما ہوئی تھی۔ مریضہ نے

فعال اور مشقت طلب زندگی بسر کی تھی اور وہ کئی گھنٹوں تک کھڑے رہنے کی عادی تھی اور عمر کے بڑھنے کے ساتھ اس میں کچھ کمی نہیں ہوئی تھی۔ فرش حوض کے متضرر ہونے کی کوئی سریری شہادت موجود نہیں تھی۔

قیلہ مثانیہ کی بستگی مثانہ کی شمولیت کی وجہ سے نرم اور لچکدار ہوتی ہے۔ اس کے اگلے سرے پر عانہ کے نیچے مبال کا دہنہ دکھائی دیتا ہے۔ یہ آگے کی طرف کو ٹلا ہوتا ہے اور اس کا رخ اوپر کی طرف کو ہوتا ہے، لہٰذا طبعی صورت حالات کی نسبت یہ زیادہ نمایاں ہوتا ہے

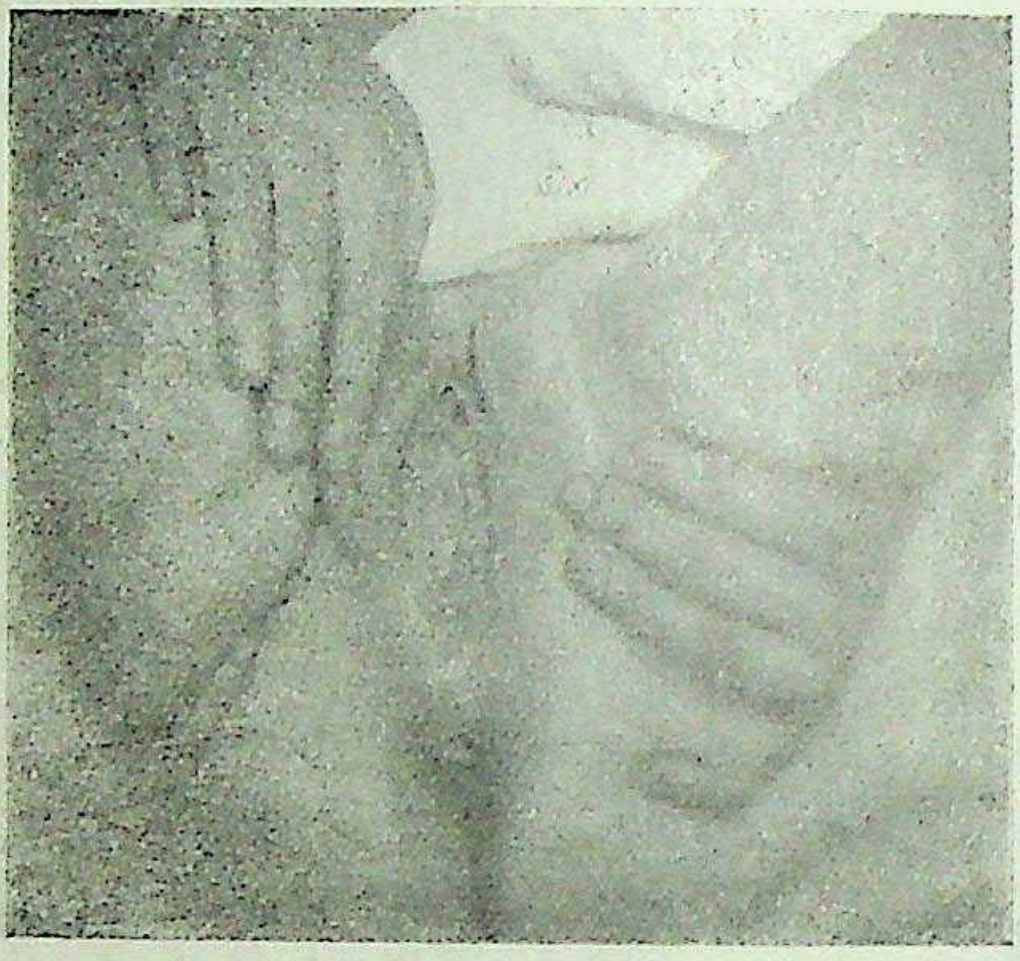

شکل ۳۸۱۔ قیلہ مثانیہ (Cystocele) ایک عدیم الولادت عورت میں (عمر ۶۲ سال)۔ سقوط انقطاع الطمث کے بعد نمودار ہوا تھا (وائٹ ہوس)۔

(شکل ۳۸۰)۔ مبال کے انتصابی ممر کا مظاہرہ مثانہ میں تماساطیر کے گذارنے سے کیا جا سکتا ہے۔ لیٹنے کی حالت میں یہ ممکن ہے کہ قیلہ مثانیہ ظاہر نہ ہوتا وقتیکہ مریضہ نہ کانکھے، اور کانکھنے پر بروز فرج پر فوراً نمودار ہو جاتا ہے۔ اس حالت میں مہبلی امتحان کرنے پر مہبل کی اگلی دیوار مرتخی اور متطول محسوس ہوتی ہے۔

قیلہ مستقیمیہ (Rectocele) مہبل کی موخر دیوار کے حصۂ زیرین کا بروز ہے؛ جو معائے مستقیم کی مقدم دیوار یا قنال مبرز کے متناظر حصہ کو بھی ساتھ کھینچ لاتا ہے۔

لہٰذا اس میں رودہ کے درونہ کا کچھ حصہ شامل ہوتا ہے (دیکھو شکل ۳۸۰)۔ یہ قسم سقوط کے جملہ اقسام میں سے نادر ترین ہے۔ جب سقاط (پراسیڈنشیا) میں مہبل کی موخر دیوار منعکس ہوجاتی ہے تو یہ معائے مستقیم سے علیحدہ ہوجاتی ہے، اور اسلئے رودہ فتقی بروز میں داخل نہیں ہوتا (دیکھو شکل ۳۷۶ اور ۳۷۷)۔ مستقیمی مہبلی فاصل کی خلوی بافت کے ڈھیلا ہونے کی وجہ سے مہبل اور معائے مستقیم کی

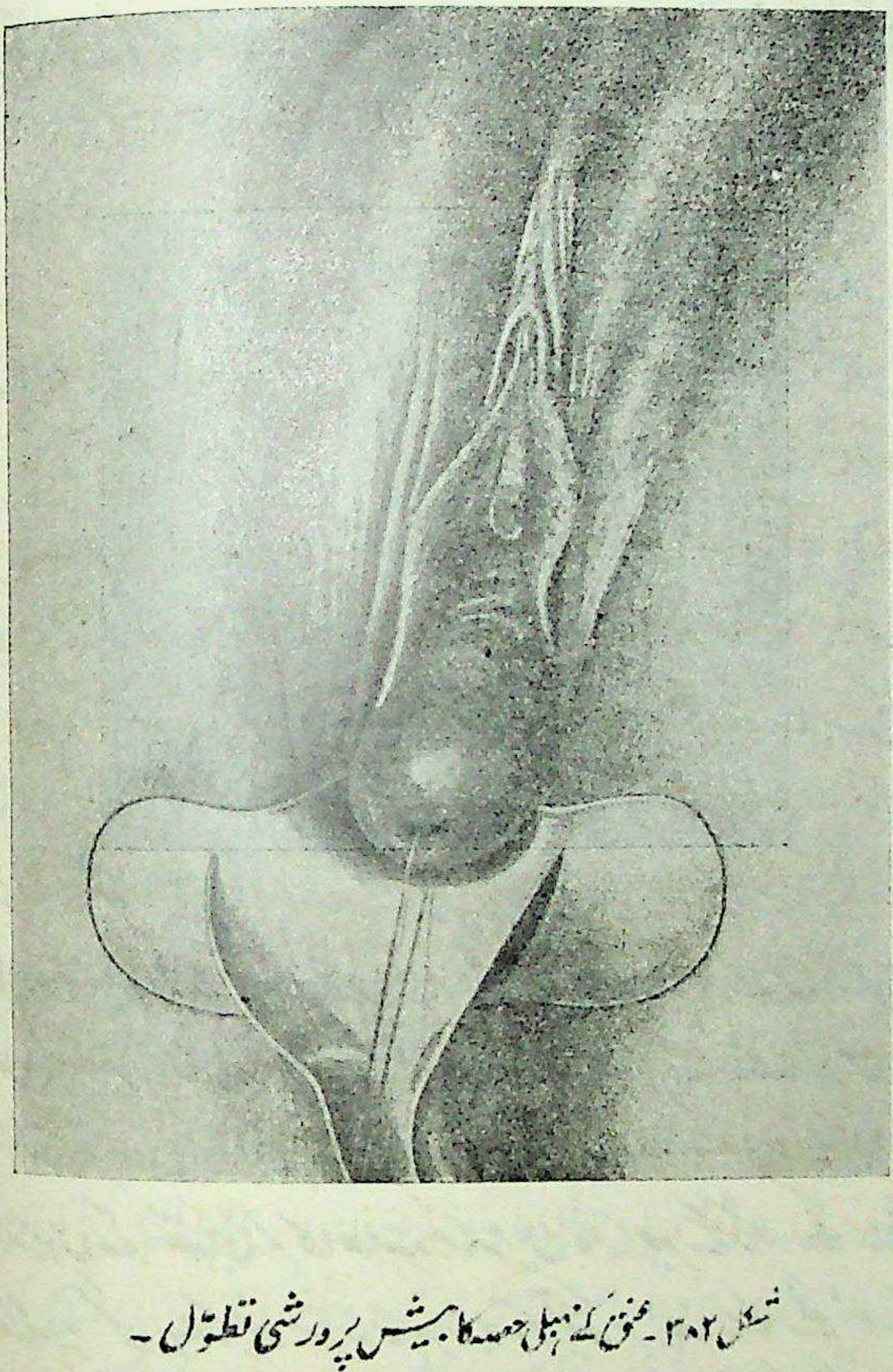

شکل ۳۸۲۔ عنق کے مہبلی حصہ کا بیش پرورشی تطول۔

دیواریں اس طرح ایک دوسرے سے الگ ہوجاتی ہیں۔ ایسی صورت حالات میں قیلہ مستقیمیہ نہیں بنتا، گو مہبل کی موخر دیوار سقوط یافتہ ہوتی ہے۔ قیلہ مستقیمیہ کے پیدا ہونے کے لئے یہ ضروری ہے کہ معائے مستقیم اور مہبل کی دیواروں کے درمیان محکم اتحاد موجود ہو۔ خلوی بافت کے

مستوی کا التہاب جو نفاسی دریدگی کے بعد واقع ہوتا ہے عام طور پر اس کا پیشرو ہوتا ہے۔ اس قسم کے اصابات میں یہ ضروری نہیں کہ عجانی جسم میں ضرر کے شائبات دکھائی دیں کیونکہ یہ ممکن ہے کہ دریدگی اس سے اوپر واقع ہوئی ہو۔ گاہے گاہے قیلہ مثانیہ کی طرح قیلہ مستقیمیہ بھی عدیم الولادت عورتوں میں بطور ایک ابتدائی حالت کے دیکھنے میں آتا ہے۔ اس صورت میں اس کی پیدائش کا نتیجہ فرشِ حوض کی بافتوں کی بنیتی کمزوری پر دلالت کرتا ہے۔

عنق کا بیش پرورشی تطول۔ عنق کا تطول یا تو اس کے مہبلی حصہ میں یا اس کے فوق مہبلی حصہ میں واقع ہوتا ہے۔ یہ تغیر اس کے کھنچنے سے پیدا نہیں ہوتا، بلکہ بافت کے نوتکون سے واقع ہوتا ہے، اور اسلئے یہ بیش پرورشی ہوتا ہے۔ عنق کے مہبلی حصہ کا تطول بالعموم خلقی ہوتا ہے۔ فوق مہبلی عنق کا تطول اکثر اکتسابی ہوتا ہے مگر ہمیشہ نہیں ہوتا، اور اصابات کی ایک بڑی اکثریت میں اس کے ساتھ رحم کا سقوط بھی موجود ہوتا ہے۔

(ا) مہبلی عنق (حصۂ مہبلی) کا تطول۔ اس حالت میں عنق فرج پر نمودار ہو جاتی ہے، یا اس میں سے بروز کر آتی ہے۔ لہٰذا اس پر سقوطِ رحم کا مغالطہ ہو سکتا ہے (دیکھو شکل ۳۸۲)۔ یہ حالت بہرحال باکرہ اور عدیم الولادت عورتوں میں نہایت کثرت کے ساتھ پائی جاتی ہے جن میں سقوط عام نہیں ہوتا۔ دو دستی امتحان کرنے پر قعرِ رحم اپنے طبعی لیول پر پایا جاتا ہے، اور یہ عضو سقوط یافتہ نہیں ہوتا، اور مہبلی قبوہ جات عموماً منخفض نہیں ہوتے۔ قنالِ مہبل ایک لمبے سے اسطوانہ نما جسم سے پُر ہوتی ہے اور اسکے آزاد سرے پر فم خارجی پایا جاتا ہے۔ کہفۂ رحم کا طول بعض اوقات بڑھ جاتا ہے، اور مجسہ سے دریافت کرنے پر یہ چار یا ساڑھے چار انچ تک پایا جاتا ہے۔ سقاط (پراسیڈنشیا) میں عنق کا بروز اس عضو کے لیول کے نیچا ہونے کی وجہ سے ہوتا ہے۔ اور عنقی تطول میں یہ اپنے بیحد طویل ہونے کی وجہ سے فرج پر نمودار ہوتا ہے۔ لہٰذا تشخیص آسان ہوتی ہے کیونکہ اس حالت کی سرسری مشابہت سقوط کے ساتھ فقط سطحی ہوتی ہے۔

حصۂ مہبلی کے خلقی تطول میں مہبلی عنق میں ایسے امور پائے جاتے ہیں جو نسیجیاتی طور پر اہم ہیں (دیکھو شکل ۳۸۳)۔ عنق کی بیش پرورش صرف لیفی عضلی ہیکل ہی میں پائی جاتی ہے، اور دروں رحمہ کے غدی عناصر اور حصۂ مہبلی کے فلسمانی سرحلمہ میں نہ تو کوئی بیش پرورش ظاہر ہوتی ہے اور نہ بیش تکون ہی پایا جاتا ہے۔ اور حقیقت یہ ہے کہ اسطوانی اور فلسمانی دونوں

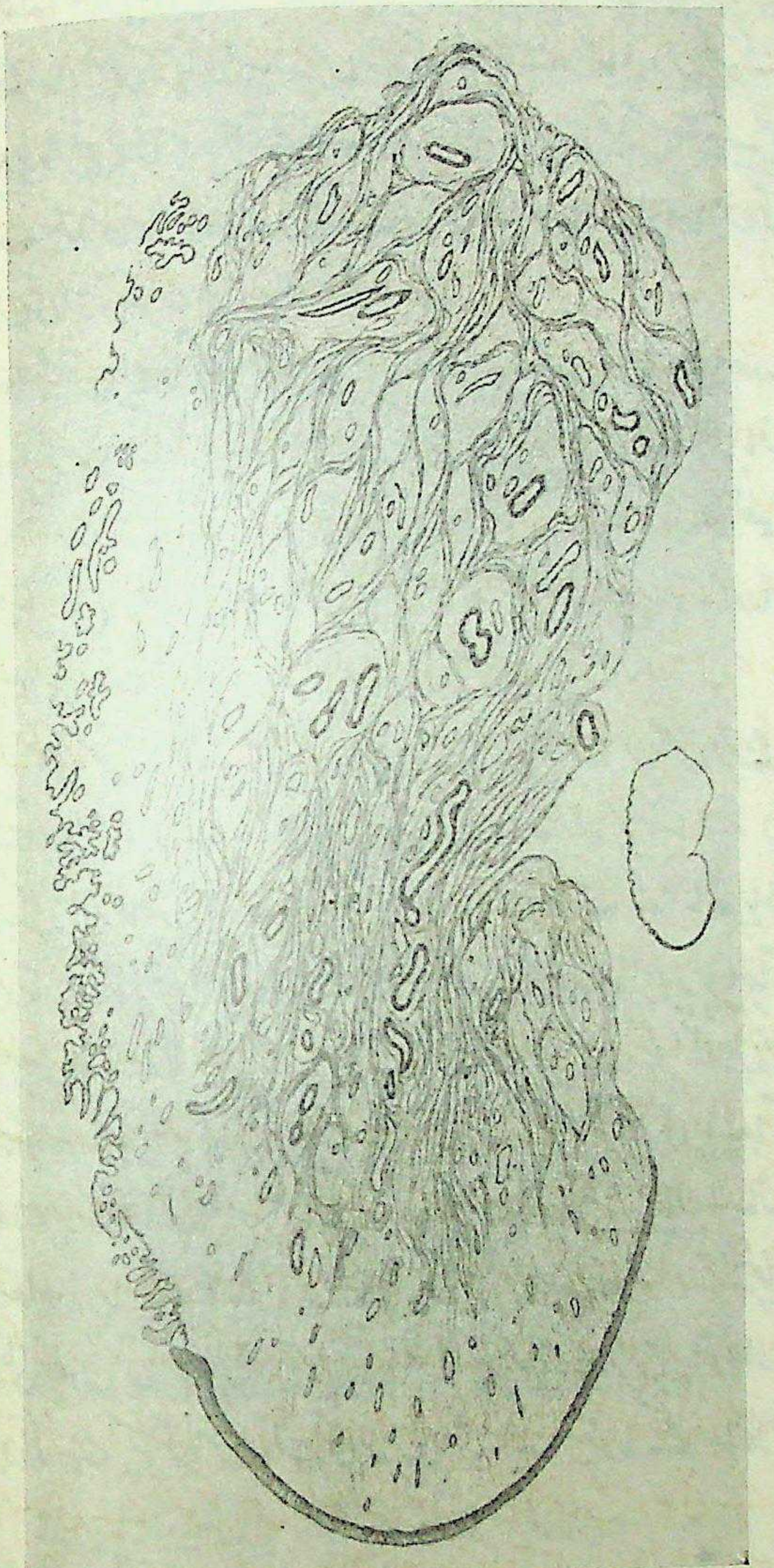

شکل ۲۸۳ ۔ بیش پرورشی تطول کی حالت میں ایک نوعمر باکرہ کی عنقِ رحم میں سے سہمی تراش۔ فم خارجی فرج پر تقریباً نمودار تھا۔ یعنی عضلی بافت کی بیش پرورش موجود ہے، لیکن غدد چند ہی ہیں، اور چھوٹے چھوٹے ہیں اور فلسمانی سرحلہ نسبتہً پتلا ہے۔

سرحلقی ساختیں نسبتہً ناقص النمو دکھائی دیتی ہیں (شکل ۱۸، صفحہ 24 سے مقابلہ کیا جائے)۔

(ب) فوق مہبلی عنق کا تطول۔ یہ عارضہ رحم کے سقوط یا نزول سے علیحدہ شاذ و نادر ہی پایا جاتا ہے۔

وسیع قیلہ مثانیہ کے اصابات جن میں عنق کے فوق مہبلی حصہ کا تطول بھی موجود ہوتا ہے گاہے گاہے ایسے بھی دیکھنے میں آتے ہیں کہ ان میں مہبل کی موخر دیوار میں کوئی تغیر موجود نہیں ہوتا اور اگر ہو تو بہت کم۔ ایسے اصابات میں تطول غالباً عنق کے درمیانی حصہ کو متاثر کرتا ہے جس کا ذکر حال ہی میں او۔ فرینکل[1] (O. Fraenkl) نے "رحم کی تنگنائے" ("isthmus uteri") کے نام سے کیا ہے۔ اور درمیانی حصہ وہ ہے جو اگلی اور پچھلی دیواروں کے باریطونی انعکاس کے لبولوں کے درمیان واقع ہوتا ہے (دیکھو شکل ۱۲، صفحہ 19)۔ مزید برآں سقوط رحم کے نمایاں اصابات میں مہبلی اور فوق مہبلی دونوں حصوں کا تطول اور بیش پرورش عام طور پر اکٹھے پائے جاتے ہیں۔ اس امر کا ابھی کوئی فیصلہ نہیں ہوا کہ آیا تطول سقوط کا نتیجہ ہے یا اس کا سبب۔

سقوط کے علامات

جو علامات سقوط سے پیدا ہوتے ہیں وہ اختلاف پذیر ہیں، اور اکثر ناقابل لحاظ ہوتے ہیں، خفیف اصابات میں صرف ایک ہی علامت موجود ہوتی ہے، اور یہ گرانی یا "حزق" ("bearing down") کا احساس ہے۔ بعض اصابات میں سقوط کے متوسط درجہ سے بھی مسلسل جرّی درد (dragging pain) پیدا ہو جاتا ہے۔ جس میں کھڑے ہونے یا چلنے پھرنے سے یا کسی اور قسم کی عضلی جہد سے اضافہ ہو جاتا ہے، اور یہ درد ان عورتوں کے لئے بعض اوقات ناقابل برداشت ہو جاتا ہے جو مشقت طلب زندگی بسر کرتی ہیں۔ افقی وضع میں درد کو بالعموم تسکین ہو جاتی ہے، کیونکہ اس سے غیر وضعیت کی اصلاح ہو جاتی ہے۔ دائمی درد صرف انہی اصابات میں پایا جاتا ہے جن میں سقاط عارضی یا مستقل طور پر ناقابل ترجیع ہو۔ بخلاف اسکے مکمل سقاط کے بعض اصابات میں مریضہ صرف فتق برونز کی جسامت سے پیدا شدہ زحمت کی

---

[1] *Journ. Obstet. and Gynaecol. Brit. Emp.*, vol. 40. No. 3, 1933, p. 397.

شکایت کرتی ہے۔ مہبلی عنق کے بیش پرورده تطول میں بھی بروز کے میکانی اثرات سے کسی قدر بے آرامی پیدا ہوجاتی ہے، اور ناکتخدا عورتوں میں بہت سی ذہنی پریشانی لاحق ہوجاتی ہے۔ مزید برآں اس سے مجامعت میں بھی رکاوٹ پیش آتی ہے۔

سقوط ایک ایسی غیر وضعیت ہے جو آہستہ آہستہ اور بتدریج ترقی کرتی ہے۔ ابتدائی مدارج میں درد نمایاں ترین ہوتا ہے، جب غیر وضعیت کی ترقی بند ہوجاتی ہے تو درد میں یا تو تخفیف ہوجاتی ہے اور یا یہ غائب ہوجاتا ہے۔ فعلِ حیض پر کوئی اثر نہیں ہوتا، اور سقاط کے اصابات کے علاوہ دوسرے اصابات میں استعدادِ تولید میں بھی زیادہ نقص واقع نہیں ہوتا۔ مہبل سے مواد بالعموم آتا ہے، اور بروز یافتہ حصوں کے تقرح سے کبھی کبھی تھوڑا سا خون بھی بہتا ہے۔ قیلہ مثانیہ کے اصابات میں خراشِ مثانہ اور تواترِ بول یا ناقص ضبطِ بول کی شکایت اکثر موجود ہوتی ہے۔ بعض اوقات مثانہ پوری طرح سے خالی نہیں ہوتا، اور بولِ باقی کی تحلیل سے التہابِ مثانہ کے پیدا ہونے کا احتمال ہوتا ہے۔ بڑی جسامت کے قیلہ مثانیہ کے تقریباً تمام اصابات 616 میں مثانہ کا عضلۂ عاصرہ کمزور ہوجاتا ہے، اور کھانسنے یا عضلی مشقت سے خفیف سا تقطری سلس البول واقع ہوجاتا ہے۔

جب مبرز کے عضلۂ عاصرہ کو بہت سا ضرر پہنچ چکا ہو، تو اس سے کم و بیش سلس المستقیم (rectal incontinence) پیدا ہوجاتا ہے، اور جب یہ موجود ہو تو یہ جملہ علامات میں سے سب سے زیادہ تکلیف دہ ہوتا ہے۔ اگرچہ ریحی اور سیال مشمولات پر قابو نہیں رہتا، لیکن مکمل سلس المستقیم کبھی دیکھنے میں نہیں آتا، اور اگر آتا بھی ہے تو بہت کم۔ جبتک دریدگیاں بہت وسیع نہ ہوں، عمیق عضلۂ عاصرہ تضرر سے متاثر نہیں ہوتا۔ اور اس عضلہ کی کفایت خارجی عضلۂ عاصرہ کی کمی کو پورا کرنے میں مدد دیتی ہے۔

اصابات کی اکثریت میں سقوط کی اہم ترین علامت یہ ہوتی ہے کہ یہ مریضہ کو فعال زندگی بسر کرنے اور اکثر اقسام کی جسمانی محنت و مشقت کے ناقابل بنا دیتا ہے۔

طبیعی امارات۔ سقوط کے جملہ اصابات میں فرشِ حوض کے عضلی نظام اور عجانی جسم کی حالت عمدہ روشنی میں ملاحظہ کرنے سے معلوم کرلینی چاہیئے، اور اگر مبرز کے عضلۂ عاصرہ کی کوئی عدمِ کفایت موجود ہو تو وہ بھی معلوم کرلینی چاہیئے۔ اگر عجان کی ہر ایک طرف کی پس جانبی دیوار کو انگلیوں کے درمیان پکڑ لیا جائے اور مریضہ کو کھانسنے کے لئے کہا جائے تو طبیعی حالات میں

رافعاتِ ممبرز زور سے منقبض ہوتے ہوئے محسوس کئے جا سکینگے۔ اگر ان کو شدید ضرر پہنچ گیا ہوگا تو اس قسم کا انقباض غیر ممکن العمل ہوگا۔

اس کے بعد مریضہ کو کانکھنے کیلئے کہنا چاہیئے۔ پہلے وہ آہستہ کانکھے اور پھر زور سے۔ اگر سقوط یافتہ حصوں میں عنق شامل نہ ہو تو مہبل میں انگلی داخل کر دینا چاہیئے، اور کانکھنے کے دوران میں اور آرام کرنے کی حالت میں فم خارجی کے افقی لبول کو باحتیاط معلوم کر لینا چاہیئے۔ آخر میں رحم کی وضع اور ظلیوں اور مبیضین کی حالت معلوم کرنے کے لئے روزمرہ کا دودستی امتحان کرنا چاہیئے۔

یہ ضرور یاد رکھنا چاہیئے کہ انتہائی اصابات کے علاوہ دوسرے اصابات میں سقوط لیٹنے کی حالت میں غائب ہو جاتا ہے، اور اس وضع میں یہ صرف اسی وقت ظاہر ہوتا ہے جب کہ مریضہ کانکھتی ہے۔ غیر وضعیت کی پوری مقدار کا مشاہدہ کرنے کے لئے کبھی کبھی یہ مناسب ہوتا ہے کہ مریضہ کا امتحان اسے کھڑا کر کے کیا جائے۔ چنانچہ قیلہ مثانیہ کی بعض مثالوں کا مشاہدہ صرف اسی وقت کیا جا سکتا ہے جبکہ مریضہ کھڑی ہو جائے اور کانکھے، اور اگر امتحان لیٹنے کی وضع کے علاوہ اور کسی وضع میں نہ کیا جائے تو یہ ممکن ہے کہ یہ حالت نظر انداز ہو جائے۔ اکثر اصابات میں غیر وضعیت کی تمام وسعت صرف وضع قیام ہی میں ظاہر ہوتی ہے اور جو غیر وضعیت مریضہ کو لٹا کر امتحان کرنے میں ظاہر ہوتی ہے اس کا اندازہ کرتے وقت اس امر کا ضرور لحاظ رکھنا چاہیئے۔

تشخیص۔ عنق کا بروز جو فرج پر ظاہر ہوتا ہے یا تو سقوط سے پیدا ہوتا ہے یا عنق کے بیش پرورده تطول سے، مگر دونوں حالتوں کا اکھٹے موجود ہونا بھی قلیل الوقوع نہیں۔ عنق کے مہبلی حصے کا تطول بآسانی شناخت کیا جا سکتا ہے، کیونکہ یہ دکھائی بھی دیتا ہے اور محسوس بھی کیا جا سکتا ہے۔ منکشف عنق پر کسی دیگر ساخت کا مغالطہ ہرگز نہیں ہوتا۔ بیچ کے سرے پر فم خارجی کی موجودگی اور قعر کی طبعی وضع ممیز امور ہیں۔ مزید برآں فوق مہبلی عنق کے تطول کی شناخت جسّ سے بھی کی جا سکتی ہے، اور سقاط کے اصابہ میں مہبل کی دیواروں میں سے اس کا طویل، اور اسطوانہ نما خاکہ بآسانی محسوس کیا جا سکتا ہے۔ رحمی مجسہ کا استعمال بالعموم غیر ضروری ہوتا ہے۔

صرف ایک ہی ایسا عارضہ ہے جس پر قیلہ مثانیہ کا مغالطہ ہو سکتا ہے اور وہ مہبل کی مقدم دیوار کا دویرہ ہے (دیکھو شکل ۲۳۰، صفحہ 395)۔ اس قسم کے دویرے اکثر سقوط یافتہ ہو جاتے ہیں، اور پھر یہ ایک فرجی ورم کی شکل اختیار کر لیتے ہیں جو قیلہ مثانیہ کے مشابہ ہوتا ہے۔ مہبل میں دویرہ کو واپس کرنے پر محتاط دودستی جسّ سے یہ معلوم ہو جائے گا کہ یہ

مہبل کی مقدم دیوار میں واقع ہے۔ قیلہ مثانیہ میں جب دیوارِ مہبل کی توضیع کر دی جاتی ہے اور مثانہ خالی ہوتا ہے، تو دیوار مہبل کی عمومی مرتخی حالت کے علاوہ اور کچھ مشاہدہ میں نہیں آتا۔ اگر کچھ شبہ باقی رہ جائے تو وہ بلاشبہ مثانی مجسّہ (bladder-sound) کے استعمال سے رفع کیا جاسکتا ہے۔ اسی طرح قیلہ مستقیمیہ بھی مہبل کی موخر دیوار کے سقوط یافتہ دویرہ سے مستقیمی امتحان سے تمیز کیا جاسکتا ہے۔

سقوط کا علاج

سقوط کے اصابات کا علاج تین طریقوں سے کیا جاسکتا ہے۔ (۱) آرام اور عمومی دلک۔ (۲) فرزجوں کا میکانی سہارا۔ (۳) جراحی تدابیر۔



شکل ۳۸۴۔ ربڑ کا ٹھوس حلقہ نما فرزجہ۔

(۱) سقوط کے خفیف اصابات جو نوجوان عورتوں میں دیکھنے میں آتے ہیں اور جنکی شناخت زچگی کے جلد بعد ہو جاتی ہے، اور جن میں اکثر ”زیرِ التقاف“ موجود ہوتا ہے مریضہ کو تین یا چار ہفتہ تک بستر میں آرام کرانے اور اسکی عمومی عضلی حالت کی اصلاح کے لئے تدابیر اختیار کرنے سے علاج پذیر ہوتے ہیں۔ روزانہ دلک اور عضلی ورزشیں جن میں فرش حوض کے

عضلات کا خاص خیال رکھا جائے، اجابت کی باقاعدگی کی طرف توجہ، اور سٹرکنین، لوہے اور کیلسیم کا استعمال اہم ترین امور ہیں، رحم کا وزن کم ہونے، اور عمومی عضلی تنیدگی کے اصلاح ہونے پر سقوط سے مستقل شفایابی ممکن ہوتی ہے، یا اس کا تبادل فائدہ یہ ہو سکتا ہے کہ غیر وضعیت کی ترقی رک جاتی ہے اور علامات ہمیشہ کے لئے زائل ہو جاتے ہیں۔ پرانے یا دوسرے اور تیسرے درجہ کے اصابات میں علاج کا یہ طریقہ اختیار نہیں کیا جا سکتا۔

(۲) **میکانی فرزجے۔** گذشتہ زمانے کے ماہرین امراض النسا نے ایسے مہبلی سہارے ایجاد کئے ہیں کہ ان سے رحم تقریباً تمام حالات میں جسم کے اندر رہ سکتا ہے، بشرطیکہ مریضہ ان کے وجود کو برداشت کر سکتی ہو۔ ان میں سے بعض فرزجوں کی تکلیف سقوط کی تکلیف سے زیادہ ہوتی ہے! مزید برآں ان کے مسلسل استعمال سے خطرناک تقرح کا اندیشہ ہوتا ہے جس سے بعض اوقات مہبل کی دیواروں، مثانہ، معائے مستقیم حتیٰ کہ کہفہ باریطون میں تثقب پیدا ہو جاتا ہے۔ اس قسم کے سخت اور بڑے آلات کے استعمال میں جیسا کہ "شیلف" ("Shelf") کا نام نہاد فرزجہ ہے، یہ خطرہ خاص طور پر زیادہ ہوتا ہے۔ ان متروک الاستعمال آلات کا تذکرہ کرنے سے کوئی مفید مقصد حاصل نہیں ہوگا، کیونکہ جن حالتوں کے تحت گذشتہ زمانے میں ان کا استعمال کیا جاتا تھا اب ان کا تدارک عملیتی تدابیر سے اطمینان بخش طور پر کیا جاتا ہے۔ 618

سہارے کا استعمال کرنے سے سقوط سے اس طرح ہرگز شفا حاصل نہیں ہوتی جس طرح کہ خلقی غیر وضعیت کی بعض مثالوں میں ہو جاتی ہے۔ فرزجہ کا استعمال سقوط کے علامات کو رفع کرنے اور اسکے طبعی میلان کے انسداد کے لئے جو ترقی کی طرف ہوتا ہے کیا جاتا ہے۔ سقوطِ رحم کے صرف دوسرے اور تیسرے درجوں کے اصابات میں فرزجہ سے فائدہ ہوتا ہے، اور ربڑ کا لچکدار اور ٹھوس حلقہ موزوں ترین آلہ ہے (دیکھو شکل ۳۸۴)۔ مگر ولکانائٹ یا سلولائڈ کے "استوار" "حلقہ نما" فرزجے بعض سرریات گاہوں میں ان ایام میں بکثرت استعمال کئے جاتے ہیں۔ یہ ضرور یاد رکھنا چاہیئے کہ جب مہبل کی احتباسی قوت عجانی جسم کی وسیع دریدگیوں یا دہانۂ مہبل کے ارتخاء سے بالکل زائل ہو چکی ہو تو فرزجوں کا استعمال بے سود ہوتا ہے۔ تاوقتیکہ ان ساختوں کی جو مولج مہبل کو بند کرتی ہیں بہت سی طبعی کفائت باقی موجود نہ ہو فرزجہ عضلی جہد، مثلاً کھانسنے یا تبرز سے باہر نکل آئے گا۔ مزید برآں

اگر دیوار ہائے مہبل کا التہاب یا ان کا تقرح موجود ہو تو فرزجہ تکلیف دینے کے بغیر اندر نہیں رہ سکتا۔

فرزجہ کا انتخاب کرنے کے لئے یہ ضروری ہے کہ وہ فرزجہ استعمال کیا جائے جو مہبل میں تکلیف دینے کے بغیر رہ سکے، اور حلقہ کا فعل یہ ہوتا ہے کہ یہ دیوار مہبل کو اس کے تمام قطروں میں خفیف سا تنیدہ رکھتا ہے۔ دیوار ہائے مہبل کے بالائی حصے جب اپنی طبعی حالت پر رہتے ہیں تو رحم کے صرف خفیف سے نزول کا امکان ہوتا ہے۔ چنانچہ رحم کے لئے فرزجہ کا سہارا زیادہ تر بالواسطہ ہوتا ہے۔ اگر یہ آلہ اتنا بڑا ہو کہ دیوار ہائے مہبل کو حد سے زیادہ تنیدہ کردے تو اس کا اثر یہ ہوگا کہ یہ دیواریں جو پہلے ہی سے مرتخی ہو چکی ہیں اور کھنچ جائیں گی، اور اس طرح فرزجہ اس حالت کو حقیقتہً اور شدید بنا دے گا۔



شکل ۳۸۵۔ حلقہ نما فرزجہ کو داخل کرنے کے لئے پکڑنے کا طریقہ۔

حلقہ نما فرزجہ کو داخل کرتے وقت مریضہ کو کروٹ پر یا چیت لٹایا جاتا ہے اور اس کی رانیں خمیدہ ہوتی ہیں۔ پھر عقیم کردہ آلہ کو دائیں ہاتھ میں پکڑ لیا جاتا ہے، اور انگشت شہادت فرزجہ میں سے گزار دی جاتی ہے، جیسا کہ شکل ۳۸۵ میں دکھایا گیا ہے۔ بعد ازاں اس حلقہ کو جس کی شکل دبنے سے بیضوی ہو جاتی ہے دہنۂ مہبل کے مقدم موخر قطر میں داخل کر دیا جاتا ہے، اور اس کا رخ پہلے پہل پیچھے کی طرف کو عجزی جوف کی جانب رکھا جاتا ہے،

جب اس آلہ کا تقریباً نصف سے زائد حصہ مہبل میں داخل ہو جاتا ہے تو اسے پھیلنے دیا جاتا ہے اور آہستہ سے اوپر کی طرف کو دھکیل دیا جاتا ہے۔ اب یہ خود بخود گھوم کر مہبل کے متعرض قطر میں آجاتا ہے، اور انگشت شہادت کو مہبل کی موخر دیوار کے ساتھ ساتھ لے جا کر فرزجہ کے بالائی حصہ کو عنق کے پیچھے لے جا کر قائم کر دیا جاتا ہے۔ اس کا نچلا حصہ اب عانی ارتفاق کے نچلے کنارے کے پیچھے واقع ہوتا ہے۔ اور آلہ اس جسامت کا ہونا ہے کہ اس میں سے مہبل کی مقدم دیوار سقوط یافتہ نہ ہو سکے۔ یہ فرزجہ ازدواجی تعلقات میں مزاحم نہیں ہوتا۔

قیلہ مثانیہ کے اصابات میں حلقہ نما فرزجہ سے درحقیقت شاذ و نادر ہی کامیابی حاصل ہوتی ہے، اور اسکی وجہ یہ ہے کہ اگر سقوط معتدبہ جسامت کا ہوگا تو مہبل کی مقدم دیوار اور مثانہ اس میں سے بروز کر آئیں گے۔ ان اصابات میں بعض اوقات ایسے آلات استعمال کئے جاتے ہیں جن میں ربڑ کا ایک مثقب ڈایافرام لگا ہوتا ہے، لیکن یہ اس لئے قابلِ اعتراض ہیں کہ یہ رحم اور مہبل کے افرازات کو آزادی سے خارج ہونے سے روکتے ہیں۔ قیلہ مثانیہ کے خفیف اصابات کے لئے ہاج کا فرزجہ جس کے نچلے سرے پر ایک متعرض سلاخ لگا دی جاتی ہے مفید ہوتا ہے۔ اس امر کو جتنا بھی واضح کیا جائے کم ہے کہ قیلہ مثانیہ کے شدید اصابات کا موثر علاج صرف عملیہ ہی سے کیا جا سکتا ہے (دیکھو صفحہ 873)۔

سقوط کے ایسے اصابات جن میں مہبل کی احتباسی قوت ضائع ہو چکی ہو فرزجوں سے علاج کرنے کے لئے بالعموم غیر موزوں ہوتے ہیں، اور تقریباً تمام اصابات میں عملیتی تدابیر کا مشورہ دینا چاہیئے۔ گاہے گاہے ایسا بھی ہوتا ہے کہ مریضہ عملیہ کے لئے رضامند نہیں ہوتی، یا سن رسیدگی یا کسی دوسری وجہ سے جراحی علاج مناسب نہیں ہوتا۔ ایسی صورتِ حالات میں ربڑ کے "کروی" فرزجہ ("Ball" pessary) سے، جسے داخل کرنے کے بعد مریضہ خود اس میں ہوا بھر لیتی ہے یا نیپئیر کے فرزجہ (Napier pessary) سے یا اس کی کئی ایک ممکن الحصول مرممہ شکلوں میں سے کسی ایک سے میکانی سہارا دیا جا سکتا ہے۔

نیپئیر کا "پیالہ نما ڈنڈی دار" فرزجہ (Napier "cup and stem" pessary) (دیکھو شکل ۳۸۶) ایک موٹی اور خم پذیر ڈنڈی پر مشتمل ہوتا ہے جو اوپر کی طرف ربڑ کے ایک اتھلے پیالہ پر ختم ہوتی ہے۔ جب یہ داخل کر دی جاتی ہے تو عنق اس پیالہ پر جو اس کے موادات کے خارج ہونے کے لئے مثقب ہوتا ہے متمکن ہو جاتی ہے۔ ڈنڈی کا طول اتنا کافی ہوتا ہے کہ

اس کا نچلا سرا فرج سے باہر رہتا ہے۔ اس سرے میں سے ربڑ کے دو بند گزرتے ہیں اور ہر ایک کے سرے پر فیتے لگے ہوتے ہیں۔ موخر الذکر میں سے دو آگے کی طرف سے عانہ کے اوپر سے اور دیگر کی طرف سے سرینوں کے درمیان سے گذار کر کمر کے گرد کی پیٹی سے باندھ دئے جاتے ہیں۔ فیتوں کی تنیدگی کو ٹھیک کرنے سے ربڑ کے بندوں کے ذریعہ سے اس آلہ پر اوپر کی سمت میں لچکدار دباؤ پڑتا ہے۔ اس طرح رحم یا دیوار ہائے مہبل کا نزول باز رہتا ہے۔ اس آلہ کا استعمال صرف دن ہی میں کرنا چاہیئے، اور ہر شب اس کو علیحدہ کرنے کے بعد مہبلی نطول کا استعمال کرنا چاہیئے۔ اس آلہ کو دوسری دفعہ داخل کرنے سے پیشتر اسے جوش دیکر یا کاربالک ایسڈ کے ۵ فیصدی محلول یا

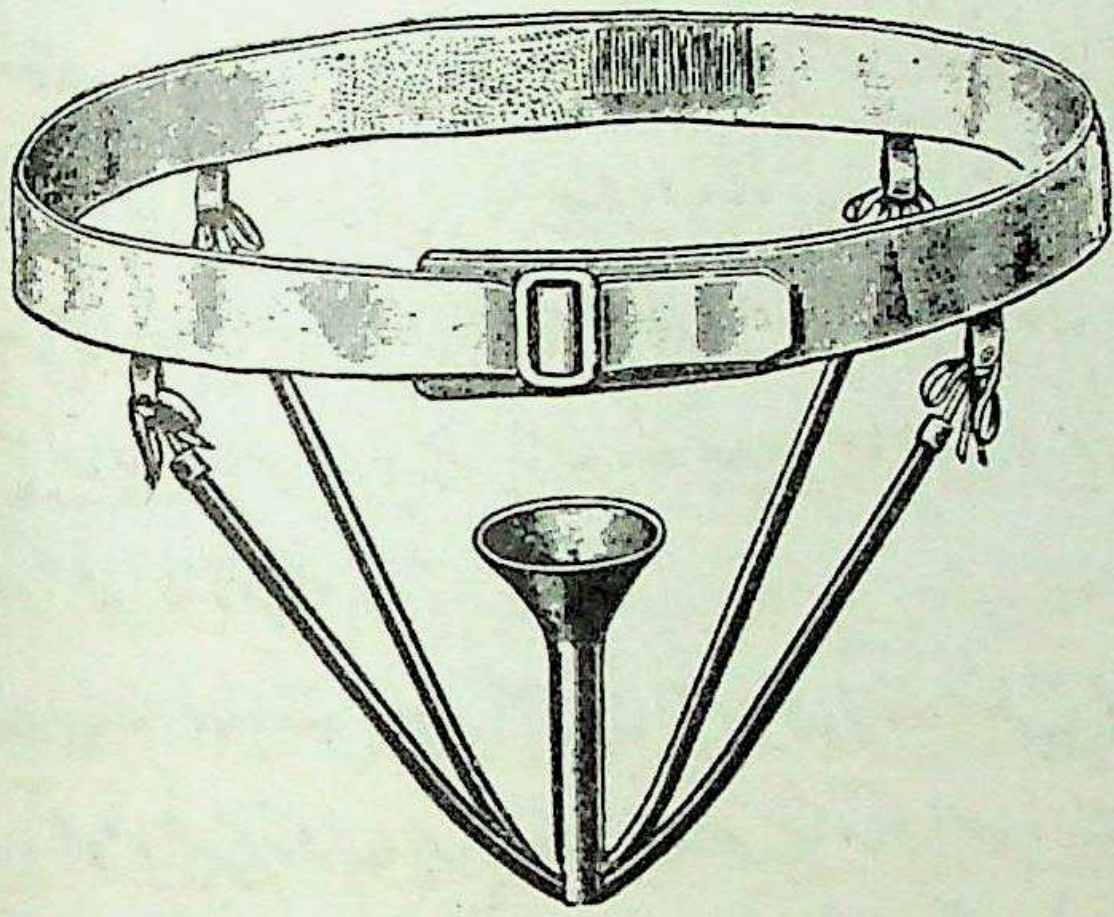

شکل ۳۸۶۔ نیپیئر کا فرجہ (Napier's pessary) سقوط کے لئے۔

”ڈٹال“ کے محلول میں ڈبو کر صاف کر لینا چاہیئے۔ ان احتیاطوں کی طرف توجہ نہ دینے سے خطرناک عفونتی پیچیدگیوں حتیٰ کہ مہبل کے تقرح کے پیدا ہونے کا اندیشہ ہوتا ہے۔

620 (۳) سقوط کے لئے جو جراحی ذرائع اختیار کئے جاتے ہیں وہ منجملہ دیگر امور کے مندرجہ ذیل طریقہ ہائے عمل پر مشتمل ہیں۔ (۱) مہبلی ترقیع (colpo-plasty) (مہبلی عجان دوزی : colpo-perineorrhaphy}۔ (۲) قیلہ مثانیہ کا علاج شافی۔ (۳) عنق کا بتر۔ (۴) لی فورٹ (Le Fort) کا عملیہ۔

ان عملیوں کا ذکر کسی آئندہ باب میں کیا گیا ہے، لیکن ان کے دواعی کا مختصر سا بیان یہاں درج کیا جاتا ہے۔ سقوط کے جراحی علاج میں سنین حال میں معتدبہ تغیر ہو چکا ہے جو بڑی حد تک اس سرپری کام کا نتیجہ ہے جو مانچسٹر سکول میں ارکیبالڈ ڈونیلڈ (Archibald Donald) اور ڈبلیو۔ ای فودرگل (W. E. Fothergill) نے کیا ہے، اور اس کام کی بنا وہ جدید خیالات ہیں جو احشائے حوض کو سہارا دینے والی ساختوں کے متعلق اس زمانہ میں قائم کئے گئے ہیں۔ اب یہ عام طور پر تسلیم کیا جاتا ہے کہ سقوط کے مختلف اقسام سے مکمل اور مستقل شفا ایسے ترقیعی عملیہ جات سے حاصل ہو سکتی ہے جو فرشِ حوض کے تنیدہ اور ندبی اجزا کی مرمت کے لئے تجویز کئے گئے ہیں۔ وسیع سقوطِ رحم تک کے اصابات میں بھی فرشِ حوض کے ترقیعی عملیہ جات کے ساتھ کسی شکمی طریقۂ عمل مثلاً بطنی تثبیت کا ملانا شاذ و نادر ہی ضروری ہوتا ہے۔ سقوطِ رحم کے لئے اکیلے شکمی عملیہ جات بے سود ہوتے ہیں، اور رحم براری بالکل غیر ضروری اور قابلِ مذمت ہے۔ سادہ ترین طریقۂ عمل عجان دوزی (perineorrhaphy) یعنی عجانی "جسم" کی مرمت ہے۔ اس عملیہ کی ضرورت تب ہوتی ہے جب کہ عجانی بافتوں کو معتدبہ ضرر پہنچ چکا ہو، یا دہنۂ مہبل اس قدر مرتخی ہو کہ اس کی احتباسی استعداد یا تو کم ہو گئی ہو یا ضائع ہو گئی ہو۔ عملیہ کا مقصد صرف یہ ہوتا ہے کہ مہبلی مخرج کی از سر نو تعمیر کی جائے اور اگر ضرورت ہو تو مبرزی عضلۂ عاصرہ کی مرمت کر دی جائے۔ جن اصابات میں مہبل کی موخر دیوار اور قنال مبرز سقوط یافتہ ہوتی ہے (قیلہ مستقیمیہ) ان میں تقطیع اوپر کی طرف اس حد تک کی جاتی ہے کہ یہ دونوں قنالیں ایک دوسری سے کافی دور تک الگ ہو جاتی ہیں۔ اسکے بعد رافعاتِ مبرز کو منکشف کر کے ٹانکے لگا دئے جاتے ہیں۔ اس وسیع عملیہ کو عام طور پر موخر مہبلی عجان دوزی (posterior colpo-perineorrhaphy) یا موخر مہبلی ترقیع (posterior colpo-plasty) سے تعبیر کیا جاتا ہے (دیکھو صفحہ 886)۔ قیلہ مثانیہ میں شفائے کلی کے لئے ایک خاص عملیہ کیا جاتا ہے (دیکھو صفحہ 873)۔ وسیع سقوطِ رحم کا علاج فرشِ حوض کی ترقیعی مرمت سے بہترین طور پر کیا جا سکتا ہے، جو فودرگل (Fothergill) کے بیان کردہ طریقہ سے یا اس کی کسی مرممہ صورت کے مطابق کی جاتی ہے (دیکھو صفحہ 879)۔ ایسے اصابات میں ایک وسیع عملیتی طریقۂ عمل ضروری ہوتا ہے جو منطول عنق کے بتر اور قیلہ مثانیہ اور مہبلی ترقیع کے علاجِ شافی پر مشتمل ہوتا ہے۔ جن عورتوں میں انقطاع الطمث کا زمانہ گزر چکا ہو ان میں یہ تدابیر اختیار کرنے کی بجائے لی فورٹ کا عملیہ کیا جاتا ہے (دیکھو صفحہ 884)۔ مہبلی عنق کے نطول کیلئے جو کچھ درکار ہوتا ہے وہ صرف بتر ہے۔ فوق مہبلی عنق کے نطول کا تدارک سقوط کے جز کی حیثیت سے

کر دیا جاتا ہے۔

جو عملیتی تدابیر سقوط کیلئے اختیار کئے جاتے ہیں ان کے مستقل نتائج اچھے ہوتے ہیں بشرطیکہ ابتدائی اتحاد واقع ہو جائے۔ اس میں کچھ شبہ نہیں کہ ندبات میں تنیدہ ہونے کی طرف کسی قدر میلان پایا جاتا ہے۔ لہٰذا اس امر کی توقع رکھتے ہوئے ترقیعی عملیہ جات کی انجام دہی میں اس حد سے تجاوز کر جانا چاہیئے جس کی ضرورت مقتضی ہو۔ جس دیوار کے تنیدہ ہونے کا سب سے زیادہ امکان ہوتا ہے وہ مہبل کی مقدم دیوار ہے لہٰذا قیلہ مثانیہ کے لئے جو عملیہ جات کئے جاتے ہیں ان سب کی تکمیل عجان دوزی سے کرنا چاہیئے تاکہ مرمہ مقدم دیوار کو نیچے سے بھی سہارا مل جائے۔

621

حصّہ سوم ۔ باب پنجم

فلوپی نلیوں کے امراض

(۱) انبوبی دویرے (۲) انبوبی التہاب

(۳) انبوبی نوبالیدیں

انبوبی دویرے اور رباطِ عریض کے دویرے

اس باب کا مطالعہ کرنے سے پہلے جس میں اُن دویروں کے پیچیدہ موضوع پر بحث کی گئی ہے جو فلوپی نلی کے سلسلہ میں پیدا ہوتے ہیں مطالعہ کنندہ کو تفصیلاتِ نمو کو دیکھ لینے کا ہم پُرزور مشورہ دیتے ہیں جن کا ذکر 73 تا 86 صفحات پر ہے۔

فلوپی نلی کے دویروں کی تقسیم مندرجہ ذیل طریقہ سے کی جا سکتی ہے۔

۱۔ مصلیتی "دویرے" (Serosal "cysts") جو تسدد کا نتیجہ ہوتے ہیں، مزمن التہاب کی کسی خفیف قسم سے پیدا ہوتے ہیں۔

(ا) کاذب دویرے یا منسع عروقِ لمف۔

(ب) باریطونی دویرے۔

۲۔ مخاطیتی دویرے (Mucosal cysts) یا نزدانبوبی دویرے (Paratubal cysts) جو اپنے محل سے ٹلے ہوئے مخاطیتی سر حلمہ سے مشتق ہوتے ہیں۔

۳۔ خلقی اصل کے دویرے۔

(ا) استسقائے نزدانبوبہ (Hydroparasalpinx)۔
(ب) استسقائے انبوبۂ زائد۔
(ج) استسقائے انبوبۂ زائد کے مماثلات (پیش گردی: pronephric)۔
(د) مارگینی کا کیسہ (Hydatid of Morgagni)۔
(ر) جھالروں کے دویرے (Fimbrial cysts)۔
(س) نزدانبوبی دویرے (Parovarian cysts)۔
(ص) کوبلٹ کی نلیوں کے دویرے۔

۴۔ انحطاطی دویرے۔

دویری لیفی مخاطی سلعہ (Cystic fibromyxoma)۔

۵۔ طفیلی اصل کے دویرے

قنفذی دویرے (Echinococcal cysts)۔

۱۔ مصلیتی دویرے۔ (ا) کاذب دویرے۔ بڑے بڑے حوضی سلعات کے اصابات میں لمفی تسدد کی وجہ سے بعض اوقات نلیوں پر چھوٹے چھوٹے بے ڈول پھپھولے بن جاتے ہیں۔ جب ان حصوں کو قطع کیا جاتا ہے تو یہ پھپھولے بیٹھ جاتے ہیں اور رلمف میلیت سے غائب ہو جاتا ہے۔ یہ صادق دویرے نہیں۔

(ب) باریطونی دویرے۔ بعض اوقات چھوٹے چھوٹے تحت مصلی آبلے پائے جاتے ہیں جو موتی کی طرح سفید اور چمکدار ہوتے ہیں، اور کسی حد تک دربونوں سے مشابہ ہوتے ہیں۔ یہ نلی کو علیحدہ کرنے کے بعد بھی برقرار رہتے ہیں۔ ان کے متعلق یہ کہا جاتا ہے کہ یہ باریطونی طبقہ کی زیر بالیدوں میں دویری تغیرات کے واقع ہونے سے پیدا ہوتے ہیں جو خفیف قسم کے التہاب (التہاب باریطون) سے رونما ہوتے ہیں۔ (دیکھو شکل ۳۸۷)۔ بہرحال یہ یاد رکھنا چاہیے کہ یہ ان اصابات میں بھی اکثر دیکھنے میں آتے ہیں جن میں کسی التہابی ضرر کی شہادت موجود نہیں ہوتی اور جن میں یہ یقین کرنا مشکل ہوتا ہے کہ ان کے بننے میں التہاب بھی کچھ حصہ لیتا ہے۔

۲۔ مخاطیتی دویرے (Mucosal cysts) یا نزدانبوبی دویرے (Paratubal cysts)

(دیکھو شکل ۳۸۷)۔ مزمن انبوبی التہاب میں اور خاص کر اس قسم میں جو "مزمن کریبچی التہاب انبوبہ" کے نام سے مشہور ہے۔ انبوبی مخاطیہ کے حصّے دباؤ پڑنے سے درونہ میں سے عضلیہ میں پہنچ جاتے ہیں، اور یہاں ان سے سرحلمی جراب بن جاتے ہیں۔ ان فضاؤں میں جن کا استر سرحلمہ کا ہوتا ہے

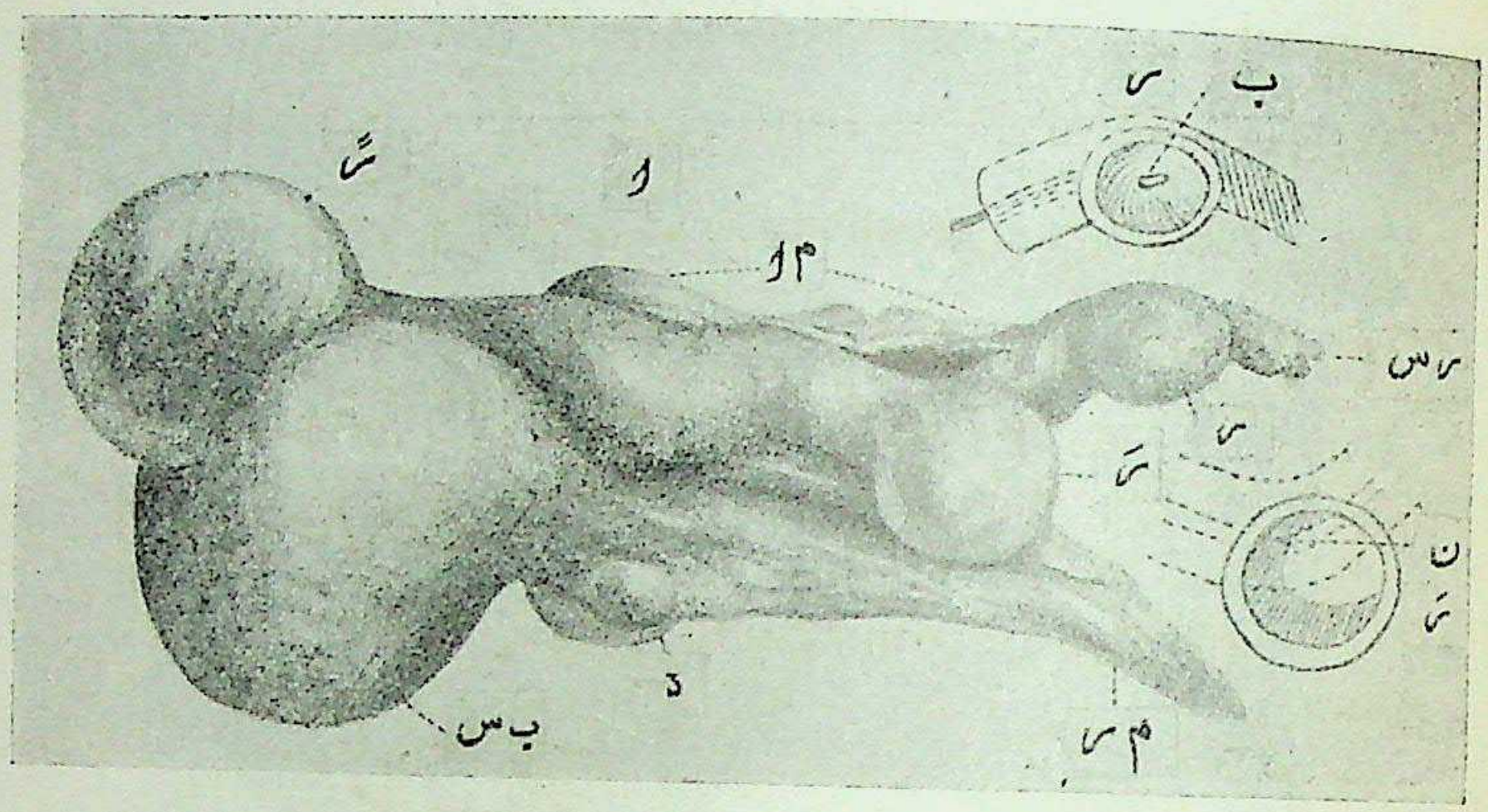

شکل ۳۸۷۔ مخاطیتی دویرے (Mucosal cysts)۔ دائیں طرف کا انبوبی اجتماع پیم (pyosalpinx) جو مخاطیتی یا نزدانبوبی دو دویروں سا اور سٗا کو ظاہر کرتا ہے۔ اوپر کے درنشاندہ میں ایک موٹا بال ب دویرہ سا میں سے نلی کے درونہ میں گذارا گیا ہے۔ نیچے کے درنشاندہ میں نقطہ ن پر اس ندبہ کا محل دکھایا گیا ہے جو دویرہ سٗا میں موجود ہے، اور جس مقام پر یہ پہلے نلی کے درونوں سے ربط رکھتا تھا۔ ر س، نلی کا رحمی سرا۔ م سا، بیضی رباط۔ م ل، ماساریقائے انبوبہ۔ سگا مصلیتی دویرہ۔ ب س، نلی کا بُعدی سرا۔

بعض اوقات دویری انحطاط پیدا ہوجاتا ہے۔ اور جب ان کا تعلق انبوبی درونہ سے قائم ہوتا ہے تو یہ بھی اسی سیال سے پُر پائی جاتی ہیں جو نلی میں موجود ہوتا ہے۔ ان دویروں کا استر کبھی سرحلمہ کا ہوتا ہے، لیکن موخرالذکر کی جگہ اکثر اریجی بافت موجود ہوتی ہے۔ نزدانبوبی دویرہ میں مخاطیتی سرحلمی

انبوبی دیوار کے کچھ حصہ کو مکتنف کر دیتا ہے۔

۳۔ **خلقی اتصل کے دویرے۔** باہر کی طرف کے پیش گردی قطعہ اور بقیہ نلی کے مقام اتصال پر مندرجہ ذیل نقائص نمو کے واقع ہونے کا احتمال ہوتا ہے۔

۱۔ زائد نلی کا تکون جس کا ایک بالکل الگ دہنہ ہوتا ہے۔

۲۔ ایک بے ساقچہ دہنے کا تکون۔

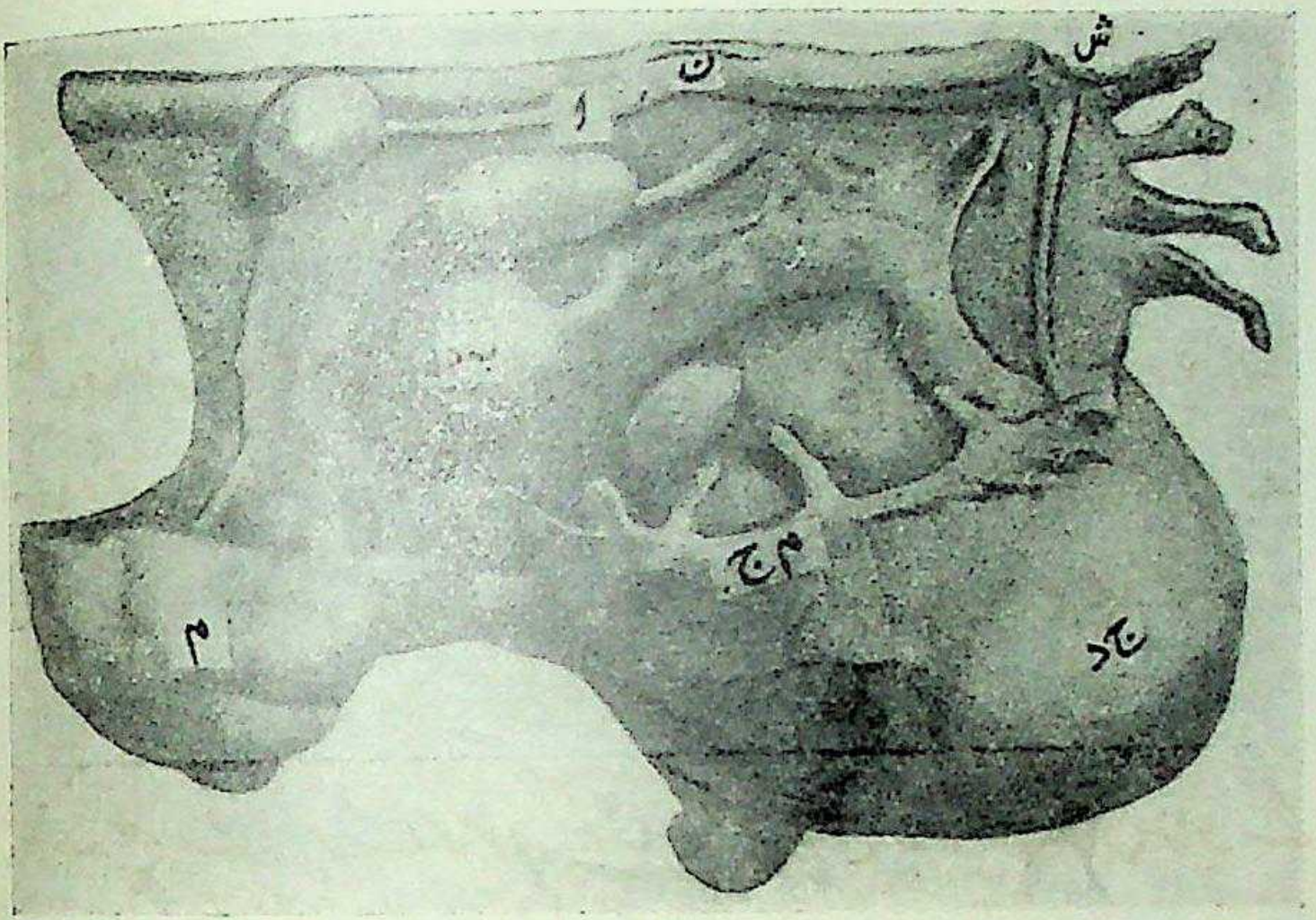

شکل ۳۸۸۔ استسقائے نزدانبوبہ (Hydroparasalpinx)- دایاں زائدہ جس میں ن فلوپی نلی کو ظاہر کرتا ہے۔ ش، شکمی دہنہ۔ ا، استسقائے نزدانبوبہ۔ ب د، ساقچہ دار بیضی دویرہ۔ م ج، بیضی جھالر۔ م، بیض کا حصہ۔ ج د، جھالر کا دویرہ (شبکۂ خصیہ کا دویرہ: rete-testis cyst)-

۳۔ بعد میں زائد نلی کے استسقائے انبوبہ کا تکون۔ 623

۴۔ ایک سادہ دویرہ کا تکون جس کا استر قصیر القامت کبھی سر حلمہ کا ہوتا ہے اور جو نلی کے درونہ سے کبھی بھی ربط نہیں رکھتا (یہ استسقائے انبوبۂ زائد کا مماثل ہے) (دیکھو شکل ۳۸۸ ا)۔

(ا) استسقائے نزدانبوبہ (Hydroparasalpinx)- اس

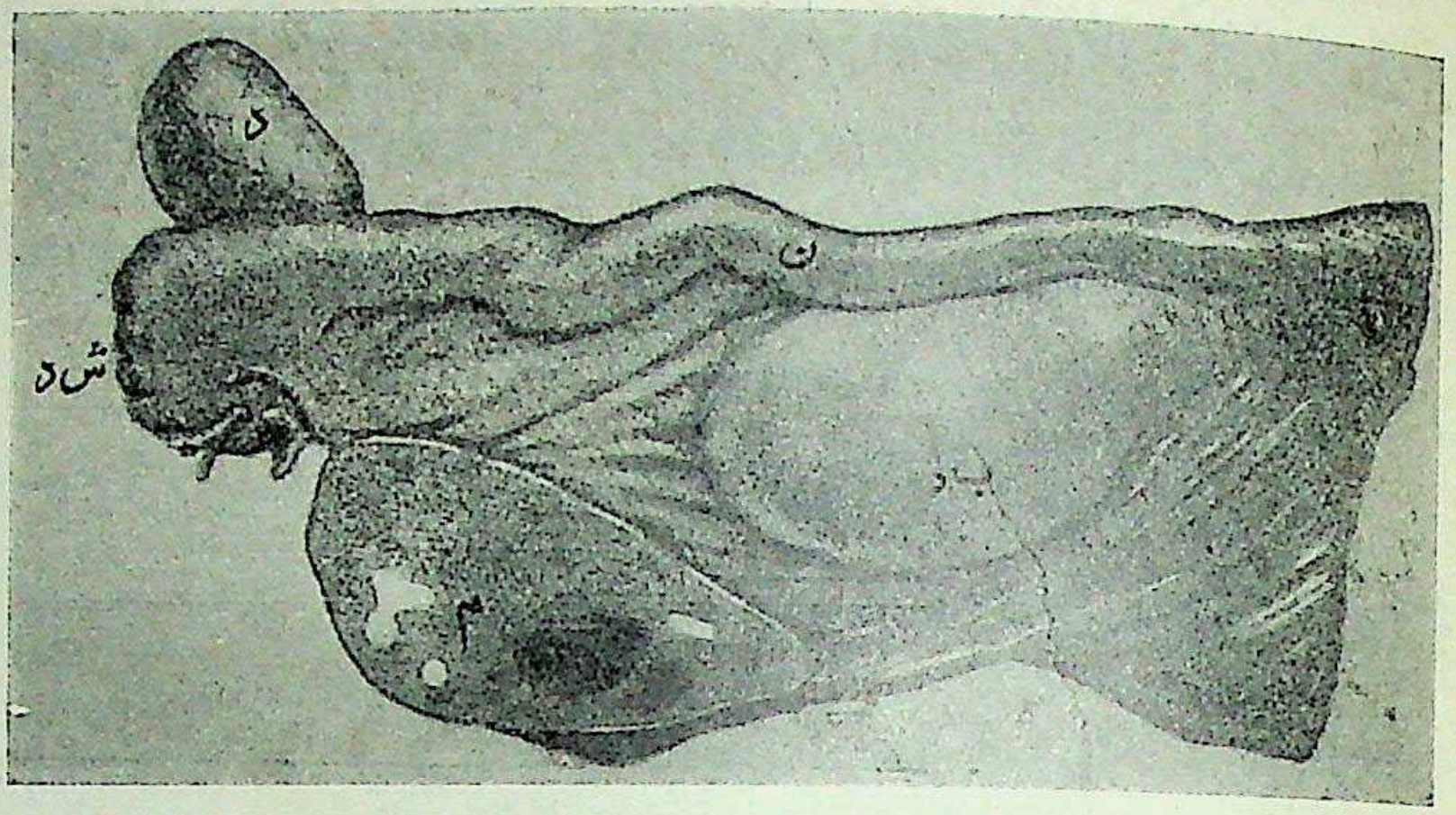

شکل ۳۸۹ - بایاں زائدہ، موخر منظر - ش د شکمی دہنہ - د، دویرہ جو نلی کے انتفاخی حصہ میں واقع ہے - ن، نلی - م، بیض - ب د، بربیضی دویرہ - دویرہ د استسقائے انبوبۂ زائد کا مماثل ہے (دیکھو متن) -

نام سے وہ چھوٹے چھوٹے دویرے موسوم کیئے جاتے ہیں جو نلی سے ایک ٹھوس ساقچہ کے ذریعہ سے پیوستہ ہوتے ہیں (دیکھو شکل ۳۸۸، ا) - اگرچہ یہ دویرے بیّن طور پر ملری الاصل ہوتے ہیں، لیکن ان کی استری غشا کے خواص ان ساقچہ دار دویروں کی غشا کے مشابہ ہوتے ہیں جو زیادہ کثیر الوقوع ہیں اور ولفی نظام سے پیدا ہوتے ہیں (دیکھو شکل ۳۸۸، ب د) -

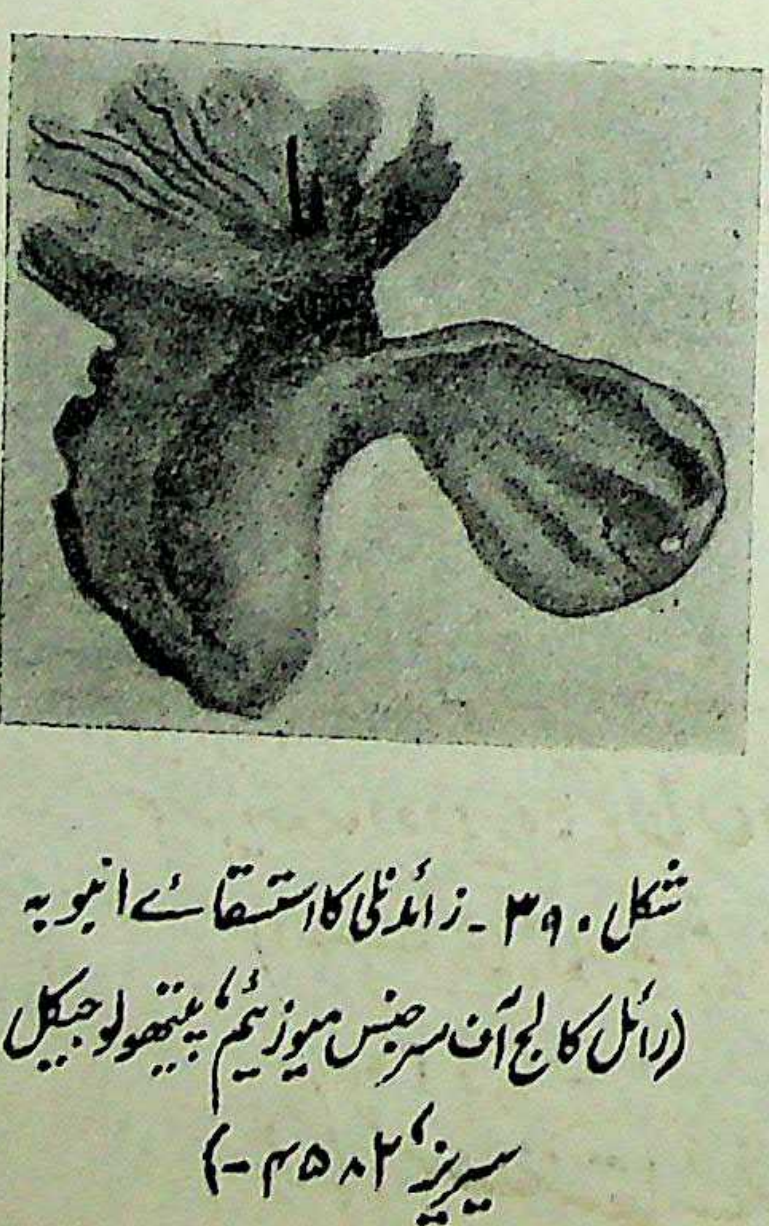

شکل ۳۹۰ - زائد نلی کا استسقائے انبوبہ (رائل کالج آف سرجنس میوزیم، پیتھولوجیکل سیریز، ۴۵۸۲) -

(ب) استسقائے انبوبۂ زائد

(Accessory Hydrosalpinx)

(دیکھو شکل ۳۹۰) - ہینڈلے نے یہ ثابت کیا ہے کہ زائد نلی میں اس کے شکمی دہنہ کے بند ہو جانے سے، اور اسکے اس حصہ میں بل پڑ جانے سے جس سے یہ اصلی

نلی سے ملی ہوتی ہے دویرہ پیدا ہو جاتا ہے۔ مزید برآں بیل (Bell) نے یہ ثابت کیا ہے کہ اس قسم کے دویرہ کے ابعاد بعض اوقات اتنے بڑے ہو جاتے ہیں کہ اسے سریری طور پر اہم بنا دیتے ہیں۔ یہ ساختیں غالباً مغارۂ انبوبہ (antrum tubæ) ہی ہیں جس کا ذکر ریڈرر (Rœderer) اور منٹگمری (Montgomery) نے کیا ہے۔

(ج) استسقائے انبوبۂ زائد کے مماثلات۔ یہ مجرد دویرے ہیں جو اسی جگہ پر پائے جاتے ہیں جس پر زائد انبوبات پائے جاتے ہیں یعنی انتفاخ کی بالائی سطح پر (شکل ۳۸۹)۔ ان کا محل وقوع وہی ہوتا ہے جس پر پیش گردی قطعہ بقیہ نلی سے متحد ہوتا ہے۔ ان میں اور زائد نلی کے استسقائے انبوبہ میں یہ فرق ہوتا ہے کہ (۱) ان کا درونہ انبوبہ سے کبھی ملا نہیں ہوتا، (۲) ان پر ثنیہ دار مخاطی شکن نہیں ہوتے۔ اور ان کا استر کبھی سر حلمہ کی واحدۃ پر مشتمل ہوتا ہے، (۳) یہ اپنے مماثل عادی استسقائے انبوبۂ زائد کی نسبت جس کا نمو زیادہ ترقی یافتہ ہے بہت زیادہ کثرت سے پائے جاتے ہیں۔ 624

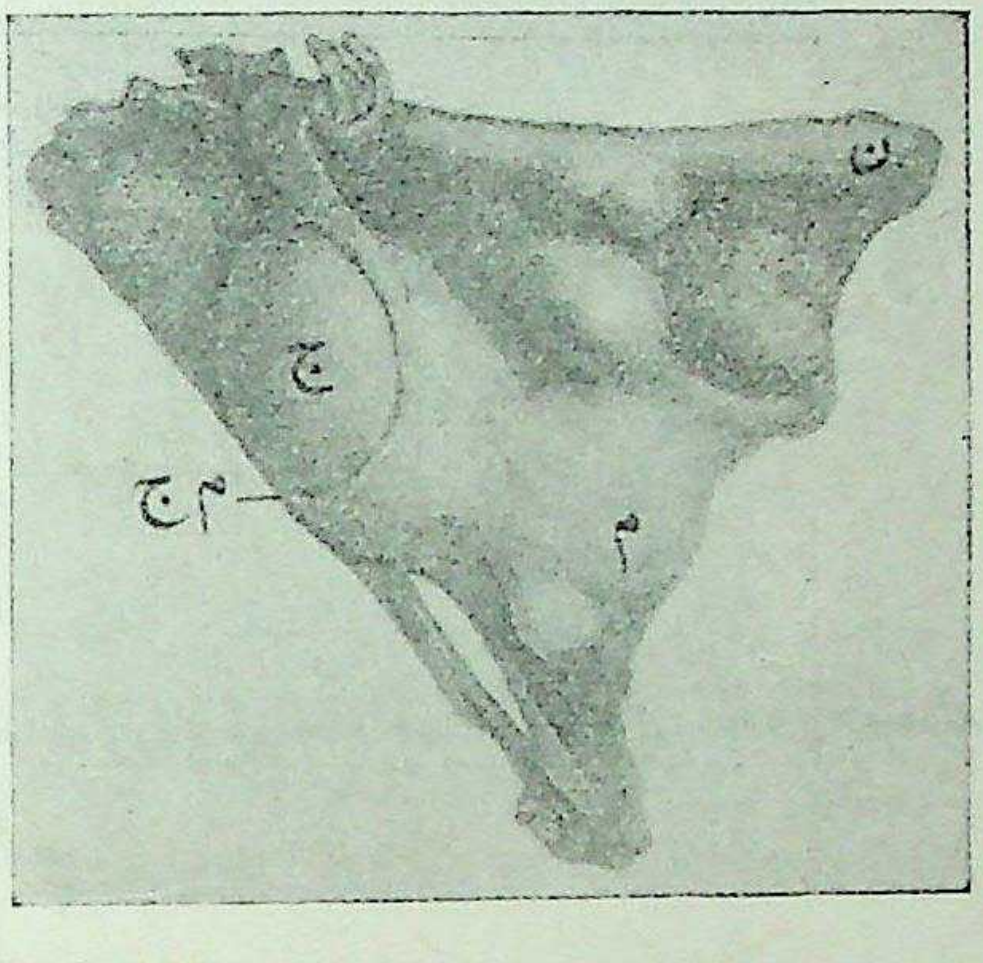

شکل ۳۹۱۔ جھالر کا دویرہ۔ بایاں اذہ، موخر منظر۔ ج، جھالر کا دویرہ۔ (شبکی خصیتی دویرہ)۔ ن، نلی۔ م ج، مبیض کی جھالر۔ م، مبیض۔

(د) مارگینی کا کیسہ

(Hydatid of Morgagni)۔

مارگینی کا کیسہ ایک مرممہ بیضی جھالر ہے۔ اس ساخت میں بعض اوقات استسقاء پیدا ہو جاتا ہے جس سے دویرہ بن جاتا ہے جکی جسامت مختلف ہوتی ہے۔ چھوٹے چھوٹے دویرے اکثر پائے جاتے ہیں، لیکن بڑے دویرے نادر الوقوع ہیں۔ چونکہ مارگینی کے کیسہ کے دویرے انبوبی جھالروں سے پیدا ہوتے ہیں اس لئے ان کی اصل کو پیش گُردی (pronephric) سمجھنا چاہئے کیونکہ نلیوں کا جھالر دار سرا پیش گردہ سے پیدا ہوتا ہے۔

(ہ) جھالر کے دویرے اور شبکی خصیتی دویرے (Rete-testis Cysts)۔

نوجوان مریضوں میں بعض اوقات چھوٹے چھوٹے انیبیبات کے ایک مجموعہ کا سُراغ لگایا جاسکتا ہے جو مبیض کے نافیہ سے لیکر فلوپی نلی کی مبیضی جھالر کے ممر کے ساتھ اوپر اور باہر کی طرف کو جاتا ہے۔ یہ انیبیب مرد کے شبکۂ خصیہ (rete-testis) کے متماثلات ہیں جو عورت میں پائے جاتے ہیں۔ ان سے دویرے پیدا ہوسکتے ہیں۔ اور چونکہ یہ مبیضی جھالر کے بہت قریب ہوتے ہیں اسلئے

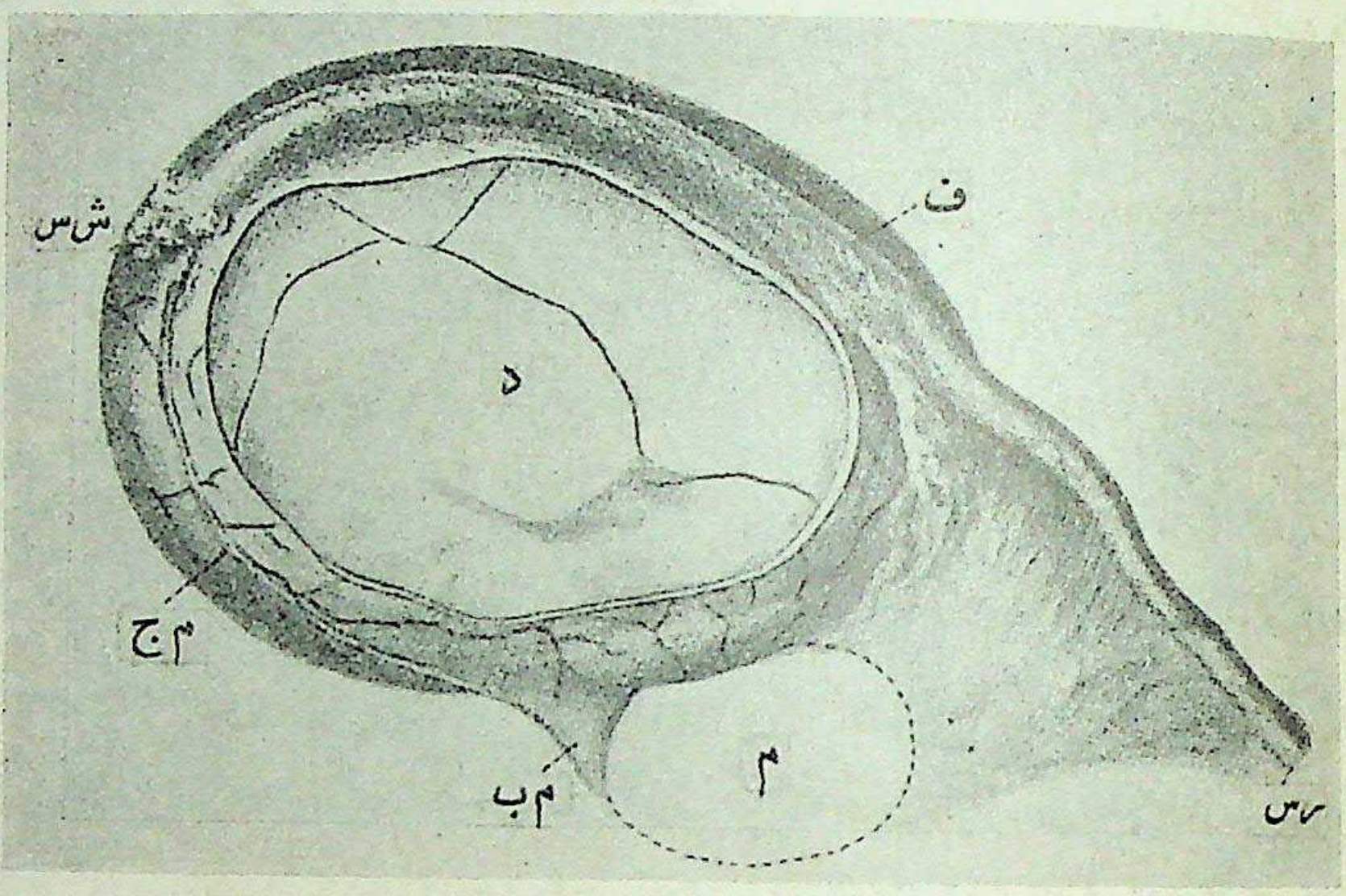

شکل ۲۹۲۔ جھالر کا دویرہ (Fimbrial Cyst)۔ دایاں زائدہ۔ دویرہ کے ساتھ مبیض کا صرف ایک چھوٹا سا حصّہ (م ب) دور کیا گیا تھا۔ ف ' فلوپی نلی۔ ش س ' نلی کا شکمی سرا۔ ر س ' نلی کا رحمی سرا۔ م ج ' مبیض کی جھالر۔ م ب ' مبیضی بافت۔ م ' مبیض کا محل۔ د ' دویرہ جو اس لئے کھول دیا گیا ہے کہ اسکے مشمولات جو فارمیلین سے جم گئے ہیں دکھائی دیں۔

625 ان کو جھالر کے دویرے کہا جاسکتا ہے۔ یہ جھالر سے پیدا نہیں ہوتے لیکن انبوبی دویروں کی جماعت بندی میں ان کو شامل کرنا مناسب ہے۔ جھالر کے دویرے بر مبیض (epoöphoron) اور جانبی مبیض (paroöphoron) کے دویروں کی طرح رباط عریض میں واقع ہوتے ہیں۔ اور یہ اس رباط کے سب سے خارجی حصہ میں پائے جاتے ہیں' اور مبیضی جھالر ان کے اوپر تنیدہ ہوتی ہے

(دیکھو شکل ۳۹۱)

کبھی یہ نظریہ بھی عام طور پر تسلیم کیا جاتا تھا، کہ رباط عریض کے وہ تمام دویرے جو سریری اہمیت اختیار کرنے کی حد تک بڑھ جاتے ہیں جار المبیضی (parovarian) ہوتے ہیں، اور یہ پر مبیض یا روزنملر (Rosenmüler) کے عضو سے پیدا ہوتے ہیں۔ کیتھ (Kieth) نے یہ ثابت کیا ہے کہ یہ نظریہ غلط ہے اور یہ بھی ثابت کیا ہے کہ اس قسم کے دویرے ان نموی آثار سے پیدا ہوتے ہیں جو فلوپی نلی کی جھالروں کے قرب وجوار میں پائے جاتے ہیں۔ لہٰذا یہاں جھالر کے دویرہ (fimbrial cyst) کی اصطلاح سے وہ دویرے موسوم کئے گئے ہیں جو پہلے جار المبیضی (parovarian) کے نام سے بیان کئے جاتے تھے۔

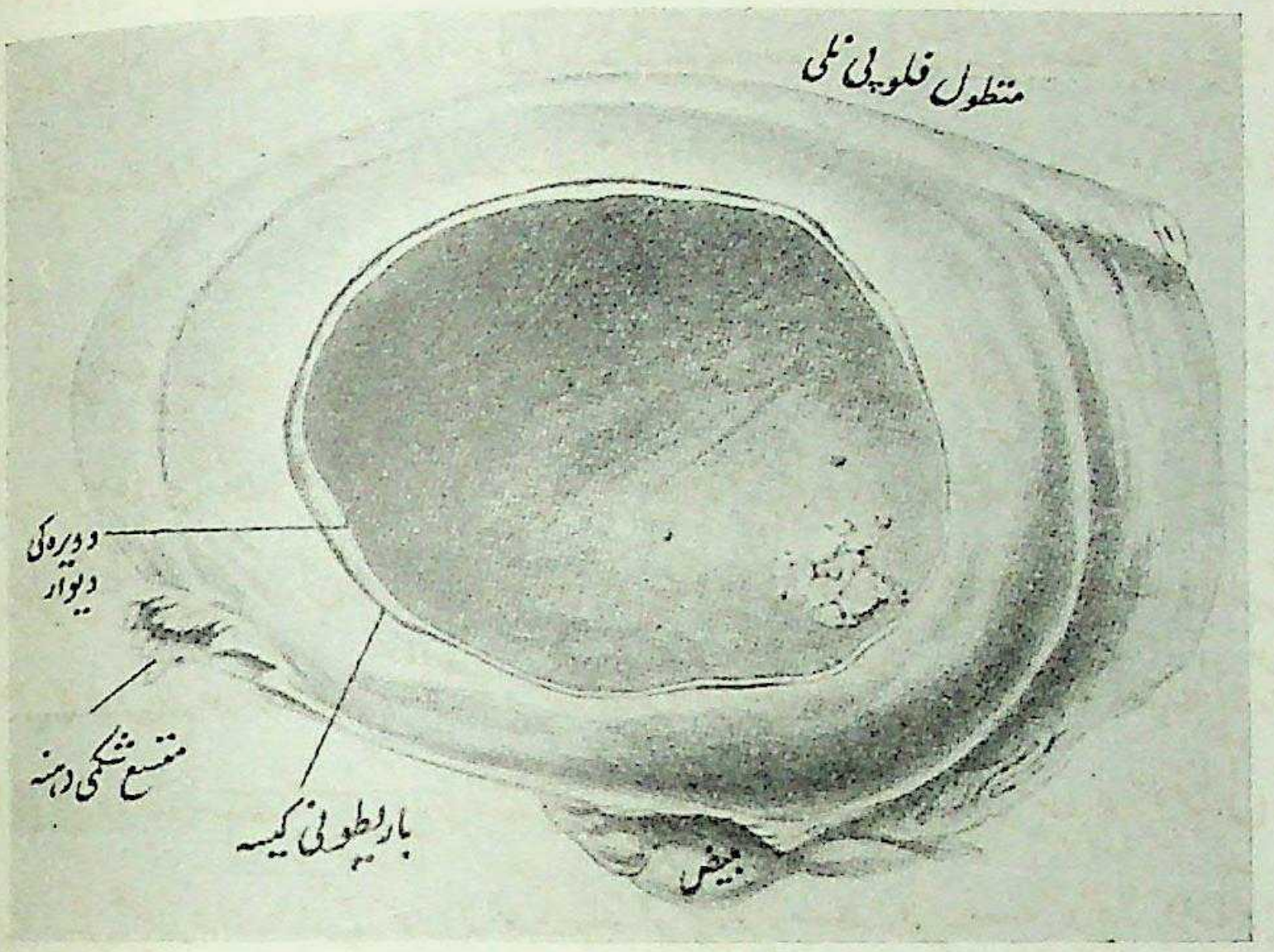

شکل ۳۹۳- جھالر کا دویرہ (Fimbrial Cyst) (رائل کالج آف سرجنز میوزیم)۔ فلوپی نلی دویرہ کی چوٹی پر تنی ہوئی ہے اور یہ دویرہ ماسا ریقائے انبوبہ میں واقع ہے۔ مبیض اُس جانب سے مخالف جانب پر واقع ہے جس پر یہ نلی واقع ہے۔ مبیض کی جھالر بہت منطول ہے۔ دویرہ کی دیوار کی اندرونی سطح پر حلیمی سلعات کا ایک گروہ موجود ہے۔

مبدا۔ نلی کی مبیضی جھالروں کا کچھ حصّہ تناسلی جید (genital ridge) سے بنتا ہے۔ اور نوزائیدہ بچہ میں اس میں مبیضی بافت کا کچھ حصہ موجود ہوتا ہے جو نافچہ کے ساتھ مسلسل ہوتا ہے۔ مریضوں کی ایک بڑی تعداد میں مبیض کی جھالر کے نزدیک ایک یا ایک سے زائد چھوٹے چھوٹے دوریے پائے جاتے ہیں، ایسی ساختیں مرد کے شبکہ خصیہ (rete-testis) کے مماثلات میں نشو ونما پاتی ہیں (کیتھ)۔ کیتھ نے تجہیزات کے ایک سلسلہ میں نشو ونما کے وہ تمام مدارج دکھائے ہیں جو جھالر کے ان چھوٹے چھوٹے دویروں سے بڑے بڑے سلعات کے بننے میں دیکھنے میں آتے ہیں۔ چھوٹے چھوٹے جار المبیضی دویروں سے اسی طرح نشو ونما پاکر بڑے بڑے سلعات کا بننا کبھی ثابت نہیں کیا گیا۔

خصائص۔ جھالر کے دویروں کی جسامت مختلف ہوتی ہے، اور یہ چھوٹے چھوٹے ابعاد سے لیکر بہت بڑے سلعات تک پائے جاتے ہیں۔ یہ رباطِ عریض کی تہوں کے درمیان بڑھتے جاتے ہیں، 626 اور اسکی باریطونی شکنوں کو کھول دیتے ہیں، اور قلوپی نلی انکی بالائی سطح پر محراب کی طرح خمیدہ ہوجاتی ہے اور اسکا طول بڑھ جاتا ہے۔ نلی کا دہنہ دویرہ کی بیرونی سطح سے چپکا ہوتا ہے، اور مبیض کی وہ جھالر جو انبوبی دہنہ سے مبیض کی طرف کو جاتی ہے دویرہ کی دیوار پر تنیدہ ہوجاتی ہے۔ مبیض بالعموم بالکل علیحدہ اور واضح الحدود ہوتا ہے، مگر جب بڑے دویرے موجود ہوں تو یہ بہت پتلا ہوجاتا ہے، اور ان کی دیواروں میں مل جاتا ہے۔

جھالر کے دویرہ کا ساقچہ رباط عریض کے اس حصہ سے بنا ہوتا ہے جس میں دویرہ موجود نہیں ہوتا۔ اس سے یہ نتیجہ حاصل ہوتا ہے کہ ساقچہ محض ان دویروں میں ہوتا ہے جو جسامت میں نسبتہً چھوٹے ہوتے ہیں (دیکھو شکل ۳۹۲)، کیونکہ جب دویرے اتنے بڑے ہوتے ہیں کہ ان سے رباط عریض کے باریطونی شکنوں کے درمیان کی سب فضا پُر ہوجاتی ہے، تو یہ بے ساقچہ ہو جاتے ہیں۔

دویرہ یک خانہ دار ہوتا ہے، اور اس کی دیوار بہت پتلی مگر نسبتہً مضبوط ہوتی ہے، اور یہ حاصر باریطون سے اچھی طرح سے چپکی ہوتی ہے۔ اندرونی سطح سوائے اسکے کہ گاہے گاہے اس پر چند حلیمی سلعات (papillomata) موجود ہوتے ہیں (دیکھو شکل ۳۹۳) صاف ہوتی ہے۔ خردبین سے امتحان کرنے پر دیوار اتصالی بافت اور عضلی ریشوں پر مشتمل پائی جاتی ہے، اور اس کا استر ستونی سر حلمہ کا دکھائی دیتا ہے (دیکھو شکل ۳۹۴)۔ مشمولات ایک صاف قلوی سیال پر مشتمل ہوتے ہیں، جو تقریباً یا بالکل بے رنگ ہوتا ہے، اور اسکی کثافت اضافی کم ہوتی ہے

(۱۰۰۴ تا ۱۰۰۶) - اس میں البیومن کا خفیف سا شائبہ موجود ہوتا ہے، علاوہ ازیں کاذب مخاطین (pseudomucin) بھی شاذ و نادر پائی جاتی ہے - فارمیلین (formalin) کے محلول میں ڈالنے سے یہ منجمد ہو جاتا ہے (دیکھو شکل ۳۹۲) -

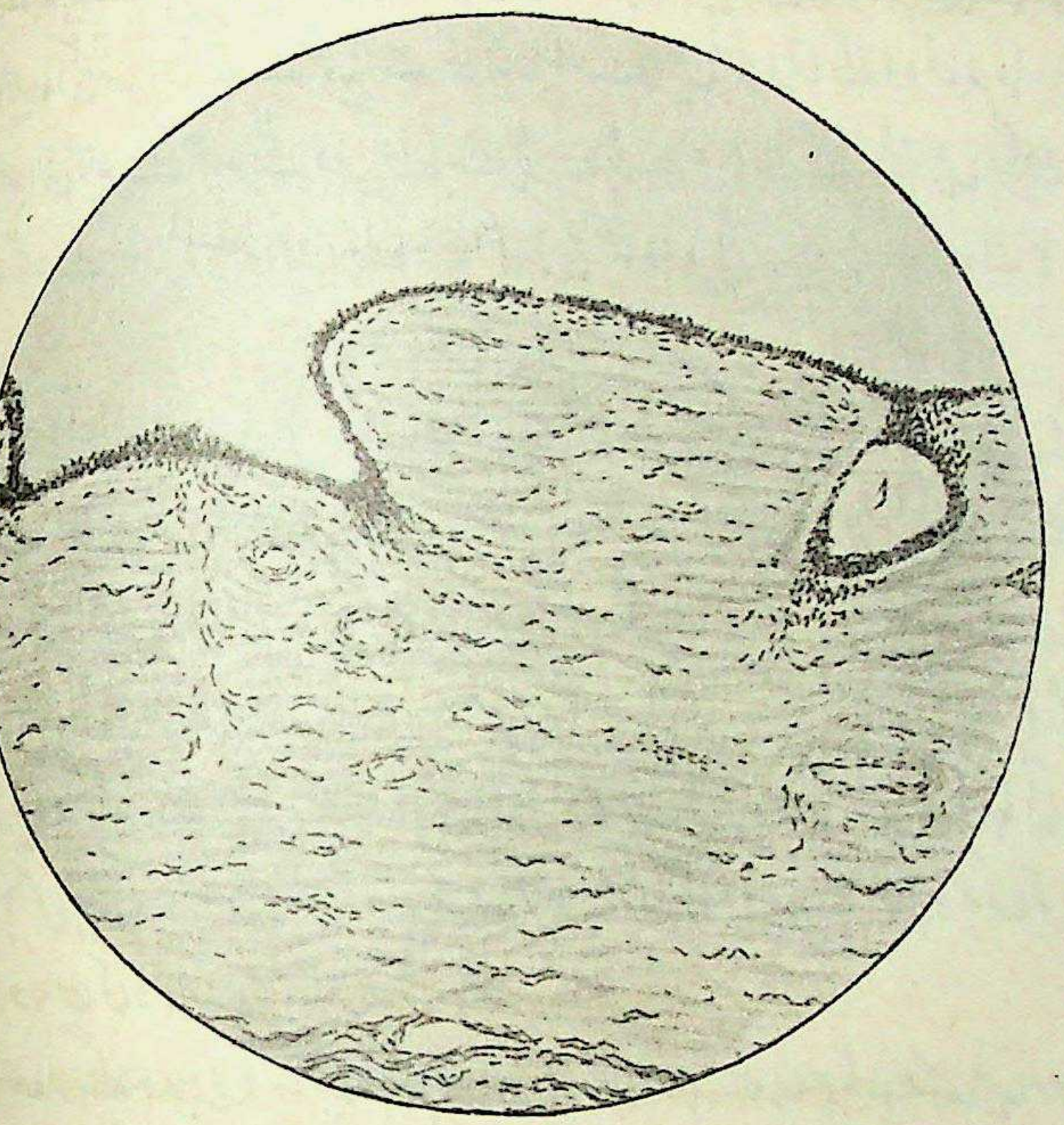

شکل ۳۹۴ - جھالر کا دویرہ (Fimbrial Cyst) - اس تراش سے یہ ظاہر ہوتا ہے کہ سر حلمی استر ناقص ہے اور یہ مکعبی خلیات پر مشتمل ہے جو بخوبی محفوظ نہیں رہے - ا' استری سر حلمہ ہے جو دو لیفی حلمی سلعات کے مل جانے سے صرف اندر آگیا ہے -

سریری خصائص - جھالر کے دویرے سن بلوغ سے پیشتر شاذ کبھی پیدا نہیں ہوتے - یہ بہت آہستہ آہستہ بڑھتے ہیں، اور بعض اوقات خطرناک علامات پیدا کئے بغیر ہی کئی سال تک موجود رہتے ہیں -

بڑے بڑے دویرے رباط عریض کو کھول دینے کے بعد نیچے کی طرف بڑھتے ہیں، اور گرد مہبلی اور گرد مستقیمی اتصالی بافتوں میں گھس جاتے ہیں۔ اور رحم کو اوپر کی اور آگے کی طرف کو یا ایک جانب کو دھکیل دیتے ہیں۔ مزید برآں یہ باریطون کو بھی اوپر اٹھا دیتے ہیں، اور ماساریقائے قولون (mesocolon) اور ماساریقائے اعور (mesocæcum) کو کھول کر اس پس باریطونی راستہ سے شکم کے بالائی حصہ میں پہنچ جاتے ہیں۔ 627

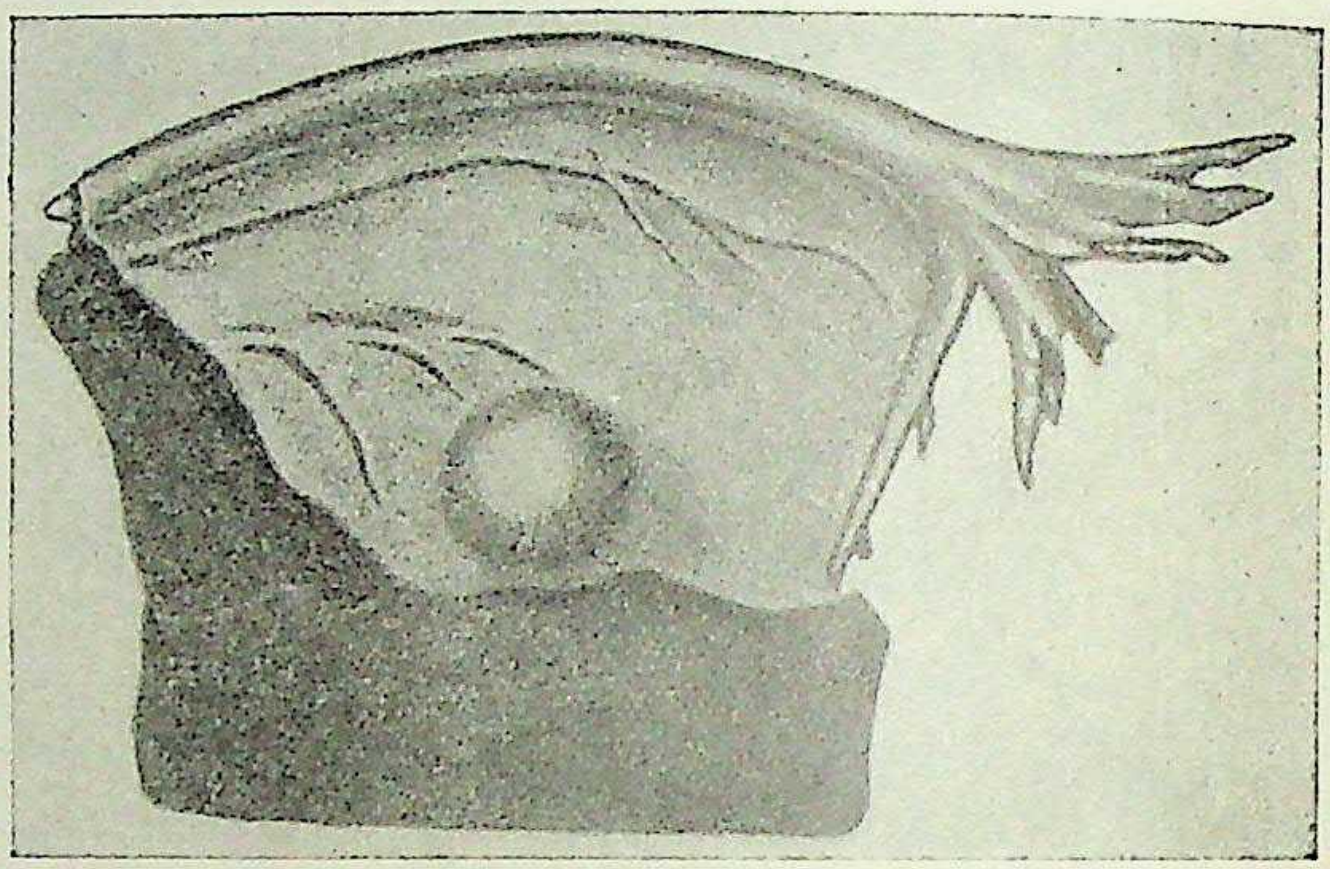

شکل ۳۹۵۔ جارالمبیضی دویرہ (Parovarian Cyst)۔ یہ دویرہ برمبیض (Epoöphoron) میں پیدا ہوا ہے جو جارالمبیض (parovarium) یا عضو روزنملر کے نام سے بھی موسوم ہے (دیکھو صفحہ 77)۔ (ڈورین۔)

چونکہ جھالر کے دویرے اور حلیمہ دار مبیضی دویرے (papilliferous ovarian cysts) دونوں رباط عریض میں پائے جاتے ہیں لہٰذا یہ بالیدیں خاصکر اسلئے کہ جھالر کے دویروں میں کبھی کبھی حلیمی سلعی (papillomatous) بالیدیں بھی پائی جاتی ہیں (دیکھو شکل ۳۹۳) ایک دوسرے سے خلط ملط کی جاسکتی ہیں۔ جھالر کے دویرے معہ اپنے دروں دویری حلیمی سلعات کے لازمی طور پر سلیم ہوتے ہیں، مگر حلیمہ دار مبیضی دویروں میں اکثر خبیث صفات پائے جاتے ہیں۔

(س) **نزدانبوبی دویرے (Parovarian Cysts) (برمبیضی دویرے (Epoöphoronic Cysts :)**۔ برمبیض کی قنالیں مدوّر عضلی ریشوں سے بنی ہوتی ہیں، اور

ان کا استر ہدبہ دار سرحلمہ کا ہوتا ہے۔ ان میں سے ایک قنال نشو و نما پاکر دویرہ کی شکل اختیار کر لیتی ہے، اور کبھی کبھی کئی ایک قنالیں دویروں میں تبدیل ہو جاتی ہیں۔ یہ دویرے بالعموم بہت چھوٹے ہوتے ہیں (دیکھو شکل ٣٩٥) مگر بعض اوقات یہ اتنے بڑے ہو جاتے ہیں کہ ان کی جسامت جھاڑ کے بڑے دویرہ کے برابر ہو جاتی ہے۔ ایسے دویرے بالعموم ربیبض کے انتصابی انبیبیب میں پیدا ہوتے ہیں اور

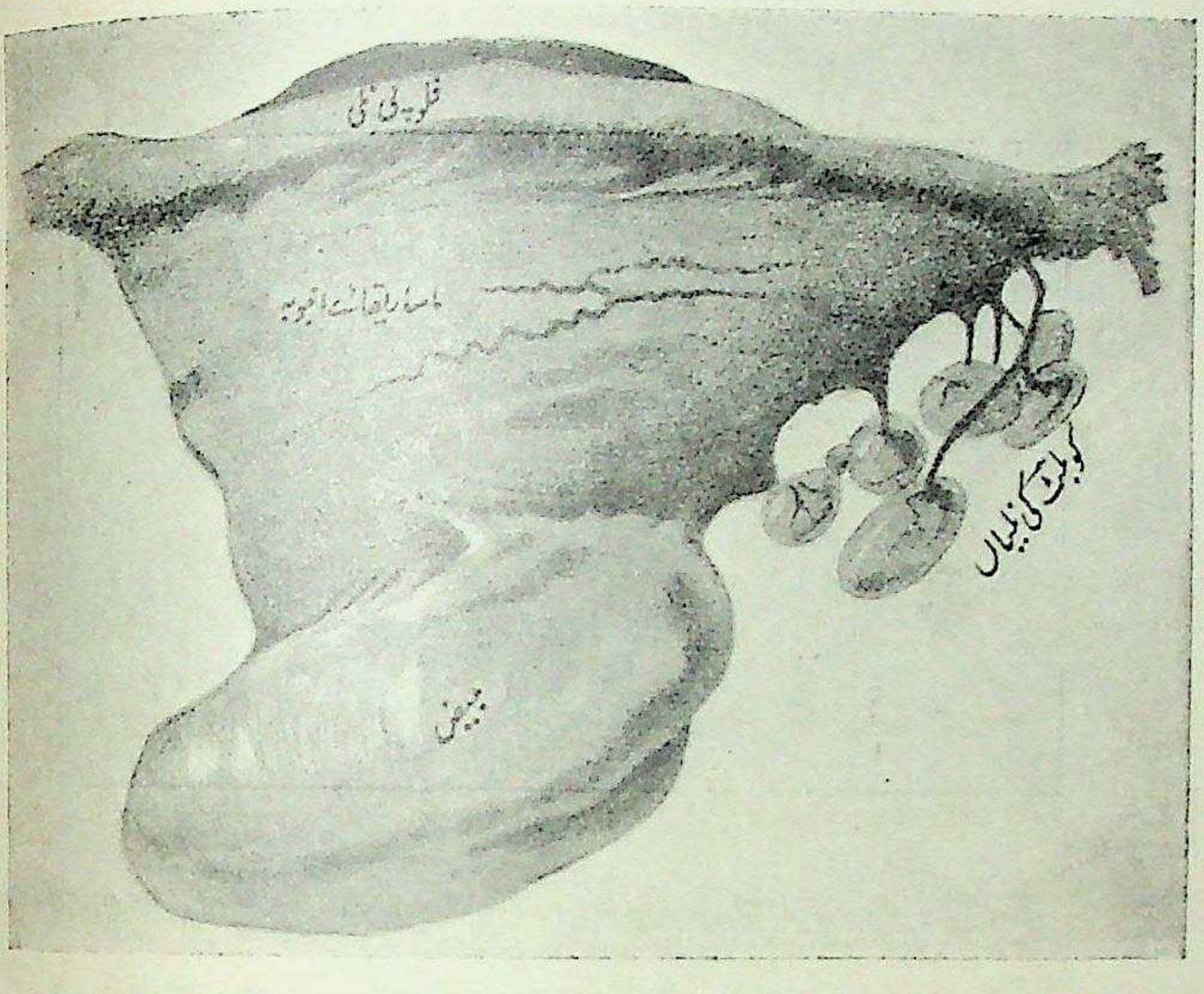

شکل ٣٩٦ - بائیں جانب کی فلوپی نلی، بیض اور ماساریقائے انبوبہ (چیرنگ کراس ہاسپٹل میوزیم)۔ ماساریقائے انبوبہ کے آزاد کنارے پر کوبلٹ کے چھوٹے چھوٹے ساقچہ دار دویروں کا گچھا موجود ہے۔

628 شاذ و نادر گیرٹنر (Gærtner) کی قنات سے بھی ان کی ابتدا ہوتی ہے۔ یہ چھوٹی چھوٹی اور نیم شفاف ساختیں ہیں جن کا کیسہ پتلا ہوتا ہے اور یہ اتصالی بافت اور عضلی ریشوں پر مشتمل ہوتا ہے۔ ان کے مشمولات ایک بے رنگ سیال پر مشتمل ہوتے ہیں جس کی کثافت اضافی کم ہوتی ہے اور جس میں املاح پائے جاتے ہیں اور البیومن کا شائبہ بھی موجود ہوتا ہے۔ گیرٹنر کی قنات کے نچلے قطعہ میں جو دویرے پیدا ہوتے ہیں ان کا ذکر اس باب میں کیا جا چکا ہے جس میں مہبل کا بیان ہے (صفحہ 306)۔

(ص) کوبلٹ کی نلیوں کے دوپرے کبھی بڑے نہیں ہوتے (دیکھو شکل 396) اور ان سے سرّی علامات پیدا نہیں ہوتے۔ یہ اپنے مبدا میں غالباً پیش گردی (pronephric) ہوتے ہیں۔

۴۔ انخلاطی دوپرے یا دوپری لیفی مخاطی سلعہ (Cystic Fibromyxoma)۔ یہ ایک بہت نادر الوقوع مرض ہے جس میں لیفی دوپری بالیدوں کا ایک مجموعہ جھالروں یا نلی کے پیش گردی حصہ سے پیدا ہوتا ہے، اور اس کے مفصل بیان کی ضرورت نہیں۔

۵۔ قنفذی دوپرے (Echinococcal Cysts) فلوپی نلیوں میں شاذ و نادر ہی پائے جاتے ہیں، اور ان کا ذکر اس باب میں کیا گیا ہے جس میں طفیلیات کی سرایتوں کا بیان ہے۔ (صفحات 324 و 325)۔

فلوپی نلی کا التہاب

چونکہ فلوپی نلیاں محفوظ مقام پر واقع ہیں اس لئے ابتدائی سرائت جو صرف جوئے خون ہی کے ذریعہ سے پیدا ہو سکتی ہے ان میں شاذ و نادر ہی واقع ہوتی ہے۔ جب یہ ملتہب ہو جاتی ہیں تو علامات اس قدر نمایاں ہوتے ہیں کہ مرض کے ابتدائی منبع کی اہمیت ثانوی ہو جاتی ہے اور اس کا معلوم کرنا مشکل ہوتا ہے۔ نلیوں کی ثانوی سرائت تین راستوں سے واقع ہو سکتی ہے۔ (۱) رحمی مخاطیہ کے التہاب کے انتشار سے، (۲) باریطونی کہفہ سے شکمی دہنہ کے راستہ سے، (۳) براستہ عروق لمف، بالواسطہ زن درحمہ سے، اور اس سے کم کثرت کے ساتھ زائدہ دودیہ (دیکھو شکل ۳۹، اور "انوبی حمل" صفحہ 222) اور حوضی قولون سے (ان کی ماساریقاؤں کے راستہ سے)، یا بلاواسطہ امعاء کے کسی ایک حصہ سے متقارب مصلی سطحوں کے انضمامات سے۔ حال ہی میں آئیوانوو (Iwanov) نے یہ خیال ظاہر کیا ہے کہ ضمیمی سرائت زن درحمہ کے عروقِ خون اور عروقِ لمف کے ذریعہ سے زیریں تناسلی خطہ کے التہابی ضررات سے بلاواسطہ پہنچ سکتی ہے۔ آئیوانوو نے اس امر کی طرف بھی اشارہ کیا ہے کہ التہاب کی امراضیاتی شہادت بعض اوقات نلی کے بعدی سرے تک ہی محدود ہوتی ہے اور اسکے قربی حصہ یا رحمی درون رحمہ میں کوئی متناظر ضرر نہیں پایا جاتا۔

نیسر (Neisser) کا نبقۂ سوزاک (gonococcus) التہابِ انبوبہ کا

عام ترین سبب تصور کیا جاتا ہے، اور ۵۰ فیصدی اصابات میں مرض کا سبب یہی ہوتا ہے۔ سوزاکی التہاب انبوبہ تناسلی خطہ کے صعودی التہاب سے پیدا ہوتا ہے۔ سبحی نبقی التہاب انبوبہ (streptococcal salpingitis) کے متعلق بھی یہی کہا جا سکتا ہے۔ انبوبی سرائت میں نبقۂ سبحیہ (streptococcus) کا درجہ اہمیت کے لحاظ سے نبقۂ سوزاک کے بعد ہے، اور چونکہ یہ دونوں عضویے نلیوں تک براستہ رحم پہنچتے ہیں، یا یہ ممکن ہے کہ نبقۂ سبحیہ نزد مہبلی اور نزد رحمی خلوی بافت کے 629

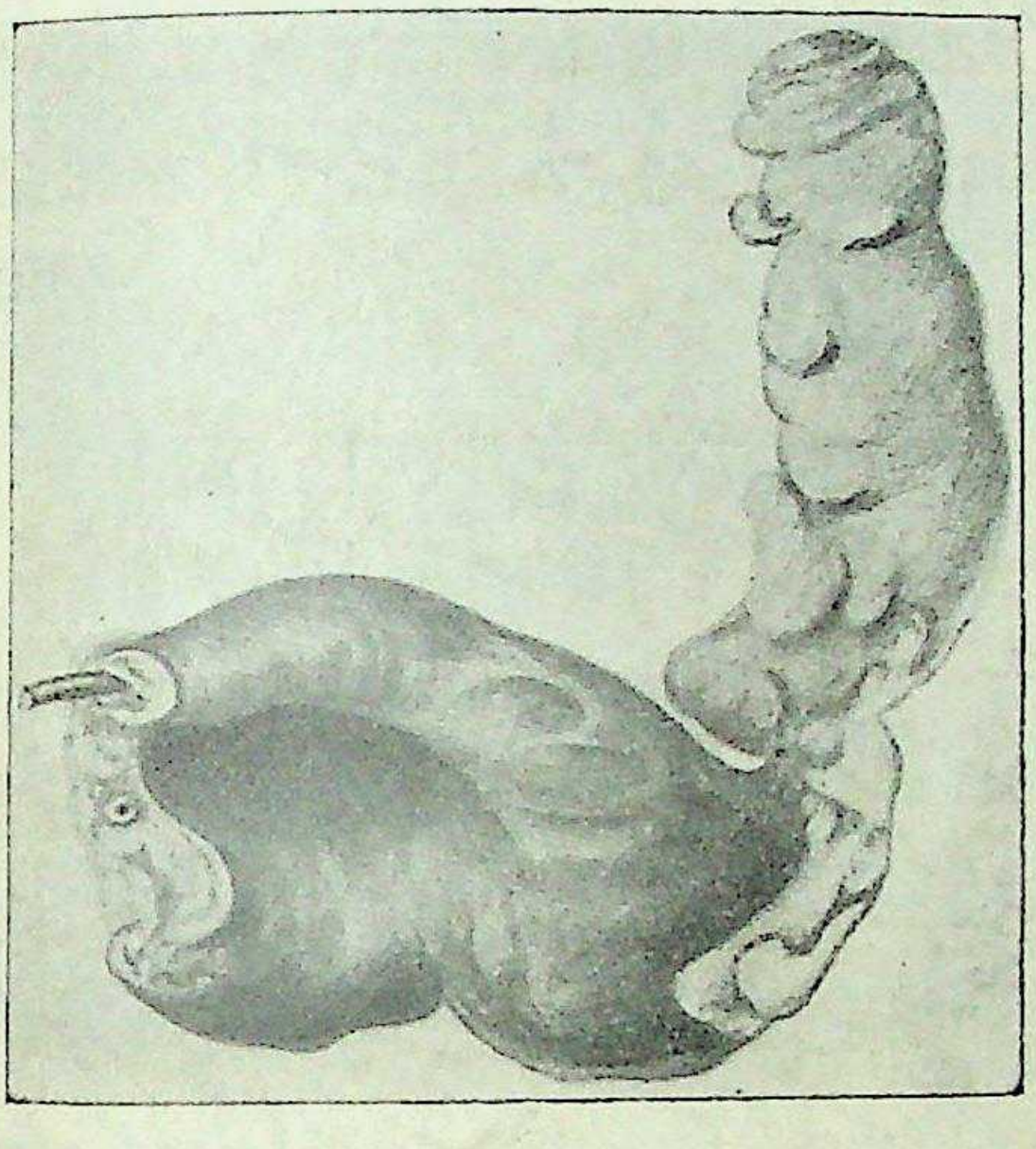

شکل ۳۹۷۔ دائیں جانب کا التہاب انبوبہ (Salpingitis) جس میں ملتہب زائدہ دودیہ کا سرا نلی سے منضم ہے۔ نلی کے رحمی سرے میں ایک موٹا بال رکھا ہوا ہے۔

راستہ سے پہنچتا ہو (آئیوالوو)۔ اسلئے یہ ظاہر ہے کہ التہاب انبوبہ کے اکثر اصابات صعودی سرائت کا نتیجہ ہوتے ہیں۔ ریخم نا جراثیم بھی مذکورہ بالا راستوں میں سے نلی میں داخل ہو سکتے ہیں۔ عصیۂ تدرن جو التہاب انبوبہ کا سبب ہونے کی حیثیت سے اہمیت میں تیسرے درجہ پر ہے، اکثر اوقات شاید خون کی رو سے داخل ہوتا ہے، لیکن تدرنی التہاب باریطون کے اصابات میں یہ بسا اوقات شکمی دہنہ میں سے داخل ہوتا ہے۔ تجربات سے یہ بھی ثابت ہو چکا ہے کہ تدرن کا عصیہ مہبلی یا رحمی مخاطیہ کی خراشیدگی میں داخل ہو کر نلی تک پہنچ سکتا ہے۔ یہاں داخل ہونے کے بعد یہ نزد رحم کے

عرق لمف کے ذریعہ سے نلی اور مبیض تک براہ راست چلا جاتا ہے۔ چونکہ عصیۂ تدرن سے بعض اوقات اس مقام پر جہاں یہ داخل ہوتا ہے کوئی مقامی خراش پیدا نہیں ہوتی اس لیئے اسکے حملہ کے اس طریقہ کو سریری طور پر ثابت کرنا مشکل ہے۔ دیگر عضویات جن سے گاہے گاہے التہاب انبوبہ پیدا ہوتا ہے عمومی قولونی جرثومہ (bacterium coli commune)، فطر شعاعی (actinomyces)، عصیۂ محرقہ (typhoid bacillus)، دونبقہ ذات الریہ (diplococcus pneumoniæ)، اور فریڈلینڈر کا ذات الریوی عصیہ (pneumobacillus of Friedlander) ہیں۔ متحرک نبقات اپنی مسلسل سطحی بالیدگی کی قوت سے آگے کی طرف بڑھتے جاتے ہیں۔ چنانچہ ایام حیض میں صفائی کا خیال نہ رکھنے سے جراثیم فرج سے نلی تک بالواسطہ سطحی سرائت سے پہنچ جاتے ہیں۔

نازلتی التہاب انبوبہ
(Catarrhal Salpingitis)

سادہ نازلتی التہاب میں کم تشبیت کے عضویے پائے جاتے ہیں اور ان کی تعداد قلیل ہوتی ہے۔ عضلہ غیر متاثر رہتا ہے، اور مخاطیہ میں بہت کم تغیر واقع ہوتا ہے۔ ثنیات کا ہیکل درریختہ نہیں ہوتا، لیکن اس کے نشکن ارتشاح کی وجہ سے ایک دوسرے سے علٰحدہ ہو جاتے ہیں۔ اس ارتشاح میں کئی ایک منقشر اور متورم سرحلمی خلیات اور چند ایک خلیات ابیض پائے جاتے ہیں، اور شاید تھوڑا سا خون بھی موجود ہوتا ہے۔ مخاطیہ کے سرحلمہ کا اکثر حصہ علیٰ حالہ رہتا ہے، اور کچھ مقامات سے ہدبات غائب ہو جاتے ہیں، لیکن پھر بھی یہ اکثر شناخت پذیر ہوتے ہیں۔ سادہ نازلتی التہاب انبوبہ کا درجہ نسبتہً بہت کم دیکھنے میں آتا ہے، کیونکہ یہ جلد ہی زائل ہو جاتا ہے۔ مکرر حملوں سے دائمی تغیرات پیدا ہو جاتے ہیں جن میں سے نلی کے سروں کا بند ہو جانا سب سے زیادہ اہم ہے۔ اس کا نتیجہ یہ ہوتا ہے کہ افراز محبوس ہو جاتا ہے، اور نلی بتدریج پھیلتی جاتی ہے، اور استسقائے انبوبہ (hydrosalpinx) (مصلی انتفاخ انبوبہ: sactosalpinx serosa) پیدا ہو جاتا ہے۔ انبوبی ناچہ کے بننے کے لیئے سب سے ضروری امر یہ ہے کہ نلی کے دونوں سرے بند ہو جائیں۔

630 **استسقائے انبوبہ** (Hydrosalpinx)۔ شکمی دہنہ عام طور پر اس طرح بند ہوتا ہے کہ جھالریں نلی کے درونہ میں کھنچ آتی ہیں، اور پھر ان کی سطحیں آپس میں متحد ہو جاتی ہیں (دیکھو شکل ۳۹۸)۔ نلی ایک ڈاٹ سے حقیقی معنوں میں مہر بند ہو جاتی ہے جو متورم متحد جھالروں پر مشتمل ہوتی ہے،

اور یہ جھالریں نلی کی سخت باریطونی پوشش سے مضغوط ہوتی ہیں۔

نلی کے رحمی سرے کی مسدودیت غشائے مخاطی کے نازلتی ورم کی وجہ سے پیدا ہوتی ہے۔ جب اس امر کی طرف خیال کیا جائے گا کہ نلی کے رشتنگی حصہ کے درونہ کا قطر صرف ۰ء۵ ملی میٹر سے لیکر ۱ ملی میٹر تک ہوتا ہے، تو یہ سمجھ میں آجائے گا کہ اس کو بند کر دینے کے لئے تھوڑا سا تناؤ بھی کافی ہوگا۔ ایسی حالت میں انبوبی غشائے مخاطی کا افراز خارج نہیں ہو سکتا، جس کا نتیجہ یہ ہوتا ہے کہ درونہ میں سیال جمع ہو جاتا ہے۔ سیال کے دروں انبوبی دباؤ سے نلی متطول بھی ہو جاتی ہے اور پھیل بھی جاتی ہے۔ جب اندر کی طرف کھینچے ہوئے ثنیات مکمل طور پر متحد ہو جاتے ہیں تو نلی کی مسدودیت مستقل ہو جاتی ہے۔ یہ ظاہر ہے کہ اس طریقہ کی مسدودیت میں جھالریں باہر کی طرف سے بالکل غائب ہو جائیں گی، اور دہنہ کے محل کی نشاندہی کے لئے سوائے ایک چھوٹے سے ندبہ کے اور کچھ باقی نہ ہوگا (دیکھو شکل 400)۔

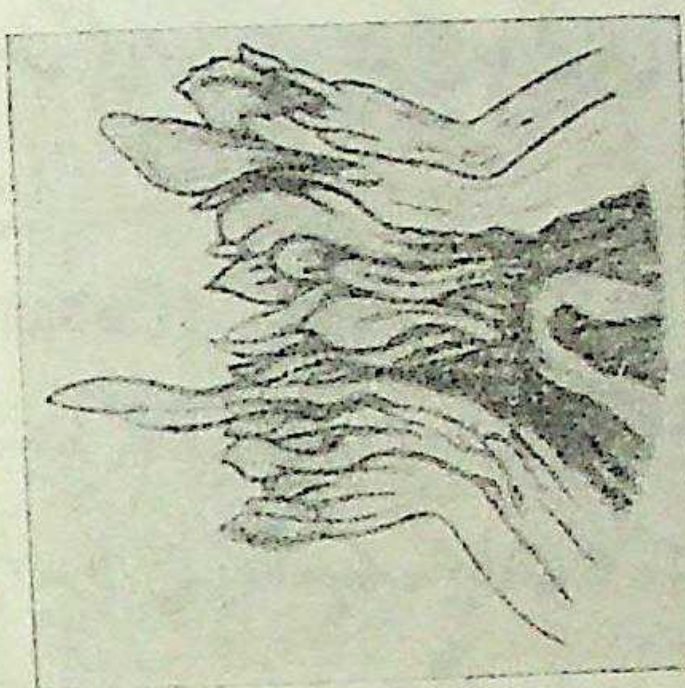

شکل ۲۹۸ - شکمی دہنہ کی مسدودیت۔ پہلا درجہ جس میں جھالریں بار کشیدہ اور متورم ہیں۔ (سٹزنفری
(-Sitzenfrey:

مسدودیت کا ایک اور طریقہ ہے جو التہاب باریطون سے عمل میں آتا ہے، اور اس کا نتیجہ یہ ہوتا ہے کہ نلی کا کھلا ہوا دہنہ ہم پہلو سطحوں کے ساتھ منضم ہو جاتا ہے۔ نازلت کی عدم موجودگی میں نلی کا رحمی سرا بعض اوقات کھلا رہتا ہے، اور اس حالت میں استسقائے انبوبہ پیدا نہیں ہوتا۔ اس قسم کی حالت التہاب زائدہ کے التہابات میں دیکھنے میں آتی ہے جن میں نلی کا مصلیہ متاثر ہوتا ہے۔ مسدودیت کا یہ طریقہ انبوبی اجتماع ریم (pyosalpinx) اور انبوبی مبیضی دویروں کے سلسلہ میں بھی دیکھنے میں آتا ہے۔

استسقائے انبوبہ کا منظر خالی آنکھ سے۔ نلی میں تمدد شروع ہو جاتا ہے جو انتفاخ پر ہمیشہ نمایاں ترین ہوتا ہے جہاں سے یہ رحمی سرے کی طرف کو کم ہوتا جاتا ہے۔ اس بعدی کلانی کے وجوہ جو ابتدا ہی میں ظہور پذیر ہوتی ہے یہ ہیں کہ نلی کے انتفاخی سرے پر عضلہ باریک ہوتا ہے، اور افراز پیدا کرنے والی سر حلمی سطح بہت زیادہ وسیع ہوتی ہے۔ چنانچہ مثالی شکل کے

استسقائے انبوبہ کا ایک ساقیچہ ہوتا ہے جو نلی کے رحمی سرے سے بنتا ہے، اور یہ سرا نسبۃً چھوٹا اور بہت کم متغیر ہوتا ہے، اور متمرد انتفاخ کو قرن سے ملاتا ہے۔ اس حالت میں تمام نلی ایک ایسی شکل اختیار کر لیتی ہے جس کو عام طور پر کیمیائی قرنبیق سے تشبیہ دیجاتی ہے۔

استسقائے انبوبہ میں بل پڑ جانے کا امکان ہوتا ہے کیونکہ غیر لچکدار باریطونی طبقہ عضلہ کے تطول کا ساتھ نہیں دے سکتا۔ چنانچہ نلی میں گنڈلیاں پیدا ہو جاتی ہیں خصوصاً جبکہ باریطون منضم ہو (دیکھو شکل ۲۹۹)۔ کھچاؤ سے عضلہ اور مخاطیہ میں مہازات یا مرمیات پیدا ہو جاتے ہیں جن سے متسع درونہ میں کاذب فواصل بنجاتے ہیں۔

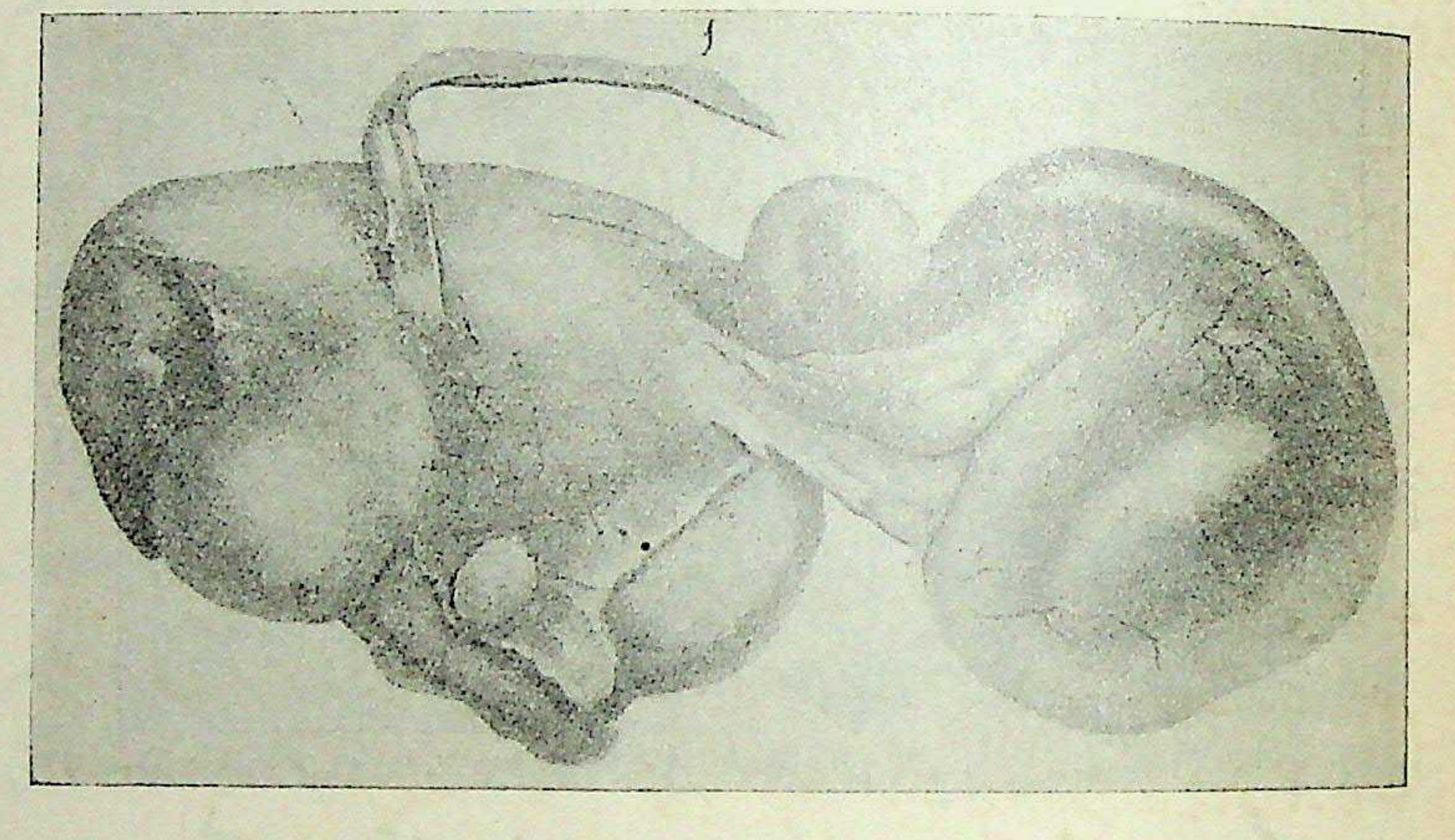

شکل ۲۹۹ - رحم مع سلعاتِ لیفیہ۔ دایاں استسقائے انبوبہ (Right Hydrosalpinx)- د' انضمام کا ایک متطوّل بند جو کسی سابقہ تثبیت بالبطن (ventrifixation) سے پیدا ہوا ہے۔ بیض متسع نلی کے اندرونی نصف حصہ کے نیچے دکھائی دیتا ہے۔

استسقائے انبوبہ کی شکل خواہ کیسی بھی ہو اس کی دیواریں ہمیشہ باریک اور نیم شفاف ہوتی ہیں۔ جب اسے کھولا جاتا ہے تو مخاطیہ بعض اوقات مصلی غشا کی طرح صاف پایا جاتا ہے اور اس میں کہیں کہیں خفیف سے شکن یا مرمیات ہوتے ہیں جو اصلی ثنیات کے آثار کو ظاہر کرتے ہیں۔ جیسا کہ

پہلے بھی بیان کیا جاچکا ہے وہ بنیادی ضرر جس سے استسقائے انبوبہ پیدا ہوتا ہے غشائے مخاطی کی نازلت کے مکرر حملے ہیں۔ یہ نازلت عضلہ میں دبازت پیدا نہیں کرتی، اس لئے عضلہ بڑھے ہوئے دروں انبوبی دباؤ کو جو سیال کے اجتماع سے پیدا ہوتا ہے برداشت نہیں کرسکتا، اور یہی وجہ ہے کہ استسقائے انبوبہ کی دیواریں باریک ہوتی ہیں۔ التہاب کے خارجی علامات کبھی موجود ہوتے ہیں اور کبھی موجود نہیں بھی ہوتے۔ یہ ایک واقعہ ہے کہ ضرر کو التہابی الاصل ثابت کرنے کے لئے سوائے اسکے اور کچھ نہیں پایا

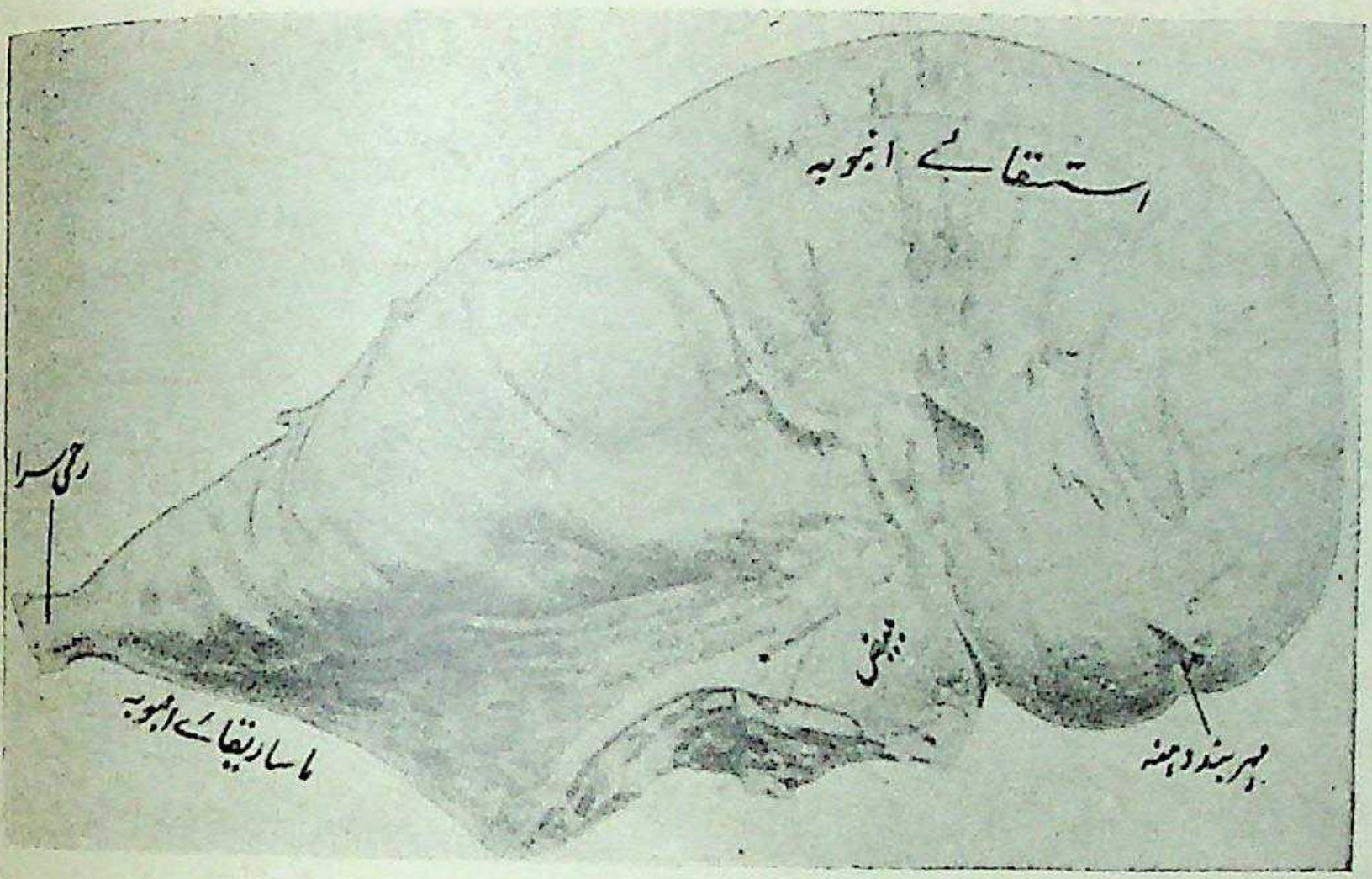

شکل ۴۰۰۔ استسقائے انبوبہ (Hydrosalpinx) (رائل کالج آف سرجنز میوزیم)۔
اس نمونہ میں ممیز قرنبیق نما اتساع دکھائی دیتا ہے، اور بیرونی سرے پر ایک شکن دار نشیب موجود ہے جو شکمی دہنہ کے محل کو ظاہر کرتا ہے۔ مبیض کا کچھ حصہ کاٹ دیا گیا ہے۔ کثیر التعداد گردانبوبی التہابی انضمامات موجود ہیں۔

جاتا کہ شکمی دہنہ کے محل پر ندبہ موجود ہوتا ہے، اور بخلاف اسکے وسیع گردانبوبی التہاب قلیل الوقوع نہیں (دیکھو شکل ۴۰۰)۔ ان صورت حالات میں تاہم بعض اوقات غشائی انضمامات سے محصور اور مثبت ہوتا ہے۔ استسقائے انبوبہ میں عام طور پر صاف یا کسی قدر مکدر، رقیق، مصلی البیومنی، یا مخاط نما سیال پایا جاتا ہے۔

632 خرد بین سے دیکھنے پر استسقائے انبوبہ کے اصابات میں ابتدائے مرض میں مخاطیہ میں التہاب کے علامات کا پتہ چلایا جاسکتا ہے مثلاً شکنوں میں گول خلیوں کی درریزش موجود ہوتی ہے، سرے منسد ہوتے ہیں، اور تنبیات کے قاعدوں پر کاذب جرابات پائے جاتے ہیں جو التہاب کا نتیجہ ہوتے ہیں۔ ایسے عضلہ میں بھی جو دیگر لحاظات سے غیر متغیر ہوتا ہے گول خلیوں کی درریزش کے نقطے پائے جاتے ہیں۔ زیادہ بڑے تاچوں کی دیواروں میں التہاب کے جملہ شائبات عموماً غائب ہو جاتے ہیں۔ خود تاچہ میں چپٹا سرحلمہ ایک لیفی دیوار کے عین اوپر واقع ہوتا ہے جس میں سے عضلی بنڈل بالکل غائب ہو چکے ہوتے ہیں۔ مشمولات کا خرد بین سے امتحان کرنے سے خلیاتِ ابیض اور سرحلمی خلیات پائے جاتے ہیں، اور شاید چند سرخ خلیات بھی موجود ہوں۔ بڑے تاچہ کے مشمولات ہمیشہ عقیم ہوتے ہیں، کیونکہ کم قشقبیت کے مسبب جراثیم جلد ہی تباہ ہو جاتے ہیں۔ اس امر کا تعلق کہ آیا نلی کے بند ہونے کے بعد استسقائے انبوبہ رونما ہوگا یا انبوبی اجتماع ریم، حملہ آور عضویوں کی تعداد اور ان کی قشقبیت سے ہے۔ کہا جاتا ہے کہ استسقائے انبوبہ کے مشمولات بعض اوقات رحم میں خارج ہو جاتے ہیں اور براستہ مہبل باہر نکل جاتے ہیں۔ ایسے اصابات میں اس حالت کو بیان کرنے کے لئے استسقائے انبوبہ سیلانی (hydrops tubæ profluens) اور انبوبہ کے متوقف سیلان الماء (hydrorrhœa tubæ intermittens) کی اصطلاحات استعمال کی جا چکی ہیں۔ انبوبی حلیمی سلعہ (papilloma) کے اصابات میں اس کا وقوع تسلیم کیا جا چکا ہے، اور استسقائے انبوبہ میں اس کا وقوع بالکل فرضی ہے، اور ہمیں اس دعویٰ کے متعلق بہت کچھ شبہ ہے۔

شاذ شاذ اصابات میں استسقائے انبوبہ میں محوری گردش واقع ہو جاتی ہے اور اس سے نلی میں انصباب خون واقع ہو جاتا ہے۔

انبوبی اجتماع الدم (Hæmatosalpinx)۔ یہ عارضہ جس میں نلی خون سے متسع ہو جاتی ہے، گاہے گاہے استسقائے انبوبہ کے تلوّی (torsion) یا نازلتی التہاب انبوبہ سے پیدا ہوتا ہے۔ استسقائے انبوبہ کے اصابات کی نسبت اس میں سرائت زیادہ حاد ہوتی ہے، اور اس سے محتقن عروقِ شعریہ میں انصباب خون پیدا ہو جاتا ہے۔ ان اصابات میں شکمی دہنہ کی مسدودیت خون کے خارج ہونے سے عمل میں آتی ہے جس سے گرد انبوبی التہاب (perisalpingitis) شروع ہو جاتا ہے، اور دہنۂ مذکور قرب و جوار کی سطحوں سے منضم

ہو جاتا ہے۔ انبوبی اجتماع الدم کی دو قسمیں اور پائی جاتی ہیں، جو اپنے خواص کے لحاظ سے غیر التہابی ہیں۔ ان میں سے ایک قسم انبوبی حمل سے پیدا ہوتی ہے (دیکھو صفحہ 220)، اور دوسری طمث مخفی (cryptomenorrhœa) کے ساتھ پائی جاتی ہے (دیکھو صفحہ 165)۔

صادق انبوبی اجتماع الدم خارج الرحم حمل میں ہی نہایت کثرت کے ساتھ دیکھنے میں آتا ہے، اور یہ حملہ آور کتلۃ الخلایا (syncytium) کے، عروق شعریہ کو متآکل کر دینے سے میکانی طور پر واقع ہوتا ہے، اور التہاب کا نتیجہ نہیں ہوتا۔ علاوہ ازیں غیر متثقب پردہ بکارت کے اصابات دو میں شاذ شاذ موقعوں پر غیر التہابی انبوبی اجتماع الدم مہبلی اجتماع الدم (hæmatocolpos) یا رحمی اجتماع الدم (hæmatometra) سے ثانوی طور پر پیدا ہو سکتا ہے (دیکھو صفحہ 165)۔ جب کسی استسقائے انبوبہ کی محوری گردش سے نلی کے درونہ میں نزف واقع ہو جاتا ہے تو اسی قسم کے شدید شکمی علامات پیدا ہوتے ہیں جو بیضی دویرہ کے سانچہ کے تلوّی میں پائے جاتے ہیں (دیکھو صفحہ 736)۔

تقیحی انبوبی التہاب

(Suppurative Salpingitis)

فلوپی نلی کا تقیحی التہاب بالعموم ایسی حاد صعودی سرایت سے پیدا ہوتا ہے جو باہر سے نلی تک پہنچی ہو۔ عضویے قشیت دار ہوتے ہیں اور مخاطیہ کی اتصالی بافت کے عناصر اور تمام کی تمام انبوبی دیوار پر اس کے باریطونی طبق تک حملہ آور ہوتے ہیں۔ پہلے پہل تثنیات میں ایک بہت نمایاں دباز دیکھنے میں آتی ہے (دیکھو شکل ۴۰۱)، اور یہ کسی حد تک تو عروق خون و لمف کے انتفاع سے، اور کسی حد تک ہیکل میں کثیر الاشکال نواتی ریمی خلیات اور یک نواتی مستدیر خلیات کی التہابی دررزش سے پیدا ہوتی ہے۔ موخر الذکر خلیات غشت انصالی بافت کے خلیات کے تکاثر سے پیدا ہوتے ہیں۔ مزید برآں بہت سے لمفی خلیات بھی متورم تثنیات، اور قیحی افراز میں جو نلی کے درونہ میں موجود ہوتا ہے، دیکھنے میں آتے ہیں (دیکھو شکل ۴۰۲)۔ بعد ازاں جب یہ حالت تحت الحاد ہو جاتی ہے تو دررزش کے خواص تبدیل ہو جاتے ہیں، اور مصلی خلیات کثیر الاشکال نواتی خلیات اور یک نواتی خلیات کی جگہ لے لیتے ہیں (دیکھو صفحہ ۳۱)۔

تقیحی انبوبی التہاب کے حاد درجہ میں عضلیہ اور تحت مصلیہ کے تہیج سے نلی کی جسامت

633

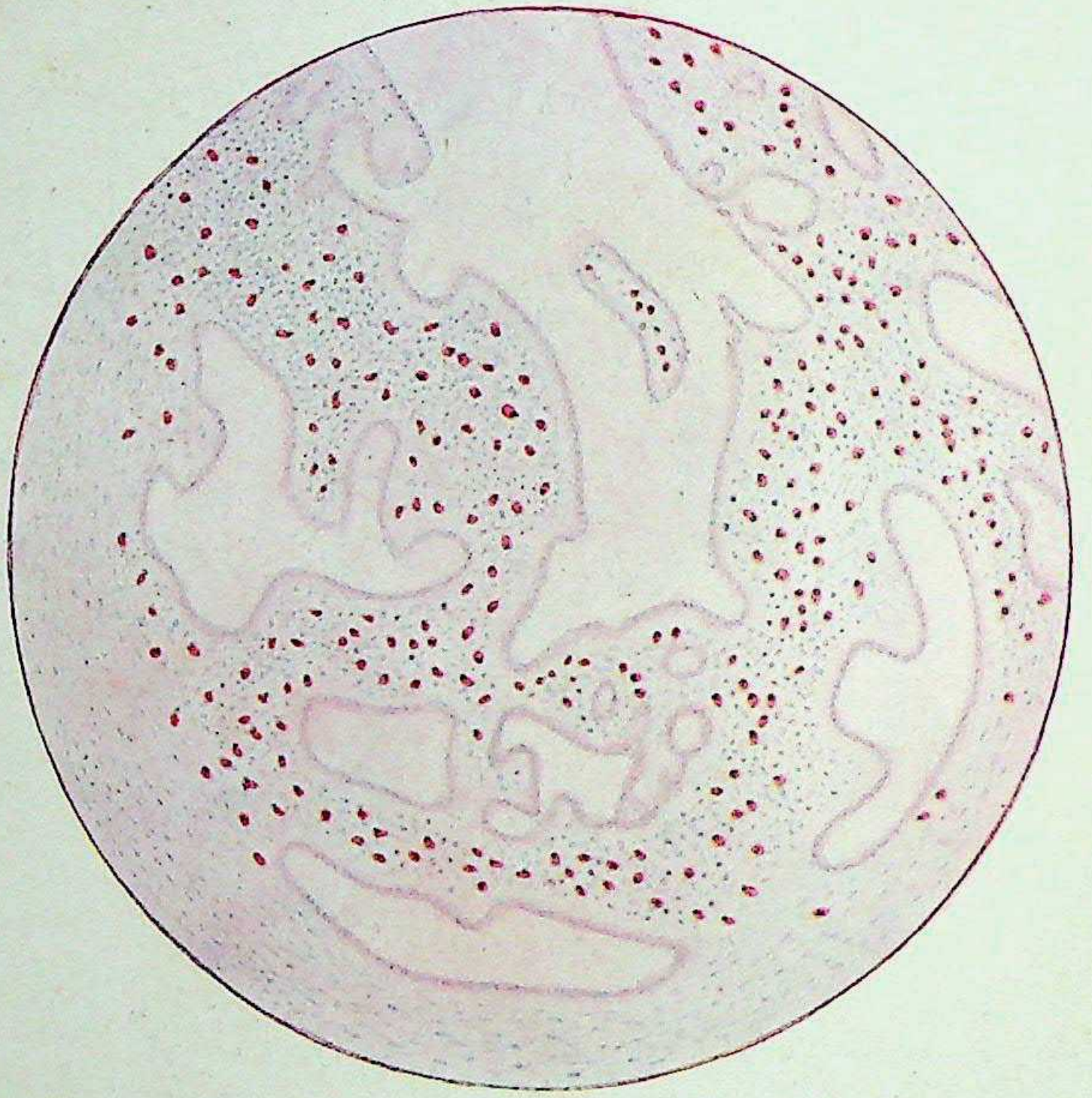

تقیحی انبوبی التہاب (Suppurative Salpingitis) (تحت الحاد) جس میں التہابی دریزش میں مصلی خلیات بافراط موجود ہیں۔ ان کاذب جرابات کو غور سے دیکھا جائے جو انبوبی ثنیات کے سروں کے اتحاد سے پیدا ہوئے ہیں۔ عضلیہ پر مخاطیہ کا حملہ نہیں ہوا جیسا کہ مزمن نزلی التہاب میں دیکھنے میں آتا ہے۔

مقابل صفحہ 633۔

بڑھ جاتی ہے اور یہ نرم ہو جاتی ہے۔ اگر اندمال واقع ہو جائے تو یہ دبازت بعض اوقات زائل ہو جاتی ہے، اور یہ امر کہ انبوبی ورم زائل ہو چکا ہے گا ہے گا ہے سرسری طور پر معلوم کیا جاسکتا ہے۔ اگر حاد التہاب جلد فرو نہ ہو تو نلی کا منہ بند ہو جاتا ہے، اس کے درونہ میں پیپ جمع ہو جاتی ہے، اور عضلی اور تحت مصلی تہیں جو پہلے ہی سے تہیج سے نرم اور متورم ہوتی ہیں، نلی کے اندر کے تقیحی افراز کے دباؤ کی متحمل نہیں ہو سکتیں۔

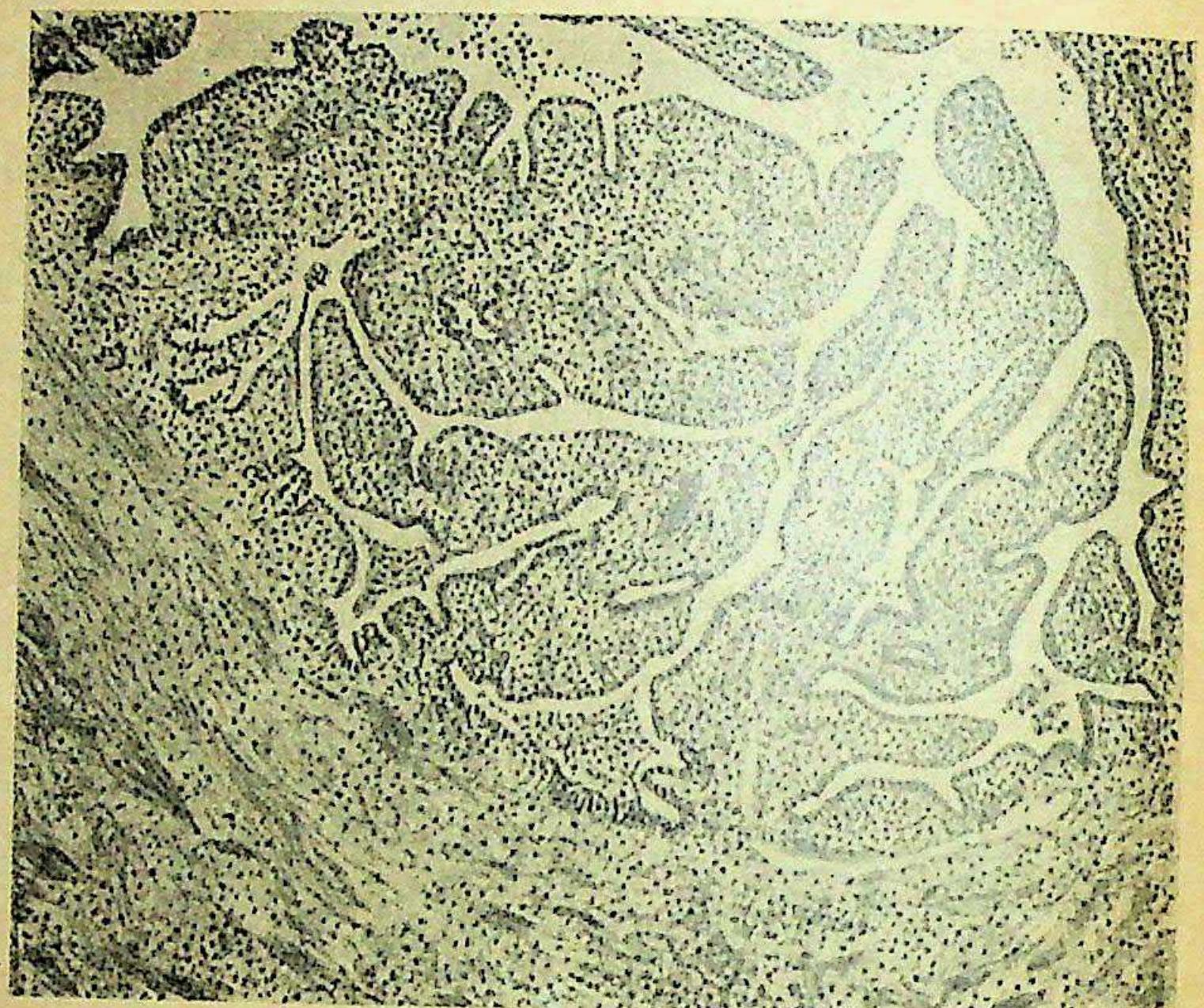

شکل ۱۰۴۔ تقیحی انبوبی التہاب (Suppurative Salpingitis)۔ انبوبی مخاطیہ کے تثنیات ریمی خلیات اور یک نواتی مستدیر خلیات کی درریزش سے متورم ہیں۔ موخر الذکر مثبت اتصالی بافت کے تکاثر سے پیدا ہوئے ہیں۔ یہ تصویر تقیحی التہاب انبوبیہ کے ابتدائی مدارج کو ظاہر کرتی ہے۔

چنانچہ نلی کی دیوار تنیدہ ہو جاتی ہے، لیکن اتنی ہرگز نہیں ہوتی جتنی کہ استسقائے انبوبیہ میں ہوتی ہے۔ آخری نتیجہ انبوبی اجتماع ریم (pyosalpinx) ہوتا ہے۔ بخلاف اسکے ایسا بھی ہوتا ہے کہ ابتدائی التہابی حملہ کے بعد نکس واقع ہو جاتا ہے، یا تحت حاد یا مزمن التہاب کا بار بار حملہ ہوتا ہے۔

ریمی ناچہ کے بننے کی جگہ نلی کی دیوار موٹی ہوجاتی ہے، اور رخنی تقیحی انبوبی التہاب (interstitial suppurative salpingitis) کی کیفیت پیدا ہوجاتی ہے۔ لہٰذا تقیحی انبوبی التہاب کا نتیجہ دہرا ہوتا ہے۔ یعنی یا تو (۱) نلی مزمن طور پر موٹی ہوجاتی ہے اور ایک ریمی نلی کی شکل اختیار کرلیتی ہے (رخنی انبوبی التہاب interstitial salpingitis:)

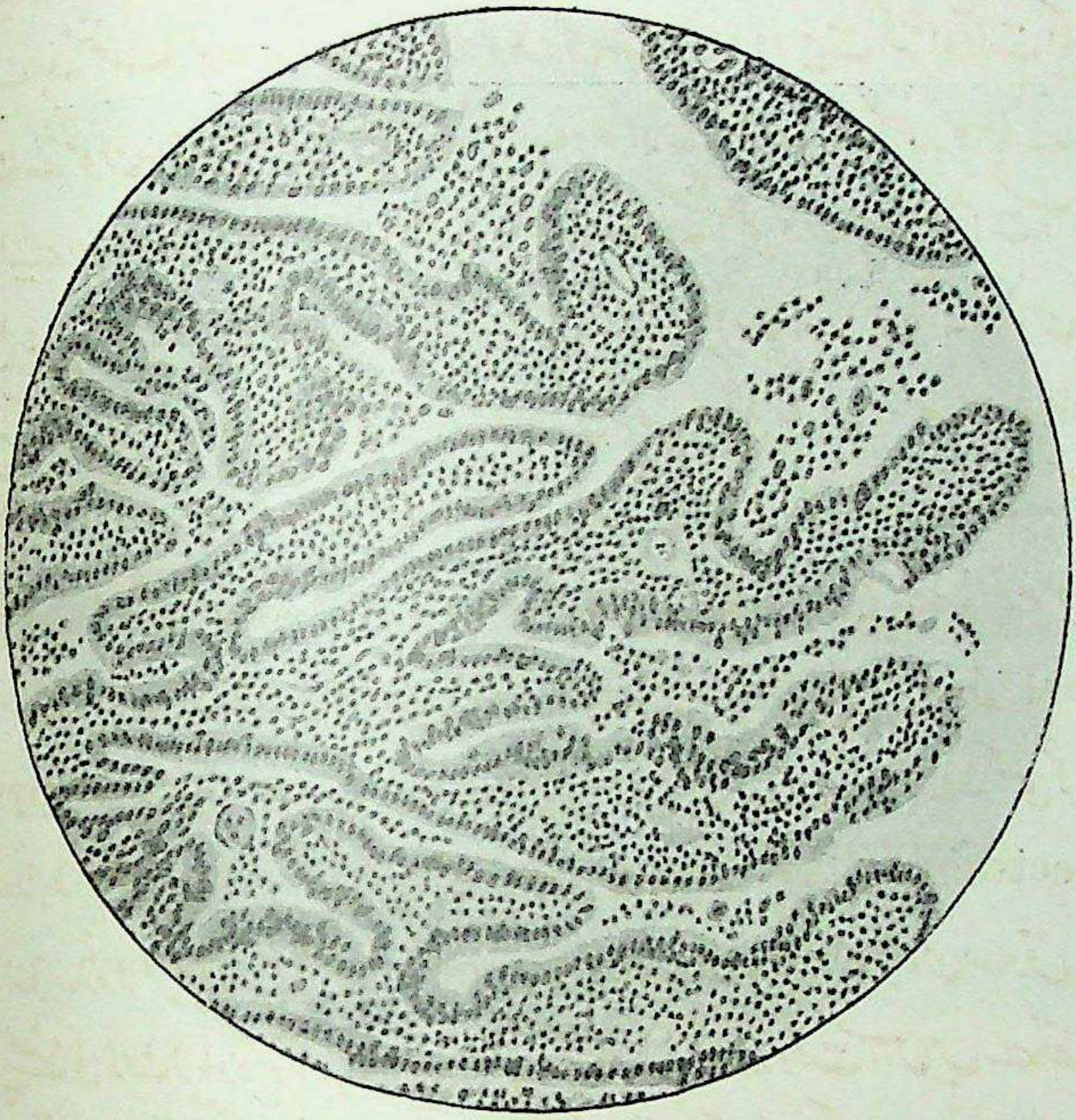

شکل ۲۰۴۔ تقیحی انبوبی التہاب (Suppurative Salpingitis) (ابتدائی درجہ)۔ ہیکل میں گول خلیوں کی درریزش موجود ہے، اور نلی کے درونہ میں ریمی خلیات اور لمفی خلیات دکھائی دیتے ہیں۔

634 یا (۲) یہ متمدد اور متسع ہوجاتی ہے اور ایک ریمی ناچہ بن جاتا ہے (انبوبی اجتماع ریم pyosalpinx:) — یہ عام طور پر پایا جاتا ہے کہ تنگنائے کے حصہ میں رخنی تغیرات موجود ہوتے ہیں، اور انتفاخی حصہ پیپ سے متمدد ہوتا ہے، لہٰذا تقیحی انبوبی التہاب کی دونوں قسمیں ایک ہی

نلی میں واقع ہو سکتی ہیں۔

انبوبی اجتماع ریم (Pyosalpinx) (ریمی انتفاخِ انبوبہ Sactosalpinx)۔

Purulenta: احتباس ریم سے جس میکانیہ سے انبوبی اجتماعِ ریم پیدا ہوتا ہے، وہ بہت سے اعتبارات سے اسی میکانیہ کے مشابہ ہے جس سے استسقائے انبوبہ پیدا ہوتا ہے۔ جھالریں کسی حد تک اندر کی طرف کو کھچ جاتی ہیں، لیکن جھالروں کے سطحی سرحلمہ کے تباہ ہونے کے باعث ان کے بہت جلد متحد ہو جانے سے تسدد کو مدد ملتی ہے۔ مسدودیت اکثر اوقات ایک خارجی کاذب غشا کے تکون سے یا شکمی دہنہ کے قرب وجوار کے اعضا سے متحد ہو جانے سے عمل میں آتی ہے۔ ایسے اصابات میں انضمامات کو علیحدہ کرنے کے بعد شکمی دہنہ بعض اوقات اس وقت تک بھی مفتوح پایا جاتا ہے، اور ثنیات بھی نظر آتے ہیں۔ لہٰذا استسقائے انبوبہ کے تکون کی طرح انبوبی اجتماعِ ریم کے تکون میں ضروری نہیں کہ ثنیات اندر کی طرف کو کھچ جائیں۔ احتباس ریم حقیقت میں صرف مخاطیہ کے متورم ہونے سے عمل میں آسکتا ہے۔ عملی جراحی کے نقطۂ نظر سے یہ ایک اہم امر ہے کہ انبوبی اجتماعِ ریم شکمی دہنہ کے ذریعہ سے پیپ کے ایک ایسے اجتماع کے ساتھ مربوط ہو سکتا ہے جو نلی کے منہ کے اردگرد کسی کاذب غشا میں بند ہوتا ہے (گرد انبوبی ریمی قیلہ (peritubal pyocele: اور یہ عین اسی طرح ہوتا ہے جس طرح کہ انبوبی حمل میں نلی کا درونہ کسی گرد انبوبی قیلہ دمویہ سے رابط ہو سکتا ہے۔ (دیکھو شکل ۱۵۴، صفحہ 232)۔ انبوبہ برآری (salpingectomy) کے دوران میں گرد انبوبی ریمی قیلہ: peritubal pyocele)، کا میلان صادق انبوبی اجتماعِ ریم کی نسبت پھٹنے کی طرف زیادہ ہوتا ہے۔ لہٰذا اس کے دور کرنے کے وقت اس میں سے تقریباً ہمیشہ پیپ بہ جاتی ہے، اور یہ ایک ایسا حادثہ ہے جس کے نتائج کے خطرناک ہونے کا امکان ہے۔

انبوبی اجتماعِ ریم (pyosalpinx) کا تکون بعض اوقات سرعت کے ساتھ عمل میں آتا ہے، اور بعض اوقات آہستگی سے۔ قبل الذکر حالت میں دیواریں بعض اوقات نسبتہً پتلی ہوتی ہیں جیسا کہ پہلے بھی بیان کیا جا چکا ہے، اور موخر الذکر میں پہلے پہل عضلہ میں کسی قدر بیش پرورش کے امارات رونما ہوتے ہیں، لیکن یہاں بھی لیفی بافت کے بعد میں فراہم ہونے سے انجام کار عضلی ذبول پیدا ہو جاتا ہے۔ لہٰذا طویل المدت انبوبی اجتماعِ ریم کی دیوار بعض اوقات موٹی ہو جاتی ہے اور بتمامہ اتصالی بافت سے مرکب ہوتی ہے جس میں عضلہ کا شائبہ تک نہیں ہوتا۔ باریطون عموماً لیفیتی انضمامات اور اریکات سے پوشیدہ ہوتا ہے، اور آخر میں یہ اتصالی بافت کے کثیف

اوراق سے ڈھکا ہوتا ہے۔ مزید برآں وسیع حوضی التہابِ باریطون بھی عموماً موجود ہوتا ہے، جس میں مبیض، رحم کی عقبی جانب، رباطِ عریض اور معائے مستقیم کے ساتھ انضمامات پائے جاتے ہیں۔ اجزا ریمی ناپچے بعض اوقات آپس میں یا کسی مبیضی خراج کے ساتھ مربوط ہوتے ہیں (دیکھو شکل ۴۰۵)۔ بعض اوقات ضمیمی ساختیں التہابِ باریطون سے حقیقۃً اس طرح متحد ہو جاتی ہیں کہ انبوبی بافتوں کو

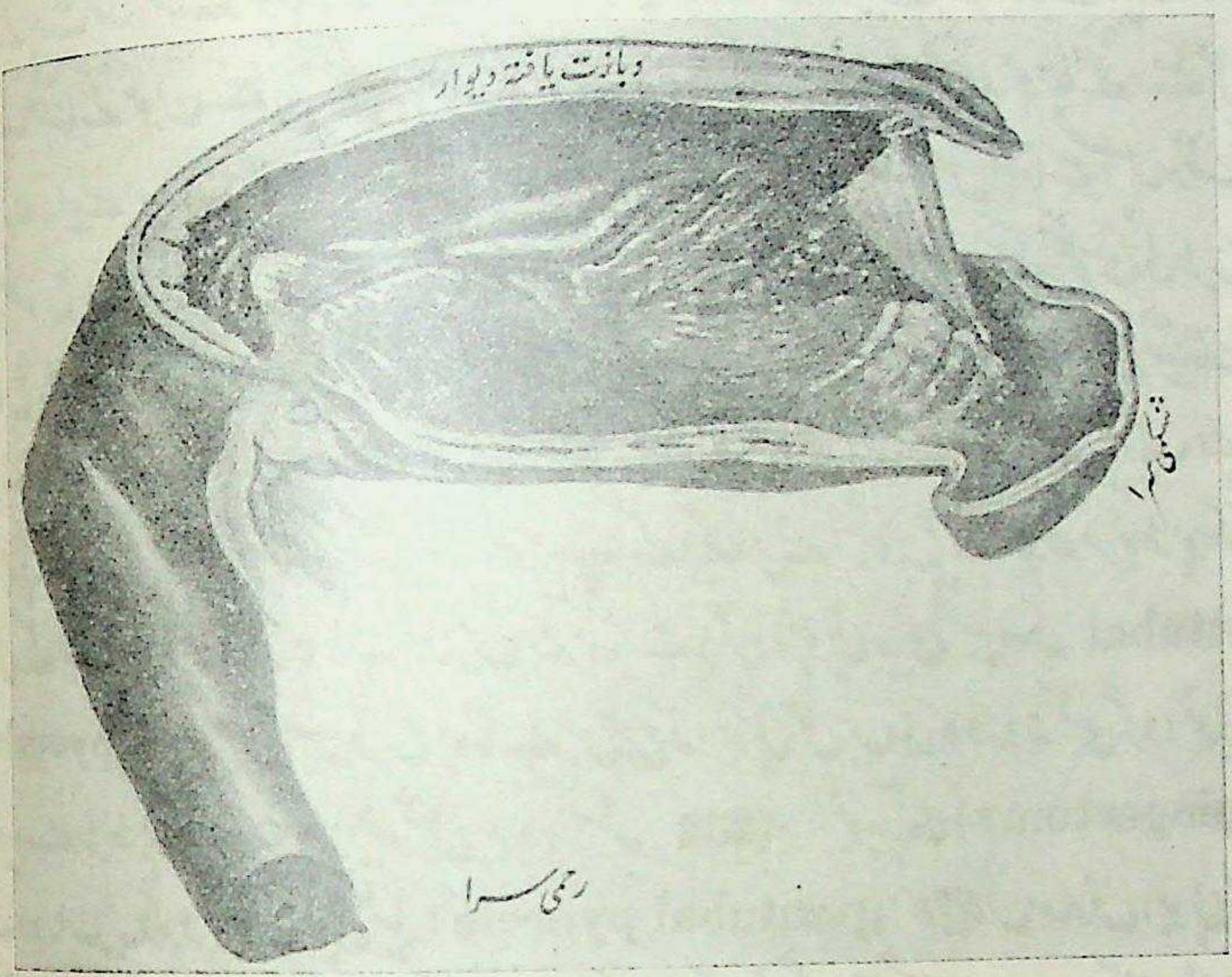

شکل ۴۰۳ - مزمن انبوبی اجتماعِ ریم (Chronic Pyosalpinx) (چیرنگ کراس ہاسپیٹل میوزیم)۔ نلی زاویہ قائمہ پر خمیدہ ہے، اور صرف اس کا بیرونی حصہ ہی منتسع ہے۔ نلی کی تمام دیوار دبازت یافتہ ہے۔

مبیضی بافتوں سے تمیز کرنا ناممکن ہو جاتا ہے۔ جب ایسے اصابات میں شکم کھولا جاتا ہے تو کثیر الانضمام ساختوں کی ایک چھت جو ملتہب زوائد کے اوپر ثرب اور معائے صغیر کی گنڈلیوں اور حوضی قولون کے چنبروں کے متحد ہو جانے سے بنتی ہے حوضی اعضا تک رسائی کرنے میں سخت دقت پیدا کرتی ہے۔ یہ انضمامات محافظ ہوتے ہیں، اور سرائتی عمل کو حوض تک محدود رکھنے کا مفید مقصد سر انجام دیتے ہیں۔ بخلاف اسکے

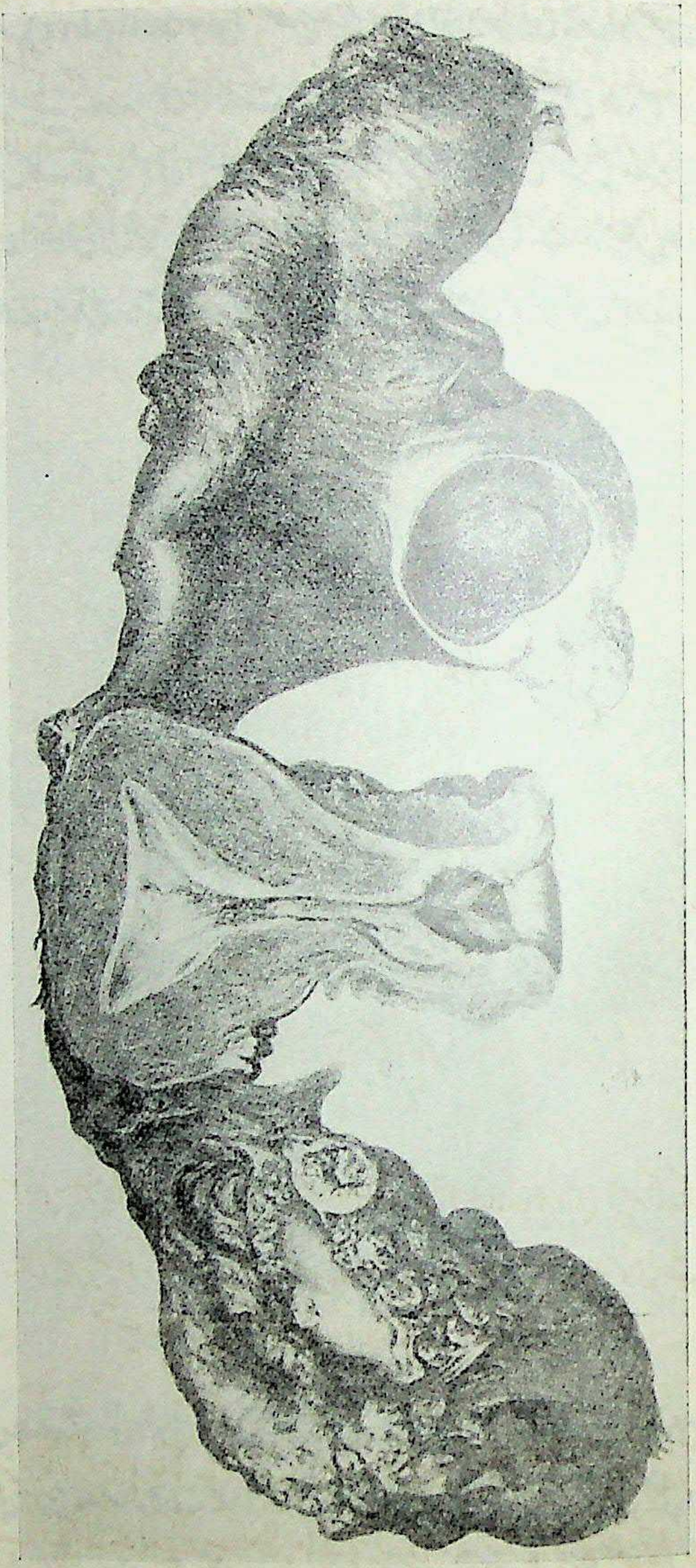

شکل ۴۰۴ - سوزاک کی اصل کا دوجانبی انبوبی اجتماعِ ریم (Bilateral Pyosalpinx) - وسیع انبوبی انضمامات کو دیکھا جائے -

انبوبی اجتماعِ ریم (pyosalpinx) بعض اوقات آزادانہ حرکت پذیر اور سخت ہوتا ہے، اور اس کے ساقچہ دار سلعہ لیفیہ کے سریری امارات پیدا ہوتے ہیں (دیکھو شکل ۴۰۵) ۔

تراش کاٹنے پر انبوبی اجتماعِ ریم کی غشائے مخاطی شوخ سرخ، زرد یا رمادی دکھائی دیتی ہے۔ خردبین سے امتحان کرنے پر سطحی سرحلمہ کا بہت سا تقشر نظر آتا ہے اور بعض اوقات یہ مکمل طور پر اتر جاتا ہے۔ جہاں یہ برقرار رہتا ہے وہاں اس کی کئی ایک تہیں ہوتی ہیں اور یہ دبازت یافتہ ہوتا ہے۔ 637

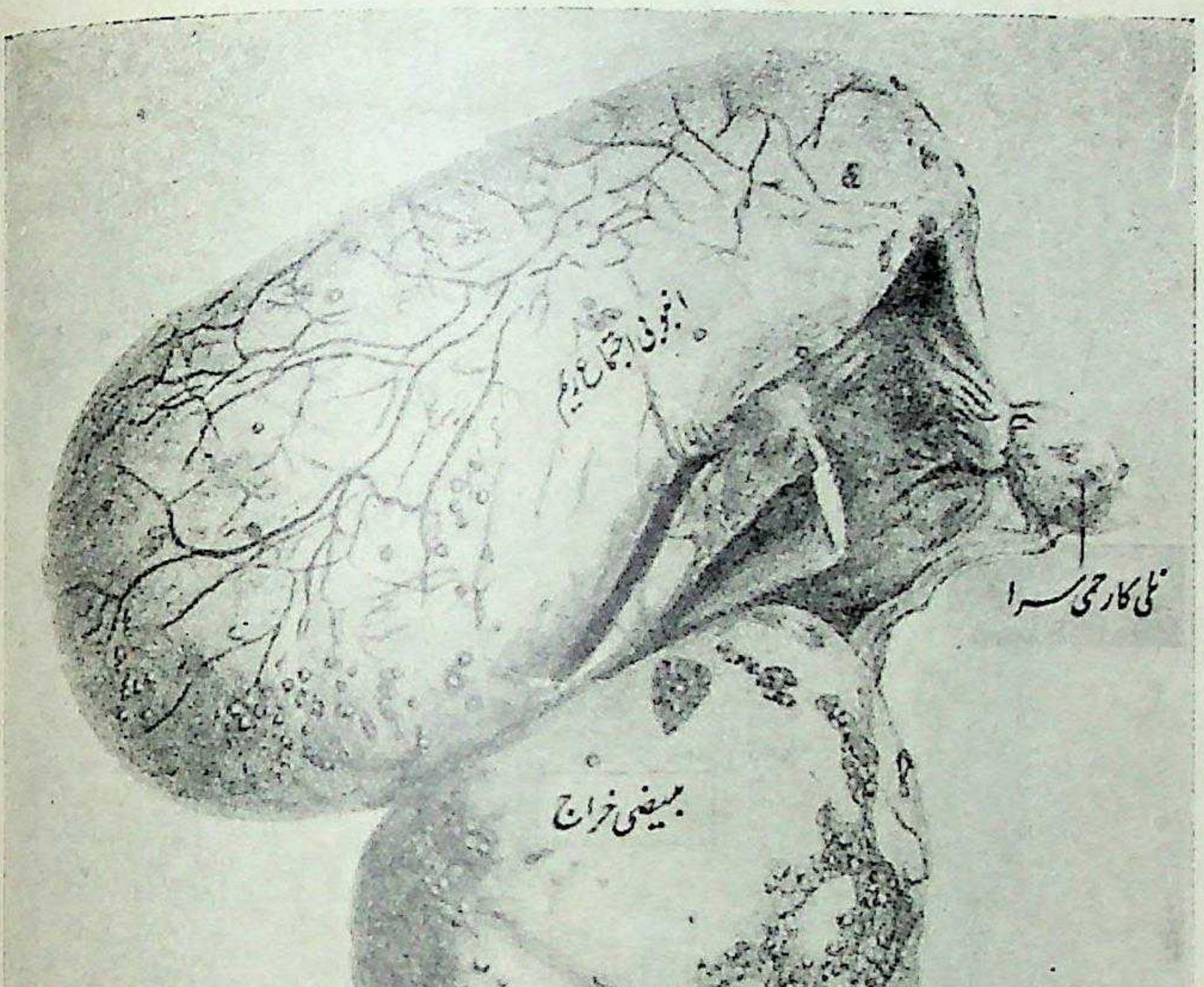

شکل ۴۰۵۔ تدرنی انبوبی اجتماع ریم (Tuberculous Pyosalpinx). اور بیضی خراج۔ عدیم الولادت، عمر ۲۱ سال۔ متسع نلی ممیز قرنبیقی شکل کی ہے۔ نلی اور مبیض درنوں سے جڑے ہوئے ہیں، اور ان پر انضمامات تقریباً بالکل نہیں ۔

انفرادی خلیے مکعبی ہونے کی جگہ گول یا بے قاعدہ ہوتے ہیں، اور بعض اوقات فلسمانی یا برزخی سرحلمہ کے

مشابہ ہو جاتے ہیں جیسا کہ بولی خطہ میں دیکھنے میں آتا ہے۔

حاد تقیح کے دوران میں سر حلمہ پہلے بڑے بڑے ثنیات کی چوٹیوں اور ان کی شاخوں پر سے غائب ہو جاتا ہے، اور پھر ان کے برہنہ سرے منضم ہو جاتے ہیں، اور عضوی اتحاد قائم ہو جاتا ہے جس سے کاذب جراب بن جاتے ہیں (دیکھو صحفہ ۳۱، صفحہ 633) جو بعض اوقات برقرار رہتے ہیں، اور انبوبی اجتماع ریم کی دیوار کے زیادہ موٹے حصوں میں پائے جا سکتے ہیں۔ بڑے بڑے ریمی ناچوں میں تمام غشائے مخاطی بعض اوقات تقریباً غائب ہو جاتی ہے، اور سوائے اربکات کے استر کے اور کچھ باقی نہیں رہتا۔ اس حالت میں بھی مخاطیہ کے شائبات بعض اوقات لیفی بافت میں جس سے ناچہ کی دیوار مرکب ہوتی ہے اپنی جگہ سے ٹلے ہوئے جرابوں کی شکل میں پائے جاتے ہیں (جرابی انبوبی التہاب : salpingitis follicularis)۔

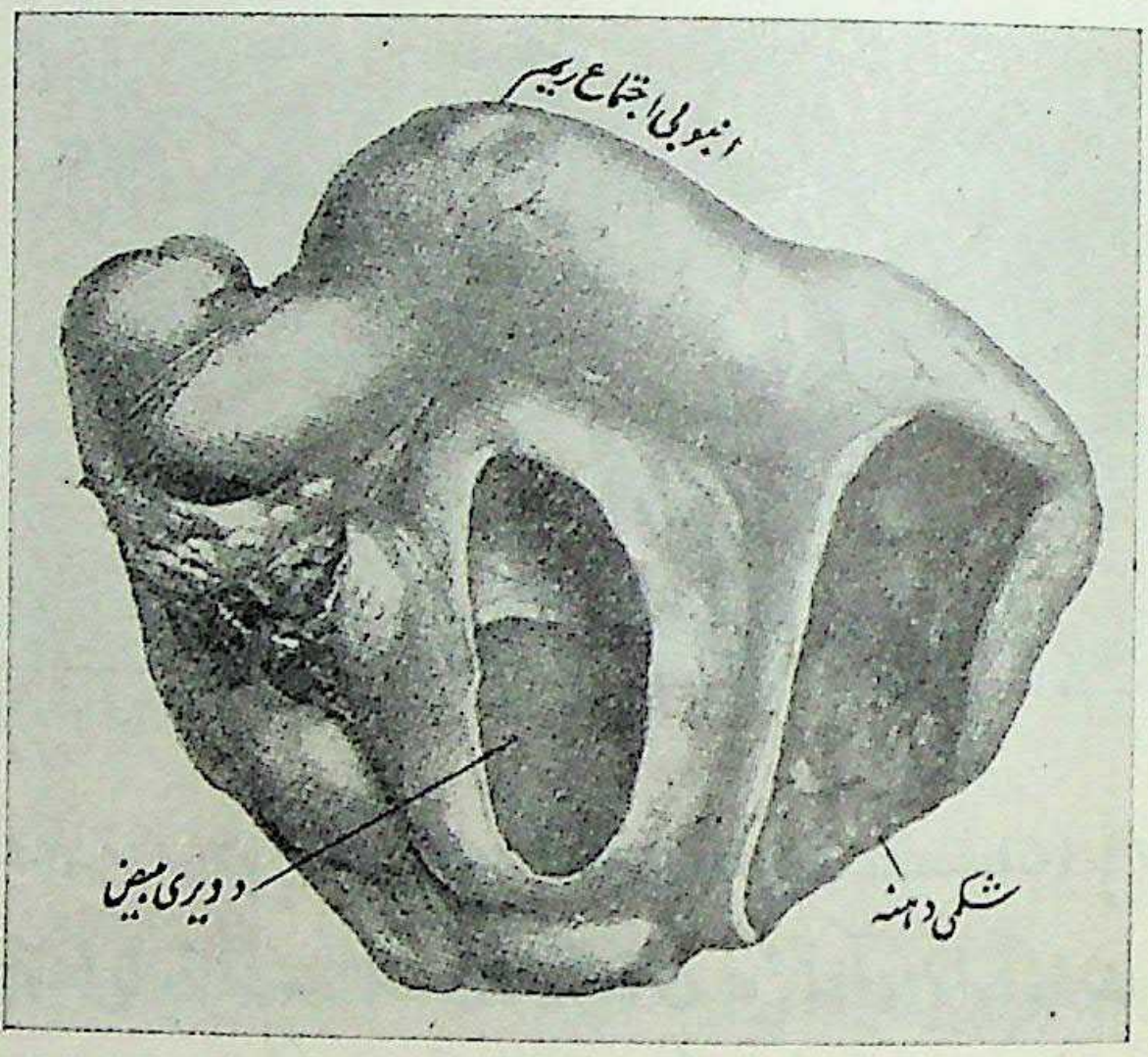

شکل ۴۰۶۔ مزمن انبوبی اجتماع ریم (Chronic Pyosalpinx)۔ نلی متوسط درجہ تک متسع ہے، اس کا خاکہ ملفّف ہے اور اس کی دیواریں دبازت یافتہ ہیں۔ بیض کلانی یافتہ اور دویری ہے، اور نلی سے مضبوطی کے ساتھ منضم ہے۔

انبوبی اجتماع ریم کے مشمولات۔ انبوبی اجتماع ریم کے مشمولات اختلاف پذیر ہوتے ہیں۔

جب یہ تدرنی الاصل ہوتا ہے تو پیپ کبھی سیال اور کبھی نیم جامد ہوتی ہے۔ اور جبنی فواصل پر مشتمل ہوتی ہے۔ اس میں بُو نہیں ہوتی تا وقتیکہ یہ "قولون نما" ("coliform") یا گندہ نباتی عضویات سے ثانوی طور پر سرائت زدہ نہ ہو جائے۔ بعض اوقات جبنی مادہ مغلظ ہو جاتا ہے۔ اور خشک اور سخت کر بیچے پائے جاتے ہیں، اور تدرنی انبوبی اجتماع ریم کے استر میں کلسی تغیرات اکثر واقع ہو جاتے ہیں۔ 638 عصیۂ تدرن بہت ہی شاذ و نادر شناخت کیا جا سکتا ہے، لیکن گاہے گاہے نلچہ کی دیوار میں اس کی شناخت کی جا سکتی ہے۔ سوزاک یا نفاسی عفونت سے جو انبوبی اجتماع ریم پیدا ہوتا ہے اس کی پیپ کبھی غلیظ اور کبھی رقیق ہوتی ہے۔ اس کا قوام یا تو یکساں طور پر بالائی جیسا ہوتا ہے یا تخثر لبن کے گالوں کی وجہ سے ندیفی ہوتی ہے، اور گاہے گاہے یہ زرد یا خون آلود بھی ہوتی ہے۔ عصیات قولون

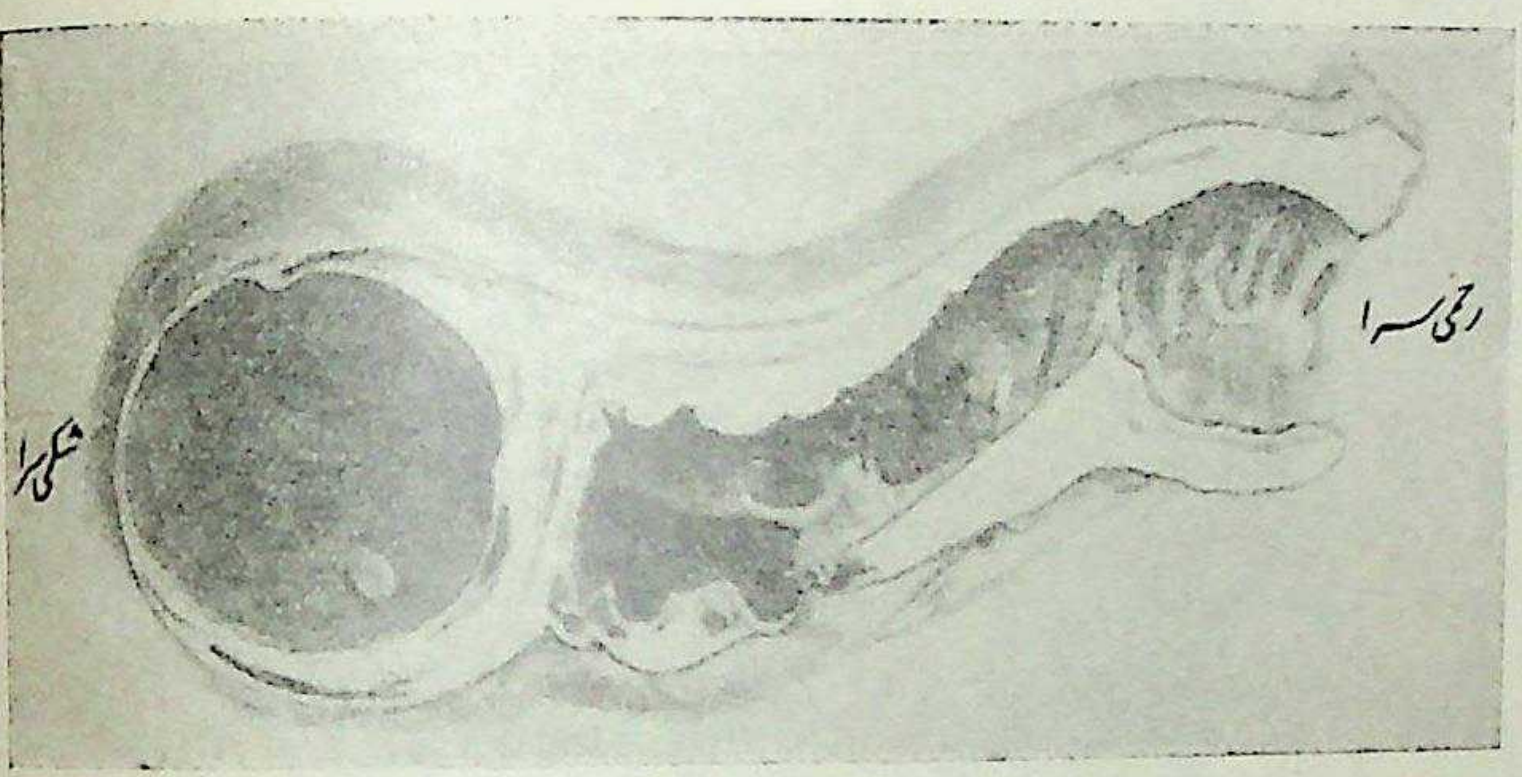

شکل ۴۰۰۔ مزمن انبوبی اجتماعِ ریم (Chronic Pyosalpinx). (بچیرنگ کراس ہاسپیٹل میوزیئم)۔ اتساع کافی یکساں ہے، نلی کی دیوار دبازت یافتہ ہے، اور بند شکمی دہنہ کے قریب ایک فاصل موجود ہے۔

اور گندہ نباتی عضویات کی عدم موجودگی میں کوئی بو نہیں ہوگی۔ لیکن محرک مرض جراثیم کی موت کے بعد گندبدگی زا نبتوں کا ثانوی حملہ عام طور پر ہو جاتا ہے۔ اس حالت میں مشمولات کے خواص بالکل بدل جاتے ہیں اور پیپ بدبودار ہو جاتی ہے۔

انبوبی اجتماع ریم کے تینتالیس اصابات میں پیپ کا جرثومیاتی امتحان کرنے سے اس امر کا انکشاف ہوا کہ تینتیس مثالوں میں یہ عقیم تھی، اور عضویے مر چکے تھے۔ سات میں بُنقۂ سوزاک

پایا گیا۔ (ہوورڈ کیلی: Howard Kelly)۔ ایک اصابہ میں نبقاتِ عنبیہ اور نبقاتِ سبحیہ کی مخلوط سرایت موجود تھی، اور دو میں عضویوں کی تشخیص نہیں کیجا سکی۔ عصیۂ قولون کا انکشاف کسی میں نہیں ہوا۔ جو عضویات شاذ و نادر پائے جاتے ہیں وہ گیس آفرین کیسہ دار عصیہ (bacillus aerogenes capsulatus)، نیزک نما خردنبقہ (micrococcus lanceolatus)،

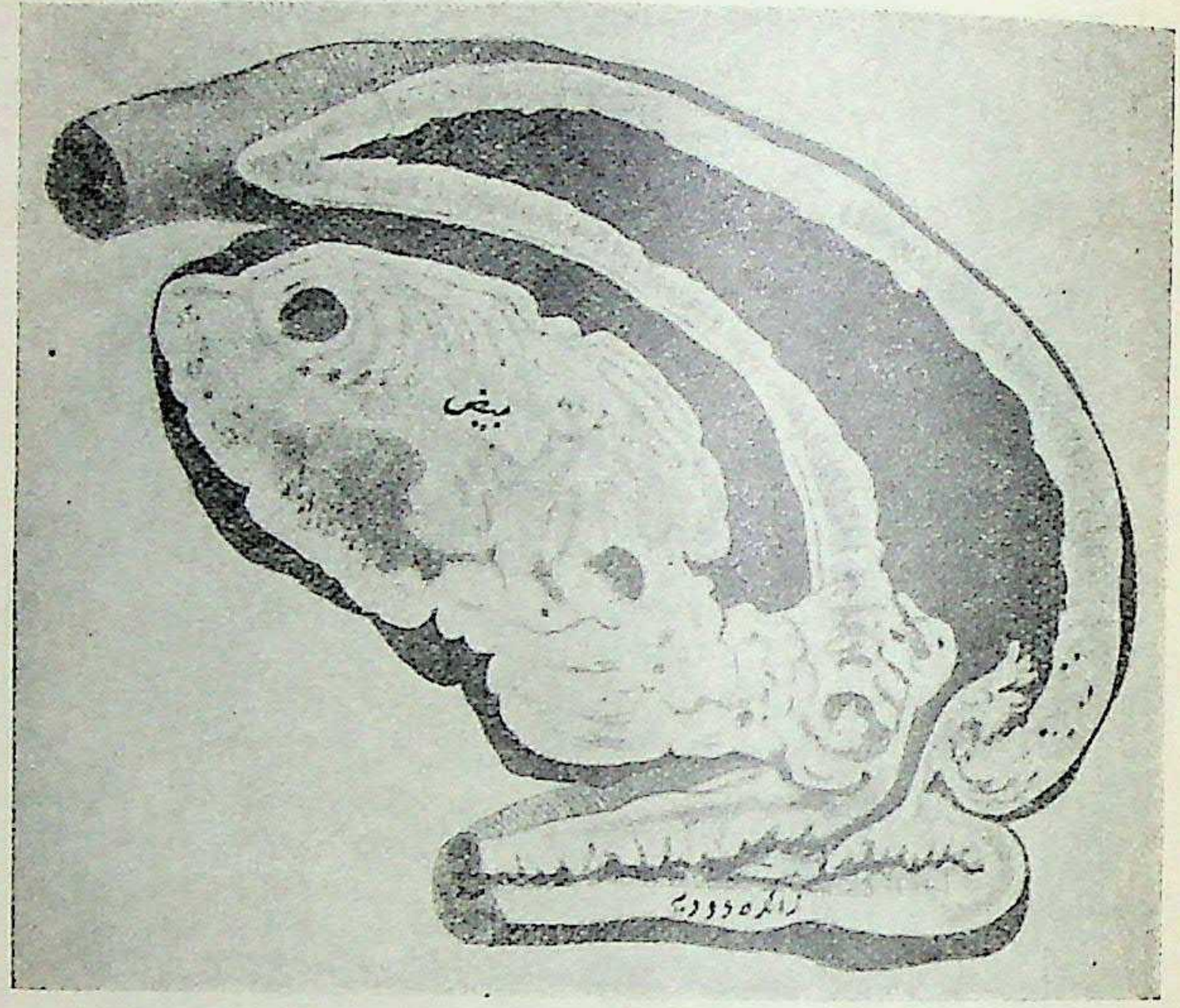

شکل ۴۰۴۔ انبوبی زائدی ناسور (Tubo-appendicular Fistula)

(بلینڈ سٹن)۔ زائدہ کی نوک نلی کی دہنہ سے منضم ہے، اور اس محل پر ایک ناسوری ربط قائم ہوگیا ہے، نلی کی جھالروں کے آثار جو اندر کی طرف مڑے ہوئے ہیں دکھائی دیتے ہیں۔

اور کثیر الاشکال عصیہ (bacillus proteus) ہیں۔

مذکورہ بالا بیان سے یہ نتیجہ اخذ کیا جا سکتا ہے کہ انبوبی اجتماعِ ریم میں پیپ کا رجحان عقیم ہو جانے کی طرف ہوتا ہے۔ مخلوط سرائتیں نادر الوقوع ہیں، لیکن یہ یاد رکھنا ضروری ہے کہ

ایک قسم کے عضویہ کی سرائت دوسری قسم کے جراثیم کے ثانوی حملہ کے لئے راستہ بنا دیتی ہے۔ اور جب کبھی بدبودار پیپ موجود ہوتی ہے تو اکثر اصابات میں یہی ہو چکا ہوتا ہے۔ مزید برآں اس

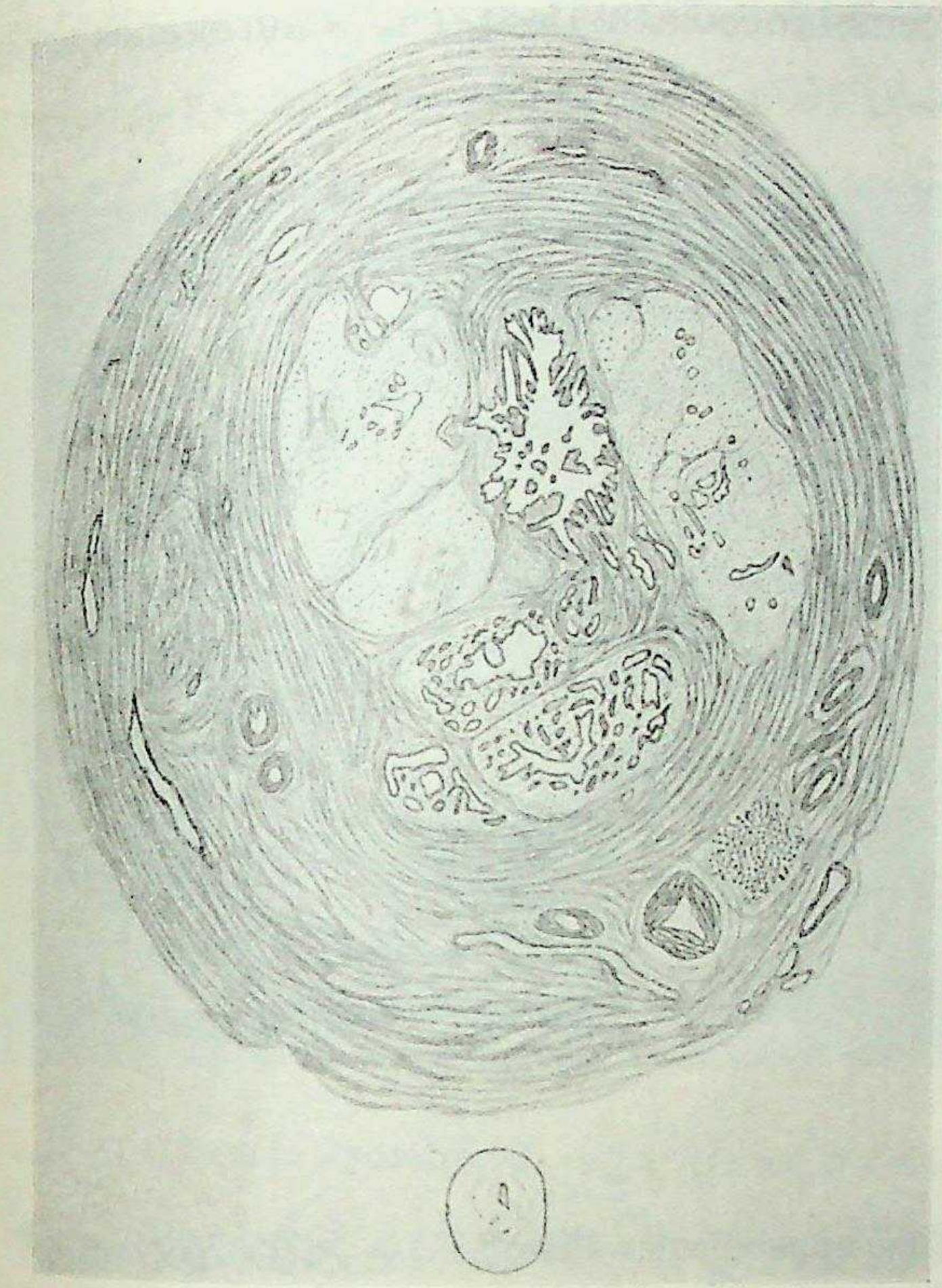

شکل ۴۰۹۔ فلوپی نلی کی مستعرض تراش جو کہ بیچی تنگنائی انبوبی التہاب (salpingitis isthmica nodosa) کے ایک رقبہ پر سے لی گئی ہے۔ یہ دیکھا جائے کہ مخاطیہ کا سر حلمہ عضلی طبقات میں نفوذ کر گیا ہے، اور شاخدار غدی سلعی جرابات (adenomatous follicles) کی طرح کا دکھائی دیتا ہے (جرابی انبوبی التہاب -(salpingitis follicularis:

ذہن نشین رکھنا بھی ضروری ہے کہ اگرچہ تین چوتھائی اصابات میں مزمن انبوبی اجتماعِ ریم کے مشمولات عقیم ہوتے ہیں مگر حاد انبوبی اجتماعِ ریم کے مشمولات بہت ساری ہوتے ہیں۔ جو باریطونی التہابی خراجات ماؤف نلی کے قرب وجوار میں پائے جاتے ہیں ان کے متعلق بھی یہی کہا جا سکتا ہے۔

انبوبی اجتماعِ ریم (Pyosalpinx) کا انشقاق۔ استسقائے انبوبہ خود بخود پھٹ سکتا ہے، اور اس سے بالکل کوئی سریری مظاہر رونما نہیں ہوتے۔ لہٰذا اسکی کثرت وقوع کا اندازہ 640

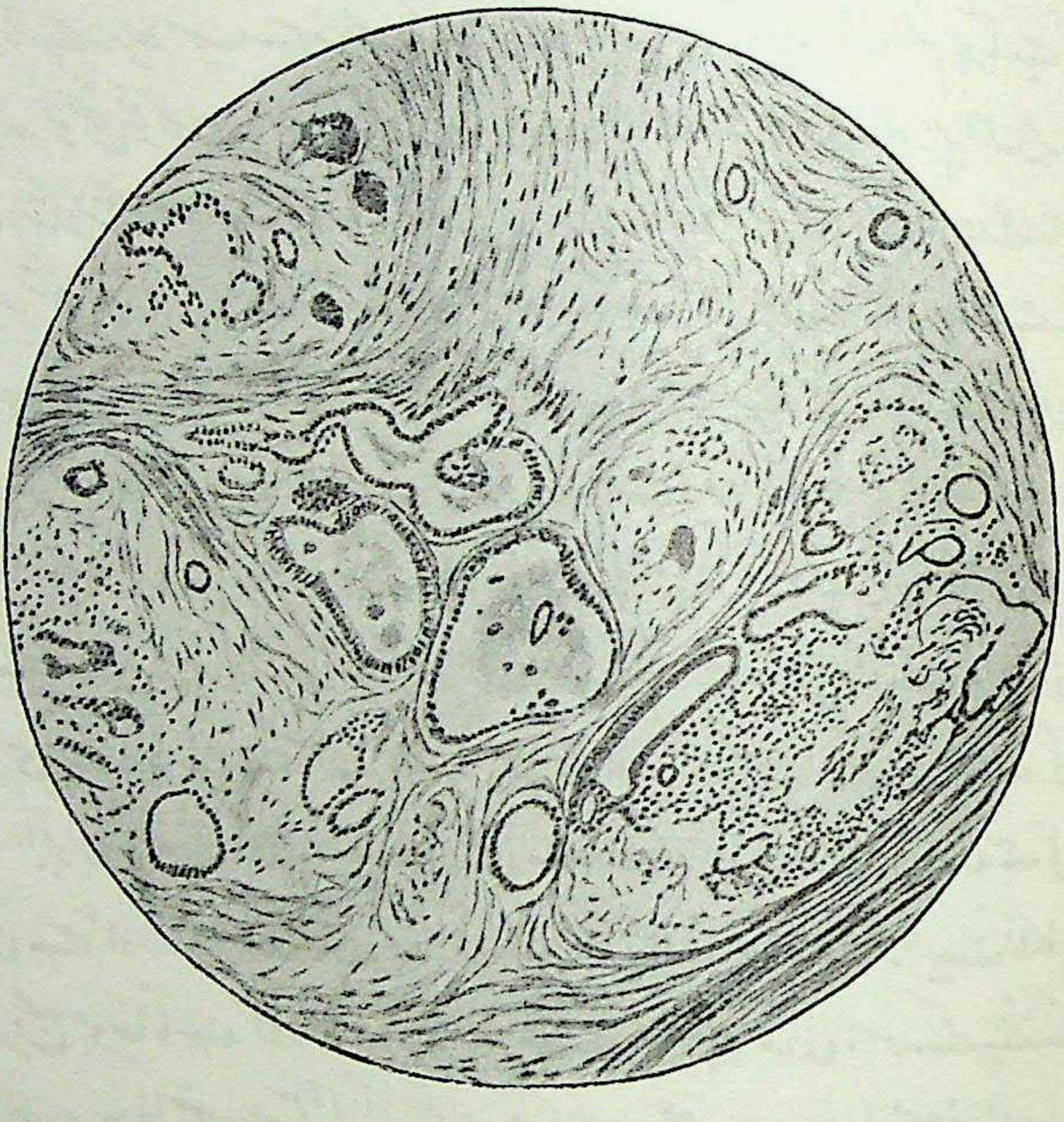

شکل ۴۱۰۔ جرابی انبوبی التہاب (Salpingitis Follicularis)۔ یہ تصویر شکل ۴۰۹ کی تراش کو زیادہ تکبیر سے ظاہر کرتی ہے۔ متمدد جرابات اور عفرتی خلیات کو جو عضلیہ میں پڑے ہیں دیکھا جائے۔ نلی کا درونہ موجود نہیں ہے۔

کرنے کا کوئی ذریعہ نہیں۔ انبوبی اجتماعِ ریم کا کہفۂ باریطون میں خود بخود منشق ہو جانا بہت ہی شاذ ہے، کیونکہ نلی کی دیوار عام طور پر بہت موٹی ہو جاتی ہے، اور گرد و نواح کی بافتوں سے

اس مضبوطی سے منضم ہوتی ہے کہ یہ حادثہ واقع ہی نہیں ہو سکتا۔ باوجود اس کے بونی نے ارتالیس اجتماع کا مقابلہ کیا ہے (سنہ ۱۹۰۹ء) اور اس حادثہ کے خطرناک ہونے کی توضیح اس امر سے ہوتی ہے کہ ان میں سے ۴۰ فیصدی کا اختتام موت پر ہوا۔

انبوبی ناسورات (Tubal Fistulæ)۔ انبوبی اجتماعِ ریم کے مزمن اصابات میں فلوپی نلی کے، اس کی رفیق نلی کے ساتھ یا جوف دار احشاء میں سے کسی ایک کے ساتھ ناسوری ارتباط پیدا ہو جاتے ہیں۔ یہ تقرح سے اس فاصل کے بتدریج تباہ ہو جانے کا نتیجہ ہوتا ہے جو منضم دیواروں سے بنا ہوتا ہے۔ ربط سب سے زیادہ کثرت کے ساتھ معا کے ساتھ قائم ہوتا ہے اور معائے مستقیم کا بالائی حصہ حوضی قولون یا لفائفی کی کوئی گنڈلی وہ حصے ہیں جو عام طور پر اس میں شریک ہوتے ہیں۔ شاذ شاذ اصابات میں زائدہ دودیہ اور نلی کے درمیان بھی ایک ناسوری ربط پیدا ہو جاتا ہے (دیکھو شکل ۴۰۸)۔ بلحاظ کثرت وقوع معا کے بعد مہبلی محراب کا درجہ ہے۔ انبوبی اجتماع ریم عموماً ڈگلس کی جیب میں واقع ہوتا ہے، اور اس لئے یہ مہبل کے متصل ہوتا ہے، لیکن ساختوں کے درمیان جو بافتیں حائل ہوتی ہیں وہ ان بافتوں کی نسبت جو انبوبی اجتماعِ ریم اور امعاء کے درمیان ہوتی ہیں زیادہ موٹی اور زیادہ گھنی ہوتی ہیں۔ آخری حالت یہ ہے کہ انبوبی اجتماعِ ریم مثانہ میں بھی کھل جاتا ہے، اور ایسا نہایت ہی شاذ طور پر وقوع میں آتا ہے۔ متسع نلی کے رحمی مثانی جیب میں شاذ و نادر ہی پائے جانے سے اس قسم کے انبوبی ناسور کے قلیل الوقوع ہونے کی توجیہ ہوتی ہے۔

641 انبوبی ناسور کا تکون ایک شافی عمل ہے، اور اس کے بعد بعض اوقات نلی کی قنال بند ہو جاتی ہے، اور دائمی شفا حاصل ہو جاتی ہے۔ اکثر ایسا ہوتا ہے کہ مسیلیت ناکافی ہوتی ہے اور مواد پھر جمع ہو جاتا ہے، اور ناسور برقرار رہتا ہے۔ انبوبی مثانی ناسور کے بننے کے بعد التہاب مثانہ لازمی طور پر پیدا نہیں ہوتا کیونکہ ممکن ہے کہ پیپ عقیم ہو۔ انبوبی مبیضی ناسورات کا ذکر انبوبی مبیضی دویرہ اور خراج کے تحت کیا جائے گا (دیکھو صفحہ 644)۔

رخنی انبوبی التہاب (Interstitial Salpingitis)۔ یہ تحت الحاد (یعنی "نازلتی") التہاب کے مکرر حملوں کا نتیجہ ہوتا ہے۔ ان اصابات میں پیپ بن جاتی ہے لیکن یہ اتنی مقدار میں نہیں بنتی جتنی کہ انبوبی ریمی تاجوں میں ہوتی ہے۔ نلی کا دہنہ مختوم ہوتا ہے اور مبیض سے بالعموم متحد پایا جاتا ہے، اور صرف ایک ہی قابل ذکر حالت ہے جو اس سے مستثنیٰ ہے اور یہ نذرفی اصابات میں دیکھنے میں آتی ہے۔ اس حالت میں وسیع رخنی انبوبی التہاب

باوجود نلی کا شکمی سِرا کھلا رہتا ہے، اور متورم جھالریں غیر منضم اور آزاد رہتی ہیں (دیکھو شکل ۱۸۷، صفحہ 313)۔

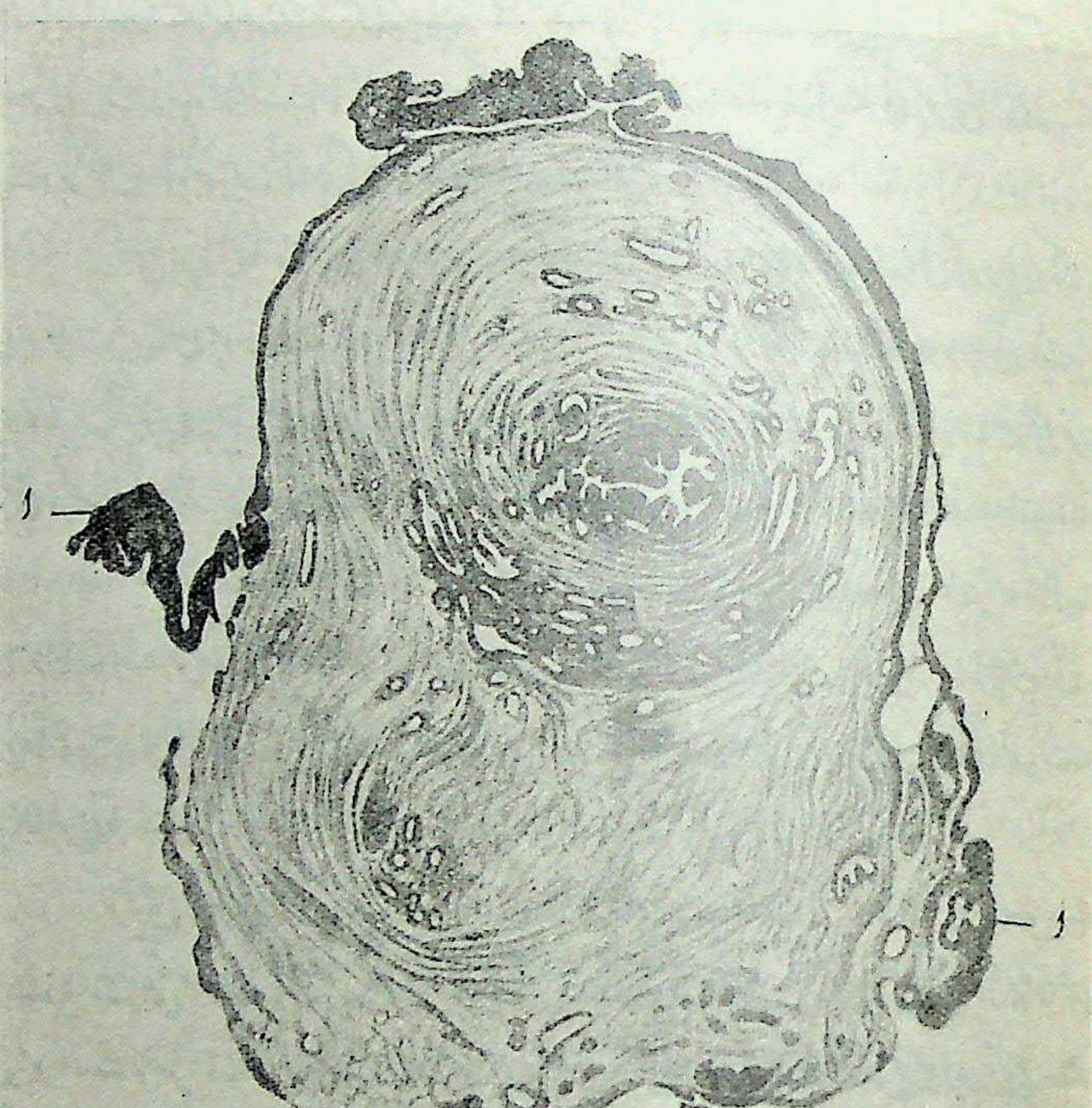

شکل ۱۱۴۔ کربیجی تنگنائی انبوبی التہاب (Salpingitis Isthmica Nodosa)۔ اسکی توسیع رباطِ عریض میں دکھائی گئی ہے (فان فرینکے)۔ نلی کا باریطونی طبقہ ا۔ اَ پر ظاہر کیا گیا ہے۔

اگرچہ بعض اصابات میں ایسی نلیاں بھی پائی جاتی ہیں جن کے تمام طول میں زخنکی انبوبی التہاب کے تغیرات پائے جاتے ہیں مگر انتفاخی قطعہ میں پیپ کے معتد بہ اجتماعات کا پایا جانا زیادہ

ہام ہے۔ ایسے اصابات میں بعض اوقات تنگنائی حصّہ عضلہ کی بیش پرورش اور نوخیز لیفی بافت سے دبازت یافتہ ہوجاتا ہے جس سے نلی کا مستعرض قطر پیمائش میں ۲ سنٹی میٹر یا اس سے زیادہ ہوجاتا ہے۔ شکل ۴۰۳ میں رخنکی انبوبی التہاب کا اثر رحمی سرے پر دکھایا گیا ہے جو اتنی مدت کے مزمن التہاب سے پیدا ہوا ہے کہ نلی دبازت یافتہ ہوگئی ہے۔ شکل ۴۰۶ سے یہ ظاہر ہوتا ہے کہ مزمن انبوبی التہاب سے تمام دروں بھی پیپ سے متمدد ہوسکتا ہے۔ نلی کی دیوار سوائے اس رقبہ کے جو شکی دہنہ پر کاذب غشائے مخاطی سے بن گیا ہے باقی سب مقامات پر موٹی ہوگئی ہے۔ یہ قسم اس قسم سے جو شکل ۴۰۳ میں ظاہر کی گئی ہے زیادہ نادر الوقوع ہے۔

رخنکی انبوبی التہاب (interstitial salpingitis) میں نلی کی دیوار کی موٹائی بعض اوقات یکساں ہوتی ہے (دیکھو شکل ۴۰۳)، لیکن یہ اکثر اوقات بے قاعدہ ہوتی ہے، اور اس پر نمایاں گرہیں پیدا ہوجاتی ہیں۔ یہ گرہ دار حالت رحمی یا تنگنائی سرے پر جہاں نلی قرن الرحم سے ملتی ہے نمایاں ترین ہوتی ہے (کرہیچی تنگنائی انبوبی التہاب (salpingitis isthmica nodosa: مختص المقام کلانی تدرنی انبوبی التہاب میں بالعموم پائی جاتی ہے (دیکھو شکل ۱۸۱، صفحہ 313)، مگر سوزاکی اور عفونتی اصابات میں بھی یہ کسی قدر نمایاں طور پر پیدا ہوجاتی ہے۔ مزمن رخنکی انبوبی التہاب میں مخاطیہ کا جو ممیز رد یہ ہوتا ہے وہ ان گرہوں کے مطالعہ سے بہترین طور پر ظاہر ہوتا ہے۔

کرہیچی انبوبی التہاب (salpingitis nodosa) کا نمایاں خاصہ یہ ہے کہ دبازت یافتہ لیفی عضلی دیوار میں ٹلا ہوا یا بے محل سرحلمہ موجود ہوتا ہے جو نلی کی غشائے مخاطی سے مشتق ہوتا ہے۔ سرائت کی ترقی کے دوران میں عضلیہ گول خلیات سے در ریختہ اور تہیج سے نرم ہوجاتا ہے، اور مخاطیہ کے سرحلمی خلیات یا سالم مخاطیہ کے کچھ حصے بظاہر دروں انبوبی دباؤ سے ٹل کر عضلی دیوار کے جسم میں پہنچ جاتے ہیں، اور ان سے جرابات یا غدد کی طرح کی فضائیں بن جاتی ہیں جن کا استر مکعبی سرحلمہ کا ہوتا ہے۔ مزید برآں یہ ممکن ہے کہ خود التہابی ماسکہ سے نلی کی دیوار میں انبوبی مخاطیہ سے حاصل شدہ خلوی عناصر سے نفوذ شروع ہوجاتا ہو، جیسا کہ رحم کی حالت میں ہوتا ہے (دیکھو دروں رحمی سلعہ، صفحات 500 تا 505)۔ ان جرابات کے موجود ہونے کے باعث اس حالت کو جرابی انبوبی التہاب (Salpingitis follicularis) کے نام سے موسوم کیا گیا ہے (دیکھو شکل ۴۰۹، ۴۱۰ اور ۴۱۱)۔ اس سرحلمہ میں جو اپنے محل سے ٹل جاتا ہے اس کے

جدید محل پر فعال تکاثر شروع ہوجاتا ہے، اور اس سے ایک دروں دیواری پیچیدہ کاذب غدی ساخت پیدا ہوجاتی ہے۔ اِس کے ساتھ ہی لیفی اور عضلی عناصر میں بڑھتی ہوئی غدی بافت کی خراش سے پیدا شدہ مہیّجیت کی وجہ سے فعال بیش تکون واقع ہوجاتا ہے، اور اس کا نتیجہ یہ ہوتا ہے کہ ایک واضح الحدود ذکر پیچہ طیار ہوجاتا ہے۔ یہ عمل بعض اوقات نلی کے رخنکی حصہ میں پھیل جاتا ہے، اور نلی کی تنگنائے کو پھیلا دیتا ہے، چنانچہ قرن پر ماسا ریقائے انبوبہ میں ایک ٹھوس انبوبی تودہ پایا جاتا ہے جو بعض اوقات چھوٹے سے سلعہ لیفیہ کے مشابہ ہوتا ہے (دیکھو شکل ۴۱۱)۔ ایسا بھی ہوتا ہے کہ غدی جرابات اور نلی کے درونہ کا تعلق انجام کار منقطع ہوجاتا ہے، لیکن سابق الوجود طاقی یا تہ ابنان اکثر برقرار رہتے ہیں جن کی وجہ سے وہ جرابات جو عضلی دیوار کے اندر واقع ہوتے ہیں نلی کے درونہ ہی سے مشروب ہوسکتے ہیں (دروں رحمی سلعہ سے مقابلہ کیا جائے، صفحات 500 تا 512)۔ بے محل جرابوں کا استر حلمی استر اسطوانی یا مکعبی یا چپٹے خلیات سے مرکب ہوتا ہے، اور ان کے درونے افراز یا پرانے خون یا کثیر اللون خلیات سے پُر ہوتے ہیں۔ مخاطی عطفات کی سریری اہمیت یہ ہے کہ بعض اوقات ان میں انبوبی حمل کا استقرار ہوجاتا ہے۔

جو مناظر کریہی انبوبی التہاب (nodular salpingitis) کے نام سے بیان کئے گئے ہیں، ان کا مطالعہ تدرنی حضرات میں بہترین طور پر کیا جاسکتا ہے، لیکن یہ کسی حد تک مزمن انبوبی التہاب کے جملہ اصابات میں پائے جاسکتے ہیں خواہ ان کے اسباب کچھ ہی ہوں۔

مزمن انبوبی مبیضی التہاب

(Chronic Salpingo-oöphoritis)

مزمن انبوبی التہاب کے بہت سے اصابات غیر تقیحی ہوتے ہیں، اور ان میں انبوبہ کا انتساع نہیں پایا جاتا۔ گرد انبوبی التہاب ایک نمایاں حد تک پایا جاتا ہے، اور اس کے ساتھ ہی گرد مبیضی التہاب (peri-oöphoritis) بھی موجود ہوتا ہے، اور نلی کی دیوار 643 کی تمام تہوں میں ایک متوسط درجہ کی دبازت بھی پائی جاتی ہے (دیکھو شکل ۴۱۲)۔ چونکہ یہ ایک واقعہ ہے کہ مبیض تقریباً ہمیشہ بلا استثنا التہابی عمل میں شریک ہوتا ہے، اس لئے اس حالت کو مزمن انبوبی مبیضی التہاب (chronic salpingo-oöphoritis) سے صحیح طور پر موسوم کیا گیا ہے۔ انبوبی التہاب کے دیگر اقسام کی نسبت اس قسم میں شکلی وہنہ زیادہ عرصہ تک

مفتوح رہتا ہے، لیکن انجام کار یہ مختوم ہو جاتا ہے۔ بعض اوقات کم و بیش وسیع حوضی التہاب باریطون بھی ساتھ ہی موجود ہوتا ہے۔

یہ فرض کیا جا سکتا ہے کہ اس عارضہ میں مکرر تحت الحاد حملوں سے نلی کے وسطی طبقہ میں دبازت پیدا ہو چکی ہے۔ چونکہ تقیح موجود نہیں ہوتا اس لئے ثنیات کے اوپر کا سرحلمہ علی حالہ رہتا ہے، اور اس کے خواص میں معتدبہ اختلاف پایا جاتا ہے۔ خلیات کا نمایاں تکاثر اور نیز ان کی بعد تکوین (metaplasia) بھی دیکھنے میں آتی ہے۔ بعض اوقات سرحلمی عناصر کے حلیمی اور کلغی دار تودے اس افراط سے موجود ہوتے ہیں کہ ان کی وجہ سے حلیمی سلعہ (papilloma) اور سرطان کے منظر کا خیال پیدا ہوتا ہے۔ انہی مخاطیتی تغیرات سے درحقیقت یہ نظریہ قائم ہوا ہے کہ فلوپی نلی کا سرطان مزمن انبوبی التہاب کا نتیجہ ہوتا ہے۔

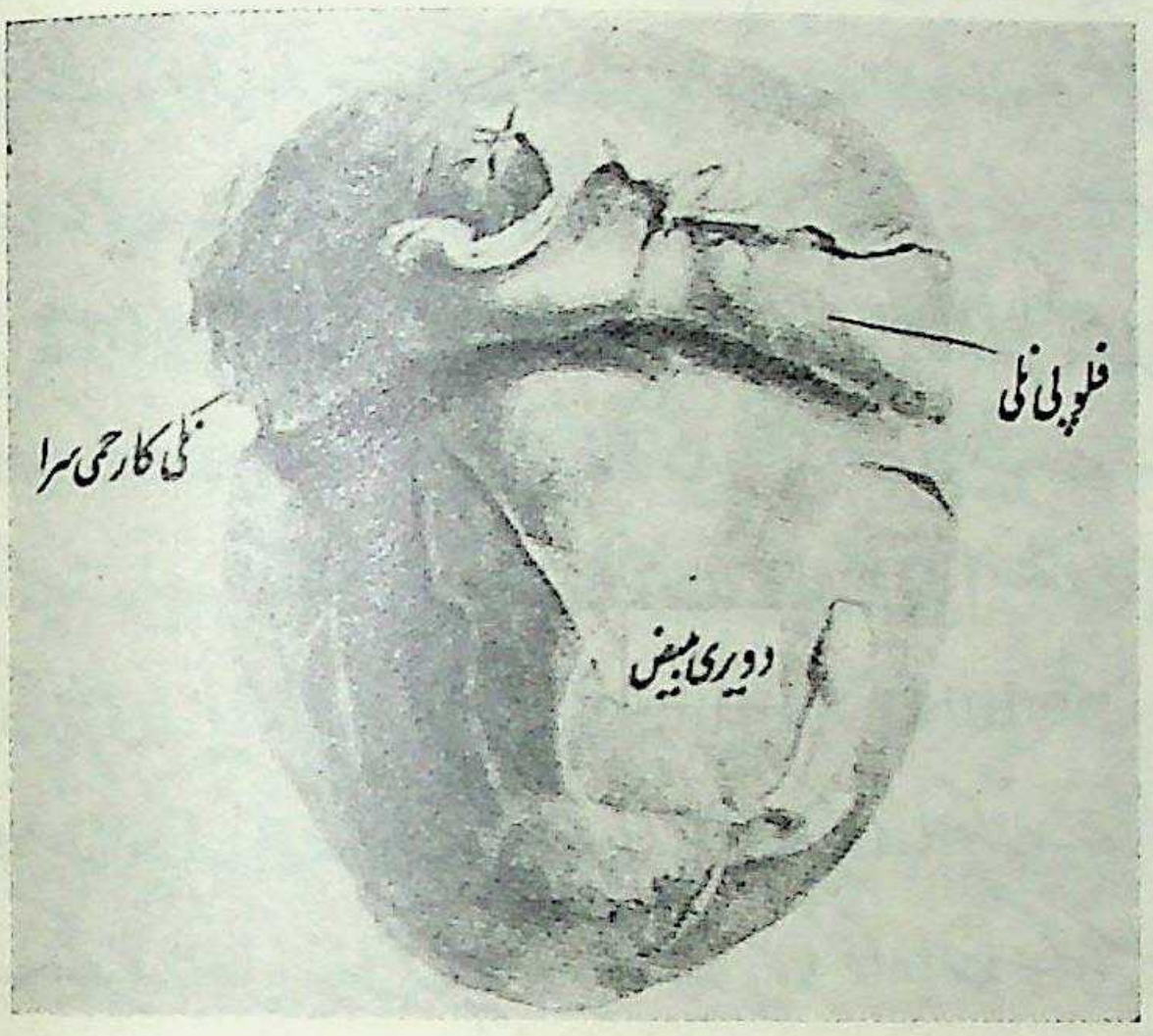

شکل ۴۱۲۔ مزمن انبوبی مبیضی التہاب (Chronic Salpingo-oöphoritis)۔ عدید الولادت، عمر ۴۳ سال۔ مبیض دوویری گرافی جرابات سے کلانی یافتہ ہے۔ نلی متسع نہیں ہے، بلکہ مبیض کے بالائی حصہ سے قریبی طور پر منضم ہے اور ماسا ریقائے انبوبہ انضمامات میں پوشیدہ ہو گئی ہے۔

انبوبی مبیضی دویرہ (Tubo-ovarian Cyst)۔ **انبوبی مبیضی خراج** (Tubo-ovarian abscess)۔ نلی اور مبیض کے درمیان جو اتحاد التہاب سے پیدا ہو جاتا ہے، اس سے انبوبی اجتماعِ ریم یا استسقائے انبوبہ اور مبیضی دویرہ یا مبیضی خراج کے درمیان ربط قائم ہو جاتا ہے۔ اس کا نتیجہ یہ ہوتا ہے کہ ایک دویرہ پیدا ہو جاتا ہے جس کی دیوار کسی حد تک

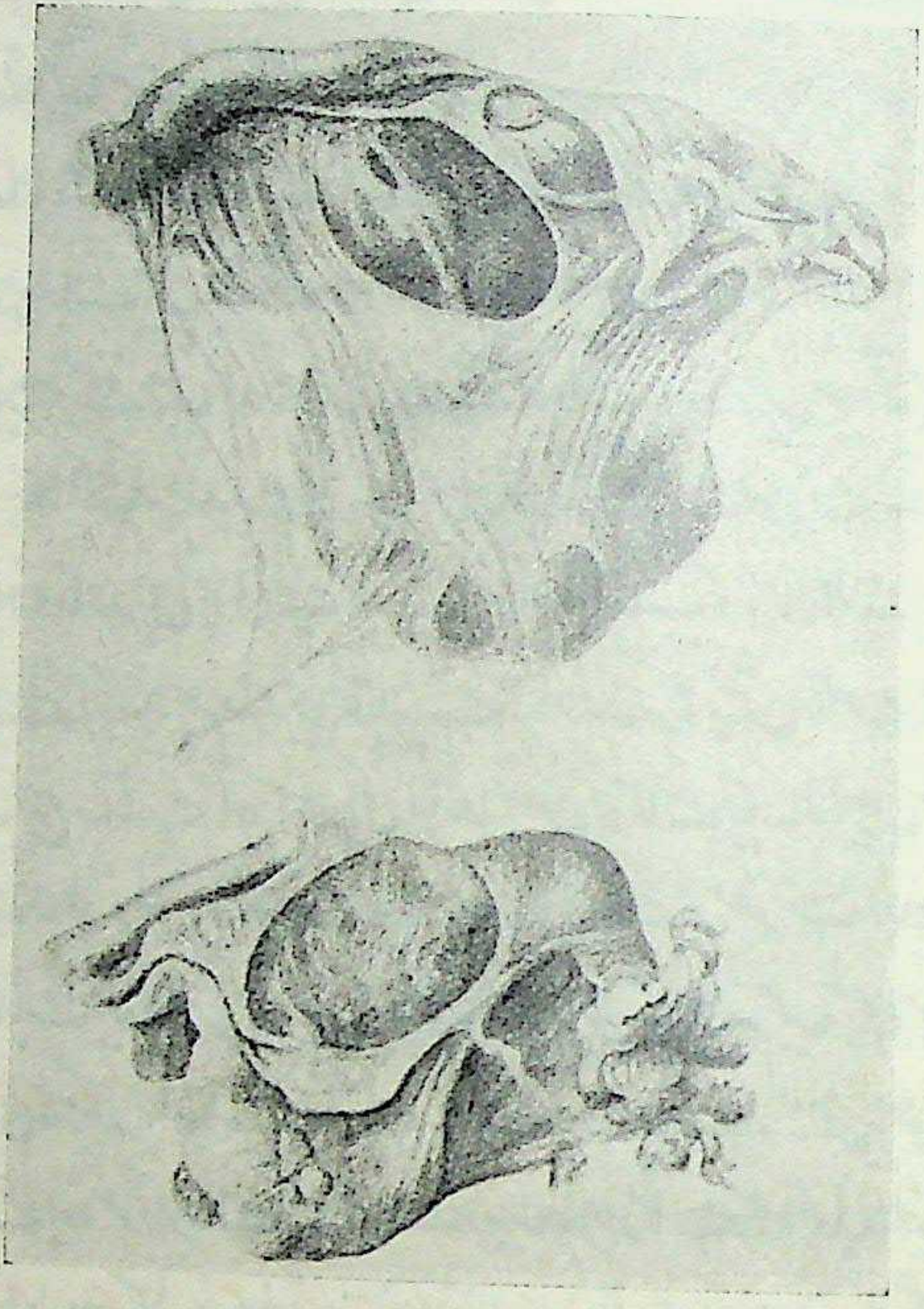

شکل ۴۱۳۔ دوجانبی مزمن انبوبی مبیضی التہاب (Bilateral Chronic Salpingo-oöphoritis)۔ وسیع باریطونی التہابی انضمامات دکھائے گئے ہیں۔

644 نلی سے بنتی ہے اور کسی حد تک مبیض سے۔ مقام ربط بالعموم ایک چھوٹا سا ہوتا ہے، لیکن بعض اوقات اس کی جسامت معتدبہ ہوتی ہے۔ اس فتحہ کے گرد نلی کی کھلی ہوئی جھالریں کہفہ کی دیوار کے مبیضی حصہ کی ہم پہلو سطح پر نصف قطروں کی شکل میں پھیلی ہوئی دکھائی دیتی ہیں، جس سے یہ ثابت ہوتا ہے کہ

یہ روزن مفتوح انبوبی دہنہ ہے (دیکھو شکل ۱۴۱۴)۔

نلیوں اور مبیضین کے التہاب کے سریری خصائص

نلیوں اور مبیضین کے التہاب کے علامات حوضی التہاب باریطون کے علامات کے مشابہ ہیں (صفحہ 274)۔ حاد اصابات میں مزمن اصابات کی نسبت تشخیص زیادہ مشکل ہوتی ہے، کیونکہ وقت کے گذرنے اور مرض کے طبعی امارات کے ترقی کرنے سے اہم ترین ضررات کے محل اور ان کی نوعیت کے معلوم کرنے میں بہت مدد ملتی ہے۔

حاد اصابات کے علامات۔ حاد اصابات میں جن میں مرض جلد ترقی کر جاتا ہے بعض اوقات خطرناک علامات پیدا ہو جاتے ہیں جو "شکم حاد" ("acute obdomen") کے دیگر اقسام کے علامات سے ناقابل تمیز ہوتے ہیں، اور حوض میں ایسے امارات موجود نہیں ہوتے جن سے مرض کے مقام کی تخصیص کیجا سکے۔ ابتدا اکثر کم شدید ہوتی ہے اور دو بڑے علامات موجود ہوتے ہیں یعنی ارتفاع تپش اور درد۔ قے شاذ و نادر ہی ہوتی ہے، اور یہ انبوبی التہاب کو اس التہاب سے جو زائدہ کو متلازم ہوتا ہے تمیز کرنے کے لئے ایک اہم سریری نقطہ ہے۔ ارتفاع تپش بالعموم شدید ہوتا ہے اور ۱۰۳ یا ۱۰۴ ف تک پہنچ جاتا ہے، اور اس کی ابتدا بعض اوقات ایک نمایاں قشعریرہ سے ہوتی ہے۔ اسکے بعد تپش بے قاعدہ طور پر متوقف مصر اختیار کرتی ہے جو عفونت الدم کی تپش کے مصر کی طرح کا ہوتا ہے۔ بعض اصابات میں تپش جلد کم ہو جاتی ہے اور چند ایام میں طبعی ہو جاتی ہے۔ اس کا یہ مطلب ہے کہ التہابی ماسکہ التصاقات کے ذریعہ سے منفرد ہو چکا ہے۔ بعض اصابات میں ارتفاع تپش تخفیف کے وقفوں کے بعد عود کرتا ہے۔ اس سے یہ ظاہر ہوتا ہے کہ انبوبی التہاب مانع دیواروں سے گذرنے اور باریطون کے جدید خطوں پر حملہ آور ہونے میں کامیاب ہو گیا ہے یا تقیح واقع ہو گیا ہے۔

سعودی سرایت کی ایک حالت میں جو حال ہی میں ہم میں سے ایک (ٹی۔ ڈبلیو۔ ای) کے مشاہدہ میں آئی، دائیں نلی پر پہلے مرض کا حملہ ہوا، اور اس سے حاد شکمی علامات پیدا ہوئے اور ساتھ ہی پہلی مواد بھی آتا تھا جو حال ہی میں آنا شروع ہوا تھا۔ علامات میں بتدریج تخفیف ہو گئی لیکن تین ہفتہ کے وقفہ کے بعد عین اسی طرح کا دوسرا حاد حملہ ہوا سوائے اسکے کہ اب علامات بائیں جانب کی طرف محول تھے۔ یہ ظاہر ہے کہ بائیں نلی اتنی پہلے ماؤف نہیں ہوئی تھی جتنی پہلے کہ

دائیں نلی، اور اصلی ابتداء کے تقریباً تین ہفتہ بعد تک رساؤ نہیں ہوا۔ دوسرے حملہ میں بتدریج تخفیف ہوگئی، اور مریضہ کو مکمل صحت ہوگئی۔

نبض کی رفتار عام طور پر تپش کے تناسب کے لحاظ سے بڑھ جاتی ہے۔ اور جب یہ 645 غیر متناسب طور پر سریع ہو تو عمومی سرائت کا شبہ ہونا چاہیئے۔

درد شکم اور تمدد بالعموم دونوں پائے جاتے ہیں، اور یہ پہلے پہل زیر معدی منطقہ تک محدود ہوتے ہیں، اور کسی ایک جانب پائے جاتے ہیں۔ یہ مختص المقام التہاب باریطون پر دلالت کرتے ہیں۔ شکم کو دبانے پر بہت سی الیمیت پائی جاتی ہے، اور تبرز اور تبول بھی بعض اوقات درد خیز ہوتے ہیں۔ مریضہ کی عمومی حالت مرض کے اس درجہ پر کافی اچھی ہوتی ہے۔

جو علامات پیپ کے بننے پر دلالت کرتے ہیں وہ تمام اصابات میں واضح نہیں ہوتے۔ قشعریرے بعض اوقات نہیں پائے جاتے۔ اور تپش میں اشتدادات ہمیشہ موجود نہیں ہوتے۔ کچھ عرصہ کے بعد مریضہ کی حالت خراب ہوجاتی ہے، نبض سریع ہوجاتی ہے، اور پسینے آنے لگتے ہیں۔ طویل المدت اصابات میں بعض اوقات لاغری بہت جلد رونما ہوتی ہے اور جلد میں ایک ہلکی پیلی رنگت پیدا ہوجاتی ہے۔ حاد سرائت کے اصابات میں چند دن میں خراج بن جاتا ہے، لیکن مزمن سرائتوں میں اس کا تکون بہت عرصہ تک موقوف رہتا ہے۔

تکون ریم کی تشخیص کرنے میں بعض اوقات خون کے تفریقی شمار سے مدد حاصل کیجاسکتی ہے، اور اس کا ایک یا زائد مرتبہ تکرار کرنا چاہیئے، کیونکہ ایک ہی دفعہ کا شمار قابل اعتماد نہیں ہوتا۔ خلیات ابیض کا فی ملی میٹر ۲۰،۰۰۰ سے لیکر ۲۵،۰۰۰ تک مجموعہ جس میں ۸۰ سے ۸۵ فیصدی تک کثیر الاشکال نواتی خلیات (polymorphonuclear cells) موجود ہوں پیپ یا کسی دوسرے سلمی سیال کے موجود ہونے پر دلالت کرتا ہے جو غیر مکمل طور پر منفرد ہو، اور جس سے سموم جذب ہورہے ہوں۔ ۱۰،۰۰۰ سے ۱۵،۰۰۰ خلیات ابیض کا کل مجموعہ یہ ظاہر کرتا ہے کہ یا تو پیپ موجود نہیں اور اگر ہے بھی تو اس کی ساریت ضائع ہوچکی ہے۔ خلیات ابیض کا بلند اور بڑھتا ہوا شمار جو کئی ایک موقعوں پر کیا گیا ہو فعال تقیح کی واضح ترین دلیل ہے (ٹوپلی -(Topley:

حال ہی میں عوضی سرائت کے اصابات میں تثفلی کاشفہ (sedimentation test) استعمال کیا گیا ہے۔ اور بیئر[1] (Bear) اور دوسروں کے مطابق اس سے بہت مدد ملتی ہے،

---

[1] Amer. Jl. Obst. and Gyn., 1925 p. 397.

جبکہ اسے خلیاتِ ابیض کے شمار کے ساتھ انجام دیا جائے۔ "تثفل" ("sedimentation")
کا مطلب سٹریٹ آمیختہ مصلِ خون کے درجہ دار اسطوانہ میں سُرخ خلیات کا تہ نشین ہونا ہے۔
حالتِ صحت میں "تثفل کا وقت" تقریباً دو گھنٹہ ہے، اور سرائتِ حاد میں یہ بعض اوقات
۳۰ منٹ رہ جاتا ہے۔ جب یہ ۴۵ منٹ سے کم ہو تو حاد سرائت موجود ہوتی ہے، اور اس سے 646
یہ جتنا کم ہو جائے اس سے سرائت کی قشبیت کا قریبی اندازہ کیا جا سکتا ہے۔ یہ مشورہ دیا گیا
ہے کہ جب تک تثفل کا وقت ۶۰ منٹ سے زیادہ نہ ہو جائے حوضی سرائت کے اصابات میں

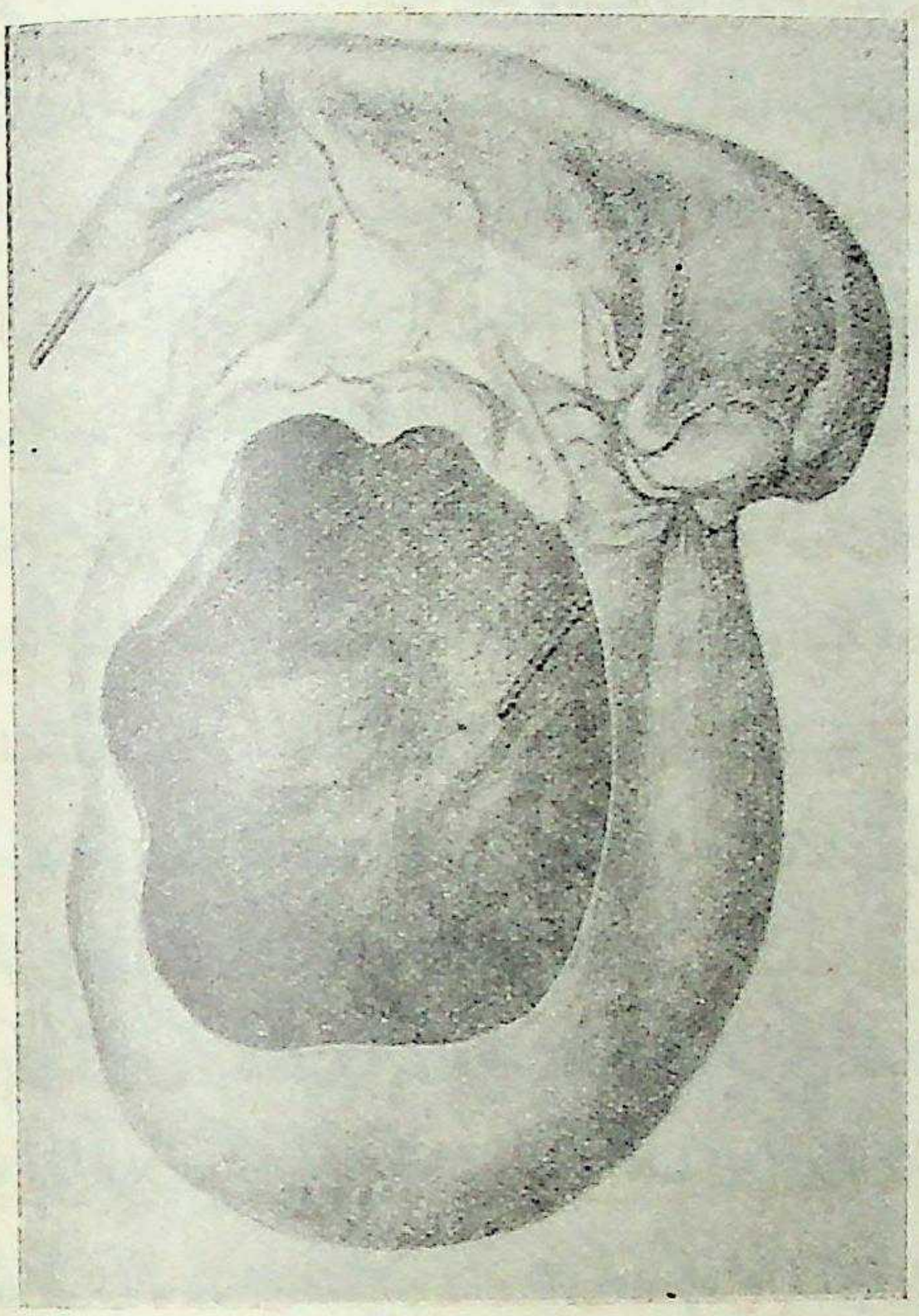

شکل ۴۱۴ - انبوبی بیضی دویرہ (Tubo-ovarian cyst) - اس تصویر میں سے نلی میں سے ایک موٹا بال گذار دیا گیا ہے جو بیضی دویرہ کے کہف میں نکل آیا ہے۔

عملیہ انجام نہ دینا چاہیے۔

یہ خیال رکھنا چاہیے کہ "تثفّل کے وقت" میں سرایتی اعمال ہی میں کمی واقع نہیں ہوتی۔ یہ اس وقت بھی پائی جاتی ہے جبکہ جسم کے کسی حصہ میں سرطان موجود ہو اور طبعی حمل کے دوران میں بھی اس میں اختلافات پائے گئے ہیں۔

مزمن اصابات میں علامات۔ مزمن انبوبی مبیضی التہاب کے اصابات کی ایک بڑی اکثریت میں درد اور عمومی خرابی صحت کی روئداد ایک طویل عرصہ سے موجود ہوتی ہے، اور اس کا سراغ وضع حمل یا اسقاط یا سوزاکی سرائت کے حملہ تک لگایا جا سکتا ہے۔ نفاسی اصابات میں عفونتی سرائت کی کوئی خاص روئداد موجود نہیں ہوتی بلکہ نقیہیت طویل المدت ہوتی ہے۔ بعض عورتوں میں وضع حمل یا اسقاط کے بعد علامات شروع ہونے میں کئی ہفتہ کی تاخیر ہو جاتی ہے۔ صعودی سوزاکی سرائت میں اصلی سرائت اور حوضی التہاب کے علامات کے نمودار ہونے کے درمیان اس سے بھی زیادہ طویل وقفہ گذر جاتا ہے۔ بہر کیف سوال کرنے سے یہ معلوم ہو جائیگا کہ اس وقفہ میں اکثر اصابات میں عمومی صحت تسلی بخش نہیں رہتی، اور سوزاک کے علامات کلی طور پر رفع نہیں ہوئے۔ عُقم اس وقفہ کا تقریباً ہمیشہ ایک امتیازی خاصہ ہوتا ہے۔ چند مثالوں میں سوزاکی مواد کے نمودار ہونے کے چند دن بعد ہی نلیوں پر حملہ ہو جاتا ہے، خاصکر جبکہ اسکا انطباق فعل حیض کے قریبی زمانہ سے ہو جائے۔

باکرہ عورتوں میں صعودی سرائت اور تدرن اس مرض کے عام ترین پیش رو ہوتے ہیں، مگر صاحب ولادت عورتوں میں اسبابِ ممکنہ میں سے کوئی ایک بھی موجود ہو سکتا ہے، یا ان کا مجموعہ پایا جا سکتا ہے۔

مزمن انبوبی مبیضی التہاب کا ایک اہم خاصہ جو اکثر پایا جاتا ہے یہ ہے کہ دوران مرض میں کم و بیش وقفوں پر حاد حملہ جات یا اشتدادات کے واقع ہونے کی روئداد موجود ہوتی ہے۔ یہ بین رو حملے حاد حوضی سرائت کے عمومی خواص کو ظاہر کرتے ہیں، اور ان کے ساتھ دردِ شکم اور ارتفاعِ تپش بھی ہوتا ہے جو خفیف سا یا متوسط درجہ کا ہوتا ہے۔ یہ اکثر اوقات اس قدر شدید ہوتے ہیں کہ مریضہ کو کئی دن تک بستر پر رہنا پڑتا ہے۔ ان کی ابتدا اکثر ایامِ حیض ہی کے ساتھ ہوتی ہے۔ یہ تقیح کے وجود پر لازمی طور پر دلالت نہیں کرتے بلکہ ان سے یہ ظاہر ہوتا ہے کہ التہابی ماسکہ میں سرایتی عامل ابھی تک فعال ہے۔ کچھ عرصہ گذرنے کے بعد نکسات بند ہو جاتے ہیں

کیونکہ سرایتی عامل کی قتنیت ختم ہو جاتی ہے۔

جن وقفوں میں مرض ساکن ہوتا ہے ان میں مزمن التہابی ضررات سے چند علامات پیدا ہوتے ہیں، جن میں سے سب سے زیادہ تکلیف دہ درد ہوتا ہے جو زیادہ تر قطنی اور حرقفی خطوں میں محسوس ہوتا ہے، اور یہ جہد سے اس قدر شدید ہو جاتا ہے کہ مریضہ حرکت کے لئے کسی قسم کی کوشش پسند نہیں کرتی، اور مزمن معذوریت کی حالت میں عموماً پڑی رہتی ہے۔ وجع الحیض 647 (menorrhalgia)، کثرتِ طمث اور سیلان ابیض تقریباً ہمیشہ موجود ہوتے ہیں، اور یہ کسی حد تک شائد دروں رحمہ کی مزمن سرایت سے پیدا ہوتے ہیں جو ساتھ ہی موجود ہوتی ہے۔ جماعِ مولم اور عقم عام طور پر پائے جاتے ہیں اور عصبی علامات کا زود یا بدیر اضافہ ہو جاتا ہے جو توجہ کو بعض اوقات مرض کے حقیقی سبب کی طرف سے پھیر دیتے ہیں۔ گاہے گاہے جلی ہوئی ضررات مثلاً انبوبی اجتماعِ ریم نہایت اچھی طرح سے برداشت کئے جا سکتے ہیں، اور ان سے کوئی تکلیف پیدا نہیں ہوتی اور اگر ہوتی بھی ہے تو بہت کم۔ اس کی وجہ غالباً یہ ہوتی ہے کہ سرایتی عامل کی قتنیت بالکل زائل ہو جاتی ہے۔ چنانچہ بعض اوقات معتدبہ جسامت کے انبوبی خراج کا انکشاف ایسے اصابات میں ہوتا ہے جن میں تپش یا مریضہ کی عمومی حالت سے اس کا وجود کسی طرح سے ظاہر نہیں ہوتا۔ ایسے اصابات میں شائد تمام عضویے تباہ ہو چکتے ہیں اور پیپ عقیم پائی جاتی ہے۔

انبوبی مبیضی التہاب کا علاج

حاد اصابات۔ تمام حاد اصابات کا علاج ابتدائی درجہ میں یا عودِ مرض کے دوران میں اول اول استنظاری یا مخفف ذرائع سے کرنا چاہئے۔ مگر جب کبھی منتشر التہاب باریطون کے موجود ہونے یا پیپ بننے کی نشانیاں پائی جائیں تو علاج لازمی طور پر جراحی ہوتا ہے۔

ارتفاعِ تپش، شدید درد، اور الیمیت کے درجہ میں تمام قسم کی مقامی مداخلت سے حتی الامکان احتراز کرنا چاہئے۔ مریضہ کو بستر میں رکھا جائے، غذا سیالات تک محدود کر دی جائے، امعاء کا فعل جاری رکھا جائے اور درد کو رفع کرنے کے لئے سادہ ذرائع اختیار کئے جائیں جو شکم کی تکمیدات یا اس پر "انٹی فلوجسٹین" لگانے، اور بار بار کثیر مقدار میں گرم مہبلی نطولات کا جن کا درجۂ تپش ۱۱۰ تا ۱۲۰° ہو، استعمال کرنے، پر مشتمل ہیں۔ اس ابتدائی درجہ یا

یہ علاج جو ''پروٹین کے علاج'' ("Protein therapy") کے نام سے موسوم ہے، بیش کیا گیا ہے۔ ہم یہ جانتے ہیں کہ خون کے خلیاتِ ابیض کی تعداد کسی غیر نوعی پروٹین کے دروں عضلی اشراب سے بڑھائی جا سکتی ہے۔ ایسے دودھ کا استعمال کیا جا سکتا ہے جس سے شحم الگ کر لیا گیا ہو (گریوز: Graves اور پولاک: Polak)۔ ۵ مکعب سنٹی میٹر کا اشراب عضلاتِ سرین میں عرف حرقفی سے نیچے کر دیا جاتا ہے۔ یہ دعویٰ کیا جاتا ہے کہ بڑے بڑے انبوبی بیضی تودے، وسیع حوضی رشحات، حتیٰ کہ پیپ کے اجتماعات بھی اس علاج سے حل ہو گئے ہیں۔[1]

تمام طویل المدت اصابات میں خواہ ان میں ارتفاع تپش موجود ہو یا نہ ہو تقیح کے مقامی امارات کا احتیاط سے مشاہدہ کرنا چاہیئے، اور مستقیمی امتحان کی اہمیت کو ذہن نشین رکھنا چاہیئے۔

مزمن اصابات۔ مزمن اصابات میں اس امر کا فیصلہ کرنا کسی قدر مشکل ہوتا ہے کہ مریضہ کی شفایابی کا امکان آیا طبی علاج سے زیادہ ہوگا یا جراحی علاج سے۔ عام طور پر یہ کہا جا سکتا ہے کہ اس حالت میں طبی ذرائع علاج کو ترجیح دی جا سکتی ہے جبکہ صرف ایک ہی حاد حملہ ہوا ہو، یا جبکہ انبوبی بیضی ورم کی کلانی زیادہ نہ ہو، یا جبکہ تقیح کی کوئی شہادت موجود نہ ہو۔ علاوہ ازیں یہ بھی کہا جا سکتا ہے کہ ان حالتوں میں جراحی علاج کی ضرورت ہوتی ہے، جبکہ حاد حملے بار بار ہو چکے ہیں، یا جبکہ نلی واضح طور پر منتفخ ہو یا جبکہ تقیح کی شہادت موجود ہو۔ مکرر حاد متوالی حملے عام طور پر پیپ کے غیر مکمل طور پر منفرد اجتماع کے وجود کو ظاہر کرتے ہیں۔

طبی یا مخفف علاج۔ مقامی علاج گرم مہبلی نطول جو مدت تک جاری رکھا جائے، گرم ورکی غسل، دوازدہ مہبلی حمولات (tampons) اور فرزجوں کے استعمال پر مشتمل ہے۔ ایک عام دوا اکتھیال (ichthyol) کا گلیسرین میں ۵ تا ۱۰ فیصدی محلول ہے۔ دھڑ یا جوارح 648 کے گرم ہوا کے یا برقی روشنی کے غسل التہابی رشحات کے انجذاب کو ترقی دیتے ہیں۔[2] ادویہ سے کوئی فائدہ نہیں ہوتا، مگر بعض اوقات پارے اور آئیوڈائڈ آف پوٹاشیم (iodide of potassium) کی

---

[1] Gellhorn, Schmitt, Graves, quoted by Polak in Gynæcological Monographs, Appendix, 1925, p.3.

[2] امسٹرڈیم کے وان روئے (Van Rooy) نے مزمن حیضی التہاب کے علاج کے لئے حال ہی میں تحتانی سُرخ شعاعوں کے استعمال کی سفارش کی ہے جو مہبلی ملساق کے ذریعہ سے کیا جاتا ہے۔

چھوٹی چھوٹی مقداروں سے ایسے اصابات میں جو واضح طور پر نوعی نہیں ہوتے بظاہر فائدہ ہوتا ہے۔ اگر عدم دمویت موجود ہو تو اس کا علاج لوہے، تانبے اور جگر اور معدہ کے خلاصہ جات کی تجہیزات سے کیا جاسکتا ہے۔ غذائی قنال اور خاصکر حوضی قولون اور معائے مستقیم کی حالت کی طرف حقنہ جات اور ملحی مسہلات کے ذریعہ سے توجہ کرنا چاہیئے۔ جب تک مقامی اور عمومی حالتوں میں مترقی اصلاح ہونیکی شہادت ملتی رہے علاج کے دس سے لیکر چودہ دن تک کے نصابات کو وقفوں پر جاری رکھنا چاہیئے۔ جن حالتوں میں سرائت کنندہ عضویہ منفرد کیا جاسکتا ہو ان میں علاج بالجدرین کی اہمیت کو ہرگز نظر انداز نہ کرنا چاہیئے۔

یہ ظاہر ہے کہ اگر مخفف علاج سے کامیابی مقصود ہو تو اسے مدت تک جاری رکھنا چاہیئے۔ جہاں تک مخفف یا جراحی علاج کے اختیار کرنے کا تعلق ہے مریضہ کی معاشرتی حالت اکثر ایک اہم امر ہوتی ہے۔

جراحی علاج۔ (ا) **تقیحی اصابات۔** پیپ کے اجتماعات کا جہاں بھی یہ بن جائیں شناخت کرنے کے ساتھ ہی تخلیہ کرنا ضروری ہوتا ہے۔ باریطونی التہابی خراجات (peritonitic abscesses) تک مہبل کے موخر قبوہ سے اس عملیہ کے ذریعہ سے جو موخر مہبل شگافی (posterior colpotomy) کے نام سے موسوم ہے نہایت مناسب طور پر رسائی کی جاسکتی ہے (دیکھو صفحہ 860)۔ جب پیپ تک رسائی ہو جائے تو کہفہ کا انگلی سے استقصاء کرنا چاہیئے اور فواصل کو توڑ دینا چاہیئے تاکہ مسیلیت آزادانہ ہو سکے، مگر کہفۂ خراج کے گرد کی دیوار کو نہ چھیڑنا چاہیئے۔ اسکے بعد ربڑ کی ایک بڑی سی نگروار مسیلیتی نلی داخل کر دی جاتی ہے، اور مریضہ کا علاج جراحی کے عام اصولوں پر کیا جاتا ہے۔

حاد انبوبی اجتماعِ ریم (acute pyosalpinx) کو بھی جس میں ارتفاعِ تپش اور شکم کا درد اور تمدد موجود ہو اگر ممکن ہو تو موخر مہبل شگافی (posterior colpotomy) سے خالی کر کے اس کی مسیلیت کر دینا چاہیئے۔ ایسی حالتوں میں پیپ یقینی طور پر ساری ہوتی ہے، اور جب عملیہ شکمی راستہ سے انجام دیا جاتا ہے تو عمومی باریطونی کہفہ کو آلودگی سے بچانا مشکل ہوتا ہے۔ مہبلی عملیہ میں ایک نقص یہ ہے کہ ثانوی باریطونی التہابی یا بیضی خراجات کے رہ جانے کا امکان ہوتا ہے، اور ایلک بورن (Aleck Bourne) نے فلوپی نلی کی حاد سرائتوں میں براستہ شکم انبوبی شگاف اور مسیلیت کی تائید کی ہے جس سے وظیفی نتیجہ کے ساتھ جلد شفا

حاصل ہونے کا بہت امکان ہوتا ہے۔ جب متسع نلیوں کی مسیلیت مہبل کے راستہ سے بھی کی جاتی ہے تو یہ مزید عملیہ کے بغیر ہی بعض اوقات اپنی طبعی حالت پر آجاتی ہیں، اور ایسے عملیوں کے بعد استقرار حمل کی مثالیں درج کی جاچکی ہیں[1]۔ جب دوسرے التہابی ماسکات جو لازمی طور پر تقیحی نہ ہوں باقی رہ جاتے ہیں تو شفا حاصل نہیں ہوسکتی۔

مزمن انبوبی اجتماعِ ریم (Chronic Pyosalpinx) کا علاج خواہ یہ یک جانبی ہو یا دو جانبی، ماؤف نلیوں کو براستہ شکم نکال دینے سے بہترین طور پر کیا جاتا ہے۔ علاوہ ازیں بیضئین اور رحم بھی اکثر ماؤف ہوتے ہیں۔ لہٰذا جب مرض دو جانبی ہو تو استیصالی عملیہ بہترین ہوتا ہے جس میں نلیوں، بیضئین اور رحم کا مکمل اخراج شامل ہے۔ رحم کو دور کرنے سے عملیہ کی شدت میں کوئی معتدبہ اضافہ نہیں ہوتا، اور ایسا کرنے سے زیادہ موثر مسیلیت قائم کی جاسکتی ہے۔

(ب) غیر تقیحی اصابات۔ جب ان اصابات میں عملیہ انجام دیا جائے تو استیصالی طریقہ ہائے عمل سے حتی الامکان احتراز کرنا چاہیئے۔ بیضئین لازمی طور پر سرائت زدہ نہیں ہوتے، اور یہ دیکھنے کے لیئے کہ آیا ان کو مکمل یا جزوی طور پر مصئون رکھا جاسکتا ہے ان کا احتیاط سے معائنہ کرنا چاہیئے۔ ممکن ہے کہ دونوں نلیوں کا دور کرنا ضروری نہ ہو، اور ایسی نلی کی فعلی کفائت کو جو مختوم ہو اور دبازت یافتہ نہ ہو انبوبی تفویہ (salpingostomy) یا انبوبی 649 پیوند کاری سے از سر نو قائم کیا جاسکتا ہے (دیکھو صفحہ 825)۔ جب کبھی مقامی حالات ضرر رسیدہ حصوں کو بچانے کی کوشش کرنے کی اجازت دیتے ہوں تو یہ ظاہر ہے کہ نوجوان عورتوں میں حفاظتی طریقہ ہائے کار کو ترجیح دینا چاہیئے۔ اس نقطۂ نظر سے سنینِ حال میں فلوپی نلیوں پر شکم کے شگاف میں سے دوا کا راست استعمال کرنے کی کوششیں کی جاچکی ہیں۔ بند نلیوں کو شگاف دیکر ان کے انفتاح کا امتحان ہوا کی تنفیخ، اور انبوبی مخاطیہ کو گلیسرین، یا گلیسرین اور فلیوین (۵۰۰ میں ۱)، یا آرجیرال (argyrol) (۱ فی صدی) بلاواسطہ لگانے سے کیا جاتا ہے۔ اس سے بعض اصابات میں بظاہر نمایاں طور پر حوصلہ افزا نتائج حاصل ہوئے ہیں، اور یہ اس قسم کے حفاظتی

---

[1] Beckwith Whitehouse, *Journ. Obstet. and Gynaecol. Brit. Emp.*, vol. 34, No. 2, 1927.

عملیات کی مزید آزمائش کرنے پر دلالت کرتے ہیں۔

چونکہ وسعتِ مرض کی سریری شناخت مشکل ہے اس لئے جراح کے لئے ہمیشہ یہ مناسب ہے کہ وہ جو طریق کار بعد میں اختیار کرنا مناسب سمجھے اسکے لئے مریضہ کی پہلے ہی سے رضامندی حاصل کرلے۔

فلوپی نلیوں کی نوساختیں

نلی کی نوبالیدوں میں سے اکثر بعض لیفی عضلی سلعہ، لمفی عروقی سلعہ (lymphangioma)، مسخوطی سلعہ (teratoma)، حلیمی سلعہ (papilloma)، لحمی سلعہ (sarcoma)، اور سرطانی سلعہ بہت نادر الوقوع ہیں۔ ان بالیدوں کی نوعیت کی تشخیص عملیہ سے پہلے نہیں ہوسکتی۔ ان میں سے حلیمی سلعہ (پیپلوما)، سرطانی سلعہ اور سلوی سرطانی سلعہ سریری نقطۂ نظر سے نہایت اہم ہیں۔ تقریباً ۱۴۰ ابتدائی غدی سرطانی سلعات اور سلوی سرطانی سلعہ کے ۱۵ اصابات کا اندراج کیا جاچکا ہے۔

ابتدائی انبوبی حلیمی سلعہ (Primary tubal papilloma). سنہ ۱۸۷۹ء میں ڈورین (Doran) نے سب سے پہلے ایک عظیم الجسامت مرضی نوبالید کو جو فلوپی نلی کے مخاطیہ سے پیدا ہوئی تھی حلیمی سلعہ (papilloma) کی اصطلاح سے تعبیر کیا تھا۔ سلیم حلیمی سلعہ کے ۱۶ اصابات کا اندراج کیا جاچکا ہے، اور ہمارے مطب میں بھی ایک مثال کا مشاہدہ کیا جاچکا ہے (بی۔ ڈبلیو)۔ یہ کثیر التعداد خملی زوائد یا حلیمہ جات کی شکل میں پیدا ہوتا ہے (دیکھو شکل ۴۱۵ ا)۔ ان حلیمہ جات میں اتصالی بافت کی ایک مرکزی کیل موجود ہوتی ہے جس میں سے متعدد شاخیں نکلتی ہیں۔ یہ شاخیں پھر اور شاخوں میں تقسیم ہوجاتی ہیں اور اس طرح ایک عنقودی خملی بالید (دیکھو شکل ۴۱۶) پیدا ہوجاتی ہے جو نلی کو اس کی دیواروں پر حملہ آور ہوئے بغیر انجام کار پُر کردیتی ہے اور اسے متمدد بنادیتی ہے۔ بالید سے نلی کے متمدد ہونے کا یہ نتیجہ ہوتا ہے کہ اس کی دیواریں پتلی ہوجاتی ہیں (دیکھو شکل ۴۱۵)۔ نلی کی جسامت میں شکمی دہنہ کے بند ہونے کے بغیر بعض اوقات کلانی واقع ہوجاتی ہے۔ شاخدار زائدوں پر ستونی ہدبہ دار سر حلمہ اور اہداب سے مبرا ستونی خلیات کی پوشش پائی جاتی ہے۔ موخرالذکر سے ایک رقیق آبی مخاط نما سیال کا افراز ہوتا ہے۔ شکل ۴۱۵ ب

جس حالت کو ظاہر کیا گیا ہے اس میں سیال منفتح شکمی دہنہ سے بہتا تھا اور اس سے شکمی استسقائی انصباب پیدا ہو گیا تھا، لیکن سلعہ کی عدم خباثت ان امور سے ثابت ہوئی کہ ثانوی مطروحات موجود نہیں تھے اور مریضہ بالید کو دور کر دینے کے انتیس سال بعد تک تندرست رہی۔ برخلاف اس کے ایسے اصابات کا اندراج بھی کیا گیا ہے جن میں شکمی دہنہ التہاب سے مختوم ہو گیا تھا اور رحمی سرا منفتح تھا جس کی وجہ سے مصلی دموی سیال بڑی بڑی مقداروں میں مہبل کے راستہ سے بہتا تھا۔ یہ ہمارے ہی متعلق ایک اصابہ میں پایا گیا۔

بحث اسباب۔ بہت سی مثالوں میں سابقہ التہاب کی روئداد حاصل کی جا سکتی ہے، لیکن برخلاف اسکے یہ ہمیشہ ظاہر نہیں ہوتا کہ سابق الوجود التہاب انبوبہ موجود تھا۔

امارات اور علامات۔ فلوپی نلی کے حلیمی سلعہ (papilloma) سے جو بالید بنتی ہے اس کا جسّ رحم کی ہر ایک طرف دو دستی امتحان سے کیا جا سکتا ہے۔ نلی میں سیال کے موجود ہونے کی وجہ سے ورم کی بستگی بعض اوقات تنیدہ دویرہ کی سی ہوتی ہے۔ بعض اوقات اس کے ساتھ خباثت کی عدم موجودگی میں بھی باریطون میں آزاد سیال موجود ہوتا ہے۔ بعض اوقات مہبل سے گلابی آبی مواد کے بہت مقدار میں بہنے کی روئداد بھی موجود ہوتی ہے، اور یہ سیلان متوقف اور فوری ہوتا ہے۔ اس قسم کے حادثہ کے ساتھ قولنج کی قسم کا درد بھی موجود ہوتا ہے جو انبوبی انقباضات سے پیدا ہوتا ہے۔

تشخیص۔ اس حالت کی شناخت کا انحصار ایسے ورم کے دریافت کرنے پر ہے جو سریری طور پر کلانی یافتہ نلی شناخت کیا جا سکے۔ اگر سروحات موجود نہ ہوں تو سادہ حلیمی سلعہ سریری ذرائع سے خبیث حلیمی سلعہ اور غدی سرطانی سلعہ سے تمیز نہیں کیا جا سکتا۔

انذار۔ سادہ حلیمی سلعہ بعض اوقات خبیث ہو جاتا ہے (دیکھو شکل ، ۱۴۱)، اور اس لحاظ سے یہ بیض کے ہدبہ دار حلیمہ دار دویرہ (ciliated papilliferous cyst) سے ایک قریبی مماثلت رکھتا ہے (صفحہ 689)۔ خباثت کی شہادت کا انحصار نلی کے عضلی نظام میں بالید کے خوردبینی مطروحات کے موجود ہونے اور نیز ان سر حلمی خلیات کے تودوں کے بننے پر ہوتا ہے جو حلیموں کے حاصر سر حلمہ سے تکاثر اور بعد تکوین (metaplasia) کے ذریعہ سے پیدا ہوتے ہیں (دیکھو شکل ، ۱۴۱)۔

علاج ماؤف نلی کو مکمل طور پر دور کر دینا ہے۔ اور اگر مقابل کی نلی میں بھی مرض کے

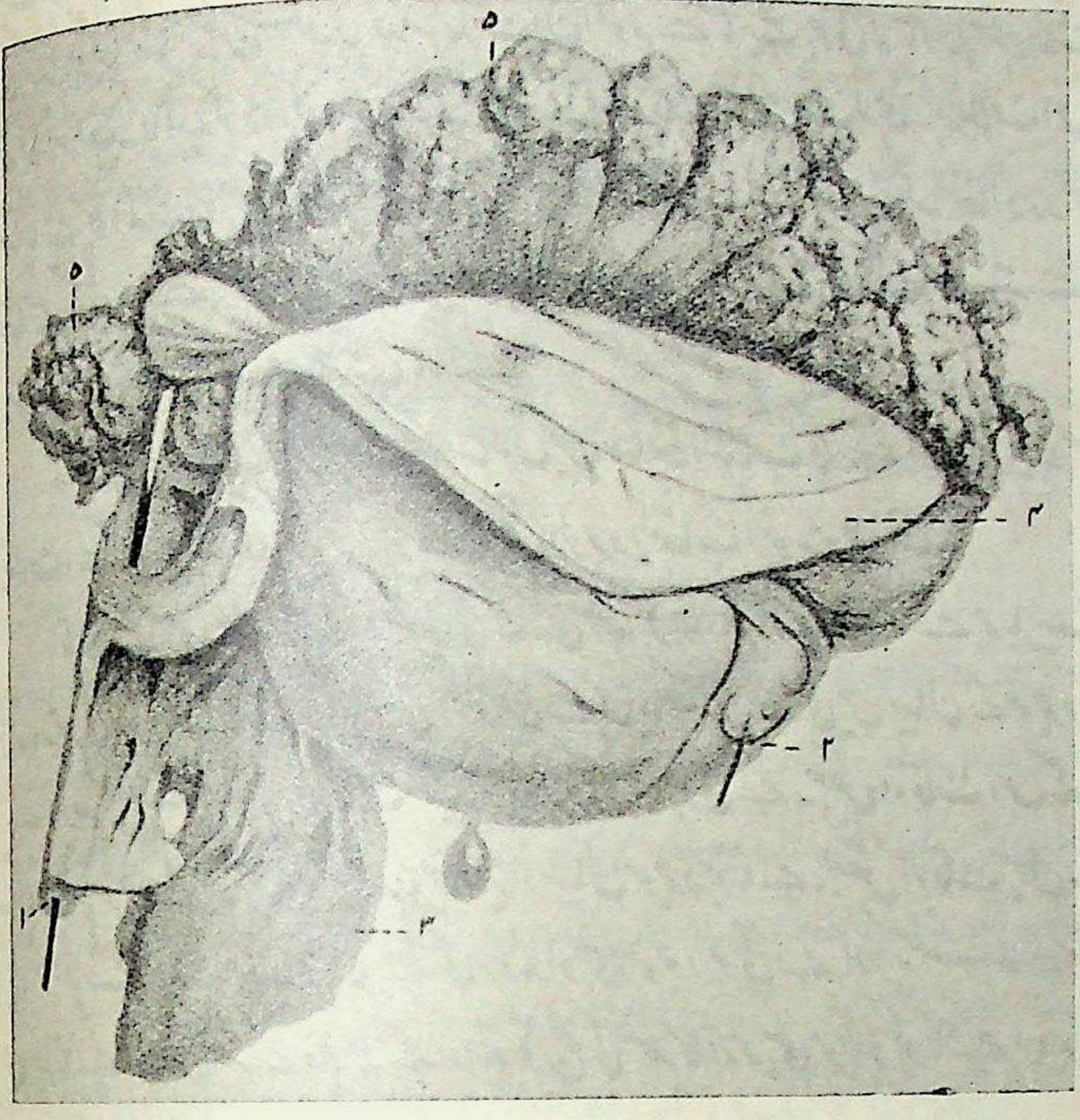

شکل ۵۱۴ - ایک فلوپی نلی جو حلیمی سلعی بالیدوں (Papillomatous Growths) کے تودوں سے، جو غشائے مخاطی سے پیدا ہوئے ہیں، کلانی یافتہ اور متمدد ہوگئی ہے (ہیوبرٹ رابرٹس) - نلی ناگذار نہیں ہوئی، اور اس کے رحمی سرے سے لیکر جھالردار سرے تک اسکے تمام طول میں سے ایک موٹا بال گزار دیا گیا ہے - ثانوی مطروحات نہیں پائے گئے، اور مریضہ کے متعلق ہمیں یہ علم ہے کہ وہ عملیہ کے تیئیس سال بعد تک زندہ رہی - (۱) نلی کا رحمی سرا - ایک موٹا بال اس سے لیکر جھالردار سرے تک گزار دیا گیا ہے - (۲) بال جو جھالردار سرے میں سے نکلا ہوا ہے - (۳) مبیض جو تندرست ہے - (۴) نلی کی دیوار جو بالید کو، جو درونہ میں ہے، منکشف کرنے کیلئے الٹ دی گئی ہے - (۵) حلیمی سلعی بالید کے تودے جو نلی کو پر کرتے ہیں -

علامات موجود ہوں تو اس کا بھی قطع کر دینا چاہیئے۔ ہم نے اپنی ایک مریضہ میں مکمل رحم بر آری رحم کے دونوں زائدوں کے استیصال کے ساتھ کی تھی۔ مریضہ عملیہ کے چھ سال بعد تک تندرست رہی۔

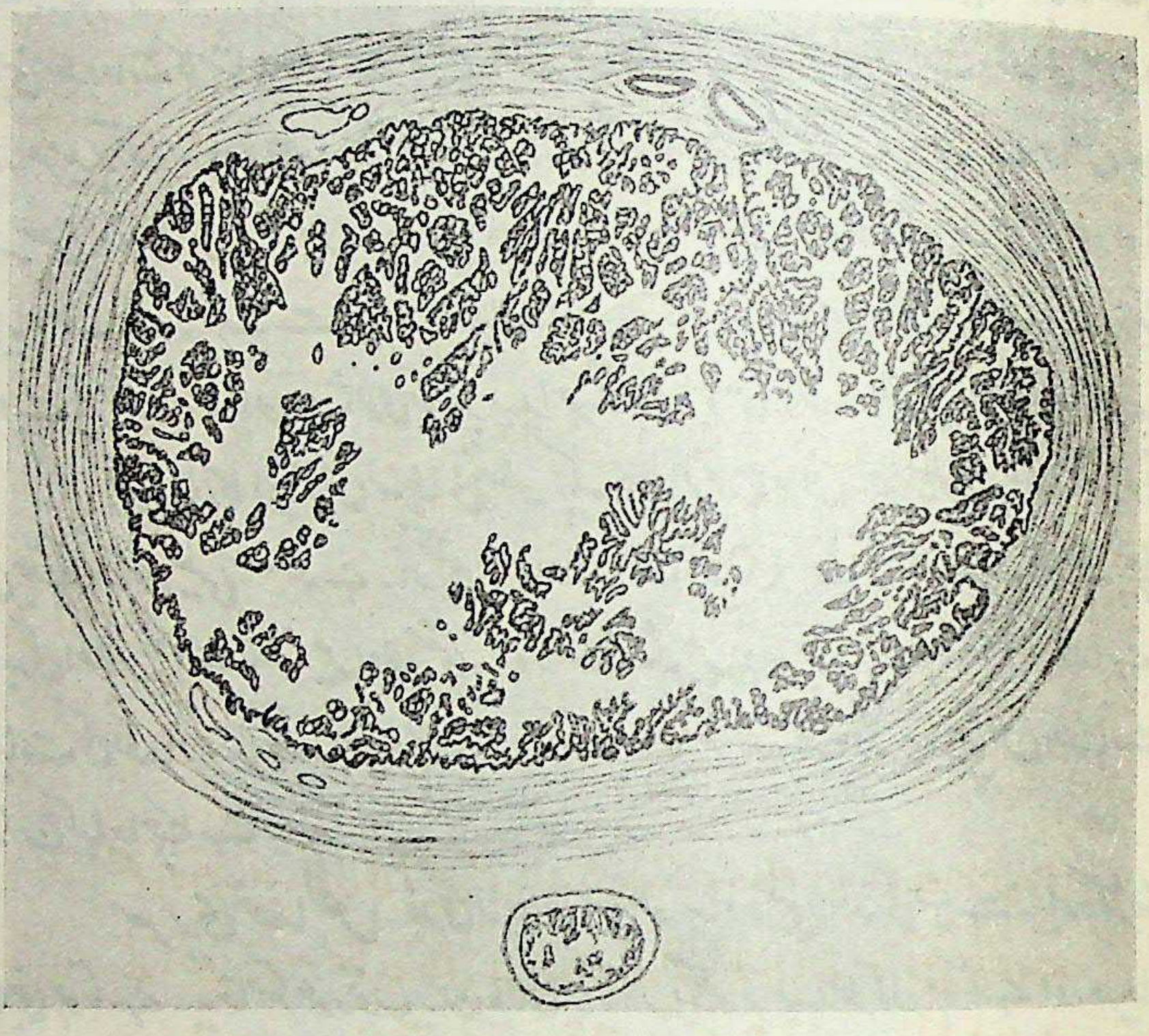

شکل ۴۱۶ - فلوپی نلی کا ابتدائی حلیمی سلعہ (Primary Papilloma)۔ درنشاندہ خاکہ میں قدرتی جسامت دکھائی گئی ہے۔ نلی کے اس حصہ میں دیواروں پر نوساخت کا کوئی حملہ نہیں ہوا، لیکن دوسری تراشوں سے یہ ثابت ہوا کہ حملہ ہو چکا ہے۔

ثانوی حلیمی سلعہ (Secondary Papilloma) سطحی بالید کی شکل میں نلی کی باربطونی جانب پر واقع ہوتا ہے۔ یہ مبیض کی حلیمی سطحی بالیدوں کے پھیلاؤ کی شکل میں

دیکھا جاتا ہے، لہٰذا علامات ابتدائی بالیدہ سے منسوب کئے جاسکینگے۔

غدی سرطانی سلعہ (Adeno-carcinoma)۔ حلیمی سلعہ کی طرح فلوپی نلی کا سرطان بھی ابتدائی یا ثانوی ہوسکتا ہے۔ ثانوی شکل میں یہ مرض یا تو سرطانِ مبیض سے یا زیادہ شاذ طور پر جسمِ رحم سے، بافتوں کے تسلسل کے ذریعہ سے بلاواسطہ توسیع واقع ہونے کا نتیجہ ہوتا ہے۔ مبیضی سرطانی سلعہ میں ہم میں سے ایک نے نلیوں کے گرد عرقی لمفی عروق میں اس حالت میں بھی خردبینی مطروحات کا مشاہدہ کیا ہے جبکہ قبل الذکر میں خالی آنکھ سے کوئی تغیرات دکھائی نہیں دیتے تھے۔ مزید برآں سرطانی خلیات بعض اوقات نلی کے درونہ میں منفتح شکمی دہنہ سے داخل ہوجاتے ہیں۔ بعض اوقات نلی میں ثانوی سرطان پایا جاتا ہے اور ابتدائی بالیدہ غذائی خطہ میں موجود ہوتی ہے، لہٰذا یہ اغلب ہے کہ بہت سے ایسے اصابات جن کو ابتدائی طور پر انبوبی فرض کرلیا جاتا ہے درحقیقت کسی ایسے غیر منکشف سرطان سے ثانوی طور پر پیدا ہوتے ہوں جو کسی دوسرے عضو میں موجود ہوتا ہے۔

فلوپی نلی کا ابتدائی سرطانی سلعہ ایک نادرالوقوع مرض ہے، لیکن یہ اتنا نادرالوقوع نہیں جتنا کہ سادہ حلیمی سلعہ ہے۔ آرتھمین (Orthmann) نے نلی کے سرطان کے پہلے مستند اصابہ کی اطلاع ۱۸۸۸ء میں دی تھی۔ اور ۱۹۱۰ء میں ڈورین (Doran) نے اپنے مرتبہ اصابات کی تعداد ۱۰۰ تک پہنچا دی۔ اس وقت سے لیکر اب تک تقریباً پچاس اصابات کا اندراج کیا جاچکا ہے۔

652 **سریری خصائص**۔ غدی سرطانی سلعہ سادہ حلیمی سلعہ کی نسبت زیادہ کثرت سے دوجانبی ہوتا ہے۔ یہ خاصکر عورتوں پر سن یاس پر یا اس کے قریب حملہ آور ہوتا ہے، اور عدیدالولادت عورتیں عدیم الولادت عورتوں کی نسبت اس مرض سے زیادہ متاثر ہوتی ہیں۔ جس مریضہ سے یہ نمونہ لیا گیا تھا جو شکل ۴۱۸ میں دکھایا گیا ہے اس کی عمر ۵۸ سال کی تھی۔

درد عام طور پر پایا جاتا ہے، لیکن یہ دائمی علامت نہیں۔ بظاہر ایسا معلوم ہوتا ہے کہ یہ افزودہ تقبّض سے پیدا ہوتا ہے جو افراز کے احتباس کا نتیجہ ہوتی ہے، اور جن اصابات میں کوئی مواد خارج نہیں ہوتا ان میں یہ شدید ترین ہوتا ہے۔ ورم کا وجود اکثر اصابات میں شناخت کیا جاسکتا ہے اور اس کی جسامت ایک چھوٹے سے تودہ سے لیکر جو جانبی قبوہ میں واقع ہوتا ہے معتدبہ ابعاد کے شکمی سلعہ تک ہوتی ہے۔

مواد تمام علامات میں سے اہم ترین ہے، اور یہ ۲۷ فیصدی اصابات میں سے زائد میں

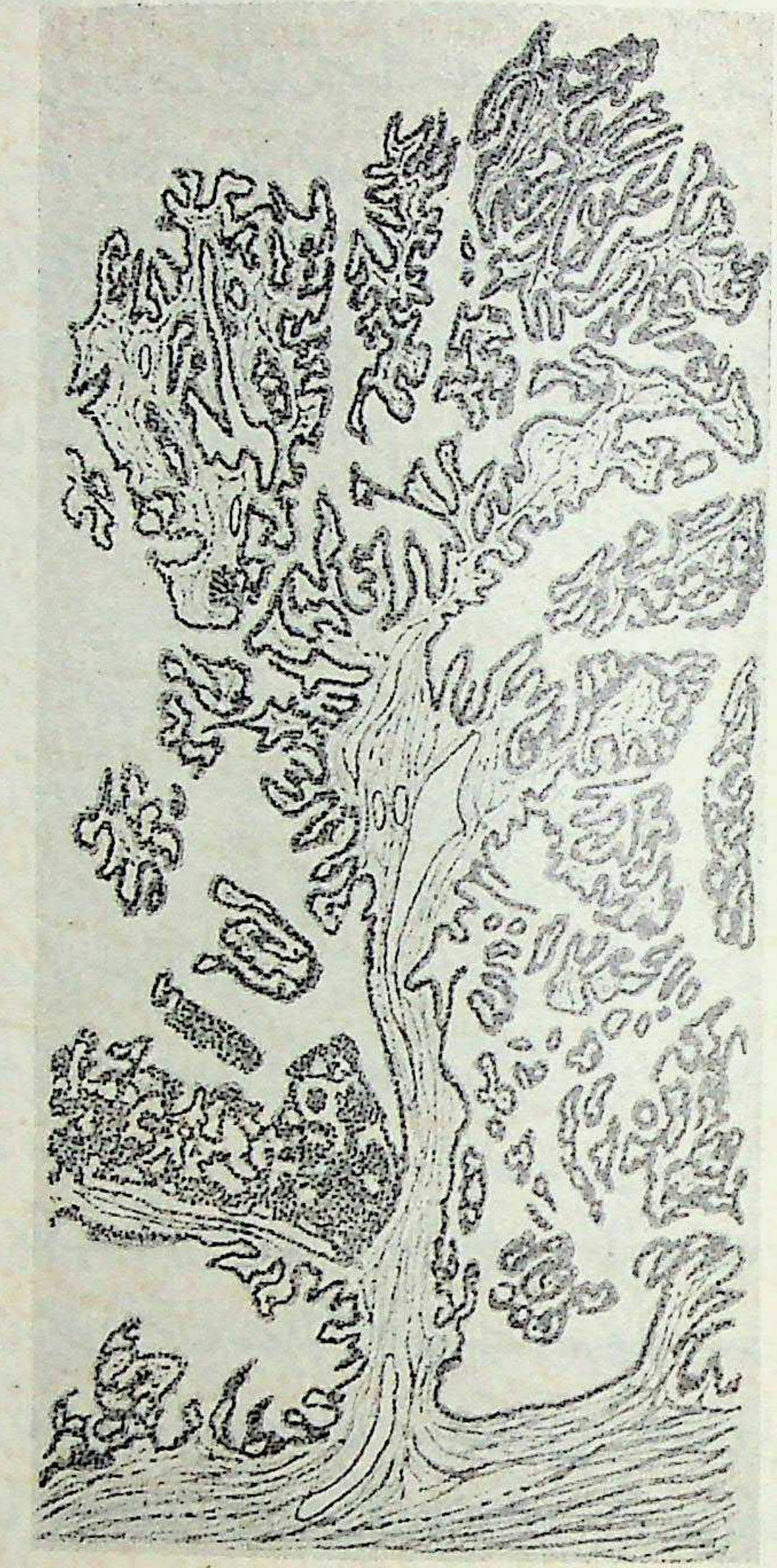

شکل ۴۱۷ ۔ شکل ۴۱۶ کا حصہ × ۵۴ جس سے یہ ظاہر ہوتا ہے کہ ابتدائی انبوبی حلیمی سلعہ (Primary Tubal Papilloma) خبیث بھی بن سکتا ہے۔ تراش کی بائیں جانب پر سرحلمہ کے تکاثر کو دیکھا جائے۔

موجود ہوتا ہے۔ یہ بالعموم رقیق، آبی اور غسلینی (sanious) ہوتا ہے، جیسا کہ حلیمی سلعہ میں

ہوتا ہے۔

استسقائے شکمی بعض اوقات موجود ہوتا ہے، اور یہ سروحی انتصاب کی دلیل ہوتا ہے، اور شکمی دہنہ کے انفتاح پر دلالت نہیں کرتا جیسا کہ سادہ حلیمی سلعہ میں کرتا ہے۔ حوضی التہاب کی جو یا تو سوزاکی ہوتا ہے اور یا نفاسی کثیر التعداد اصابات میں ایک واضح روئداد موجود ہوتی ہے۔ کئی اصابات میں نلی میں جلی التہابی تغیرات مثلاً استسقائے انبوبہ (hydrosalpinx)، انبوبی اجتماعِ ریم (pyosalpinx) اور انبوبی بیضی دوبری مرض پیدا ہو چکے ہوتے ہیں۔

امراضیات۔ ۳۶ فی صدی اصابات میں یہ مرض دو جانبی ہوتا ہے۔ جن سلعات کا امتحان ان کو دور کرنے کے بعد کیا جا چکا ہے ان کے ابعاد کبوتر کے انڈے سے لیکر اس تودہ تک مختلف پائے گئے جو ہم میں سے ایک نے دیکھا ہے اور جس کی پیمائش بڑے سے بڑے محیط پر ۱۰ انچ اور چھوٹے سے چھوٹے محیط پر ۸ انچ تھی۔ نلی کی شکل برقرار رہتی ہے تاوقتیکہ اس کی دیواریں میان انبوبی تودوں سے منثقب نہ ہو جائیں (دیکھو شکل ۴۱۸)۔ تراش لینے پر یہ دیکھنے میں آتا ہے کہ درونہ میں نرم یا محکم بستگی کی زردی مائل سفید بالید موجود ہے، جس کے مرکزی اور زیادہ مضغوط حصے لحمی سلعہ کی کٹی ہوئی سطح کے مشابہ ہوتے ہیں۔ باہر کی طرف کھردرے حلیمی تودے دکھائی دیتے ہیں جو سرطانی سلعہ کا ممیز خاصہ ہیں۔ پتلی انبوبی دیوار بالید کے لئے ایک تاچہ کا کام دیتی ہے، اور اس کے اور بالید کے درمیان زرقی یا مخاط نما سیال ہوتا ہے جو دراڑ نما فضاؤں میں بند ہوتا ہے۔ شکمی دہنہ بالعموم سابق الوجود التہاب سے بند پایا جاتا ہے، اور تاچہ کی بیرونی سطح ہم پہلو ساختوں سے اکثر مضبوطی سے منضم ہوتی ہے۔

نسیجیاتی پہلو سے نلی کے سرطانی سلعہ میں وسیع اختلاف پایا جاتا ہے، اور یہ اختلاف اپیتھیلی قسم کے غدی سرطان سے لیکر جو شکل ۴۱۹ اور ۴۲۰ میں دکھایا گیا ہے، منتشر کرہ نما خلیہ دار (spheroidal celled) بالید تک پایا جاتا ہے جس میں خلیات بڑی بڑی جوفیزی فضاؤں میں خوب ٹھنسے ہوتے ہیں (جوفیزی سرطانی سلعہ: alveolar carcinoma)۔

یہاں یہ ذکر کر دینا مناسب ہوگا کہ خبیث حلیمی سلعہ جس کا حوالہ پہلے دیا جا چکا ہے اکثر نلی کے سرطان کے اندراجات میں شامل کر لیا جاتا ہے۔ اور اگر یہ یاد رکھا جائے کہ بالید کی ابتدا سرطان کے طور پر نہیں بلکہ ایک سلیم سلعہ کے طور پر ہوئی تھی تو ایسا کرنا عین روا ہے۔ حلیمی سلعہ (papilloma) میں خبیث سرحلمی بعد تکوین کے واقع ہونے کے بعد جو نسیجیاتی خواص پیدا

ہو جاتے ہیں ان کا ذکر کیا جا چکا ہے (دیکھو شکل ۴۱۷)۔

تشخیص۔ شروع شروع میں یہ مرض شاذ و نادر ہی شناخت کیا جاتا ہے۔

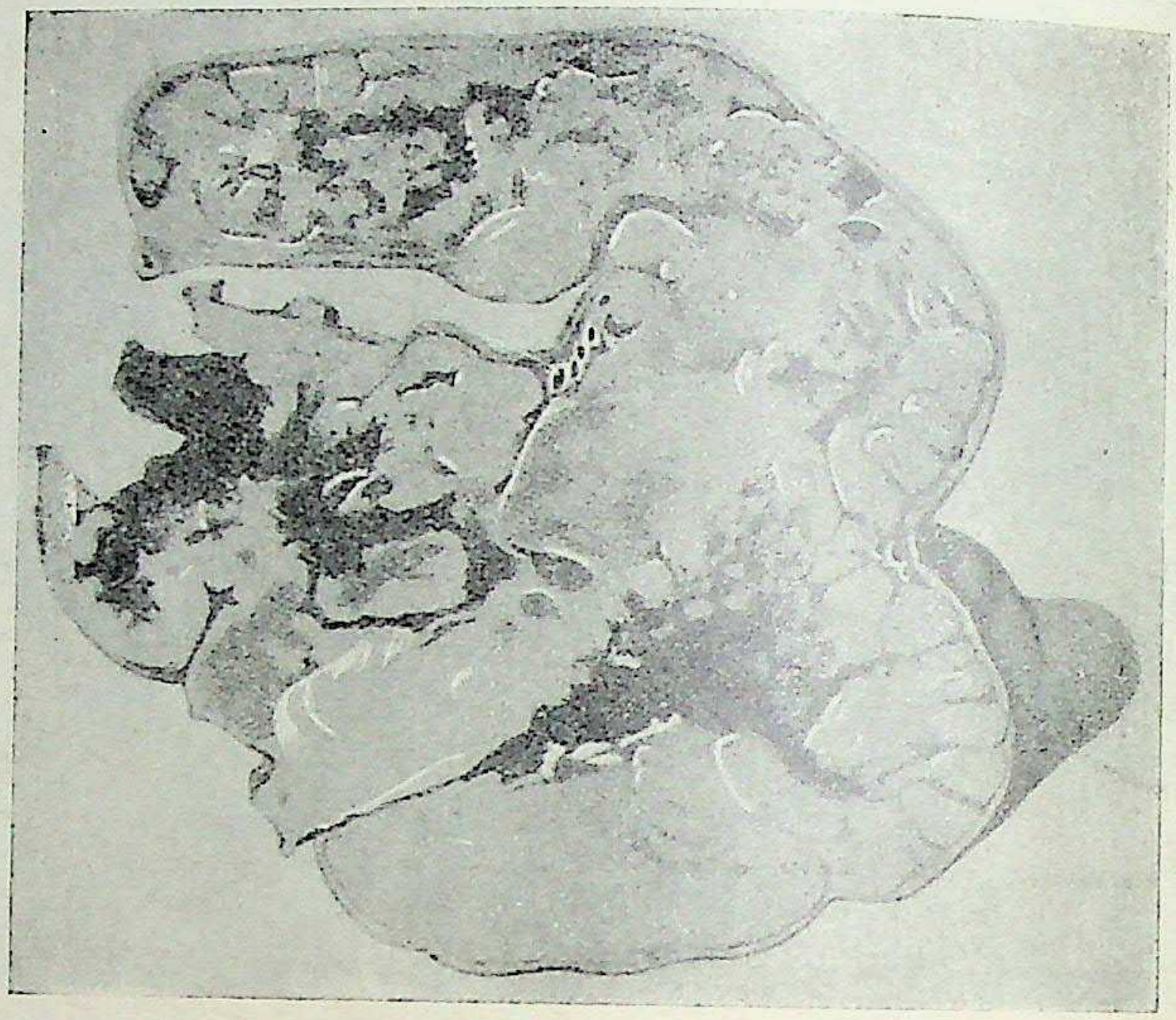

شکل ۴۱۸۔ فلوپی نلی کا ابتدائی غدی سرطانی سلعہ (Primary Adenoma-carcinoma)، ۵۸ سال کی عمر کی ایک مریضہ سے (ہربرٹ سپنسر)۔ نلی کے بیرونی حصے میں بالیدگی کی وجہ سے معتدبہ تمدد پیدا ہو گیا ہے۔ قبل الذکر کی دیوار سوائے شکمی دہنہ کے علیٰ حالہ ہے۔ (جرنل آف آبسٹٹرکس اینڈ گائینی کولوجی آف دی برٹش ایمپائر، جلد ۱، صفحہ ۳۳۔)

ڈورین کا یہ بیان ہے کہ ‘‘۴۵ اور ۵۵ سال کے درمیان کی عمر کی عورت میں آبی غسلینی 654
مواد کا بہنا اور اس کے ساتھ ہی ایک جانبی قبوہ میں ایک واضح اور عموماً الیم ورم کا سرطانِ رحم یا حرکت پذیر مبیضی سلعہ کے وجود کے بین ثبوتوں کے بغیر پایا جانا فلوپی نلی کے ابتدائی

سرطان کی موجودگی پر دلالت کرتا ہے۔"

انذار ۔ نلی کا سرطانی سلعہ انتہائی درجہ کا خبیث ہوتا ہے ۔ انبوبی دیوار بہت خفیف سی

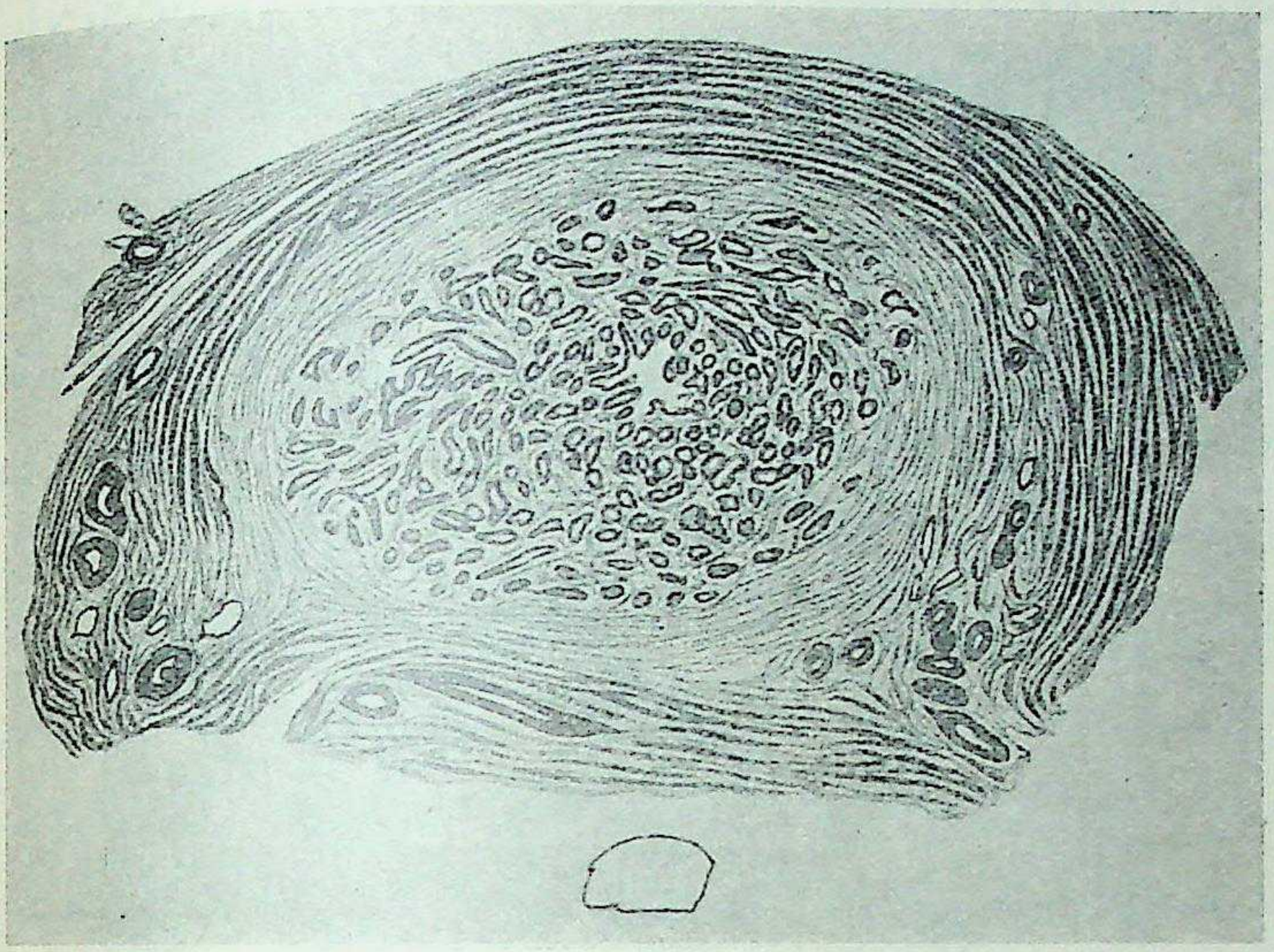

شکل ۴۱۹ ۔ خلوبی نلی کا غدی سرطانی سلعہ (Adeno-carcinoma) ۔ در نشاندہ خاکہ قدرتی جسامت کو ظاہر کرتا ہے ۔

مزاحمت پیش کرتی ہے اور بڑے بڑے عروقِ لمف کا قرب اور شکمی دہنہ کا امکانی الفتاح ان اسباب میں سے ہیں جو انتشار کے لئے سہولت مہیا کر دیتے ہیں ۔ مزید برآں دورانِ عملیہ میں انشقاق سے یا عملیتی دست ورزیوں کے دوران ایں دہنہ میں سے ذرات کے باہر نکل آنے سے ثانوی انتصاب واقع ہو سکتا ہے ۔ بالید کو نکالدینے کے عملیہ میں بعض اوقات بہت سی دقتیں پیش آتی ہیں، اور عملیہ کی شرح اموات ۷ فی صدی ہے ۔ ماؤف حصوں کے دور کرنے کے بعد چھ ماہ سے لیکر ایک سال تک کے عرصہ میں ۲۵ فیصدی سے زائد مریض عود مرض سے فوت ہو جاتے ہیں (ڈورین : Doran)۔

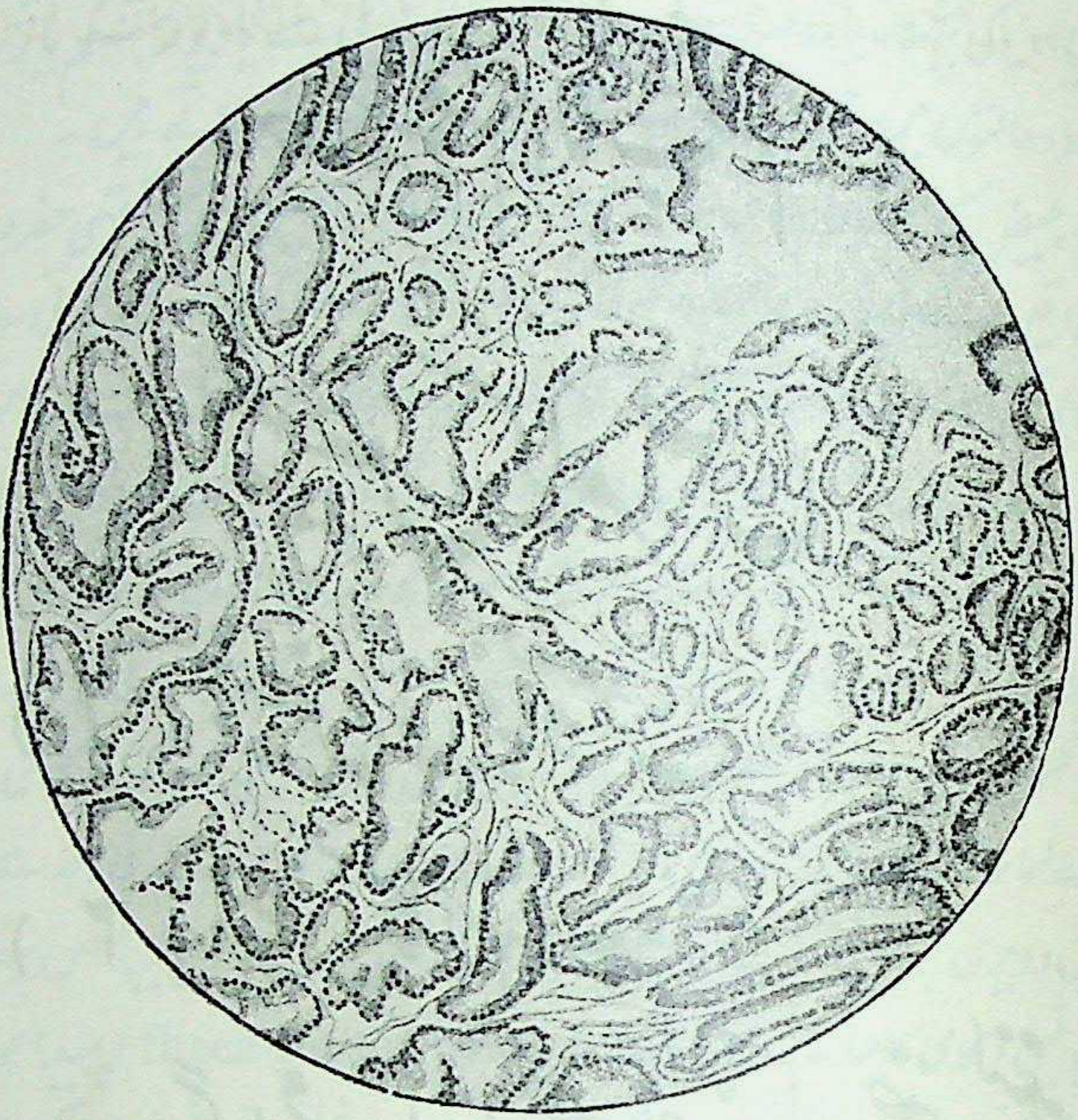

شکل ۴۲۰ ۔ فلوپی نلی کا غدی سرطانی سلعہ (Adeno-carcinoma) ۔ شکل ۴۱۹ کا ایک حصہ ۔ ۶۵ × ۔

655 علاج ۔ یہ نلی یا نلیوں کے آزادانہ استیصال پر مشتمل ہے۔ اور مرض کی انتہائی خباثت کی وجہ سے رحم برآری (hysterectomy) کا عملیہ بھی ساتھ ہی انجام دینا بہتر ہوتا ہے اور نلیاں، بیضین اور رحم ایک ہی تودہ کی شکل میں نکال لئے جاتے ہیں۔

ابتدائی سلوی سرطانی سلعہ (Primary Chorionic Carcinoma)۔

نلی کے اس مرض کا اندراج تقریباً بیس مرتبہ کیا جا چکا ہے۔ یہ بالید دوسرے محلات کی طرح اس محل میں بھی عموماً نہایت ہی خبیث ہوتی ہے۔ (دیکھو صفحہ 562)۔

حصہ سوم - باب ششم

مبیض کے امراض

(۱) مبیض کی غیر وضعیتیں

(۲) مبیض کا التہاب

(۳) گرافی جراب اور جسم اصفر کی مرضی حالتیں

(۴) مبیض کا دروں رحمی سلعہ (ENDOMETRIOMA)

(۵) مبیض کی نوساختیں

مبیض کی غیر وضعیتیں

مبیض کا خلقی عدم نزول ایک بہت نادر الوقوع خلاف قاعدہ حالت ہے۔ مگر ایسے چند ایک اصابات کا اندراج کیا جا چکا ہے جن میں مبیض حوضی لگر کے اوپر حالب کے قرب و جوار ہی میں ٹھہر گیا تھا (بلبینڈنیسٹن)۔

حوضی التہاب باریطون کے نتیجہ کے طور پر مبیض بعض اوقات اپنی جگہ سے ٹلے ہوئے یا رحم کے قعر یا اس کی پشت یا دوسری جانب کے مبیض یا فلوپی نلی سے یا دیوار شکم یا ثرب سے، اور شاذ و نادر حالتوں میں رحمی مثانی جیب کے فرش سے منضم پائے جاتے ہیں۔

مبیض کا سقوط۔ اس حالت میں ایک یا دونوں مبیض نزد مستقیمی حفرہ یا ڈگلس کی جیب میں واقع ہوتے ہیں۔ یہ حالت رحم کی عقبی غیر وضعیت کا ایک عام نتیجہ ہوتی ہے (دیکھو صفحہ 597)، مگر بیشتر اس سے بے تعلق بھی نمودار ہوتی ہے۔ موخر الذکر حالت میں اس کی پیدائش کے دو اسباب ہوتے ہیں، یعنی مبیضی سہاروں کا ڈھیلا پڑ جانا اور یہ بالعموم حمل کا نتیجہ ہوتا ہے، اور مبیض کی کلانی جس کے ساتھ اس کے وزن میں بھی اضافہ ہو جاتا ہے۔ ان حالتوں کا نتیجہ یہ ہوتا ہے کہ مبیض پہلے نزد مستقیمی حفرہ میں نیچے اتر جاتا ہے، اور پھر رحمی عجزی شکن کی کور کے اوپر سے پھسل کر ڈگلس کی جیب میں مسقوط ہو جاتا ہے۔ پہلے پہل مبیض اگرچہ عام طور پر کلانی یافتہ ہوتا ہے مگر دوسرے لحاظات سے غیر طبعی نہیں ہوتا۔ بعد میں شائد دورانی تغیرات کی وجہ سے اس کے جرابات میں دوری ہو جانے کا رجحان پیدا ہو جاتا ہے اور اس کے فعل میں نقص پیدا ہو جاتا ہے۔ اگر غلافی لیوٹینی دموی سلعات (theca-lutein hæmatomata) پیدا ہو جائیں تو ماؤف مبیض بعض اوقات غلط محل ہی پر منضم ہو جاتا ہے۔ خلفی غیر وضعیت کے اصابات کے سوائے یہ حالت بالعموم یک جانبی ہوتی ہے، اور اگر یہ دو جانبی ہو تو ایک مبیض دوسرے کی نسبت بہت زیادہ ماؤف ہوتا ہے۔

سقوط یافتہ مبیض سے جو **علامات** پیدا ہوتے ہیں ان میں سے اہم ترین دھیما اور مستمر درد اور جماعِ مولم ہیں۔ دردِ مذکور کمر یا شکم کے زیر معدی منطقہ میں محسوس ہوتا ہے۔ جب یہ عارضہ رحم کی خلفی غیر وضعیت کے ساتھ پایا جاتا ہے تو دوسرے علامات بھی موجود ہوتے ہیں (دیکھو صفحات 597 و 598)۔

جب مبیض ڈگلس کی جیب میں واقع ہوتا ہے تو اس غیر طبعی محل میں معائے مستقیم کے انفعال سے اور خاصکر دورانِ تبرز میں کانکھنے سے اس میں خلل واقع ہو سکتا ہے۔ سقوط یافتہ مبیضوں میں سے اکثر براستہ مہبل یا براستہ معائے مستقیم چھونے پر بہت حساس پائے جاتے 657 ہیں، اور دورانِ تبرز یا دورانِ مجامعت میں جو درد اکثر محسوس ہوتا ہے وہ اسی حساسیت سے پیدا ہوتا ہے۔ دورانِ حیض میں مقامی تکلیف بڑھ جاتی ہے، لیکن اس وظیفہ کے غیر معمولی طور پر

درد خفیف تر ہونے کے علاوہ اس میں اور کسی قسم کا خلل واقع نہیں ہوتا تاوقتیکہ فعلِ تبویض میں یا مداخلت ہونے کی وجہ سے اس کے توازن پر اثر نہ پڑے۔ جب جماعِ مولم کی شکایت موجود ہوتی ہے تو درد بعض اصابات میں شدید اور معتنی بیان کیا جاتا ہے۔ چند اصابات ایسے بھی ہوتے ہیں جن میں سقوط یافتہ مبیض بہت زیادہ حساس نہیں ہوتے، اور ان میں درد بھی نہیں ہوتا، لیکن سریری امتحان کے دوران میں محض اتفاق ہی سے ان کا انکشاف ہوجاتا ہے۔

جیسا کہ بہت سی نسائیاتی شکائتوں میں ہوتا ہے عصبی نہاکت (neurasthenia) اور اختناق الرحم (hysteria) سقوط یافتہ مبیضوں کے ساتھ بھی پائے جاتے ہیں۔ لہٰذا مریضہ کی بیان کردہ تمام شکائتوں کو ٹلے ہوئے مبیض سے منسوب کرنے کی غلطی سے ضرور احتیاط سے احتراز کرنا چاہیئے۔

سقوط یافتہ مبیض کا علاج ایک ایسا موضوع ہے جس کے لئے غور اور فکر کی ضرورت ہے، بالخصوص جبکہ نمایاں عصبانیت (neurosis) موجود ہو۔ مقامی علاج کے نصاب مثلاً آرام کرنے، مہبل کے نطول اور حمول (tampon) کے استعمال سے بعض اوقات درد سے تسکین حاصل کیجا سکتی ہے، جس سے مبیض کے دورانِ خون کی وقت رفع ہوجاتی ہے۔ حلقہ دار فرزجہ (ring pessary) سے مبیض کا مزید نزول محدود ہوجاتا ہے، اگرچہ یہ اُس کو اس کی طبعی وضع پر واپس لانے کیلئے بے سود ہے، اور اس آلہ کے استعمال سے صرف تھوڑی ہی سی تسکین کی توقع کیجا سکتی ہے۔ شفا مبیضی رباط (حقیقی مبیضی رباط : ligamentum ovarii proprium) کو چھوٹا کرکے مبیض کی اس کے مناسب محل پر تعلیق کرنے سے حاصل کیجا سکتی ہے، اور اس علاج کو ان اصابات میں اختیار کرنا چاہیئے جن میں جماع مولم ایک نمایاں علامت ہو اور موزوں فرزجہ سے اس کا ازالہ نہ کیا جا سکتا ہو۔

جن حالتوں میں رحم کی خلقی غیر وضعیت بھی ساتھ موجود ہو ان میں علاج وہی ہوتا ہے جو اس غیر وضعیت کے لئے مناسب ہو (دیکھو صفحات 599 و 604)-

مبیض کا فتق۔ یہ عارضہ بعض اوقات خلقی ہوتا ہے، اور اس حالت میں مبیض قنالِ نک میں واقع ہوتا ہے۔ مگر بہت سے مشہور اصابات میں جو جسم اس قنال میں پایا گیا تھا وہ خرد بینی امتحان پر یا تو خصیہ ثابت ہوا یا مرکب غدہ، یعنی بیض خصیہ (ovo-testis)- اکتسابی قسم خلقی سے زیادہ عام ہے۔ مبیض ہر قسم کے فتق میں پایا گیا ہے مگر دوسرے فتوق کی نسبت اربی

فتق میں یہ زیادہ کثرت سے پایا گیا ہے۔ اس کی متناظر فلوپی نلی بالعموم اس کے ساتھ ہوتی ہے، اور بعض اوقات رووہ یا ثرب کا ایک ٹکڑا بھی اس کے ساتھ ہوتا ہے۔ جو مبیض فتقی تاچہ میں واقع ہوتے ہیں وہ وظیفی لحاظ سے عموماً فعال ہوتے ہیں، اور دورانِ تبویض میں اور دورانِ حیض میں بھی اکثر متورم اور غیر معمولی طور پر الیم ہو جاتے ہیں۔ شاذ شاذ مثالوں میں محوری گردش واقع ہو چکی ہے جس سے حاد علامات پیدا ہوتے ہیں اور اختناقِ فتق کی تشخیص کر دی جاتی ہے۔ جب مبیض کی ترجیع نہ کی جا سکے تو مریضہ کا علاج ان جراحی اصولوں پر کرنا چاہیے جو فتق کی اس قسم کے لئے موزوں ہوں جو موجود ہے۔

مبیض کا التہاب

التہاب مبیض (Oöphoritis) انہی اسباب سے پیدا ہوتا ہے جن سے نلیوں کا التہاب، گر مبیض اتنی کثرت سے سرائت زدہ نہیں ہوتا جتنی کثرت سے کہ نلی ہوتی ہے۔ التہاب کی توسیع نلی سے لیکر مبیض تک مندرجۂ ذیل طریقہ سے واقع ہو سکتی ہے (۱) نلی یا ہم پہلو باریطون سے مبیض کی سطح کے بلاواسطہ ماؤف ہونے سے، جس کا نتیجہ یہ ہوتا ہے کہ مبیضی انضمامات پیدا ہو جاتے ہیں اور مبیض کے قشرہ کی سطحی تہیں موٹی ہو جاتی ہیں (گرد مبیضی التہاب : peri-oophoritis)، (۲) کسی منشق گرافی جراب میں سے خرد عضویات کے مبیضی بافتوں میں نفوذ کر آنے سے، یا (۳) خون یا لمف کی رو کے ذریعہ سے سرائت واقع ہونے سے۔ مبیضی بافتوں کا التہاب جو اس عضو کے جسم یعنی گرافی جرابات اور ہیکل دونوں میں واقع ہو "رخنی التہاب مبیض" ("interstitial oöphoritis") کے نام سے تعبیر کیا جاتا ہے، اور یہ "گرد مبیضی التہاب" ("peri-oöphoritis") سے مختلف ہے جو صرف قشرہ پر اثر انداز ہوتا ہے۔ یہ دونوں ضررات بسا اوقات اکٹھے بھی پائے جاتے ہیں۔

گرد مبیضی التہاب

(Peri-oöphoritis)

گرد مبیضی التہاب (peri-oöphortitis) کثیر الوقوع ہے، اور اسکی عام ترین

ماسبق کیفیتیں انبوبی التہاب (salpingitis) (دیکھو شکل ۴۱۲، صفحہ 643) اور حوضی التہاب باریطون ہیں۔ گرد مبیضی التہاب کے حاد درجہ میں مبیض منضم نلی اور قرب و جوار کے باریطون سے بآسانی الگ کیا جاسکتا ہے۔ یہ متورم اور متہیج ہوتا ہے، اور بعض اوقات لمف کے گالوں سے پوشیدہ ہوتا ہے جو بعد ازاں متعضی ہو کر انضمامات کی شکل اختیار کر لیتے ہیں۔ مزمن گرد مبیضی التہاب میں مبیض عام طور پر لیفی بندوں میں ملفوف، اور فلوپی نلی سے مضبوطی سے پیوستہ پایا جاتا ہے (دیکھو شکل ۴۱۳، صفحہ 643)، اور یہ پیوستگی نلی کے تمام طول پر یا شکمی دہنہ پر پائی جاتی ہے، اور اس کی جھالریں عموماً چھپ جاتی ہیں۔ التہابی باریطونی دویرے اکثر نلی اور مبیض دونوں کے اوپر واقع ہوتے ہیں، اور ماساریقائے انبوبہ بعض اوقات غائب ہوتی ہے، اور اگر یہ موجود ہو تو یہ التہابی لیفی بافت سے دبازت یافتہ پائی جاتی ہے۔ انضمامات مبیض کو نہ صرف فلوپی نلی اور متناظر رباطاتِ عریض ہی سے مضبوطی سے پیوستہ کرتے ہیں بلکہ جن اصابات میں یہ عضو سقوط یافتہ ہوتا ہے ان میں بھی یہ اس کو ڈگلس کی جیب کے فرش کے ساتھ مثبت کر دیتے ہیں۔

اصابات کی ایک بڑی تعداد میں مبیض منضم ہونے کے علاوہ بے شمار چھوٹے چھوٹے یک خانہ دار دویروں کے بننے کی وجہ سے کلائی یافتہ بھی ہوتا ہے، اور یہ دویرے گرافی جرابات کی ناشگفتگی اور ان کی امراضیاتی بے ثقبی کا نتیجہ ہوتے ہیں۔

حادرخنکی التہاب مبیض

(Acute Interstitial Oöphoritis)

یہ حالت دورانِ نفاس میں یا اسقاط کے بعد عفونتی دروں رحمہ سے سبحیہ نبقی (سٹریپٹو کاکل) سرایت کے پھیلنے سے عام طور پر پیدا ہوتی ہے۔ مزید برآں یہ کسی نظامی سرائت کے دوران میں خون کی بلا واسطہ سرائت سے بھی ظہور پذیر ہوتی ہے۔ چنانچہ تپ محرقہ، ہیضہ اور حمیٰ قرمزیہ میں حادرخنکی التہاب مبیض کے واقع ہونے کا احتمال ہوتا ہے۔ فاسفورس اور سم الفار کی مسمومیت میں بھی یہ دیکھنے میں آیا ہے۔ حاد التہاب مبیض میں جو عفونتی دروں رحمی التہاب کا نتیجہ ہوتا ہے مبیض نرم اور متورم ہوتا ہے، اور اس کا رنگ زرد، گہرا سرخ یا اودی ہوتا ہے، یا بہت حاد اور شدید سرائتوں میں یہ تقریباً سیاہ ہوتا ہے۔ اس کی سطح موٹے لیفینی گالوں سے

ڈھکی ہوتی ہے۔ تراش کاٹنے پر ہیکل تہیج ہوتا ہے اور چھوٹے چھوٹے رنگی خراج پائے جاتے ہیں۔

جرابات میں بھی بعض اوقات پیپ پائی جاتی ہے۔ اس عارضہ میں حاد التہاب باریطون بھی ساتھ ہی موجود ہوتا ہے، جو قبل اسکے کہ حاد التہابِ بیض کی تشخیص کی جاسکے اکثر مہلک ثابت ہوتا ہے۔

تحت الحاد سرائت میں بیض کو جو نقصان پہنچتا ہے اس کی کسی قدر تلافی ہو جاتی ہے، لیکن بہت سے جرابات بے انثقاب ہو جاتے ہیں۔ بخلاف اس کے تحت الحاد درجہ مزمن التہابِ بیض کی شکل بھی اختیار کر سکتا ہے، یا خراجات بھی بن سکتے ہیں جن کا حمر تحت الحاد یا مزمن ہوتا ہے۔

بیضی خراج۔ بیض میں خراجات یا تو ہیکل یا جراب میں پائے جاتے ہیں یا جسم اصفر میں۔ موخر الذکر محل میں یہ نہایت کثرت سے واقع ہوتے ہیں۔

انبوبی اجتماعِ ریم (pyosalpinx) کی نسبت بیضی خراج میں نوعی عضویے زیادہ دیر تک موجود رہ سکتے ہیں۔ اسقاط کے کئی مہینے بعد ہم نے بیضی خراج سے مخصوص پیپ میں نبقات سبحیہ (سٹریپٹو کاکائی) کا مظاہرہ کیا ہے۔ مزید برآں ڈجن (Dudgeon) 659 نے بیضی سلعہ دمویہ میں نبقۂ عنبیہ ابیض (staphylococcus albus) دریافت کیا ہے (ہیڈلے: Hedley)۔

ہیکل کے اندر کا خراج خون کی بلا واسطہ سرائت کا نتیجہ ہوتا ہے، اور یہ نفاسی عفونت معوی تپ (enteric fever) یا دوسری نوعی تپوں کے دوران میں پیدا ہو سکتا ہے۔ لہذا یہ سدادی (embolic) یا تقیح الدمی (pyæmic) ضرر ہے۔ تقیح کے بہت سے ماسکات پائے جا سکتے ہیں جو بالعموم چھوٹے چھوٹے ہوتے ہیں، اور ان کی دیواریں ناہموار اور ارکی بافت کے استر سے مبرا ہوتی ہیں۔

جسم اصفر کا خراج۔ بیضی خراج کا عام محل پختہ گرافی جراب یا جسم اصفر ہے، اور سرائت کے وقوع کا معمولی طریقہ خون کی رو کی وساطت سے عمل میں نہیں آتا بلکہ یہ ایک صعودی سرائت سے جو نلی کی غشائے مخاطی کے ساتھ ساتھ ترقی کرتی ہے انجام پاتا ہے۔ عضویے جراب میں دورانِ تبویض ہی میسم (سٹگما) میں سے داخل ہوتے ہیں، اور سرائت کا یہ عمل حیوانِ منویہ کے کسی جراب میں منتقل ہو جانے کا، جیسا کہ بیضی حمل میں ہوتا ہے متماثل ہے۔ لہذا اس قسم کا خراج صعودی سرائت کے، جو نچلے تناسلی خطہ سے شروع ہوتی ہے، آخری نتائج میں سے

ہوتا ہے، اور اس کا عام سبب سوزاک ہے۔ حاد مبیضی التہاب میں جو بیش دمویت پائی جاتی ہے اس کا عام نتیجہ یہ ہوتا ہے کہ زخنکی نزف واقع ہو جاتا ہے، اور ایسے دموی سلعات پیدا ہو جاتے ہیں جو گرافی جراب اور جسمِ اصفر دونوں سے علاقہ رکھتے ہیں۔ موخر الذکر میں نزف کی تائید ان شعریات کے انشقاق سے ہوتی ہے جن کی دیواریں پتلی ہوتی ہیں اور جو تکاثری درجہ کے دوران میں لیوٹینی خلیات کے درمیان پیدا ہو جاتی ہیں۔ چونکہ پیپ جسمِ اصفر کے کسی دموی سلعہ کے اندر کے خون کے تھکلے کی سرائت اور اس کی شکست سے پیدا ہوتی ہے، اس لئے

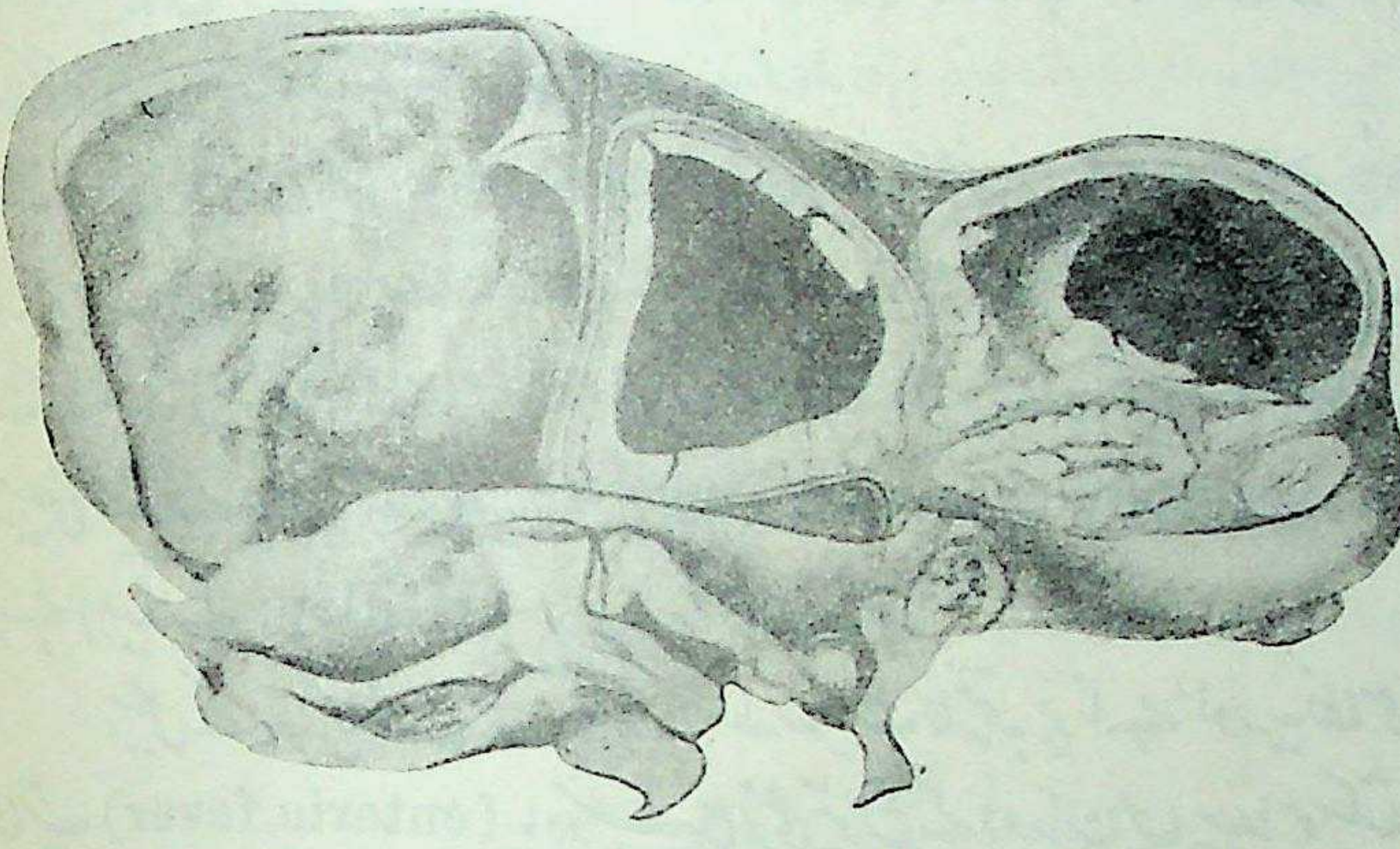

شکل ۴۲۱۔ التہابی مبیض میں دو لیوٹینی خراجات۔ تلفیف یافتہ زرد لیوٹینی بافت کو غور سے دیکھا جائے۔

یہ ضروری ہے کہ خراج کا استر لیوٹینی بافت سے مرکب ہوگا۔ بعد ازاں جب خراج مزمن ہو جاتا ہے تو لیوٹینی خلیات کے کچھ حصہ کی جگہ اریکات پیدا ہو جاتے ہیں، لیکن خردبین سے ان کے وجود کی تمیز ممکن ہوتی ہے۔ ڈبلیو۔ شا نے اس امر کی طرف اشارہ کیا ہے کہ ملتہب اجسامِ اصفر میں جو لیوٹینی خلیات پائے جاتے ہیں وہ عام طور پر طبعی لیوٹینی خلیات کی نسبت بڑے ہوتے ہیں، اور بعض حالتوں میں یہ ان خلیات سے بھی بڑے ہوتے ہیں جو اولِ حمل میں موجود ہوتے ہیں۔ جو

لیوٹینی خراج حال ہی میں بنا ہو اس میں ممیز زرد استر بہت نمایاں ہوتا ہے؛ اور اس کا تلفیف دار منظر ان خراجات میں برقرار رہتا ہے جن کے ابعاد چھوٹے ہوتے ہیں۔ جب اریکات لیوٹینی خلیات سے مخلوط ہو جاتے ہیں تو استر پر موٹے موٹے دانے پیدا ہو جاتے ہیں۔ لیوٹینی خراجات عموماً بڑے نہیں ہوتے اور شکل ۴۲۱ اور ۴۲۲ میں لیوٹینی خراجات کی اوسط جسامت ظاہر کی گئی ہے سب سے بڑا خراج جو ہمارے مشاہدہ میں آیا جنین کی کھوپری کے برابر تھا اور یہ حوض کی بائیں جانب میں کثیف انضمامات سے مدفون تھا۔ تقیح کا عمل بہت مزمن ہوتا ہے اور مبیض کثیف انضمامات سے

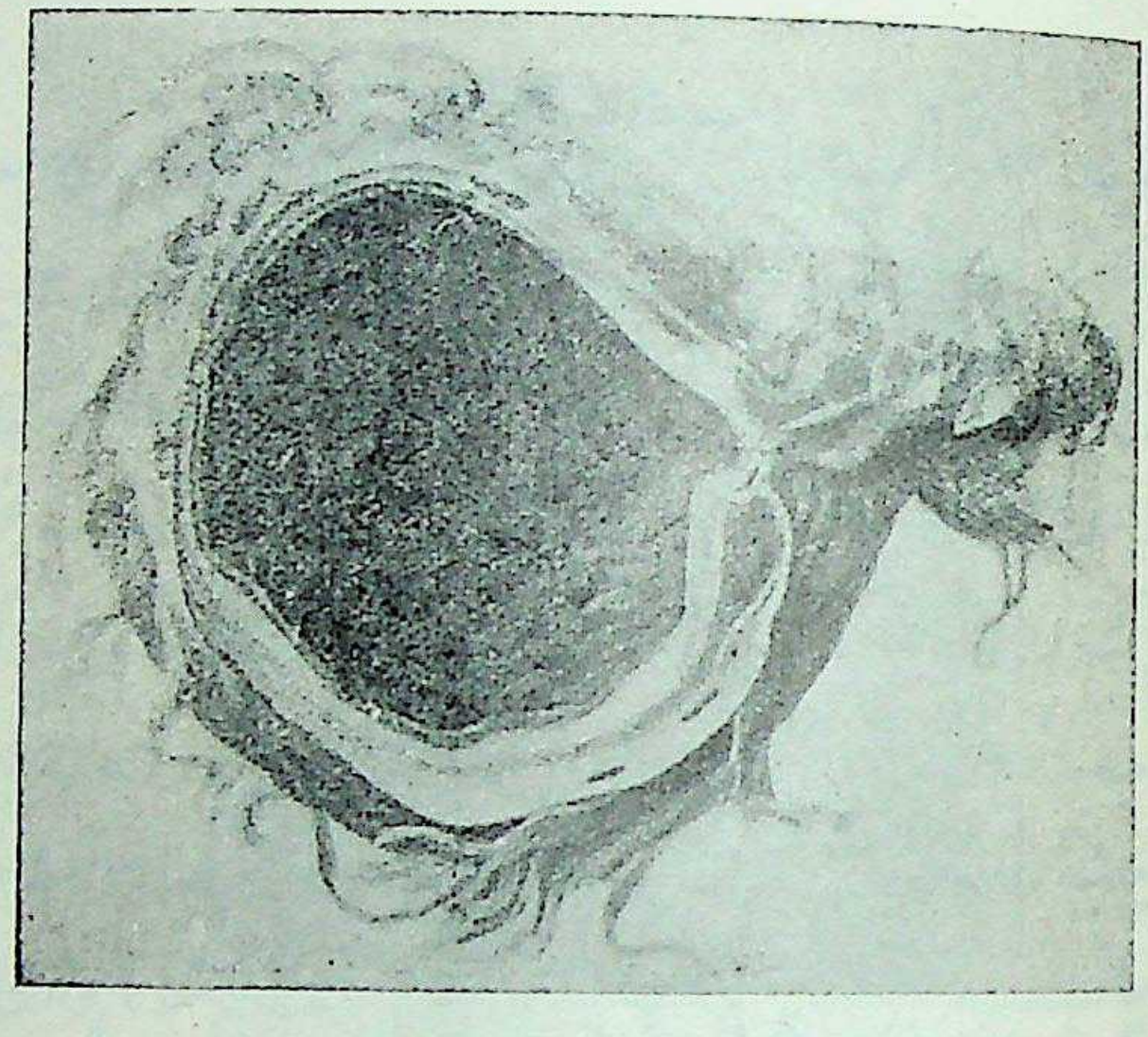

شکل ۴۲۲۔ دو جانبی انبوبی مبیضی التہاب کی مریضہ سے ایک لیوٹینی خراج۔ دانہ دار یا حلیمہ دار استر اور نلی اور مبیض کے درمیان کے انضمامات کو غور سے دیکھا جائے۔

منضم ہو جاتا ہے (دیکھو شکل ۴۲۲)۔ چونکہ ارتفاع تپش موجود نہیں ہوتا اس لئے لیوٹینی خراجات عملیہ سے پیشتر بعض اوقات تشخیص نہیں کئے جا سکتے، لیکن جب مبیض کو دور کر دینے کے بعد اس میں شگاف دیا جاتا ہے تو خراج کی دیوار کے کلغی دار یا حلیمہ دار منظر (دیکھو شکل ۴۲۳) اور اس کی زرد رنگت سے ان کی تشخیص کی جا سکتی ہے۔

جرابی خراج ۔ ناپختہ جراب یا جرابی دموی سلعہ بعض اوقات خون کی رو کے ذریعہ سے سرائت زدہ ہو جاتے ہیں۔ مزید برآں بیض کے تحت الحاد یا مزمن التہاب کے ممر کے دوران میں جراب کی بلاواسطہ مقامی سرائت بھی ممکن ہوتی ہے۔ ایسے اصابات میں یہ فرض کرنا پڑے گا کہ سرائت دوری غیر منشق جرابات (جو بیض کی سطح پر ابھرے ہوتے ہیں) کی پتلی دیواروں میں سے حقیقۃً نفوذ کر جانے سے واقع ہوتی ہے۔ یہ ایک مشہور و معروف امر ہے کہ نبقۂ سوزاک (gonococcus) اگرچہ عام طور پر سطحی التہاب پیدا کرتا ہے مگر یہ خلوی بافتوں میں نفوذ کرنے

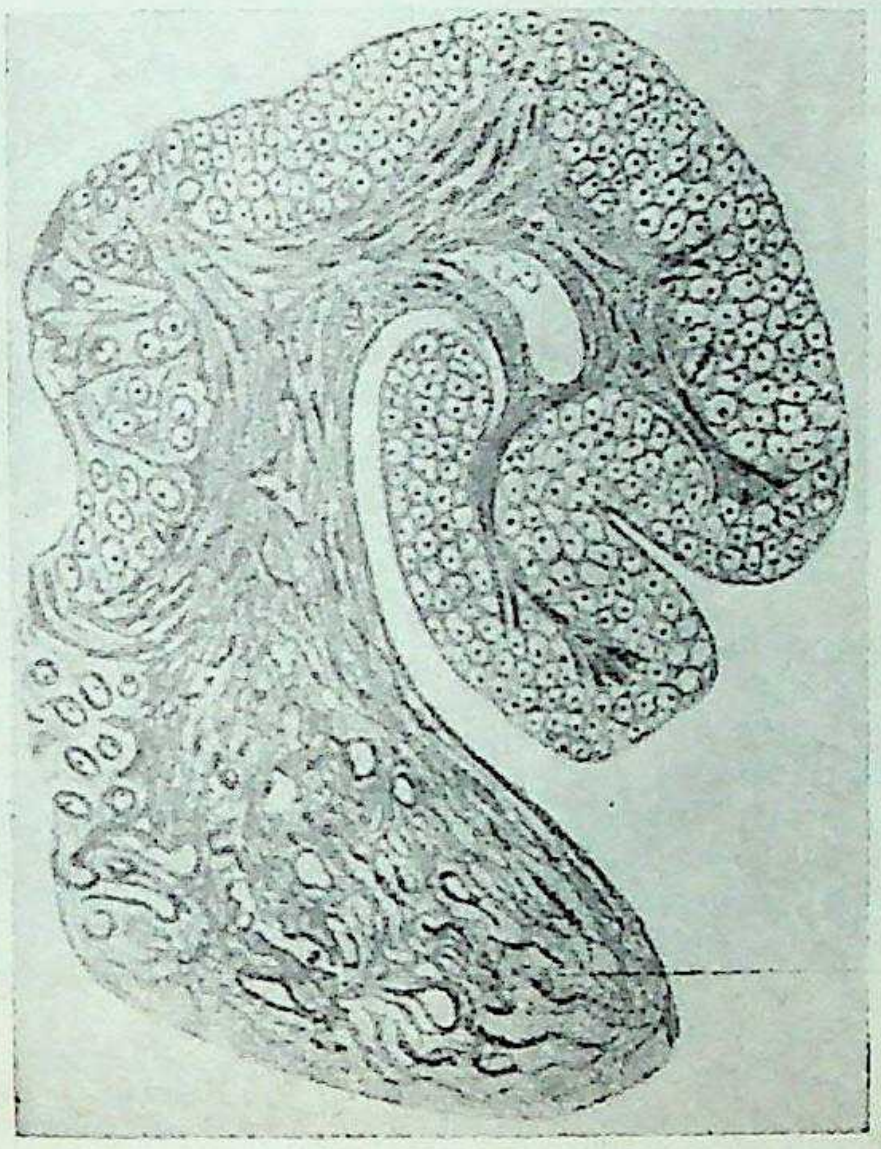

شکل ۴۲۳۔ اس لیوٹینی خراج میں ایک کلغی ظاہر کی گئی ہے اور ان کلغیوں سے خراج کی زرد دیوار کا حلیمہ دار منظر پیدا ہوتا ہے۔ یہ تراش اس نمونہ سے لی گئی ہے جو شکل ۴۲۲ میں ظاہر کیا گیا ہے۔

661 کی بھی قابلیت رکھتا ہے۔ ناپختہ جرابات کے تفقیح میں ”ذراتیہ“ (''granulosa'') کی تہ کی جزوی لیوٹین سازی بعض اوقات واقع ہو جاتی ہے، اور غلافی لیوٹینی خلیات (theca-lutein cells) اکثر ایک چپٹے ورق کی شکل میں دکھائی دیتے ہیں جس سے کھنوں کا استر بنتا ہے۔ بہر کیف

جسم اصفر کے خراج کی استری غشا کا حلیمہ دار یا کلغی دار منظر کبھی دکھائی نہیں دیتا۔

مزمن رختکی مبیضی التہاب

(Chronic Interstitial Oöphoritis)

یہ حالت بالعموم دو جانبی ہوتی ہے مگر ہمیشہ ایسا نہیں ہوتا۔ مبیض عموماً کلانی یافتہ ہوتا ہے اور حوض کی دیوار سے یا ڈگلس کی جیب میں التصاقات سے مثبت ہوتا ہے، جہاں اس کے، اپنے وزن اور اپنی جسامت کی زیادتی کی وجہ سے، نیچے اتر جانے کا احتمال ہوتا ہے۔

اسباب۔ سوزاک صادق مزمن التہاب مبیض کا عام ترین سبب ہے۔ اس لئے یہ مرض بیس سے لیکر تیس سال تک کی جوان عورتوں میں نہایت کثرت سے پایا جاتا ہے۔ بچوں اور باکرہ لڑکیوں میں مخفی التہاب زائدہ (latent appendicitis) بھی سرائت کا ماخذ ہو سکتا ہے۔ حاد نفاسی التہاب مبیض بھی مزمن درجہ اختیار کر سکتا ہے۔ بخلاف اس کے غیر التہابی قسم کے دورانی اختلالات مبیض میں وہی نسیجیاتی تغیرات پیدا کر دیتے ہیں جو پہلے سرائت سے منسوب کئے جاتے تھے، مثلاً جرابی اور لیوٹینی دویرے اور دموی سلعات۔ اس گروہ میں رحمی سلعاتِ لیفیہ، دوسری جانب کے بیضی سلعات اور صنفی تحریک (مساحقت، عزل وغیرہ) کا خیال بھی رکھنا چاہئے۔ مریضہ بذاتِ خود سردی لگ جانے، مثلاً ماہواری ایام میں بھیگ جانے، کو اپنی شکایت کا سبب بیان کرتی ہے۔ اور اس امر کو خارج از بحث قرار نہیں دیا جا سکتا کیونکہ اس سے اندرونی تناسلی اعضا کے دورانِ خون میں بعض اوقات مقامی خلل واقع ہو جاتا ہے جو عضوی ضرر پیدا کرنے کے لئے کافی ہوتا ہے۔ اصابات کے اس بہت ہی غیر معین گروہ کو جو مبیض کے دورانِ خون کے اختلالات کے نتائج اور اسکی وظیفی عدم کفائت کو ظاہر کرتا ہے، "مزمن رختکی مبیضی التہاب" ("chronic interstitial oöphoritis") کی اصطلاح میں شامل کر لینا مغالطہ انگیز ہے۔ لہٰذا ہم اس اصطلاح کو انہی ضررات تک ہی سختی سے محدود رکھنے کو ترجیح دینگے جو بلاشبہ التہابی اسباب کا نتیجہ ہوں۔ یہی وجہ ہے کہ "بیضوں کے تصلبی دویری مرض" ("sclerocystic disease of the ovaries")، جسمِ اصفر کے دویروں اور جرابی اور لیوٹینی دموی سلعات کا ذکر جن پر بعض اوقات مزمن رختکی مبیضی التہاب کے

عنوان کے تحت بحث کیجاتی ہے اگلی فصل میں کیا گیا ہے جو گرافی جراب اور جسمِ اصفر کی مرضی کیفیتوں کے بیان پر مشتمل ہے۔

خالی آنکھ سے دیکھنے پر بیض عموماً کلانی یافتہ پایا جاتا ہے، اور اس کی سطح اکثر التصاقات سے پوشیدہ ہوتی ہے۔ اور کچھ تو متعدد جرابات کی غیر معمولی تعداد کی وجہ سے اور کچھ خود تشدہ کے نشیبوں اور شکنوں کے باعث یہ ناہموار اور لخنک دار ہوتی ہے (تہ ریدار بیض ovarium gyratus:)۔ گاہے گاہے اس عضو کی جسامت کم ہوجاتی ہے اور یہ بہت سخت ہوجاتا ہے۔

خردبین سے دیکھنے پر مندرجہ ذیل امور پائے جاتے ہیں۔ (۱) پردہ ابیض (tunica albuginea) کی کم و بیش یکساں دبازت، (۲) ہیکل کی اتصالی بافت کی افزائش جس کے ساتھ ابتدائی جرابات (primordial follicles) کی تعداد میں ایک نمایاں کمی پائی جاتی ہے یا یہ بالکل غائب پائے جاتے ہیں، (۳) نافچہ میں عروق خون کی دیواروں کی دبازت، (۴) اجسام ابیض (corpora albicantia)، اجسام سفید 662 (corpora candicantia) اور دوری جرابات کی تعداد میں اضافہ جو ایسے جرابات کے التفاف میں نقص واقع ہونے سے رونما ہوتا ہے جو منشق نہیں ہوتے۔ گاہے گاہے بیض ریشک دار اتصالی بافت کے ایک تودہ کی شکل اختیار کرلیتا ہے۔

گرافی جراب اور جسمِ اصفر کی مرضی کیفیتیں

اُس باب کا مطالعہ کرنے سے، جس میں بیض کی تشریح کا ذکر ہے، یہ معلوم ہوگا کہ بیض میں جو گرافی جرابات بوقت پیدائش موجود ہوتے ہیں اُن میں سے اِن کی صرف ایک چھوٹی سی تعداد پختگی کو پہنچتی اور نمونقص میں حصہ لیتی ہے۔ بقیہ جرابات بے انثقاب (atresic) رہ جاتے ہیں، اور ان ساختوں میں تبدیل ہوجاتے ہیں جو "اجسام سفید" ("corpora candicantia")، "اجسام لیفی" ("C. fibrosa") اور "اجسام حبلی الشکل" ("C. restiformia") جیسے مختلف ناموں سے موسوم ہیں (دیکھو صفحات 47 و 48)۔ امراضیاتی اثرات کے تحت، جو التہاب اور دورانِ خون دونوں تے

تعلق رکھتے ہیں، اختلاط یافتہ جسم اصفر اور نا پختہ جرابات میں بے انتقابی کے عمل میں ترمیم ہو جاتی ہے، اور مبیض میں جلی ضررات پیدا ہو جاتے ہیں جن کی وجہ سے تسمیہ میں صرف پیچیدگی ہی نہیں بلکہ خلط مبحث پیدا ہو گیا ہے۔ اس ملک (انگلستان) میں ڈبلیو۔ شا[۱] اور امریکہ میں نوویک اور ٹی۔ لنڈی[۲] (Te Linde) نے جو تحقیقات حال ہی میں کی ہے اس سے امراضیات مبیض کے اسی حصہ کے پیچیدہ امور کے متعلق بہت کچھ انکشافات ہوئے ہیں۔ گرافی جراب اور جسم اصفر کی مرضی کیفیتوں کی بحث مندرجہ ذیل عنوانات کے تحت مناسب طریقہ سے کی جاسکتی ہے۔

(۱) مبیض اور جرابی دویروں کا تصلبی دویری مرض (sclerocystic disease)۔ (۲)
جسم اصفر کے دویرے اور ذرانیتی لیوٹینی دویرے (granulosa-lutein cysts)۔ (۳)
جرابی اور لیوٹینی دموی سلعات۔ گرافی جراب کی دویری حالتوں، جنھیں بعض مصنفین "استسقائے جرابی" ("Hydrops Folliculi") کے نام سے موسوم کرتے ہیں، اور مبیض کے سادہ مصلی دویروں (Simple Serous Cysts of the Ovary) (سادہ مصلی دویری سلعاتِ مبیض: Cystoma ovarii serosum simplex) کے درمیان بیّن طور پر تمیز کرنا چاہیے۔ فیننسٹیل (Pfannenstiel) نے موخر الذکر کو استسقائی جراب کی ایک مبالغہ آمیز شکل، اور گرافی جراب اور مبیض کے مصلی سلعات کے درمیان ایک برزخ تصور کیا ہے۔ ڈبلیو۔ شا نے حال ہی میں اس امر کی طرف اشارہ کیا ہے کہ یہ دونوں عوارض ان سطحی مناظر کے باوجود جو خالی آنکھ سے نظر آتے ہیں، درحقیقت الگ الگ حالتیں ہیں، اور ایک ہی امراضیاتی عمل کے مدارج نہیں۔ یہ صحیح ہے کہ یہ دونوں قسم کے دویرے یک خانہ دار ہوتے ہیں، ان کی سطحیں ہموار ہوتی ہیں اور ان میں مصلی سیال ہوتا ہے۔ ان میں جو فرق ہے وہ ان کے اسباب اور ان کی دیواروں کے خردبینی استروں کے درمیان ہے۔ سادہ جرابی دویروں یا استسقائے جرابی (ہائیڈراپس فالیکیولورم) کی اصل گرافی ہوتی ہے، اور ان کی دیواروں میں

---

[۱] W. Shaw. *See Journ. Obstet. and Gyn. Brit. Emp.*, vol. 32; Nos. 2. 3 and 4, and vol. 39. No. 1.

[۲] Novak and Te Linde. *Johns Hopkins Hosp. Bull.*, 1923, September.

ذراتیہ (granulosa) اور داخلی غلاف (theca interna) کی تہوں کے آثار پائے جاتے ہیں۔ بخلاف اس کے بیض کے سادہ مصلی دویروں کا استر ہدبہ دار سر حلمہ (مکعبی یا ستونی) کا ہوتا ہے اور بالبسا ظاہر ہوتا ہے کہ یہ بیض کے سطحی سر حلمہ کی زیر بالیدوں میں پیدا ہوتے ہیں۔ شا کا یہ بیان ہے کہ اس نے جن بیضوں کا امتحان کیا ہے جو ایسی عورتوں سے حاصل کئے گئے تھے جو سن ولودیت میں تھیں، ان میں سے ۹۵ فیصدی کے قشرہ میں خردبینی دویری فضائیں موجود تھیں جن کا استر ستونی یا مکعبی سر حلمہ کا تھا۔ سادہ مصلی دویروں پر مزید بحث اس باب میں کی جائے گی جس میں بیض کی نو ساختوں کا ذکر ہے۔

تصلبی دویری مرض (Sclerocystic Disease) اور جرابی دویرے۔

اس حالت میں مرئی جرابات کی تعداد بڑھکر بعض اوقات بیس تک پہنچ جاتی ہے یا اس سے بھی زیادہ ہو جاتی ہے۔ ان کی جسامت مٹر یا سیم کے بیج سے لیکر کبوتر کے انڈے تک ہوتی ہے۔ ہیکل کی مقدار میں ہمیشہ کمی پائی جاتی ہے (دیکھو شکل ۴۲۴)۔ بعض دویروں میں بیضی خلیہ ابھی مرئی ہوتا ہے مگر یہ اکثر ذراتیہ کی تہ (granulosa-layer) کے ساتھ غائب ہو جاتا ہے۔ یہ دویرے بے انثقاب جرابات (atresic follicles) ہوتے ہیں جن میں ہبوط واقع نہیں ہوتا۔ ان جرابات کے پختہ نہ ہونے اور ان میں انشقاق نہ واقع ہونے کی وجہ یہ ہوتی ہے کہ پردۂ ابیض (tunica albuginea) دبازت یافتہ ہوتا ہے یا بیضی خلیہ میں انحطاط واقع ہو جاتا ہے۔ یہ یا تو التہاب کا یا لازمی ہارمون مثلاً نخامیہ کے مقدم لختہ کے ہارمون (پرولین ا) کے وظیفی فعل کے نقص کا نتیجہ ہوتا ہے۔ جب کسی جراب کا بیضی خلیہ ضائع ہو جاتا ہے تو جراب کے درجۂ نمو کے مطابق دو متبادل حالتوں میں سے ایک پیش آئیگی۔ اور وہ حالتیں یہ ہیں (۱) جرابی دویرے کا تکون، یا (۲) ذراتیتی لیوٹینی دویرہ کا تکون۔

جرابی دویرہ کو بعض مصنفین التہابی الاصل تصور کرتے ہیں لیکن ہماری رائے میں یہ ہمیشہ اسی اصل سے نہیں ہوتے۔

بیض کے تصلبی دویری مرض میں یا صغیر دویری انحطاط میں جس نام سے کہ یہ بعض اوقات موسوم کیا جاتا ہے، متمدد جرابات کے تمدد کے ابتدائی مدارج پائے جاتے ہیں۔ گرافی جراب کی طرح کسی اختلاف بذیر ساخت میں یہ کہنا مشکل ہے کہ فعلیاتی کلانی کہاں پر ختم ہوتی ہے اور امراضیاتی تمدد کہاں سے شروع ہوتا ہے۔ لہذا بیضی خلیہ اور ذراتی طبقہ

(stratum granulosum) کی انحطاط یافتہ حالت کو عام طور پر اس امر کی شہادت تسلیم کیا جاتا ہے کہ تمدد امراضیاتی ہے، اور یہ نتیجہ نکالنے سے پیشتر کہ جراب کے تمدد کا سبب موخرالذکر ہی ہے یہ ضروری ہے کہ مزمن التہاب مبیض کی مزید شہادت موجود ہو۔

گول خلیہ دار در ریزش جو التہابِ مبیض (oöphoritis) کے ابتدائی مدارج میں ظاہر ہوتی ہے مزمن درجہ میں موجود نہیں ہوتی۔ مبیض میں مزمن التہاب کے موجود ہونے کے امارات پہلے بیان کئے جاچکے ہیں، اور جب ایسے تغیرات جیسے کہ وہاں بیان کئے گئے ہیں دویری جرابات کے ساتھ موجود ہوں تو اس سے یہ نتیجہ نکالنا بجا ہوتا ہے کہ جرابی تمدد مزمن التہابِ مبیض سے پیدا ہوا ہے، اور کسی دوسری حالت میں یہ بجا نہیں ہوگا۔

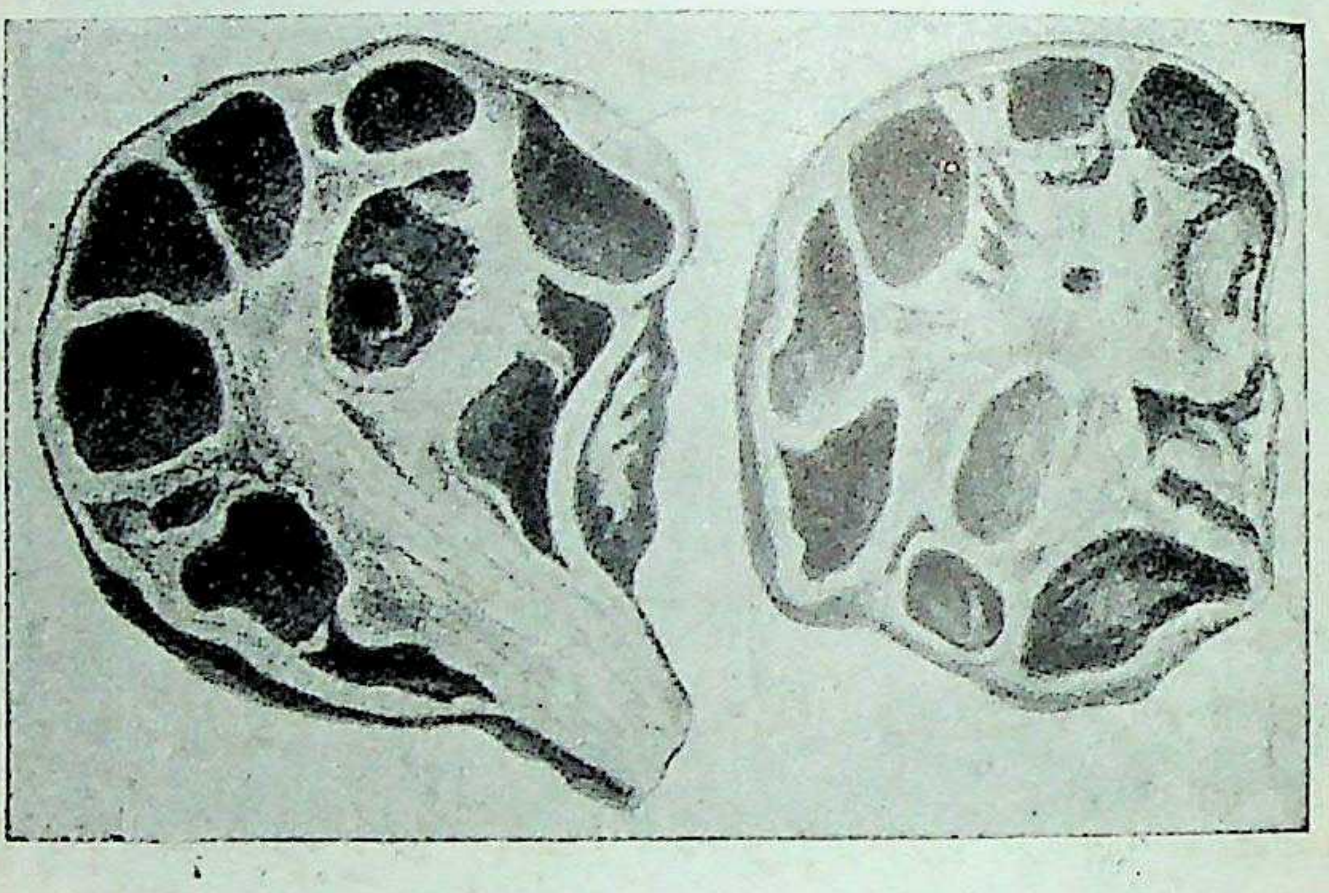

شکل ۴۲۴۔ مبیض کا تصلبی دویری مرض (Sclerocystic Disease of the Ovary) (حویصلی)۔ دویرے متعدد غیر منشق جرابات ہیں۔

خالی آنکھ سے دیکھنے پر تمددی دویرہ جات مبیض کی سطح پر باریک دیواروں والے نیم شفاف آبلوں کی شکل کے ظاہر ہوتے ہیں۔ اس قسم کے آبلے بعض اوقات بہت سے پائے جاتے ہیں مگر عام طور پر ایک ہی بڑا ہو کر معتدبہ جسامت اختیار کرتا ہے، اور باقی سب ے بڑے دویرہ کے دباؤ کی وجہ سے انجام کار غائب ہو جاتے ہیں۔ بہت شاذ صورتوں میں ایسا بھی ہوتا ہے کہ متعدد دویری جرابات بیک وقت کلاں ہو جاتے ہیں جن سے ایک کثیر

خانہ دار سلعہ پیدا ہو جاتا ہے جو ‘‘رائیکیٹنسکی کے سلعہ’’ (‘‘Rokitansky’s tumour’’) کے
نام سے موسوم ہے، اور جس کے فواصل پتلے بیضی ہیکل پر مشتمل ہوتے ہیں اور ہر ایک دویرہ کو ایک
664 دوسرے سے علیحدہ کرتے ہیں۔ جرابات کے درمیانی فواصل کے ٹوٹنے سے بعض اوقات ایک
دویرہ بن جاتا ہے جو دو یا تین متحدہ خانوں سے مرکب ہوتا ہے۔ بہرکیف یہ ایک استثنائی حالت ہے

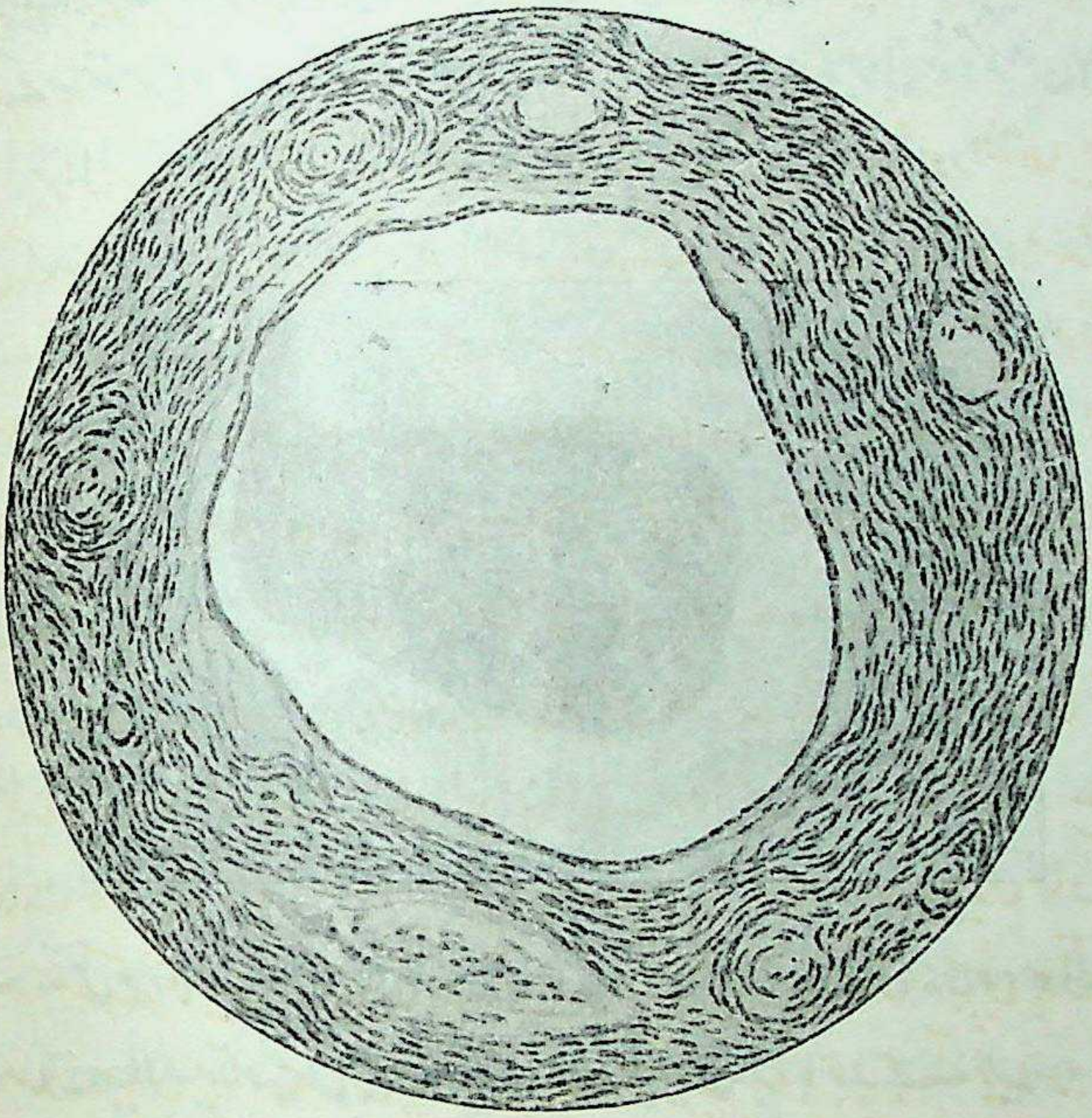

شکل ۴۲۵ ۔ جرابی احتباسی دویرہ (Follicular Retention Cyst)۔ اس تراش میں ایک متسع جراب دکھایا گیا ہے جس کا سر حلمی استروباؤں سے چپٹا اور مذبول ہو گیا ہے۔

اور مجرد یک خانہ دار دویرہ ہی عام طور پر پایا جاتا ہے۔
خرد بین سے امتحان کرنے پر دویرہ کی دیوار التصاقی بافت سے مرکب دکھائی دیتی ہے۔

اس کی بیرونی تہ لیفی اور اندرونی خلوی ہوتی ہے۔ اور موخرالذکر میں عروق پائے جاتے ہیں۔ سب سے اندر کی تہ ذراتی طبقہ کے قاعدی خلیات پر مشتمل ہوتی ہے اور زیادہ سطحی خلیات معہ بیضہ و قرص ولودی (discus proligerus) موجود نہیں ہوتے (دیکھو شکل ۴۲۵)۔ قاعدی تہ کے خلیات مکعبی ہوتے ہیں۔ جوں جوں دویرہ بڑھتا ہے یہ خلیات چپٹے ہوتے جاتے ہیں اور آخرکار یہ شائد دویرہ کے سیال کے دباؤ سے تباہ ہو جاتے ہیں۔ اس سیال کی رنگت ہلکی زرد ہوتی ہے اور اس میں البیومن نمک اور نائٹروجنی ملخصات ہوتے ہیں، اور اس کی نوعی کثافت کم ہوتی ہے۔

جرابی دویرے بذات خود کوئی ممیز علامات پیدا نہیں کرتے، اور انقطاع الطمث تک زندگی کے ہر حصہ میں نمودار ہوتے ہیں۔ بعض اوقات یہ منشق ہو کر خود بخود مندمل ہو جاتے ہیں۔

جسم اصفر کے دویرے۔ جسم اصفر کے دویری اقسام قلیل الوقوع نہیں۔ یہ اوائل حمل میں اور خاصکر غیر طبعی حمل مثلاً کیسہ نما وحمہ (hydatiform mole)، خارج الرحم حمل اور اسقاط غیر خارج ('missed abortion') (لحمی وحمہ : carinous mole) میں پائے جاتے ہیں۔ مزید برآں ہم نے ان کو رحمی سلعات لیفیہ کے ساتھ اور گاہے گاہے رحم کی خلقی غیر وضعیت کے ساتھ بھی دیکھا ہے۔ ان دویروں کا ممیز خاصہ یہ ہے کہ ان کی دیوار میں ذراتیتی 665 لیوٹینی خلیات موجود ہوتے ہیں۔ نیز دلیوٹینی خلیات جو داخلی غلاف سے مشتق ہوتے ہیں (دیکھو صفحات 44 و 46) محیط پر موجود ہوتے ہیں، لیکن دروں دویری تناؤ کی وجہ سے طبعی جسم اصفر کے تلافیف کم نمایاں ہوتے ہیں اور لیوٹینی خلیات کی تہ چپٹی ہوتی ہے۔ کہفہ میں ایک صاف سیال ہوتا ہے جس میں فائیبرن کے چھیچھڑے موجود ہوتے ہیں۔ یہ فائیبرن بڑے دویروں میں اندرونی سطح پر مطروح ہو جاتی ہے اور لیوٹینی استر کے اوپر چڑھ جاتی ہے (دیکھو شکل ۴۲۶)۔ ڈبلیو۔ شا نے اس امر کی طرف اشارہ کیا ہے کہ جن اصابات کے متعلق اس نے تحقیقات کی ہے اور جن میں حمل موجود نہیں تھا، ان میں سے سب میں اسی مبیض میں ایک دوسرا جسم اصفر موجود تھا۔ اس کے متعلق ایک دلچسپ امر یہ ہے کہ یہ جسم اصفر اپنے خلیات کی پختگی کے اعتبار سے اسی دوری حالت کا متناظر ہوتا ہے جو لیوٹینی دویرہ کی ہوتی ہے۔

یہ امر قابل غور ہے کہ اگرچہ یہ ممکن ہے کہ ذراتیتی لیوٹینی اور جرابی دویروں کی پیدائش کے اسباب ایک ہی سے ہوں لیکن ان میں ایک خاص فرق ہے اور وہ یہ ہے کہ صرف قبل الذکر ہی

میں لیوٹینی خلیات موجود ہوتے ہیں۔ موخرالذکر حالت میں ذراتیتی لیوٹینی خلیات کے پیدا ہونے سے

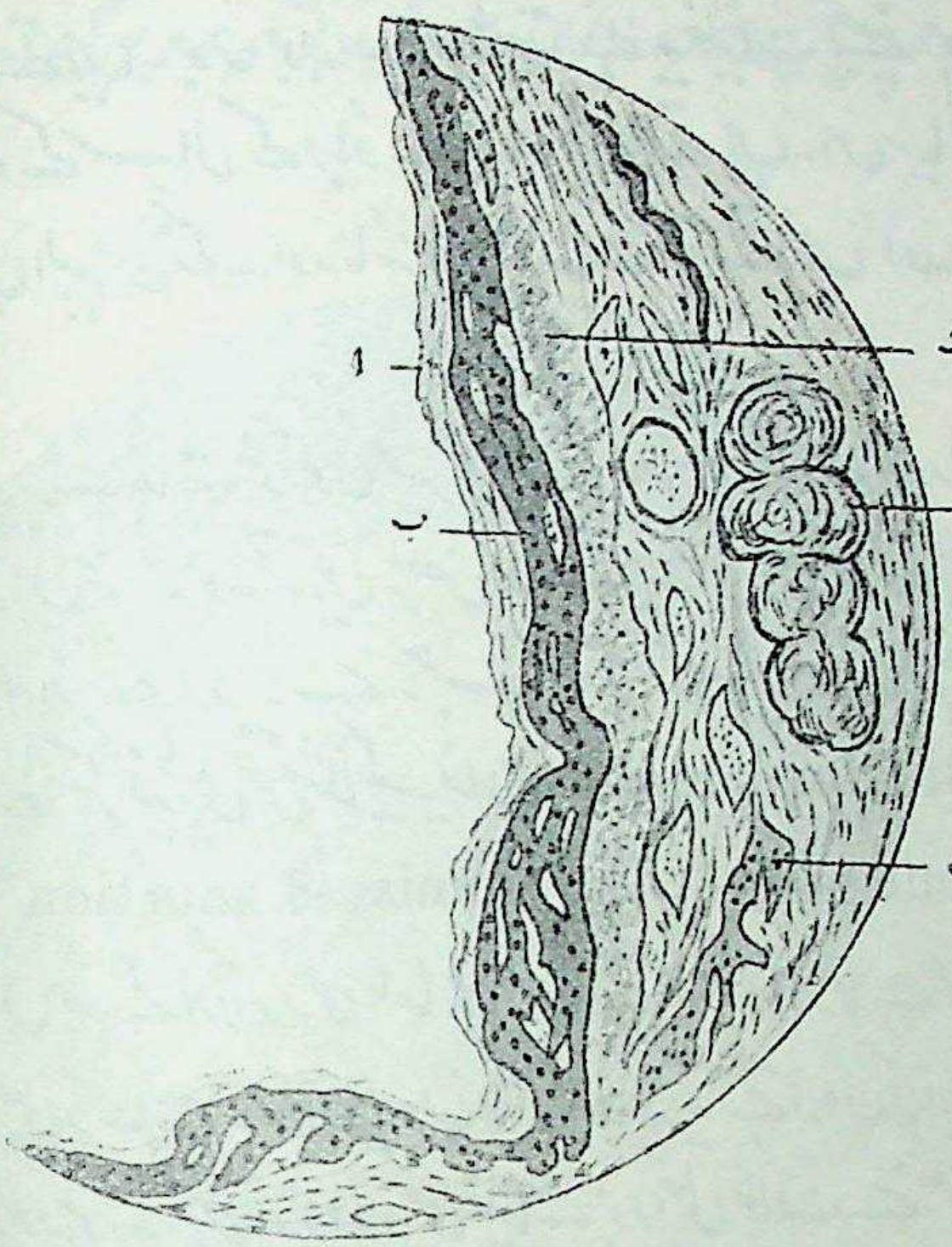

شکل ۴۲۶۔ ایک بڑے ذراتیتی لیوٹینی دویرہ (Granulosa-Lutein Cyst) کی دیوار۔ لیوٹینی خلیات دویرہ کے مشمولات کے تناؤ کی وجہ سے مضغوط ہوگئے ہیں، اور اس لئے خلیات کا خاکہ غائب ہوگیا ہے۔ ا، فائیبرن کی اندرونی تہ۔ ب، مضغوط لیوٹینی خلیات کی ورقچی ترتیب۔ ب، داخلی غلاف کے اندر خون کے تھکے کی تہ۔ ج، جسم ابیض (Corpus albicans)۔ ڈ، اپنے محل سے ٹلی ہوئی لیوٹینی بافت جو طبیعی ہیکل میں پڑی ہے۔

پہلے ہی دویری تغیرات واقع ہوجاتے ہیں۔ ایسی کوئی شہادت موجود نہیں جس سے یہ ثابت ہو کہ جراب کے ایک مرتبہ دویری ہونے کے بعد اس کے ذراتیہ کی تہ سے لیوٹینی خلیات کا طبعی نمو

عمل میں آسکتا ہے۔ بیضی خلیہ کی عدم موجودگی، اور دروں دویری دباؤ کے بتدریج بڑھنے سے پختگی کی طرف مزید ترقی مسدود ہو جاتی ہے۔ بخلاف اس کے یہ اغلب ہے کہ ذراتیتی لیوٹینی دویرے ایسے امراضیاتی اثرات کے نتیجہ کے طور پر پیدا ہوتے ہوں جن کو اُن جرابات کے عمل بے انتقابی سے

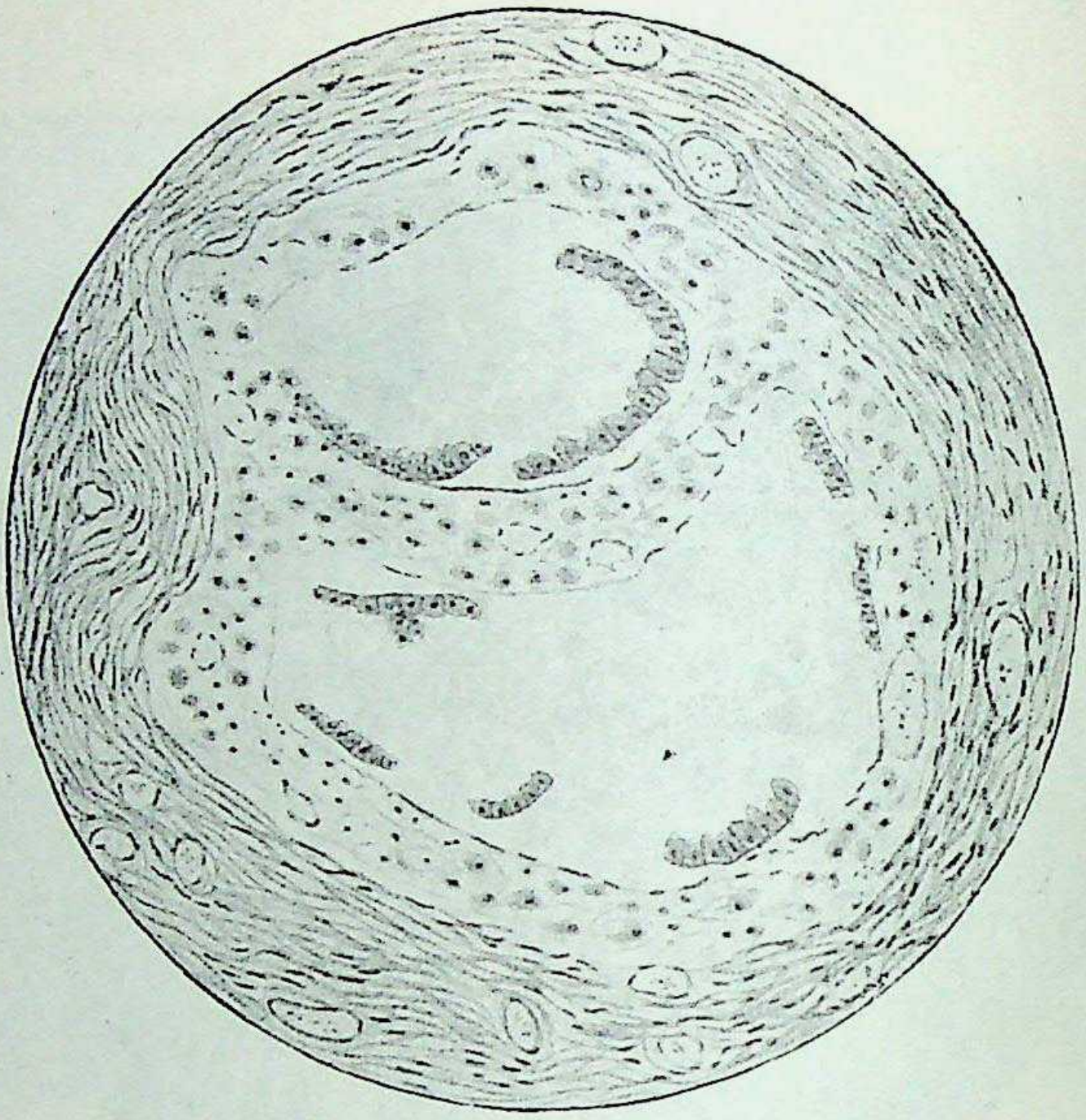

شکل ۴۲۷ - دو خانہ دار غلافی لیوٹینی دویرہ (Bilocular Theca-Lutein Cyst) غلافی لیوٹینی خلیات ان خلیات سے چھوٹے ہیں جو پختہ جسم اصفر کے تلافیف میں دکھائی دیتے ہیں (شکل ۴۲۸ سے مقابلہ کیا جائے)۔ ذراتیتی تہ علیحدہ شدہ ٹکڑوں کی شکل میں موجود ہے۔

تحریک پہنچتی ہے جو مکمل پختگی تک نہیں پہنچتے۔ طبعی حالت میں بے انثقاب جرابات کے طبقۂ ذراتیہ کے خلیات میں انحطاط واقع ہو جاتا ہے، اور یہ غائب ہو جاتے ہیں مگر داخلی غلاف کے خلیات میں بیش پرورش پیدا ہو جاتی ہے۔ لیوٹینی دویرہ کے بننے کے دوران میں ذراتیہ کے خلیات کی لیوٹین سازی شروع ہو جاتی ہے بجائے اسکے کہ یہ غائب ہوں۔ داخلی غلاف اپنا

طبعی ممر طے کرتا ہے جس کا نتیجہ یہ ہوتا ہے کہ ایک دوری جسم بن جاتا ہے جس کا استر ذراتیہ کی تہ سے بنا ہوتا ہے جس میں خلیات میں جزوی یا مکمل طور پر لیوٹینی خواص پیدا ہو جاتے ہیں۔ شروڈر کے مطابق یہ منظر اُن بیضوں میں بہترین طور پر دیکھنے میں آتا ہے جو کیسہ نما وحمہ (ہائیڈیٹی فارم مول) کے اصابات سے تعلق رکھتے ہیں۔ وہ حقیقی سبب جس کی وجہ سے لیے انشقاب جراب کی

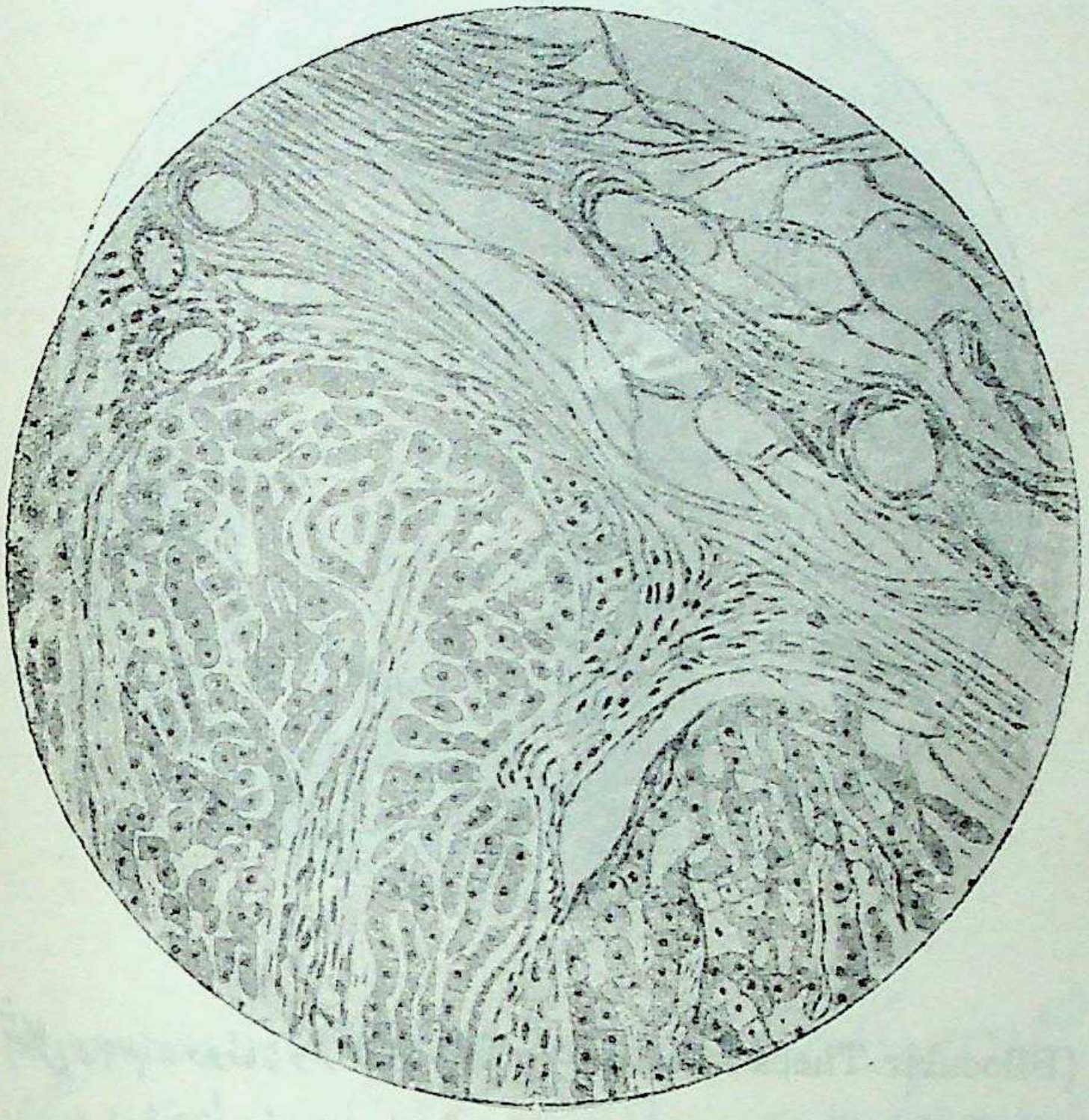

شکل ۴۲۸ - طبعی جسم اصفر کی خوردبینی تراش - زرد ظافیف کلاں یک نواتی لیوٹینی خلیات پر مشتمل ہیں جن میں خلیہ مایہ بافراط موجود ہے - یہ خلیات ذراتی طبقہ سے مشتق ہیں -

667 لیوٹین سازی میں ترقی ہوتی ہے ابھی تک معلوم نہیں ہوا - اور یہ امر کہ اس عمل کا انحصار کسی غذائی ناہضی ہارمون (trophoblastic hormone) کے اثر پر نہیں اس امر سے ثابت ہوتا ہے کہ ایک ایسا ہی منظر ان عورتوں کے بیضوں میں دیکھنے میں آتا ہے جو سلعات لیفیہ کی مریض ہوتی ہیں

شانے یہ خیال پیش کیا ہے کہ یہ تغیرات صرف غیر طبعی بیش وموبیت ہی کا نتیجہ ہو سکتے ہیں۔

غلافی لیوٹینی دویرے بالعموم یک خانہ دار اور مجرد ہوتے ہیں، مگر اس قسم کے بہت سے دویرے ایک ہی بیض میں پائے جاتے ہیں جس میں مزمن زخنگی التہابِ بیض واقع ہو چکا ہو۔ گاہے گاہے یہ چھوٹے چھوٹے دویرے دوخانہ دار ہوتے ہیں (دیکھو شکل ۴۲۷)۔ چند مثالوں میں لیوٹین

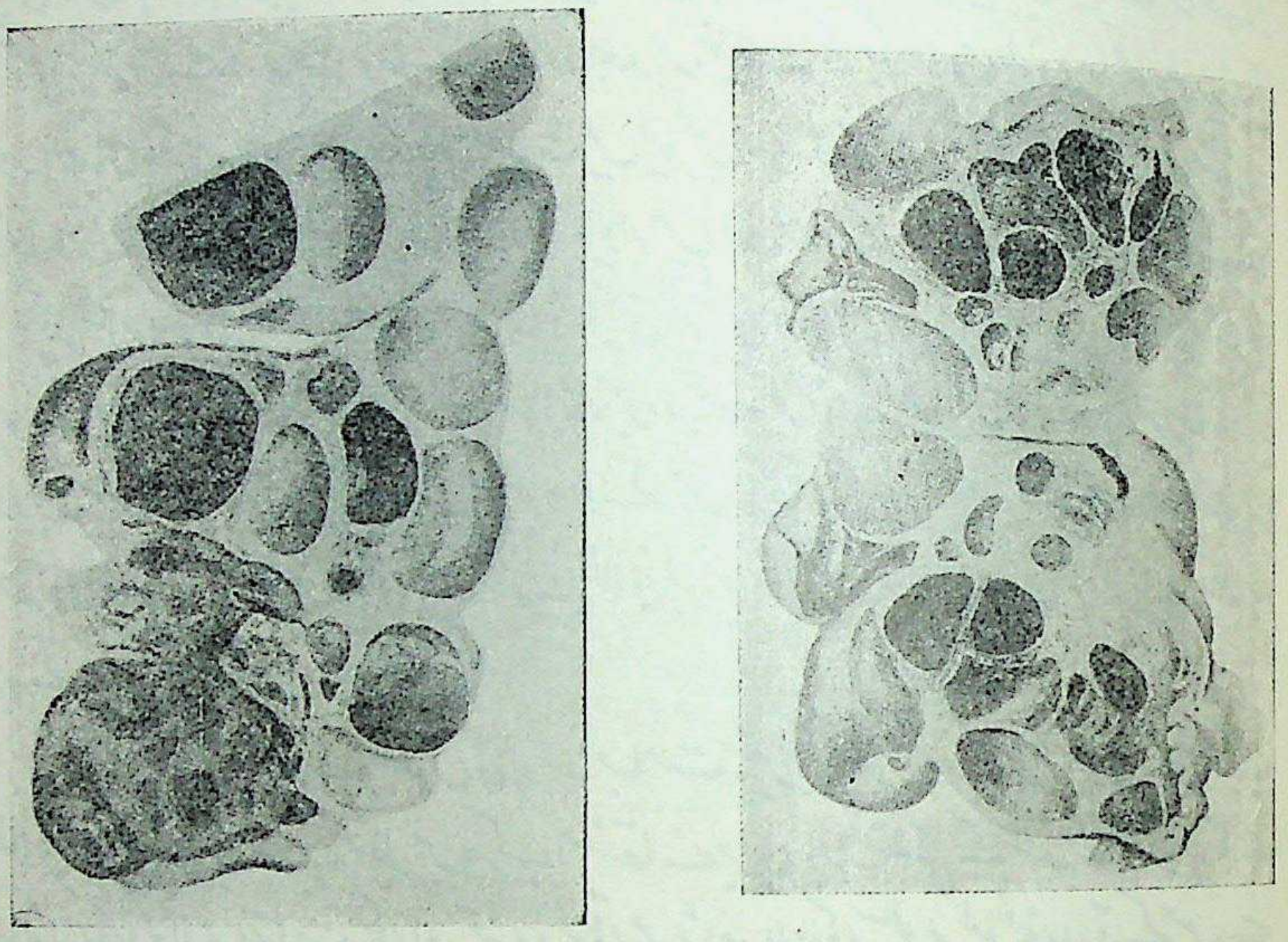

شکل ۴۲۹۔ دوجانبی مرکب غلافی لیوٹینی دویرے (Bilateral Compound Theca-Lutein Cysts) جو کیسکی وحمہ (vesicular mole) کی ایک مریضہ سے حاصل کئے گئے ہیں۔ کیسکی وحمہ کے بعد سلوی سرطانی سلعہ پیدا ہو گیا تھا۔

سازی کا مظاہرہ داخلی غلاف (دیکھو صفحہ 41) اور ذراتینی خلیات کی تہ میں کیا جا سکتا ہے۔ موخر الذکر پتلی اور چپٹی ہوتی ہے اور اس میں ایسے کوئی تلافیف موجود نہیں ہوتے جو طبعی جسم اصفر کا ممیز خاصہ ہیں (دیکھو شکل ۴۲۸)۔ اس قسم کے دویروں کو بخوبی نمو یافتہ داخلی غلاف کی موجودگی سے مختص ہوتے ہیں (دیکھو شکل ۴۲۷) بعض اوقات وہ غلافی لیوٹینی

دویروں“ ("Theca-Lutein Cysts") کے نام سے موسوم کیا جاتا ہے تاکہ یہ ذراتینی لیوٹینی دویرہ (granulosa-lutein cyst) سے تمیز کئے جا سکیں۔ ذراتینی تہ بعض اوقات صرف چھوٹے چھوٹے علیحدہ شدہ ٹکڑوں کی شکل میں برقرار رہتی ہے جیسا کہ شکل ۴۲۷ میں ظاہر کیا گیا ہے۔

جہاں تک سرحلمی عناصر کا تعلق ہے ذراتینی لیوٹینی دویروں میں بے انتقابی کا ویسا ہی عمل واقع ہوتا ہے جیسا کہ خود جسم اصفر میں واقع ہوتا ہے۔ صادق لیوٹینی خلیات کی طرح یہ شحمی ترشحوں سے ورریختہ ہو جاتے ہیں اور بعد میں خلیات کی جگہ جزوی طور پر یا مکمل طور پر زجاجی اور اتصالی بافت لے لیتی ہے۔ جن خلیات میں لیوٹین سازی کا عمل ہو سکتا ہے ان کے منفرد ڈوروں یا جزیروں کا مظاہرہ دویرہ کی دیوار میں ان صورت حالات میں کیا جا سکتا ہے (دیکھو شکل ۴۲۶ تا اور ۴۳۰)۔ اگرچہ ذراتینی لیوٹینی اور غلافی لیوٹینی دویرے بالعموم مجرد ہوتے ہیں، لیکن بعض اوقات ایسے اصابات بھی دیکھنے میں آتے ہیں جن میں مرکب کثیر خانہ دار دویری سلعات دونوں مبیضوں میں موجود ہوتے ہیں (دیکھو شکل ۴۲۹)۔ ایسے اصابات میں انفرادی خانوں کے خواص عمومی نقطۂ نظر سے غلافی لیوٹینی دویروں کے امتیازی خواص کے مشابہ ہوتے ہیں (دیکھو شکل ۴۳۰)۔

اس قسم کے مبیضوں کی اوسط جسامت جنین کی کھوپری کے برابر ہوتی ہے۔ مرکب غلافی لیوٹینی دویرہ اپنے منظر میں مرکب استسقائے جرابی یا پارا کیٹشکی کے سلعہ کے مشابہ ہوتا ہے۔ خانوں کی دیواریں نہایت پتلی اور تنیدہ ہوتی ہیں، اور ان کی سطح پر لیوٹینی ورقہ کے جس سے دویروں کا استر بنتا ہے، زرد قطعات دکھائی دیتے ہیں۔ بعض اوقات مبیض کے بقیہ ٹھوس حصہ میں ایک پختہ جسم اصفر کا انکشاف کیا جا سکتا ہے جیسا کہ مجرد ذراتینی لیوٹینی اور غلافی لیوٹینی دویروں کی حالت میں ہوتا ہے۔ کلاں ترین دویروں کی موجودگی کی حالت میں بھی مبیض کا ایک معتدبہ حصہ عام طور پر علی حالہ رہتا ہے۔ خانوں کا مافیہ ایک صاف، پوال رنگ اور بہت ہی البیومینی سیال پر مشتمل ہوتا ہے جو فارمیلین کے محلول میں منجمد ہو جاتا ہے (دیکھو شکل ۴۳۰)۔ ان مرکب دویروں کے کلاں ترین خانوں میں لیوٹینی ورقچہ بہت مضغوط ہوتا ہے اور اکثر اس لیفی بافت میں منفرد پایا جاتا ہے جس سے دویرہ کی پتلی دیوار بنتی ہے۔ ان دویروں کی اندرونی دیوار پر عموماً فائبرن مطروح ہوتی ہے اور یہی ان کا حقیقی استر ہوتی ہے۔

مرکب غلافی لیوٹینی دویروں اور کیسک نما دحمہ اور سطحی سرطانی سلعہ کے درمیان

ایک دلچسپ سریری تعلق ہے، لیکن جس امراضیاتی اساس پر اس تعلق کا انحصار ہے وہ ابھی تک بخوبی معلوم نہیں ہوسکا۔ ایسا خیال کیا جاتا تھا کہ لیوٹینی بافت کی افراط سے ایک تہیج پیدا ہوتا ہے جس کا نتیجہ یہ ہوتا ہے کہ غیر طبعی غذائی نامصنی تکاثر واقع ہوجاتا ہے، لیکن یہ دعوی حقیقت میں کبھی صحیح ثابت نہیں کیا جاسکا۔

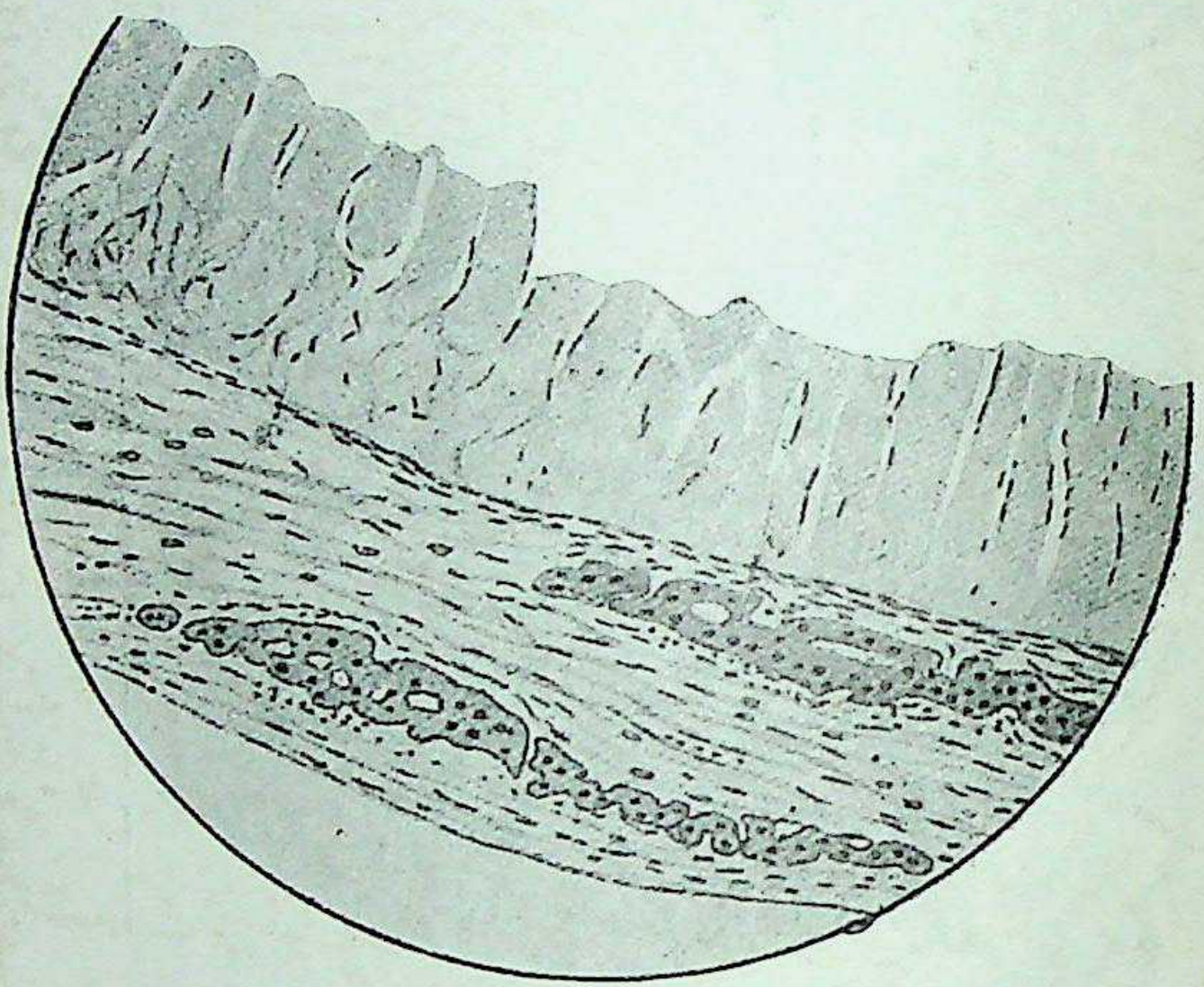

شکل ۴۳۰۔ ایک مرکب غلافی لیوٹینی دویرہ (Compound Theca-Lutein Cyst) کے ایک خانہ کی دیوار جس پر البیومنی سیالی مشمولات فارمیلین سے سخت ہوگئے ہیں۔ لیوٹینی بافت دو ورقچوں کی شکل میں ظاہر ہوتی ہے جو علیحدہ ہوگئے ہیں اور اس لیفی بافت میں پڑے ہیں جس سے دویرہ کی دیوار مرکب ہے۔

669 مرکب غلافی لیوٹینی دویروں کی سریری اہمیت معتدبہ ہے کیونکہ بیض کے دوسرے دویروں کی طرح ان کے ساقچہ میں بھی محوری تلوی (axial torsion) کا احتمال ہوتا ہے (دیکھو شکل ۴۳۱، ملکم: Malcolm، بیل: Bell، اور لاکیئر)۔ اور یہ ظاہر کرنے کیلئے سریری شہادت

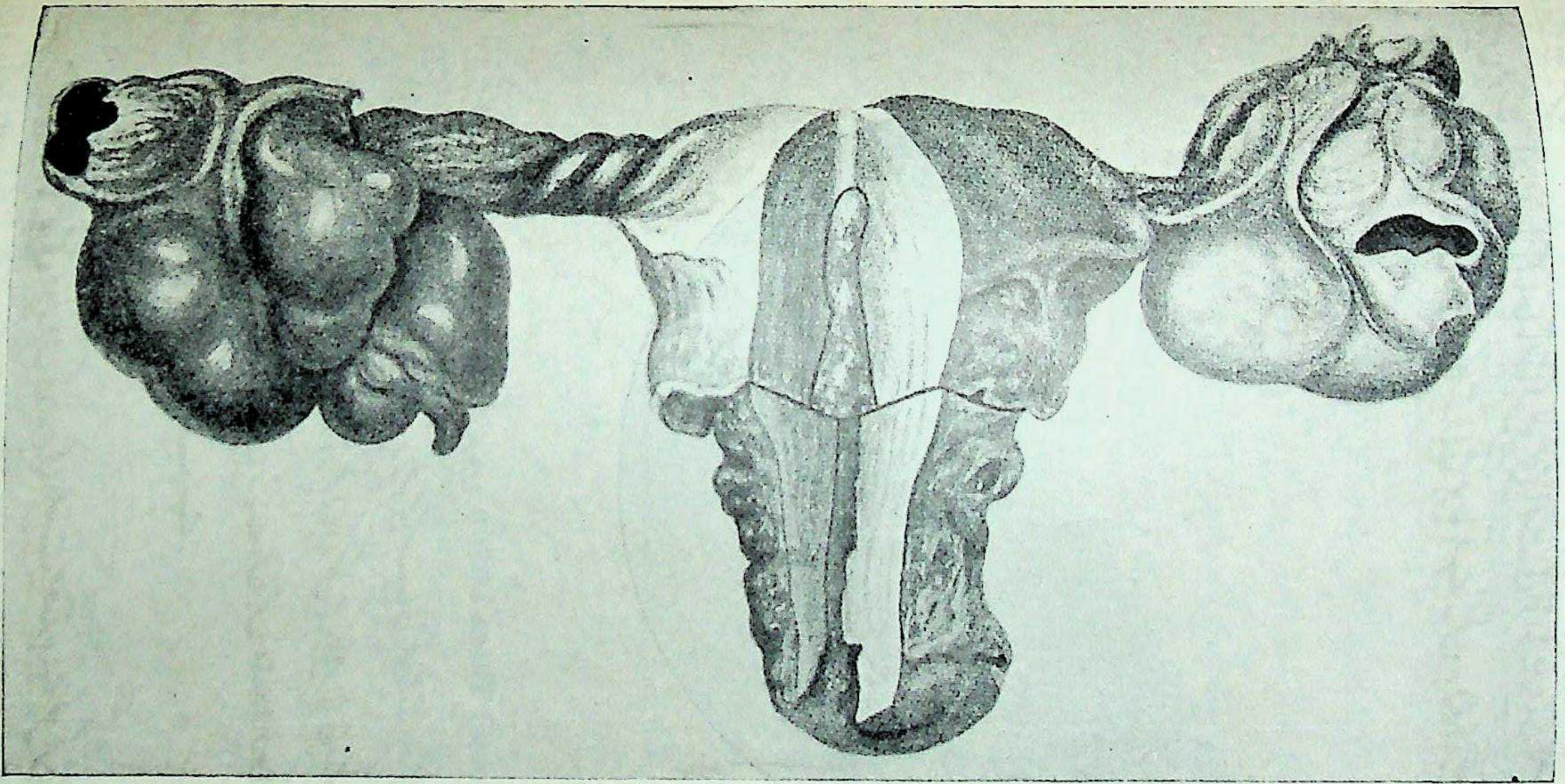

شکل ۴۳۱ ۔ مرکب غلافی لیوٹینی دویرہ (Compound Theca-Lutein Cyst) کا محوری تلوّی (axial torsion) ۔ یہ نمونہ کیکی وحمہ کی ایک مریضہ سے لیا گیا ہے جس کے بعد سلوی سرطانی سلعہ پیدا ہو گیا تھا (ملکم، بیل، اور لاکیر)۔

موجود ہے کہ ان میں خود بخود بے انثقابی (atresia) کا عمل واقع ہوجاتا ہے حتیٰ کہ بیض اپنی طبعی جسامت اختیار کر لیتے ہیں۔

جرابی (Follicular) اور لیوٹینی دموی سلعہ (Lutein Hæmatoma)۔

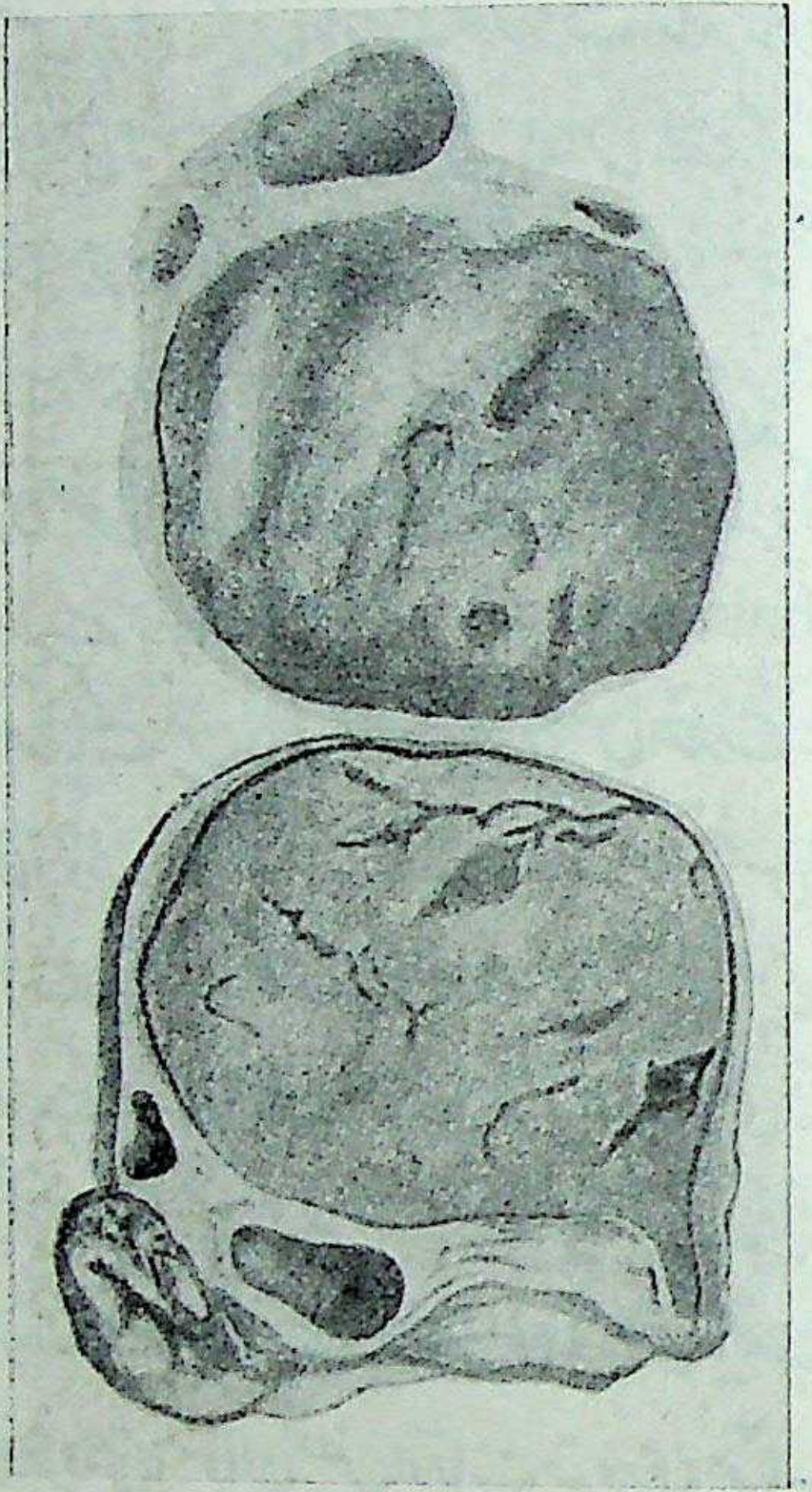

670 شکل ۴۳۲ - غلافی لیوٹینی دموی سلعہ (Theca-Lutein Hæmatoma)، مستعرض محور میں اس کی تنصیف کیگئی ہے۔

یہ یاد ہوگا کہ تبویض کے طبعی اعمال اور جسم اصفر کی بالیدگی کے دوران میں خون کی کوئی وعابدری واقع نہیں ہوتی۔ خون اس وقت نمودار نہیں ہوتا جب تک جسم اصفر کی رجعت (retrogression) کی حالت شروع نہیں ہوجاتی، لیکن اس درجہ پر یہ عموماً موخرالذکر کے مرکزی کہفہ میں موجود ہوتا ہے (دیکھو صفحات 46 و 47 اور شکل ۳۸)۔ بہرکیف بعض امراضیاتی حالات کے تحت پختہ بے انثقاب جرابات اور جسم اصفر دونوں میں معتدبہ جریان خون واقع ہوسکتا ہے جس سے وہ ضررات پیدا ہوتے ہیں جو علی الترتیب جرابی اور لیوٹینی دموی سلعہ کہلاتے ہیں۔ ایسی ہر حالت سے جس میں مبیض کی غیر طبعی بیش دمویت موجود ہو، یا یہ اس کی محرض ہو، ان نازک شعریوں میں انشقاق واقع ہونے کا احتمال ہوتا ہے جو پختہ ہونے والے جراب یا نمو پانے والے جسم اصفر میں موجود ہوتی ہیں۔ اس قسم کی حالتیں ان التہابی اعمال میں پائی جاتی ہیں جو انبوبی بیضی التہاب کو متلازم ہوتے ہیں، اور جرابی اور لیوٹینی دموی سلعات اکثر موجود ہوتے ہیں۔ رحمی سلعات لیفیہ، مبیضوں کے سقوط، اور شائد مساحقت سے بھی مبیضوں کی امراضیاتی بیش دمویت

پیدا ہو جاتی ہے، اور یہ حالتیں مبیضی دموی سلعات کی بحث اسباب سے ایک اہم تعلق رکھتی ہیں۔

جرابی دموی سلعہ (Follicular Hæmatoma)۔ ولفرڈ شا کے مطابق دموی سلعات کی عام ترین شکل ان کی وہ قسم ہے جو پختہ ہونے والے گرافی جراب کی "داخلی غلافی" تہ میں نزف کے واقع ہونے سے پیدا ہوتی ہے۔ اس درجہ پر جرابی خلیات میں لیوٹین سازی واقع نہیں ہوتی۔ بیش دمویت اور نزف تمام تر عروق دار داخلی غلافی تہ تک ہی محدود ہوتے ہیں، اور چونکہ ذراتیتی تہ عدیم العروق ہوتی ہے اس لئے جراب کے کہفہ میں جریان خون واقع نہیں ہوتا (ڈبلیو. شا)۔ نزف اندر کی طرف "خارجی تحدیدی غشا" ("membrana limitans externa") سے محدود ہوتا ہے اور یہ "ذراتیہ" کی تہ پر اثر انداز نہیں ہوتا۔ باہر کی طرف اگرچہ یہ جراب کے اردگرد ہی مختص المقام ہوتا ہے لیکن یہ مبیضی قشرہ کی ہیکلی بافتوں سے گھرا ہوتا ہے، اور اس لئے یہ سطحی نظر سے ہیکلی دموی سلعہ (stromal hæmatoma) کی طرح دکھائی دیتا ہے۔ انتہائی اصابات میں داخلی غلاف میں اس شدت سے نزف واقع ہوتا ہے کہ جراب کا کہفہ ضغطہ اور مقابل کی دیواروں کے اقتراب سے تقریباً منطمس ہو جاتا ہے۔ ان ضررات کے باوجود جرابی دموی سلعات بہت سے اصابات میں بظاہر عمل تبویض میں مداخلت نہیں کرتے۔ بہرکیف اس امر کو اچھی طرح سے یاد رکھنا چاہیئے کہ شاذ شاذ موقعوں پر جراب کی شگفتگی کے ساتھ کہفۂ باریطون میں اس قدر شدید نزف واقع ہوتا ہے کہ یہ منشق بے محل حمل کے مشابہ دکھائی دیتا ہے۔ ایسے اصابات میں تشخیص کرنے سے پہلے تھکے میں غذائی ناہضی بافت کی عدم موجودگی کو ثابت کرنے کے لئے دموی سلعات کا خردبینی امتحان بعض اوقات ضروری ہوتا ہے۔ اس امکان کے علاوہ جرابی دموی سلعات کی 671 کوئی سریری اہمیت نہیں۔ بعض اوقات ان کی جسامت اتنی بڑی ہوتی ہے کہ ان کا قطر پون انچ کے برابر ہوتا ہے، اور جب یہ موجود ہوتے ہیں تو خالی آنکھ سے مبیض کی سطح پر بہت نمایاں دکھائی دیتے ہیں۔ نوویک نے یہ خیال ظاہر کیا ہے کہ نزف بے انشقاب جرابات کے ساتھ پایا جاتا ہے، لیکن شا کی یہ رائے ہے کہ یہ حالت صرف جرابی دموی سلعات کے متاخر مدارج کو ظاہر کرتی ہے۔

جسم اصفر کا دموی سلعہ۔ جسم اصفر میں امراضیاتی جریانِ خون قلیل الوقوع نہیں، اور یہ اسی قسم کے تسببی عوامل کے اثر کا نتیجہ ہوتا ہے جن کا ذکر جرابی دموی سلعات میں گذر چکا ہے، مگر یہ عوامل صنفی دور کے متاخر مدارج میں بروئے کار آتے ہیں، لہٰذا لیوٹینی دموی سلعات

اکثر مزمن التہابِ بیض کے ہمراہ پائے جاتے ہیں، اور بہت سے اصابات میں یہ دوجانبی ہوتے ہیں۔ جن بیضوں میں ایسے ضررات موجود ہوتے ہیں وہ اکثر کثیف التصاقات سے منضم ہوتے ہیں اور ساتھ ہی متصلہ فلوپی نلیوں میں مزمن التہاب کی شہادت موجود ہوتی ہے۔ یہی وجہ ہے کہ ان میں ثانوی سرائت کے واقع ہونے کا احتمال ہوتا ہے اور یہ لیوٹینی خراجات کے پیش روؤں میں سے ہیں (دیکھو صفحہ 659)۔

جسمِ اصفر کے دموی سلعات کی سریری اہمیت معتدبہ ہے اور ولفرڈ شا نے ان کی جماعت بندی تین امراضیاتی اقسام میں کی ہے، یعنی (ا) قیری غلافی لیوٹینی دویرے (tarry theca-lutein cysts)، (ب) قیری ذراتی لیوٹینی دویرے (tarry granulosa lutein cysts) اور (ج) جسمِ اصفر کے قیری دویرے (tarry corpus luteum cysts)۔

اس امر کی طرف پہلے اشارہ کیا جا چکا ہے کہ طبعی بیضوں میں حیض کی ابتدا سے پہلے جسمِ اصفر کے کہفہ میں خون کا پایا جانا استثنائی حالتوں میں سے ہے، لیکن اس کے شروع ہونے کے بعد یہ عموماً موجود ہوتا ہے (آر۔ میئر، شروڈر)۔ لیوٹینی دموی سلعات کے امراضیاتی اقسام میں نہ صرف جریانِ خون ہی مفرط ہوتا ہے بلکہ خون میں بھی جزوی یا مکمل طور پر اماعت واقع ہو جاتی ہے جس سے ایک غلیظ قیری (tarry) مادہ پیدا ہو جاتا ہے جو شکل میں ان دویروں کے مشمولات سے مماثل ہوتا ہے جو بیضی اور حوضی دروں رحمیت کے سلسلہ میں پائے جاتے ہیں (دیکھو صفحہ 673)۔

غلافی لیوٹینی قیری دویرہ (theca-lutein tarry cyst) امراضیاتی لیوٹینی دموی سلعہ کی سادہ ترین قسم ہے۔ اس کا قطر شاذ و نادر ہی ۲ انچ سے متجاوز ہوتا ہے، اور اس کا خاکہ کروی ہوتا ہے۔ اس کی دیوار ہموار ہوتی ہے اور اس کا استر صرف ایک ہی قسم کے لیوٹینی خلیہ سے بنا ہوتا ہے جسے شا داخلی غلافی تہ (theca-interna layer) سے منسوب کرتا ہے۔ تلافیف موجود نہیں ہوتے اور دموی سلعہ بظاہر کسی بے انثقاب جراب سے پیدا ہوتا ہے۔ یہ خیال رکھنا چاہئے کہ ان قیری دویروں میں جو لیوٹینی خلیات پائے جاتے ہیں وہ غیر مثالی ہوتے ہیں، اور اپنے بہت سے اہم خواص کے اعتبار سے یہ تندرست لیوٹینی خلیہ کی ہر معلوم قسم سے مختلف ہوتے ہیں۔ یہ دورانِ حمل کے جسمِ اصفر کے خلیات کے

برابر یا ان سے بڑے ہوتے ہیں، ان کا نخزمایہ ملون اور دانہ دار ہوتا ہے، اور یہ ایک دوسرے سے بیّن فضاؤں سے علیحدہ ہوتے ہیں۔ بعض رقبہ جات میں خلیات میں نخزمائی زائدے پائے جاتے ہیں اور ایسا معلوم ہوتا ہے کہ خلیہ کی دیوار غائب ہوگئی ہے، اور اس کا نتیجہ یہ ہوتا ہے کہ کثیر النوات دار لیوٹینی نخزمایہ کا منظر پیدا ہوجاتا ہے۔ بعض رقبہ جات میں انفرادی کثیر الاضلاع خلیات کے درمیان فضاؤں کے موجود ہونے کی وجہ سے پچی کاری کا سا منظر پیدا ہوجاتا ہے جو لیوٹینی بافت کے طبعی منظر سے بالکل مختلف ہوتا ہے۔ اس بافت کی عروقیت ایک نمایاں خاصہ ہے، اور شعریات کے دو نظام شناخت پذیر ہوتے ہیں، جن میں ایک لیوٹینی خلیات کے درمیان ہوتا ہے جس سے دموی سلعہ کا استر بنتا ہے، اور دوسرا دیرہ کے بیرونی حصہ میں ہوتا ہے۔

غلافی لیوٹینی دموی سلعات (تھیکا لیوٹین ہیمیٹومیٹا) کی دیواریں عموماً دبیز ہوتی ہیں اور ایک ہی مبیض میں ایک سے زائد ضررات موجود ہوتے ہیں۔

ذراتیتی لیوٹینی قیری دویرے (Granulosa-lutein Tarry Cysts)

قبل الذکر قسم سے اس لحاظ سے مختلف ہوتے ہیں کہ ان میں لیوٹینی خلیات کی دو تہیں موجود ہوتی ہیں، جن میں سے ایک "ذراتیتی تہ" سے مشتق ہوتی ہے اور دوسری داخلی غلاف سے۔ غلافی لیوٹینی دموی سلعات کی طرح ان میں لیوٹینی خلیات کے تلافیف موجود نہیں ہوتے، اگرچہ منفرد رقبہ جات میں ذراتیتی لیوٹینی خلیات کے مختص المقام ہوجانے کی وجہ سے تلفیف کا سا منظر پیدا ہوسکتا ہے۔ دموی سلعہ کی تمام دیوار پر غلافی لیوٹینی خلیات استر کی شکل میں موجود ہوتے ہیں، اور جن نمونوں کا نوعی نوشیہ نہ کیا گیا ہو اُن میں ان کو ذراتیتی لیوٹینی خلیات سے تفریق کرنا مشکل ہوتا ہے۔ ذراتیتی لیوٹینی خلیہ غلافی لیوٹینی خلیہ سے زیادہ بڑا ہوتا ہے اور اس کی نسبت 672 اس میں لون اور لوہا کم ہوتا ہے۔

"قیری دویرہ" ("tarry cyst") کی یہ قسم یا دموی سلعہ اسی طرح پیدا ہوتا ہے جس طرح کہ ذراتیتی لیوٹینی دویرہ پیدا ہوتا ہے (دیکھو صفحہ 665)۔ یہ "قیری غلافی لیوٹینی" قسم کی نسبت زیادہ کثیر الوقوع ہے اور اس کی طرح اسکا استر بھی درحلمی یا تمعبی سرحلمی ہوتا ہے اور ذیلیوشا[1]

---

[1] W. Shaw. *Journ. Obstet. and Gyn. Brit. Emp.* vol. 34, No. 2, p. 300.

کے مطابق "یہ ان شعریات کے درحلمہ سے مشتق ہوتا ہے جو لیوٹینی تہ کے سطحی حصہ میں پائی جاتی ہیں"۔

جسمِ اصفر کے قیری دوبرے (Tarry Corpus Luteum Cysts)۔

بیضی دموی سلعات یا "قیری دوبروں" کی قبل الذکر دونوں قسمیں فرداً فرداً بے انثقاب جرابات اور ذرانیتی لیوٹینی دوبروں سے مشتق ہیں، اور ان کی تیسری اور آخری قسم پختہ جسمِ اصفر سے پیدا ہوتی ہے۔ اس کا ثبوت نہ صرف تلافیت کی موجودگی سے ملتا ہے بلکہ خلیات کی ان قسموں سے بھی ملتا ہے جو طبعی جسمِ اصفر کے ذرانیتی لیوٹینی اور زردلیوٹینی خلیات کی متناظر ہیں۔ اس قسم کے دوبرے قبل الذکر اقسام کی نسبت بڑے ہوتے ہیں، اور ان کے ساتھ عموماً کثیف التصاقات پائے جاتے ہیں جو ماؤف بیض کو ہم پہلو باریطونی سطحوں سے پیوستہ کر دیتے ہیں۔

جسمِ اصفر میں امراضیاتی نزف کے واقع ہونے کا احتمال شگفتگی کے بعد نمو کی ابتدائی حالت میں سب سے زیادہ ہوتا ہے، اور یہ وہ درجہ ہے جس میں لیوٹینی تہ میں سریع النمو شعریات کی ایک کثیر تعداد پائی جاتی ہے۔ بیضی ہیجی دمویت کے نتیجہ کے طور پر محتقن شعریات بآسانی منشق ہو جاتی ہیں اور خون کی ایک معتدبہ مقدار مرکزی کہفہ میں منصب ہو جاتی ہے۔ شاذ شاذ مثالوں میں نزف اتنا شدید ہوتا ہے کہ جسمِ اصفر بیسم (ستگما) پر منشق ہو جاتا ہے اور اس حالت میں شدید منتشر درون باریطونی نزف (حوضی قیلہ دمویہ: pelvic hæmatocele) پیدا ہو جاتا ہے۔ اکثر یہ ہوتا ہے کہ خون آہستہ آہستہ و عابدر ہوتا ہے اور جسمِ اصفر کا ایک دوبرہ بن جاتا ہے جس میں خون کا تھکا موجود ہوتا ہے جو ایک غلیظ قیری مادہ کی شکل میں جزوی یا مکمل طور پر اماعت یافتہ ہوتا ہے۔ شایہ تسلیم کرتا ہے کہ ان قیری دوبروں کی ابتدائی اور متاخر قسمیں پختہ جسمِ اصفر سے مشتق ہوتی ہیں۔ ابتدائی اصابات میں ذرانیتی لیوٹینی تہ موٹی ہوتی ہے، خلیے بڑے اور کثیر الاضلاع ہوتے ہیں، اور ان میں گہرا لون موجود ہوتا ہے۔ طویل المدت قسموں میں لیوٹینی خلیات کے درمیان زجاجی بافت مطروح ہو جاتی ہے۔ زجاجی مادہ کی ترتیب شعاعی ہوتی ہے اور یہ اس مادہ کی نسبت جو طبعی لیوٹینی رجعت میں موجود ہوتا ہے معتدبہ افراط سے پایا جاتا ہے۔ اور بھی متاخر درجہ میں لیوٹینی خلیات کا خاکہ غائب ہو جاتا ہے اور اس طرح یا تو غیر نوات دار تخز مایہ کا ایک تودہ بن جاتا ہے جس کا توشیہ ناقص ہوتا ہے، یا کثیر نوات دار عفریتی خلیات کا ایک مختص المقام رقبہ پیدا ہو جاتا ہے۔ دوبرہ کے

محیط پر خون کا لون بڑی مقدار میں موجود ہوتا ہے اور یہ زرد لیوٹینی خلیات تک ہی محدود نہیں ہوتا۔

غلافی لیوٹینی اور ذراتیتی لیوٹینی قیری دویروں کی بعض مثالوں میں جو استر موجود ہوتا ہے اس کا حوالہ پہلے دیا جا چکا ہے، اور اسے شا لیوٹینی تہ کے اندر کی شعریات کے درحلمی استر کی توسیع کے ساتھ منسوب کرتا ہے۔ جو قیری دموی دویرے جسم اصفر سے پیدا ہوتے ہیں ان میں اس بے محل (heterotopic) خلوی استر کا نمو اپنے بلند ترین درجہ کو پہنچ جاتا ہے۔ ابتدائی شکلوں میں یہ موجود نہیں ہوتا لیکن پرانے دویروں میں یہ اکثر نہایت اچھی طرح سے نمو یافتہ ہوتا ہے۔ لیوٹینی خلیات کے ہم پہلو تلافیف کے درمیان کے طاقوں کی گہرائیوں میں سرحلمی استر نہایت نمایاں ہوتا ہے، اور ان رقبہ جات میں اصلی چپٹے درحلمی قسم کے خلیات کی مکعبی قسم میں بعد تکوین واقع ہو جاتی ہے۔ بعض طویل المدت دویروں میں سرحلمہ کا استر دیوار کے بڑے حصہ پر موجود ہوتا ہے، خلیات کی دبازت ایک تہ سے زیادہ ہوتی ہے اور یہ بلند ستونی قسم کے ہوتے ہیں (دیکھو صفحہ ۳۲)۔ اس سرحلمہ کی اہمیت یہ ہے کہ کبھی کبھی اسکے خلیات میں تکاثر واقع ہو جاتا ہے اور ان سے چھوٹے چھوٹے جلیبے بن جاتے ہیں، یا یہ دویرہ کی دیوار میں منغمد ہو جاتے ہیں اور اس طرح کاذب غدی ساختیں بن جاتی ہیں جو سطحی طور پر دروں رحمی غدد سے مشابہت رکھتی ہیں۔ لہٰذا اس قسم کے ضررات کو مبیضی دروں رحمیت (ovarian endometriosis) کے اصابات سے تمیز کرنے میں بہت احتیاط کی ضرورت ہوتی ہے (دیکھو صفحہ ۳۳)۔ قیری لیوٹینی دویروں کے کاذب غدد کا سرحلمہ دراصل رحمی دروں رحمہ کے سرحلمہ سے مختلف ہوتا ہے اور ماتحت ہیکل کسی رقبہ میں بھی دروں رحمہ کے مشابہ نہیں ہوتا۔ لہٰذا ان دونوں قسموں کی علمی معلومات سے غلطی کے ارتکاب کا انسداد ہونا چاہیے۔ مبیض کے پرانے "قیری دویروں" میں سرحلمہ کے نیچے گاہے گاہے بڑے بڑے لون دار خلیات دکھائی دیتے ہیں۔ ان خلیات کی امتیازی خصوصیت جن کو جرمنی کے مصنفین نے "کاذب زرد سلعی خلیات ("pseudo-xanthome cells") کے نام سے موسوم کیا ہے، معلوم نہیں۔ ان کی موجودگی جسم اصفر کے قیری دویروں یا حوض تک ہی محدود نہیں، کیونکہ ان کا مظاہرہ مبیضی اور رحمی دروں رحمی سلعات (اینڈ میٹریومٹا)، رحمی سلعاتِ لیفیہ اور پستانی غدہ میں کیا جا چکا ہے۔ کاذب زرد سلعی خلیات صفحہ ۳۲ ب میں واضح طور پر دکھائے گئے ہیں۔

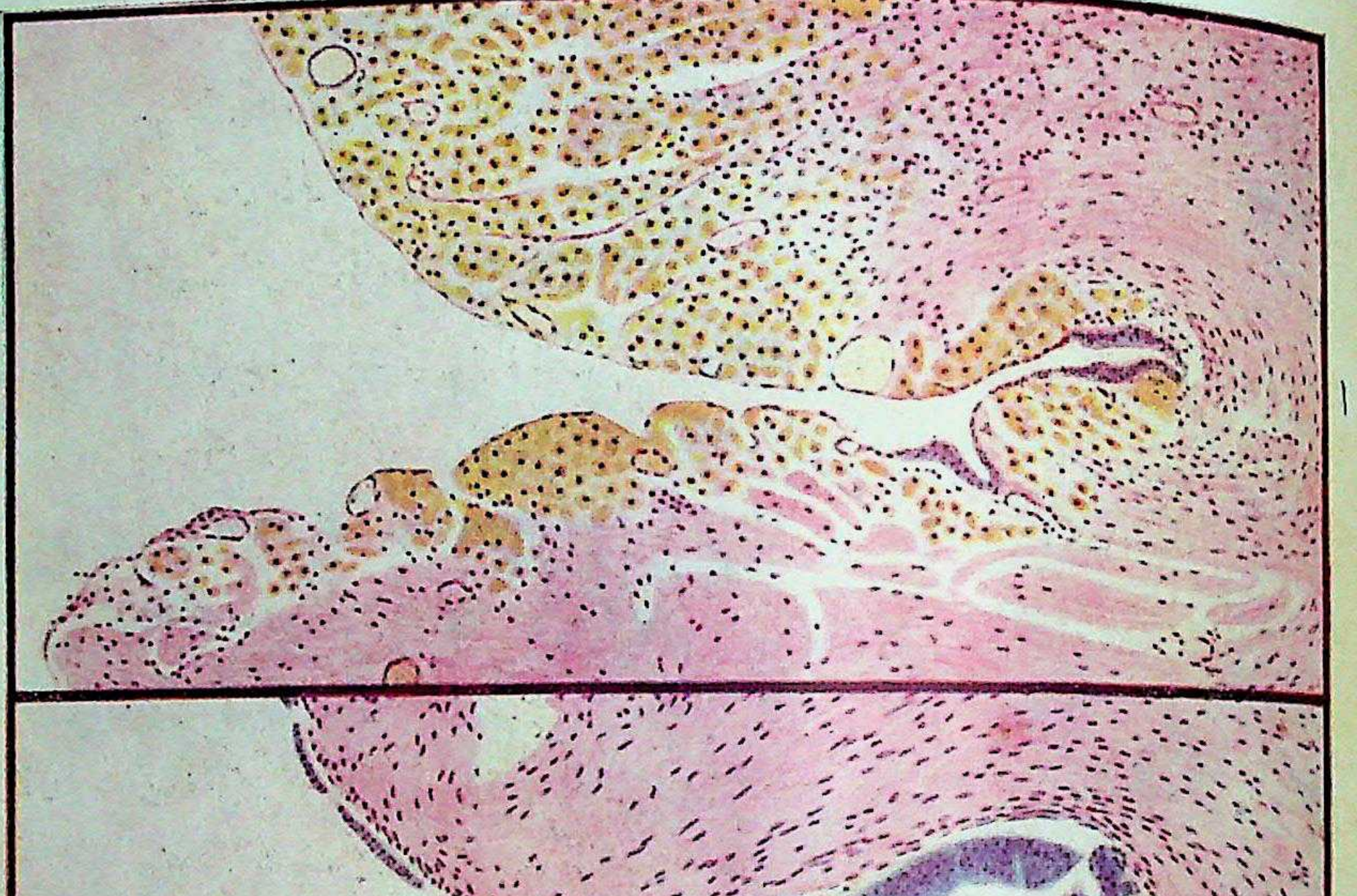

جسمِ اصفر کا "قیری" دویرہ ("Tarry" Corpus Luteum Cyst) جو ان درحلمی خلیات کی، جو لیوٹینی تہ کے سطحی حصہ کے اندر کی شعریوں کے درحلمہ سے مشتق ہیں، بعد تکوین سے سرحلمی استر کی پیدائش کو ظاہر کرتا ہے۔ ب میں "کاذب زرد سلعی" خلیات ("pseudo-xanthome" cells) سرحلمی تہ کے نیچے دیکھے جاسکتے ہیں۔

مقابل صفحہ 673

بریکمین[1] (Brakeman) نے ایک کافی اہم اور دلچسپ امر معلوم کیا ہے، اور ڈبلیو شا[2] نے اسکی تصدیق کی ہے، اور وہ یہ ہے کہ بعض اوقات قیری لیوٹینی دویروں کے مشمولات ٹپکنا شروع ہوجاتے ہیں اور ہم پہلو باریطونی بافتوں پر لیوٹینی خلیات کی تنصیب ہوجاتی ہے۔ ایسے لیوٹینی "پیوندوں" میں بعد میں نمو شروع ہوجاتا ہے اور ان سے چھوٹے چھوٹے دویرے بنجاتے ہیں جن میں قیری مادہ ہوتا ہے، اور جیسا کہ اوّلی ضرر میں ہوتا ہے ان میں بھی استری سرحلہ کی بعد تکوین ہونے سے کاذب غدو بن جاتے ہیں۔ شا نے ایک اصابہ کا اندراج کیا ہے جس میں زائدۂ دودیہ قیری سیال سے، جو فشق ذراتیتی لیوٹینی دموی سلعہ سے آیا تھا، معمور تھا، اور اسکی باریطونی سطح پر کی نوخیز اربچی بافت میں لیوٹینی خلیات کا مظاہرہ کیا گیا۔ یہ ظاہر ہے کہ ایسے اصابات میں حوضی دروں رحمیت (pelvic endometriosis) (دیکھو صفحہ 500)، سے بہت نمایاں مشابہت پائی جاتی ہے، اور صحیح امراضیاتی اساس قائم کرنے کے لئے محتاط خردبینی تحقیقات ضروری ہوتی ہے۔

جرابی اور لیوٹینی دویروں اور دموی سلعات کا علاج یہ ہے کہ مرض زدہ رقبہ جات کو قطع کر دیا جائے۔ اور جب کبھی ممکن ہو یہ کوشش کرنا چاہئے کہ بیض کی تندرست بافت مصئون رکھی جائے، اور اصابات کی اکثریت میں یہ مقصد جزوی بیض برآری (partial oöphorectomy) سے حاصل ہوجاتا ہے۔ جہاں کثیف انضمامات موجود ہوں وہاں ان دونوں اعضا کا استیصال لازمی ہوتا ہے، اور اگر رحم بھی ماؤف ہو تو کلی رحم برآری معہ ازالہ ہردو زوائد بہترین طریقۂ عمل ہے۔

بیض کا دروں رحمی سلعہ

(ENDOMETRIOMA OF THE OVARY)

اول اول امریکہ میں سیمپسن (Sampson) نے یہ دریافت کیا کہ گاہے گاہے

---

[1] *Arch. fur Gynakol,* 1927, cxxix., 632.

[2] *Journ. Obstet. and Gyn. Brit. Emp.,* vol. 34, No. 2.

مبیض میں ایسی بافت موجود ہوتی ہے جو جسمی درون رحمہ سے ناقابلِ تمیز ہوتی ہے، اور بعد میں اسکی تصدیق کلن (Cullen)، ورنن بیلی (Vernon Bayley) اور دوسروں نے بھی کی۔ یہ بافت اس عضو کی نہ صرف سطح ہی پر پائی جاتی ہے بلکہ یہ غدد کی گہرائیوں میں بھی موجود ہوتی ہے (دیکھو صفحہ ۳۳)، جہاں یہ تاکل اور نفوذ کے ایک عمل سے پہنچتی ہے۔ درون رحمہ حیض کے تہیج سے متاثر ہوتا ہے اور اس سے مبیض کے ہیکل میں خون بہنے لگتا ہے جس سے بتدریج ایک کہفہ کھد جاتا ہے۔ اس کا نتیجہ یہ ہوتا ہے کہ ایک کاذب دویرہ بن جاتا ہے جس میں ایک سیال ہوتا ہے، اور یہ سیال بہت سے اعتبارات سے اس مادہ کے مشابہ ہوتا ہے جو حبلی اجتماعِ خون اور رحمی اجتماعِ خون (دیکھو صفحات 166 تا 168) میں پایا جاتا ہے۔ مبیض کے یہ "قیری" ("tarry") یا "چاکلیٹی دویرے" جن کے یہ نام ان کے مشمولات کی شکل کی وجہ سے رکھے گئے ہیں بہت پہلے سے معلوم تھے، لیکن ان کی امراضیات سنین حال ہی میں تسلیم کی گئی ہے۔ بعض مشاہدین کا یہ خیال ہے کہ مبیض کے تمام قیری دویرے مبیضی درون 674 رحمیت کی مثالیں ہیں، اور یہ اسی قسم کے ضررات کے متماثل ہیں جو دوسرے اعضائے حوض کے تعلق میں پائے جاتے ہیں (دیکھو صفحات 500 تا 512)۔ یہ تسلیم کرتے ہوئے کہ اس قسم کے کئی ایک یا شائد اکثر کلاں تر دویروں کی توجیہ اس طرح ہو سکتی ہے ہمیں اس امر کا یقین ہے کہ غلافی لیوٹینی دموی سلعات اور جسمِ اصفر کے دموی سلعات بھی کسی طرح سے ناقابلِ التفات نہیں ہیں۔ جیسا کہ پہلے بیان کیا جا چکا ہے (صفحہ 673) "قیری" مبیضی دویرہ کی صحیح صحیح اصل صرف خردبین ہی سے معلوم کی جا سکتی ہے۔ بہت سے اصابات میں، جن میں سیال مشمولات کا اندرے دباؤ پڑنے سے مبیض کا ایک وسیع حصہ تباہ ہو جاتا ہے، درون رحمی یا لیوٹینی بافت کا شناخت کرنا ناممکن ہوتا ہے، اور اس قسم کے ضررات کی نوعیت لازمی طور پر مشتبہ رہتی ہے۔ شاؔ نے اس امر کی طرف اشارہ کیا ہے کہ ایسے چھوٹے چھوٹے خردبینی درون دویری حلیمی سلعات کی موجودگی جو لیفی بافت پر مشتمل ہوں اور جن کی پوشش کرنے والا سر حلمہ غائب ہو گیا ہو وہ دویرہ کی درون رحمی اصل کی نسبت اسکی لیوٹینی اصل کی تائید کرتی ہے۔

درون رحمی قسم کے مبیضی قیری دویروں کے متعلق یہ سوال پیدا ہوتا ہے کہ حملہ آور بافت مبیض تک کس طرح پہنچ جاتی ہے۔ بہت سے مشاہدین اس خیال کی تائید کرتے ہیں جس کا اظہار پہلے پہل سیمپسن نے کیا تھا، یعنی دورانِ حیض میں سائل حیضی فلوپی نلیوں میں

صفحہ ۳۳

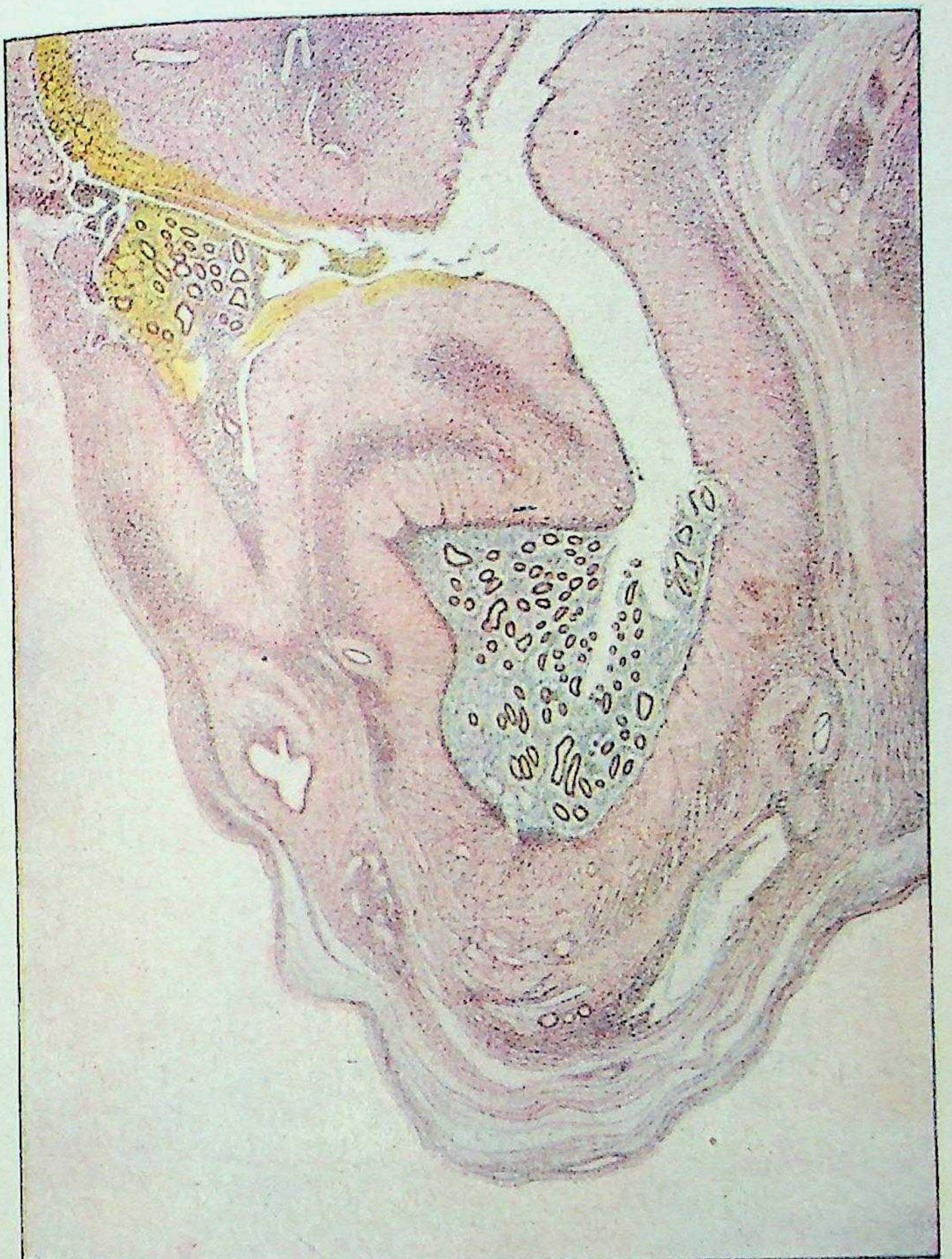

بیض پر درون رحمی بافت (Endometrial Tissue) کا حملہ ہوا ہے۔ (ورنن بیلے: Vernon Bayley کے مطابق)

مقابل صفحہ ۶۷۹

پیچھے کی طرف کو چلا جاتا ہے جس سے ایک ”خلوی انتشار“ واقع ہوجاتا ہے اور سر حلمہ کی تنصیب ہوجاتی ہے۔ بیلی (Bayley) اس نظریہ کو تسلیم کرتا ہے اور یہ خیال پیش کرتا ہے کہ رحم کی خلفی غیر وضعیت میں اس کی طبعی وضع کی نسبت اس حالت کے واقع ہونے کا زیادہ احتمال ہوتا ہے۔ یہ بخوبی ظاہر ہے کہ حیضی بازروی تمام عورتوں میں واقع نہیں ہوتی، اور اس کے اسباب متعدّدہ ابھی تک معلوم نہیں ہوئے۔ سیمپسن اور بیلی نے یہ ثابت کیا ہے کہ ایسا گاہے گاہے واقع ہوتا ہے، اور انھوں نے فلوپی نلیوں کی سلسلہ وار تراشیں لینے سے ان کے درونوں میں خون اور خلیات کی موجودگی کا مظاہرہ کیا ہے۔ ایوِرارڈ ولیمس (Everard Williams) نے یہ رائے پیش کی ہے کہ دروں شکمی دباؤ کا اختلاف نلی کے مشمولات پر ایک امتصاصی عمل کرسکتا ہے، اور اسطرح یہ سائل حیض کی بازروی کی تائید کرتا ہے۔ بہرکیف یہ معلوم ہونا چاہئے کہ سیمپسن کے نظریات کو عالمگیر مقبولیت حاصل نہیں ہوئی اور مطالعہ کنندہ کو اس باب کو دیکھنے کا مشورہ دیا جاتا ہے جس میں رحم کے دروں رحمی سلعات کا ذکر ہے (دیکھو صفحات 500 تا 512)، اور جہاں خاطی محلات میں دروں رحمہ نما بافت کی موجودگی کی توجیہ کے لئے دوسرے نظریوں پر بحث کی گئی ہے۔

بیضی دروں رحمی سلعہ (اووریئن اینڈومیٹریوما) کی مرضی تشریح۔

دروں رحمی اصل کے قیری بیضی دویرے اس لحاظ سے لیوٹینی قیری دویروں کے مشابہ ہیں کہ یہ بھی ہم پہلو ساختوں سے کثیف انضمامات سے منضم ہوتے ہیں۔ انضمامات بہت محکم ہوتے ہیں اور اس لئے یہ اکثر دورانِ استیصال میں منشق ہوجاتے ہیں۔ دونوں بیض عموماً ماؤف ہوتے ہیں، اور رحم اور فلوپی نلیوں کا مزامن الوجود مرض ایک بہت نمایاں خاصہ ہوتا ہے۔ حوضی دروں رحمیت کے ساتھ رحمی سلعاتِ لیفیہ (۵۵ء۴ فی صدی، کین اور گمبرو)، مزمن انبوبی النہاب اور رحم کی منضم پس گردی کے موجود ہونے کا ذکر پہلے کیا جا چکا ہے (دیکھو صفحہ 508)۔ ماؤف بیض عموماً ڈگلس کی جیب میں واقع ہوتا ہے، اور محکم انضمامات کے موجود ہونے کی وجہ سے اسے حوضی قولون اور معائے مستقیم سے الگ کرنا نہایت مشکل ہوتا ہے۔ اگرچہ بیضی ”چاکلیٹی دویرہ“ عام طور پر بڑا نہیں ہوتا لیکن گاہے گاہے اس کے ابعاد اتنے بڑے ہوتے ہیں کہ اس سے کہفۂ حوض پُر ہوجاتا ہے اور یہ شکمی حوضی سلعہ کی شکل میں حوض کی لگر سے اوپر چلا جاتا ہے۔ ایسے دویرے بلاشبہ طویل المدت ہوتے ہیں، اور ان کی سریری روئداد عموماً عرصۂ دراز سے

موجود ہوتی ہے۔

قیری دویرہ کے اردگرد کے انضمامات میں لگا ہے کہ دروں رحمی بافت کا مظاہرہ خرد بین سے کیا جاسکتا ہے۔ ایسے مطروحات سے بیض پر کے دوسرے رقبہ جات ماؤف ہوسکتے ہیں اور ہیلی نے اس عمل کو فعال مقامی حملہ کے نام سے بیان کیا ہے (دیکھو صفحہ ۳۲)۔ اس دروں رحمہ سے جو بیض کے اندر اور اوپر ہوتا ہے نہ صرف فعلِ حیض ہی کے دوران میں جریان خون واقع ہوتا ہے بلکہ اگر حمل کا استقرار ہوجائے تو اس میں ریزیبی تغائل بھی واقع ہوجاتا ہے۔

سریری خصائص۔ بیضی دروں رحمی سلعات زندگی کے بارور حصہ میں کتخدا اور ناکتخدا دونوں قسم کی عورتوں میں پیدا ہوتے ہیں۔ دردِ حیض جو خاصکر ایامِ حیض تک ہی محدود ہوتا ہے سب سے نمایاں علامت ہوتی ہے۔ یہ اکثر شدید قسم کا ہوتا ہے اور بتدریج بڑھتا جاتا ہے۔ بین حیضی درد، جو دردخیز تبویض کا نتیجہ ہوتا ہے، بعض اصابات میں موجود ہوتا ہے۔ اگرچہ بیض کا فعل عموماً اس حالت میں بھی برقرار رہتا ہے جبکہ وسیع دوجانبی ضررات موجود ہوں، لیکن مطلق یا اضافی عقم عام طور پر پایا جاتا ہے۔ اس کا سبب شاید وہ انضمامات ہیں جو تقریباً ہمیشہ موجود ہوتے ہیں، اور اعضائے حوض کی وہ غیر وضعیت ہے جو حوضی دروں رحمیت میں عموماً پائی جاتی ہے۔ عقم کے معاون اسباب مزامن الوجود رحمی سلعات لیفیہ یا انبوبی التہاب ہیں جو اکثر بیض کے ضرر کے ساتھ پائے جاتے ہیں۔ غیر پیچیدہ اصابات میں مفرط نزفِ حیض عام علامت نہیں ہوتا، لیکن خفیف سے بین حیضی خون آلود مواد کی کچھ مثالیں دیکھنے میں آئی ہیں۔ یہ ممکن ہے کہ ان اصابات میں "قیری" دویرہ کے دباؤ سے پختہ ہونے والے گرافی جراب میں خلل پیدا ہوجاتا ہو۔ مستقیمی درد اس وقت تک موجود نہیں ہوتا جبتک کہ دروں رحمی سلعی ضرر سے مستقیمی مہبلی فاصل ماؤف نہ ہوجائے (دیکھو صفحات 506 اور 508)۔ جماعِ مولم پر بھی یہی صادق آتا ہے جو مستقیمی تناسلی فضا کے دروں رحمی سلعہ کی تقریباً ہمیشہ ایک نمایاں علامت ہوتا ہے۔

علاج۔ بیضی دروں رحمی سلعہ کی حالت میں صحیح طریقۂ عمل اختیار کرنا بعض اوقات کافی مشکل ہوتا ہے۔ جب ضررات مختلف المقام اور صغیر الجسامت ہوں تو بیض کے ماؤف حصوں کو قطع کردینا بعض اوقات ممکن ہوتا ہے۔ بعض اصابات نو عمر عورتوں میں دیکھنے میں آتے ہیں، اور ان میں بیض اور رحم کے وظائف کو مصئون رکھنے کی اہمیت کو ہرگز نظرانداز نہ کرنا

چاہیے۔ بہر کیف طویل المدّت ضررات میں تقریباً تمام بیض کی جگہ بعض اوقات ایک بڑا قیری دویرہ پایا جاتا ہے، اور ایسی حالتوں میں تندرست بیضی بافت کی موجودگی کا معلوم کرنا ناممکن ہوتا ہے۔ اس حالت میں بیض برآری (oöphorectomy) کی ضرورت ہوتی ہے، اور اگر دونوں بیضوں کا ایثار لازمی ہو تو شاید کلی شکمی رحم برآری (total abdominal hysterectomy) بہترین طریقۂ عمل ہوتی ہے۔ کثیف منعقدی انضمامات کے موجود ہونے کی وجہ سے جن سے دویرہ اور رحم، معائے مستقیم اور ڈگلس کی جیب کے فرش سے منضم ہوتے ہیں عملیہ میں عموماً معتدبہ دقت پیش آتی ہے، اور یہ احتیاط کرنا چاہیے کہ منضم رودہ کو نقصان نہ پہنچے۔ جب اس قسم کے ضررات کے لئے شکم شگافی (laparotomy) کا عملیہ کیا جائے تو ماؤف رقبہ کی انتشاری خاصیت کو ضرور یاد رکھنا چاہیے، اور یہ معلوم کرنے کے لئے احتیاط سے معائنہ کرنا چاہیے کہ مقابل کے بیض یا جوفِ باریطون میں مرض کے اصل مقام سے دور ماسکات مرض موجود تو نہیں۔ چھوٹے چھوٹے ضررات کو قطع کیا جا سکتا ہے اور نہایت چھوٹے تنصیبات کو مکواۃ کی نوک سے تباہ کیا جا سکتا ہے۔ اگر عملیہ حفاظتی قسم کا ہو اور فعلِ حیض قائم رہے تو یہ یاد رکھنا چاہیے کہ بے محل دروں رحمہ کے چھوٹے چھوٹے سے رقبہ جات بھی جو باقی رہ گئے ہوں اپنا فعل جاری رکھینگے اور ان سے علامات عود کر آئینگے۔ یہ صحیح ہے کہ اس ضرر کا نمو آہستہ آہستہ ہوتا ہے اور علامات کا عود کافی مدت کے لئے ملتوی رہتا ہے۔ بعض مشاہدین نے یہ دلیل بیضین اور رحم کی صیانت کی تائید میں اور کلی رحم برآری کے خلاف پیش کی ہے (دیکھو صفحہ 512)۔

بیض کا مزمن درد۔ عورتیں اکثر ایسے درد کی شکایت کرتی ہیں جو کسی ایک حرقفی خطہ یا بعض اوقات دونوں جانب کے حرقفی خطوں سے منسوب ہوتا ہے، اس رقبہ کو اکثر سرسری طور پر "بیضی خطہ" (ovarian "region") کے نام سے موسوم کیا جاتا ہے۔ 676
بائیں جانب دائیں جانب کی نسبت زیادہ کثرت سے ماؤف ہوتی ہے، اور اصابات کی اکثریت میں اس درد کی مریض وہ عورتیں ہوتی ہیں جو کم و بیش نمایاں طور پر عصبی المزاج ہوتی ہیں۔ بیض بعض اوقات کسی قدر کلانی یافتہ ہوتا ہے، اور دو دستی امتحان میں دبانے پر معمولی حالت کے مقابلے میں زیادہ حساس پایا جاتا ہے، مگر اس کی حرکت پذیری محدود نہیں ہوتی۔ بعض اصابات میں یہ اعضا بعض اوقات غیر طبعی طور پر چھوٹے ہوتے ہیں۔ اگر اسی جانب کی فلوپی نلی اور

بیض کے التہاب کے امارات موجود ہوں جس طرف کہ درد ہے تو موخر الذکر کو التہابی عمل سے منسوب کرنا چاہئے۔ بہرکیف یہ بخوبی معلوم کرلینا چاہئے کہ التہابی تعامل لازمی طور پر جرثومی سرائت کا نتیجہ نہیں ہوتا۔ بعض اوقات یہ موضعی دروں رحمیت کے بہت چھوٹے چھوٹے ماسکات کے ساتھ پایا جاتا ہے جو بیض یا ہم پہلو باریطون کے تعلق میں موجود ہوتے ہیں، یا یہ متبادل طور پر جسیم اصفر کے امراضیاتی اقسام کے ساتھ پایا جاسکتا ہے۔

جب کلائی یافتہ درد خیز بیض کا امتحان کیا جاتا ہے تو اس میں اکثر متعدد چھوٹے چھوٹے جرابی دوپرے پائے جاتے ہیں۔ بخلاف اس کے چھوٹے درد خیز بیض کی بستگی بالعموم کثیف ہوتی ہے اور اس پر اس قسم کی بہت سی گہری جھریاں موجود ہوتی ہیں جیسی کہ ان عورتوں کے بیضوں پر پائی جاتی ہیں جن کی عمر کا بار آور حصہ قریب الاختتام ہو۔ ان بیضوں کو "کھبتی" ("cirrhotic") کہا گیا ہے کیونکہ ان میں گرافی جرابات نسبتہً قلیل تعداد میں ہوتے ہیں اور اسی طرح سے بنی ہوئی لیفی بافت کثیر مقدار میں موجود ہوتی ہے۔ درد اس دباؤ سے منسوب کیا جاتا ہے جو مفرط لیفی بافت کی وجہ سے اعصاب پر پڑتا ہے۔ بہرحال یہ ضرور یاد رکھنا چاہئے کہ بیض میں متماثل تغیرات طبعی حالات کے تحت بھی انقطاع الطمث کے سلسلہ میں پائے جاتے ہیں اور ایسے موقعوں پر بیضی درد نمایاں یا مستقل علامت نہیں ہوتا!

اگرچہ یہ امر مشکوک ہے کہ بیض کے اندر کے قبل از وقت لیفیتی تغیرات درد کا سبب ہوتے ہیں، مگر اس میں کچھ شبہ نہیں کہ بیضی قشرہ میں خفیف سے التہابی تغیرات کی موجودگی اکثر درد کا باعث ہوتی ہے۔ ایسے بیض سریری امتحان کرنے پر صرف کلائی یافتہ اور الیم ہی نہیں پائے جاتے بلکہ یہ تقریباً ہمیشہ غیر طبعی طور پر عظیم الجسامت پائے جاتے ہیں۔ ایسا معلوم ہوتا ہے کہ اس حالت میں درد غیر منشق گرافی جراب سے پیدا شدہ افزودہ تناؤ کا نتیجہ ہوتا ہے جس کے ساتھ پردۂ ابیض بھی سخت اور دبازت یافتہ ہوتا ہے۔ بہرحال بہت سے اصابات میں کوئی غیر طبعی حالت شناخت نہیں کی جاسکتی اور ایسے مریض "بیضی وجع التعصب" (ovarian "neuralgia") کی مثالیں تصور کئے جاتے ہیں، لہٰذا ہم مزمن بیضی درد کے اصابات کو چار گروہوں میں تقسیم کرسکتے ہیں۔ (ا) وہ اصابات جن میں بیض کلائی یافتہ اور الیم ہوتا ہے اور اس کی حرکت پذیری محدود ہوتی ہے۔ یہ اصابات التہابی ہوتے ہیں اور فلوپی نلی کے ضررات سے اکثر پیچیدہ ہوتے ہیں۔ (ب) وہ اصابات جن میں

بیض کلانی یافتہ ایلیم اور آزادانہ حرکت پذیر ہوتا ہے، لیکن اس میں چھوٹے چھوٹے جرابی دویرے یا دموی سلعات ہوتے ہیں۔ (ج) وہ اصابات جن میں بیض غیر طبعی طور پر چھوٹا اور لیفینی ہوتا ہے۔ (د) وہ اصابات جن میں کوئی غیر طبعی حالت شناخت نہیں کی جاسکتی، اور علامات غالباً عصبانیت (neurosis) کے ہوتے ہیں، لہٰذا تشخیص کرتے وقت احتیاط سے کام لینا چاہیئے اور مقامی حالات کو حتی الامکان صحت کے ساتھ معلوم کرنے کے لئے معدمِ حس کے زیر اثر امتحان کرنا ضروری ہوتا ہے۔

علاج۔ صرف یہ امر کہ بیض درد کا محل ہے اس کو دور کرنے کے لئے کافی دلیل نہیں۔ جو عضو فعلیاتی اعتبار سے اس قدر عظیم الاہمیت ہو اس کی وظیفی فعالیت کے زمانہ میں اس کا ایثار بغیر سمجھے سوچے نہیں کیا جاسکتا۔ جب بیضی درد کے ساتھ خاص عضوی تغیرات موجود نہ ہوں تو اسے عصبانیت تصور کرنا چاہیئے اور اسی کا علاج بھی کرنا چاہیئے، اور تمام اقسام کے مقامی علاج سے احتراز کرنا چاہیئے۔ ازالہ ہرگز جائز قرار نہیں دیا جاسکتا، کیونکہ یہ درد کو تسکین نہیں دیتا۔ اور بعض حالتوں میں یہ یقینی طور پر مضر ثابت ہوتا ہے۔ اس قسم کی حالت میں دونوں بیضوں کو نکال دینا ایک خطرناک فاحش جراحی غلطی ہے۔

جب مقامی تغیرات واقع ہو چکے ہوں تو علاج کا انحصار ان کی نوعیت اور ان کی وسعت پر ہوتا ہے۔ جب یہ یقینی طور پر التہابی ہوں تو مخفف علاج کرنے سے فائدہ ہوتا ہے جس کا ذکر صفحات 647 اور 648 پر گذر چکا ہے، اور اس سے اکثر مکمل کامیابی ہوتی ہے۔ دویری تغیرات پر معالجاتی تدابیر کا عموماً کوئی اثر نہیں ہوتا، اگرچہ یہ ممکن ہے کہ نخامی ہارمونوں کے متعلق، جو گرافی جراب کی پختگی اور اس کے فعل اور جسمِ اصفر کو منضبط رکھتے ہیں، ہماری معلومات میں جو ترقی سنینِ حال میں ہوئی ہے، اس کا انجام کار یہ نتیجہ ہو کہ ایسے حیاتی کیمیائی عوامل ممکن الحصول ہو جائیں جن سے فتور یافتہ فعل بیض درست ہو جائے یا یہ از سر نو قائم ہو جائے۔ جزوی قطع جس میں تندرست بافت کو حتی الامکان محفوظ رکھ لیا جائے بہتر عملیہ ہے۔

مبیض کی نوساختیں

(OVARIAN NEOPLASMS)

اس باب میں صرف صادق نوساختوں ہی پر بحث کی جائے گی۔ جو ویرے التہابی تغیرات یا دروں رحمی حملہ کے نتیجہ کے طور پر پیدا ہوتے ہیں ان کا ذکر گذشتہ صفحات میں گذر چکا ہے۔ رباط عریض کے ویروں کا ذکر جن میں "جھالر کے ویرے" شامل ہیں "فلوپی نلیوں کے امراض" کے عنوان کے تحت کیا جا چکا ہے (دیکھو صفحہ 621 اور بعد کے صفحات)۔

بحث اسباب۔ مبیض کی نوساختوں کی بحث اسباب کے متعلق یقینی طور پر کچھ معلوم نہیں اور ان کے نسیجیاتی اشتقاق کا مسئلہ بہت مشکل ہے کیونکہ سرحلمی اصل کی بہت سی بالیدوں میں خلیات سابق الوجود خلیہ کے تمام اقسام میں سے کسی کے متناظر نہیں جو مبیض کے لئے مخصوص ہیں۔ یہ یاد ہوگا کہ مبیض میں سرحلمہ تین محلات میں موجود ہوتا ہے یعنی (۱) اس عضو کی سطح پر (نبتی سرحلمہ)، (۲) جرابات کا سرحلمی استر (غشائے ذراقی)، (۳) سرحلمی انبیب میں جو نافچہ میں پائے جاتے ہیں، اور ولفی یا میاں گردی مشتقات تصور کئے جاتے ہیں۔ سنین حال تک یہی تسلیم کیا جاتا تھا کہ مذکورہ سرحلمی نو بالیدیں ان تین مآخذ میں سے ہر ایک سے پیدا ہوتی ہیں۔ گڈال[لے] (Goodall) نے سنہ ۱۹۲۰ء میں تقابلی نسیجیات پر بہت وسیع تحقیقات کرنے سے مبیض کی نوساختوں کے مبدا کے متعلق ہمارے نظریات کو آسان بنا دیا۔ اس کا یہ بیان ہے کہ جنین کے مبیض میں ایک سرحلمی نظام موجود ہوتا ہے جو قشرہ کی سطح پر کے نبتی سرحلمہ سے شروع ہو کر مبیض میں سے گزرتا ہوا ماساریقائے مبیض (mesosalpinx) میں چلا جاتا ہے اور یہاں یہ ولفی قنات سے مل جاتا ہے (شکل ۲۹، صفحہ 39)۔ بہر کیف یہ انبیبی نظام مبیضی ہوتا ہے اور ولفی اصل سے نہیں ہوتا۔ یہ بیضک زا ہوتا ہے، یعنی قشرہ سے لیکر نافچہ تک اپنے تمام مرمیں بیضی خلیات پیدا کر سکتا ہے، اور گرافی جرابات اسی سے پیدا ہوتے ہیں۔ ان کے تکوّن کے

[لے] *The Origin of Tumours of the Ovary*, by J. R. Goodall, McGill University, Montreal. (*Proc. Roy. Soc. Med.*, 1920, vol. xiii., pp. 63-95.)

بعد بقیہ انیبیب انسان میں زیادہ تر غائب ہو جاتے ہیں، اور لبّی شعاعوں کے آثار کی شکل میں کچھ حصے باقی رہ جاتے ہیں۔ بقول گڈال مبیض کی یہ تمام سرحلمی نوبالیدیں ایسے ہی آثار سے پیدا ہوتی ہیں۔ ان میں سے کوئی بھی میاں گردی، برمبیضی (epoöphoronic) یا وُلفی اصل سے نہیں ہوتی کیونکہ کوئی بھی برمبیضی انیبیب جسم مبیض میں نفوذ نہیں کرتا۔ اس نے

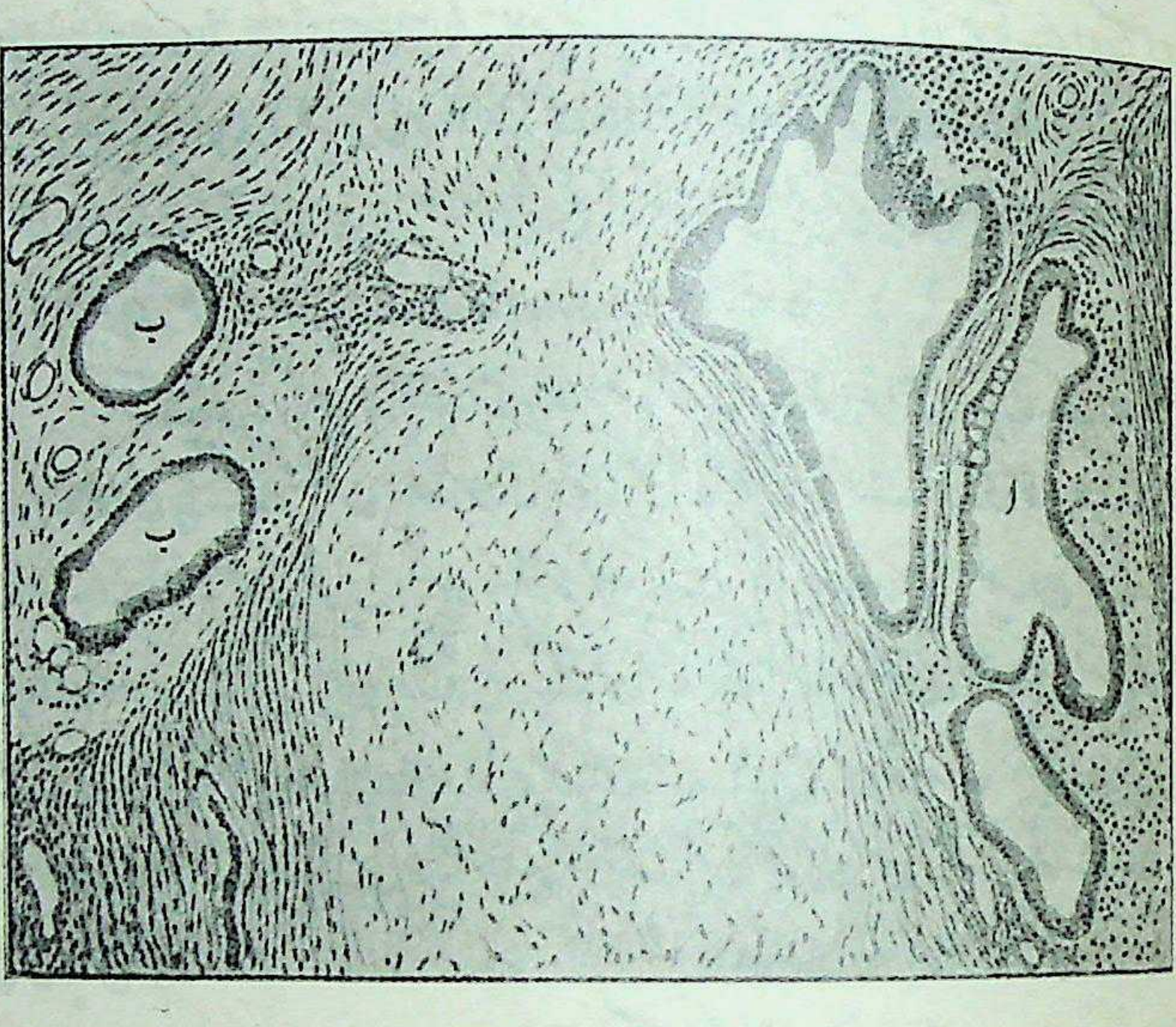

شکل ۴۳۳۔۔ بالغ عورت کا تندرست مبیض۔ عدید الولادت، عمر ۴۰ سال۔ سرحلمہ کے استر والی فضائیں (ا اور ب) دوبری غدی سلعہ (cyst-adenoma) کی اصل کو ظاہر کرتی ہیں۔ نبتی سرحلمہ کے ساتھ ان کا جو تعلق ہے اس کا سراغ سلسلہ وار تراشیں لینے سے لگایا گیا ہے۔ سرحلمہ ستونی ہے اور جس فضا پر ا کا نشان ہے اس میں یہ منتعد دجام نما خلیات پر مشتمل ہے۔

اپنے اس بیان کی بنیاد اس امر پر رکھی ہے کہ مبیض میں جو سرحلمی انیبیب ہوتے ہیں وہ تمام کے تمام بھینک زا یا بیضہ دار ہوتے ہیں، لیکن میاں گردہ یا برمبیض کے انیبیب ایسے نہیں ہوتے۔

نافچہ میں جو انبیب پائے جاتے ہیں، اور جن کو پہلے ہیل ولفی انبیب کے نام سے موسوم کیا گیا تھا وہ گڈال (Goodall) کے مطابق مبیضی ستشبکہ کے آثار ہیں۔ (دیکھو شکل ۲۹، صفحہ 39)۔

گڈال نے یہ بھی دریافت کیا ہے کہ بعض اوقات پختہ تنیج سرحلمہ میں سے زیر بالبدیں نکل کر ماتحت قشرہ اور ہیکل میں چلی جاتی ہیں، اور ان سے نو بالبدیں طیار ہو سکتی ہیں۔ اس مبدا کی تائید حال ہی میں ڈبلیو۔ شا کی تحقیقات سے ہوئی ہے۔ اس نظریہ کے خلاف کہ کیسی میاں حلمہ (capsular mesothelium) عام طور پر مبیضی ہیکل پر حملہ آور ہوتا ہے اور اس سے مبیضی نوساختیں پیدا ہوتی ہیں، بلیر بیل (Blair Bell) اور ڈیٹنو[1] (Datnow) نے اس امر کی طرف اشارہ کیا ہے کہ فعال کیسی سرحلمہ سن بلوغ کے بعد بالغ مبیض میں شاذ و نادر ہی موجود ہوتا ہے، اور یہ دۂ ابیض در حلمہ کے نفوذ کے لئے ضرور سدِ راہ ہوتا ہے۔

تقسیم۔ اگرچہ ہر نقطۂ نظر سے یہ مناسب ہے کہ اغراض بیان کے لئے مبیضی نوساختوں کی گروہ بندی کی جائے، لیکن یہ ضرور ظاہر کرنا پڑے گا کہ جماعت بندی کا ہر طریقہ خواہ وہ بلحاظ بحث اسباب ہو یا بلحاظ تکوین انسجہ یا بلحاظ جنینیات، کمل طور پر غیر اطمینان بخش ہے۔ جدید ترین گروہ بندی وہ ہے جو بلیر بیل اور ڈیٹنو[2] نے فن قبالت اور امراض النسا کی برٹش کانگرس میں ۱۹۳۱ء میں پیش کی تھی اور ہماری رائے میں بھی اس سے ہماری تمام سائنٹیفک ضروریات بہترین طور پر پوری ہو جاتی ہیں۔ یہ تقسیم ترتیب میں تھوڑی سی ترمیم کرنے کے بعد ذیل میں درج کی جاتی ہے۔

درونی اصل کی ساختیں 679

(ا) نموی آثار سے۔

غدی سلعات؛

---

[1] Blair Bell and Datnow, *American Journal of Cancer*, vol., xvi., No. 1, Jan., and No. 3, May, 1932.

[2] *Journ. Obstet. & Gyn. Brit. Emp.*, vol. 38, No. 2, 1931; *American Journ. of Cancer*, vol. xvi., No. 1, Jan., 1932.

(ا) ٹھوس	سلیم۔ خبیث۔
(ب) کاذب مخاطیبنی دویری غدی سلعہ	سلیم۔
(ج) مصلی دویری غدی سلعہ	سلیم۔
(د) حلیمی غدی سلعہ	سلیم۔ خبیث۔

(ب) طبعی وظیفی بافتوں سے :-

(۱) سرحلمی :

(ا) سادہ مصلی دوپرے	سلیم۔
(ب) ذراقینی خلیات	سلیم۔ خبیث۔
(ج) ؟ لیوٹینی خلیات	سلیم۔ خبیث۔
(د) درحلمی سلعہ اور گرد حلمی سلعہ	سلیم۔ خبیث۔

(۲) اتصالی بافتوں سے :

(ا) سلیم :

لیفی سلعہ۔
عضلی سلعہ۔
عضلی لیفی سلعہ۔
غضروفی سلعہ۔
عظمی سلعہ۔
شحمی سلعہ۔

(ب) خبیث :

سلعہ لحمیہ :

مخلوط خلیہ دار۔

مستدیر خلیہ دار۔

ورکی خلیہ دار۔

مختنق خلیہ دار۔

مخطط عضلی لحمی سلعہ، وغیرہ۔

(ج) صنفی خلیات سے۔ مسخوطی سلعہ:

(۱) سلیم، دویری، (دویری مسخوطی سلعہ یا جبیعنی ادمیہ)۔

(۲) خبیث (نہوضی سلعی مسخوطی سلعہ یعنی بلاسٹومیٹس ٹیراٹوما)۔

بیرونی اصل کی نوساختیں

(ا) سروحات جو مندرجہ ذیل سے ثانوی طور پر پیدا ہوتے ہیں:

(ا) پستانی سرطانی سلعہ۔

(ب) معدی معوی سرطانی سلعہ۔

(۱) "کروکنبرگ" کا سلعہ۔

(۲) غدی سرطانی سلعہ۔

(ج) رحمی سرطانی سلعہ۔

(۱) جسم رحم۔

(۲) عنقِ رحم۔

(د) ورقی سرطانی سلعہ۔

(س) ملانینی سلعہ۔

680 (ب) باہر سے حملہ (بلاواسطہ)؛

(ا) سرطانی سلعہ۔

(ب) سلعہ لحمیہ۔

(ج) سلوی درخلی سلعہ۔

(د) دروں رحمی سلعہ۔

(ج) نموی شمولات:

ۃ فوق الکلوی۔ برکلوی سلعہ۔

یہ ظاہر ہو گیا ہو گا کہ اس تقسیم میں نہ تو سادہ اور خبیث بالیدوں کے درمیان کوئی واضح خط تمیز کھینچنے کی کوشش کی گئی ہے، اور نہ سلیم اور خبیث سلعات کو بالکل الگ الگ گروہوں میں تقسیم کیا گیا ہے۔ مبیض کی حالت میں اس قسم کی تقسیم نہایت ہی مشکل ہے کیونکہ بلئیر بیل کے مطابق "تقریباً تمام اقسام کی سلیم نوساختیں اسی طرح خبیث بن سکتی ہیں جس طرح کہ طبعی بدنی بافتیں خبیث بن سکتی ہیں" اور سلیم بالیدوں میں سروجی مطروحات واقع ہو سکتے ہیں۔"

مبیض کا دوبیری غدی سلعہ

(CYST-ADENOMA OF THE OVARY)

یہ اندازہ کیا جا چکا ہے کہ تمام مبیضی بالیدوں میں سے ۴۷ء۶ فی صدی غدی سلعی ہوتی ہیں، اور ان میں انبیبی غدی تکون کی شہادت پائی جاتی ہے (بلئیر بیل)۔ ٹھوس غدی سلعات نادر الوقوع ہیں، کیونکہ غدی سلعہ کے انبیبات بہت جلد دوبیروں کی شکل اختیار کر لیتے ہیں۔ ان سلعات کی اصل پر کہ یہ ان سرحلمی آثار سے پیدا ہوتے ہیں جو "قنات مستقیم" ("vasa recta") اور "مبیضی شبکہ" ("rete ovarii") کے نبتی سرحلمہ سے مشتق ہوتے ہیں پہلے بحث کی جا چکی ہے (دیکھو شکل ۲۹)، اور یہ وہ نظریہ ہے جو سب سے پہلے والتھیرڈ نے ۱۹۰۲ء میں پیش کیا تھا اور گڈال نے بعد میں اس کی تائید کی تھی۔ بہرکیف یہ سوال ابھی تک زیر بحث ہے، جیسا کہ ایم[1]۔ آر۔ رابنسن، اور ڈبلیو[2]۔ شا کی تصنیفات سے ظاہر ہے جن سے ویلڈیئر (Waldeyer) کے اس دعوی کی تائید ہوتی ہے کہ سادہ دوبیری سلعات اور حلیمی مصلی دوبیری غدی سلعات دونوں مبیض کے سطحی سرحلمہ کی زیر بالیدوں سے پیدا ہوتے ہیں۔

---

[1] *Surg. Gyn. & Obstet.*, 51, 821, 1930.

[2] *Journ. of Obstet. Brit. Emp.*, vol 40, No. 2. 1933 p. 262.

دویری غدی سلعہ کا اہم ترین خاصہ یہ ہے کہ دویری فضاؤں میں کم و بیش سریع اور غیر محدود کلانی رونما ہو جاتی ہے جو ان کے استری سر حلمہ کے مسلسل افراز اور سریع تکاثر سے پیدا ہوتی ہے۔ مبیضی دویروں میں سر حلمہ اور تحت سر حلمی اتصالی بافت کا جو تکاثر واقع ہوتا ہے وہ اس لحاظ سے دو قسم کا ہوتا ہے کہ آیا غدی سلعہ کی شاخیں باہر کی طرف کو دویرہ کی دیوار میں جاتی ہیں یا اندر کی طرف کو درونہ میں۔ قبل الذکر کو بروں گردیدہ اور موخر الذکر کو دروں گردیدہ کے نام سے موسوم کیا گیا ہے۔ غدی سلعی تکاثر کی بروں گردیدہ قسم ہر ایک مبیضی دویرہ میں موجود ہوتی ہے۔ دروں گردیدہ قسم اتنی عام نہیں، لیکن یہ ایک قسم کا جو حلیمی مصلی دویری سلعہ (cystoma serosum papillare) کے نام سے موسوم ہے ایک مستقل خاصہ ہے۔

سر حلمہ سے کثیر التعداد غدی مرمیات پیدا ہوتے ہیں، جن سے دویرہ کی دیوار کی اتصالی بافت میں دختر دویرے بن جاتے ہیں۔ ان دختر دویروں کی بذریعہ تکاثر ایک اور نسل پیدا ہو جاتی ہے، اور یہ عمل جاری رہتا ہے حتیٰ کہ ایک کثیر خانہ دار دویری سلعہ پیدا ہو جاتا ہے۔ ایسا معلوم ہوتا ہے کہ مبیض میں ایک ہی وقت میں کئی ایک مقامات پر بالیدگی جاری رہتی ہے۔ ایک یا دو دویرے اپنی جسامت میں بہت بڑھ جاتے ہیں۔ اور چھوٹے چھوٹے دویرے بڑے بڑے دویروں کی دیواروں میں ابھر آتے ہیں، اور انجام کار دیوار ہائے فاصل کے منشق ہو جانے سے یہ موخر الذکر سے متحد ہو جاتے ہیں۔ اور اس کے بعد شکستہ فاصلات کے بقیہ حصے بڑے
681 دویروں کی اندرونی سطح پر بندوں یا مرتفع حیود کی شکل میں پائے جاتے ہیں۔ چھوٹے چھوٹے دویروں کے بار بار متحد ہونے سے ایک بڑا سا خانہ پیدا ہو جاتا ہے (دیکھو شکل ۴۳۴)۔ لیکن اب بھی اس کی دیواروں میں اکثر بہت سے دختر دویرے پائے جا سکتے ہیں اور خردبین سے امتحان کرنے پر غدی سر حلمہ کی شہادت موجود ہوتی ہے۔ اسی لئے تکاثری غدی دویری سلعہ (cystoma proliferans glandulare) کی اصطلاح وضع ہوئی۔

مبیضی دویرہ کا سر حلمہ ایک کثیر الخلایا تحت سر حلمی خلوی بافت کے اساس پر واقع ہوتا ہے (دیکھو شکل ۴۳۵)۔ یہ خلوی اتصالی بافت سریع النمو سر حلمہ کے لئے گنجائش پیدا کرنے کی غرض سے دویرہ میں ابھاروں یا زائدوں کی شکل میں ابھر آتی ہے جو عموماً کثیر التعداد ہوتے ہیں اور جن سے ثانوی یا ثلاثی شاخیں پیدا ہوتی ہیں (دیکھو شکل ۴۳۶)۔ اس تمام عنقودی نظام کا ایک سطحی سر حلمہ ہوتا ہے جو طویل القامت ستونی خلیات سے مرکب ہوتا ہے

جن کے نوات چھوٹے چھوٹے اور قاعدہ پر واقع ہوتے ہیں (دیکھو شکل، ۴۳۴)۔

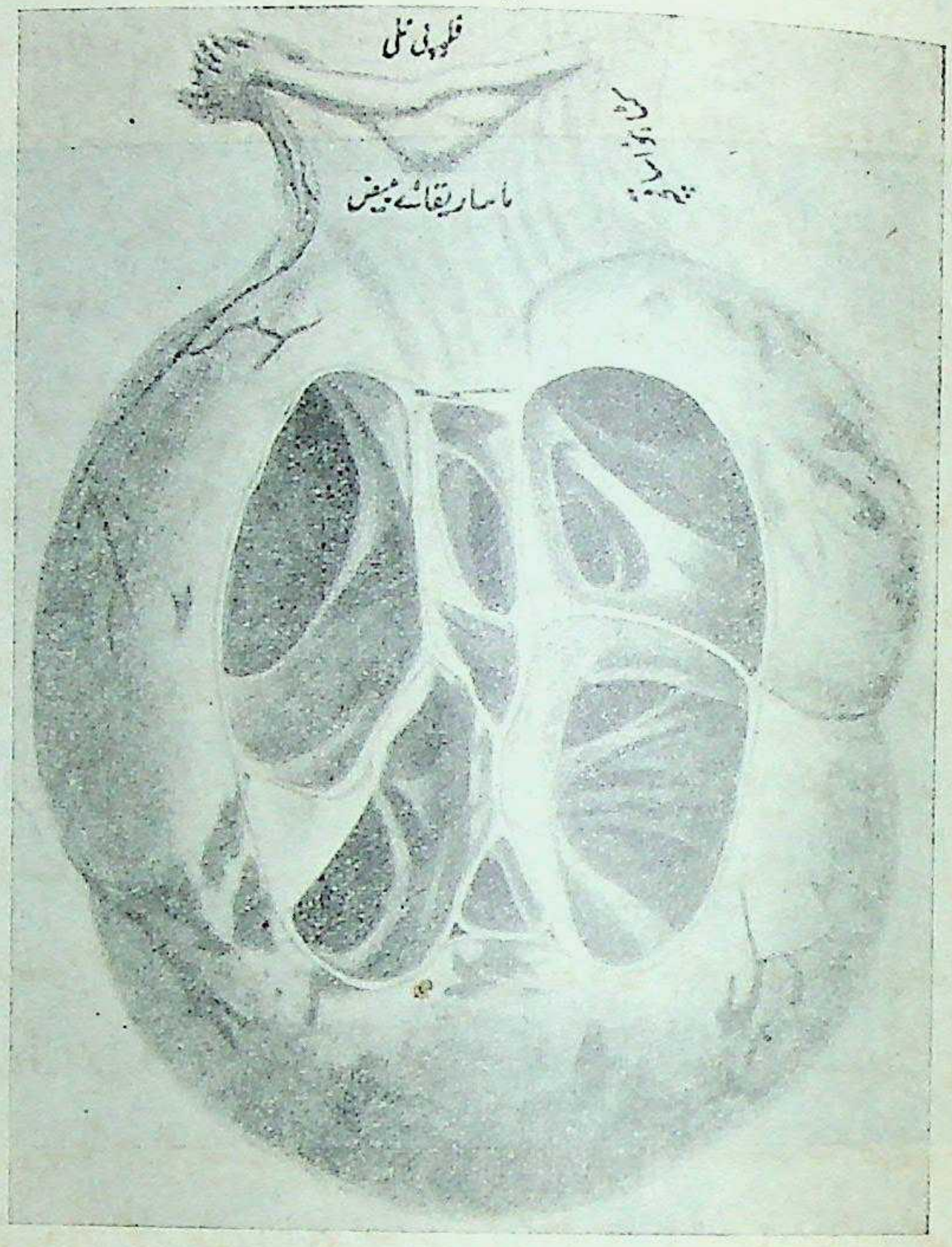

شکل ۴۳۴۔ مبیض کا کاذب مخاطینی دوری غدی سلعہ Cyst-adenoma) Pseudomucinosum) (بیجرنگ کراس ہاسپٹل میوزیئم)۔ سلعہ کا کثیر خانہ دار خاصہ ظاہر کرنے کے لئے دوریہ کی دیوار کا ایک حصہ دور کر دیا گیا ہے۔ اندرون میں جو حیود دکھائی دیتے ہیں وہ شکستہ فواصل کے شنائبات ہیں۔

مبیضی دوری غدی سلعات کی دو بہت واضح امراضیاتی اور سریری قسمیں پائی جاتی ہیں، (ا) کاذب مخاطینی دوری غدی سلعہ یا کثیر خانہ دار کاذب مخاطینی دوریہ، اور (ب) مصلی دوری غدی سلعہ یا مصلی غدی سلعی دوریہ۔ موخرالذکر میں کبھی دردل دوری حلیمی بالیدیں

ہوتی ہیں اور کبھی نہیں، اور یہ بعض سلعات میں خبیث خواص ظاہر کرتی ہیں۔

682 کاذب مخاطینی دویری غدی سلعہ (Cyst-adenoma Pseudomucinosum)۔

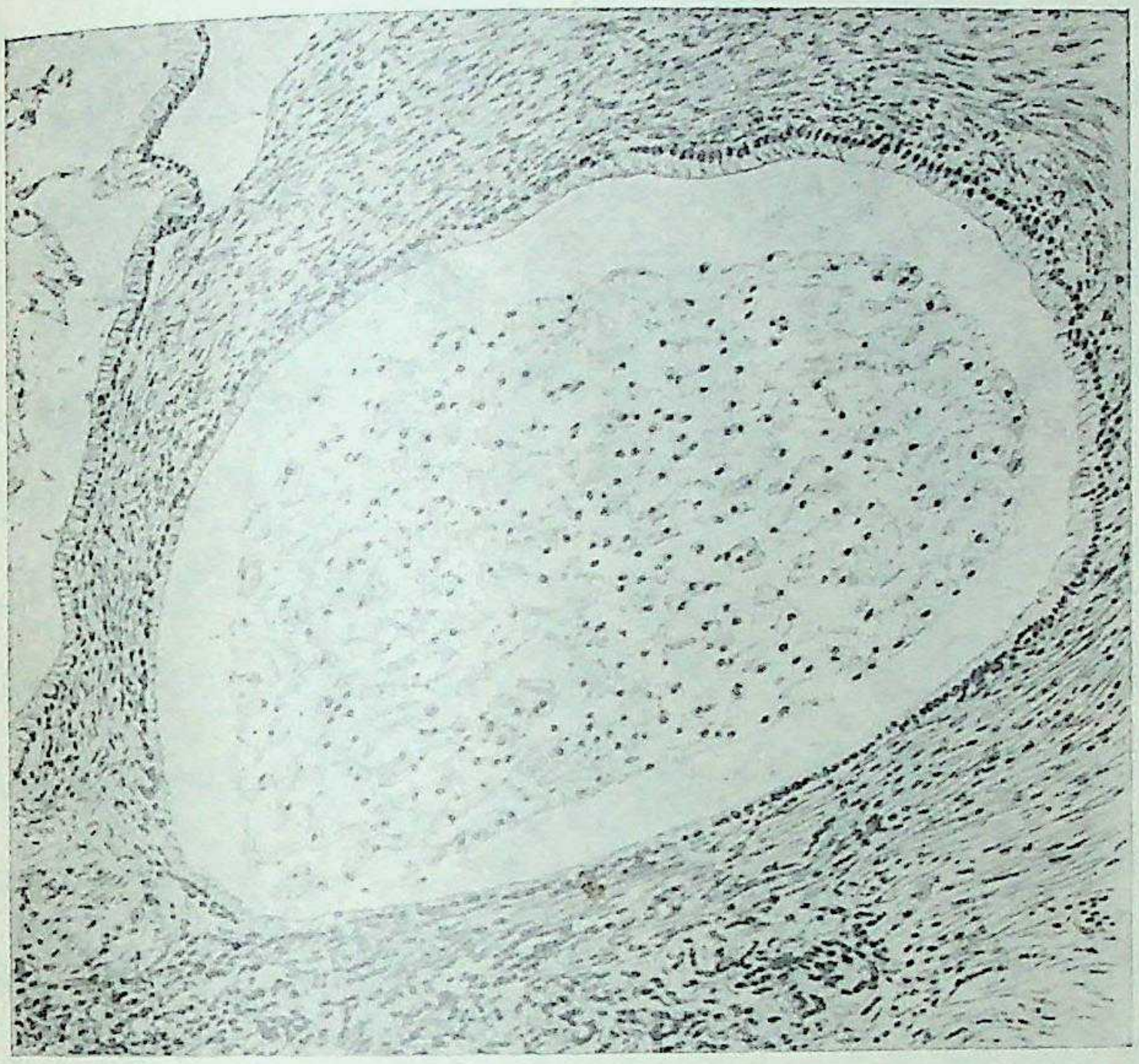

شکل ۴۳۵۔ مبیض کا کاذب مخاطینی دویری غدی سلعہ (Cyst-adenoma Pseudomucinosum) دکھایا گیا ہے جس کا ایک خانہ (loculus) سر حلمی استر اور قواصل کامل النمو لیفی بافت سے مرکب ہیں۔

یہ قسم مبیض کی تمام نوبالیدوں کے دو تہائی حصہ پر مشتمل ہے، اور اس کی امتیازی خصوصیت یہ ہے، کہ اس کا سر حلمہ بلند سیاجی قسم کا ہوتا ہے۔ خلیہ مایہ نہایت صاف ہوتا ہے اور خلیوں کے جسم افرازہ سے پُر ہوتے ہیں، اور اکثر ”جام نما“ قسم کے ہوتے ہیں، نوات قاعدی اور باقاعدہ ہوتے ہیں اور خلیہ کی جسامت کے مقابلہ میں چھوٹے سے ہوتے ہیں۔ ہر خلیہ میں کاذب مخاطین (pseudomucin) ہوتی ہے جو ایک مخاط نما (mucoid) جسم ہے

جو خلوی انحطاط یا افراز سے پیدا ہوتا ہے اور ایسیٹک ایسڈ سے مرسوب نہیں ہوتا اور اس میں ایک گلائی کوپروٹیڈ (glycoproteid) ہوتا ہے۔ یہ یاد رکھنا چاہیئے کہ "گلائی کوپروٹیڈ"

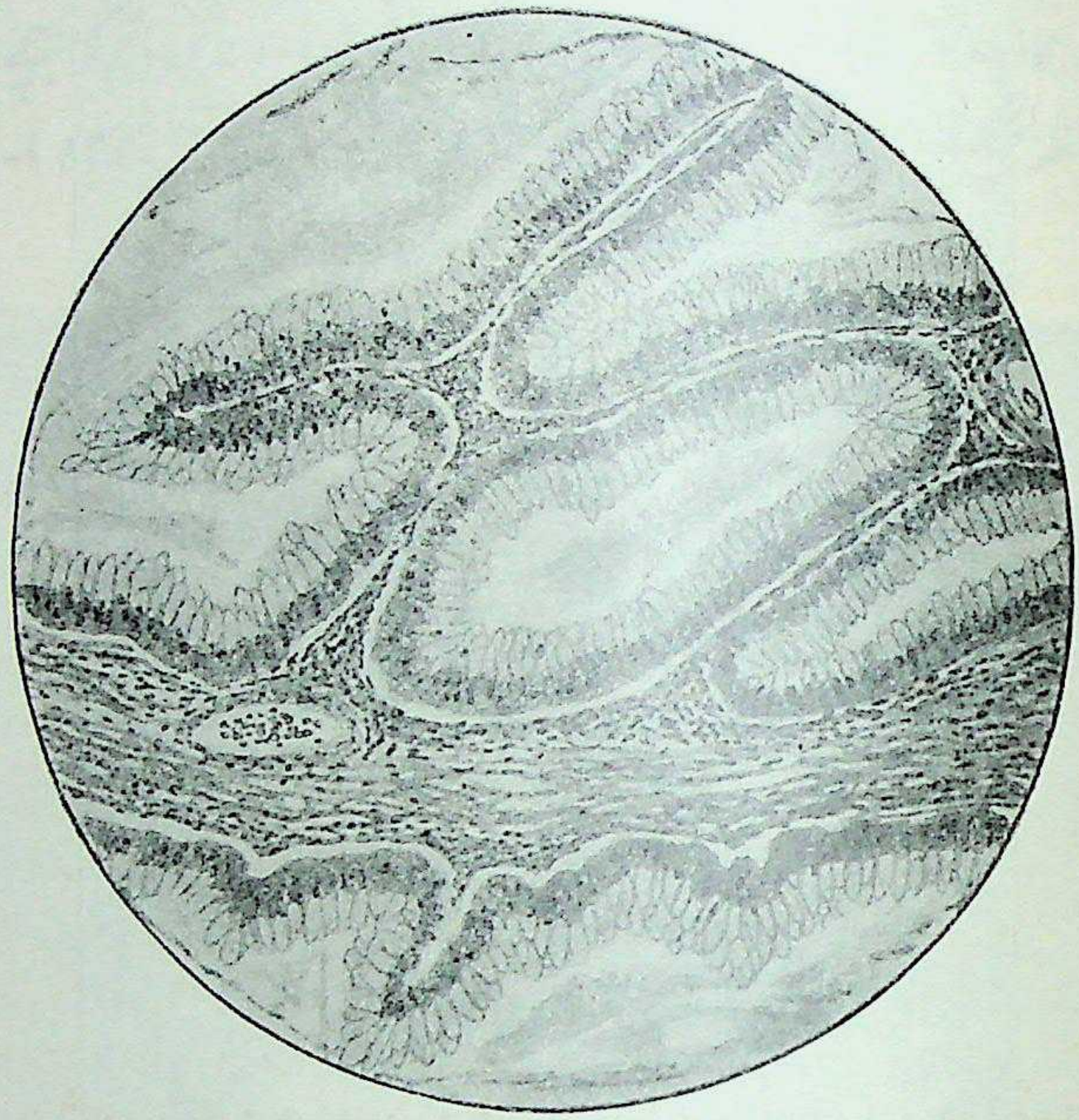

شکل ۴۳۶۔ بیض کا کاذب مخاطینی دویری غدی سلعہ۔ نہایت چھوٹے چھوٹے خانوں کے اندر کا بلند ستونی سرحلمہ دکھایا گیا ہے۔ لگاز وروں گرڈیڈ قسم کا ہے۔

پیچیدہ کیمیائی اجسام ہیں، اور اگر ان کو کسی معدنی ترشہ کے ساتھ جوش دیا جائے تو یہ البیومن 683
اور COH اصلیہ میں تحلیل ہو جاتے ہیں۔ خالص حالت میں کاذب مخاطین سخت فالودہ کی طرح
کی ہوتی ہے اور چاقو سے کاٹی جاسکتی ہے، اور دودھیا دکھائی دیتی ہے۔ چھوٹے دویروں میں

سیال کی بستگی مختلف ہوتی ہے مگر یہ ہمیشہ لزج یا کولائڈی ہوتا ہے۔ اس کی کثافت نوعی ۱۰۱۰ اور ۱۰۴۰ کے درمیان ہوتی ہے اور جس قدر اس میں مصلی ارتشاح، خون اور انحطاط یافتہ

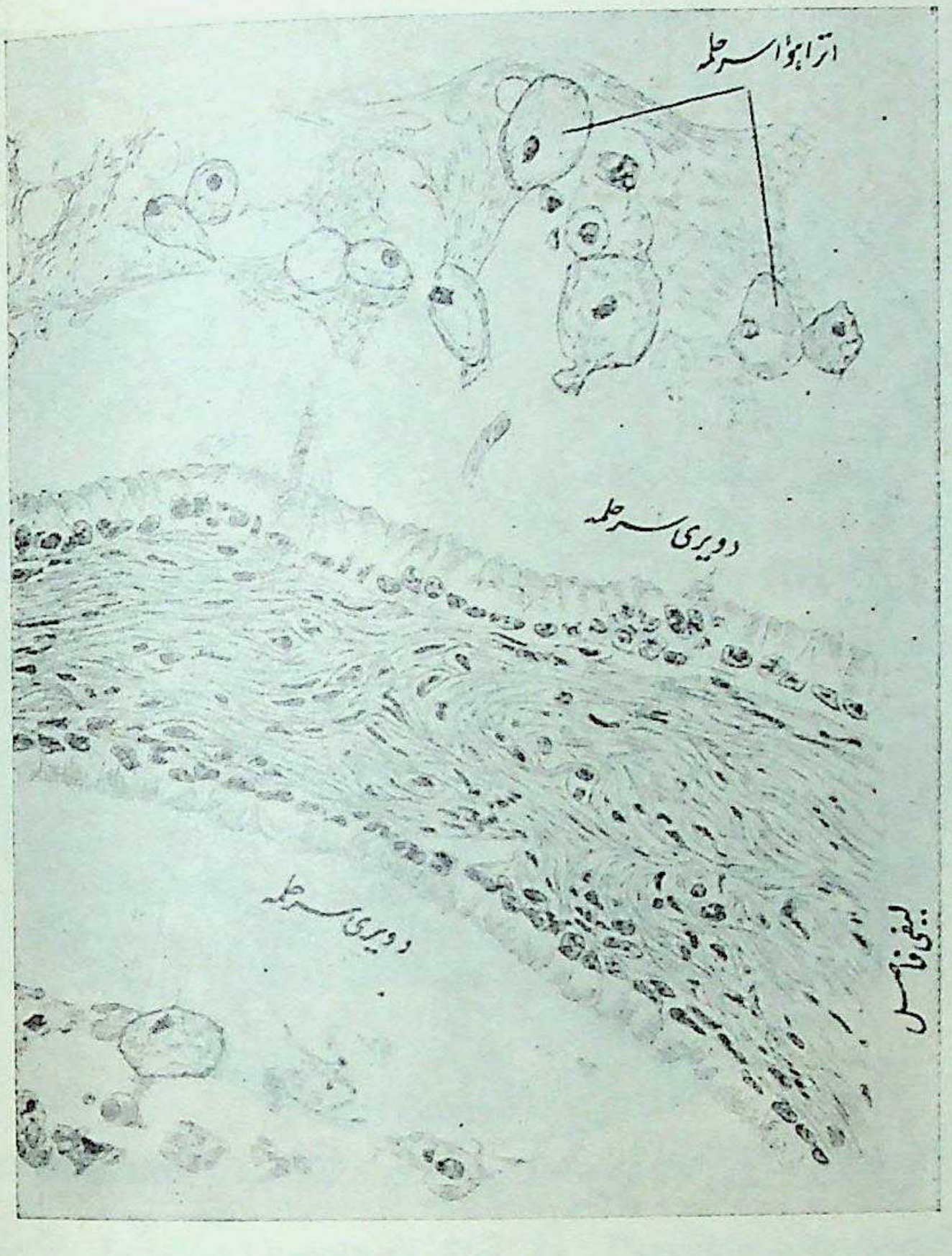

شکل ۴۳۷۔ جمیض کا کاذب مخاطینی دویری غدامی سلعہ (Cyst-adenoma Pseudomucinosum)- اس تراشش میں دو خانوں کے درمیان کا ایک فاصل دکھایا گیا ہے جس کی دونوں سطحیں بلند ستونی سر حلمہ کی ایک ایک تہ سے پوشیدہ ہیں۔ اترے ہوئے سر حلمی خلیات متورم اور بدشکل ہو گئے ہیں۔ (یہ تراش شکل ۴۳۵ کے سلعہ سے لی گئی ہے اور بلند تکبیر سے دکھائی گئی ہے)۔

متسلخ سرحلمہ ملا ہو گا یہ اسی قدر کم و بیش ہو گی۔ اس کی رنگت زرد یا سبزی مائل رمادی سے لیکر بھوری تک ہوتی ہے، اور ہیموگلوبین کے مشتقات کی آمیزش کے لحاظ سے یہ مختلف ہوتی ہے۔ گاہے گاہے کولیسٹرین (cholesterin) کے موجود ہونے سے کاذب مخاطین چمکدار دکھائی دیتی ہے۔ اس کا تعامل قلوی ہوتا ہے۔

کاذب مخاطینی دوبرے بالعموم یک جانبی ہوتے ہیں۔ ان میں یا تو کربیچے ہوتے ہیں، یا ان کا منظر لغتک دار ہوتا ہے، اور یہ کثیر خانہ دار ہوتے ہیں (دیکھو شکل ۴۳۴)۔ لہذا

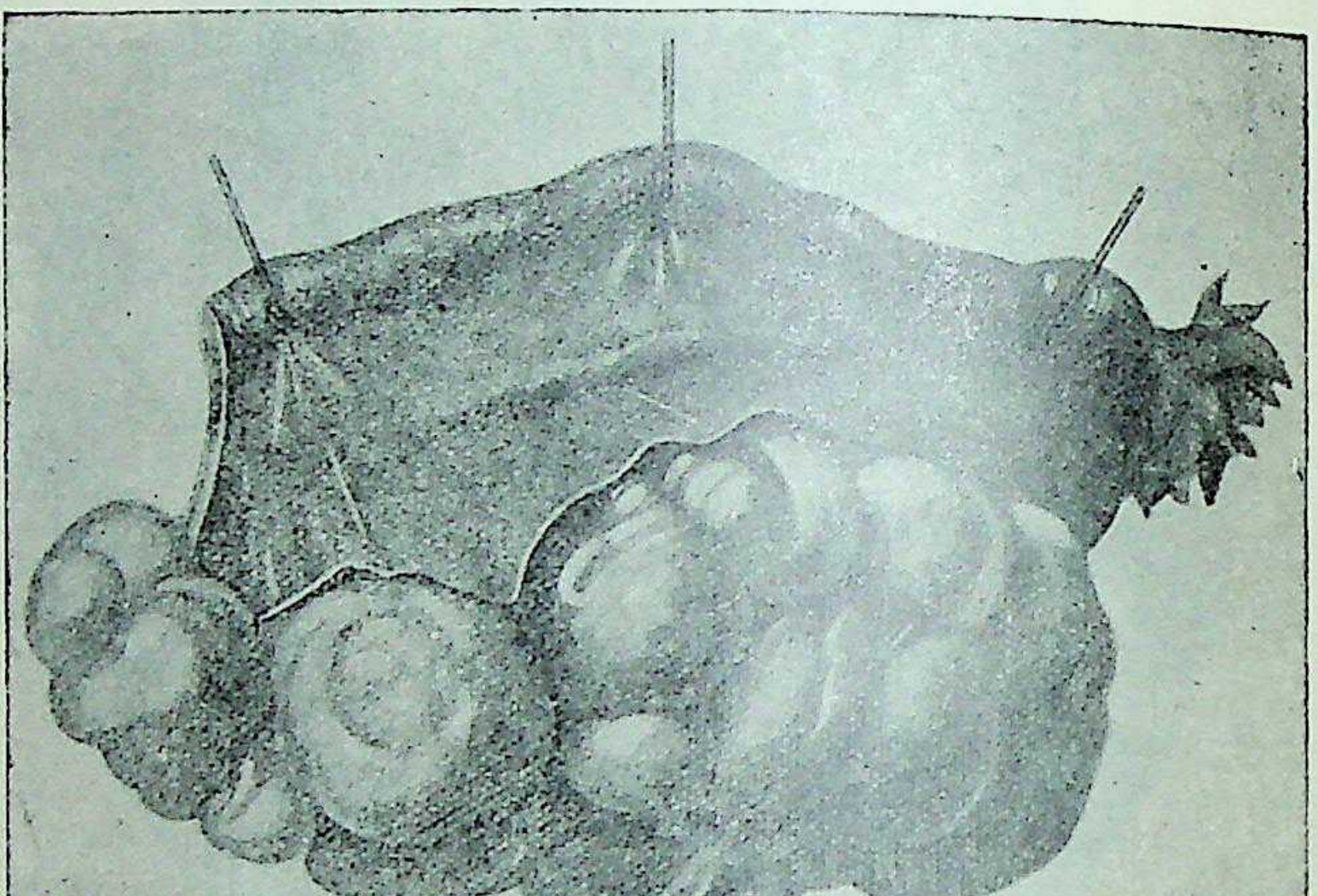

شکل ۴۳۸ - بیض کا کاذب مخاطی سلعہ (Pseudomyxoma Ovarii)-
عدید دوبرے خالص کاذب مخاطین سے منتمد ہیں۔

کثیر خانہ دار دوبرہ کی اصطلاح اس کے ان خواص کے سریری اظہار کے لئے جو خالی آنکھ سے دکھائی دیتے ہیں نہایت مناسب ہے۔ بعض اوقات یہ بہت ہی بڑے ہو جاتے ہیں اور سب سے بڑے سلعات جو جسم میں پائے جاتے ہیں یہی ہیں۔ ان میں جو سیال موجود ہوتا ہے اس کی مقدار ۱۲ گیلن سے بھی زیادہ پائی جا چکی ہے۔ چونکہ فی زمانناان بالیدوں کو تشخیص کرنے کے جلد بعد ہی

عموماً دور کر دیا جاتا ہے اس لئے بہت بڑی بڑی نوساختیں اب شاذ و نادر ہی دکھائی دیتی ہیں۔ بڑے بڑے کثیر خانہ دار دویروں کی حالت میں سلعہ اور شکم کی مقدم دیوار، ثرب، امعاء اور جگر کی نچلی سطح کے درمیان انضمامات پیدا ہو جاتے ہیں۔ اگر ساقچہ میں آہستہ آہستہ بل پڑ رہا ہو، یا ایک یا زائد سطحی دویرے پھٹ گئے ہوں تو انضمامات بالخصوص کثرت سے پائے جاتے ہیں۔ ساقچہ سہ شعاعی ہوتا ہے اور قمعی حوضی شکن پر مشتمل ہوتا ہے، جس میں مبیضی عروق، مبیض کا حقیقی رباط (ligamentum

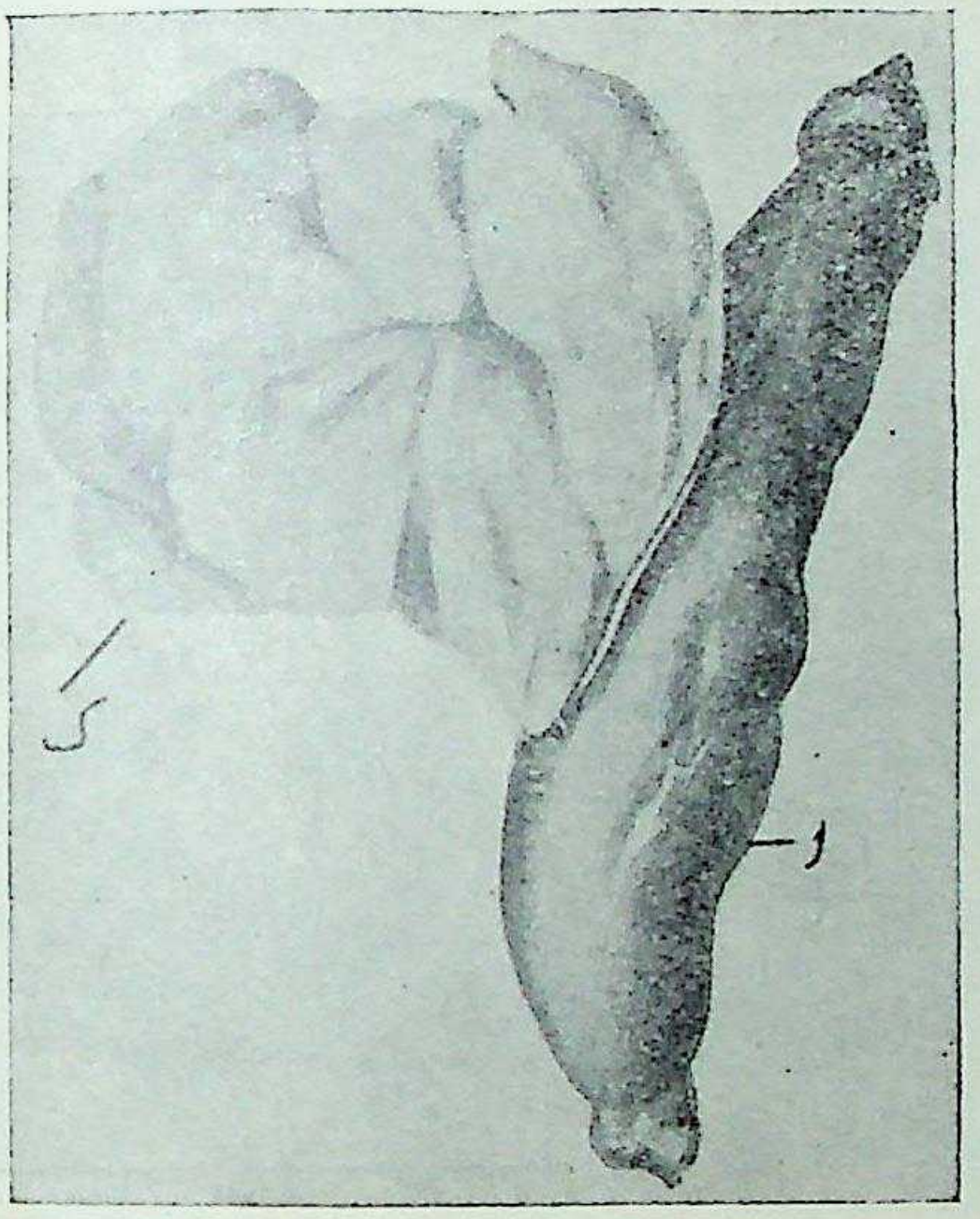

شکل ۴۳۹۔ کاذب مخاطین (Pseudomucin) سے متمدد زائدہ دودیہ۔ یہ اسی اصابہ سے لیا گیا ہے جس سے شکل ۴۳۸ لی گئی ہے۔ زائدہ (ل) کو شگاف دینے پر اس سے لزج کاذب مخاطین (ک) خارج ہوئی اور بافتوں سے منغم رہی۔

685 proprium ovarii)، فلوپی نلی اور تنی ہوئی ماساریقائے بیض (mesovarium) موجود ہوتے ہیں۔

بیض کا کاذب مخاطی سلعہ (pseudomyxoma ovarii) ۔ کاذب مخاطینی دویرہ کی ایک قسم جس میں مشمولات خالص کاذب مخاطین پر مشتمل ہوتے ہیں، اور دویرہ کی دیواریں پتلی اور شفاف ہوتی ہیں "بیض کے کاذب مخاطی سلعہ" کے خاص نام سے موسوم ہے (دیکھو ۴۳۸)۔ تراش کا خردبین سے امتحان کرنے پر بلند سیاچی سر خلیہ جو کاذب مخاطینی دویرہ کا

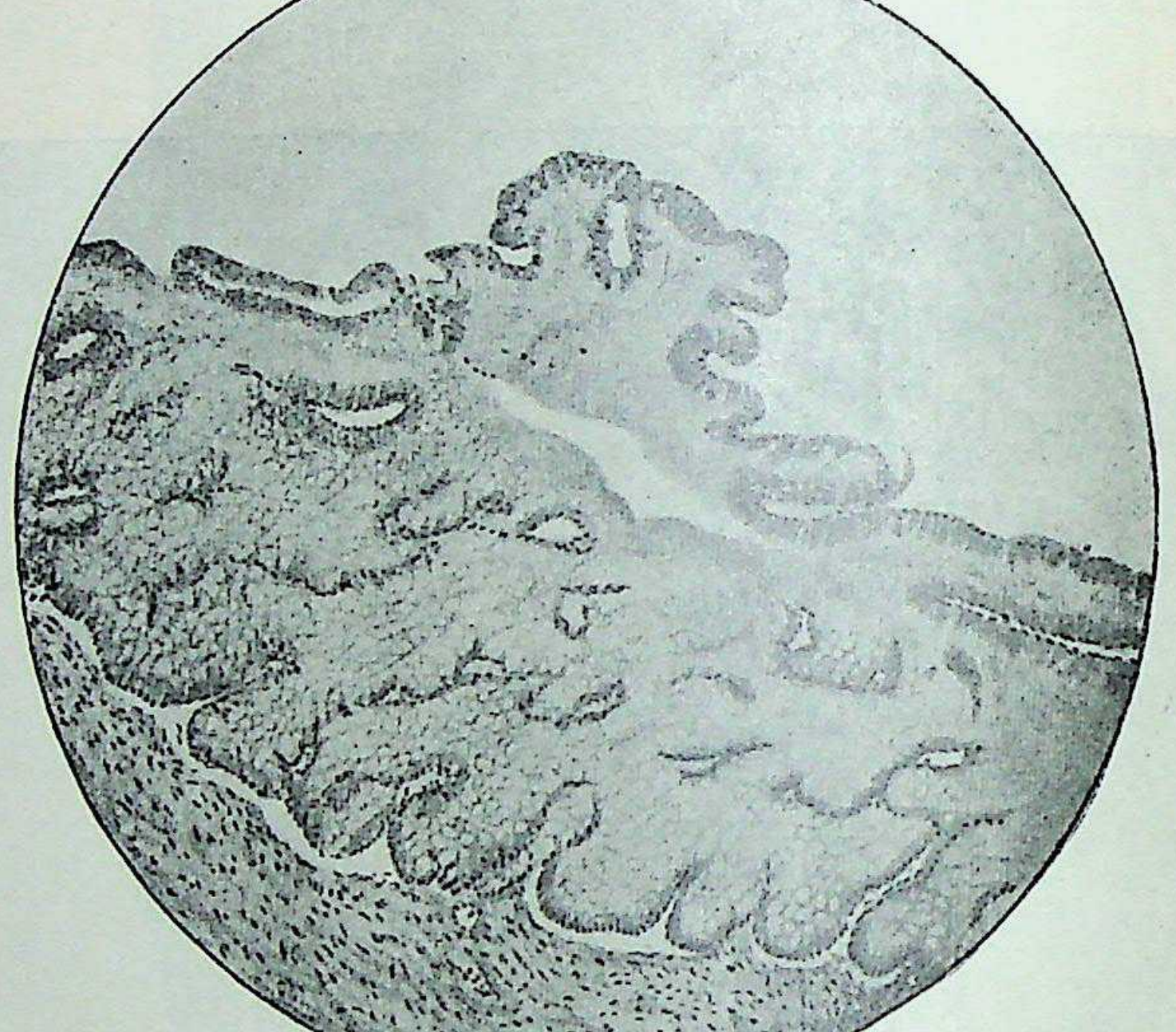

شکل ۴۴۰۔ بیض کا کاذب مخاطی سلعہ (Pseudomyxoma Ovarii)۔ دویرہ کے غدی عناصر ایک بڑی حد تک خالص کاذب مخاطین میں تبدیل ہو گئے ہیں۔ بہت سے مقامات پر اصلی خلیات کے صرف قاعدی نوانات ہی باقی رہ گئے ہیں۔

ایک نہایت امتیازی خاصہ ہے ایک بڑی حد تک غائب پایا جاتا ہے، اور خلیات کے صرف قاعدی حصے ہی اکثر باقی رہ جاتے ہیں۔ خلیہ مایہ کی جگہ ایک بے ساختت جسم پیدا ہو جاتا ہے جس کا توشیہ ایوسین،

سے بہت خفیف سا ہوتا ہے (دیکھو شکل ۴۴۰)۔ یہ مادہ خالص کاذب مخاطین ہے، اور جیسا کہ بیان کیا جا چکا ہے یہ خلیات کے انحطاط یا افراز کا ایک حاصل ہے۔ اس کی موجودگی سے ساختوں میں جو مفرط تغیر واقع ہو جاتا ہے اس کا صحیح صحیح خیال شکل ۴۳۶ کا شکل ۴۴۰ سے مقابلہ کرنے سے قائم کیا جا سکتا ہے۔

دویرہ کی دیوار اکثر خود بخود پھٹ جاتی ہے اور فالودہ نما کاذب مخاطین کے تودے بہ کر باریطون پر گرتے رہتے ہیں، جن کا جذب ہونا اگر ناممکن نہیں تو مشکل ضرور ہوتا ہے۔ اس کا نتیجہ 686

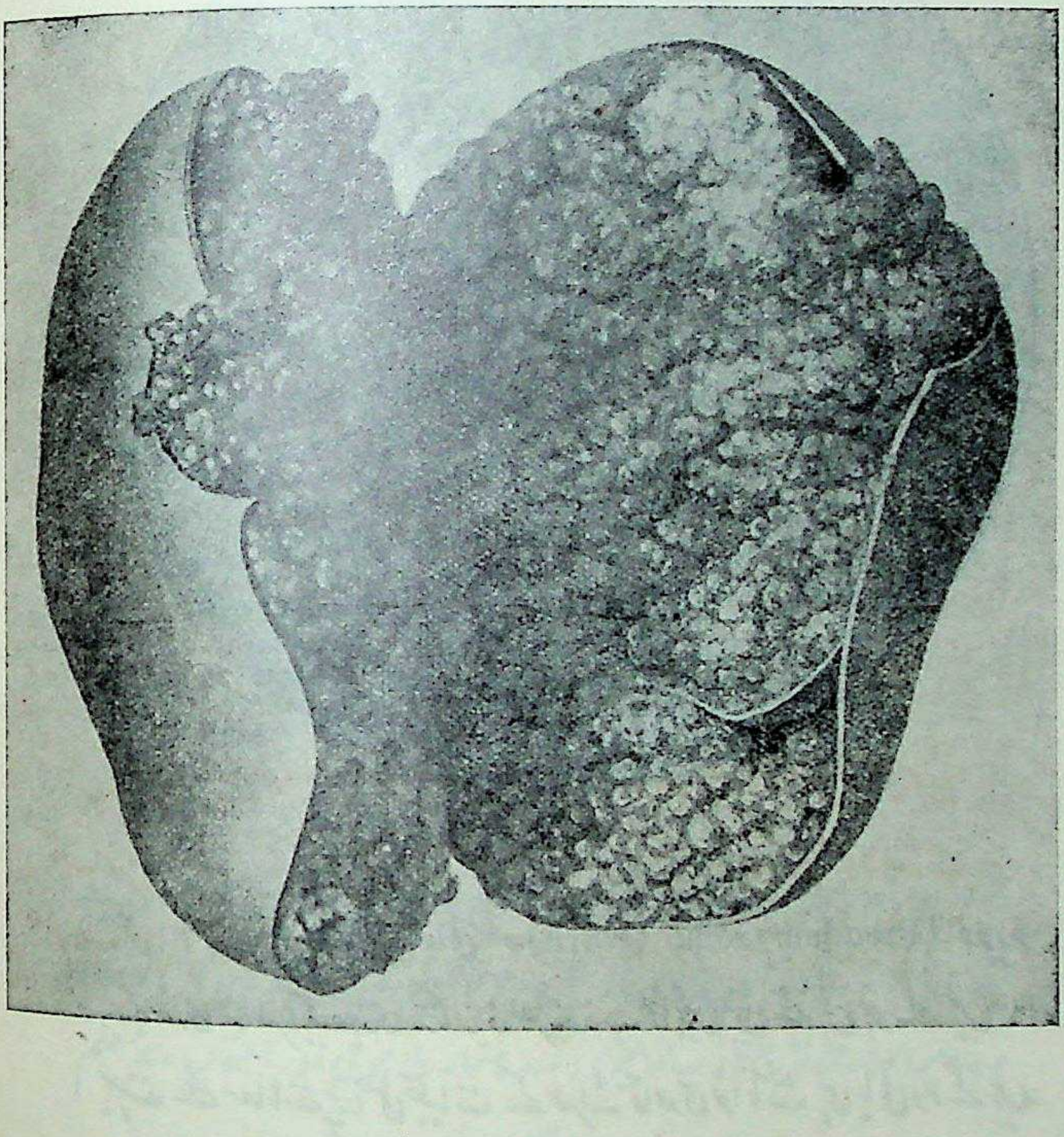

شکل ۴۴۱۔ مصلی حلیمی زویری غدی سلعہ (Cyst-adenoma Serosum, Papillare) (فان فرینکے کے مطابق)۔ دویرہ کا کہفہ حلیمہ بردار زائدوں سے بالکل پُر ہو گیا ہے، اور یہ اسکے باریک کیسہ میں سے نفوذ کر کے باہر نکل آئے ہیں۔

یہ ہوتا ہے کہ کاذب مخاطین امعاء کی حرکت دودیہ سے تمام شکم پر تقسیم ہو جاتی ہے۔ اور اس طرح خراشی مزمن التہاب بار یطون پیدا ہو جاتا ہے جس میں منضم باریطونی سطحوں کے درمیان نو خیز اتصالی بافت پیدا ہو جاتی ہے۔ عملیہ سے مکمل استیصال ناممکن ہوتا ہے، اور اس حالت کو باریطون کے کاذب مخاطی سلعہ (Pseudomyxoma peritonei) کے نام سے بیان کیا جاتا ہے۔ جب انشقاق خود بخود واقع ہوتا ہے تو کہفہ باریطون میں نہ صرف لزج کاذب مخاطینی مشمولات ہی خارج ہو جاتے ہیں 687

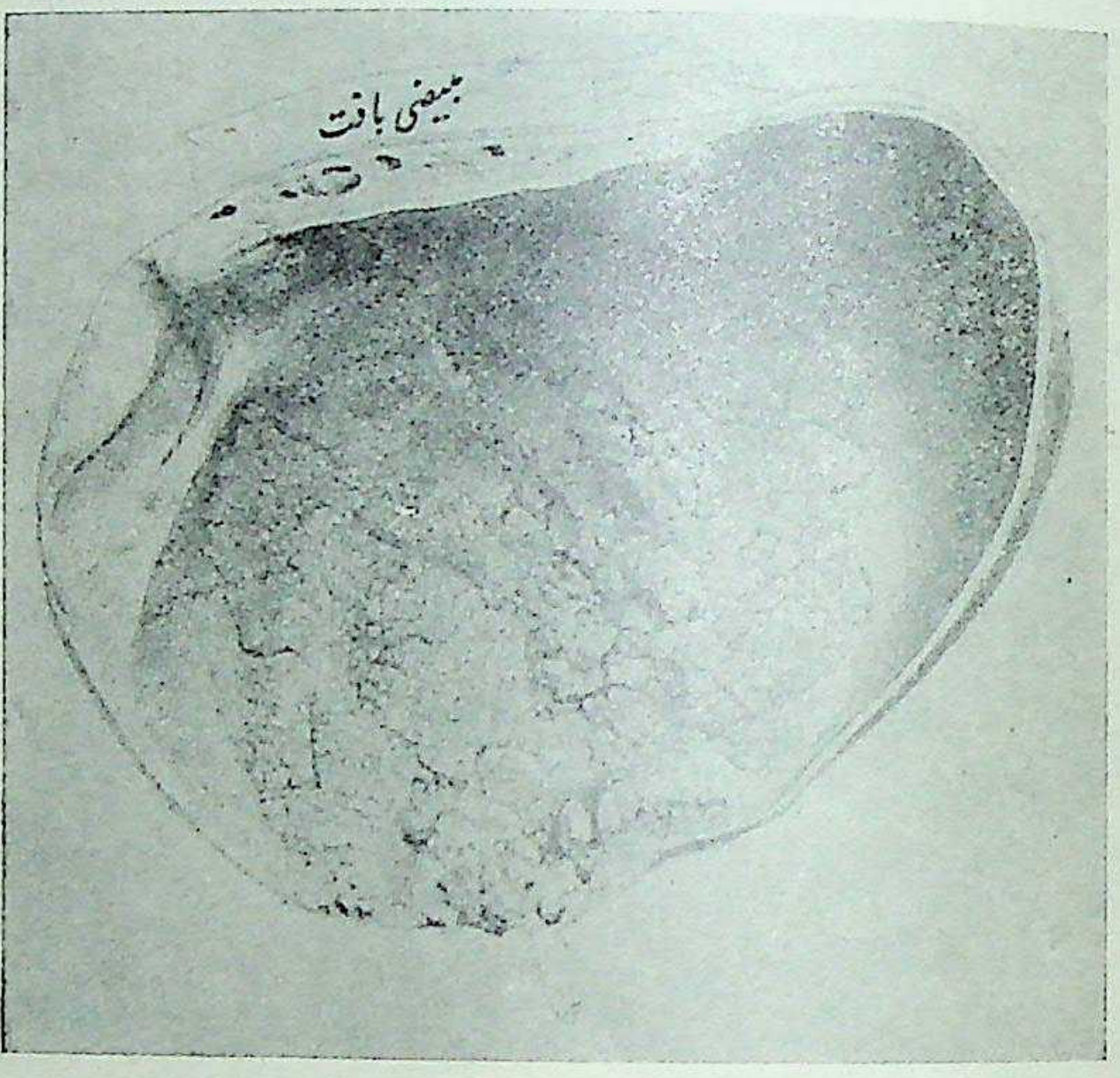

شکل ۲۴۴۔ مبیض کا حلیمہ دار دویرہ (Papilliferous Cyst) (رائل کالج آف سرجنز میوزیم)۔ دویرہ یک خانہ دار ہے، اور اسکی اندرونی سطح حلیمی سلعات سے بالکل جڑی ہوئی ہے۔ تھوڑی سی مبیضی بافت باقی ہے جس میں گرافی جرابات موجود ہیں۔

بلکہ زندہ سرطلی خلیات بھی چلے جاتے ہیں۔ ان خلیات کے باریطون پر پیوند لگ جاتے ہیں جن سے مقامی سروحات پیدا ہو جاتے ہیں جو اصلی سلعہ کی طرح نمو پاتے اور فعل انجام دیتے ہیں۔ ایک اصابہ میں جس کی تحقیقات ہم میں سے ایک (بی۔ ڈبلیو) نے کی تھی شکم کی مقدم دیوار کے باریطون پر تنصیب

واقع ہو گئی تھی۔ کاذب مخاطین پیدا کرنے والے خلیات سے نفوذ واقع ہو گیا تھا، اور عضلاتِ مستقیم کی موخر جانبوں پر بھی کاذب مخاطین موجود تھی۔ لہٰذا بیضی کاذب مخاطی سلعہ (ovarian pseudomyxoma) کو مقامی طور پر خبیث تصور کیا جا سکتا ہے۔

باریطون کا کاذب مخاطی سلعہ (pseudomyxoma peritonei) تقریباً ہمیشہ

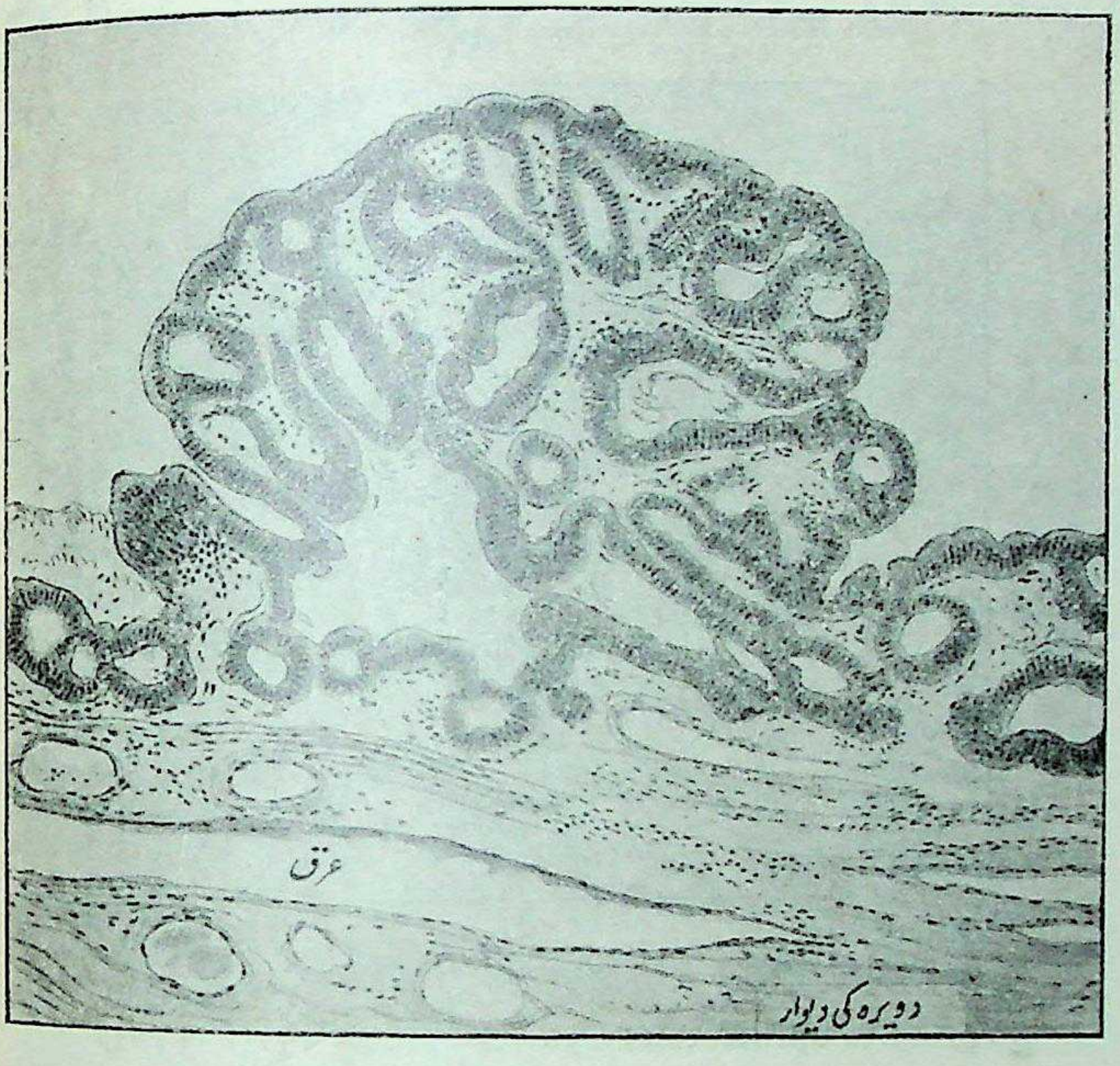

شکل ۴۴۳ - مبیض کا حلیمہ دار دویرہ (Papilliferous Cyst)- یہ ایک سادہ حلیمی سلعہ ہے جس میں اتصالی بافت کا مرکزی حصّہ، سر حلمی غلاف، اور کثیر التعداد سر حلمی انغمادات دکھائی دیتے ہیں۔

مبیض کے کاذب مخاطی سلعہ کا ثانوی نتیجہ ہوتا ہے، اگرچہ اسی طرح کے ایک عارضہ کی چند مثالوں کا اندراج کیا جا چکا ہے جن میں یہ زائدہ دودیہ سے شروع ہوا تھا۔ زائدہ کا کاذب مخاطی سلعہ اکثر

مردوں میں واقع ہوتا ہے، لیکن عورتوں میں ولسن نے دو اصابات دیکھے ہیں اور ایک ایڈن نے دیکھا ہے (دیکھو شکل ۴۳۹)۔ ایسی حالت میں بھی جبکہ مرض کا ابتدائی منبع دور کر دیا جاتا ہے تازہ کاذب مخاطینی تودے اکثر پیدا ہو جاتے ہیں۔ چونکہ باریطون کی حیویت تباہ ہو جاتی ہے اس لئے بذری خلیات اس پر تنصیب یافتہ ہو جاتے ہیں، اور ان میں تکاثر شروع ہو جاتا ہے اور کاذب 688



شکل ۴۴۴۔ مبیض کا حلیمہ دار دویرہ (Papilliferous Cyst)۔ اس میں حلیمی سلعہ دویرہ کی دیوار سے پیدا ہوتا ہوا دکھائی دیتا ہے۔ سر حلیمہ سے بہت سے غنچے اور زائدے نکلے ہوئے ہیں۔

مخاطین کا افراز جاری ہو جاتا ہے۔ کبھی کبھی اس کی توسیع بطور آمک ہو جاتی ہے، اور انذار تمام اصابات میں تشویشناک ہوتا ہے۔

(ب) حلیمی مصلی دویری غدی سلعہ (Cyst-adenoma Serosum Papillare) (حلیمہ دار دویرہ :Papilliferous Cyst)۔ مبیضی دویری سلعہ کی

یہ قسم عموماً حلیمہ دار ہوتی ہے اور اس کا امتیازی خاصہ قصیر القامت سرحلمہ ہے، جو بعض اوقات ہدبہ دار ہوتا ہے، اور کاذب مخاطیبنی نوساخت کے سرحلمہ کی نسبت افراز پیدا کرنے میں ہمیشہ کم فعال ہوتا ہے۔ سرحلمی تحاشہ کی دروں گردیدہ قسم کی مثال اس قسم کے دویرہ میں ملتی ہے۔

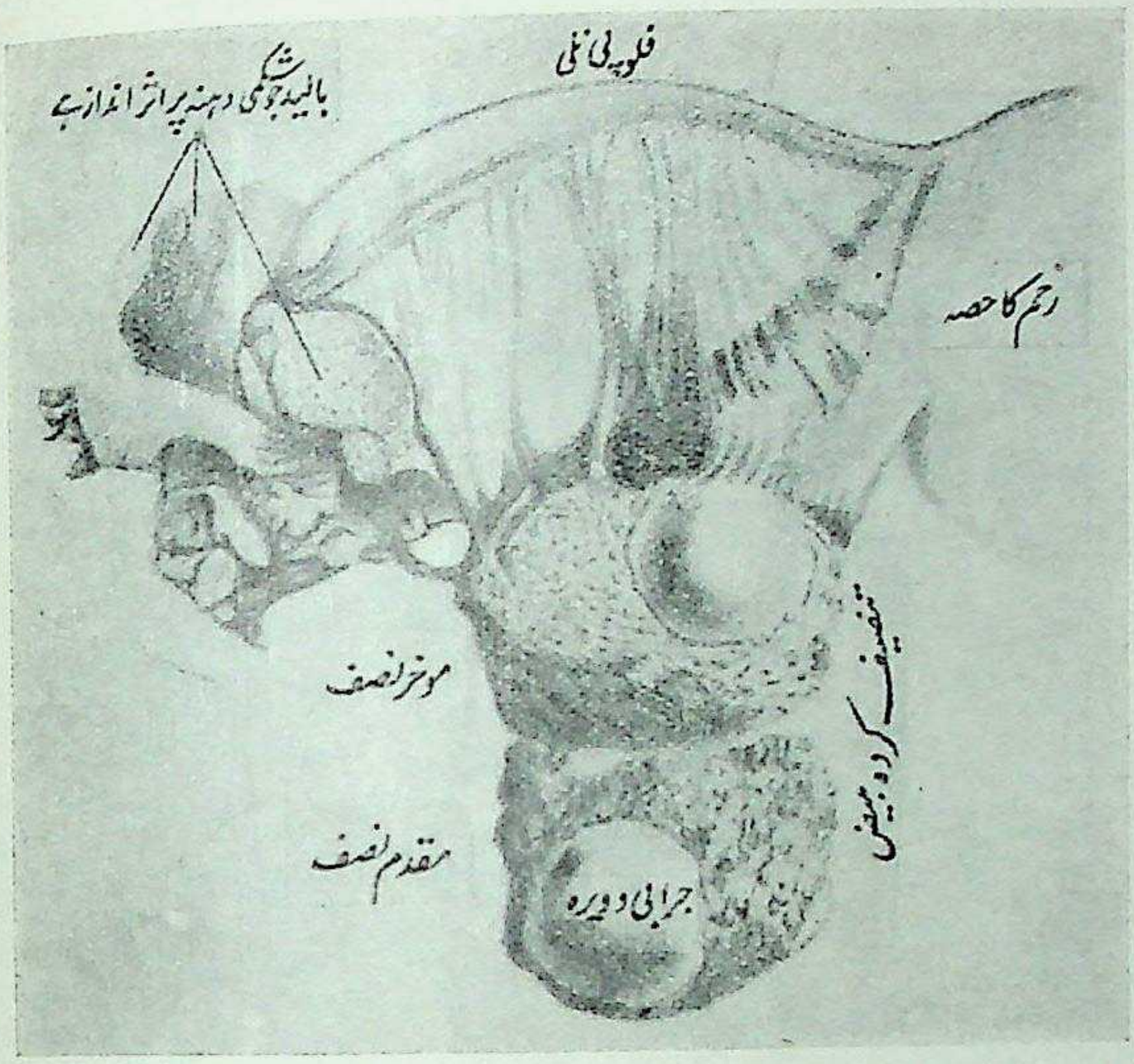
فلوپی نلی
بالیدہ جو شکمی دہنہ پر اثر انداز ہے
رحم کا حصہ
مؤخر نصف
تنصیف کردہ مبیض
مقدم نصف
جرابی دویرہ

شکل ۵۴۴۔ حلیمہ دار مبیضی دویرہ (Papilliferous Ovarian Cyst) جس میں خبیث خواص ظاہر ہیں۔ عدید الولادت، عمر ۴۶ سال۔ نوساخت مقابل کے مبیض کے ایک خبیث حلیمہ دار دویرہ سے پھیلی ہے۔ مبیض کی تنصیف کر دی گئی ہے تاکہ دونوں خارجی سطحیں دکھائی دیں جو نازک حلیمی بالیدہ سے پوشیدہ ہیں۔ ماساریقائے انبوبہ پر اور شکمی دہنہ کے قریب اسی قسم کے سروحات دکھائی دیتے ہیں۔

معصلی دویری غدی سلعات کی دیواریں پتلی ہوتی ہیں (دیکھو شکل ۵۴۱)، اور دروں دویری حلیمی سلعات کا لازمی جزو انصالی بافت کا ایک نازک قاعدہ ہوتا ہے جو سرحلمہ سے پوشیدہ ہوتا ہے۔

یہ دویرہ کی دیوار کی بلاواسطہ برون بالیدوں سے پیدا ہوتے ہیں، اور خالی آنکھ سے یہ فرداً فرداً

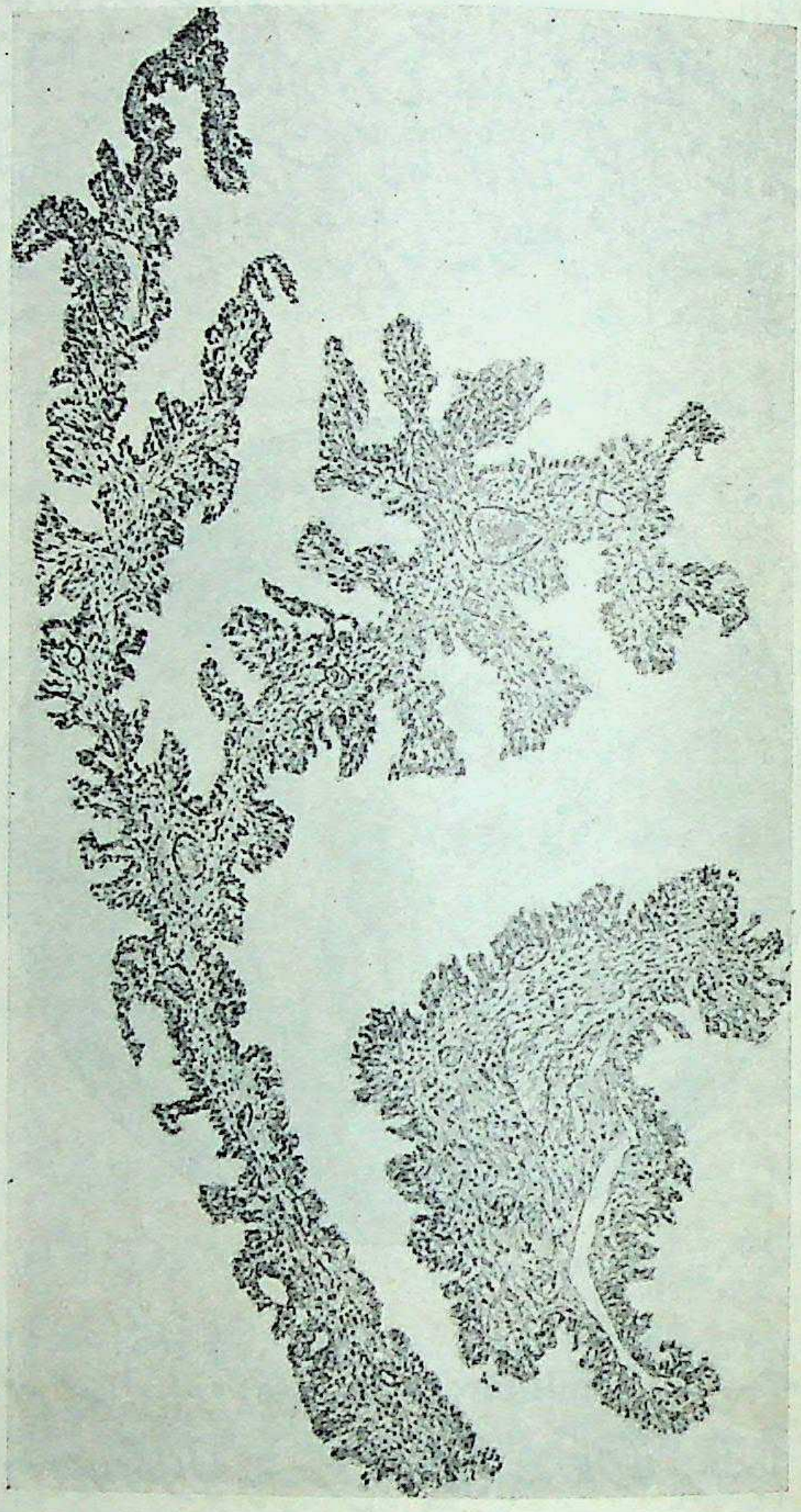

شکل ۴۴۶۔ حلیمہ دار زائدہ (Papilliferous Process) جو سرحلمہ کا خبیث تکاثر ظاہر کرتا ہے۔ اسی نمونہ سے ہے جو شکل ۴۴۵ میں دکھایا گیا ہے۔

چھوٹے چھوٹے ثولولی مرمیات کی طرح دکھائی دیتے ہیں جن کی سطح بے قاعدہ ہوتی ہے (دیکھو

شکل ۴۴۲)۔ کبھی کبھی یہ دویرہ کی دیوار کے ایک وسیع رقبہ پر پھیلے ہوتے ہیں، یا یہ بڑے بڑے گروہوں کی شکل میں جمع ہو جاتے ہیں اور اس طرح بے قاعدہ دروں دویری بصلی تودے بن جاتے ہیں۔ بعض اوقات یہ دویرہ کی تقریباً تمام دیوار سے پیدا ہوتے ہیں اور اس کے تمام کہفہ کو پُر کر دیتے ہیں (دیکھو شکل ۴۴۱)۔ یہ حالت بہت نادر الوقوع ہے اور دویرہ کے مشمولات بالعموم سیال ہوتے ہیں۔ بلحاظ ساخت حلیمی سلعات کی دو قسمیں تسلیم کی جا سکتی ہیں۔ پہلی اور سادہ قسم میں حلیمات غیر فعال ہوتے ہیں اور یہ چھوٹے چھوٹے گول مرمبات کی شکل کے ہوتے ہیں جو لیفی بافت کے



شکل ۴۴۴۔ حلیمہ دار زائدہ (Papilliferous Process) کا ایک حصہ جو شکل ۴۴۶ میں دکھایا گیا ہے۔ سر حلمہ کا واضح خبیث تکاثر ظاہر ہے۔

ایک نازک مرکزی حصہ (core) پر مشتمل ہوتے ہیں جس پر ایک سر حلمی غلاف ہوتا ہے جو خلیات کی ایک ہی تہ سے مرکب ہوتا ہے (دیکھو شکل ۴۴۳)۔ دوسری یا مرکب قسم میں خلیے بہت انفعال ہوتے ہیں، اور مرکب پیچدار اور شاخوں والے زائدوں کے ایک مجموعہ پر مشتمل ہوتے ہیں۔ یہ زائدے اتصالی بافت کے ایک نازک مرکزی حصہ اور قصبہ التقامت ستونی خلیات کی ایک ہی تہ کے

غلاف سے مرکب ہوتے ہیں (دیکھو شکل ۴۴۳ اور ۴۴۶)۔ اس قسم میں سرحلمہ بعض اوقات صرف ایک ہی تہ پر مشتمل ہوتا ہے، لیکن خلیات کی بیشتر کئی ایک تہیں پائی جاتی ہیں۔ جو نو ساختیں خالصتہً سلیم ہوتی ہیں ان میں اس حالت میں بھی جب کہ سرحلمہ میں تکاثر ہو رہا ہو سرحلمہ کا منظر بے ڈول دکھائی نہیں دیتا۔ نواتات قاعدی ہوتے ہیں، اور اتصالی بافت کے مرکزی حصہ پر حملہ نہیں پایا جاتا۔ جن حلیمہ دار دویروں میں خبیث خواص پائے جاتے ہیں ان میں میاں حلمی بیش تکون (میوتھیلیئل ہائیپرپلیزیا) بے قاعدہ ہوتا ہے، خلیات کے انبار لگے ہوتے ہیں اور قاعدی غشاء جو سادہ قسم میں بہت واضح ہوتی ہے، بعض اوقات غیر واضح ہوتی ہے۔ مرکزی حصہ پر جو اتصالی بافت سے مرکب ہوتا ہے بے قاعدہ سرحلمی عناصر کا حملہ پایا جاتا ہے اور اس کے علاوہ یہ کثیر التعداد خلیات ابیض سے درریختہ ہوتا ہے۔ سادہ حلیمہ دار سلعہ کے خواص کے مقابلہ میں جو نسبتہً ہلکے اور سبک ہوتے ہیں ان دویروں کے تمام منظر میں جاذبیت ہوتی ہے۔ یہ معلوم ہو جانا چاہئے کہ بعض اصابات میں خباثت اور عدم خباثت کے متعلق فیصلہ کرنا نہایت ہی مشکل ہوتا ہے۔ اور اس صورت میں خاص طور پر ایسا ہوتا ہے جبکہ ہم پہلو حلیمات میں انضمام یا "بستگی" واقع ہوگئی ہو۔ ایسے حالات میں رائے کا انحصار سرحلمی خلیات کے خواص، اتصالی بافت کی کور پر حملہ کے ہونے اور خلیاتِ ابیض کی درریزش کی موجودگی پر ہونا چاہئے۔ جب کبھی امکانی خباثت کا سوال مشتبہ ہو تو مختلف رقبہ جات کی کئی ایک تراشوں کا امتحان کرنا چاہئے۔

مصلی دویرہ کے مشمولات رقیق اور آبی ہوتے ہیں، اور ان میں تھوڑی سی البیومن ہوتی ہے اور کاذب مخاطین نہیں ہوتی۔ حلیمہ دار دویرے بالعموم دوجانبی ہوتے ہیں، اور ان کا محل بعض اوقات دروں رباطی ہوتا ہے۔ ایسے سلعات جراحی منطقہ سے باہر نکل کر مبیض کے لب اور نافچہ میں سے ہوتے ہوئے مبیض کی ماساریقا میں پہنچ جاتے ہیں، جہاں یہ رباط عریض کے شکنوں کے اندر واقع ہوتے ہیں اور ان کا ساقچہ نہیں ہوتا۔ دروں رباطی مصلی دویرہ صرف خفیف سا حرکت پذیر ہوتا ہے، اور کاذب مخاطینی قسم کے مقابلہ میں جو اس محل میں شاذ و نادر ہی پائی جاتی ہے بہت کم حرکت پذیر ہوتا ہے۔ یہ موخر الذکر کے مقابلہ میں بہت آہستہ بڑھتا ہے، اور اس کی جسامت شاذ و نادر ہی بڑی ہوتی ہے۔ اس میں عموماً صرف چند ہی خانے ہوتے ہیں (دیکھو شکل ۴۴۱ اور ۴۴۲)۔

بیضی دویرہ کی یہ قسم سریری طور پر نہایت ہی اہم ہے کیونکہ اس کا رجحان خبیث

بن جانے کی طرف ہوتا ہے، اور یہ تبدیلی معلی قسم میں کاذب مخاطینی دویرہ کی نسبت بہت زیادہ نمایاں ہوتی ہے۔ مزید برآں ٹھوس حلیمی بالیدیں بلحاظ ساخت خبیث ہونے کے بغیر ہی دویرہ کی دیوار میں انثقاب پیدا کر سکتی ہیں جس کی وجہ سے مبیض کی سطح اور باریطون پر سلیم سلعہ کے حلیمات کی تنصیب ہو سکتی ہے۔

جو حلیمات بلحاظ ساخت خبیث ہوتے ہیں وہ سلیم قسموں کی نسبت زیادہ نرم اور کثیر العروق ہوتے ہیں، اور خردبین سے امتحان کرنے پر (دیکھو شکل ۴۴۴) ان میں خاصی فعال بالیدگی دکھائی دیتی ہے۔ طویل مرکب زائدے بن جاتے ہیں جن کی بہت سی شاخیں ہوتی ہیں، اور جیسا کہ پہلے بیان کیا جا چکا ہے ان میں بے قاعدہ سرحلمی تکاثر بھی پایا جاتا ہے (دیکھو شکل ۴۴۶ اور ۴۴۷)۔ جب حلیمات دویرہ کی دیوار میں سے ایک دفعہ خارج ہو جاتے ہیں تو ان کا انتشار محدود نہیں رہتا۔ استسقاء تیزی سے پیدا ہو جاتا ہے، اور جسمانی لاغری جلد شروع ہو جاتی ہے۔ جو حلیمہ دار معلی دویرے خردبین سے امتحان کرنے پر سلیم ہوتے ہیں ان کے انتشار کی حالتوں میں لمفی غددمیں اور ڈایافرام کی بلورائی جانب پر سروحات دیکھنے میں آتے ہیں، اور اس امر سے یہ ظاہر ہوتا ہے کہ اس قسم کے خبیث دویروں اور سادہ دویروں میں تفریق کرنے کا سوال کس قدر پیچیدہ ہے۔ ایک اور مشکل بھی ہے اور وہ یہ ہے کہ بعض حلیمی دویری سلعات کی حالت میں اصلی سلعہ کو دور کرنے کے بعد ثانوی باریطونی بالیدوں کا رجحان غائب ہو جانے کی طرف ہوتا ہے، لیکن بعض اوقات یہ باقی رہتی ہیں اور بعد میں صادق سرطان کے خواص اختیار کر لیتی ہیں۔

مبیض کا سرطانی سلعہ

مبیض میں سرطان مندرجہ ذیل حالتوں میں پیدا ہو سکتا ہے۔

۱۔ درونی (Intrinsic)، اولی بالید کے طور پر۔

۲۔ برونی (Extrinsic)، ثانوی بالید کے طور پر جو (ا) سروحات سے، یا (ب) باہر سے راست حملہ ہونے سے پیدا ہوتی ہے۔

اس باب میں صرف انہی خبیث سرحلمی سلعات کا ذکر کیا جائے گا جو یا تو مبیض ہی میں یا غدی سلعہ کے خلوی عناصر کی بعد تکوین سے نئے سرے سے پیدا ہوتے ہیں۔ "اہم برونی" گروہ کی

بحث ایک آیندہ باب میں آئے گی (دیکھو صفحات 720 تا 725)۔

مبیض کا ابتدائی سرطانی سلعہ ۔ سرطان مبیض کی اولی بالید کی حیثیت سے نسبتہً ایک نادر الوقوع قسم کا سلعہ ہے، اور یہ عموماً تسلیم کیا جاتا ہے کہ جن اعضا پر اس بالید کے حملہ کا احتمال ہوتا ہے ان میں بلحاظ تواتر مبیض کا درجہ پیچھے ہے۔ سرطانِ رحم کی نسبت یہ یقیناً بہت قلیل الوقوع ہے۔ یہ عمر کے ایک وسیع حصہ میں واقع ہوتا ہے تقریباً ۶۸ فیصدی اصابات عورتوں میں پینتالیس اور پچپن سال کی عمر کے درمیان پائے جاتے ہیں۔ اوسط عمر سینتالیس تا انچاس سال معلوم ہوتی ہے، مگر کبھی کبھی یہ ریعان اور زمانہ طفولیت میں بھی پایا جاتا ہے۔ یہ بالید بالعموم دوجانبی ہوتی ہے، گو بیضین میں مرض کا بیک وقت شروع ہونا بعید از احتمال ہے، اور یہ زیادہ قرین قیاس ہے کہ دوسرا مبیض سروح سے یا بلا واسطہ لمفی توسیع سے ماؤف ہوتا ہے۔ اس نظریہ کی کسی قدر تائید اس امر سے ہوتی ہے کہ جس زمانہ میں یہ سلعات عام طور پر مشاہدہ میں آتے ہیں ایک سلعہ دوسرے کی نسبت زیادہ بڑا ہوتا ہے۔ استسقاء ان کے ساتھ اکثر موجود ہوتا ہے، اور یہ ہمیشہ نہیں پایا جاتا۔

نوساخت بالعموم ہموار ہوتی ہے، اور اس کی شکل بے قاعدہ اور جسامت متوسط ہوتی ہے، لیکن ایسے نمونوں کا اندراج بھی کیا گیا ہے جن کا وزن پندرہ پونڈ سے متجاوز تھا۔ سلعہ کی بستگی بالعموم ٹھوس اور کسی قدر نرم ہوتی ہے مگر بعض حصے اکثر ٹھوس اور بعض دوریری ہوتے ہیں (دیکھو شکل ۴۴۸)، اور موخر الذکر حصے سطح پر بے قاعدہ اورام کی شکل کے ہوتے ہیں۔ متوسط جسامت کی بالیدوں پر لیفی بافت کا بخوبی نمو یافتہ کیسہ ہوتا ہے جو پردۂ ابیض سے مشتق ہوتا ہے، لیکن آگے چلکر کسی متاخر درجہ میں اس کیسہ پر سرطانی خلیات کا حملہ ہوتا ہے اور بعض مقامات پر یہ تباہ ہو جاتا ہے، اور یہ خلیات کہفۂ باریطون میں آزادی سے منتشر ہو جاتے ہیں۔ تراش کاٹنے پر اولی مبیضی سرطانی سلعہ کافی متجانس معلوم ہوتا ہے، اور اس کی بستگی خستہ ہوتی ہے، لیکن بہت سی نوساختوں میں کبھی کبھی کئی دوریری فضائیں بھی دیکھنے میں آتی ہیں جن میں سے بعض انحطاط سے پیدا شدہ کہفوں کو ظاہر کرتی ہیں، اور بعض کا انتشار حملہ کا ہوتا ہے۔ اکثر ایسا بھی ہوتا ہے کہ بالید کے سطحی حصوں پر کہفے بن جاتے ہیں جہاں ان سے گول ورم پیدا ہو جاتے ہیں جن سے سلعہ کا خاکہ بے قاعدہ اور اس کی شکل بے ڈول ہو جاتی ہے۔ رنگی نزف کے رقبہ جات بھی اکثر موجود ہوتے ہیں جو اپنی عمر کے لحاظ سے سرخ، تاریک بھورے یا زرد ہوتے ہیں۔

خالی آنکھ سے دو قسمیں شناخت کی جاسکتی ہیں۔ (۱) دو یری غدی سرطانی سلعہ،

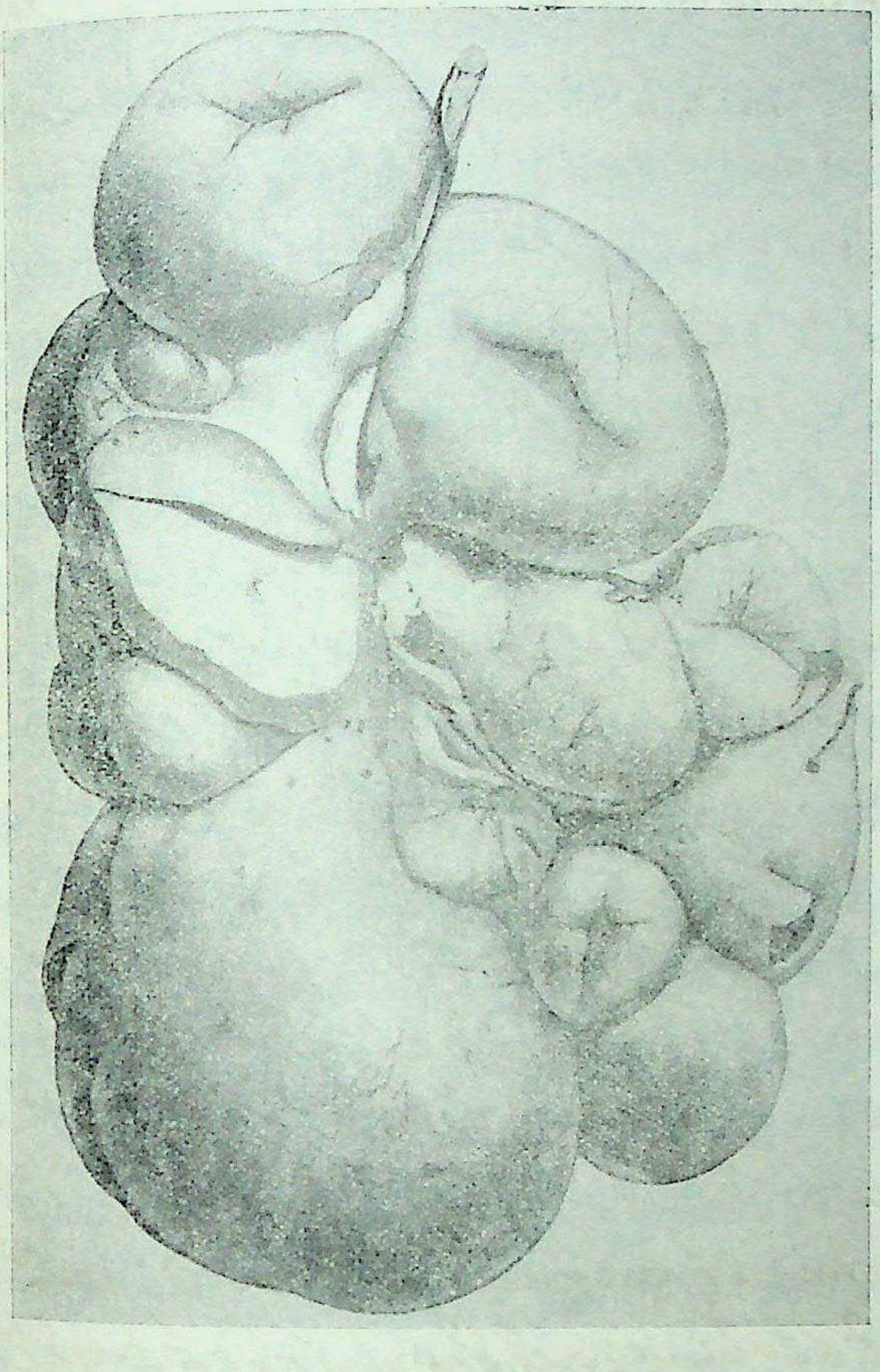

شکل ۴۴۴۔ بیض کا اوّلی دو یری غدی سرطانی سلعہ (Primary Cystic Adeno-carcinoma) (”چیرنگ کراس ہاسپیٹل میوزیم)۔ بڑا سلعہ کسی حد تک دو یری ہے اور کسی حد تک ٹھوس۔ دوسرے بیض میں بھی اسی طرح کی ایک بالیدہ موجود تھی جو اس سے کسی قدر چھوٹی تھی۔ خرد بینی مناظر سرطانی سلعہ کی منتشر قسم کے تھے (دیکھو شکل ۴۵۱)۔

اور (۲) ٹھوس سرطانی سلعہ ۔

(۱) دوبری غدی سرطانی سلعہ (Cystic Adeno-carcinoma) ان مناظر کے لحاظ سے جو کھلی آنکھ سے نظر آتے ہیں سلیم دوبری غدی سلعہ کا متناظر ہے۔ اور اس کی خباثت کا انکشاف

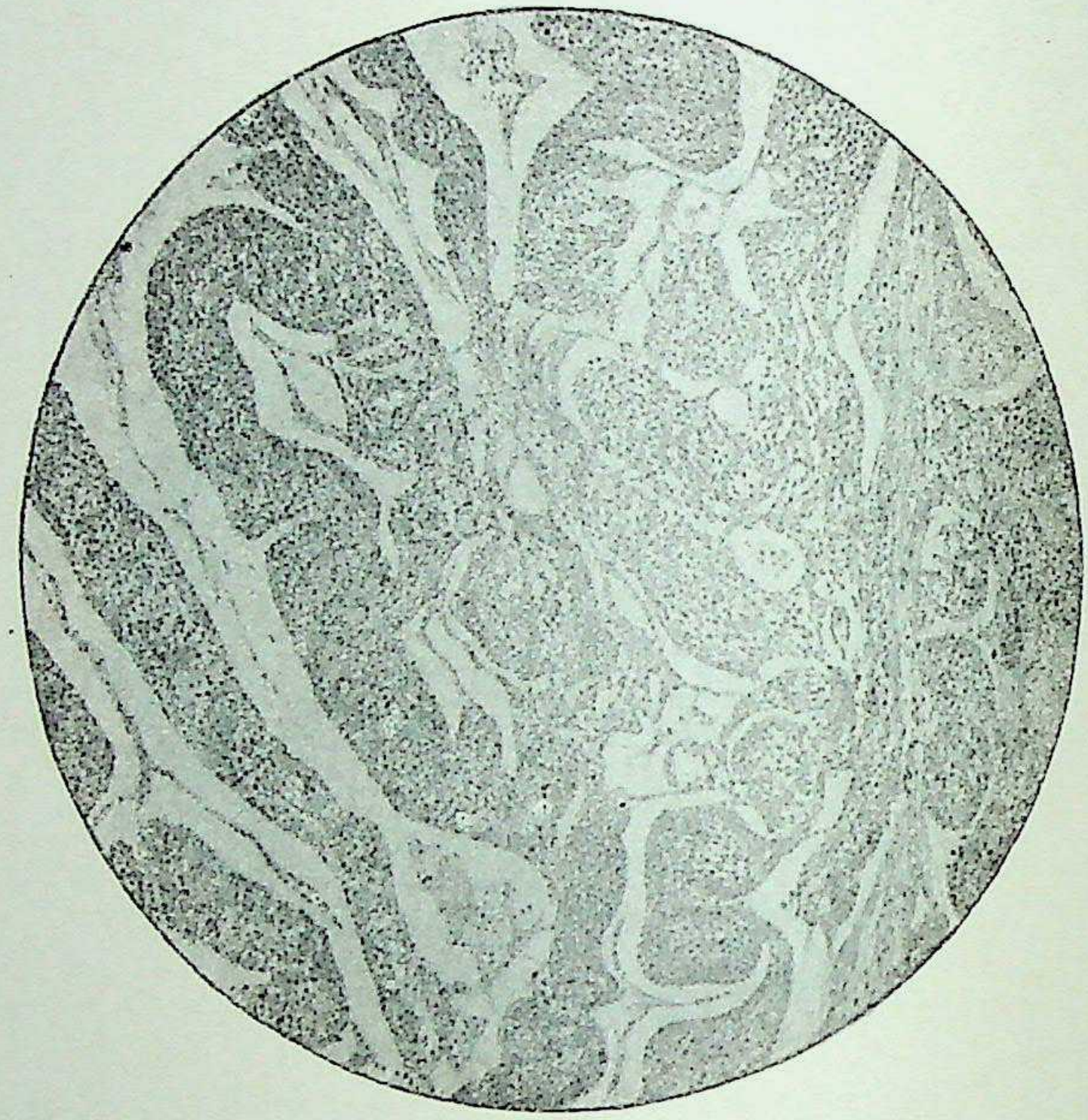

شکل ۹۴۴ ۔ بیض کا دویری غدی سرطانی سلعہ (Cystic Adeno-carcinoma) - سلیم غدی سلعہ کے ستونی سرحلمہ کی واحد تہ کی جگہ سرطانی خلیات کی بہت سی تہیں موجود ہیں۔

کرنے سے بیشتر اکثر محتاط ترین نسیجیاتی تحقیقات کی ضرورت ہوتی ہے۔ یہ سرطان کثیر خانہ دار دویرہ کی شکل میں پایا جاتا ہے۔ (دیکھو شکل ۵۴۴)، اور اس میں بالعموم دروں گردیدہ حلیمی بالیدیں اور ایک سیال موجود ہوتا ہے جو بہت ہی اختلاف پذیر ہوتا ہے۔ لیکن کاذب مخاطین

اس میں اکثر بڑی مقدار میں پائی جاتی ہے جب کسی کثیر خانہ دار دویرہ میں دماغ کی طرح کے ٹھوس سفید یا زردی مائل رقبہ جات موجود ہوں تو سلعہ کو مشتبہ تصور کرنا چاہیے اور خباثت کے ثبوت کے لئے اس کا خردبین سے امتحان کرنا چاہیے۔

دویری غدی سرطانی سلعہ اولی طور پر بھی واقع ہو سکتا ہے۔ اور یہ ایسے دویرہ میں خبیث بعد تکوین کے واقع ہونے کا بھی نتیجہ ہوتا ہے جو ابھی تک سلیم رہا ہو۔ ان دونوں حالتوں

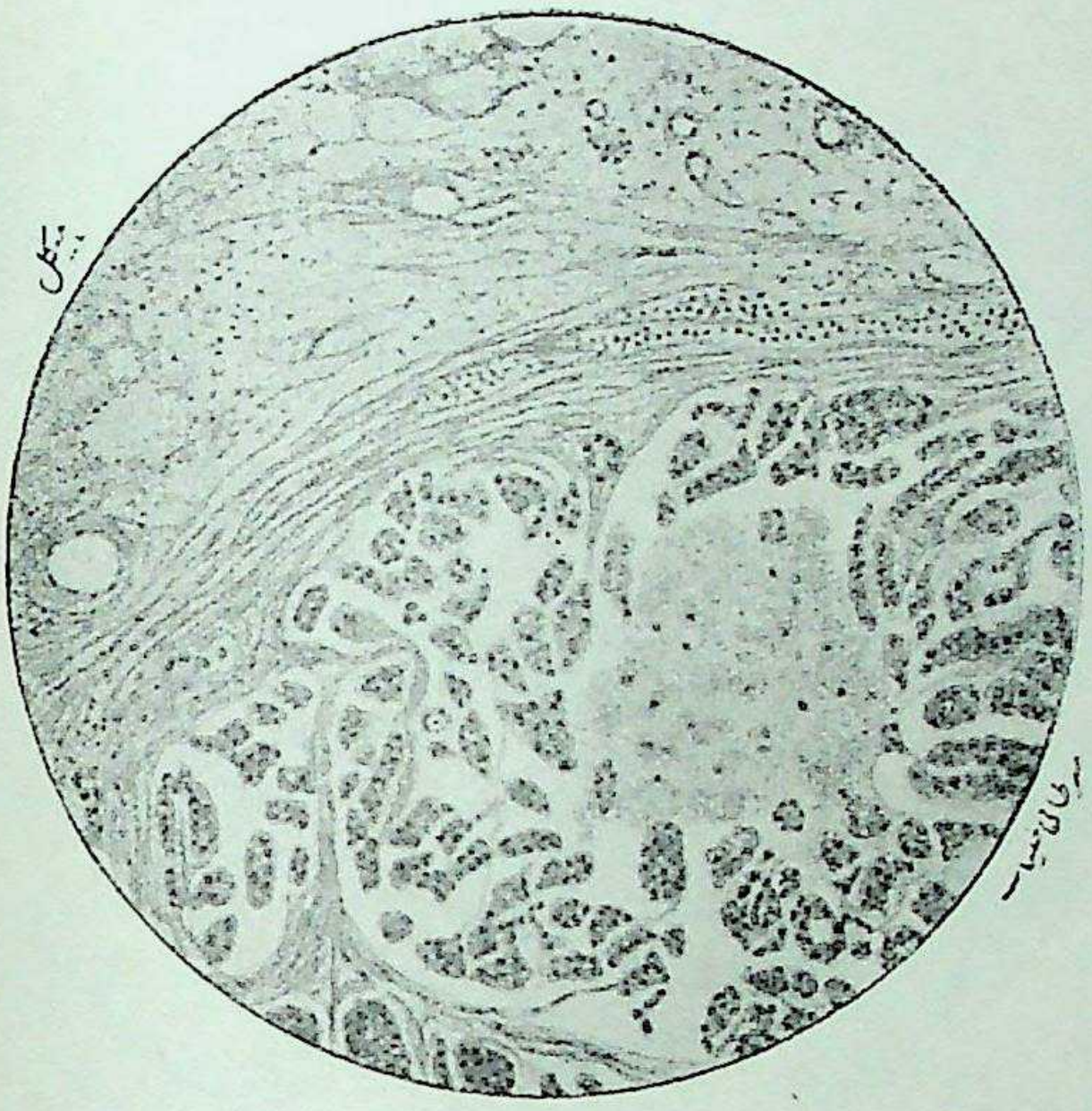

شکل ۴۵۰ - مبیض کا جوفیزی سرطانی سلعہ (Alveolar Carcinoma)-

عدید الولادت، عمر ۴۸ سال۔ سرطانی خلیات بے قاعدہ ستونوں اور تودوں کی شکل میں مرتب ہیں۔ ہیکل مفرط اور انحطاط یافتہ ہے۔

میں سے ہر ایک میں کئی ایک ایسے دویرے پائے جا سکتے ہیں جن کا استر ستونی سرحلمہ کی ایک ہی تہ سے بنا ہوتا ہے، اور جو دوسرے دویروں کے ساتھ ملے ہوتے ہیں جن میں بے قاعدہ شکل کے سرحلمی خلیوں کی کئی ایک تہیں پائی جاتی ہیں، اور ان خلیات سے درو نے ایک مخصوص خبیث طرز پر ہوتے ہیں (دیکھو شکل ۴۴۹)۔ سروحات میں بھی سادہ اور خبیث غدی ساختیں دوش بدوش

موجود ہوتی ہیں، اور سلیم عناصر کا افراز پیدا کرنے کا فعل جاری رہتا ہے۔

جلیمی سرطان کی جو قسم جلیمہ دار مصلی دویرہ سے مشتق ہوتی ہے اس کا ذکر پہلے کیا جا چکا ہے (دیکھو صفحات 690 و 691)، اور یہ شکل ۴۴۶ اور ۴۴۷ میں ظاہر کی جا چکی ہے۔ یہ معلوم ہو جانا چاہیے کہ بعض مصنفین، مثلاً سٹیونس (Stevens)، کسی ایسے جلیمہ دار دویری سلعہ میں، جو پہلے ہی سے سلیم ہو، خبیث بعد تکوین کے واقع ہونے کے

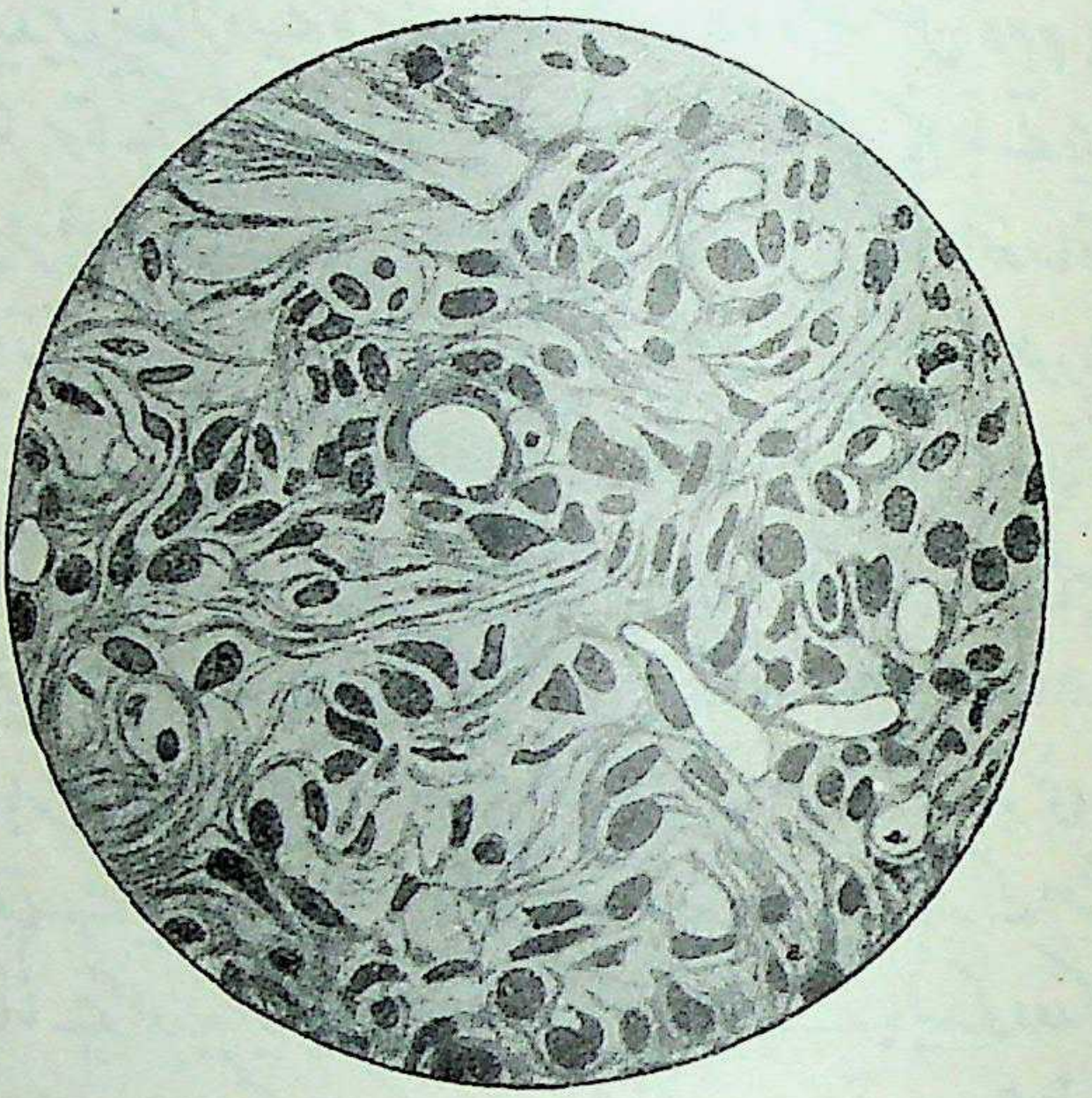

شکل ۴۵۱۔ مبیض کا منتشر سرطانی سلعہ (Diffuse Carcinoma)۔ عدیدالولادت، عمر ۳۰ سال۔ سرطانی خلیات بلحاظ شکل و جسامت مختلف ہیں، اور ہیکل نسبۃً مفرط ہے۔

695 امکان سے انکار کرتے ہیں، اور وہ اس طرح کی تمام نوساختوں کو ابتدا ہی سے بالقوہ خبیث تصور کرتے ہیں۔

(۲) ٹھوس غدی سرطانی سلعہ بڑے بڑے لختکوں والے سلعہ کی شکل کا ہوتا ہے

اور اس کا ساقچہ بخوبی نمو یافتہ ہوتا ہے، اور مبیض کی طبعی شکل کم و بیش محفوظ رہتی ہے۔ اسکی ساخت عام طور پر سر حلمی خلیات کے ڈوروں اور آشیانوں کی ہوتی ہے۔ جو لیفی ہیکل میں پھیلے ہوتے ہیں (جوفیبری قسم) (دیکھو شکل ۴۵۰)۔ بعض سلعات میں تمام مبیضی بافت پر خبیث خلیات کا حملہ اس قدر یکساں ہوتا ہے کہ سرطانی سلعہ اور سلعہ لحمیہ کے درمیان تمیز کرنا مشکل یا ناممکن ہوتا ہے (منتشر قسم) (دیکھو شکل ۴۵۱)۔

یہ پہلے بیان کیا جا چکا ہے کہ سرطانی سلعہ کے پردہ ابیض کو متأکل کر دینے، اور تکاثر سے باریطون پر حلیمی بالیدیں پیدا کر دینے کا بہت احتمال ہوتا ہے (دیکھو شکل ۴۴۵)، اور ڈگلس کی جیب میں ایسا خاصکر ہوتا ہے جس میں خبیث خلیات تجاذب سے نیچے پہنچ جاتے ہیں۔ ایسے انتشار کا نتیجہ یہ ہوتا ہے کہ نزفی استسقائے شکمی پیدا ہو جاتا ہے۔ فلوپی نلی کے ساتھ ساتھ انتشار بالعموم ہوتا ہے، اور یہ یا تو نلیوں کے گرد عرقی عروق لمف کے ساتھ ساتھ جو خارجی طور پر طبعی دکھائی دیتے ہیں واقع ہو سکتا ہے، یا نلی کے درونہ کے اندر ہوتا ہے یعنی انبوبی مخاطیہ کا ہدبی فعل سرطانی خلیات کو رحم کی طرف لے جاتا ہے۔ خبیث خلیات ہر ایک حالت میں دیوار رحم تک پہنچ جاتے ہیں، اور ہم نے رحمی عضلہ میں تندرست دروں رحمہ کے نیچے پڑے ہوئے مطروحات دریافت کئے ہیں۔ خطی غدد، یعنی پس باریطونی، قطنی، پیش فقری گروہ عموماً ماؤف نہیں ہوتے۔ جونہی سرطانی سلعہ مبیض کی سطح پر پہنچتا ہے یہ عضو گھنے التصاقات کے ذریعہ سے قرب و جوار کے احشاء اور بالخصوص امعاء سے چپک جاتا ہے، اور یہ ایک ایسا امر ہے کہ اس کی وجہ سے بالیدہ کو دور کرتے وقت معاء براری (enterectomy) کے عملیہ کی ضرورت اکثر محسوس ہوتی ہے۔ مبیض کا سرطان خواہ یہ کسی قسم کا ہو بالعموم دو جانبی ہوتا ہے۔ اور یہ صرف اولی سرطان پر ہی صادق نہیں آتا بلکہ ثانوی بالیدوں پر بھی صادق آتا ہے۔

مبیض کے سادہ مصلی دویرے

جو سر حلمی نو ساختیں مبیض کی طبعی وظیفی بافتوں سے پیدا ہوتی ہیں اور نموی آثار سے پیدا نہیں ہوتیں، ان میں سے عام ترین شائد سادہ مصلی دویرہ ہے (دیکھو شکل ۴۵۲)۔ بعض ارباب سند اس دویرہ کو جو اس نام سے بیان کیا گیا ہے "استسقائے جراب" کی

ایک نہایت ترقی یافتہ حالت خیال کرتے ہیں اور اسی لئے اس کا ذکر مبیض کے التہابی تغیرات یا
گرانی جراب کی مرضی کیفیتوں کے تحت کرتے ہیں (دیکھو صفحات 662 تا 664)۔ ڈبلیو۔ شا،
نے حال ہی میں اس امر کی طرف توجہ دلائی ہے کہ طبعی مبیض کے قشرہ کی بیرونی تہوں میں خرد بینی
دویری فضاؤں کا اکثر مظاہرہ کیا جاسکتا ہے جن کا استر ستونی یا مکعبی سر حلمہ کا ہوتا ہے۔ یہ دویرے 696
(دیکھو شکل ۴۵۳) اس عضو کے سطحی سر حلمہ کی زیر بالیدوں سے پیدا ہوتے ہیں، اور ہم بھی

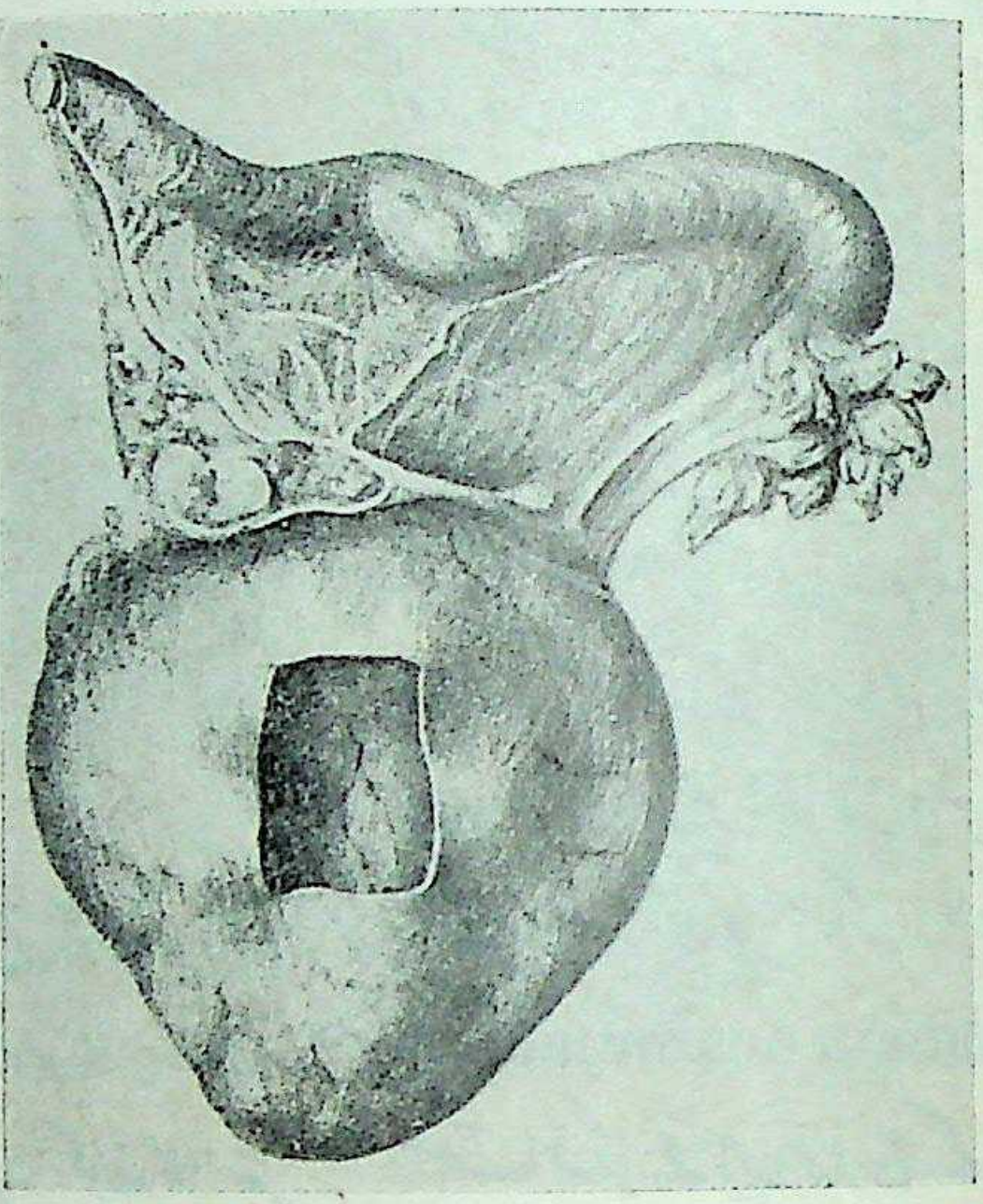

شکل ۴۵۲۔ مبیض کا سادہ مصلی دویرہ (Simple Serous Cyst)۔

اس خیال میں اس سے اتفاق رائے رکھتے ہیں کہ سادہ مصلی دویرہ کی ابتدا ایسے ہی انغمادات میں ہوتی ہے۔

یہ دویرے شاذ و نادر ہی اتنے بڑے ہوتے ہیں کہ علامات پیدا کر سکیں، اور شاذ حالتوں ہی میں ان کی جسامت سنگترے کے برابر ہوتی ہے۔ یہ بالعموم یک خانہ دار ہوتے ہیں، گو بعض اوقات ایک یا دو فواصل موجود ہوتے ہیں۔ ان کی دیواریں پتلی ہوتی ہیں اور ان میں

صاف البیومنی سیال پایا جاتا ہے جس کی کثافت اضافی کم ہوتی ہے۔ یہ آہستہ آہستہ بڑھتے ہیں اور بعض اوقات نشق بھی ہو جاتے ہیں، مگر ان کے مشمولات باریطون میں خراش پیدا نہیں کرتے۔ ایسی سریری شہادت موجود ہے جو اس امر پر دلالت کرتی ہے کہ مشمولات بغیر انشقاق کے بھی جذب ہو جاتے ہیں اور دویرہ غائب ہو جاتا ہے۔ یہ سیال سرحلمی استر کا افراز ہوتا ہے۔ جوں جوں دویرہ بڑا ہوتا جاتا ہے خلیات چپٹے ہوتے جاتے ہیں، اور بعض اصابات میں ان میں تکاثر کی طرف رجحان پایا جاتا ہے۔

بعض اوقات چھوٹی چھوٹی ثؤلولی بالیدیں دویرہ کی اندرونی سطح پر پائی جاتی ہیں جو بصورت دیگر ہموار ہوتی ہے۔ یہ اتصالی بافت پر مشتمل ہوتی ہیں جو چپٹے خلیات کی ایک ہی تہ سے پوشیدہ ہوتی ہے، اور ان کا مقابلہ حلیمی سلعات سے نہیں کیا جا سکتا ہے جو سرحلمی بیش تکون سے پیدا ہوتے ہیں۔ بعض مصنف اس قسم کی بے ساقچہ ثؤلولی بالیدوں کو دویرہ کی بحث اسباب میں کسی التہابی سبب کی شہادت تصور کرتے ہیں اور ان کا "نوکدار فلطاحی سلعات" ("condylomata acuminata") سے مقابلہ کرتے ہیں جو فرج کے التہابی ضررات کو متلازم ہیں (دیکھو صفحہ 289)۔

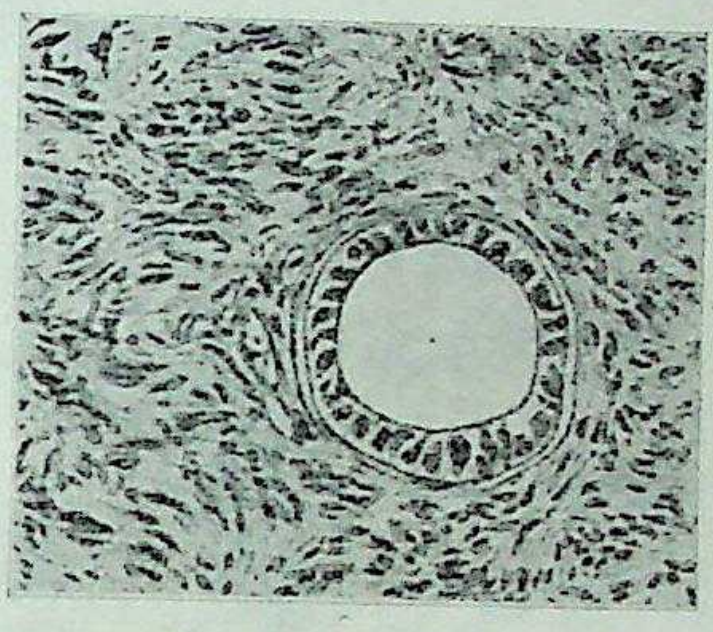

شکل ۴۵۳۔ بالغ مبیض کی تراش جو ایک سادہ مصلی دویرہ کے نمو کے ابتدائی درجہ کو ظاہر کرتی ہے۔ کہفہ کا استر مکعبی خلیات کی ایک تہ سے بنا ہوا ہے۔

مبیض کے ذراتیتی خلوی سلعات 697

(GRANULOSA-CELL TUMOURS OF THE OVARY)

مبیض کی یہ نوساختیں جو گرانی جراب کی "غشائے ذراتی" کے خلیات سے پیدا ہوتی ہیں اور "ذراتیتی خلوی سلعات" ("granulosa-cell tumours") یا "جرابی سلعات"

("folliculomata") کے مختلف ناموں سے موسوم ہیں۔ نسبتہً نادرالوقوع بالبدیہی ہیں، لیکن چونکہ یہ امراضیاتی نقطۂ نظر سے دلچسپ ہیں اس لئے سنینِ حال میں ان کی طرف معتدبہ توجہ کی جاچکی ہے۔ فان کاہلڈین (von Kahlden) نے ۱۸۹۵ء میں اس قسم کے پہلے سلعہ کا ذکر کیا تھا، اور اس وقت سے لیکر اب تک مختلف مشاہدین نے ایک سو مثالوں کا اندراج

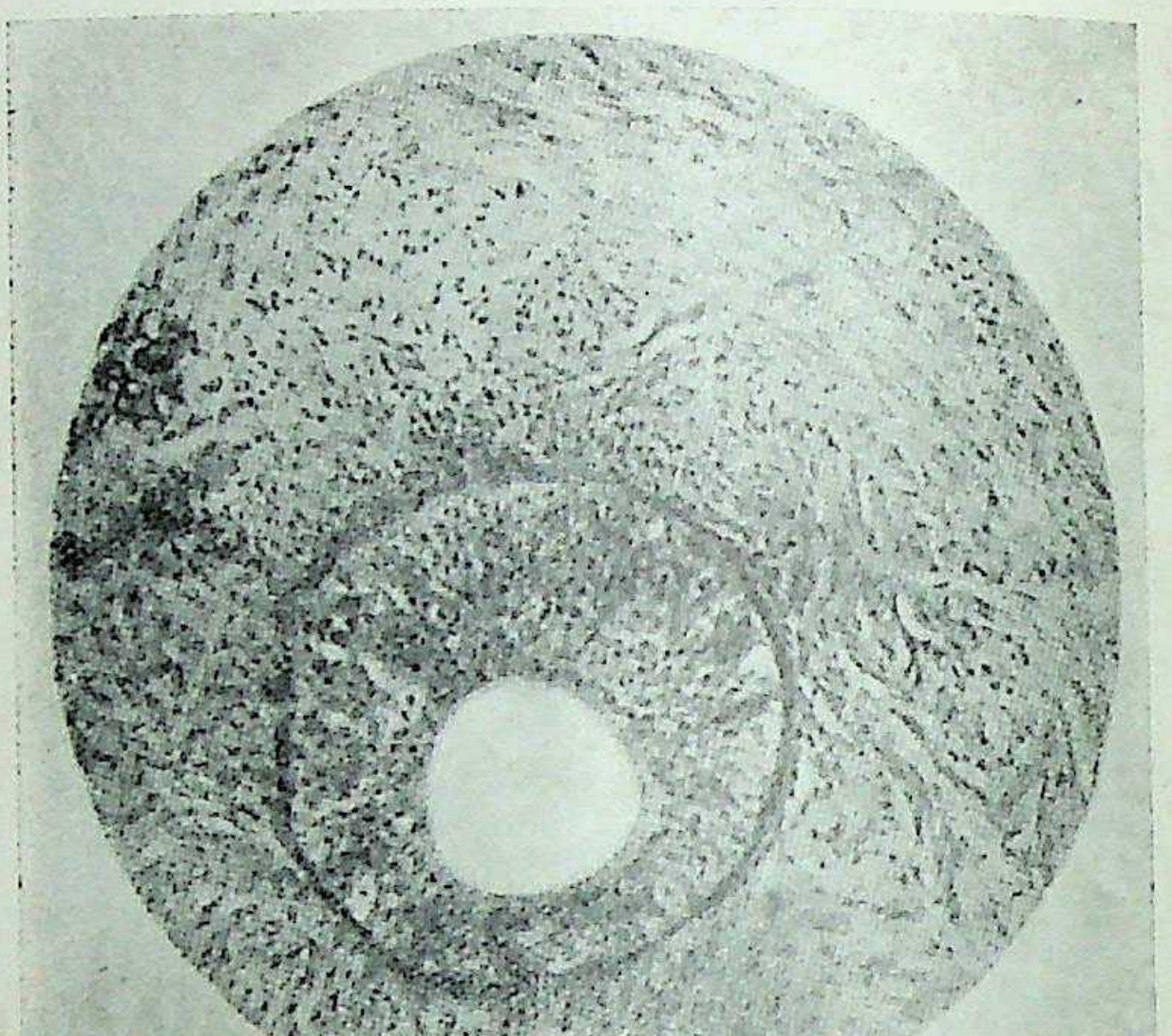

شکل ۴۹۴۔ مبیض کا ذراتیتی خلوی سلعہ (Granulosa-cell Tumour)۔ یہ ابتدائی درجہ ہے جس میں گرافی جراب کی غشائے ذراتی کی تہ کے خلیات کا امراضیاتی تکاثر ظاہر ہے۔

کیا ہے۔ جرابی سلعات (فولیکیولومیٹا) سلیم بھی ہوتے ہیں اور خبیث بھی، اور بظاہر یہ اغلب ہے کہ دوسری سرحلمی نوساختیں جن کی خلوی ترتیب غیرتمثیلی ہوتی ہے، اور جو "اسطوانہ نما سرطانی سلعہ" ("carcinoma cylindratosum")، "جرابی سرطانی سلعہ" ("carcinoma folliculoides") اور "جرابی مبیضی سلعہ" ("oöphoroma folliculara") کے مختلف

ناموں سے موسوم ہیں، اور نیز مبیض کے "درحلمی" سلعہ اور "گردحلمی" سلعہ کی بعض مثالیں اسی جماعت میں شامل ہوں۔ اس ملک (انگلستان) میں فودرگل (Fothergill) ڈوگل (Dougal) اور فہمی (Fahmy) نے، اور بالکل حال ہی میں لیپر (Lepper)، بیکر (Baker)، اور واکس (Vaux) نے ایسے اصابات کا ذکر کیا ہے اور انھوں نے اُن مبیضی سلعات میں سے جو الزبتھ گیرٹ اینڈرسن ہاسپٹل میں انیس سال کے عرصہ میں دور کیے گئے ہیں سات مثالوں کا 698

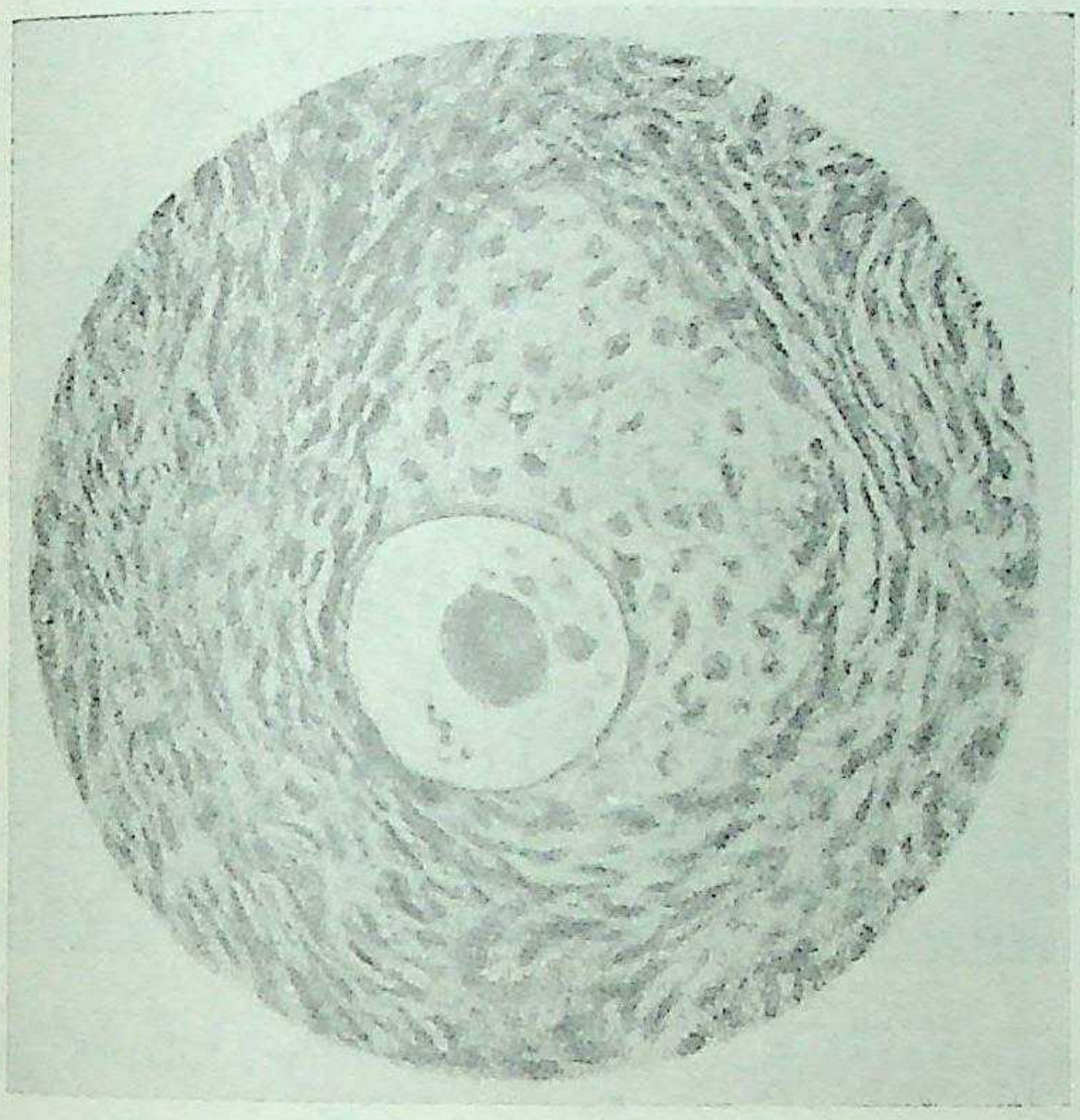

شکل ۴۵۵ ۔ مبیض کا ذراتیتی خلوی سلعہ (Granulosa-cell Tumour) یا جرابی سلعہ (Folliculoma) جس میں گرافی جراب سے مشتق سرحلمہ نما خلیات کی توسیع مبیضی ہیکل کے اندر تک دکھائی دیتی ہے، اور جو خبیث حملہ کی ابتدائی حالت کو ظاہر کرتا ہے۔

اندراج کیا ہے۔

ذراتیتی خلوی سلعہ کا لازمی ممیز خاصہ یہ ہے کہ اس میں سرحلمہ نما خلیات کے ٹھوس تودے

موجود ہوتے ہیں جو بلحاظ شکلیات ان خلیات کے مشابہ ہوتے ہیں جن پر طبعی جراب کی غشائے ذرانی کا استر مشتمل ہوتا ہے (دیکھو شکل ۴۵۴)۔ اس قسم کے گول یا کثیر الاضلاع خلیات کے اجتماعات گاہے گاہے طبعی بیضوں میں دیکھنے میں آتے ہیں، اور ان کے متعلق یہ خیال کیا جاتا ہے کہ یہ ذرائیتی خلوی "باقیات" ("rests") ہیں جو اصلی جرابات کے بننے سے بچ جاتے ہیں۔ (اے۔ میئر A. Myer:)۔ بعض اصابات میں غشائے ذرانی کے خلیات کی توسیع کا مظاہرہ معمولی حدود کے

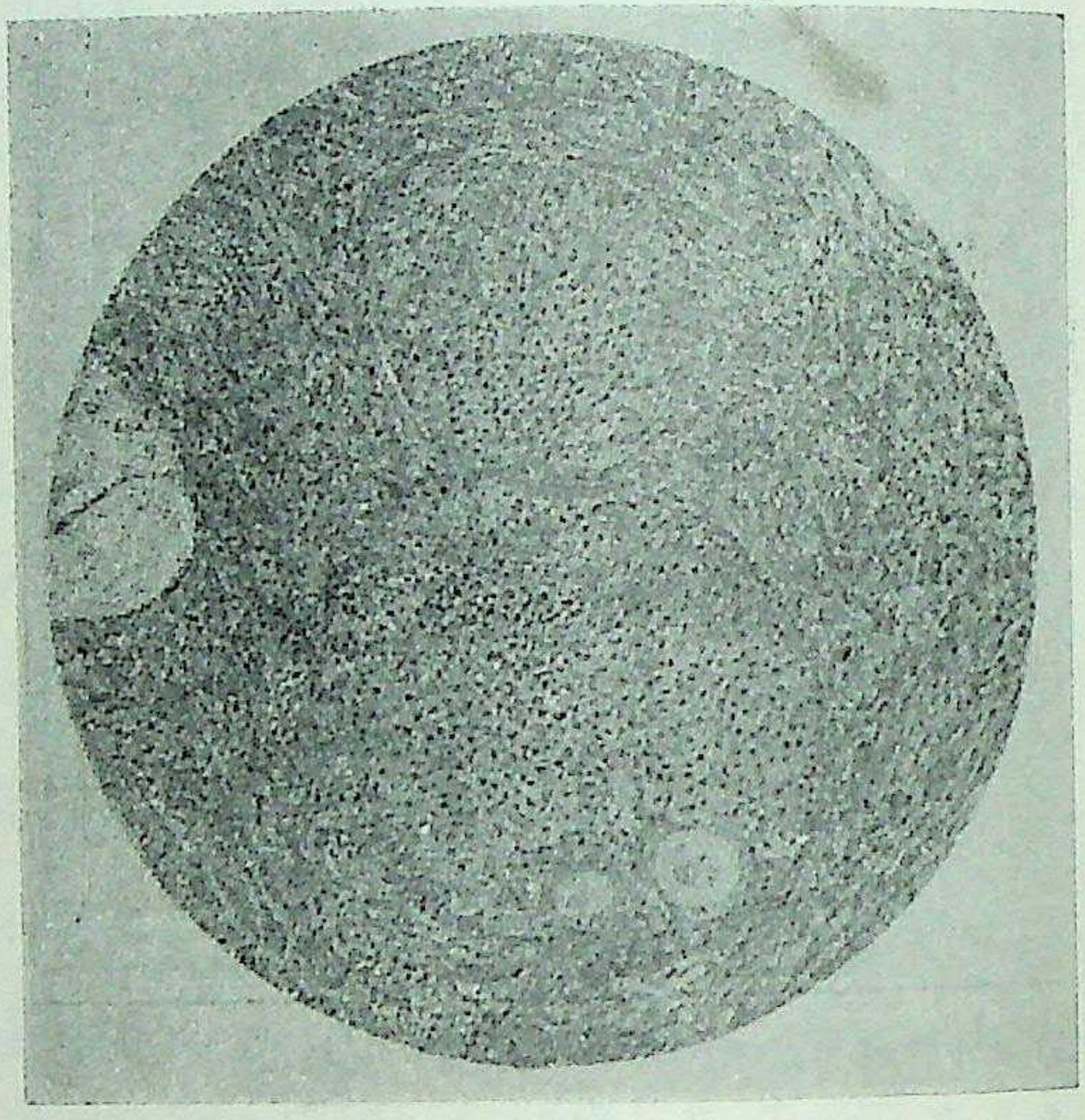

شکل ۴۵۶۔ بیض کا ذرائیتی خلوی سلعہ (Granulosa-cell Tumour) جسمیں غشائے ذرانی سے مشتق سرحلمہ نما خلیات کے دو جزیرک دکھائی دیتے ہیں۔ بڑے جزیرک میں دو "بیضک نما" رقبے موجود ہیں۔

آگے بھی کہا جا چکا ہے، اور بلیئر بیل اور ڈینو کی رائے میں اس قسم کا منظر "خبیث حملہ کی ابتدائی حالت کو تقریباً یقینی طور پر ظاہر کرتا ہے"۔ یہ منظر شکل ۴۵۵ میں بخوبی دکھائی دیتا ہے جو ایک عکسی تصویر سے لی گئی ہے جس کے لئے مصنفین مانچسٹر کے پروفیسر ڈوگل کے ممنون ہیں۔ جرابی سلعہ یا

خلیات کی ترتیب تین قسموں میں سے ایک قسم کی ہو سکتی ہے۔ "جرابی" ("follicular") قسم کا یہ خاصہ ہے کہ اس میں سر حلمہ نما خلیات کے جزیرے موجود ہوتے ہیں، اور انفرادی گروہوں کی جسامت پختہ گرافی جراب کی جسامت سے لیکر اس سے تین یا چار گنا جسامت تک ہوتی ہے (دیکھو شکل ۴۵۶)۔ دوسری یا "اسطوانہ نما" ("cylindroid") قسم میں مکعبی یا ستونی خلیات اتصالی بافت کے ہیکل میں ڈوروں یا ستونوں کی شکل میں مرتب ہوتے ہیں۔ جرابی قسم میں ایسی

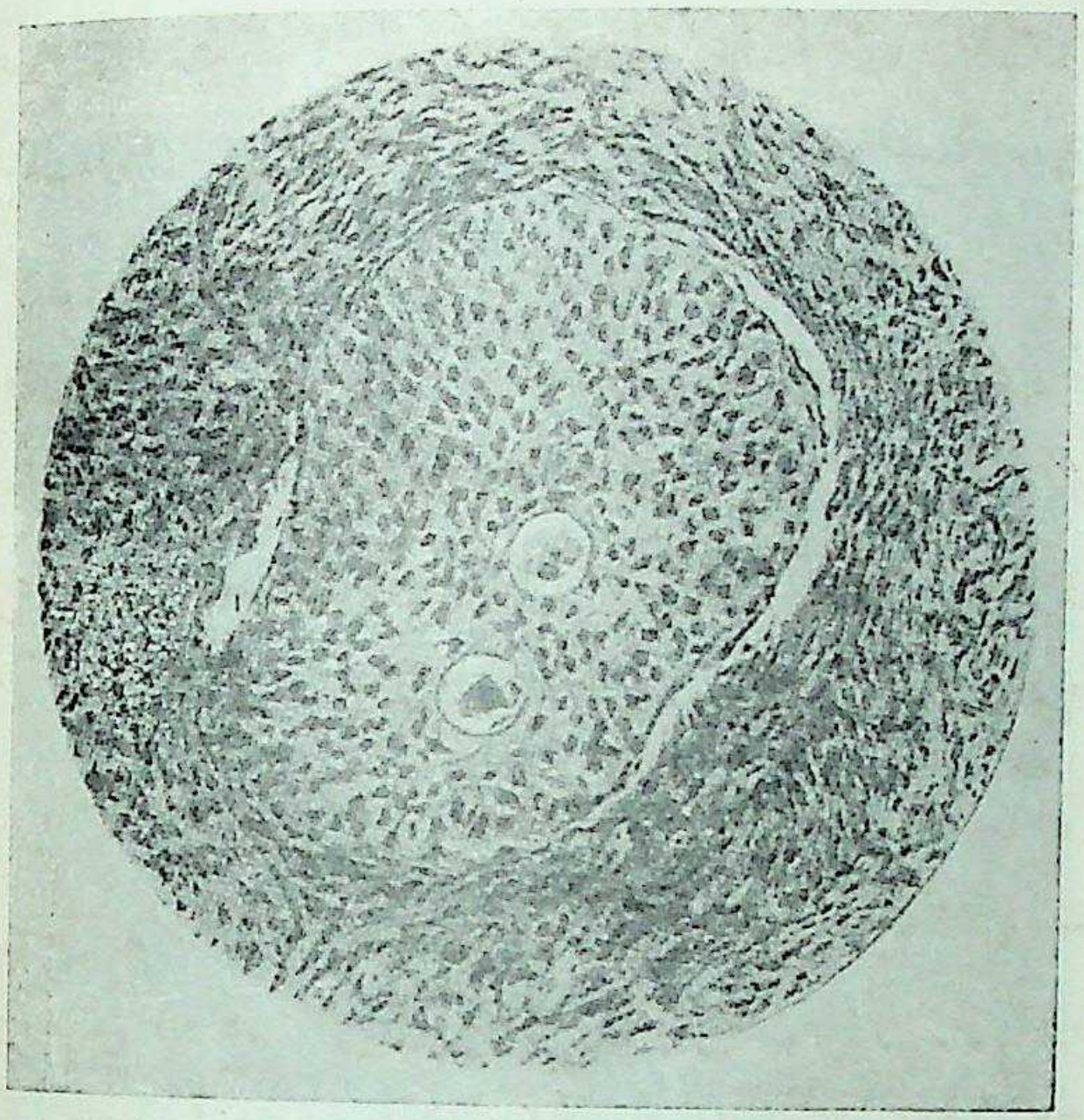

شکل ۴۵۷۔ ذراتیتی خلوی سلعہ (Granulosa-cell Tumour) کی تراش اعلیٰ تکبیر سے۔ یہ تراش سر حلمہ نما خلیات کے ایک جزیرہ کو ظاہر کرتی ہے (جرابی قسم)، جس میں دو "بیضک نما" ساختیں ہیں جو یا تو حقیقی بیضے ہیں یا یہ سلعہ کے خلیات کے افراز کا نتیجہ ہیں۔ "بیضک نما" اجسام کے تعلق میں خلیات کی نصف قطری ترتیب قابلِ غور ہے۔

فضائیں موجود ہوتی ہیں جو نصف قطروں کی شکل میں مرتب مکعبی خلیات سے محصور ہوتی ہیں۔ تیسری یا "پچی کاری کی" ("mosaic") قسم میں لیپر، بیکر اور واکس کے مطابق خلیات کی

ترتیب بہت کم واقع ہوتی ہے، لیکن سابقہ دونوں قسموں کی طرح جرابی یا اسطوانہ نما ساختیں سلعہ کے کسی نہ کسی حصہ میں ہمیشہ موجود ہوتی ہیں جس سے شناخت ممکن ہوتی ہے۔

بعض ذراتیتی خلوی نوساختوں میں ”بیضک نما رقبہ جات“ کے موجود ہونے کا ذکر کیا گیا ہے (دیکھو شکل ۴۵۶ اور ۴۵۷)۔ ان ساختوں کی صحیح صحیح اصل اور ماہیت ابھی تک ثابت نہیں کی جا سکی۔ بعض مصنفین (فان کاہلڈن : von Kahlden اور رابنسن) ان کو بیضے تصور کرتے ہیں، اور بعض (فوڈرگل، آرمیئر، بلیئربیل) اس خیال کی طرف مائل ہیں کہ متکاثر ذراتیتی خلیات کے اندر کے یہ صاف رقبہ جات خلیات کے رشحہ یا افراز کا نتیجہ ہیں۔ رابنسن اور دوسرے محققین نے یہ ایک دلچسپ امر ثابت کیا ہے کہ ذراتیتی سلعہ کے خلیات فعلیاتی طور پر فعال ہوتے ہیں اور ان سے صنفی ہارمون بڑی مقدار میں پیدا ہوتا ہے۔ اس سے غالباً اس غیر طبعی دروں رحمی بیش تکون اور نزف کی توجیہ ہوتی ہے جو ان صورتوں میں سریری خصائص کے طور پر دیکھنے میں آتے ہیں جبکہ یہ سلعات سن بلوغ سے پہلے یا انقطاع الطمث کے بعد عارض ہوں۔

جرابی سلعہ (folliculoma) کا جو منظر خالی آنکھ سے دکھائی دیتا ہے وہ ممیز نہیں ہوتا، اور اس کی صحیح ماہیت کی تشخیص صرف اس کے خردبینی خصائص ہی سے کی جا سکتی ہے۔ یہ ہموار یا ناہموار لختک دار سلعہ کی شکل کا ہوتا ہے جس کی جسامت متوسط ہوتی ہے اور کیسہ لیفی اور ہموار ہوتا ہے۔ تراش کاٹنے پر بالید کہیں سے ٹھوس ہوتی ہے 700 اور کہیں سے دویری (دیکھو شکل ۴۵۸)، اور ٹھوس حصوں میں زرد اور نزفی رقبہ جات کی موجودگی بالید کی امکانی خبیث نوعیت پر دلالت کرتی ہے۔ ایس۔ بی ہرڈ (S. B. Herd) نے خبیث جرابی سلعہ کا ایک نمونہ الگ کیا تھا جو تمام کا تمام خون سے منتشر طور پر دررشیحتہ تھا۔ ذراتیتی خلوی سلعات (granulosa-cell tumours) نسبتہً سلیم ہوتے ہیں، اور اگر یہ خبیث بھی ہوں تو تشبیت زیادہ نہیں ہوتی۔ لیپر (Lepper)، بیکر (Baker) اور واکس (Vaux) نے جس سلسلہ کا اندراج کیا ہے اس میں سے چھ مریض عملیہ کے بعد چار سال سے لیکر پندرہ سال تک کے مختلف زمانوں تک زندہ اور تندرست رہے۔ شائع شدہ اندراجات سے یہ ظاہر ہوتا ہے کہ یہ نوساختیں عموماً یک جانبی ہوتی ہیں، اور یہ ایک ایسا سریری امر ہے جس سے تشخیص کے متعلق قیاس آرائی کی جا سکتی ہے قبل اس کے کہ سلعہ کی ماہیت کی خردبینی تحقیقات سے توثیق کی جائے۔

سریری خصائص۔ جرابی سلعات (folliculomata) ہر عمر میں پیدا ہو سکتے ہیں۔ کلیفٹن نے ۸۰ اصابات کا جو تجزیہ حال ہی میں کیا ہے اس سے یہ ظاہر ہے کہ ۷ اصابات میں یہ سن بلوغ پر یا اس سے قبل، ۳۹ (۴۸،۷ فیصدی) میں فعال صنفی زندگی میں اور ۳۴ (۴۲،۵ فیصدی) میں انقطاع الطمث کے بعد پیدا ہوئے۔ شکل ۴۵۸ میں جو سلعہ دکھایا گیا ہے اسے ایڈنبرا کے چیمرس فہیمی (Chalmers Fahmy) نے

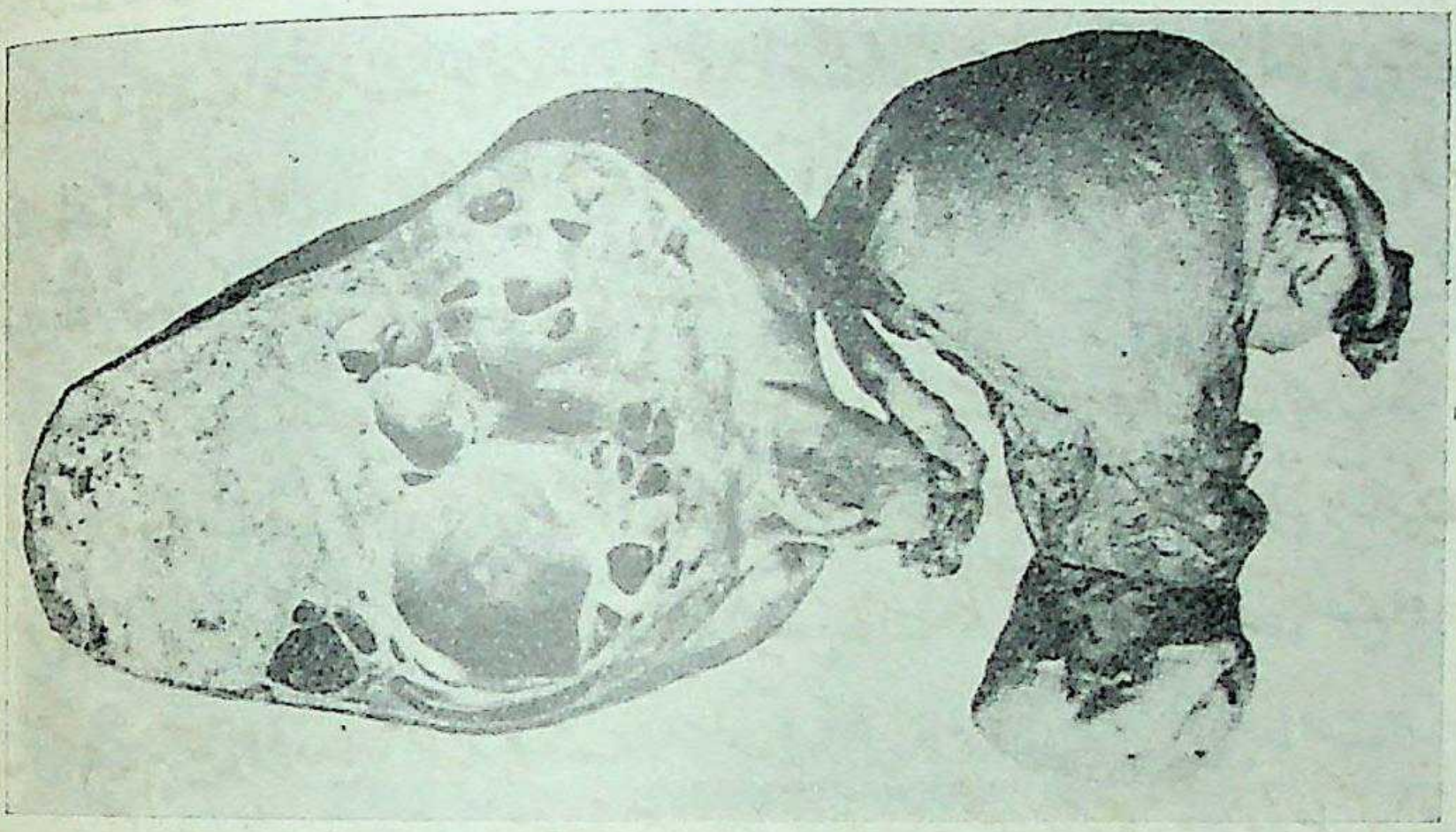

شکل ۴۵۸۔ دائیں مبیض کا ذراتینی خلوی سلعہ (Granulosa-cell Tumour)۔ نوساخت کی تراش کا منظر خالی آنکھ سے۔ اس نوساخت کی پیمائش ۷ × ۴½ انچ ہے، اور اس کی سطح ہموار ہے، اور یہ ۴۵ سال کی ایک ثلاثی الولادت مریضہ سے الگ کی گئی تھی۔ رحم ذرا سا کلانی یافتہ ہے، اور دروں رحمہ بیش پروردہ تھا مگر سعدانی نہیں تھا۔ بایاں مبیض تندرست ہے (بہ چیمرس فہیمی: Chalmers Fahmy)۔

۴۵ سال کی ایک ثلاثی الولادت مریضہ سے الگ کیا تھا جس میں ۴۷ سال کی عمر پر انقطاع الطمث واقع ہو گیا تھا۔

ان سلعات کا ممیز سریری خاصہ بے طمثیت کا ایک زمانہ ہے جو بعض اوقات کئی سال تک

جاری رہتا ہے اور جس کے بعد بے قاعدہ نزفِ رحم شروع ہو جاتا ہے۔ نوعمر مریضوں میں مبیض کے ٹھوس سلعہ کے ساتھ بے طمثیت کا پایا جانا ایک ایسا امر ہے جو کسی قدر تشخیصی اہمیت رکھتا ہے، کیونکہ فعل حیض پر مبیض کی نوساختوں کا عموماً کوئی اثر نہیں ہوتا۔ کئی سال کی فعلیاتی بے طمثیت کے بعد، بعد انقطاع الطمثی نزف کا وقوع رحم کے خبیث مرض کے امکان کو ظاہر کرتا ہے۔

اگرچہ نزف بے قاعدہ اور عموماً قلیل المقدار ہوتا ہے لیکن بعض اوقات یہ شدید بھی ہوتا ہے۔
جس اصابہ کا ذکر فیہمی نے کیا ہے (دیکھو شکل ۴۵۸) اس میں چند مہینوں سے ایک شکمی سلعہ
موجود تھا اور بے قاعدہ خبیث سا نزف صرف چند ہفتہ سے تھا۔ لیپر، بیکر اور واکس کے
اصابات میں سے تین میں نزفِ رحم ہی وہ جزوی یا کلوی علامت تھا جس کی وجہ سے مریضہ 701
پہلے پہل مشاہدہ میں آئی۔ جب کبھی نزف موجود ہوتا ہے تو اس کے ساتھ رحم کے دروں رحمہ
کی بیش تکوینی یا سعدانی حالت موجود ہوتی ہے۔

درد اس وقت تک نہیں پایا جاتا جب تک کہ نوساخت کے تعلق میں کوئی پیچیدگی پیدا نہیں ہو جاتی، مثلاً ساقچہ کا تلوی جو ایک ایسا حادثہ ہے جو سلعہ کی نسبتہً تدریجی بالیدگی اور انضمامات کی عدمِ موجودگی سے ممکن ہو جاتا ہے۔ استسقا کبھی موجود ہوتا ہے اور کبھی نہیں، لیکن یہ کبھی معتدبہ نہیں ہوتا۔

اگرچہ بیضی جرابی سلعات سلیم بھی ہوتے ہیں اور خبیث بھی، مگر موخر الذکر میں خبثیت زیادہ نہیں ہوتی، اور یہ امر ان کے نسبتہً غیر مکمل جراحی اخراج کے بعد عودت کرنے سے ظاہر ہوتا ہے۔ لیپر، بیکر اور واکس کے اصابات میں سے ۵ میں صرف ماؤف مبیض کو خارج کیا گیا تھا اور مریض عملیہ کے بعد پانچ سال سے لیکر پندرہ سال تک کے مختلف زمانوں تک زندہ رہے۔ سروحات نادر الوقوع ہیں۔ سٹیٹلے ڈوڈ کی ایک مریضہ میں جس کا بیان بلیئر بیل[1] نے درج کیا ہے ترب میں ایک سروح (metastasis) موجود تھا، اور اس مصنف نے اپنے اور دو مریضوں کا حوالہ دیا ہے جن میں سے ایک میں عمومی باریطونی انتشار پایا گیا تھا اور دوسرے میں تمام رحم میں ذنبی سروحات موجود تھے۔

تشخیص۔ مبیض کے ذراتینی خلوی سلعہ کی شناخت کا انحصار عمومی اس کی

---

[1] Amer. J. Cancer ,Vol. xvi., 1 & 3 1932.

نسیجیاتی ساخت پر ہوتا ہے۔ اگرچہ اس کی ماہیت کا خیال سرسری روئداد سے اور ایسی بالید کے منظر کو خالی آنکھ سے دیکھنے سے پیدا ہو سکتا ہے جو کسی حد تک ٹھوس اور کسی حد تک دوری ہو اور انضمامات سے مبرا ہو لیکن موثق شہادت خردبینی تحقیقات ہی سے مل سکتی ہے۔ بعض مثالوں میں جرابی سلعہ کو بیض کے ثانوی سرطانی سلعہ سے خردبینا سے تمیز کر کے تشخیص کرنے

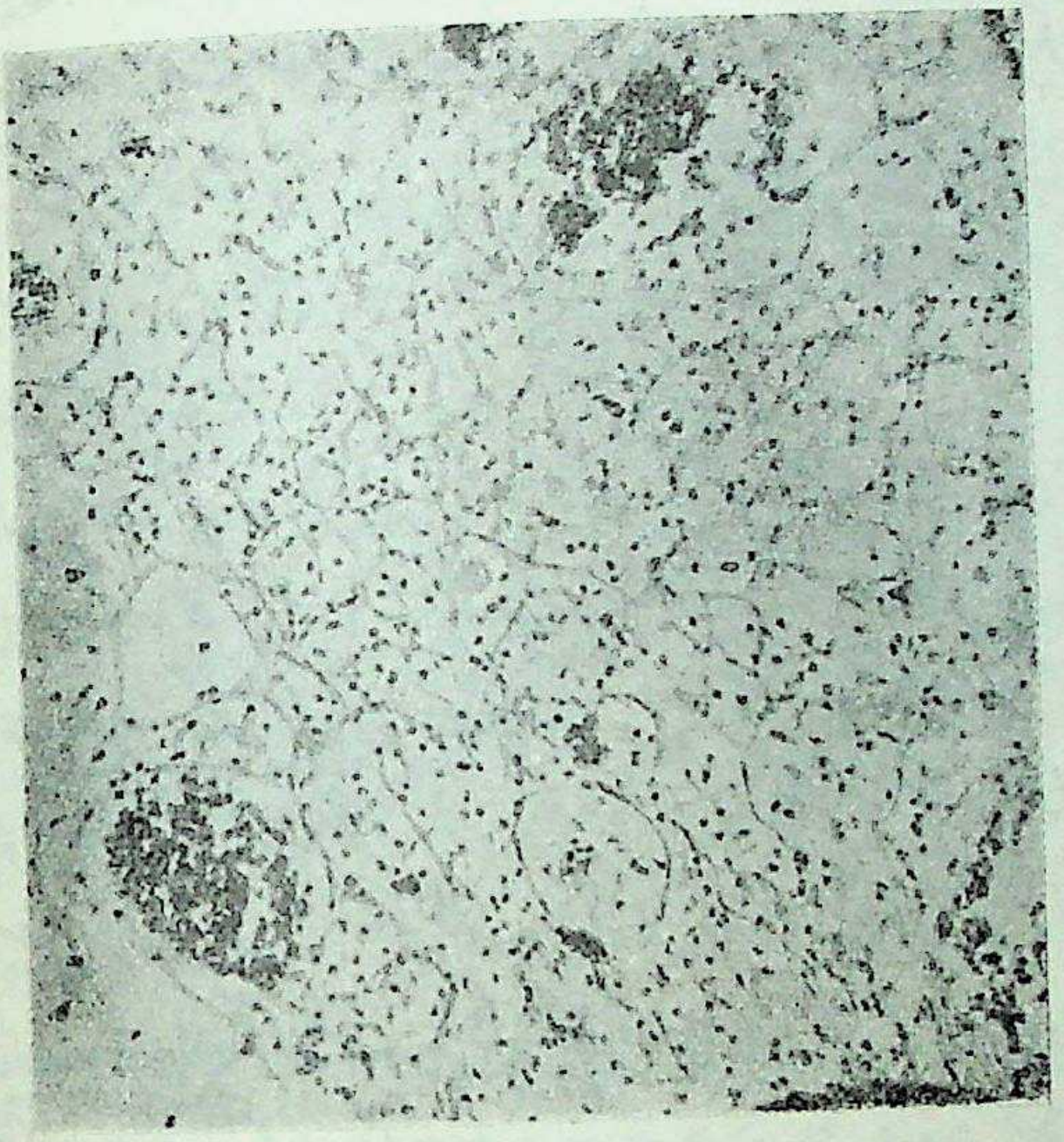

شکل ۴۵۹- ایک چھوٹے سے بیضی سلعہ کی تراش (۱۳۵ X)، جو ایسے خلیات سے مرکب ہے جو لیوٹینی بافت کی طرح دکھائی دیتے ہیں۔ یہ نوساخت ابتداءً بیض کا برکلوی سلعہ (hypernephroma) تصور کی گئی تھی، لیکن پروفیسر ٹرن بل (Turnbull) کا یہ خیال ہے کہ اس کی اصل لیوٹینی خلیات سے ہے (میکنٹائر :MdIntyre)۔

702 میں دقت پیدا ہو جاتی ہے۔ خلیات کی چھوٹائی اور ان کی نصف فطری ترتیب اور نواتات کے خفیف توشیہ سے ذراتینی سلعہ کی شناخت کرنے میں مدد ملتی ہے۔

مبیض کا لیوٹینی سلعہ

(LUTEINOMA OF THE OVARY)

مبیض میں ایسی خبیث نوساختوں کے واقع ہونے کا گاہے گاہے اندراج ہو چکا ہے جو ایسے سر حلمہ نما خلیات سے مرکب ہوتی ہیں جو جسم اصفر کے خلیات کے مشابہ ہوتے ہیں۔

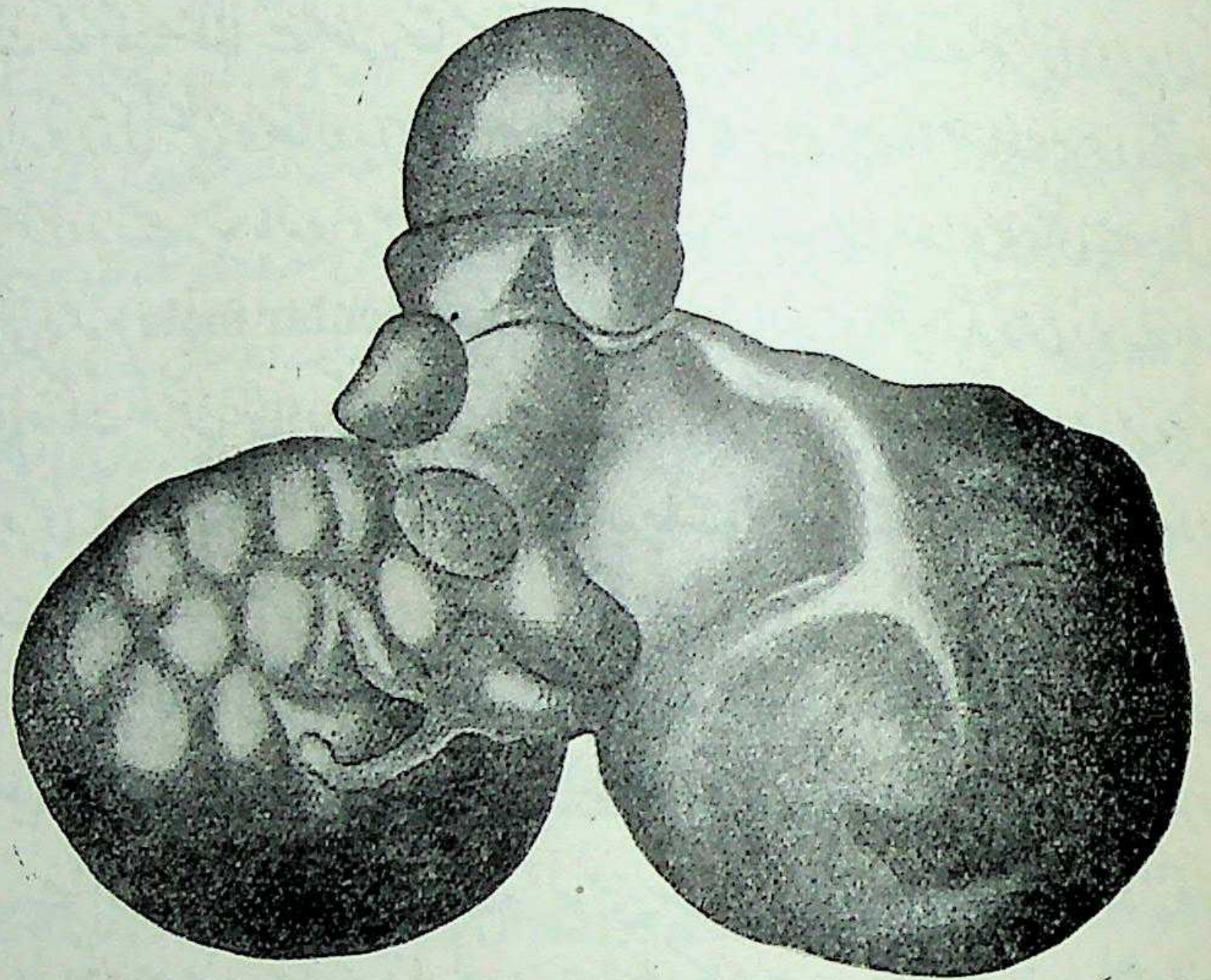

شکل ۴۶۰۔ مبیض کا خبیث سلعہ جو ایسے خلیات سے مرکب ہے جو جسم اصفر کے خلیات کے مشابہ ہیں (گروس ڈیو Grousdew: کا نمونہ)۔ (ایڈن اور لاکیئر کی سسٹم آف گائنیکولوجی سے)۔

ان خلیات کے جن پر اس قسم کا سلعہ مشتمل ہوتا ہے، لیوٹین نما خاصہ کے باوجود ان کی اصل کے متعلق شبہات ظاہر کئے گئے ہیں۔ جسم اصفر نسبتہً ایک سریع الزوال ساخت ہے اور علاوہ حمل کے

یہ مشتبہ معلوم ہوتا ہے کہ اس کے خلیات میں اتنی طویل المدت وظیفی فعالیت موجود ہوتی ہو کہ ان میں نو ساختی رجحانات پیدا ہو جائیں۔

راکیٹنسکی (Rokitansky)، ووئٹ (Voigt)، شیلر (Schaller) اور فورنجر (Pforinger)، گروس ڈیو (Grousdev)، اور سیویج (Sawage) نے اور بالکل حال ہی میں میکنٹائر (Macintyre) نے ایسی بیضی نو ساختوں کا اندراج کیا ہے جن میں ایسے خلیات موجود تھے جن کا منظر لیوٹین کی طرح کا تھا[1]۔ ووئٹ کے اصابہ میں دوران حمل میں ایک بڑا سا سلعہ پیدا ہو گیا تھا جس میں ایک مرکزی تنخری رقبہ موجود تھا جو لیوٹین نما خلیات کے ایک منطقہ سے محصور تھا۔ شیلر اور فورنجر کا سلعہ متعدد لیوٹینی دویروں کے ایک لحمک دار نودہ کی شکل کا تھا اور اس میں فعال طور پر متکاثر لیوٹین نما خلیات موجود تھے جو بیضی ہیکل پر حملہ آور تھے۔ یہ بالید ۳۲ سال کی عمر کی ایک عورت میں پیدا ہوئی تھی جسے حال ہی میں ایک کیسکی وحمہ (vesicular mole) سے نجات دلائی جا چکی تھی۔ گروس ڈیو کے اصابہ میں سلعہ کسی حد تک ٹھوس تھا اور کسی حد تک دویری (دیکھو شکل ۴۶۰)۔ ٹھوس رقبہ میں جو بڑے بڑے لیوٹینی خلیات پر مشتمل تھا انحطاط کے رقبہ جات موجود تھے جن کے مراکز میں دویری کہفہ جات تھے۔

ان سلعات کی صحیح صحیح تکوینِ انسجہ (histogenesis) ابھی تک مشتبہ ہے۔ 703 لیوٹینی خلیات کی ساخت اور ترتیب بہت سے اعتبارات سے فوق الکلوی غدہ کے قشرہ سے ملتی جلتی ہے، اور یہ ممکن ہے کہ بہ نام نہاد "لیوٹینی سلعات" ("Luteinomata") خاطی فوق الکلوی باقیات میں پیدا ہوتے ہوں اور تناسلی بر کلوی سلعات (genital hypernephromata) کے متماثل ہوں جو گاہے گاہے رباطات عریض کے تعلق میں پائے جاتے ہیں۔ گرد حلمی سلعہ (perithelioma) میں خلیات کی نصف قطری ترتیب کے پائے جانے سے بھی غلطی کے ارتکاب کا امکان ہوتا ہے، اگرچہ درحلمی قسم کا جو خلیہ اس میں پایا جاتا ہے وہ ان خلوی عناصر سے مختلف ہوتا ہے جو ان سلعات میں دیکھنے میں آتے ہیں جن کی اصل لیوٹینی وضع کیمیائی ہے۔

---

[1] Journ. Obstetrics and Gyn. Brit. Emp., vol. xxxviii, No.2, 1931.

سریری خصائص۔ اِن نام نہاد لیوٹینی سلعات کی اکثریت ۳۰ اور ۵۰ سال کے درمیان کی عمر کی عورتوں میں پائی گئی ہے۔ مگر ان میں سے چند انقطاع الطمث کے بعد کے زمانہ میں بھی دیکھے گئے ہیں۔ چنانچہ میکنٹائر کی مریضہ کی عمر ۵۰ سال تھی اور انقطاع الطمث دس سال پہلے واقع ہوا تھا۔ گروس ڈیو کی مریضہ کی عمر ۶۰ سال تھی۔ یہ سلعات یک جانبی بھی ہوتے ہیں اور دوجانبی بھی، اور ان کی جسامت میں معتدبہ اختلاف ہوتا ہے۔ یہ سطح پر لختک دار ہوتے ہیں اور تراش پر ٹھوس یا دوبری پائے جاتے ہیں۔ جب دوبرے موجود ہوتے ہیں تو ایسا معلوم ہوتا ہے کہ کہفہ جات خلیات کے ٹھوس تودوں میں انحطاطی تغیرات کے واقع ہونے سے پیدا ہوئے ہیں۔ سیویج نے بالید کی زرد رنگت کی طرف توجہ دلائی ہے جو اسے کاٹنے پر ظاہر ہوتی ہے اور اس منظر کا ذکر مبیض کے ذراتینی خلوی سلعات کے بیان میں بھی کیا جا چکا ہے (دیکھو صفحہ 700)۔ استحالہ بالعموم موجود ہوتا ہے اور اس قسم کے سلعات نہایت ہی خبیث ہوتے ہیں۔ سیویج کی مریضہ اولیٰ بالید کے دور کرنے کے بعد دو سال کے اندر مرض کے عود کر آنے سے فوت ہو گئی۔ میکنٹائر کے اندراج سے بھی یہ ظاہر ہوتا ہے کہ اس کی مریضہ بھی ہلاک ہو گئی۔

مبیض کا درحلمی سلعہ اور گرد درحلمی سلعہ

(ENDOTHELIOMA AND PERI-THELIOMA OF THE OVARY)

درحلمی سلعہ اور گرد درحلمی سلعہ۔ مبیض کے درحلمی اور گرد درحلمی سلعات نادر الوقوع ساختوں کے ایک چھوٹے سے گروہ پر مشتمل ہیں جس میں منکاثر خلیات کی اصل کا سراغ عروقِ لمف اور عروقِ خون کے درحلمی استر تک لگایا جا سکتا ہے۔ ان کی خباثت کے مدارج میں معتدبہ اختلاف پایا جاتا ہے، اور اگرچہ بعض درحلمی سلعات کو سٹیونس اور بلیئر بیل سلیم تصور کرتے ہیں لیکن اکثر اربابِ سند ان سلعات کو خبیث اور سلعاتِ لحمیہ کے متجانس خیال کرتے ہیں۔

نسیجاتی نقطۂ نظر سے درحلمی سلعہ یا مستدیر خلیہ دار سلعہ لحمیہ اور سرحلمی اصل کی بالید میں تمیز کرنا اکثر نہایت مشکل ہوتا ہے، اور اس امر میں کچھ شبہ نہیں کہ اس قسم کی

کئی ایک نوساختیں جواب "ذرا نیتی خلوی سلعات" کے نام سے بیان کی جاتی ہیں پہلے شناخت نہیں کی جاتی تھیں اور ان کا غلط بیان دیا جاتا تھا۔ درحلمی سلعہ کی نوعیت کا تصفیہ صرف اس طرح کیا جا سکتا ہے کہ طبعی درحلمی خلیات کے سلعہ کے خلیات میں تبدیل ہونے کا مظاہرہ کیا جائے (دیکھو شکل ۴۶۱ اور ۴۶۲)۔ خردبین سے امتحان کرنے پر درحلمی سلعات کبھی

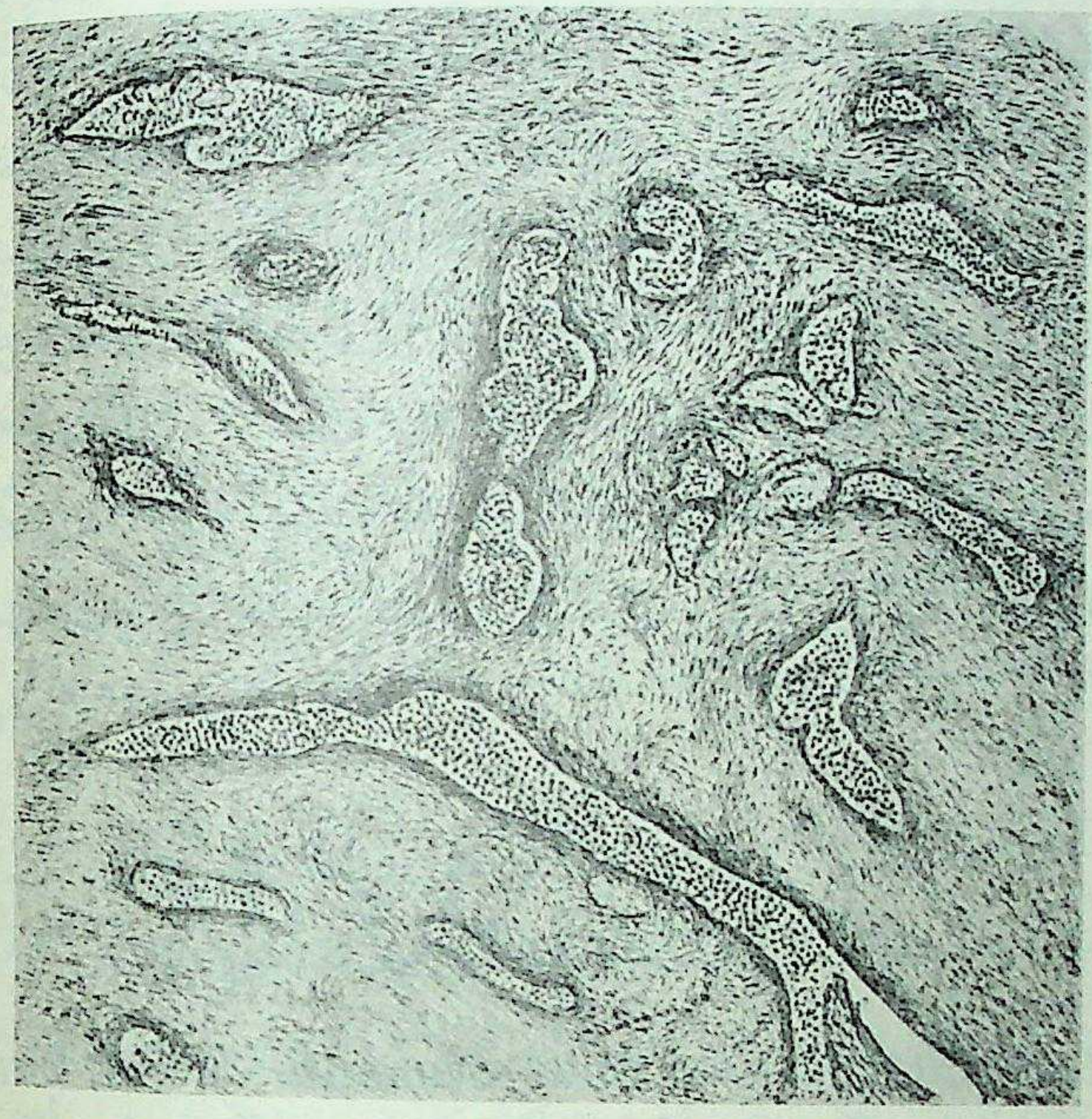

شکل ۴۶۱ - مبیض کا درحلمی سلعہ (Endothelioma) (X ۸۰)- خلیات لمفی گذرگاہوں کے درحلمی استر سے پیدا ہوئے ہیں اور کہیں کہیں درونہ ان سے تقریباً مسدود ہو گیا ہے۔ کثیف لیفی بافت سے مرکب ہیکل بافراط موجود ہے۔

گرہ نما یا چپٹے خلیات سے مرکب پائے جاتے ہیں اور ان خلیات کا سراغ عروق خون یا عروق لمف کے درحلمی استر تک لگایا جا سکتا ہے۔ گاہے گاہے بڑے بڑے کثیر النوایا "عفریتی خلیات

موجود ہوتے ہیں۔ غلوی ستون اردگرد کے بیضی ہیکل میں انبیبی تودوں کی شکل میں چلے جاتے ہیں جن کا منظر خردبینی تراشوں میں واضح طور پر جو فیزی ہوتا ہے (دیکھو شکل ۴۶۱)۔ زیادہ پرانی بالیدوں میں جن میں وسیع غلوی تکاثر واقع ہو چکا ہو جو فیزی منظر غائب ہو جاتا ہے اور اس کی جگہ مستدیر خلیہ دار سلعہ لحمیہ کا منظر دکھائی دیتا ہے۔ جب دوبری فضائیں

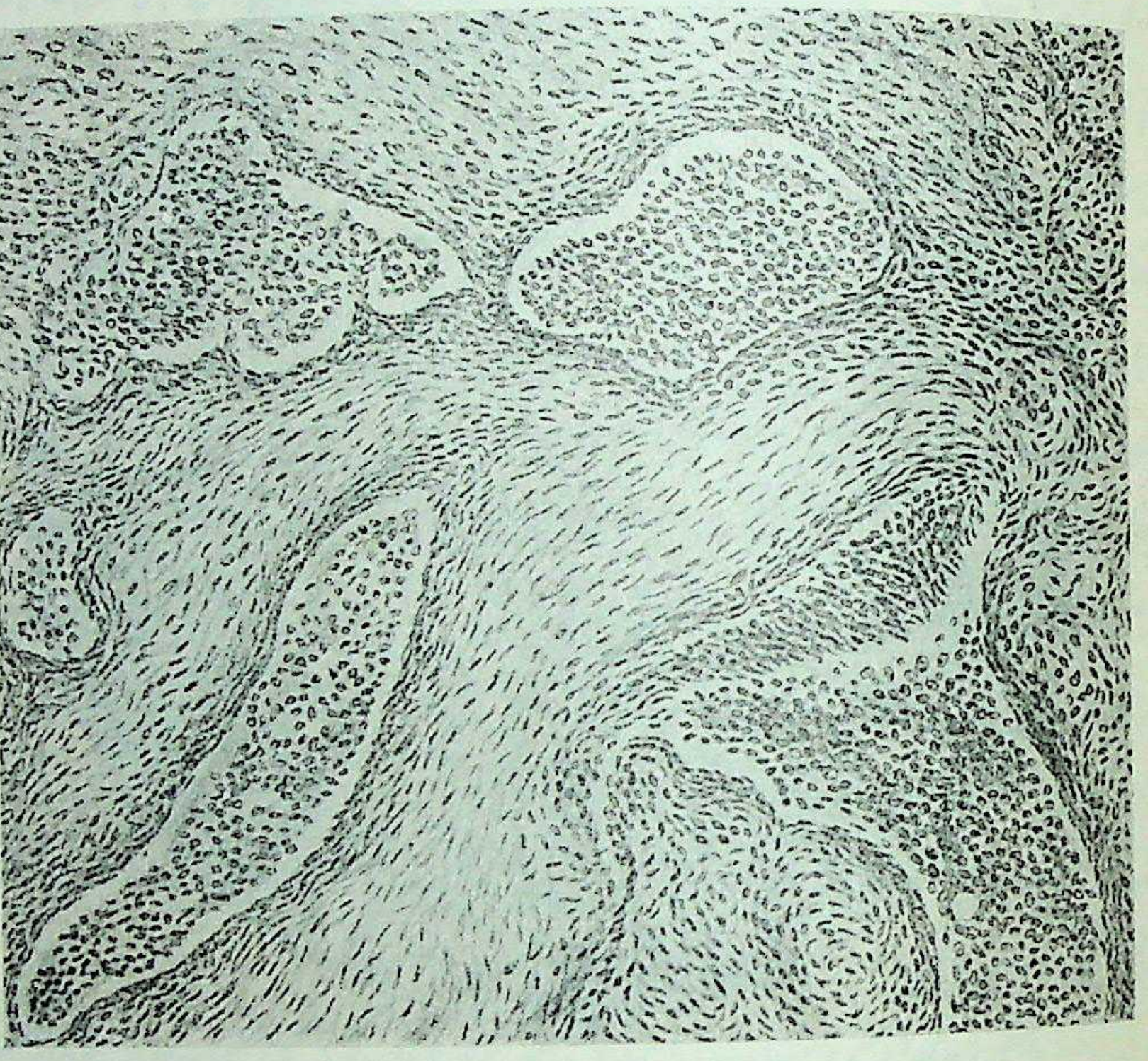

شکل ۴۶۲ ۔ بیض کا درحلمی سلعہ (Endothelioma) (X ۲۷۸)۔ یہ تراش جو اعلیٰ طاقت سے دکھائی گئی ہے اسی نوساخت سے لی گئی ہے جس سے اس سے پہلے کی شکل طیار کی گئی ہے۔ خلیات کے دروں عرقی تکاثر کو دیکھا جائے۔

موجود ہوتی ہیں تو کہفہ جات کا استر تمثیلی چپٹے درحلمہ سے بنا ہوتا ہے جو مختلف شکلوں کے خلیات سے جو بہت سی تہوں میں مرتب ہوتے ہیں مرکب ہوتا ہے۔ بادی النظر میں خلیات اور ان کے

نوذنات کثیر الاشکال ہوتے ہیں، اور کتلۃ الخلوی تودے (syncytial masses) اور حامد خلیات موجود ہوتے ہیں۔ مترقی بالیدوں میں ہیکل میں زجاجی اور مخاطی نما انحطاط پیدا ہو جاتا ہے۔ جب درحلمی سلعات دوری اور حلیمی ہوتے ہیں، جیسا کہ بعض اوقات دیکھنے میں آتا ہے، تو

705

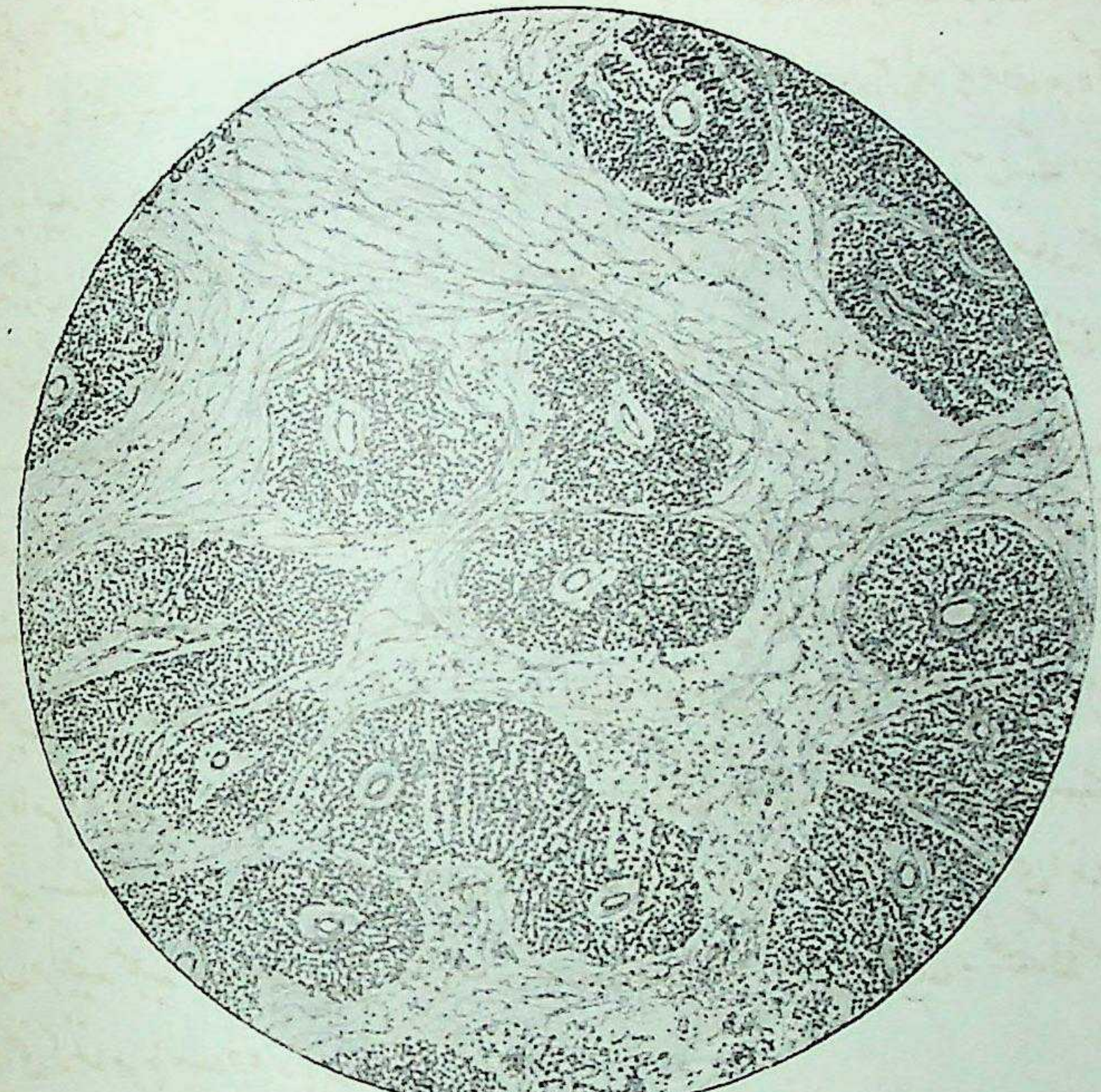

شکل ۴۶۳۔ بیض کا گرد درحلمی سلعہ (Peri-endothelioma) (۸۰×) یہ بالید چھوٹے چھوٹے گول خلیوں کے ٹھوس تودوں پر مشتمل ہے جو مرکزی عرق کو گھیرے ہوئے ہیں۔

ان بالیدوں کو اولی یا ثانوی غدی سرطانی سلعات سے تمیز کرنا مشکل ہوتا ہے۔

گرد درحلمی سلعات (Peri-endotheliomata) یا تو گرد عرقی عروق لف سے پیدا ہوتے ہیں، یا عروقِ خون کے ظہارہ (adventitia) سے بہت سی گذرگاہیں

بیک وقت ماؤف ہو جاتی ہیں (دیکھو شکل ۴۶۳)، اور ان میں سے ہر ایک چھوٹے چھوٹے کثیر السطوح اساس پسند خلیات سے محصور ہو جاتی ہے جو نہ صرف اس کے درونہ ہی میں مداخلت کرتے ہیں بلکہ اردگرد کی انصالی بافت پر بھی حملہ آور ہوتے ہیں درحلمہ نما خلیات کے اجتماعات اسی خاص عرق کے درونہ کو گھیرے ہوتے ہیں جس سے یہ پیدا ہوتے ہیں، اور نصف قطروں کی شکل میں پھیل کر یہ ہم پہلو بافتوں پر مختلف فاصلہ تک حملہ کرتے ہیں۔ یعنی بافت کے بڑے بڑے ڈوبے ہر دو ظلوی رقبہ جات کے درمیان حائل ہوتے ہیں (دیکھو شکل ۴۶۳) اور اس امر کا مظاہرہ کیا جا سکتا ہے کہ بالید عدید ماسکات سے پیدا ہوتی ہے۔ بیض کا گرد حلمی سلعہ اس کے درحلمی سلعہ کی نسبت قلیل الوقوع ہے، لیکن یہ دونوں سلعات یقیناً نادر الوقوع ہیں۔ بیضی سلعہ لحمیہ کے مقابلہ میں گرد درحلمی سلعہ کے وقوع کی نسبت گڈال نے ۱ : ۸ بیان کی ہے، اور یہ تناسب جسم کے دوسرے اعضا میں معکوس ہو جاتا ہے۔ اس امر سے اور گرد درحلمی سلعہ کے خلیات میں بعد تکوین کے وقوع کا رجحان موجود ہونے سے گڈال نے یہ نتیجہ اخذ کیا کہ اس بالید کا مبدا بیض کے رنگی خلیات ہیں اور انصالی بافت نہیں۔ بہر حال یہاں یہ بھی بیان کر دینا مناسب ہوگا کہ انسان کے بیض میں رنگی خلیات کا مظاہرہ شاذ و نادر ہی کیا جا سکتا ہے۔ بیضی گرد حلمی سلعات (پیری تھیلیو میٹا)
706
اگرچہ عام طور پر خبیث تصور کئے جاتے ہیں، لیکن ان کی خبثیت کم درجہ کی ہوتی ہے۔ ڈورین اور لاکیر نے جس اصابہ کا جس میں بالید بیض، قلوپی نلی اور رحم پر اثر انداز تھی اندراج کیا ہے، اس میں مریضہ عملیہ کے بعد پانچ سال تک تندرست رہی، اگرچہ یہ یقین رکھنے کی معقول وجہ موجود تھی کہ تمام بالید دور نہیں کی گئی تھی۔

بیض کے درحلمی سلعات (اینڈو تھیلیو میٹا) اور گرد حلمی سلعات (پیری تھیلیو میٹا)

بعض اوقات بتمامہ ٹھوس ہوتے ہیں اور بعض اوقات جزوی طور پر دوری۔ ان کی بستگی مستدیر خلیہ دار سلعہ لحمیہ سے عام طور پر زیادہ محکم ہوتی ہے، لیکن موخر الذکر کی طرح یہ ہموار اور یکساں دکھائی دیتے ہیں۔ ان کی سطح بعض اوقات ہموار اور بعض اوقات کر بیچی ہوتی ہے، اور تراشنے پر زرد شحمی الانحطاط، اور تنخر کے رقبہ جات عموماً نظر آتے ہیں۔ دوری درحلمی سلعات کے مشمولات رقیق اور مصلی ہوتے ہیں اور ان میں کاذب مخاطین موجود نہیں ہوتی۔ جن بالیدوں کا کچھ حصہ ٹھوس اور کچھ حصہ دوری ہوتا ہے ان میں ٹھوس رقبہ جات عام طور پر نسبتاً نرم اور دماغ نما ہوتے ہیں۔

درحلمی سلعات اکثر دو جانبی ہوتے ہیں اور سریری تفصیلات میں یہ مبیض کے سرطانی سلعہ سے اس قدر قریبی مشابہت رکھتے ہیں کہ عملیہ سے پہلے تشخیص غیر ممکن ہوتی ہے۔ خبیث اقسام کے امتیازی خواص سریع بالیدگی، استسقاء، انتشار اور ضعفہ (cachexia) ہیں۔ درحلمی سلعہ اور گرد حلمی سلعہ دونوں مبیض کے دو بری غدی سلعہ اور مسوخی سلعہ (ٹیراٹوما) کے ساتھ پائے جا چکے ہیں اور اس حالت میں یہ مرکب نوساختیں ایک کافی حد تک پیچیدہ ہوتی ہیں۔

مبیض کے اتصالی بافت کے سلعات

(CONNECTIVE TISSUE TUMOURS OF THE OVARY)

مبیض کی اتصالی بافت کے عناصر سے جو سلعات پیدا ہوتے ہیں وہ اس کی سرحلمی ساختوں سے مشتق نوساختوں کے مقابلہ میں نادرالوقوع ہیں۔ ان کی دو قسمیں قرار دی جا سکتی ہیں، (۱) سلیم یا غیر **خبیث** بالیدیں جن میں لیفی سلعات، عضلی سلعات، غضروفی سلعات، عظمی سلعات اور شحمی سلعات شامل ہیں، (۲) **خبیث** نوساختیں جن میں سلعات لحمیہ (مستدیر اور دوکی خلیہ دار اور مخلوط عضلی لحمی سلعات) شامل ہیں۔

لیفی سلعات ۔ ان چھوٹی چھوٹی لیفی بروں بالیدوں سے قطع نظر، جو قلیل الوقوع نہیں اور منشق یا غیر منشق جرابات سے پیدا ہوتی ہیں، اور جن کو بعض مشاہدین صادق سطحی لیفی سلعات تصور کرتے ہیں، اتصالی بافت کے سلعات نادرالوقوع ہیں، اور یہ جملہ مبیضی سلعات کا صرف ۵ فیصدی ہوتے ہیں۔ چھوٹے چھوٹے سطحی لیفی سلعات کو مستثنٰی کرنے کے بعد مبیض کے لیفی سلعات کے دو کافی واضح اقسام کا ذکر باقی رہ جاتا ہے۔ عام قسم وہ ہے جس میں تمام عضو میں نوساختی لیفی بافت پیدا ہو جاتی ہے (دیکھو شکل ۴۶۴)۔ اس سے زیادہ قلیل الوقوع قسم (کیسہ بند لیفی سلعہ: encapsulated fibroma) وہ ہے جس میں بالیدہ ایک کیسہ سے محصور ہوتی ہے جو پردۂ ابیض اور مبیض کی قشری ساخت کی ایک اختلاف پذیر مقدار پر مشتمل ہوتا ہے۔ اسی وجہ سے سلعہ کا انقاف گاہے گاہے اسی طرح کیا جا سکتا ہے جس طرح سلعہ لیفیہ کا اخراج اس کے مہاد سے کیا جاتا ہے جو دیوار رحم میں ہوتا ہے۔ موخر الذکر قسم نادرالوقوع ہے اور ہمیشہ سلیم ہوتی ہے۔

مبیض کے منتشر لیفی سلعات اکثر دو جانبی ہوتے ہیں اور ایک سلعہ دوسرے کی نسبت اس حالت میں بھی کافی بڑا ہوتا ہے جب کہ بالیدیں عظیم الجسامت ہوں۔ مبیض کی عمومی شکل عموماً برقرار رہتی ہے۔ اس کی سطح صاف اور چمکدار ہوتی ہے اور اس پر اتھلے تجاویف ہوتے ہیں جو بڑے بڑے اور ہموار لختوں کو علٰحدہ کرتے ہیں۔ تراشنے پر کٹی ہوئی سطح سفید ہوتی ہے۔ انضمامات شاذ و نادر ہی موجود ہوتے ہیں اور یہ سلعات رباط عریض کی تہوں کو نہیں کھولتے۔ ان کا ایک ساقچہ ہوتا ہے جس کی وجہ سے یہ آزادی سے حرکت کر سکتے ہیں۔ اس ساقچہ میں جیسا کہ چیرنگ کراس ہاسپٹل میوزیئم کی تین مثالوں سے ظاہر ہوتا ہے بعض اوقات بل پڑ جاتا ہے، جس سے سلعات میں شدید امتلا پیدا ہو جاتا ہے۔ مبیض کے لیفی سلعات کی بستگی بالعموم نہائت سخت ہوتی ہے، مگر زجاجی انحطاطی تغیرات عام طور پر پائے جاتے ہیں، جن سے اماعتی رقبے اور دوری کہفے بن جاتے ہیں۔ تہیج بھی بعض اوقات واقع ہو جاتا ہے، لیکن یہ اتنی کثرت سے واقع نہیں ہوتا جس سے زجاجی اماعت رونما ہوتی ہے۔ دویرہ نما کہفوں میں گاہے گاہے چھوٹے چھوٹے نزفات دیکھنے میں آتے ہیں (دیکھو شکل ۴۶۴)۔ 707

بلحاظ نسیجیات مبیضی لیفی سلعہ بے قاعدہ دوکی خلیات کے گروہوں سے مرکب ہوتا ہے، اور یہ رقبہ جات زیادہ موٹی لیفی بافت کے بندوں سے ایک دوسرے سے علٰحدہ ہوتے ہیں۔ ان خلوی ماسکات کے منظر میں یکسانیت بالکل نہیں ہوتی۔ بعض میں یہ دیکھنے میں آتا ہے کہ جدید خلیات نمو پا کر پختہ ریشکی بافت میں تبدیل ہو گئے ہیں جو قلیل النوات ہے اور جس میں زجاجی انحطاط شروع ہو چکا ہے۔ بعض میں یہ رقبہ جات ممتثلی دوکی شکل کے نوخیز لیفی ناہضات (fibroblasts) پر مشتمل ہوتے ہیں۔ جن سے یہ خیال پیدا ہوتا ہے کہ یہ بالیدہ دوکی خلیہ دار سلعہ لحمیہ ہے۔ کئی سال تک ان کی عود نہ کرنے کی سریری روئداد سے یہ ثابت ہوتا ہے کہ اس قسم کے خلوی سلعات ان سلعات کی نسبت زیادہ خطرناک نہیں ہیں جو تمام کثیف اور عدیم النوات لیفی بافت سے، جو شاذ زجاجی بھی ہوتی ہے، مرکب ہوتے ہیں۔ بخلاف اس کے لیفی سلعہ کی (جو بظاہر سادہ معلوم ہوتا ہے) یہ قسم جس کی ساخت مبیضی ہیکل سے ناقابل تمیز ہوتی ہے بعض اوقات نہایت ہی خبیث ثابت ہوتی ہے، اور اس سے سریع انتشار شروع ہو جاتا ہے۔ لہٰذا ایسا انذار جس کی بنا صرف نسیجیات پر ہی ہو بہت مغالطہ انگیز ثابت ہو سکتا ہے۔

ان بالیدوں کا خواہ یہ بالکل سلیم ہی کیوں نہ ہوں ایک قابل ذکر سریری خاصہ یہ ہے کہ ان کے ساتھ اکثر استسقائے شکمی موجود ہوتا ہے، اور استسقائے صدری (hydrothorax) بھی شاذ و نادر پایا جاتا ہے۔ بیض کے لیفی سلعات زندگی کے تمام حصوں میں پائے جاتے ہیں۔ سب سے چھوٹی مریضہ جو ہم نے دیکھی تھی بارہ سال کی ایک لڑکی تھی اور سب سے بڑی

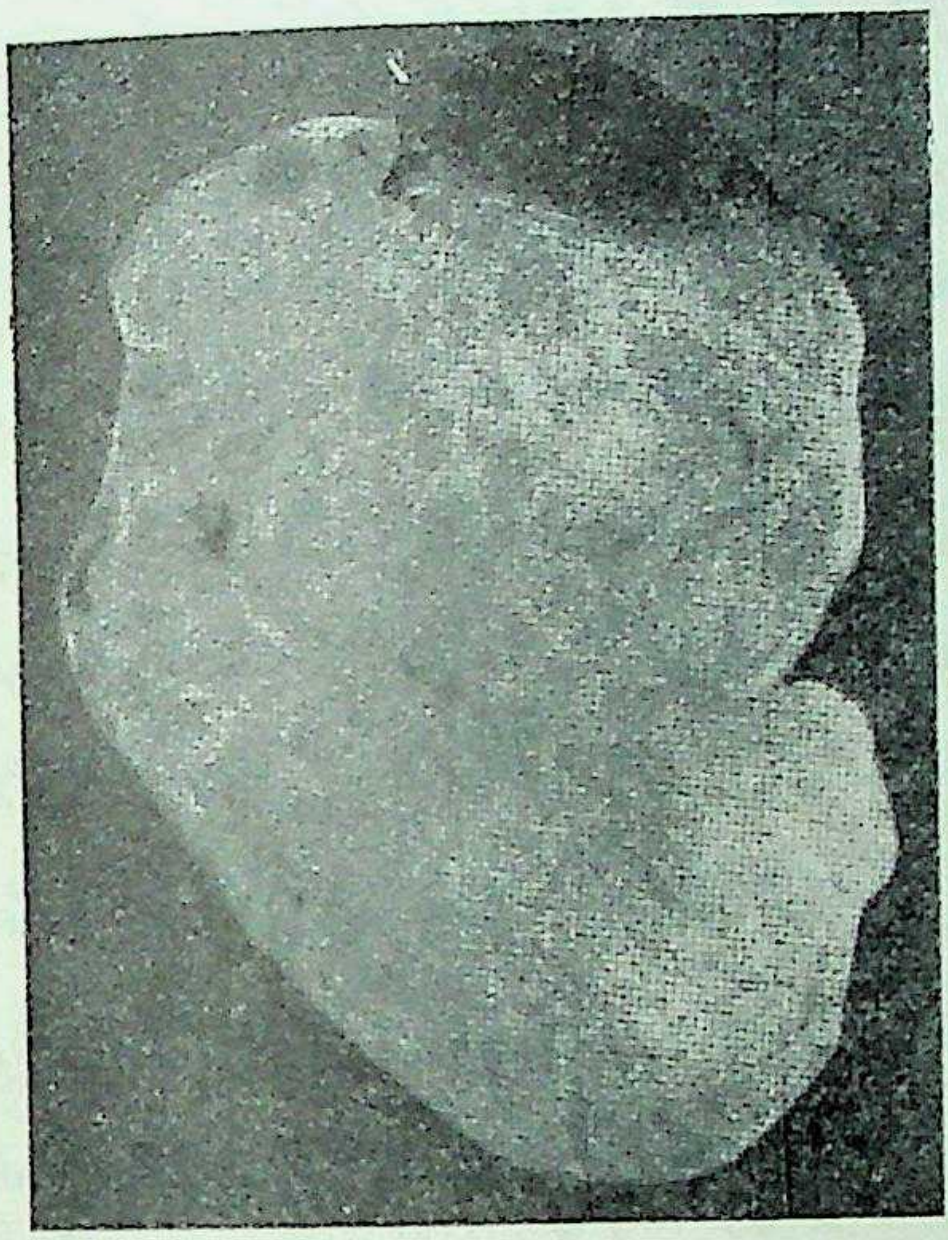

شکل ۴۶۴۔ بیض کا کلاں منتشر لیفی سلعہ جو تراش کاٹنے کے بعد کے منظر کو ظاہر کرتا ہے۔ بالائی قطب پر نزف کا ایک مختص المقام رقبہ موجود ہے۔ بیض کی عمومی ڈول برقرار ہے (یونیورسٹی آف برمنگھم کے ایک نمونہ سے)۔

ستر سال کی ایک عورت تھی۔ ان دونوں میں ساقچہ میں بل پڑ گیا تھا۔

بعض لیفی سلعات میں بہت استثنائی حالتوں میں دویری غدی فضائیں پائی جاتی ہیں جن کا استر مکعبی یا ستونی سرحلمہ کا ہوتا ہے۔ گائلز (Giles) نے اس قسم کے ایک اصابہ کا اندراج کیا ہے جس میں سلعہ کی جسامت معتدبہ تھی، اور بعض فضاؤں میں ایسا معلوم ہوتا تھا کہ

سرحلہ میں خبیث تکاثر ہو رہا ہے۔ بہرحال یہ سلعہ سریری طور پر سلیم ثابت ہوا۔ سپنسر (Spencer) نے بھی اسی کے مشابہ ایک اصابہ کا مشاہدہ کیا ہے۔ یہ سلعات نادر الوقوع ہیں، اور چونکہ غدی سلعی تکوان کے ساتھ کاذب مخاطی سلعی اختلاط پیدا ہو جاتا ہے اس لیے یہ نوساخت شائد مرکب قسم کی ہوتی ہے۔ بیض کے مرکب لیفی غدی سلعات خالص لیفی سلعات کی نسبت زیادہ نرم ہوتے ہیں، اور اگرچہ یہ سرطان زدہ بھی ہو جاتے ہیں، لیکن یہ ایک استثنائی حالت ہے۔

عضلی لیفی سلعات اور **عضلی سلعات** کے بیض میں واقع ہونے کا ذکر کیا جاچکا ہے، لیکن یہ بہت نادر الوقوع ہیں۔

غضروفی سلعات اور **عظمی سلعات** پر بھی یہی صادق آتا ہے۔ جب کبھی شحمی سلعی بافت بیض میں موجود ہوتی ہے تو یہ عام طور پر لیفی سلعی نوساختوں کے سلسلہ میں پائی جاتی ہے جیسا کہ رحم کی حالت میں ہوتا ہے (دیکھو صفحہ 476)۔

اتصالی بافت کے تمام سلعات بہت آہستہ آہستہ بڑھتے ہیں۔ اور ان کا ساقچہ بخوبی نمو یافتہ ہوتا ہے۔ یہ بہت حرکت پذیر ہوتے ہیں، اور اپنی سختی اور آزادانہ حرکت پذیری کی وجہ سے جسم کے حرکت کرنے پر درد پیدا کرتے ہیں۔ سلیم لیفی سلعات کے ساتھ استسقائے شکمی کے عام طور پر موجود ہونے کا ذکر پہلے کیا جاچکا ہے۔ یہ دلچسپ سریری خاصہ باریطون کی میکانی خراش سے منسوب کیا گیا ہے جو اس میں سخت نوساخت سے پیدا ہوتی ہے۔ اگر یہ نظریہ صحیح ہوتا تو رحم کے ساقچہ دار سلعات لیفیہ کی حالت میں استسقائے باریطون کا وقوع ایک زیادہ عام مظہر ہونا چاہیے تھا۔

سلعاتِ لحمیہ

(SARCOMATA)

یہ سلعات اتصالی بافت کی نوساختوں کے خبیث گروہ پر مشتمل ہیں جو بیض میں پیدا ہو سکتی ہیں۔ یہ بالید کے دوسرے اقسام کی نسبت کافی نادر الوقوع ہیں اور ان کی شرح وقوع تمام سلعات بیض کا ۲ تا ۷ فیصدی ہے۔ یہ زندگی کے ہر حصہ میں پیدا ہو سکتے ہیں

اور اس عمر سے کم عمر میں دیکھنے میں آتے ہیں جب پر سرطانی سلعہ رونما ہوتا ہے۔ ان میں سے اکثر سن بلوغ کے قریب قریب انقطاع الطمث کے بعد پیدا ہوتے ہیں۔ نو عمر لڑکیوں میں سلعات لحمیہ تمام طور پر "مستدیر خلیہ دار" ("round-celled") اور نہایت خبیث ہوتے ہیں (دیکھو شکل ۴۶۷)۔ مندرجہ اصابات کی تقریباً نصف تعداد میں یہ بالیدین دو جانبی تھیں، اور لیفی سلعات کی طرح کبھی کبھی ایک سلعہ دوسرے کی نسبت بہت بڑا ہوتا ہے۔ مبیض کے سلعات لحمیہ کی جسامت بعض اوقات بہت بڑے ابعاد اختیار کر لیتی ہے، اور یہ بالعموم ساقچہ دار ہوتے ہیں، اور ان کی شکل بیضوی ہوتی ہے۔ ان کی سطح پر کسی قدر تختگی موجود ہوتی ہے (دیکھو شکل ۴۶۵)، اور پردۂ ابیض کے نیچے بعض اوقات بڑی بڑی وریدیں دکھائی دیتی ہیں۔ بعض سلعات لحمیہ دوکی خلیات سے مرکب ہوتے ہیں۔ یہ سلعات سخت ہوتے ہیں اور ان کو لیفی سلعات سے تمیز کرنا مشکل ہوتا ہے۔ بعض سلعات میں گول جنینی خلیات پائے جاتے ہیں، اور ان کی بستگی زیادہ نرم ہوتی ہے، اور یہ کبھی دماغ کی مانند دکھائی دیتے ہیں۔ دوری کہفے ان میں تمام طور پر پائے جاتے ہیں، اور یہ فضائیں اکثر خون سے پُر ہوتی ہیں (دیکھو شکل ۴۶۶)۔ دونوں قسم کے خلیے یعنی دوکی اور مستدیر ایک ہی سلعہ میں پائے جا سکتے ہیں۔ خردبین سے دیکھنے پر سخت قسم میں سلیم المنظر اتصالی بافت کی بہت سی مقدار موجود ہوتی ہے جو ڈوروں کی شکل میں اس طرح مرتب ہوتی ہے کہ ان میں بڑے بڑے نوات والے دوکی خلیات کے گروہ بند ہوتے ہیں۔ ان نواتات میں کروماٹین (chromatin) کے کثیر التعداد ذرات پائے جاتے ہیں، اور ان کی جسامت اور شکل مختلف ہوتی ہے۔

اس امر کا تصفیہ کرنے کی کوشش میں کہ آیا مبیض کا کوئی خلوی اتصالی بافتی سلعہ سلیم لیفی سلعہ ہے یا خبیث سلعہ لحمیہ، خلوی عناصر کے نواتات کے خواص کا خاص خیال رکھنا چاہیے۔ شکل اور جسامت کا اختلاف، کروماٹین کی افراط اور خیطیت (mitosis) کی شہادت سب ایسے امور ہیں جو خباثت کی تائید کرتے ہیں۔ 709 فان گیسن کے توشیہ سے خلوی عناصر لیفی عناصر سے تمیز کئے جا سکتے ہیں، اور یہ سلعہ لحمیہ کے شناخت کرنے، اور اسے بھی لیفی عضلی سلعہ سے تمیز کرنے کے لئے کارآمد ہوتا ہے۔ جیسا کہ ہم نے لیفی سلعہ کے سلسلہ میں بیان کیا ہے خباثت کے متعلق صرف خردبینی امتحان ہی سے رائے قائم کرنے کی کوشش میں غلطی کے ارتکاب کی گنجائش ہوتی ہے۔

نرم یا مستدیر خلیہ والہ سلعہ لحمیہ کے خردبینی خواص زیادہ ممیز ہوتے ہیں (دیکھو شکل ۴۶۷)۔

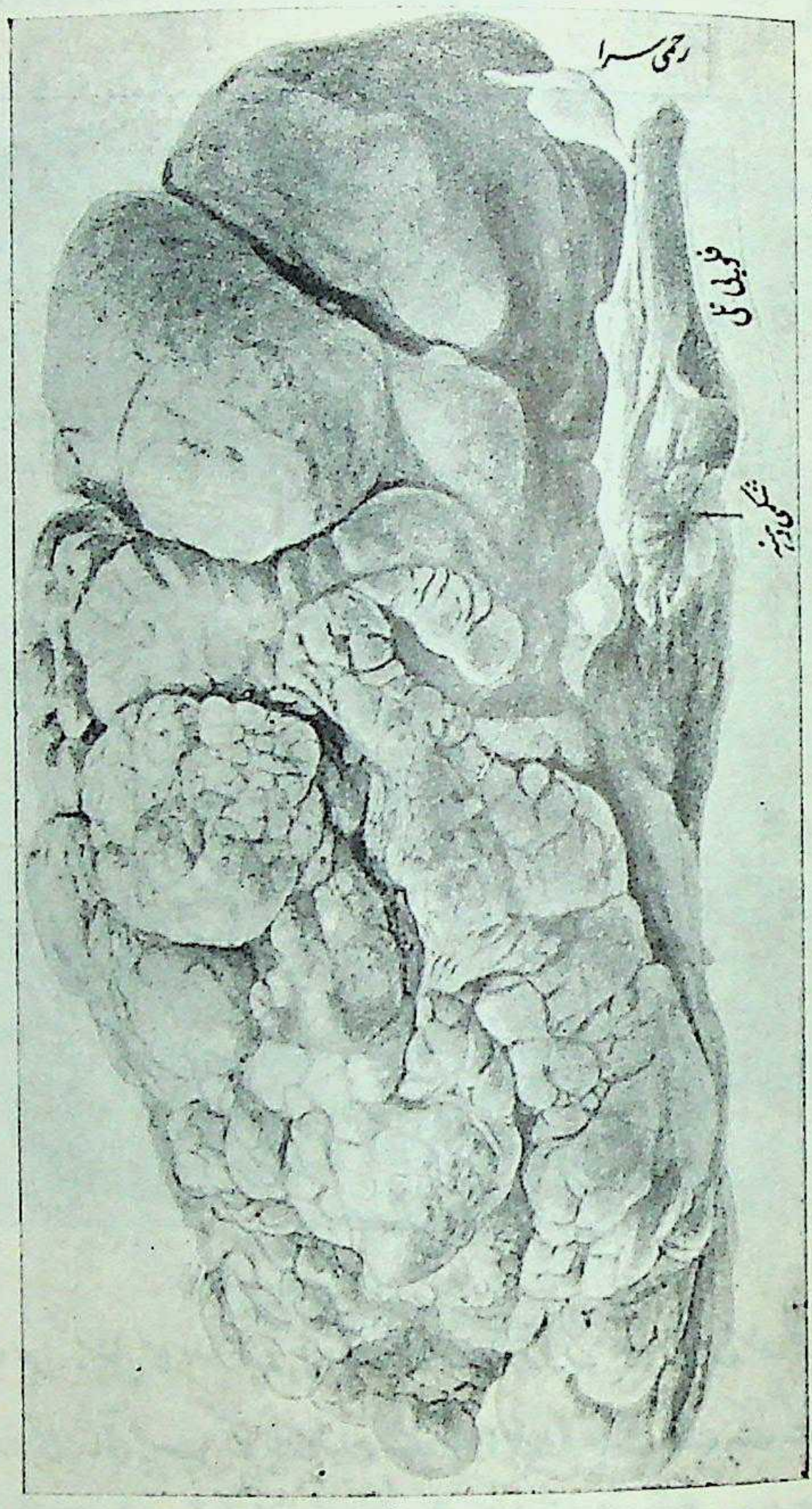

شکل ۴۶۵۔ مبیض کا سلعہ لحمیہ (sarcoma) (چیرنگ کراس ہاسپٹل میوزیم)۔
عدید الولادت، عمر ۴۳ سال۔

چھوٹے گول خلیوں کے نوات کا نوشیہ گہرا ہوتا ہے اور یہ نسبتہً بڑا ہوتا ہے، اور

صاف خلیہ مایہ کے مرکز میں واقع ہوتا ہے۔ کثیر النوایا عفریتی خلیات چھوٹے گول خلیات کے درمیان عام طور پر پائے جاتے ہیں۔ ایک بین خلوی ہیکل انفرادی خلیات کے درمیان متفرع ہوتا ہے، اور اس سے اکثر جوفیزی منظر پیدا ہو جاتا ہے۔ عروق جنینی قسم کے ہوتے ہیں جن میں

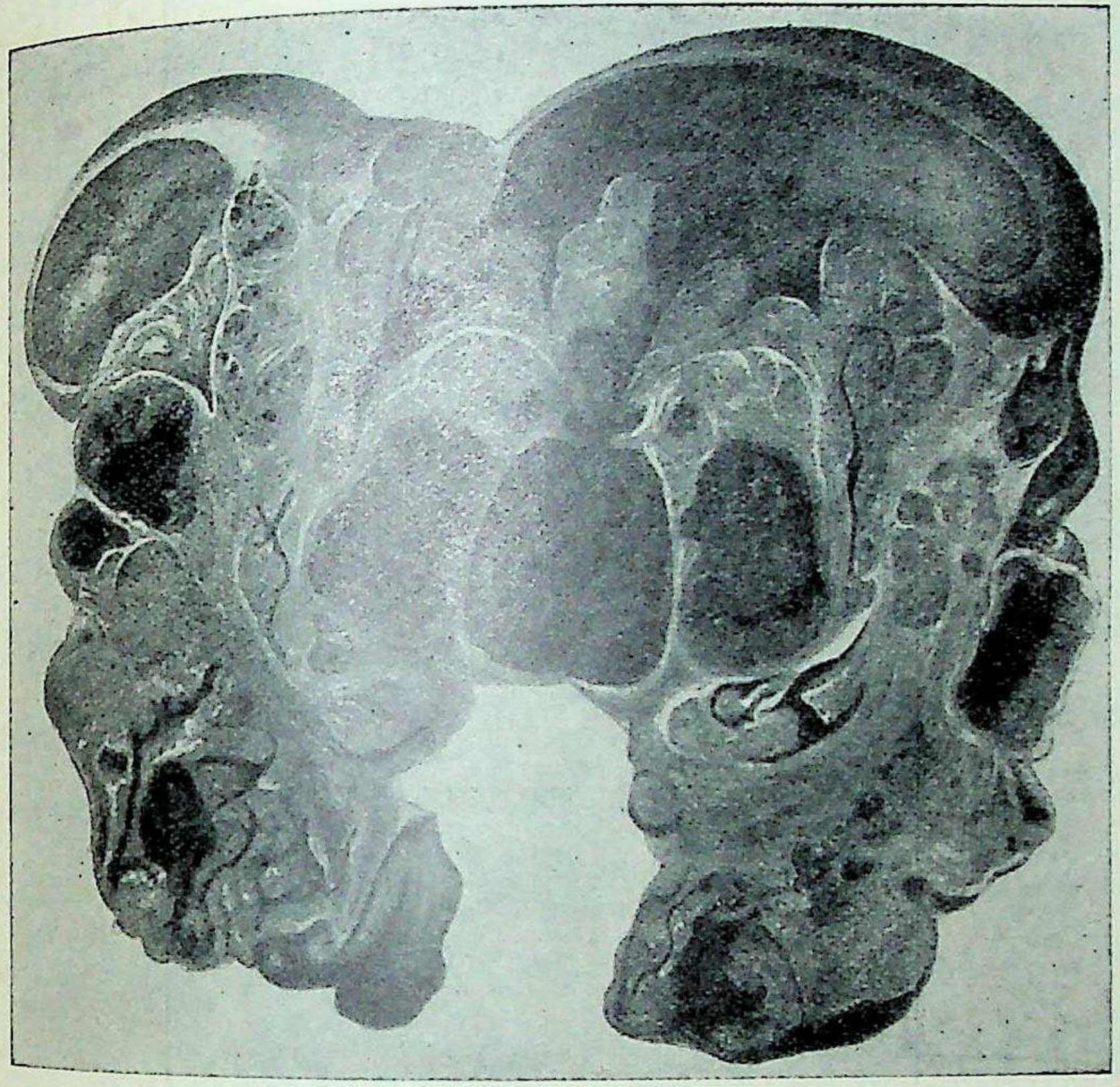

شکل ۴۶۶۔ بیض کا سلعہ لحمیہ (sarcoma)۔ دونوں بیضوں میں سلعہ لحمیہ موجود تھا، اور رحمی مثانی جیب کے باریطون سے ثانوی مطروحات الگ کئے گئے۔ تاریک رقبے دویرے ہیں جو خون سے پُر ہیں۔ خردبینی خصائص شکل ۴۶۷ میں دکھائے گئے ہیں۔

صرف درحلمی طبقہ ہوتا ہے، اور ان کے دروں نے بعض مقامات پر لحمی سلعی خلیات سے پُر نظر آتے ہیں۔ آزاد نزف کے رقبہ جات اکثر موجود ہوتے ہیں جن کے گرد اختلاط کے رقبہ جات ہوتے ہیں۔

مستدیر خلیہ دار سلعہ لحمیہ بہت خبیث ہوتا ہے، اور سروحات ابتدائی مدارج ہی میں پائے جاتے ہیں۔ باریطون پر لحمی سلعی بالید کے تودے اکثر پائے جاتے ہیں اور ان کے ساتھ ہی استقائے شکمی موجود ہوتا ہے۔

مخطط عضلی لحمی سلعہ (Rhabdo-myosarcoma) اور **ملانینی لحمی سلعہ** (Melano-sarcoma) ان لحمی سلعی نوساختوں کے نادر الوقوع اقسام ہیں جو اولی اور ثانوی دونوں طریقوں سے مبیض میں واقع ہوتی ہیں۔ یہ دونوں سلعات

711

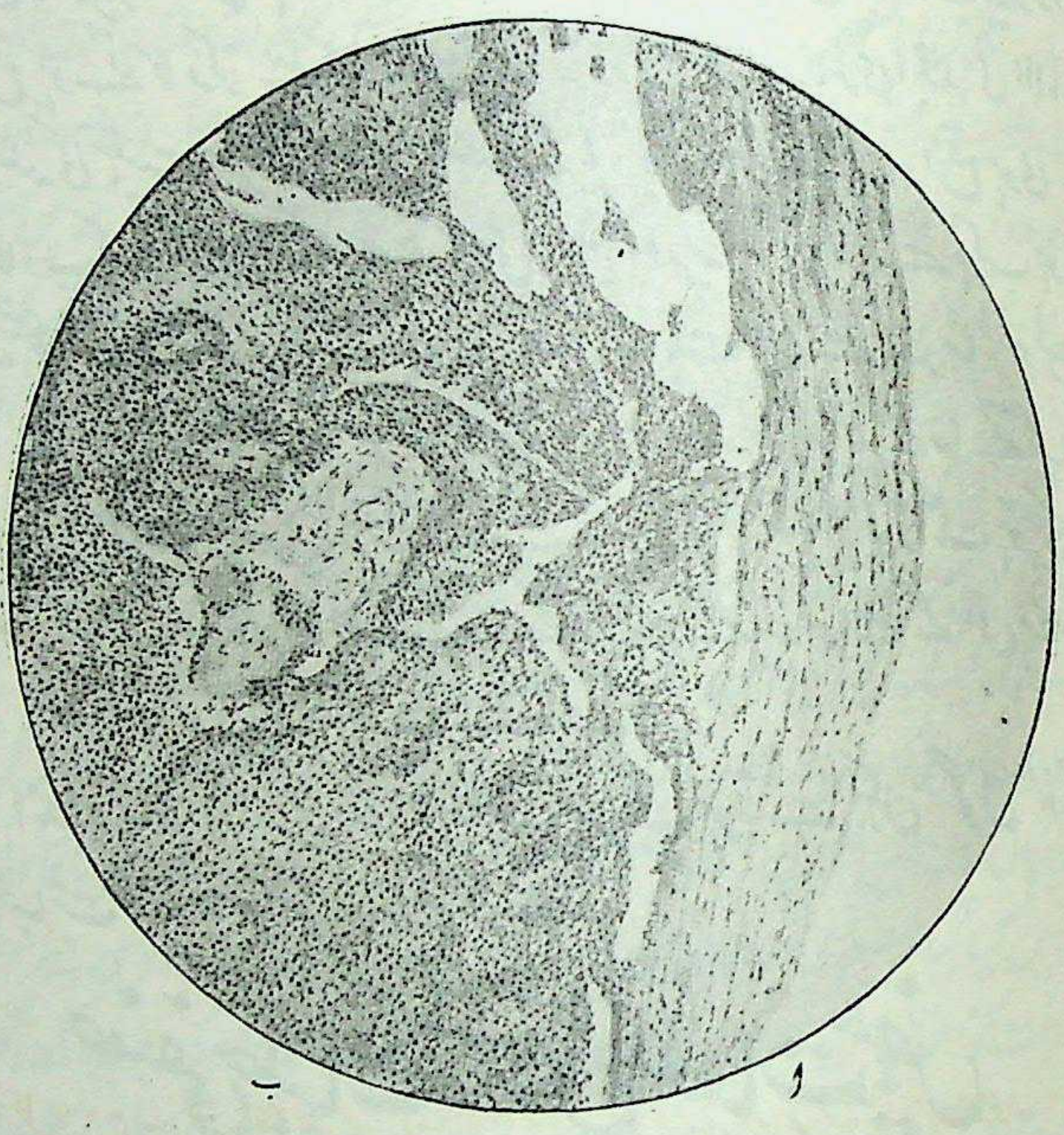

شکل ۶۷،۴م - مبیض کا صغیر مستدیر خلیہ دار سلعہ لحمیہ (Small Round-celled Sarcoma)۔ یہ تراش اس نمونہ سے ہے جو شکل ۶۶ ۴م میں دکھایا گیا ہے، ۱۰۵ x - ا، مبیضی قشرہ - ب، لحمی سلعی بالید۔ اتصالی بافت کے قشرہ کے مقابلہ میں نوساخت کے نہایت کثیر الخلایا ہونے کے خاصہ کو غور سے دیکھا جائے۔

بہت خبیث ہیں۔

درحلمی سلعہ (Endothelioma) اور **گرد درحلمی سلعہ** (Peri-endothelioma) بیضہ کے ان سلعات کا ذکر پہلے کیا جاچکا ہے جنکے متعلق بعض مصنفین کا یہ خیال ہے کہ یہ اُن درحلمی خلیات سے پیدا ہونے والے سلعہ لحمیہ کے اقسام ہیں جن سے عروق خون اور عروق لمف کا استر بنتا ہے (دیکھو صفحات 703 اور 704)۔

سریری خصائص۔ بیضہ کے خبیث مرض کی دوسری قسموں سے سلعہ لحمیہ کی تمام قسموں کا تمیز کرنا مشکل ہے۔ ان سلعات کے، اور خاصکر گول خلیہ دار بالیدوں کے اوائل عمر میں واقع ہونے کا ذکر پہلے کیا جاچکا ہے۔ دردِ شکم اور لاغری ابتدائی علامات ہوتے ہیں، لیکن سلعہ کی تثنیت سرطانی سلعہ کی نسبت زیادہ متاخر درجہ میں واقع ہوتی ہے اور اسکی وجہ ایک کاذب کیسہ کی موجودگی ہے جو بیضی ہیکل اور پردۂ ابیض سے مرکب ہوتا ہے۔ استسقائے شکمی نسبۃً کثیر الوقوع ہے اور تمام اصابات میں سے تقریباً ۵۰ فیصدی میں موجود ہوتا ہے۔ سروحات خصوصاً جگر اور پھیپھڑوں میں عام طور پر پائے جاتے ہیں، اور پلورائی انصباب کا وقوع عموماً اس امر پر دلالت کرتا ہے کہ مرض کی توسیع پلورا تک ہوچکی ہے۔ سلعہ لحمیہ بلاواسطہ تنصیب اور خون اور لمف کی رو کے ذریعہ سے سدادات کے نقل مکان کرنے سے پھیلتا ہے۔ قطنی لمفی غدد بالعموم ماؤف پائے جاتے ہیں۔

انذار تمام اقسام میں قدرتاً نہایت خطرناک ہوتا ہے، لیکن "گول" اور "مخلوط خلوی" اقسام میں خباثت کا درجہ نہایت بلند ہوتا ہے۔

صنفی خلیات سے مشتق سلعاتِ مبیض

مسنخوطی سلعات

(TERATOMATA)

اُن جملہ سلعات میں سے جو مبیض میں پیدا ہوتے ہیں بیضکی اصل کی نوساختیں بعض علامات سے نہایت دلچسپ ہیں۔ "مسنخوطی سلعات" ("teratomata") کی اصطلاح میں مندرجہ ذیل

شامل ہیں۔ (۱) وہ دویرے جن میں مضغہ کے ناقص النمو حصے موجود ہوتے ہیں اور جو ”بیضی ادمیہ“ ("ovarian dermoid")، ”دویری مسخوطی سلعہ“ ("cystic teratoma")، یا دویری مضغی سلعہ کی مختلف اصطلاحات سے تعبیر کئے جاتے ہیں۔ (۲) وہ ٹھوس سلعات جو مضغہ کی تمام اولین خلوی تہوں سے مشتق بافتوں سے مرکب ہوتے ہیں۔ دویری اقسام یا سادہ ”ادمیات“ ("dermoids") عام طور پر سلیم ہوتے ہیں اور ان میں خبیث خواص شاذونادر ہی پیدا ہوتے ہیں، لیکن ٹھوس مسخوطی سلعات تقریباً بلا استثنا نہایت خبیث ہوتے ہیں۔

تکون النسجہ۔ بیضی مسخوطی سلعات کی پیدائش کا طریقہ معتدبہ بحث کا موضوع رہا ہے اور مختلف نظریئے پیش کئے جا چکے ہیں۔ اس خیال پر کہ یہ سلعات توالد البکر (parthogenesis) اور تکون بذور (sporogeny) (عدیم الصنف تولید) سے پیدا ہوتے ہیں سنجیدگی سے غور کرنا چاہیئے، اور بعض ارباب سند نے اس امر کو بغیر کسی اعتراض کے تسلیم کر لیا ہے کہ ان سلعات کے وقوع کی توجیہ توالد البکر سے ہو جاتی ہے۔ ۱۹۱۱ء میں لوئب (Loeb) نے 712 یہ دریافت کیا کہ یہ تقریباً ۱۰ فیصدی گنی پگوں میں چھ ماہ کی عمر سے پہلے واقع ہوتا ہے۔ ایک عیاری جانور میں جس میں بلاوری خارج از قیاس تھی مبیض کے قشری منطقہ کے ایک جرابی کہفہ میں ایک سلوی کیبک پایا گیا جس کے ساتھ غذائی ناہض اور رکنلات الخلایا بھی تھے جو قرب وجوار کی بافتوں میں نفوذ کر رہے تھے۔ لہٰذا پستانیوں میں توالد البکر کو ضرور تسلیم کر لینا چاہیئے۔ بہرکیف جہاں تک ہمیں علم ہے بیضی مسخوطی سلعات میں اس قسم کے کسی باقاعدہ نمو کا کبھی مشاہدہ نہیں کیا گیا۔ سلوی سرطان میں اس کی نقل دکھائی دیتی ہے اور اسی لئے بعض ماہرین امراض نسائیات اس نوساخت کو مسخوطی سلعی قرار دیتے ہیں۔ لیکن ہم ابھی تک کسی مشترک سبب کے انکشاف کے انتظار میں ہیں جس سے تمام مقامات اور دونوں صنفوں میں بروں تناسلی مسخوطی سلعات کے پیدا ہونے کی توجیہ ہو، اور جہاں تک ہمارا خیال ہے توالد البکر سے یہ توجیہ نہیں ہوتی۔

بلیک[1] نے یہ خیال پیش کیا ہے کہ مسخوطی سلعہ کسی یک بیضی توام کے بے قاعدہ نمو سے

---

[1] W. T. Black, M.D., *Amer. Jl. Obst. and Gyn.*, *vol.* x., 1925, 345.

پیدا ہو سکتا ہے، اور غلطی کسی علٰحدہ شدہ نہوض پارہ (blastomere) کا یا تو غیر مناسب اتحاد (fusion) یا ناقص انشقاق (fission) یا اس کی غیر کمل تفلیق (segmentation) ہوتی ہے۔ اس نظریہ سے مسخوطی سلعہ کے ہر محل میں واقع ہونے کی توجیہ ہوتی ہے۔ کوہن ہائیم (Cohnheim) نے ایک نظریہ پیش کیا ہے جس میں ان سلعات کے آغاز کو ان مضغی ناقص النمو ساختوں سے منسوب کیا ہے جو عمل نمو کے دوران میں مضغی بافتوں کی پیچیدہ غیر وضعیت میں اپنے محل سے ٹل جاتی ہیں۔ اس طرح برادمی اور میاں ادمی خلیات بعض اوقات مضغی نمو کے اوائل ہی میں بیض میں شامل ہو جاتے ہیں، جن سے بعد میں ایسی بالیدیں پیدا ہوتی ہیں جو برادمی اور میاں ادمی ساختوں پر مشتمل ہوتی ہیں۔ اسے مضغی باقیات (embryonic rests) کے نظریہ کے مناسب نام سے تعبیر کیا جاتا تھا۔ مزید برآں بہت سے مصنفین نے مسخوطی سلعات (teratomata) کے وقوع کی توجیہ "ان سلعات کا تعلق حمل کے ان خاطی اقسام کے ساتھ جو "متحدہ توامات" پر منتج ہوتے ہیں" یا جنین میں جسم کے مختلف حصوں کے تضاعف (duplication) یا ان کی دوفرعیت (dichotomy) کے ساتھ ظاہر کرنے سے کی ہے۔

ویلڈائر (Waldeyer) اور ولمس (Wilms) نے اپنا ایک نظریہ پیش کیا ہے جس کی رو سے دویری اور ٹھوس دونوں طرح کے مسخوطی سلعات کسی ایسے غیر معلوم تہیج کا نتیجہ ہوتے ہیں جو بیضی خلیہ کو پہنچتا ہے۔ اس تہیج کے جواب میں تکاثر واقع ہو جاتا ہے اور نتیجۃً بالید ایسے خلیات پر مشتمل ہو سکتی ہے جو ان تمام مختلف ساختوں کے قائم مقام ہوتے ہیں جو باروری کے بعد بیضک سے طبعی حالت میں پیدا ہوتی ہیں۔ بیضی خلیہ میں جسم کی جملہ بافتوں کو پیدا کرنے کی استعداد بالقوہ موجود ہوتی ہے، اور کسی غیر معلوم امراضیاتی تہیج سے اسے تحریک پہنچ سکتی ہے جس سے غیر تمثیلی اور ناہم آہنگ نتائج پیدا ہو سکتے ہیں۔ اسی قسم کے تہیج کے زیر اثر کسی سرحلمی خلیہ سے سرطانی سلعہ اور اتصالی بافتی خلیہ سے سلعہ لحمیہ پیدا ہو سکتا ہے۔ لیکن ہمیں یہ بھی تسلیم کرنا پڑے گا کہ ولمس کے بیضکی نظریہ سے اگرچہ بعض مسخوطی سلعات کے بننے کی اطمینان بخش توجیہ ہو سکتی ہے لیکن اس سے اسی قسم کی ان بالیدوں کی پیدائش کی توضیح میں مدد نہیں ملتی جو جسم کے دوسرے حصوں میں یا مردوں میں پائی جاتی ہیں، تاوقتیکہ ہم یہ نظریہ تسلیم نہ کر لیں کہ بارور بیضہ

تمام خلیات نامی "شہتوتیہ" ("morula") کے درجہ میں بلحاظ اصل یا تو "بدنی" قسم کے ہوتے ہیں یا "تولیدی" قسم کے۔ دورانِ نمو میں کسی "تناسلی خلیہ" ("genetic cell") کے اپنے محل سے ٹل جانے سے ہر محل میں مسخوطی سلعہ کے پیدا ہونے کی توجیہ ہو جاتی ہے۔

مسخوطی سلعی دویرے (Teratomatous Cysts) اور مبیضی ادمیات

(Ovarian Dermoids)۔ مبیض کے دویری مسخوطی سلعات کو عام طور پر "ادمیات" ("dermoids") کی اصطلاح سے تعبیر کیا جاتا ہے، لیکن یہ اصطلاح حقیقی معنوں میں صحیح نہیں۔ صادق ادمیہ (dermoid) جیسا کہ نام سے ظاہر ہوتا ہے صرف برون ادمی (ectodermal) ساختوں ہی کی مشمولیت سے پیدا ہوتا ہے۔ اسکے کہفہ کا استر جلد کا ہوتا ہے اور اس میں زیر ناہضی (hypoblastic) عناصر، مثلاً غشائے مخاطی یا میان ادمی ساختیں، مثلاً عضلہ، غضروف یا ہڈی، نہیں ہوتے۔ مبیضی ادمیہ میں مضغہ کی تینوں تہوں، یعنی بر ناہض، میان ناہض، اور زیر ناہض، کی قائم مقام ساختوں کا پایا جانا ممکن 713 ہے اور اس لئے یہ اصطلاح غلط ہے۔ اسی بنا پر مطالعہ کنندہ کو یہ یاد رکھنا چاہیئے کہ مبیضی ادمیہ حقیقت میں ایک مسخوطی سلعی بالید ہے جو ایک دویری کہفہ کے اندر ہوتی ہے۔ یہ معلوم نہیں ہوا کہ آیا دویرہ، مسخوطی سلعہ سے ثانوی طور پر بنتا ہے اور اس سے پیدا ہوتا ہے۔

مسخوطی سلعی مبیضی دویرے تمام مبیضی سلعات کا تقریباً ۱۰ فیصدی ہیں (فان فرینکے)۔ یہ عموماً ایک ہی طرف واقع ہوتے ہیں لیکن اکثر دو جانبی بھی ہوتے ہیں (۱۴ فی صدی، السناسن : Olshanson)۔ درون رحمی زندگی کے آٹھویں مہینے سے لیکر (ریس مین : Reissman) تراسیویں سال تک (پوٹر : Potter) یہ عمر کے تمام حصوں میں پائے جاتے ہیں۔ یہ آہستہ آہستہ بڑھتے ہیں، اور جب یہ چھوٹے ہوتے ہیں تو ان سے کوئی علامات پیدا نہیں ہوتے، اور اس لئے سریری طور پر شناخت کئے جانے سے پہلے بہ طویل مدت سے موجود ہوتے ہیں۔ بہت سے مسخوطی سلعی دویرے ایک ہی مبیض کے اندر پیدا ہو سکتے ہیں۔ ہم نے ایک عورت میں ایک مبیضی سلعہ دور کیا تھا جو چار علیحدہ علیحدہ اور واضح دویری مسخوطی سلعات پر مشتمل تھا، اور اس عورت کا

دوسرا مبیض اسی قسم کے ضرر کے لیئے سات سال پہلے الگ کیا جاچکا تھا۔ اس اثنا میں ایک توام حمل کا استقرار ہوا تھا۔ مبیضی "ادمیات" (ovarian "dermoids") کاذب

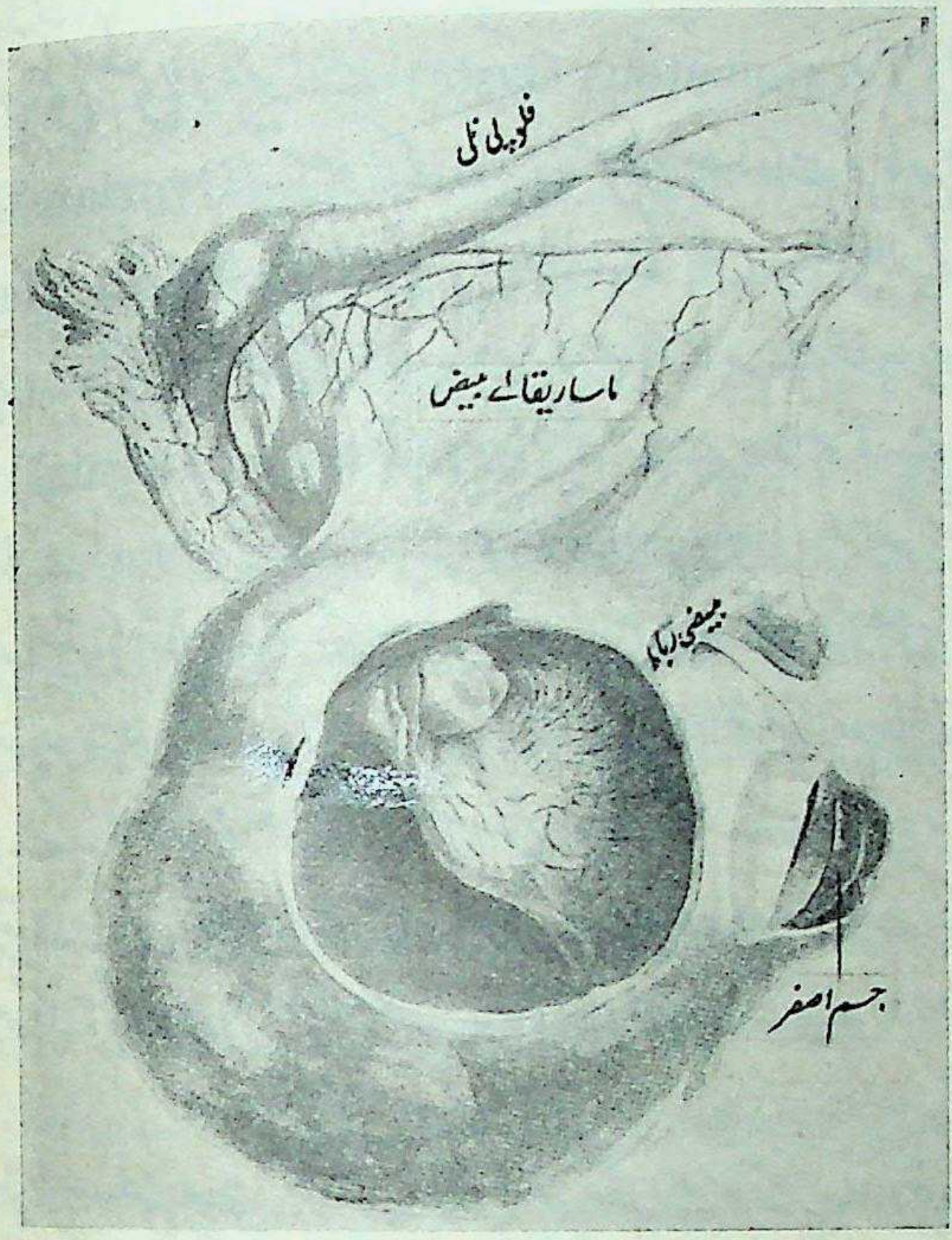

شکل ۸۶۴ - مسخوطی سلعی مبیضی دویرہ (Teratomatous Ovarian Cyst) (ادمیہ : Dermoid) - دویرے کے اندر جلد کا ایک رقبہ دکھائی دیتا ہے جس پر بال ہیں، اور ایک کامل النمو دانت بھی نظر آتا ہے جو بیش ڈاڑھ کے مشابہ ہے۔ تمام مبیضی بافت تباہ نہیں ہوئی، جیسا کہ ایک حالیہ جسم اصفر کی موجودگی سے ظاہر ہے۔

مخاطینی دویرہ کے ابعاد کو ہرگز نہیں پہنچتے، ان کا قطر شاذ و نادر ہی چھ انچ سے متجاوز ہوتا ہے،

اوران میں بیشتر اس سے بہت چھوٹے ہوتے ہیں۔ ان کی شکل عموماً کروی ہوتی ہے (دیکھو شکل ۴۶۸) اور ایک ساقچہ بالعموم موجود ہوتا ہے۔ ان کی سطح ہموار اور چمکیلی ہوتی ہے اور ان کے مشمولات کا زرد رنگ اکثر دویرہ کی دیوار میں سے دکھائی دیتا ہے۔

اگر دویرہ کو سلعہ کا لازمی جزو قرار دیا جائے تو ہم یہ کہہ سکتے ہیں کہ بیضی "ادمیہ" (۱) ایک دویرہ، اور (۲) ایک مسخوطی سلعی یا مضغی رقبہ پر مشتمل ہوتا ہے جو اسکی اندرونی دیوار میں سے دویرہ کے کہفہ میں ابھرا ہوتا ہے۔ دویرہ یا دویروں کا جو تعلق بیض کی طبعی بافت سے ہوتا ہے وہ اہمیت سے خالی نہیں۔ یہ بالعموم مشاہدہ میں آتا ہے کہ بیض چپٹا ہے، اور دویرہ کی دیوار کے کسی حصہ سے اس حد تک منضم ہے کہ خالی آنکھ سے شناخت نہیں کیا جاسکتا، اور اس سے کم کثرت کے ساتھ یہ بعض اوقات دویرہ کی بیرونی سطح پر ایک مرمیہ کی شکل میں پایا جاتا ہے۔ استثنائی حالتوں میں دویری مسخوطی سلعہ کا ایک اپنا ساقچہ ہوتا ہے جس سے یہ بیض سے جڑا ہوتا ہے۔ بہت سے اصابات میں بیضی رباط کے قرب وجوار میں ایسی بیضی بافت شناخت کی جاسکتی ہے جس میں جرابات یا اجسام اصفر موجود ہوتے ہیں۔ یہ بافت اپنے وظیفہ کے لحاظ سے فعال ہوتی ہے، اور اگر ممکن ہو سکے تو دویرہ کو عملیہ سے دور کرتے وقت اسے باقی رکھ لینا چاہیئے۔ شکل ۴۶۹ میں یہ دکھایا گیا ہے کہ ایک بیوٹیبی دویرہ میں ایک مسخوطی سلعی رقبہ موجود ہے، اور یہ غالباً دویری مسخوطی سلعہ کے بیوٹیبی دویرہ کے ساتھ متحد ہوجانے کا نتیجہ ہے۔

مسخوطی سلعی دویرہ کے دہنی مشمولات جسمانی تپش پر سیال ہوتے ہیں، لیکن ٹھنڈا ہونے پر یہ نیم جامد اور دانہ دار ہوجاتے ہیں۔ مسخوطی سلعی ارتفاع برادمہ سے ڈھکا ہوتا ہے جس پر لمبے لمبے باریک بال ہوتے ہیں۔ یہ خیال رکھنا چاہیئے کہ تمام دویرہ کا استر جلدی عناصر کا نہیں ہوتا، بلکہ یہ عناصر نام نہاد مضغی رقبہ یا زائدہ پر اور دویرہ کی دیوار کے اس حصہ پر پائے جاتے ہیں جو اس کا ہم پہلو ہوتا ہے۔ مضغی زائدہ دیوار میں سے دویرہ کے درونہ میں ابھرا ہوتا ہے، اور یہ بافت کا ایک ٹھوس تودہ ہوتا ہے جس کی شکل کسی خذنگ بھٹی کی سی ہوتی ہے۔ اس پر عام طور پر بال ہوتے ہیں، اور اس میں دہنی غدد، غضروف اور مختلف عظمی اجزا مثلاً دانت (دیکھو شکل ۴۶۸ اور ۴۷۲)، فک اسفل کے حصے، کھوپری کی چپٹی ہڈیاں وغیرہ موجود ہوتی ہیں۔

دویرہ کو دور کرنے کے بعد جب اس کے مشمولات منجمد ہو چکتے ہیں تو اسکی دیوار

خشک ہو جاتی ہے اور سکڑ جاتی ہے ۔ اس حالت میں دبانے سے اس میں گڑھا پڑ جاتا ہے، اور اسکی بستگی گندھے ہوئے آٹے کی طرح کی ہوتی ہے ۔ مشمولات میں زرد دہنی شحمی مادہ لمبے لمبے

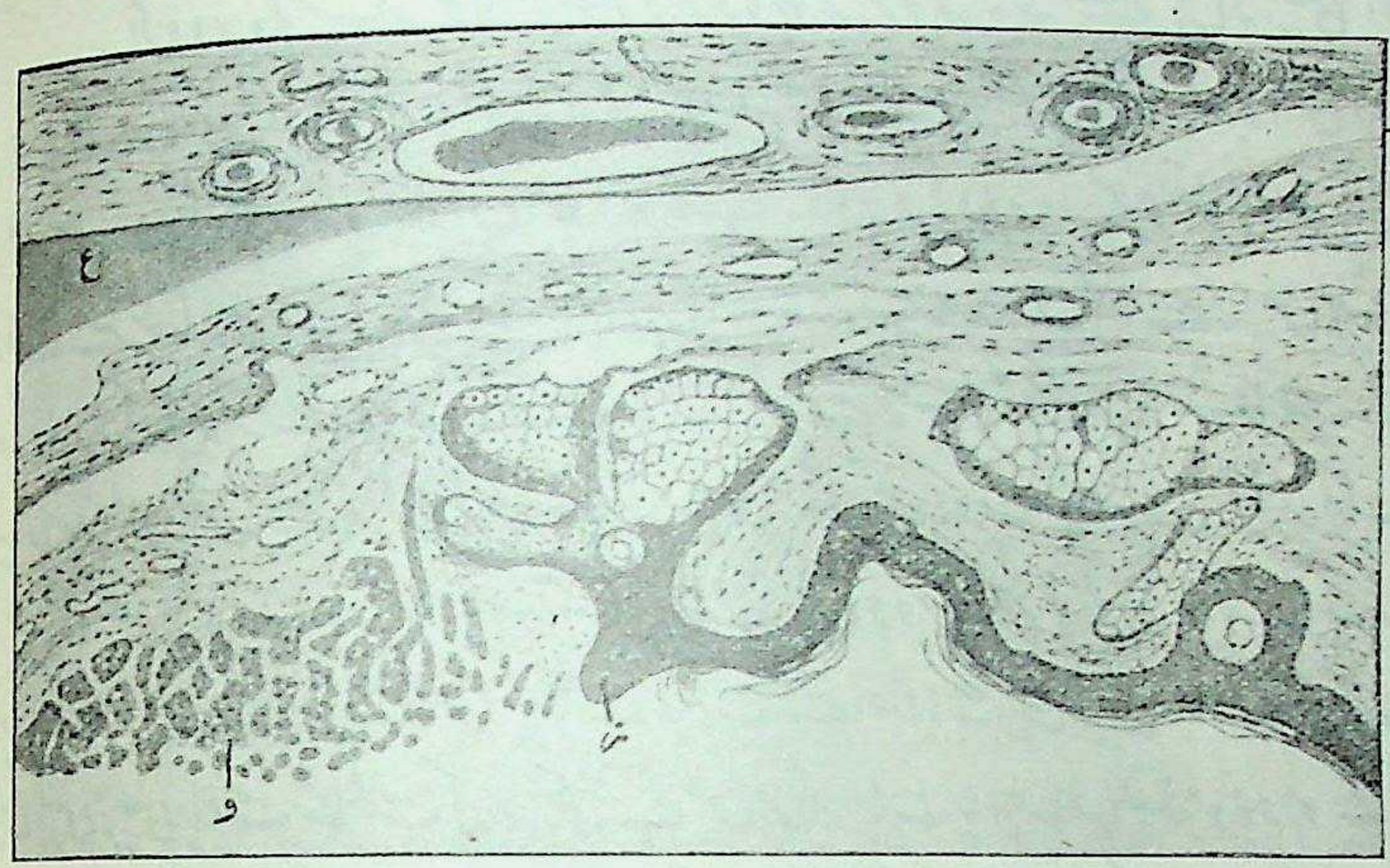

شکل ۴۶۹ ۔ مسخوطی سلعی رقبہ (Teratomatous Area) ایک لیوٹینی دویرہ کی دیوار میں ۔ ع، متسع عروقِ خون ۔ سز، مسخوطی سلعی زائدہ ۔ و، لیوٹینی ورقچہ جس سے دویرہ کے ایک بڑے حصہ کا استر بنا ہوا تھا۔

715 بالوں کے حلقے، ذراتی فواضل اور کولیسٹرین (cholesterin) کی قلمیں پائی جاتی ہیں۔ بعض اوقات ان میں چھوٹے چھوٹے ٹھوس گولے دکھائی دیتے ہیں جو ایک شحمی شئے سے مرکب ہوتے ہیں، ان کی بستگی مختلف ہوتی ہے اور ان کا نوات بال کا ہوتا ہے۔ یہ اترے ہوئے برادمی خلیات کے اجتماعات سے مرکب ہوتے ہیں (سرحلمی گولے)۔ گاہے گاہے دویرہ کے کہفہ میں ایسے گولے آزاد پائے جاتے ہیں جو اترے ہوئے مشبک بالوں پر بتمامہ مشتمل ہوتے ہیں۔

”مضغی رقبہ“ یا ”مسخوطی سلعی زائدہ“ مضغہ کے راسی سرے کے تکون کی کوشش کو ظاہر کرتا ہے، اور بعض اصابات میں تلے اوپر کی تہوں میں مندرجہ ذیل ساختیں شناخت

کی جا سکتی ہیں۔ (۱) جلدی بافتیں جو چاندلی کی قائم مقام ہوتی ہیں، (دیکھو شکل ۴۷۰)، (۲) ہڈی جو جمجمہ کی قائم مقام ہوتی ہے، (۳) ایک برادمی تجویف جس میں بعض اوقات دانت اور ہڈی پائی جاتی ہے، جو منہ کی قائم مقام ہوتی ہے، (۴) عصب سریش جو دماغ کا قائم مقام

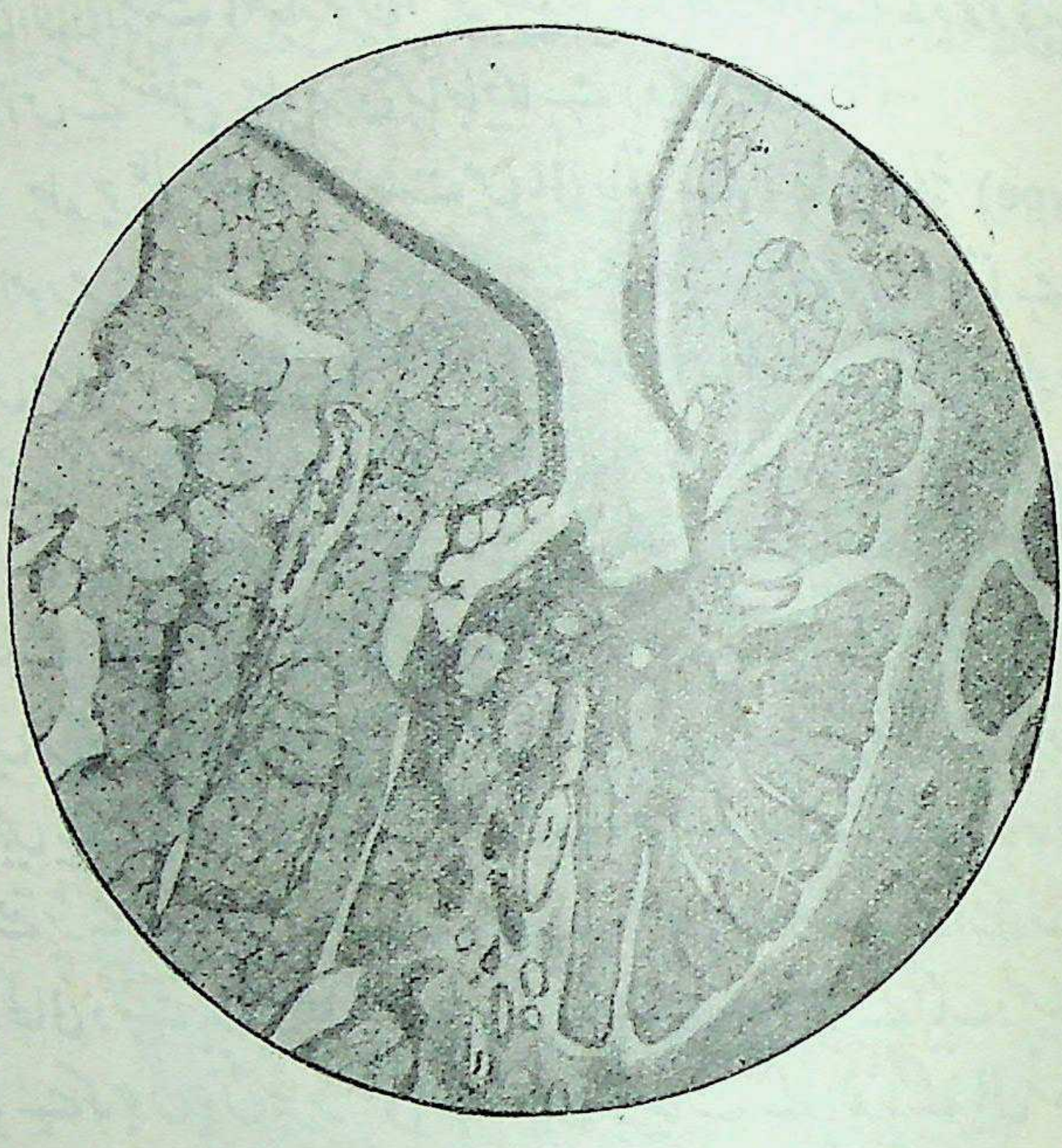

شکل ۴۷۰۔ مسخوطی سلعی بیضی دویرہ (ٹیراٹومیٹس اوویرئین سسٹ) کے "مضغی رقبہ" میں سے تراش۔ یہ تراش جلد کے ایک رقبہ کو ظاہر کرتی ہے جس میں ایک شعری جراب ہے جو کثیر التعداد دہنی غدد سے گھرا ہوا ہے۔ انبیبات ا، ا، ناقص النموعرقی غدد کو ظاہر کرتے ہیں۔

ہوتا ہے (۵) نلیاں اور انخفاضات جن میں سے بعض کا استر بہ وار سر حلمہ کا ہوتا ہے، اور جو تنفسی اور غذائی خطوں کے بالائی سروں کے قائم مقام ہوتے ہیں۔ چند مسخوطی سلعی دویروں میں کوئی نمایاں مضغی ارتفاع دریافت نہیں کیا جا سکتا، اور صرف ایک چھوٹا سا مختص المقام

برادمی رقبہ ہی موجود ہوتا ہے جس سے سلعہ کی ''ادیمینی'' نوعیت کی تمام شہادت ملتی ہے۔

ان سلعات میں بروں ادمی اور میاں ادمی اصل کی بافتوں کے جو مختلف انواع پائے جاتے ہیں ان کی اہمیت باعتبار تکوین النسیج معتدبہ ہے، اور مطالعہ کنندہ کو وہ بیان دیکھنا چاہیئے جو اس کے متعلق پہلے درج کیا جاچکا ہے (دیکھو صفحہ 712)۔

جلد جو علیحدہ علیحدہ رقبہ جات میں پائی جاتی ہے، اپنے طبعی نخز نمونہ (prototype) سے ان امور میں مشابہ ہوتی ہے کہ اس میں ایک بشرہ (کیوٹیکل) ہوتا ہے جو جلد حقیقی (کیوٹس ویرا) پر متمکن ہوتا ہے، اور اس میں شعری جرابات اور کثیر التعداد دہنی غدد موجود ہوتے ہیں (دیکھو شکل ۴۰۷)۔ گاہے گاہے اس میں چند ناقص النمو مرغولی عرقی غدد بھی پائے جاتے ہیں۔ اکثر اوقات یہ شحمی بافت پر واقع ہوتی ہے، اور موخر الذکر کے نیچے 716 بعض اوقات مخطط عضلی ریشے بھی شناخت کئے جاسکتے ہیں۔ مزید برآں ناخن بھی پائے جاتے ہیں جن کا نمو ناقص ہوتا ہے۔ بیضی ''ادمیہ'' میں جو بال ہوتے ہیں وہ یا تو تاریک ہوتے ہیں یا ہلکے رنگ کے۔ ہر بال کئی انچ لمبا ہوسکتا ہے۔ شاذ شاذ حالتوں میں بال بڑھتے بڑھتے دویرہ کی دیواروں سے گذر جاتے ہیں اور ان کے آزاد سرے بیرونی سطح پر دکھائی دیتے ہیں۔ بلینڈ سٹن (Bland-Sutton) نے ایک دلچسپ امر کا اظہار کیا ہے کہ جوں جوں عمر بڑھتی ہے بیضی ادمیات کے اندر کے بال سفید ہوتے جاتے ہیں، اور بعض اوقات یہ گر جاتے ہیں۔ دہنی غدد فعال اور کثیر التعداد ہوتے ہیں۔ اور دویرہ کے مابہ الامتیاز شحمی مشمولات کا ماخذ یہی ہیں۔ شعر حلقی گولے اکثر دیکھنے میں نہیں آتے، لیکن بعض اوقات یہ اس قدر کثیر التعداد ہوتے ہیں کہ دویرہ کا کہفہ ان سے تقریباً پُر ہو جاتا ہے۔ جیسا کہ پہلے بیان کیا جاچکا ہے یہ اترے ہوئے برادمی چھلکوں کے تودوں سے مرکب ہوتے ہیں جو ایک لپٹے ہوئے بال کے گرد مجتمع ہوتے ہیں۔ دانت بیضی ادمیات کے ۵۰ فیصدی سے زائد اصابات میں پائے جاتے ہیں۔ یہ عموماً انیاب یا ثنایا کی قسم کے ہوتے ہیں، اور یہ مینا (enamel) اور ڈینٹین (dentine) پر مشتمل ہوتے ہیں۔ بعض اوقات ان کی تعداد بہت زیادہ ہوتی ہے، اور ایک ہی سلعہ میں یہ تین سو کے قریب پائے گئے ہیں۔ ان کا کچھ حصہ اکثر ہڈی میں

گڑا ہوتا ہے۔ اور ایسے اصابات میں کبھی کبھی ایسے دانت بھی پائے جاتے ہیں جو ابھی نکلے نہیں ہوتے اور ہڈی میں دبے ہوتے ہیں۔ ہڈی مبیضی مسخوطی سلعات میں اکثر پائی جاتی ہے، اور یہ عموماً نہایت بے ڈول طبقوں اور تودوں کی شکل میں پائی جاتی ہے۔ بہرکیف ایسی مثالیں بھی بیان کی گئی ہیں جن میں ڈھانچہ کی مختلف طبعی ہڈیوں کے تکون کی کوشش پائی گئی ہے۔

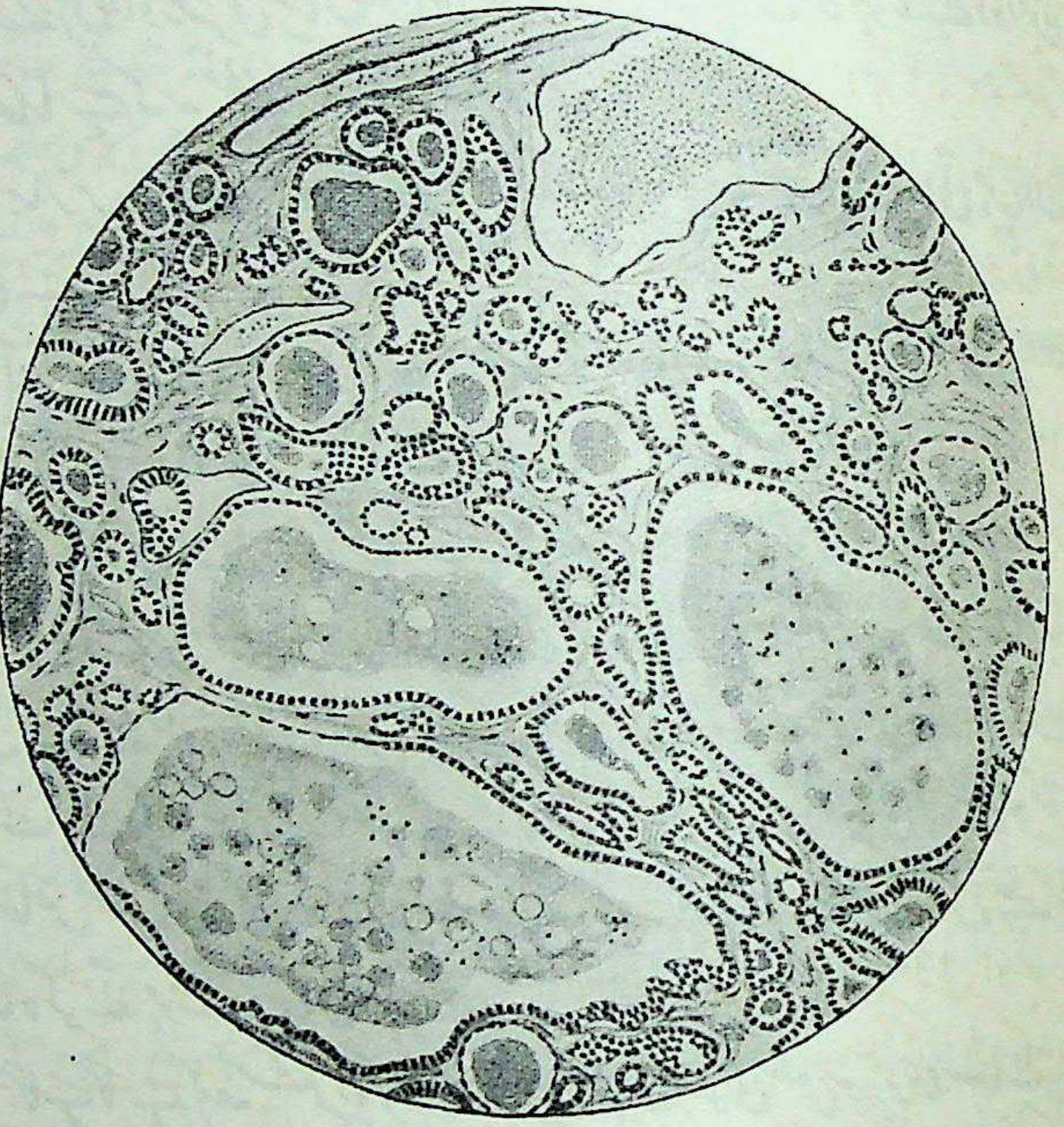

شکل ۱۴۱۔ مبیضی نوساخت (Ovarian Neoplasm) جس میں ایسی بافت موجود ہے جو غدہ درقیہ کی بافت کے مشابہ ہے (غوطر مبیضی struma ovarii:)۔ اس قسم کی بافت بعض مسخوطی سلعات میں پائی جاتی ہے۔

—۱۵۰×

ہوتا ہے۔ ایک ناقص التکون انگلی دیکھی جا چکی ہے جس پر ناخن موجود تھا، اور ایسے عظمی تودے

بیان کئے جا چکے ہیں جو چہرہ اور جمجمہ کی بعض ہڈیوں کے مشابہ تھے۔ ادمیات میں از جاجی قسم کا غضروف بھی اکثر پایا جاتا ہے۔ اور یہ چپٹے صحفوں کی شکل کا ہوتا ہے۔

چند نادر الوقوع مثالوں میں دروں ادمی اصل کی بعض ساختوں کے پائے جانے کا اندراج کیا جا چکا ہے، مثلاً غدہ درقیہ کی بافت کے جزیرک (دیکھو شکل ۴۷۱) معوی دیوار کے حصے جو سادہ عضلہ اور مخاطیہ پر مشتمل ہوتے ہیں، اور مخاطیہ میں لیبرکوہن کے غدد بھی ہوتے ہیں، اور بیر حلمی نلیاں جن کا استر ہدبہ دار خلیات کا ہوتا ہے اور جن کے متعلق یہ خیال کیا جاتا ہے کہ یہ تنفسی خطہ کو ظاہر کرتی ہیں۔

بنا بریں دویری بیضی مسخوطی سلعات میں جو ساختیں پائی جاتی ہیں ان کا خلاصہ حسب ذیل ہے۔

۱۔ بروں ادمی - جلد، بال، دہنی غدد، عرقی غدد، دانت، ناخن، عصبی بافت.
۲۔ میاں ادمی - ہڈی، شحمی بافت، لیفی بافت، عضلہ۔
۳۔ دروں ادمی - درقیہ، معائے صغیر اور ہوائی گذرگاہوں کا مخاطیہ۔

بیضی مسخوطی سلعی دویرہ کی دیوار کی اندرونی سطح کا اکثر حصہ اریکی بافت سے مرکب ہوتا ہے، اور مضغی ناقص النمو ساخت کے قرب وجوار میں جلد اور غشائے مخاطی کے رقبہ جات پائے جاتے ہیں۔ اغلب ہے کہ اریکی بافت اس مزمن خراش کا نتیجہ ہو جو دویرہ کے خاص مشمولات کی وجہ سے پیدا ہوتی ہے۔ اریکی بافت میں اکال خلیے بالوں کے ٹکڑوں کو تباہ کرتے ہوئے دکھائی دیتے ہیں۔

گاہے گاہے کہفہ شکم یا کہفہ حوض میں ایسے مسخوطی سلعی دویری سلعات پائے جاتے ہیں جن کا تعلق بیض سے نہیں ہوتا۔ یہ دویرے جب حوض میں واقع ہوتے ہیں تو غالباً معین بیضی بافت سے پیدا ہوتے ہیں، اور جب یہ شکمی ہوتے ہیں تو یہ دوران نمو میں کسی "تولیدی" خلیہ کے اپنے محل سے ٹل جانے کا نتیجہ ہوتے ہیں (دیکھو صفحہ 712)۔

جیسا کہ پہلے بیان کیا جا چکا ہے دویرہ کی دیوار کے مبدا کے متعلق جس میں مسخوطہ نما ناقص النمو ساخت ہوتی ہے کوئی فیصلہ نہیں ہوا۔ ممکن ہے کہ یہ بلعمی ہیکل کے دہنی مشمولات سے جو مضغی زائدہ سے خارج ہوتے ہیں، منتسع ہو جانے کا نتیجہ ہو۔ بخلاف اسکے یہ جرابی یا لیوٹینی دویرہ کی قائم مقام ہو سکتی ہے (دیکھو شکل ۴۶۹)، اور کبھی کبھی بلغمی فضا کی بھی قائم مقام ہوتی ہے — اکثر ایسا ہوتا ہے کہ کاذب

مخاطینی دویرہ کے کسی خانہ میں مزامن الوجود مسخوطی سلعہ کے عناصر نفوذ کر جاتے ہیں (دیکھو شکل ۴۷۲)۔ اس امر کو خاص طور پر ذہن نشین رکھنا چاہیئے کہ مسخوطی سلعی مبیضی دویری سلعہ تکاثری سلعہ نہیں ہوتا بلکہ یہ اختباسی دویرہ کی ایک مثال ہے۔ یہ بہت آہستہ آہستہ بڑا ہوتا ہے اور اس کی کلانی نئی بافت کی بالیدگی سے عمل میں نہیں آتی بلکہ یہ ذہنی افراز سے دویرہ کے بتدریج متسع ہو جانے سے ظہور پذیر ہوتی ہے۔

مسخوطی سلعی دویرہ کے سرحلمی عناصر بعض اوقات خبیث ہو جاتے ہیں۔ ۳ فیصدی اصابات میں ایسا ہوتا ہے، اور فلسہائی قسم کا سرحلمی سلعہ سب سے زیادہ کثرت کے ساتھ دیکھنے میں آتا ہے اور غدود دہنیہ زیادہ شاذ طور پر خبیث ہوتے ہیں۔ ہمارے مشاہدہ میں مسخوطی سلعہ میں ثانوی گرد درحلمی سلعی تغیر کے واقع ہونے کی حالت ایک مرتبہ آئی ہے۔ یہ کہا جا سکتا ہے کہ مبیضی ادمیہ (ovarian dermoid) لازمی طور پر ایک سلیم بالیدہ ہے، اور اس میں خبیث رقبہ جات کے نمودار ہو جانے پر بھی اس کا انذار اچھا رہتا ہے۔ بہرحال چونکہ اس کی بالیدگی آہستہ ہوتی ہے، اور یہ دیر تک موجود رہتا ہے، اس لئے اس سے مختلف پیچیدگیوں کے پیدا ہونے کا احتمال ہوتا ہے، مثلاً دباؤ، محوری تلوی تقیح، اور حمل، ولادت، اور نفاس کے دوران کے حادثات۔

تکاثری دویری سلعات کی نسبت اس میں انشقاق کم واقع ہوتا ہے، اور یہ عموماً ضربہ کا نتیجہ ہوتا ہے، مثلاً دورانِ ولادت میں۔ ایسا مسخوطی سلعی دویر جس کی دیواریں پتلی ہوں اپنے مشمولات کے اندرونی دباؤ یا ان کے تقیح سے منثقب ہو سکتا ہے۔ انشقاق کے بعد خارج شدہ مشمولات کے ارد گرد انضمامات پیدا ہو جاتے ہیں، اور ایک کاذب کیسہ بن جاتا ہے، اور بالوں سے کیسہ کے منثقب ہو جانے سے مقامی التہاب باریطون پیدا ہو سکتا ہے۔ جب دویری مسخوطی سلعہ کسی کھوکھلے حشا، مثلاً رودہ یا مثانہ، میں منثقب ہو جاتا ہے تو اس حالت میں صرف دویرہ ہی کی دیوار ملتہب اور متقیح نہیں ہوتی، بلکہ مضغی، ناقص النمو ساخت کے مشمولات (خاصکر بالوں) سے اس حشا کی غشائے مخاطی پر خراش واقع ہونے سے تشویشناک علامات پیدا ہو جاتے ہیں۔

718

ٹھوس مبیضی مسخوطی سلعات (Solid Ovarian Teratomata)۔

یہ سلعات تمام مبیضی سلعات سے زیادہ نادر الوقوع ہیں۔ سنہ ۱۹۳۰ء میں فرینکل (Frankel) نے ساٹھ اصابات جمع کئے، اور سنین حال میں چند اور کا اندراج بھی کیا جا چکا

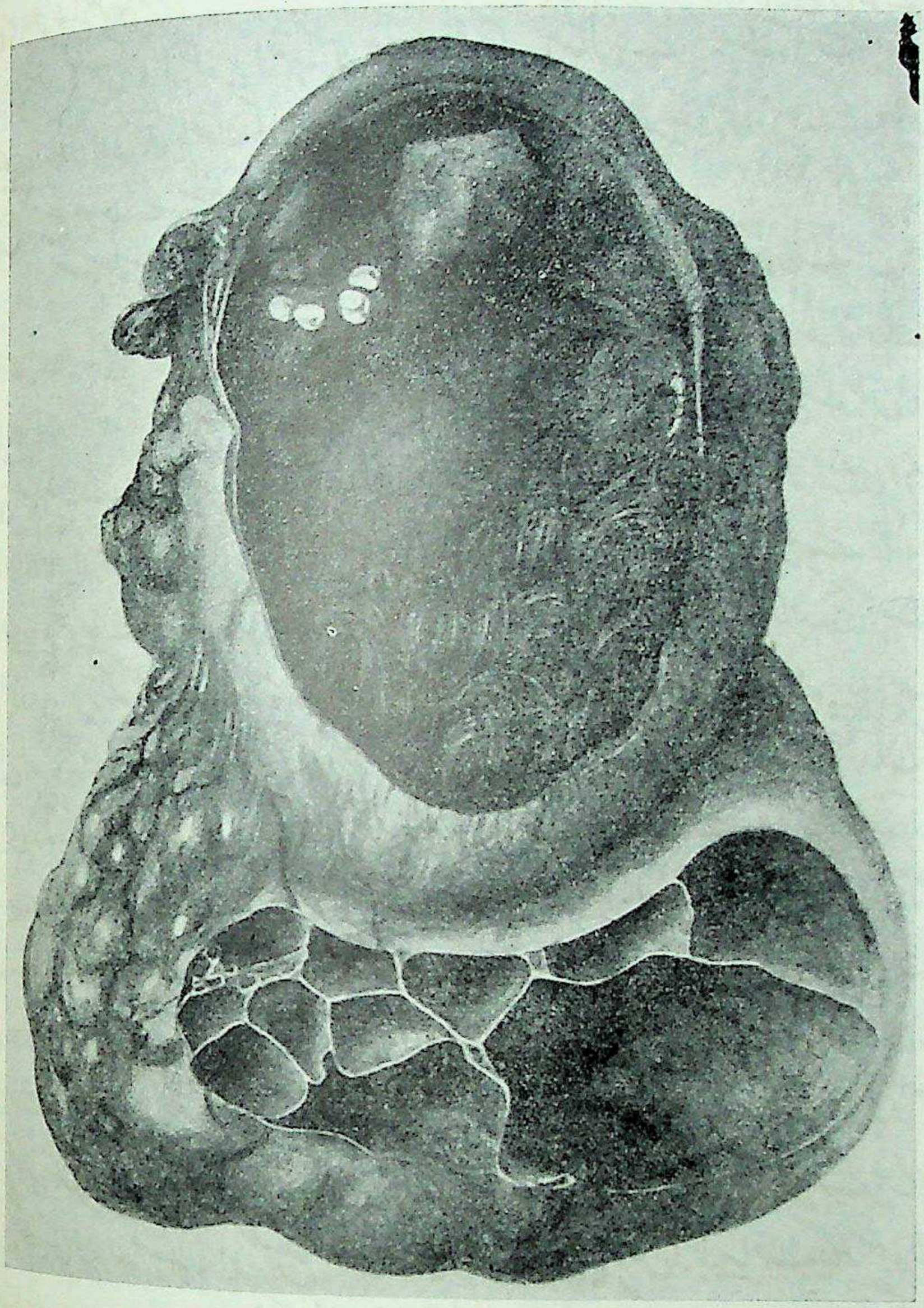

شکل ۲،۴ ۔ مرکب بیضی نوساخت ۔ سب سے بڑے خانہ میں ایک مسخوطی سلعی زائدہ (teratomatous process) ہے جو ایک ٹھوس برادمی تودہ اور چار دانتوں پر مشتمل ہے جو ایک عظمی حید سے جڑے ہوئے ہیں۔ یہ خانہ دانہ دار دہنی مادہ اور بالوں سے پُر تھا۔ سلعہ کا نچلا حصہ ایک کاذب مخاطینی دویری غدی سلعہ سے مرکب ہے۔

719 ہے۔[۱] جیسا کہ پہلے بیان کیا جاچکا ہے ان سلعات میں سے اکثر سریری طور پر خبیث ہوتے ہیں، اور ٹھوس بیضی مسخوطی سلعات کا میلان دور کرنے کے بعد جلد عود کر آنے کی طرف ہوتا ہے۔

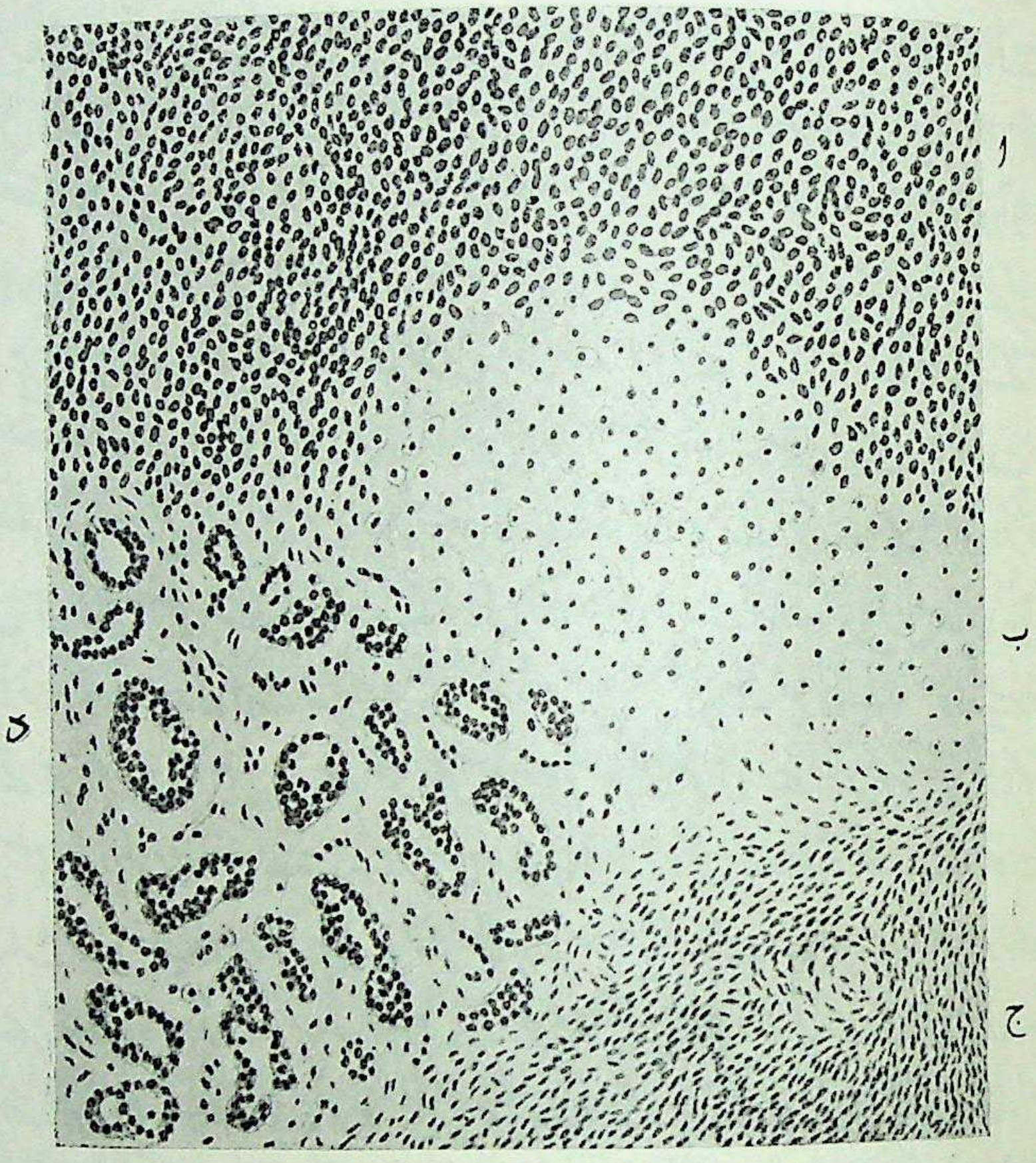

شکل ۴۷۳۔ ٹھوس بیضی مسخوطی سلعہ (Solid Ovarian Teratoma)۔
× ۲۷۸۔ نو بالیدہ کے تین ممیز اقسام موجود ہیں۔ ا، سلعہ لحمیہ۔ ب، غضروف۔ ج، بیضی ہیکل۔ د، مضغی غدی انبیبات۔

بعض اوقات ان کی جسامت بہت ہی بڑی ہو جاتی ہے، اور اس لحاظ سے ان میں اور مسخوطی

---

[۱] Amer. Jl. Obst. and Gyn., vol. x., 1925, 345.

سلعی دویری سلعات میں لازمی اختلاف پایا جاتا ہے۔ یہ بالخصوص ریعان میں رونما ہوتے ہیں، اگرچہ انتالیس سال کی ایک عورت میں سلعہ کے واقع ہونے کی ایک حالت کی اطلاع مل چکی ہے۔ بادی النظر میں یہ سلعات ٹھوس اور بے قاعدہ لختنگ دار بالیدوں کی شکل کے ہوتے ہیں جن میں کم و بیش کثیر التعداد دویری فضائیں موجود ہوتی ہیں، اور ان فضاؤں میں سے بعض المخاطی الاصل ہوتی ہیں اور بعض کا استر مسرحلمہ کا ہوتا ہے۔ خردبین سے امتحان کرنے پر مضغئی بافتوں کی ایک غیر معمولی قسم کے وجود کا انکشاف ہوتا ہے جو بہوضی ادمہ (blastoderm) کی تینوں تہوں سے مشتق ہوتی ہیں۔ یہ بافتیں ایک دوسرے میں خلط ملط ہوتی ہیں، اور کامل تعضیہ یافتہ ساختوں، مثلاً جلد، دانت اور ہڈی کے تکون کے لئے جو مسخوطی سلعی دویروں کا امتیازی خاصہ ہیں کوئی کوشش ظاہر نہیں ہوتی۔ یہ مختلف عناصر بیشتر مضغئی حالت میں ہوتے ہیں، اور یہ بہت بے قاعدہ مرتب ہوتے ہیں۔ جنینی اجزائے ترکیبی میں ان کے مضغئی خاصہ کی وجہ سے فعال تکاثر کی طرف ایک نمایاں میلان پایا جاتا ہے۔ بافت کی بالیدگی بہت سریع ہوتی ہے اور یہ اکثر خبیث ہوتی ہے، اور ایسے سرطانات بن جاتے ہیں جن میں مضغئی بافت اکثر لحمی سلعی قسم کی ہوتی ہے (دیکھو شکل ۳، ۴)۔

سرطانی سلعی بعد تکوین اتنی کثرت سے نہیں پائی جاتی۔ تراش کا خالی آنکھ سے امتحان کرنے پر نرم دماغ نما بافت کی مقدار غالب نظر آتی ہے، اور یہ بافت اکثر بہت سے چھوٹے چھوٹے اور بڑے بڑے دویروں کے ساتھ جن میں برادمی ساختیں موجود ہوتی ہیں ملی جلی ہوتی ہے۔ سریری خصائص وہی ہوتے ہیں جو ٹھوس مبیضی بالیدے کے ہوتے ہیں، اور استسقاء، سریع 720 لاغری اور ضعف بالعموم پائے جاتے ہیں۔ خبیث ٹھوس مسخوطی سلعات عموماً یک جانبی ہوتے ہیں اور یہ اکثر و بیشتر جوان عورتوں (عمر ۳۳-۳۴ سال، ہیرس : Harris) میں پائے جاتے ہیں۔

انذار خطرناک ہوتا ہے۔ فرینک کے مطابق شرح اموات ۸۸،۸ فیصدی ہے۔

مبیض کے مرکب سلعات

مبیضی سلعات کے جن اقسام کا بیان ابھی تک کیا جا چکا ہے، ان کو عام طور پر مسلمہ

تصور کیا جاسکتا ہے، مگر ایسے سلعات کی کئی ایک انفرادی مثالیں موجود ہیں جن کو ساخت کے اختلاف کی وجہ سے ان اقسام میں داخل نہیں کیا جاسکتا۔ چنانچہ دوری سلعات کے بعض حصے کبھی کبھی کاذب مخاطینی ہوتے ہیں اور بعض حلیمی، یا بعض اوقات کاذب مخاطینی سلعہ میں ایک ہی "ادمینتی" خانہ ہوتا ہے (دیکھو شکل ۲۷۴)، یا اس کی دیوار میں ایک مخاط سلعہ ہوتا ہے۔ مزید برآں سلیم دوری سلعہ میں بعض اوقات اس کی سر حلمی اور اتصالی بافتوں کے عناصر کی خبیث بعد تکوین پائی جاتی ہے، جس سے سرطانی سلعی، لحمی سلعی، یا گرد حلمی سلعی تغیر پیدا ہو جاتا ہے (دیکھو شکل ۴۶۳)۔ ٹھوس سلعہ ایک حصہ میں لیفی سلعی اور دوسرے میں لحمی سلعی ہو سکتا ہے (لیفی لحمی سلعہ)، یا لیفی سلعہ میں سر حلمی انبیبات کے اجتماعات موجود ہو سکتے ہیں (لیفی غدی سلعہ)۔ مبیضی لیفی سلعہ میں سادہ عضلی ریشہ کے موجود ہونے کے متعلق بھی بیان کیا جاچکا ہے (لیفی عضلی سلعہ) اور لیفی عضلی لحمی سلعہ کی نادر مثالیں بھی درج کی جاچکی ہیں۔ یہ مرکب قسمیں اگرچہ ماہر امراضیات کے لئے دلچسپ ہیں لیکن سوائے اسکے کہ یہ کسی سلعہ کے سلیم ہونے یا خبیث ہونے کی نسیجیاتی شناخت کرنے میں مزید دقّت پیدا کر دیں ان کی کوئی اہمیت نہیں۔

برونی اصل کی مبیضی نوساختیں

یہ پہلے بیان کیا جاچکا ہے کہ اگرچہ خبیث سلعات مبیض میں اولی درونی نوساختوں کے طور پر پیدا ہو سکتے ہیں، لیکن یہ ثانوی بالیدوں کے طور پر زیادہ کثرت سے واقع ہوتے ہیں جو کسی اولی ماسکہ کا نتیجہ ہوتی ہیں جو کسی اور جگہ واقع ہوتا ہے۔ برونی اصل کے یہ سلعات جو کسی دوسرے حشا کے خبیث مرض کے سُروح یا اسکی بلا واسطہ توسیع کا نتیجہ ہوتے ہیں، مبیضی سلعات کے ایک معین اور نسبتہً کثیر الوقوع گروہ پر مشتمل ہیں۔ اکثر ایسا بھی ہوتا ہے کہ مبیض کے اندر کی ثانوی بالیدیں معتدبہ جسامت اختیار کر لیتی ہیں لیکن اولی بالید چھوٹی ہی رہتی ہے اور اس سے کوئی نمایاں علامات پیدا نہیں ہوتے (دیکھو شکل ۴۷۴)۔ مبیضی سلعہ ہی کی موجودگی کی طرف، جس کے ساتھ کبھی استسقاء ہوتا ہے اور کبھی نہیں، توجہ مبذول ہوتی ہے اور اولی مرض کی طرف نہیں ہوتی۔

ثانوی مبیضی سرطانی سلعہ۔ جب مبیض ثانوی طور پر سرطان زدہ ہوتا ہے تو ابتدائی بالیدہ ان مقامات پر پائی جا سکتی ہے، (ا) معدی معوی خطہ مثلاً معدہ یا قولون میں، (ب) پستان میں، (ج) جگر میں، (د) رحم میں (دیکھو شکل ۴۴۶)۔ دونوں مبیض اکثر ماؤف ہوتے ہیں، لیکن ہمیشہ ایسا نہیں ہوتا، اور ضرر عموماً مساوی درجہ کا نہیں ہوتا۔ خردبین سے امتحان کرنے پر سرطان کی دونوں قسمیں جو فیزی اور انتشاری پائی جا سکتی ہیں (دیکھو شکل ۴۵۰ و ۴۵۱)۔ بعض اوقات ان کے نسیجیاتی خواص میں ثانوی بالید کو اولی بالید سے تمیز کرنے کے لئے کچھ نہیں ہوتا۔ جب یہ رودہ کی اولی نوساخت سے ثانوی طور پر پیدا ہوتا ہے تو اس کا منظر ستونی خلیہ دار سرطان (انبیبی سرطانی سلعہ) کا ہوتا ہے (دیکھو شکل ۴۵۴)۔ بعض مثالوں میں ثانوی نوساختوں میں اتصالی بافت کے ہیکل کی مقدار غیر طبعی طور پر زیادہ ہوتی ہے، اور یہ ناقص التکون ہوتا ہے، اور اس میں مخاطی سلعی انحطاط کے رونما ہونے اور رنجکی نزف کے واقع ہونے کا ایک غیر معمولی رجحان پایا جاتا ہے۔

ثانوی اور ابتدائی مبیضی سرطان کی اضافی کثرت وقوع معلوم کرنے میں بہت دقت پیش آتی ہے۔ سلیم الاصل دوبروں میں سرطانی تغیرات کے موجود ہونے کے متعلق جو خیال پہلے تھا اسکی نسبت یہ اب زیادہ کثرت کے ساتھ پائے جاتے ہیں، کیونکہ ان سلعات کے باقاعدہ خردبینی امتحان سے جو نتیجہ حاصل ہوا ہے اس سے یہ امر صاف ظاہر ہوتا ہے۔ مبیضی سرطانی سلعہ صحیح معنوں میں ابتدائی مرض ہونے کے لحاظ سے نادر الوقوع ہے، اور بہت سی ایسی مثالیں ہوتی ہیں جو شروع میں اولی تصور کی جاتی ہیں، اور بعد میں ان کے متعلق یہ معلوم ہوتا ہے کہ یہ کسی دوسرے حشا کے سرطان سے ثانوی طور پر پیدا ہوئی تھیں۔ ثانوی بالید کی جسامت کی غیر طبعی کلانی توجہ کو اپنی طرف مبذول کر لیتی ہے، اور ابتدائی بالید چونکہ چھوٹی ہوتی ہے اور اس سے کوئی شدید علامات نمودار نہیں ہوتے اس لئے اس کی شناخت نہیں ہوتی۔ سرطان کے بعد الموت اعداد و شمار سے یہ ظاہر ہوتا ہے کہ سرطانِ پستان، سرطانِ معدہ اور سرطانِ معاء سے موت واقع ہونے کے بعد مبیض میں اکثر ثانوی بالیدیں پائی جاتی ہیں۔ یہ ضرور یاد رکھنا چاہیے کہ ایسے اصابات میں مبیضی سروح کی شناخت دوران زندگی میں نہیں کی جا سکتی تاوقتیکہ سلعہ کی جسامت بڑی نہ ہو، اور اس لئے ثانوی سرطانِ مبیض کی کثرت وقوع کے اندازہ میں غالباً معتدبہ کمی موجود ہے۔ ایسا معلوم ہوتا ہے کہ خالص سریری نقطۂ نظر سے مبیضی دوبرہ کے

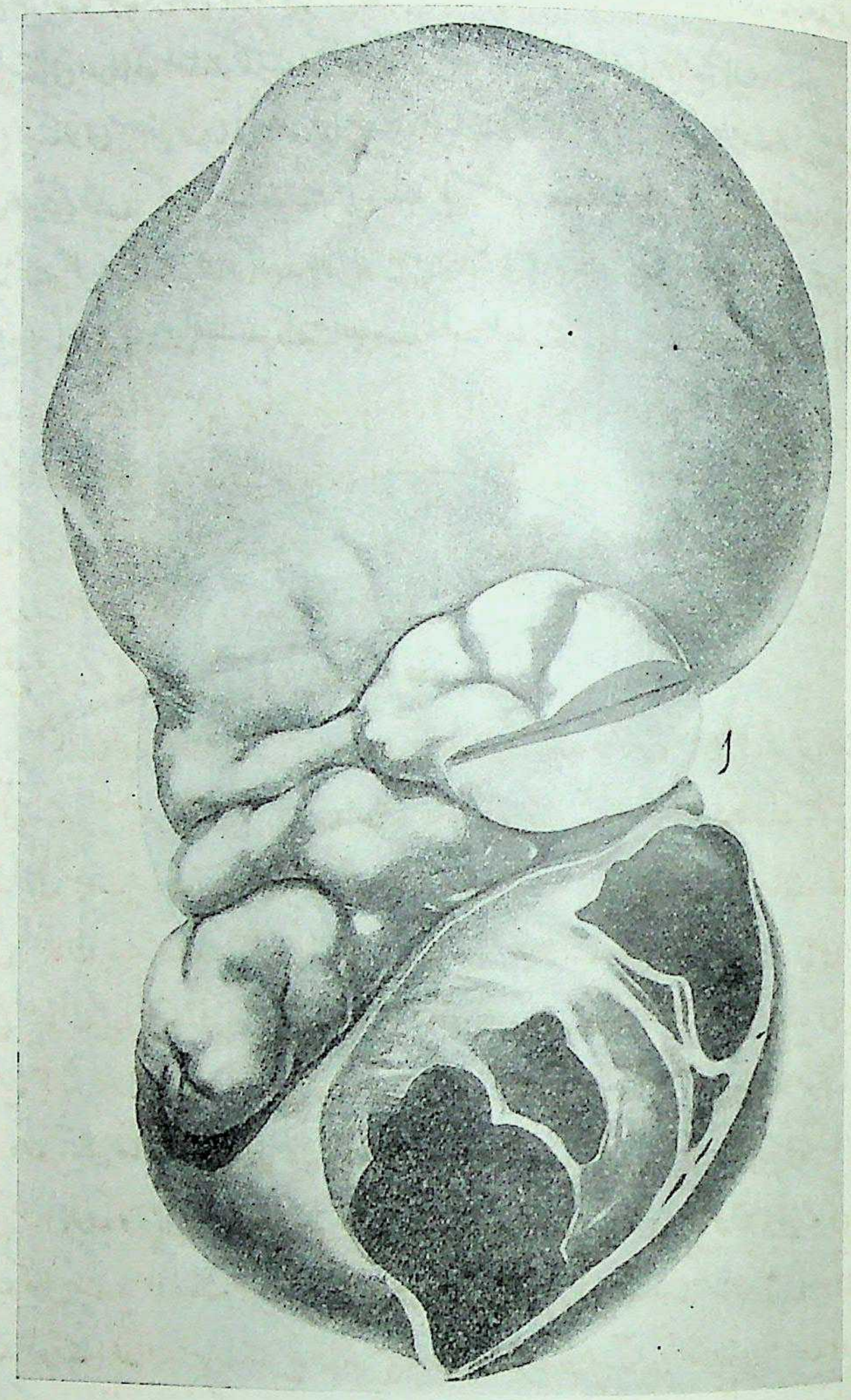

شکل ۴،۴ ۔ ثانوی مبیضی سرطانی سلعہ ۔ اولی بالید جو ضنی قولون میں واقع تھی ۔ خردبینی مناظر شکل ۵،۴ میں ظاہر کئے گئے ہیں ۔ ا، اس تراش کا مقام ہے جو شکل ۵،۴ میں دکھائی گئی ہے ۔

سرطانی تغیرات سب سے زیادہ کثیر الوقوع ہیں، اور ثانوی سرطانی سلعات ان کے بعد ہیں، اور صادق ابتدائی سرطانی سلعات کثرت وقوع کی ترتیب کے لحاظ سے آخر میں ہیں۔

ثانوی بیضی سرطانی سلعہ میں خبیث خلیات کا جو نقل مبیض کی طرف واقع ہوتا ہے وہ یا تو عروق لمف کے راستہ سے ہوتا ہے، یا منضم ترب سے یا یہ ان خلیات کی بلاواسطہ تنصیب سے عمل میں آتا ہے جو کہفہ باریطون میں داخل ہو جاتے ہیں، اور تجاذب سے مبیضوں تک پہنچ جاتے ہیں۔ اس قسم کے تنصیب یافتہ خلیات طبعی مبیضوں کی سطح پر فی الحقیقت پائے جا چکے ہیں۔

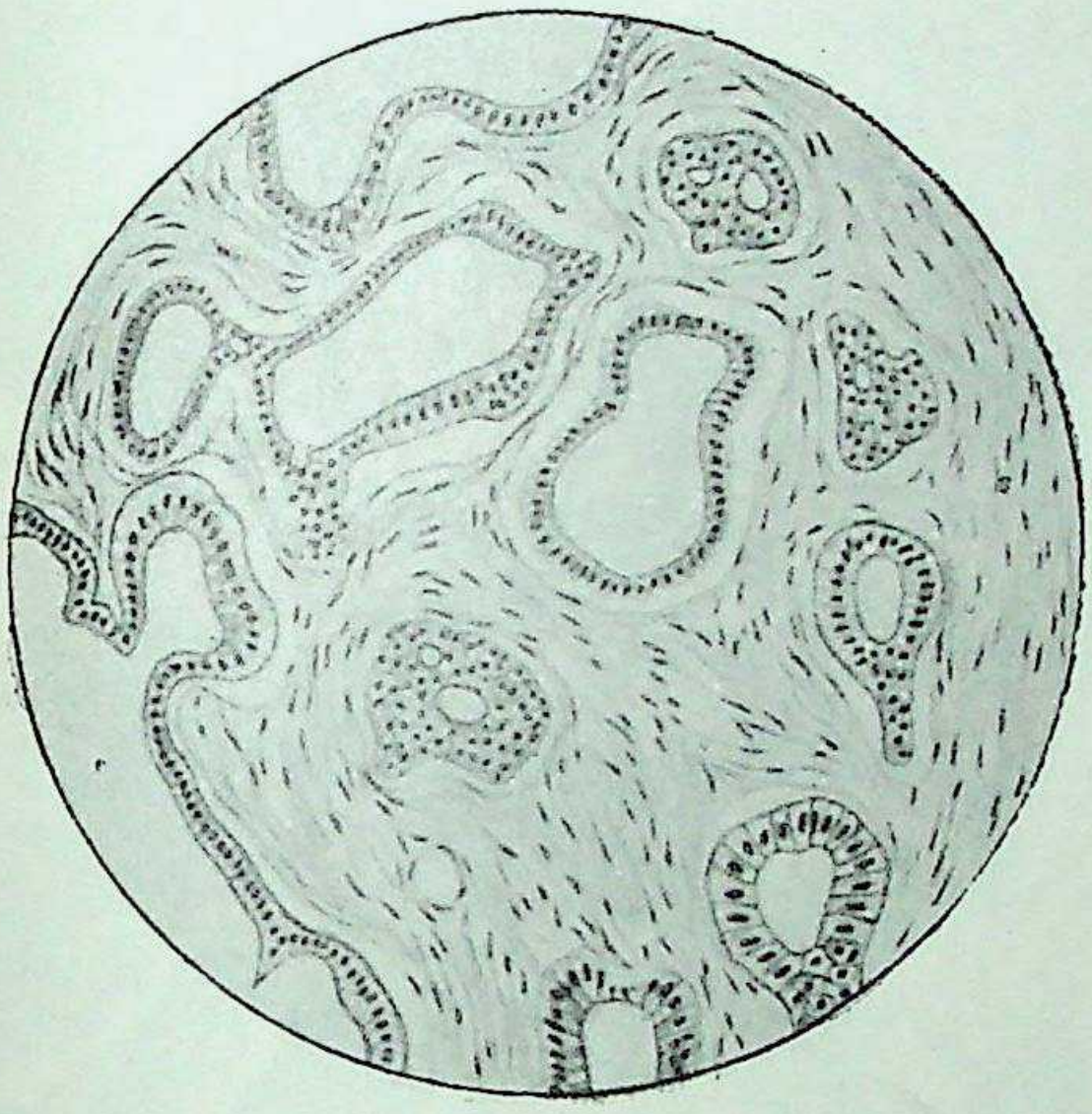

شکل ۵،۴۔ ثانوی مبیضی سرطانی سلعہ۔ کثیف لیفی ہیکل میں جو خبیث انبیبات ہیں وہ ابتدائی بالیدکے انبیبات کے مشابہ ہیں جو قولون کا ستونی خلیہ دار سرطانی سلعہ تھی (دیکھو شکل ۴،۴)۔

مبیضین کا ثانوی سرطان دوبری اور ٹھوس دونوں قسم کے سلعہ کی شکل میں پایا جاتا ہے (دیکھو شکل ۴،۴)۔ موخر الذکر عام ترین قسم ہے۔

مبیض کے اولی اور ثانوی دونوں قسموں کے سرطانی سلعہ کے سریری خصائص تقریباً

متماثل ہیں اور ان کا ذکر صفحات 735 و 736 پر اکٹھا کیا گیا ہے۔
مبیضوں کے ناقابل عملیہ سرطانی سلعات جلد مہلک ثابت ہوتے ہیں۔ اور جن 723

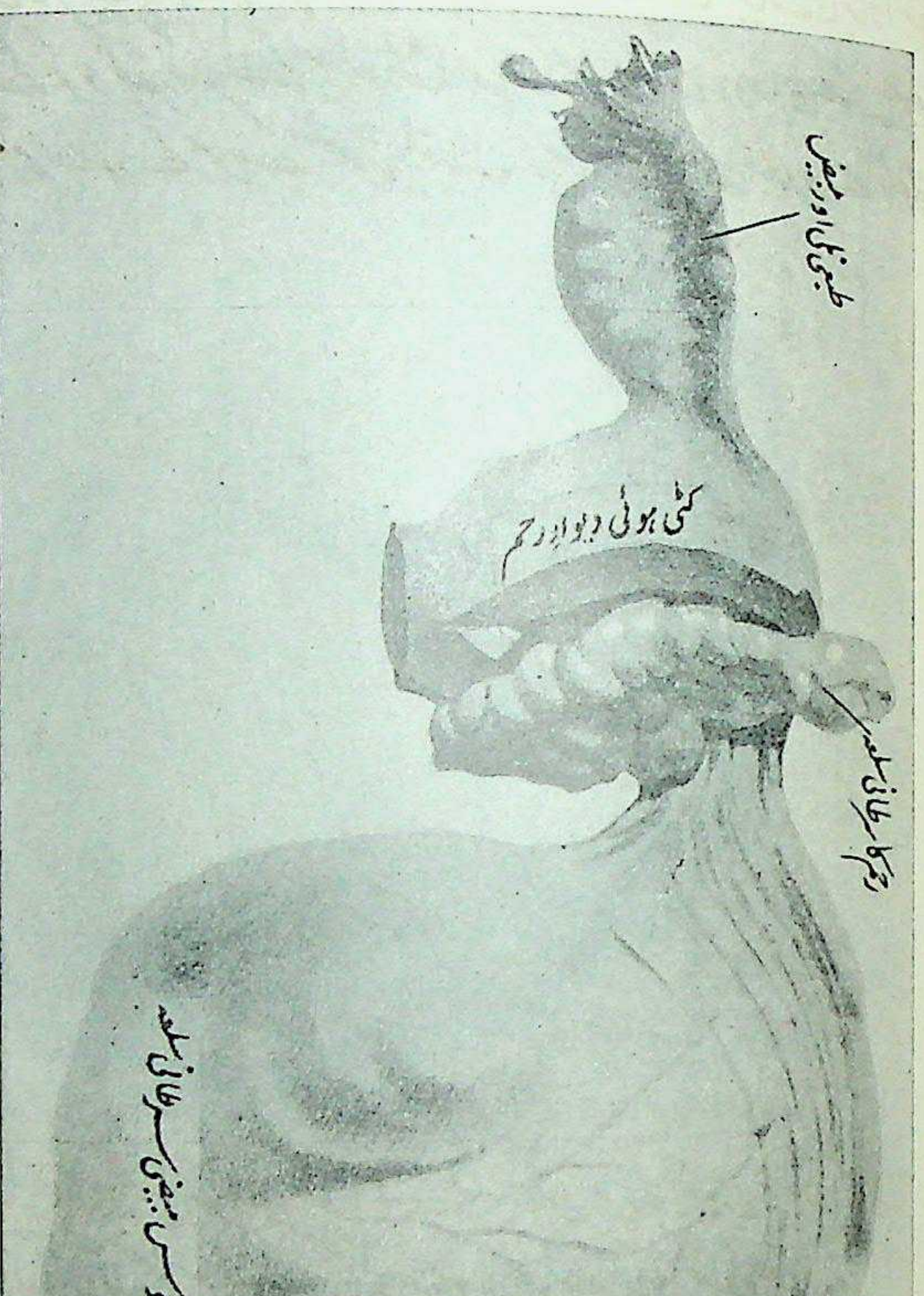
طبعی نلی اور مبیض
کٹی ہوئی دیوار رحم
رحم کا سرطانی سلعہ
ٹھوس مبیضی سرطانی سلعہ

شکل ۶،۴م۔ مبیض کا ٹھوس سرطانی سلعہ جس سے رحم کا سرطان بہ پیچیدہ ہو گیا ہے۔ عدیدالولادت ' عمر ۶۰ سال۔ رحم اور مبیض کی بالیدیں دونوں غدی سرطانی سلعات تھیں جنکے خواص کسی قدر مختلف تھے۔ کسی فلوپی نلی میں کوئی بالید موجود نہیں تھی۔ رحم کا سرطان سعدانہ نما ہے اور یہ موخر دیوار کے شگاف میں سے دکھایا گیا ہے۔ مبیض کی بالید غالباً ثانوی ہے اور رحم کی بالید اولی۔

مریضوں پر عملیہ کیا جاتا ہے ان میں سے صرف ۱۰ تا ۲۰ فیصدی میں عود مرض نہیں ہوتا۔ جب
دونوں مبیض ماؤف ہوتے ہیں تو مرض صرف چند اصابات ہی میں عود نہیں کرتا اور انداز نہایت

ہی خطرناک ہوتا ہے۔

اگر کسی بیضی سرطان کے جراحی اخراج کی کوشش کی جائے تو دونوں بیضوں، دونوں نلیوں، اور رحم کو ایک ہی تودہ کی شکل میں جس پذیر کلانی یافتہ غدد کے ساتھ دور کر دینا چاہیئے خواہ صرف ایک عضو ہی ماؤف معلوم ہوتا ہو۔

بیضوں کے کروکنبرگ کے سلعات۔ اس عنوان میں دو جانبی ٹھوس بیضی سلعات کی ایک مختص قسم شامل ہے جس کے متعلق یہ خیال ہے کہ یہ سرطان معدہ سے ثانوی 724

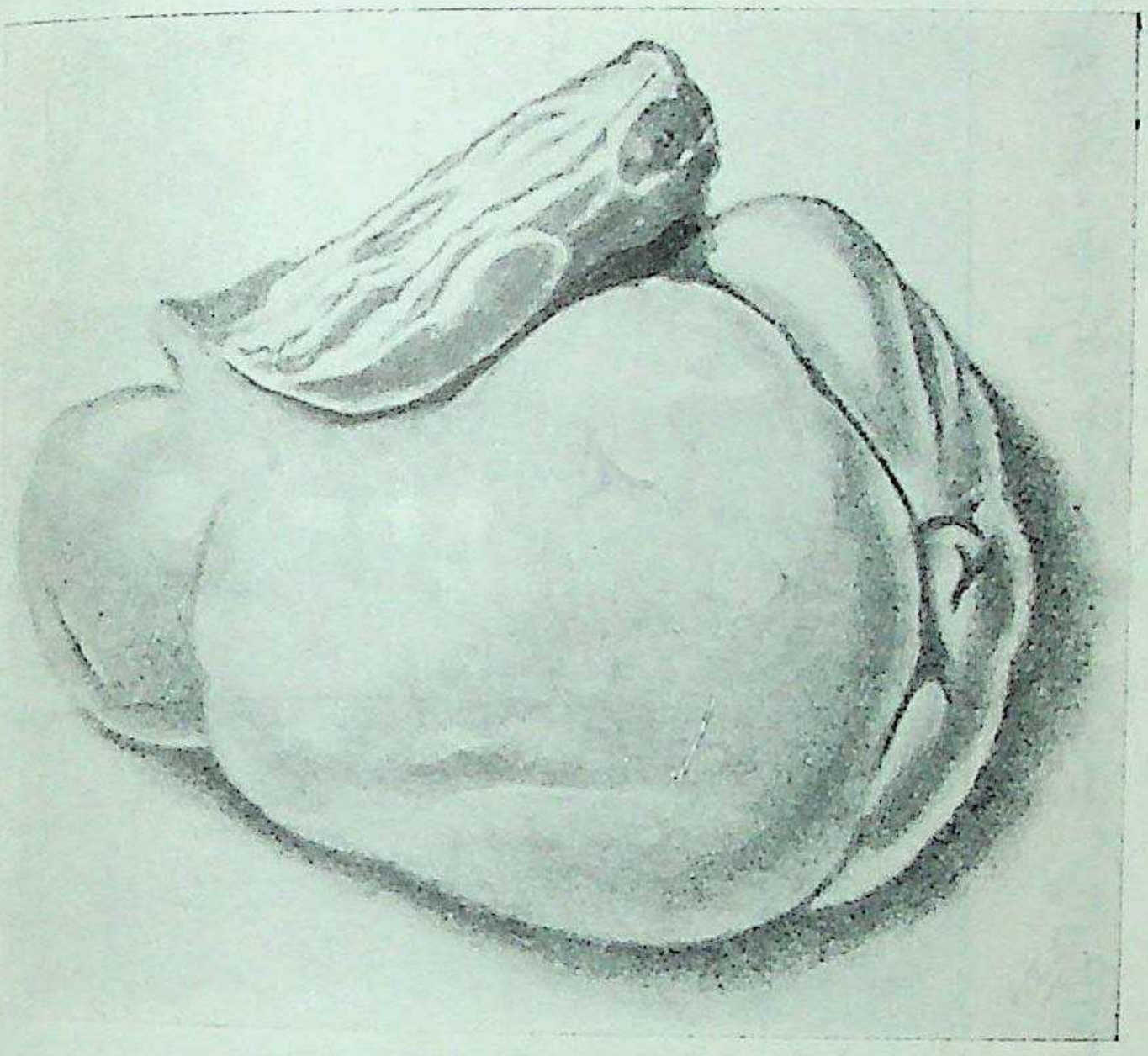

شکل ۷۷،۴۔ کروکنبرگ کا سلعہ (Krukenberg Tumour)۔ سلعہ کی شکل اور اس کا منظر دکھایا گیا ہے۔ صاف سطح کو دیکھا جائے جس پر کوئی انضمامات نہیں (ولفرڈ شا)۔

طور پر پیدا ہوتی ہے۔ یہ بالیدیں ٹھوس صاف سلعات کی شکل کی ہوتی ہیں جن کی جسامت صرف متوسط ہوتی ہے (۱۰ × ۳، ۱۰ اسنٹی میٹر) اور انضمامات سے مبرا ہوتی ہیں (دیکھو شکل ۷۷،۴ بعض اوقات ان میں انحطاط سے پیدا شدہ دویرہ نما فضائیں موجود ہوتی ہیں اور استسقاء

تقریباً ہمیشہ ان کے ساتھ موجود ہوتا ہے۔ نسیجیاتی نقطۂ نظر سے کروکنبرگ (Krukenberg) اور میرچینڈ (Marchand) نے پہلے پہل ان کو سلعاتِ لحمیہ تصور کیا تھا۔ کثیر الخلایا ہیکل میں بڑے بڑے خلیات موجود ہوتے ہیں جن کا نخز مایہ صاف ہوتا ہے اور جن کے نوات

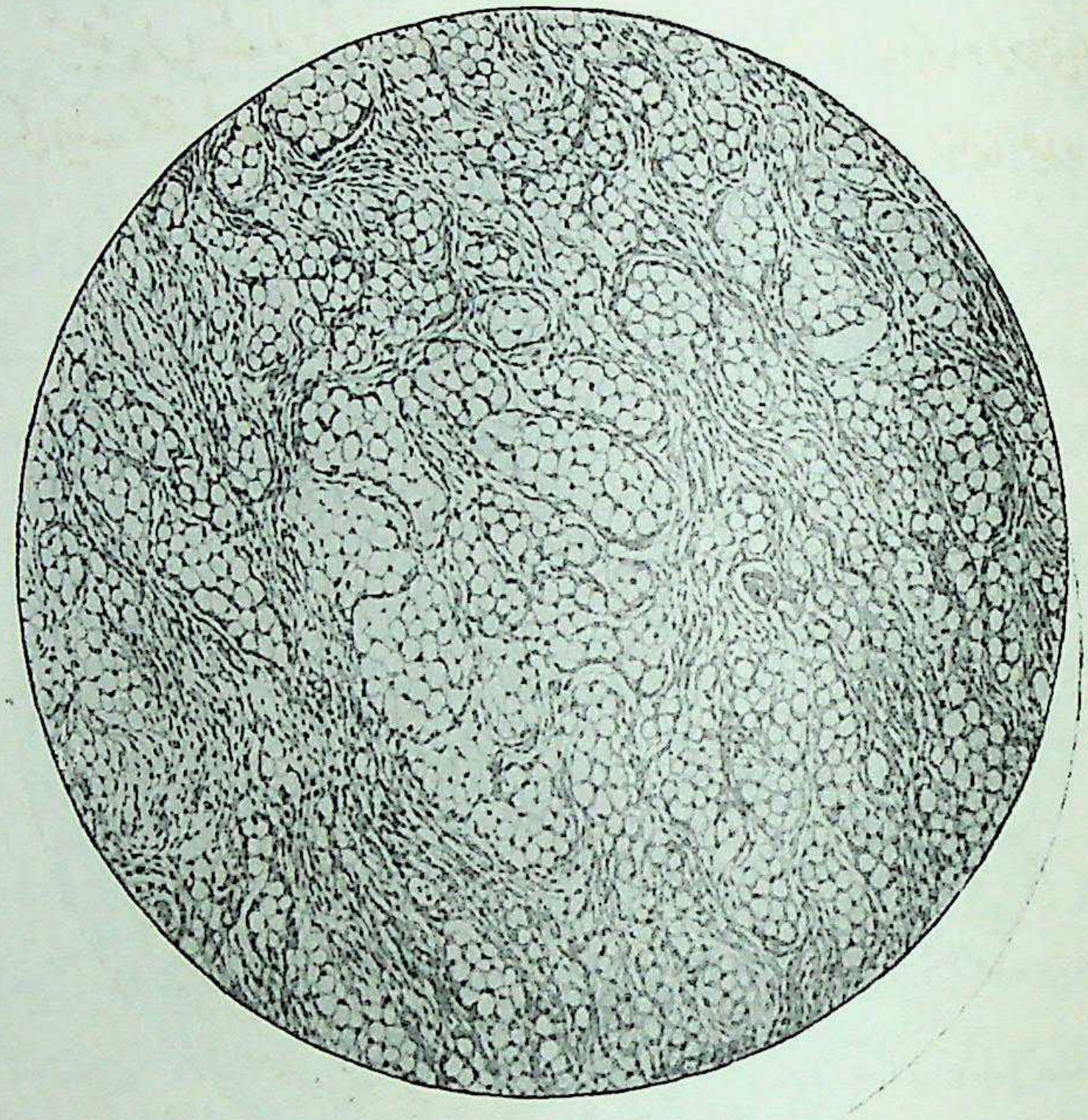

شکل ۴۷۸ ۔ بیض کے کروکنبرگ کے سلعہ کا خردبینی منظر۔ ٹھوس جوفیزے جو "خاتم نما" خلیات سے مرکب ہیں یعنی لحمی سلعی ہیکل میں مجتمع ہیں۔ (ولفریڈ شا)۔

خارج المرکز اور چپٹے ہوتے ہیں۔ (دیکھو شکل ۴۷۸ و ۴۷۹)۔ یہ نام نہاد "خاتم نما" خلیات جو ایک "لحمی سلعی" ہیکل میں جڑے ہوتے ہیں اس بالید کا اہم نسیجیاتی خاصہ ہیں جو عام طور پر "مشکیزہ نما" قسم کے معدی سرطانی سلعہ سے پیدا شدہ سرونہ معلوم ہوتی ہے۔ اگرچہ کروکنبرگ کے اکثر سلعات اس قسم سے تعلق رکھتے ہیں لیکن اولی بیضی بالیدوں کے

725 اسی قسم کی نوعیت کے چند اصابات کا جو بظاہر مصدقہ ہیں، اندراج کیا جا چکا ہے (شنک Schenk: 'سٹرن برگ Sternberg: 'کوہن Kohn: 'اور او۔ فرینکل O. Fraenkl:) ۔ فرینکل کی مریضہ میں کروکنبرگ کے دو جانبی سلعات کو دور کرنے کے تین سال بعد تک کوئی علامات نمودار نہیں ہوئے، اور معدہ لاشعاعوں سے امتحان کرنے پر

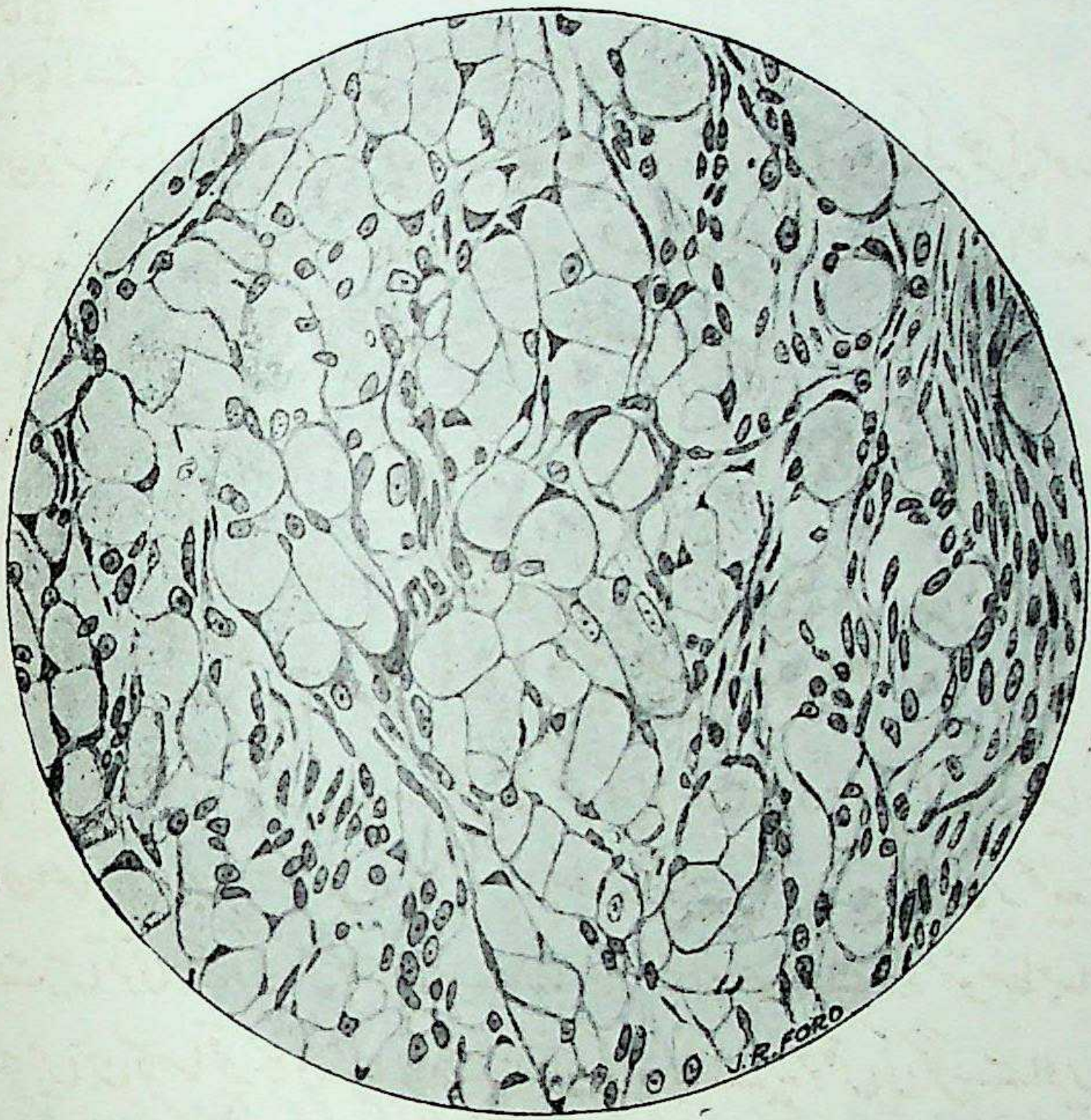

شکل ۹،۴۔ بیض کا کروکنبرگ کا سلعہ۔ یہ شکل ''خاتم نما'' خلیات ("signet ring" cells) کے خاصہ اور ہیکل کی لحمی سلعی قسم کو ظاہر کرتی ہے۔ (اعلیٰ طاقت۔) (ولفریڈ شا۔)

طبعی حالت میں پایا گیا۔

ایسا معلوم ہوتا ہے کہ معدہ کے ماؤف ہونے کی حالت میں اس سے سرطانی خلیات کا نقل مکان پس عانی اور فوقانی قطنی غدد اور بیضی عروقِ لمف کے ذریعہ سے عمل میں آتا ہے

جو غدد کے موخر الذکر گروہ میں داخل ہوتے ہیں (امین: Amann، کہرر: Kehrer)۔ بیضی سلعات کی صاف سطح اور باریطونی سروحات کی عدم موجودگی سے خبیث عناصر کی بلاواسطہ تنصیب کی بجائے انتشار کے اسی طریقہ کی تائید ہوتی ہے۔

جو "خاتم نما" خلیات کروکنبرگ کے سلعات میں پائے جاتے ہیں ان کا غیر معمولی منظر، مضغی یا لحمی سلعی قسم کے بیضی ہیکل کے تکاثر سے، خلیات کے مضغوط ہو جانے کا نتیجہ تصور کیا جاتا ہے (دیکھو شکل ۴۷۸ و ۴۷۹)۔

ان نوساختوں کا ایک دلچسپ سریری خاصہ یہ ہے کہ یہ نسبتاً کم عمر کی عورتوں میں پائی جاتی ہیں۔ یہ اندازہ کیا جا چکا ہے کہ تقریباً ۵۰ فیصدی سلعات انقطاع الطمث سے پہلے رونما ہوتے ہیں، درآنحالیکہ معدہ کا سرطانی سلعہ خصوصاً ۴۰ سال کی عمر کے بعد پیدا ہوتا ہے (ڈبلیو شا[1])۔

726

بیضہ کے سلعات کی پیچیدگیاں

(۱) محوری گردش یا ساقچہ کا تلوی (torsion)۔ یہ اندازہ کیا جا چکا ہے کہ یہ حادثہ ان اصابات میں سے تقریباً ۱۲ تا ۱۴ فیصدی میں پایا جاتا ہے جن پر عملیہ کیا جاتا ہے۔ جن سلعات میں تلوی کے وقوع کا سب سے زیادہ امکان ہوتا ہے وہ متوسط جسامت کے وہ دوری ہیں جن کا ساقچہ کافی لمبا ہوتا ہے جس کی وجہ سے یہ حوض کی گر سے اوپر اٹھ آتے ہیں اور ان میں معتدبہ حرکت پذیری پائی جاتی ہے۔ یہ ٹھوس سلعات میں دوری سلعات کی نسبت زیادہ نادر الوقوع ہے، اور جن سلعات کی جسامت بڑی ہوتی ہے وہ اپنی جسامت کی وجہ سے عام طور پر گردش نہیں کر سکتے۔ شومین[2] (Schumann) نے ایک ٹھوس بیضی سرطانی سلعہ کی مثال کا اندراج کیا ہے جس میں ساقچہ میں بل پڑ گیا تھا اور اس سے بعد میں مہلک

---

[1] *Proc. Roy. Soc. Med.* 1926, vol. xix., Sect. Obst. and Gyn., pp. 49-55

[2] *Amer. Jl. Obst.* and Gyn., vol. x., 1925, 273.

درون باریطونی نزف واقع ہو گیا تھا۔ ساقچہ کا تلوی آدھے بل سے لیکر بارہ پورے بلوں تک پایا گیا ہے، اور نصف دائرہ سے کم بل سلعہ کے دوران خون پر غالباً اثرانداز نہیں ہوتا۔ جو اثرات نوساخت پر ظاہر نہیں ہوتے ہیں وہ تلوی کی مقدار اور شائد اس کے پیدا ہونے کی سرعت کے لحاظ سے مختلف ہوتے ہیں، اور یہ درجوں میں تقسیم کیے جا سکتے ہیں۔

(ا) امتلا۔ متوسط درجہ کی محوری گردش ساقچہ کی وریدوں کو جن کی دیواریں پتلی ہوتی ہیں دبانے اور شریانی رسد میں کوئی زیادہ تخفیف کئے بغیر وریدی خون کو سلعہ سے واپس جانے سے روکنے کے لئے کافی ہوتی ہے۔ جن عروق پر ضغطہ کا اثر پڑتا ہے وہ بیضی وریدیں ہیں جو سلعہ تک قمعی حوضی شکن (infundibulo-pelvic fold) میں سے گذر کر پہنچتی ہیں۔ شریانِ رحم پر کوئی اثر نہیں ہوتا، مگر چونکہ رحم کی وریدیں ضفیرہ سلکیہ (pampiniform plexus) سے جو رباط عریض کے اندر واقع ہوتا ہے آزادانہ راہ و ربط رکھتی ہیں اسلئے رحم کے دورانِ خون میں بھی خلل آجاتا ہے۔ بل کی بُعدی جانب پر فلوپی نلی، رباطِ عریض اور دویرہ کی دیوار بہت متورم ہو جاتے ہیں۔ اس کی قربی جانب پر بھی ورم پیدا ہو جاتا ہے، لیکن یہ اتنا واضح نہیں ہوتا۔ اسکی توجیہ اس امر سے ہوتی ہے کہ رباط عریض کا بل رحم کے وریدی خون کے واپس جانے میں مداخلت کرتا ہے۔ ساقچہ اور سلعہ دونوں وریدی خون سے محتقن ہو جاتے ہیں، وسیع زخنکی نزف واقع ہو جاتا ہے، اور دویرہ کے خانوں میں عموماً جریان خون ہو جاتا ہے۔ اس کا نتیجہ یہ ہوتا ہے کہ سلعہ کی جسامت بڑھ جاتی ہے، اور بعض اصابات میں درون دویری انصباب خون سے تناؤ کے بڑھ جانے کی وجہ سے انشقاق از خود واقع ہو چکا ہے۔ اس حالت میں سلعات بالعموم تاریک ارغوانی رنگ کے ہوتے ہیں (صفحہ ۳۴)، ان کی سطح بھیگی دکھائی دیتی ہے، اور ان کا وہ ہموار مجلّی منظر جو دویرہ کی غیر متغیر دیوار کا ایک ممیز خاصہ ہے غائب ہو جاتا ہے۔ اس حالت میں سلعہ کے امعاء سے سرائت زدہ ہو جانے کا احتمال ہوتا ہے۔ انضمامی التہاب باریطون اکثر پایا جاتا ہے جس کی وجہ سے یہ قرب و جوار کی معوی گنڈلیوں، ثرب، اور دیوار شکم سے منضم ہو جاتا ہے۔ تلوی کے حقیقی مقام کی دونوں جانب پر ساقچہ کی وریدوں میں وسیع علقیت اکثر دیکھنے میں آتی ہے، اور یہ بعض اوقات رباط عریض کی بڑی بڑی وریدوں میں دور تک پھیل جاتی ہے۔

(ب) تنخّر یا تو شریانی رسدِ خون کے دفعۃً بند ہو جانے سے پیدا ہوتا ہے یا

صفحہ ۳۴

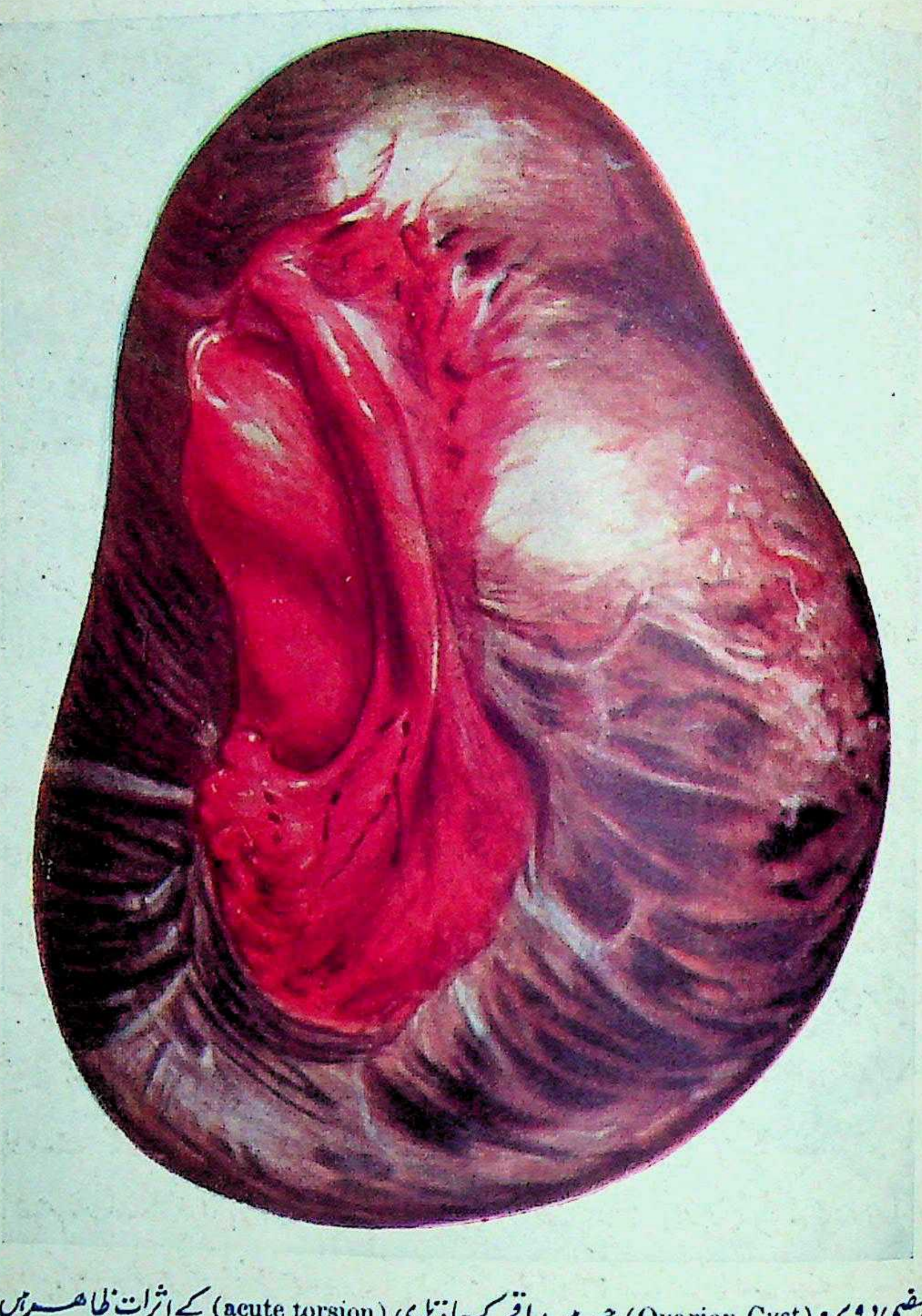

مبیضی دویرہ (Ovarian Cyst) جس میں ساقچہ کے حاد تلوی (acute torsion) کے اثرات ظاہر ہیں۔
دویرہ کی دیوار اور فلوپی نلی دونوں کا انتہائی امتلا غور سے دیکھا جائے۔

مقابل صفحہ 726۔

انتہائی امتلا کے نتیجہ کے طور پر آہستہ آہستہ نمودار ہوتا ہے۔ اس حالت میں سلعہ کے منضم معوی گنڈلیوں سے سرائت زدہ ہونے کا بہت احتمال ہوتا ہے، اور اس سے تقیح یا گنگرین پیدا ہو جاتی ہے۔ اگر تلوی شریانوں کو بالکل بند کر دینے کے لئے بھی کافی ہو، تب بھی تنخر بعض اوقات رونما نہیں ہوتا بشرطیکہ تلوی کا عمل بتدریج واقع ہو اور سلعہ چھوٹا ہو۔ ثربی اور دوسرے انضمامات جلد پیدا ہو جاتے ہیں اور ان میں عروق نمودار ہو جاتے ہیں جو سلعہ کی حیویت اور بالیدگی کو قائم رکھنے کے لئے اسے کافی خون بہم پہنچا سکتے ہیں۔ فوری حاد محوری گردش سے اتنا وقت نہیں ملتا کہ انضمامات بن سکیں اور ان میں عروق پیدا ہو سکیں، جس کا نتیجہ یہ ہوتا ہے کہ رسدِ خون کا متبادل ماخذ ممکن الحصول نہیں ہوتا اور اس لئے تنخر واقع ہو جاتا ہے۔

(ج) **علیحدگی۔** ساقچہ کے ملتوی حصہ کے ذبول سے علیحدگی واقع ہو سکتی ہے۔ اگر اس عمل کے دوران میں ایسے انضمامات بن جائیں جن میں عروق پیدا ہو گئے ہوں تو سلعہ موجود رہتا ہے بلکہ بعض اوقات جسامت میں بڑھ بھی جاتا ہے، اور ایسا معلوم ہوتا ہے کہ یہ کسی دوسرے شکمی عضو سے پیدا ہوا ہے۔

محوری گردش کے اصلی اسباب بخوبی معلوم نہیں۔ اسکے وقوع کے لئے جو حالات معد ہیں وہ سلعہ کی چھوٹی جسامت، اسکی آزاد حرکت پذیری، اور دیوار شکم کا ارتخا ہیں۔ لہٰذا دورانِ حمل یا دورانِ نفاس میں یہ مشاہدہ میں آ سکتی ہے۔ بعض اصابات میں ضربہ یا عضلہ پر بار پڑنے سے یہ گردش فی الحقیقت شروع ہو جاتی ہے، اور ایک دفعہ شروع ہونے کے بعد یہ شاذ از خود جاری رہتی ہے۔ یہ نہیں کہا جا سکتا کہ امعاء اور مثانہ کے فعلیاتی وظائف سے آزادی سے حرکت پذیر مبیضی سلعہ میں گردش پیدا نہیں ہوتی، اور ان احشا کے بیش تمدد کے متعلق تو خاص طور پر ایسا نہیں کہا جا سکتا۔ جنین میں ایک مبیضی دویرہ میں محوری گردش کے واقع ہونے کی ایک مثال درج کی جا چکی ہے۔ جب گردش واقع ہوتی ہے تو یہ حرکت دو سمتوں میں سے ایک سمت پر ہوتی ہے۔ اصابات کی اکثریت میں یہ ماؤف جانب کی کلائی کے بطح (supination) کی سمت کا تتبع کرتی ہے، اور سلعہ اس طرف کو گردش کرتا ہے جس طرف یہ موجود ہوتا ہے۔

(۲) **سرایت۔** مبیض کے دویروں میں رحم کے سلعات لیفیہ کی نسبت سرائت زدہ ہونے کا رجحان زیادہ ہے۔ یہ رحم یا فلوپی نلیوں سے عفونتی یا سوزاکی سرائت کی توسیع سے

یا رودہ سے عضویوں کے معا کی منضم گنڈلیوں میں سے گذر جانے سے ماؤف ہو سکتے ہیں۔ ماضی میں جدران شکم میں سے کسی بڑے دویرہ پر بزل (tapping) کا عملیہ کرنے کے بعد سرائت اکثر واقع ہو جاتی تھی۔ چھوٹے چھوٹے حوضی دویروں میں بڑے بڑے شکمی سلعات کی نسبت سرائت زیادہ کثیر الوقوع ہے۔ جیسا کہ پہلے بیان کیا جا چکا ہے محوری گردش معوی انضمامات کے لئے ایک بڑا ممدّ سبب ہے، اور اسی لئے سرائت کے لئے بھی ہے۔ دویری مسخوطی سلعات میں سرائت زدہ ہونے کا خاص رجحان پایا جاتا ہے، اور یہ شاید اس لئے ہے کہ ان کا نمو آہستہ ہوتا ہے اور ان کی جسامت چھوٹی ہوتی ہے۔ سرائت زدہ دویرہ کے بعض خانوں میں کبھی کبھی پیپ پائی جاتی ہے، اور بعض خانوں کے مشمولات غیر قیحی ہوتے ہیں۔ سرائتی عمل حاد ہونے کی بجائے اکثر و بیشتر مزمن ہوتا ہے، اور پیپ عملیہ کے وقت اکثر عقیم پائی جاتی ہے۔

ایسا متقیح دویرہ جو کسی قریبی حشا سے کثیف انضمامات سے منضم ہو بعض اوقات بیچ کی حائل دیوار کو تباہ کر دیتا ہے، اور اس کے مشمولات بذریعہ تثقب معائے مستقیم، مثانہ یا مہبل میں از خود خارج ہو جاتے ہیں۔ اگر دویرہ میں کوئی مسخوطی سلعی زائدہ موجود ہو تو بال اور دانت معائے مستقیم یا بولی گذر گاہوں میں سے باہر آ سکتے ہیں۔ بظاہر ایسا معلوم ہوتا ہے کہ متقیح مسخوطی سلعی دویرے بیضی دویروں کی دیگر اقسام کی نسبت مثانہ کو زیادہ کثرت کے ساتھ متثقب کر سکتے ہیں، اور اسکی توجیہ بلا شبہ اس امر سے ہوتی ہے کہ یہ رحمی مثانی جیب میں زیادہ کثرت سے واقع ہوتے ہیں۔ بیض کے متقیح دویرہ کا کہفہ باریطون میں پھٹنا ممکن ہے، گو یہ نہایت ہی نادر الوقوع ہے۔ اگر انبوبی اجتماع ریم (pyosalpinx) بھی ساتھ ہی موجود ہو تو اس کے ساتھ بعض اوقات ربط پیدا ہو جاتا ہے اور انبوبی بیضی خراج (tubo-ovarian abscess) بن جاتا ہے۔

(۴) **انشقاق**۔ بیض کے دویرہ کا انشقاق تین حالتوں سے پیدا ہو سکتا ہے، (۱) ضربہ، (۲) نزف یا تقیح سے دروں دویری دباؤ میں فوری اضافہ، (۳) دویرہ کی دیوار میں مرضی تغیرات کا وقوع۔ سپنسر ویلس (Spencer Wells) کا بیان ہے کہ اس کے بیض شگافی (ovariotomy) کے ۱۰۰۰ عملیات کے سلسلہ میں سے ۲ء۴ فیصدی میں انشقاق واقع ہو چکا تھا۔ بیضی دویری سلعات کے ۲۰۰ اصابات کے ایک سلسلہ میں جس کی ہم میں سے ایک (پی۔ ڈبلیو) نے حال ہی میں تحقیقات کی ہے، خود رو انشقاق کی

تعداد سپنسر ویلس کی بیان کردہ تعداد سے زیادہ ثابت ہوئی ہے اور یہ ۵ فیصدی ہے۔

پتلی دیواروں والے دویرے بعض اوقات دودستی امتحان کے دوران میں منشق ہوجاتے ہیں، اور معدمِ حِس کے زیرِ اثر مکمل عضلی ارتخا کی موجودگی میں اس حادثہ کے واقع ہونے سے خاص طور پر زیادہ امکان ہوتا ہے۔ اگر کوئی دویرہ ڈگلس کی جیب میں واقع ہو تو دورانِ وضعِ حمل میں جنین کی پیدائش سے جو دباؤ اس پر پڑتا ہے اس سے اسکے منشق ہوجانے کا احتمال ہوتا ہے۔ بڑی جسامت کا دویرہ گاہے گاہے کسی بلاواسطہ شکمی تشدد مثلاً کسی ضرب کے لگنے یا گر جانے سے منشق ہوجاتا ہے۔

محوری گردش بیضی دویرہ میں کسی معتدبہ نزف کے واقع ہونے کا ایک نہایت ہی عام ترین سبب ہے، اور اس سے اس کے مشمولات کی تراوش واقع ہوسکتی ہے۔ متقیح دویروں کے خودرو انشقاق کا ذکر پہلے کیا جاچکا ہے۔

کاذب مخاطینی قسم کے کولائڈی دویروں کی حالت میں دیوار عموماً خستہ ہوتی ہے، اور انشقاق بافتوں کے طبعی دروں دویری تناؤ کو برداشت نہ کرسکنے کی وجہ سے عموماً خودبخود واقع ہوسکتا ہے۔ حلیمی بالیدیں خواہ وہ سلیم ہوں یا خبیث، دویرہ کی دیوار کو حقیقۃً منثقب کرسکتی ہیں اور اس طرح انشقاق خودبخود واقع ہوجاتا ہے۔ بیض کے دویری سرطانی سلعات سرطانی بافتوں کے انحطاط اور ان کی خستگی کی وجہ سے کہفۂ باریطون میں اکثر خودبخود منثقب ہوجاتے ہیں۔

انشقاق کے نتائج ۔ ان نتائج کا انحصار تمامہ دویرہ کے مشمولات کے خواص پر ہے، جو کہفۂ باریطون میں انصباب یافتہ ہوجاتے ہیں۔ ایسے مصلی سیالات کو جنکی کثافتِ نوعی کم ہو اور جن میں البیومنی مشمولات کی مقدار قلیل ہو، جیسے کہ وہ سیالات جو جھالر یا جرابوں کے دویروں میں پائے جاتے ہیں، باریطون بغیر کسی مقامی التہابی ردعمل کے بآسانی جذب کرلیتا ہے۔ لہٰذا سریری امتحان کے دوران میں اگر کوئی چھوٹا سا دویرہ پھٹ جائے تو اس سے تشویشناک نتائج کے پیدا ہونے کی توقع نہ رکھنا چاہیئے۔ البیومنی سیالات مثلاً وہ جو کاذب مخاطینی دویروں میں پائے جاتے ہیں، یا وہ دہنی شحمی مادہ یا بال جو دویری مسخوطی سلعات میں موجود ہوتے ہیں ہمیشہ مقامی التہابی باریطونی ردعمل پیدا کردیتے ہیں۔ دویرہ کے دغابدر مشمولات، بشرطیکہ ان کی مقدار قلیل ہو، انضمامی التہاب باریطون سے بعض اوقات

مکمل طور پر دویرہ بند ہو جاتے ہیں۔ اکثر ایسا ہوتا ہے کہ سیال زیادہ مقدار میں بہ نکلتا ہے اور کہفۂ باریطون پر منصب ہو جاتا ہے، اور اس حالت میں یہ کہفۂ باریطون کے تمام آزاد سیالات کی طرح ڈگلس کی جیب اور کلوی حفرات میں جمع ہو جانے کا رجحان رکھتا ہے۔ یہ سیال جذب نہیں ہوتا اور اس سے جو انضمامی التہاب پیدا ہو جاتا ہے وہ ایک محافظ عمل ہے جس کا اثر یہ ہوتا ہے کہ مادۂ غریب منفرد اور محبوس ہو جاتا ہے۔ جب تک کہ دویری شمولات اس وقت سرائت زدہ نہ ہوں ان سے عمومی التہاب باریطون پیدا نہیں ہوتا۔

مسخوطی سلعی اور حلیمی دویروں کی حالت میں فعال سرحلیمی عناصر کا جو ان سلعات میں موجود ہوتے ہیں باریطونی غشا پر پیوند لگ جاتا ہے اور یہاں یہ بڑھنے لگتے ہیں۔ چنانچہ حلیمی دویرہ کے انشقاق کے بعد نہ صرف سلعہ کے قرب و جوار ہی میں بلکہ دور دور کے حصوں میں بھی باریطونی حلیمی سلعات پائے جا سکتے ہیں۔ مزید برآں ایسے اصابات بھی بیان کئے جا چکے ہیں جن میں مسخوطی سلعی دویرہ کے انشقاق کے بعد باریطونی غشا پر متعدد سرحلیمی بالیدیں بن گئی تھیں جن میں بال بھی تھے۔ یہ ممکن ہے کہ غیر بیضی شکمی مسخوطی سلعات کی بعض مثالیں منشق دویری بیضی مسخوطی سلعات سے باریطونی انصباب کے واقع ہونے کا نتیجہ ہوں۔ خبیث بیضی دویری سلعہ کے تثقب کے بعد اردگرد کے باریطون پر بالیدگی توسیع جلد ہو جاتی ہے۔ باریطونی تنصیب کے چند غیر خبیث اصابات میں یہ دیکھنے میں آیا ہے کہ اولی سلعہ کے دور کر دینے کے بعد باریطونی بالیدیں خود بخود غائب ہو جاتی ہیں۔

(۴) **انضمامات**۔ تکوینی التہاب باریطون محوری گردش یا سرائت کے نتیجہ کے طور پر پیدا ہوتا ہے اور اس سے بیضی سلعہ پیچیدہ ہو سکتا ہے۔ مگر بعض نوساختیں ایسی ہوتی ہیں جن میں ان تغیرات کے واقع ہونے کے بغیر انضمامات پیدا ہو جاتے ہیں۔ ڈگلس کی جیب میں جو چھوٹی بالیدیں واقع ہوتی ہیں وہ ان بڑی بالیدوں کی نسبت جن سے کہفۂ شکم پُر ہو جاتا ہے منصلہ بافتوں سے زیادہ کثرت سے منضم پائی جاتی ہیں۔ مزامن الوقوع مرض مثلاً التہاب زائدہ (appendicitis)، التہاب انبوبہ (salpingitis) یا حوضی التہاب باریطون (pelvic peritonitis) انضمامات کی پیدائش کا عام سبب ہوتا ہے، اگرچہ دویرہ کی دیواریں شحمی انحطاط کے مختص المقام رقبہ جات کے تعلق میں بعض اوقات بخوبی نمو یافتہ بند پائے جاتے ہیں جو دورانی اختلالات کا نتیجہ ہوتے ہیں۔ بعض مثالوں میں غیر متغیر سلعہ بذات خود

باریطون میں اس قدر خراشش پیدا کر سکتا ہے کہ جرثومی سرائت یا اختلاط کی مدد کے بغیر ہی یہ نتیجہ پیدا ہوجاتا ہے۔ اور یہ خیال کیا جاتا ہے کہ دویری عسیخوطی سلعات میں اس طریقہ سے انضمامات بنانے کا رجحان خاص طور پر پایا جاتا ہے۔ بخلاف اس کے ٹھوس سلعات، مثلاً لیفی سلعات، سے شاذ و نادر ہی انضمامات پیدا ہوتے ہیں، اگرچہ باریطونی خراش کی مقدار جوان سلعات سے پیدا ہوتی ہے دویروں سے پیدا شدہ خراش سے لازمی طور پر زیادہ ہوتی ہوگی۔

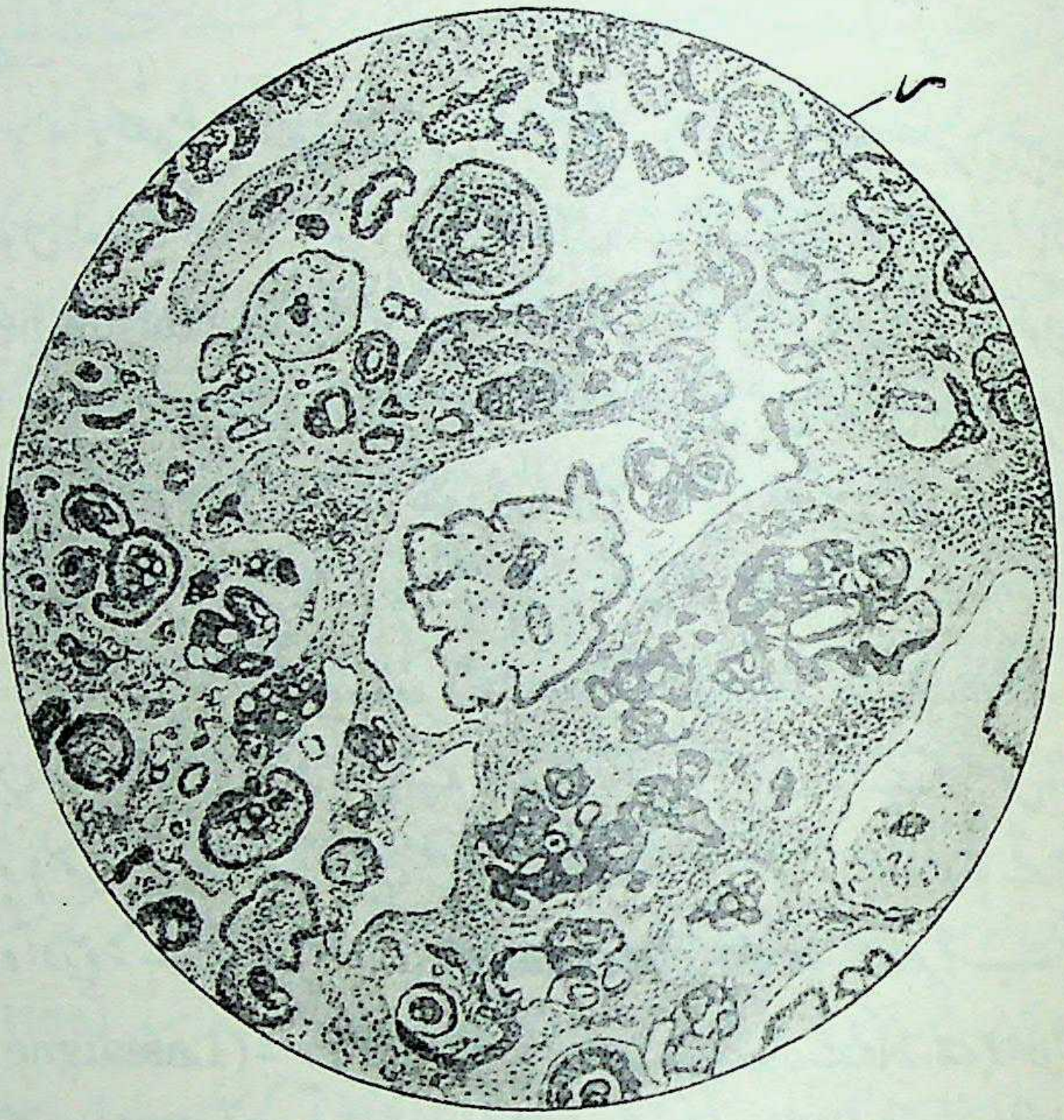

شکل ۴۴۰۔ حلیمہ دار بیضی دویرہ (Papilliferous Ovarian Cyst) (x ۱۵۰)، جس میں رملی سلعی تغیر (psammomatous change) واقع ہوگیا ہے۔ سہ رملی سلعی جسم۔

انضمامات کا یہ نتیجہ ہوتا ہے کہ سلعہ کم و بیش ثبت ہوجاتا ہے، اور جب اس قسم کی نوساخت ڈگلس کی جیب میں محبوس ہوتی ہے تو اسے "منحبس" (incarcerated) کہا جاتا ہے۔

منضم جوفی سلعات درد پیدا کرتے ہیں، اور اس امر میں کچھ شبہ نہیں ہو سکتا کہ انضمامات کا تکون، دیگر علامات کی شدت کو جو ان سلعات سے پیدا ہوتے ہیں زیادہ کر دیتا ہے۔ معا کی گنڈلیوں کے بالید سے منضم ہو جانے سے جراحی دقتیں بھی پیدا ہو جاتی ہیں۔

(۵) **خبیث بعد تکوین** (Malignant Metaplasia)۔ جو سرطانی سلعی یا لحمی سلعی تغیرات سلیم بیضی دویرہ کی دیواروں میں واقع ہوتے ہیں ان کا ذکر پہلے کیا جا چکا ہے۔

(۶) **ٹھوس سلعات میں انحطاط**۔ دویری کھفے سلیم اور خبیث دونوں قسم کے ٹھوس سلعات کے اندر اکثر پائے جاتے ہیں۔ یہ زجاجی یا شحمی انحطاط، یا تزویبی تنخر 730 (coagulation-necrosis) کا نتیجہ ہوتے ہیں، اور ان میں عموماً وعا بدر خون یا لون خون موجود ہوتا ہے۔ ان کی دیواریں ناہموار اور بے قاعدہ ہوتی ہیں، اور ان کا کوئی سرحلمی استر نہیں ہوتا۔ یہ یاد ہی ہوگا کہ اس قسم کے دویرے جو زجاجی اماعت سے پیدا ہوتے ہیں رحم کے سلعاتِ لیفیہ میں اکثر پائے جاتے ہیں (دیکھو صفحہ 475)۔

(۷) **رملی سلعی تغیر** (Psammomatous Change)۔ یہ پیچیدگی دویروں میں شاذ و نادر ہی واقع ہوتی ہے۔ اس کا امتیازی خاصہ یہ ہے کہ بعض دویروں کے ہیکل میں جو بالعموم حلیمہ دار ہوتے ہیں، بعض اوقات گلوبچی اجسام پیدا ہو جاتے ہیں جو کولیسٹرین، البومنی مادہ اور چونہ کے سب فاسفیٹ (sub-phosphate) سے مرکب ہوتے ہیں (لیسین : Lassaigne)۔ یہ کرینچے ان کلسی مطروحات کی مقدار کے لحاظ سے جو ان میں موجود ہوتے ہیں سخت یا نرم ہوتے ہیں۔ تراش کاٹنے پر ان کی ساخت متورق دکھائی دیتی ہے (دیکھو شکل ۴۸۰)، اور یہ پہلے چھوٹی چھوٹی شعریات کے قرب و جوار میں یا حلیمہ دار سلعات میں نمودار ہوتے ہیں۔ یہ ان بالیدوں میں پائے جاتے ہیں جو فعال طور پر متکاثر ہوتی ہیں اور ان سے عمر کا اظہار نہیں ہوتا۔

بیض کے سلعات کے سریری خصائص

اگرچہ سریری طریقوں سے امراضیاتی تشخیص بعض اوقات ناممکن ہوتی ہے، لیکن اگر ہر

اصابہ پر بخوبی غور کیا جائے تو اسے ان تینوں جماعتوں، یعنی (ا) سلیم دوری سلعات، (ب) سلیم ٹھوس سلعات، (ج) خبیث سلعات میں سے کسی ایک میں بالعموم شامل کیا جا سکتا ہے۔ لہٰذا سریری خصائص پر ان تینوں گروہوں میں سے ہر ایک کے لحاظ سے بحث کی جائے گی۔

بیضی سلعات کا سن وقوع عام طور پر بہت وسیع ہے۔ بعض اوقات یہ جنین میں پائے جاتے ہیں، اور بعض اوقات یہ انتہائی پیرانہ سالی میں پہلی مرتبہ شناخت کئے جاتے ہیں۔ بارہ سال سے کم عمر کے بچوں میں ان سلعات کو دور کر دینے کے لئے عملیہ جات نسبتہً بکثرت انجام دئے جا چکے ہیں، اور چند اصابات میں یہ دو سال سے کم عمر کے شیر خوار بچوں میں دور کئے گئے ہیں۔ سلیم بیضی نوساختوں کا اوسط سن وقوع بظاہر چوتھا عاشورہ (decade) معلوم ہوتا ہے، اور اکثر و بیشتر اصابات انقطاع الطمث سے عین پہلے کے زمانہ میں دیکھنے میں آتے ہیں۔ یہ بیان دوری غدی سلعات، حلیمی بالیدوں اور لیفی سلعات دونوں پر صادق آتا ہے۔ دوری مخاطی سلعات یا بیضی "ادمیات" (ovarian "dermoids") زیادہ پہلے نمودار ہوتے ہیں، اور ان کا اوسط سن وقوع ۳۳ر۵ (فلیمنگ) یا ۳۷ (بلیئر بیل) ہے۔ خبیث سلعات سادہ بالیدوں کی نسبت زندگی کے کسی قدر موخر زمانہ میں پیدا ہوتے ہیں۔ ہم میں سے ایک (بی۔ ڈبلیو) نے بیضی سرطانی سلعہ کے ۵۲ اصابات کے جس سلسلہ کے متعلق تحقیقات کی ہے اس میں اوسط سن وقوع ۴۷ تھا۔ دوسرے مصنفین نے بھی اسی قسم کے سلسلہ جات شائع کئے ہیں۔ بلیئر بیل کے مریضوں میں اوسط عمر ۴۹ر۵ تھی۔ برائیڈ (Bride) کے سلسلہ میں یہ اوسط ۵۲ تھی، اور میکنٹائر (McIntyre) کے سلسلہ میں ۴۴۔ بیضی لحمی سلعہ کے متعلق قابل اعتبار اعداد و شمار حاصل کرنا مشکل ہے کیونکہ بالید کی یہ قسم نادر الوقوع ہے۔ ولیم سن (Williamson) اور بیرس (Barris) نے یہ بیان کیا ہے کہ "اصابات کی سب سے بڑی تعداد سن بلوغ کے قریب قریب دیکھنے میں آتی ہے۔ صنفی زندگی کے دوران میں یہ کم واقع ہوتے ہیں، لیکن سن انقطاع الطمث کے بعد ان کے وقوع میں اضافہ ہو جاتا ہے۔" جہاں تک ولودیت (parity) کے سوال کا تعلق ہے اعداد و شمار میں سلیم اور خبیث نوساختوں کی حالت میں صاحب ولادت عورتوں کی تعداد بہت غالب ہے۔ سادہ سلعات کی حالت میں یہ امر مندرجہ ذیل جدول کو دیکھنے سے بخوبی ظاہر ہو جاتا ہے جو ان اصابات سے طیار کی گئی ہے جن کو حال ہی میں بلیئر بیل، سمتھ اور فلیمنگ نے ترتیب دی ہے۔ بیضی

سرطانی سلعہ کے ۱۶۱ اصابات میں سے جنکی تحقیقات انہی مصنفین نے کی ہے ۶۶٫۷ فیصدی صاحب ولادت عورتوں میں پائے گئے۔

سلیم نوساختوں کا تعلق ولودیت سے (بلیئر بیل)

	نوساخت کی قسم			
	دویری غدی سلعہ	حلیمی	ادمیہ	لیفی سلعہ
جن اصابات کا تجزیہ کیا گیا ہے انکی کل تعداد ※	۲۱۲	۹۵	۱۲۲	۵۸
شرح فیصدی۔				
ناکتخدا	۲۷٫۲	۱۶٫۸	۲۲	۱۸٫۶
کتخدا	۷۲٫۸	۸۳٫۲	۷۸	۸۱٫۴
عدیم الاولاد	۳۳٫۹	۲۰٫۳	۲۱	۱۲٫۸
صاحب اولاد	۶۶٫۱	۷۹٫۷	۷۹	۸۷٫۲

※ ان اصابات کا اندراج سمتھ، فلیمنگ، اور بلیئر بیل اور ڈبنو نے کیا ہے۔

سلیم دویری سلعات

علامات۔ سلیم مبیضی سلعات سے چند ہی علامات رونما ہوتے ہیں، اور یہ بھی زیادہ تر ان کی جسامت اور ان کے محل یا ان کی ثانوی پیچیدگیوں کی وجہ سے پیدا ہوتے ہیں۔ ان کے موجود ہونے سے مبیضی افعال لازمی طور پر متاثر نہیں ہوتے کیونکہ جب یہ دو جانبی بھی ہوتے ہیں تو بھی فعال مبیضی بافت کی کچھ نہ کچھ مقدار بچ رہتی ہے۔ ان سے درد بالعموم پیدا نہیں ہوتا اور یہ عمومی صحت پر بھی اثر انداز نہیں ہوتے۔ ان کی بالیدگی کی رفتار عام طور پر نسبتہً سست ہوتی ہے گو یہ سلعات لیفیہ کی رفتار سے زیادہ تیز ہوتی ہے۔

بہر حال ثانوی تغیرات کے نتیجہ کے طور پر بعض اوقات ان کی جسامت تیزی سے بڑھ جاتی ہے۔ لہٰذا کبھی کبھی ایسا بھی ہوتا ہے کہ مبیضی دویرہ اس سے پہلے کہ اس سے پیدا شدہ کلانیٔ شکم کی طرف مریضہ کی توجہ مبذول ہو بڑے بڑے ابعاد اختیار کر لیتا ہے۔

منخوطی سطحی دویرے اکثر طویل مدت کے لئے ساکن رہتے ہیں۔

سلعہ کا محل ہر حالت میں اصابہ کے متعلق ایک اہم امر ہوتا ہے۔ چھوٹے چھوٹے سلعات جو کرکٹ کے گیند سے بڑے نہیں ہوتے عموماً ڈگلس کی جیب میں پڑے ہوتے ہیں اور یہاں سے یہ جاذبہ کے اثر سے نیچے اتر جاتے ہیں۔ اور جب یہ جسامت میں اس سے زیادہ بڑے ہوتے ہیں تو حوض کی کگر سے اوپر اٹھ کر کہفہ شکم میں آجاتے ہیں۔ اگر اس قسم کے سلعہ کے صعود میں ساقچہ کی عدم موجودگی، انضمامات یا انغراز کے سبب سے کوئی رکاوٹ پیش آجائے تو درد بالعموم پیدا ہو جاتا ہے، جو کسی حد تک حوض کے احشاء کے مضغوط ہونے اور کسی حد تک حوضی دورانِ خون میں اختلال واقع ہونے سے پیدا ہوتا ہے، اور بعض اوقات یہ ان اعصاب پر جو حوض سے عجزی نسائی (sacro-sciatic) اور سداد (obturator) سوراخوں سے باہر نکلتے ہیں راست دباؤ پڑنے سے شروع ہوتا ہے۔ مبیض کے جو دویری سلعات حوض میں موجود ہوتے ہیں ان سے مبال یا عنقِ مثانہ پر دباؤ پڑنے کی وجہ سے احتباس بول شاذ و نادر ہی پیدا ہوتا ہے، مگر ایسے اصابات میں تواتر بول عموماً دیکھنے میں آیا ہے۔ معائے مستقیم کے افعال میں کوئی خلل نہیں آتا، لیکن فعلِ حیض متاثر نہیں ہوتا ہے اور اگر ہوتا ہے تو بہت کم۔ اگر انضمامات موجود ہوں تو سلعہ بعض اوقات درد کا مبدا بن جاتا ہے اور یہ درد حیض، جہد، مجامعت اور قبض سے شدید ہو جاتا ہے۔

مبیض کے جو دویرے اوپر اٹھ کر شکم کے کہفہ میں چلے جاتے ہیں اُن سے اُن سلعات کے مقابلہ میں جو حوض ہی میں رہتے ہیں بہت کم تکلیف پیدا ہوتی ہے۔ ان سے دباؤ کے علامات پیدا نہیں ہوتے تاوقتیکہ یہ اتنے بڑے نہ ہو جائیں کہ ان سے شکم کا بیشتر حصہ پُر ہو جائے، اور دیوار ہائے شکم تنیدہ ہو جائیں۔ انتہائی صورتوں میں یہ بعض اوقات ڈایافرام کو اوپر کی طرف کو دھکیل دیتے ہیں اور قلب کے فعل اور تنفس کے حرکات میں تکلیف پیدا کر دیتے ہیں۔ اسی طرح بڑے بڑے سلعات سے شکمی وریدوں کا دورانِ خون مسدود ہو سکتا ہے جس سے بواسیر اور جوارحِ اسفل کا تہیج پیدا ہو جاتا ہے۔ عظیم ترین

732

دویروں کے موجود ہونے کی حالت میں بھی تشنج انتہائی نہیں ہوتا، لیکن شکم کی دیوار کے نچلے حصہ کی سطحی وریدوں میں بڑے بڑے دوالی (varices) بن جاتے ہیں جس کی وجہ یہ ہے کہ حوض کی کگر پر دباؤ پڑنے سے وریدی خون کے جداری وریدوں میں سے واپس جانے میں رکاوٹ پیدا ہو جاتی ہے (شکل ۴۸۲)۔ اس قسم کے اصابات میں عمومی صحت بہت جلد خراب ہو جاتی ہے۔ لاغری بعض اوقات انتہا درجہ کی ہوتی ہے، اور یہ اس لاغری کے مشابہ ہوتی ہے جو سرطان کے متاخر علاج میں پائی جاتی ہے، اور ایک سابقہ پشت کے سریری مشاہدین ایسے اصابات میں ایک "بیضی چہرہ" ("ovarian facies") کے بیان کرنے کے عادی تھے۔ چونکہ شکم کی جراحی میں اب ترقی ہو چکی ہے اس لئے اصابات کو جراحی علاج کئے بغیر اس مترقی درجہ تک شاذ و نادر ہی پہنچنے دیا جاتا ہے۔

طبیعی امارات۔ جب کوئی چھوٹا سا بیضی دویرہ حوض میں واقع ہوتا ہے تو شکم کی طرف سے اس تک رسائی نہیں کی جا سکتی، لیکن دو دستی امتحان کرنے پر یہ سلعہ بیضوی یا کروی، تنیدہ اور لچکدار ورم کی شکل کا شناخت کیا جا سکتا ہے، اور یہ بالعموم رحم کے پیچھے ہوتا ہے اور رحم آگے کی طرف کو ٹلا ہوتا ہے۔ اگر کوئی پیچیدگی پیدا نہ ہوئی ہو تو یہ حرکت پذیر ہوتا ہے اور چھونے سے حساس ثابت نہیں ہوتا۔ اس کا محل وقوع شاذ و نادر ہی وسطی ہوتا ہے مگر یہ ضروری نہیں کہ یہ اسی طرف موجود ہو جس طرف سے پیدا ہوا ہو۔ دو دستی طریقہ سے ساقچہ کا جسّ کیا جا سکتا ہے جبکہ مقامی حالات موافق ہوں، مثلاً معدم حس کا استعمال کرنے سے یا منتاش (volsella) کی مدد سے عنق کو پکڑنے اور بافتوں کو تنیدہ کرنے سے۔ غیر منضم دویرے رحم سے بلا تعلق حرکت پذیر ہوتے ہیں، اور منضم دویروں کی حالت میں ایسا نہیں ہوتا، اور اس حالت میں ان کو رحم کے سلعات لیفیہ سے تمیز کرنے کے لئے احتیاط کی ضرورت ہوتی ہے۔ دویرہ کی موخر سطح کا جسّ معائنے مستقیم میں سے بہترین طور پر کیا جا سکتا ہے۔ اس جسامت کے دویروں کا خاکہ بالعموم بے قاعدہ ہوتا ہے اور ان کی بستگی یکساں ہوتی ہے۔ بہرکیف بعض اوقات سطح پر مستدیر اور تنیدہ مرتفعات پائے جاتے ہیں جو خانوں کی وجہ سے پیدا ہوتے ہیں۔ گاہے گاہے سطح کے کسی حصہ پر ایک کثیف سخت رقبہ محسوس کیا جا سکتا ہے جو یہ ظاہر کرتا ہے کہ یہ سلعہ مخلوطی سلعی دویرہ ہے اور اس کی دیوار میں عظمی یا غضروفی رقبہ موجود ہے۔ اس تشخیص کی تصدیق بعض اوقات لاشعاعوں سے امتحان کرنے سے کی جا سکتی ہے

جس سے ہڈی یا دانتوں کا وجود منکشف ہو جاتا ہے۔

چھوٹے چھوٹے مبیضی دوریے ڈگلس کی جیب میں پائے جانے کی بجائے کبھی کبھی رحمی مثانی جیب میں پائے جاتے ہیں، اور اس حالت میں رحم جزوی یا مکمل طور پر پس گردیدہ ہوتا ہے۔ یہ ایک دلچسپ امر ہے کہ اس محل میں جو چھوٹے چھوٹے سلعات پائے جاتے ہیں ان کی ایک غیر معمولی تعداد مسخوطی سلعی مبیضی دوریے ثابت ہوتی ہے۔

متوسط جسامت کا دوریہ جب کبھی اپنے محل میں شکمی یا شکمی حوضی ہوتا ہے تو یہ ایک واضح بالحدود لچکدار ورم کی شکل کا ہوتا ہے جس کی سطح بالعموم ہموار ہوتی ہے، مگر بعض اوقات اس پر مستدیر شکل کے مرتفعات پائے جاتے ہیں جو اکیلے اکیلے چھوٹے خانوں کو ظاہر کرتے ہیں۔ یہ بالعموم خفیف سے جانبی محل پر واقع ہوتا ہے لیکن بعض اوقات اس کا محل عین وسطی بھی ہوتا ہے۔ یہ آزادانہ طور پر حرکت پذیر ہوتا ہے اور چھونے پر غیر حساس ثابت ہوتا ہے، جب ساقچہ طویل ہوتا ہے تو انگلیاں سلعہ کے نیچے سے حوض کے گڑ میں گذاری جا سکتی ہیں۔ عام طور پر ایسا ہوتا ہے کہ سلعہ حوض میں گہرا چلا جاتا ہے، اور اس کے نچلے کنارے تک رسائی نہیں ہو سکتی۔ قرع پر اس سے بھاری آواز نکلتی ہے، سوائے اسکے کناروں کے جن پر امعاء بالعموم متراکب ہوتے ہیں اور یہاں نغمہ زیر رنّان ہوتا ہے۔ جو سلعات اتنے بڑے ہوتے ہیں کہ ناف سے اوپر تک چلے جاتے ہیں ان میں بعض اوقات ایک سیالی ذبذبہ محسوس کیا جا سکتا ہے۔ لیکن ایسا ہمیشہ نہیں ہوتا کیونکہ ذبذبہ کی شناخت کا انحصار سلعہ کے مقدم حصہ میں ایک بڑے کہفہ کے موجود ہونے پر ہوتا ہے۔ اگر کوئی ایسا بڑا کہفہ نہ بنا ہو تو "ذبذبہ" حاصل نہیں کیا جا سکتا۔ استماع پر جملہ مبیضی سلعات بے آواز پائے جاتے ہیں۔ دو دستی امتحان سے یہ ثابت ہوتا ہے کہ رحم سلعہ سے بالکل الگ ہے۔ اس عضو کا محل بعض اوقات طبعی ہوتا ہے مگر اکثر یہ پس گردیدہ ہوتا ہے۔

غیر پیچیدہ اصابات میں قرع پر پہلو بالعموم رنّان ہوتے ہیں۔ استسقاء کی موجودگی ایک اہم امر ہے اور مبیضی سلعہ کے اصابات کا امتحان کرتے وقت اس کو مستثنیٰ کرنے کی طرف ہمیشہ توجہ دینا چاہیئے۔ یہ ضرور یاد رکھنا چاہیئے کہ حلیمی یا مسخوطی سلعی دوریوں کے یا مبیض کے سادہ لیفی سلعہ کے ساتھ کبھی کبھی آزاد سیال پایا جاتا ہے۔ یہ لازمی طور پر خباثت کی موجودگی پر دلالت نہیں کرتا۔ سادہ کاذب مخاطینی دوریہ کی دیوار سے مشمولات کے ٹپکنے کا

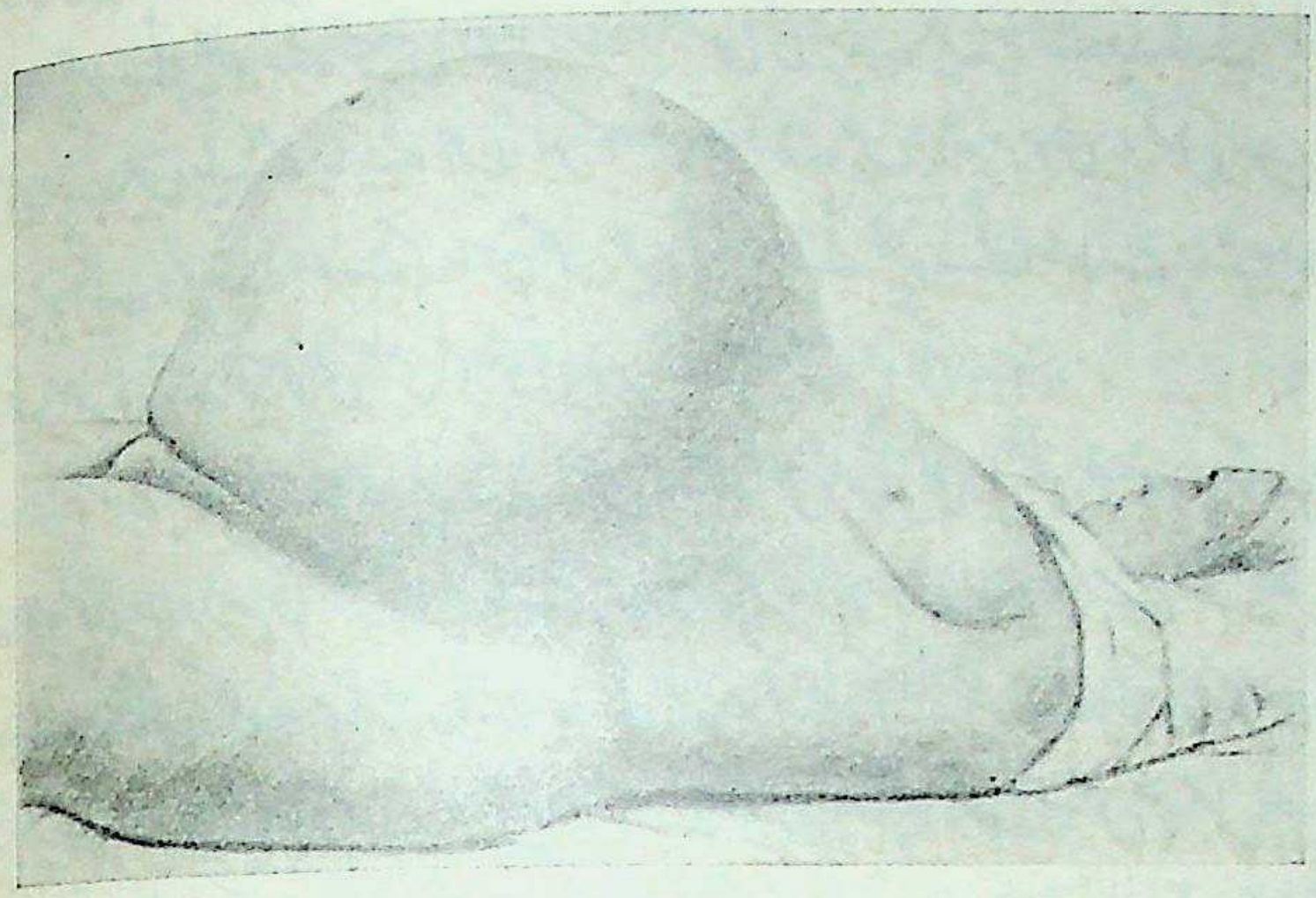

شکل ۴۸۱۔ بڑا بیضی دویرہ ایک جانب سے۔ اس کا بڑے سے بڑا گھیر ۶۵ انچ تھا۔

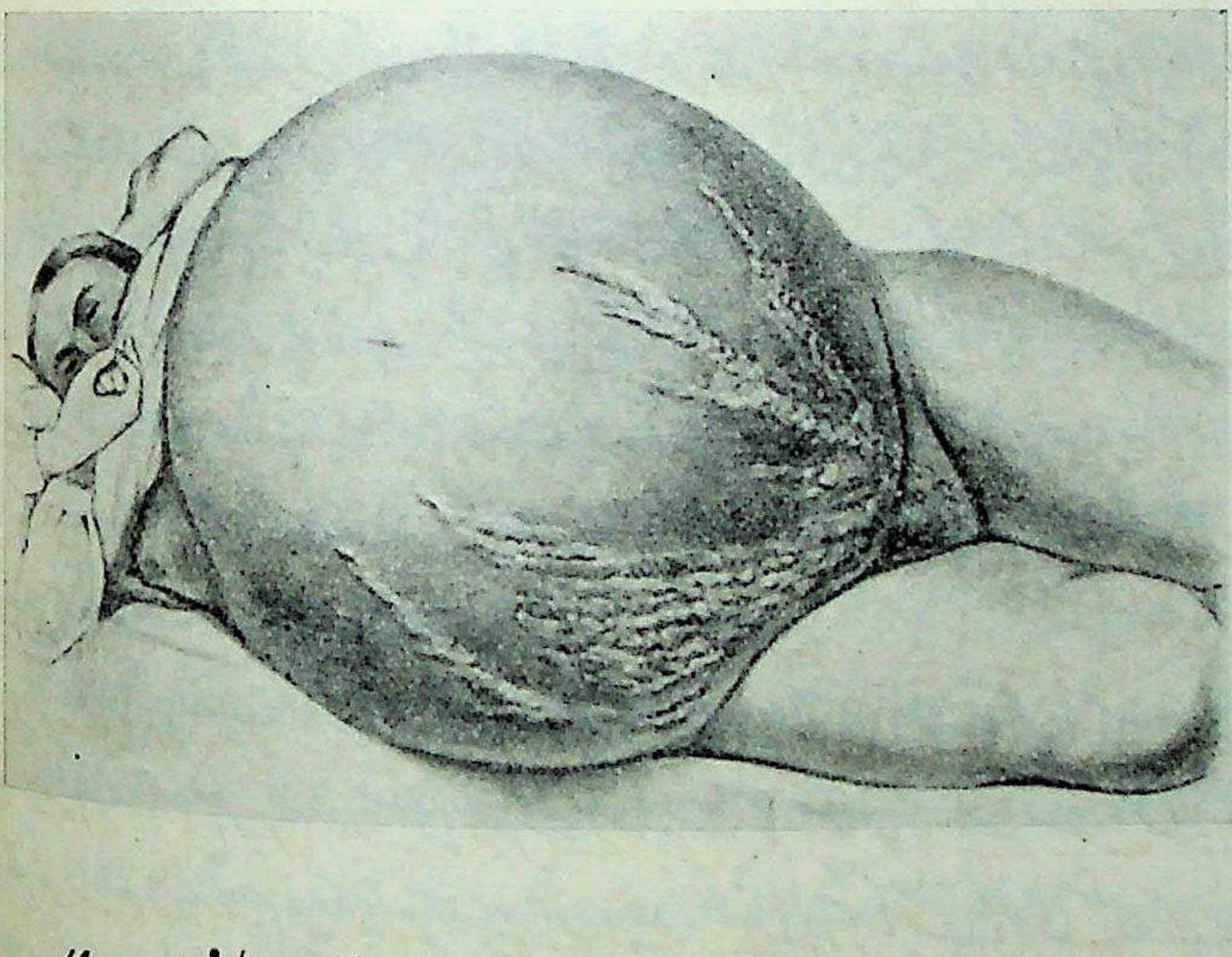

شکل ۴۸۲۔ بڑا بیضی دویرہ۔ اسی مریضہ کا مقدم منظر جو وسیع ملفی اور وریدی دوّالیات (varices) کو ظاہر کرتا ہے۔

نتیجہ یہ ہوتا ہے کہ دروں باریطونی سیال جمع ہو جاتا ہے۔

بہت بڑے بڑے دو یرے جو کہ شکم کو بہت متسع کر دیتے ہیں نسبۃً نادر الوقوع ہیں۔ اس قسم کے اصابات میں تمام شکم معہ پہلوؤں کے باہر کی طرف کو نکلا ہوتا ہے، اور دونوں طرفیں بالعموم غیر مساوی ہوتی ہیں۔ پیٹ لٹکا ہوا، ناف بروں گردیدہ اور جلد تنیدہ ہوتی ہے، اور زیر جلدی وریدیں متسع ہوتی ہیں۔ ایک سیالی ذبذبہ تمام سمتوں میں باآسانی حاصل کیا جا سکتا ہے۔ شکم کا بیشتر حصہ قرع پر بالکل اصم ہوتا ہے، سوائے تحت ضلعی زاویہ کے جہاں معدہ کی رنانت برقرار رہتی ہے، اور پہلوؤں کے بیرونی حصوں کے جہاں قولونی نغمہ تقریباً ہمیشہ پیدا کیا جا سکتا ہے۔ جب مریضہ کروٹ پر لیٹتی ہے تو اوپر کا پہلو وزنی سلعہ کے نچلے پہلو کی طرف گر جانے سے بعض اوقات کسی قدر زیادہ رنان ہو جاتا ہے۔ گرد سُرّی رقبہ ہمیشہ بالکل اصم ہوتا ہے۔ مہبلی امتحان کرنے سے رحم عام طور پر پس گردیدہ یا سقوط یافتہ پایا جاتا ہے اور بڑے سلعات کے موجود ہونے کی حالت میں اس کی وضع شاذ و نادر ہی طبعی ہوتی ہے۔ ایسی حالتوں میں اصبعی امتحان سے جسم رحم کا مقام معلوم کرنا اکثر بہت مشکل ہوتا ہے۔

734

اس امر کی تشخیص کو کوئی زیادہ اہمیت نہیں کہ سلعہ کس طرف سے پیدا ہوا ہے۔ جو امور اس امر کی طرف رہنمائی کرتے ہیں وہ سلعہ کا جانبی میلان، ساقچہ کا محل، اور غیر ماؤف جانب پر اگر ممکن ہو تو طبعی مبیض کا جس ہیں۔

بعض اوقات مبیضی سلعہ کے دروں رباطی محل کی شناخت کی جا سکتی ہے، گر جب کبھی ایسے سلعات کا ساقچہ ہوتا ہے جیسا کہ گاہے گاہے ہوتا ہے، تو یہ دوسرے سلعات سے تمیز نہیں کئے جا سکتے۔ دروں رباطی بالید کا رجحان رحم کو حوض کی مقابل جانب میں دھکیلنے کی طرف ہوتا ہے اور اس غیر وضعیت سے زیادہ تر جسم رحم ہی متاثر ہوتا ہے۔ مزید برآں دروں رباطی سلعات اتنی آزادی سے حرکت پذیر نہیں ہوتے جتنی آزادی سے کہ دوسرے سلعات ہوتے ہیں۔ اور ان کا رجحان اکثر نیچے گھسنے کی طرف ہوتا ہے جس کی وجہ سے ان کا عمیق ترین حصہ حوض کے فرش پر واقع ہوتا ہے۔ جب سلعہ اس محل میں واقع ہوتا ہے تو یہ بعض اوقات عنق کے پیچھے سے گذر کر ڈگلس کی جیب کے نیچے آ جاتا ہے۔

سلیم ٹھوس سلعات

مبیض کے سلیم ٹھوس سلعات سے دویری سلعات کی طرح شاذ و نادر ہی بلا واسطہ علامات پیدا ہوتے ہیں تا وقتیکہ ان میں ثانوی تغیرات واقع نہ ہو جائیں۔ بہر حال دو جانبی لیفی سلعات کا رجحان مبیضی بافتوں کو مکمل طور پر تباہ کر دینے کی وجہ سے بے طمثیت کے پیدا کرنے کی طرف دویری یا لیدوں کے مقابلہ میں کسی قدر زیادہ ہوتا ہے۔ مزید برآں ان کی جسامت اور ان کے وزن سے جو بے آرامی پیدا ہوتی ہے اس کی وجہ سے ان کی طرف دویروں کے مقابلہ میں پہلے توجہ مبذول ہوتی ہے۔ ان میں محوری گردش واقع ہو جاتی ہے، مگر یہ اتنی کثرت سے واقع نہیں ہوتی جس سے یہ دویری سلعات میں واقع ہوتی ہے۔

امتحان کرنے پر یہ سلعات بیضوی، محکم، اور غیر حساس اورام کی شکل کے ہوتے ہیں۔ اور ان کا رحم کے ساتھ وہی تعلق ہوتا ہے جو مبیضی دویروں کا ہوتا ہے۔ ان کی کثیف بستگی اور ان کا واضح الحدود خاکہ سوائے فربہ مریضوں کے عموماً بغیر کسی مشکل کے بخوبی معلوم کیا جا سکتا ہے۔ اگر عام طور سے دیکھا جائے تو یہ سلعات اتنے سخت نہیں ہوتے جتنے کہ رحم کے سلعاتِ لیفیہ ہوتے ہیں۔ اور بعض حالتوں میں جبکہ ان میں دویری انحطاط پیدا ہو جاتا ہے یہ جس کرنے پر لچکدار محسوس ہوتے ہیں۔ تمام اصابات کے تقریباً تہائی حصہ سے لیکر نصف حصہ تک میں آزاد شکمی استسقائی سیال سریری طور پر شناخت کیا جا سکتا ہے، لیکن عملیہ پر عموماً سیال کی ایک اتنی قلیل مقدار پائی جاتی ہے کہ وہ سریری طور پر شناخت نہیں کی جا سکتی۔ محوری گردش اور سرائت کے سریری نتائج بہت کچھ ویسے ہی ہوتے ہیں جیسے کہ دویروں میں ہوتے ہیں۔

مبیضی لیفی سلعہ کو رحم کے اکیلے ساقچہ دار تحت باریطونی سلعہ لیفیہ سے تمیز کرنا بعض اوقات مشکل ہوتا ہے، لیکن اگر رحم سلعہ سے آزادانہ حرکت پذیر ہو تو یہ اغلب ہے کہ سلعہ مبیضی الاصل ہو۔ اگر شکمی استسقائی سیال کے وجود کا بھی مظاہرہ کیا جا سکے تو سلعہ کا مبیضی الاصل ہونا تقریباً یقینی ہوتا ہے۔ مبیضی لیفی سلعات سے جبکہ یہ دو جانبی ہوتے ہیں بے طمثیت پیدا ہو سکتی ہے، لیکن ان کا رجحان نزفِ حیض میں زیادتی پیدا کرنے کی طرف نہیں ہوتا۔ بہر کیف یہ بھی عین ممکن ہے کہ مبیضی لیفی سلعہ کی مریضہ کے رحم میں سلعاتِ لیفیہ بھی

موجود ہوں۔ ایسی حالت میں تشخیصی نقطۂ نظر سے علامات کا تجزیہ بالکل بے سود ہوتا ہے۔ رحمی سلعہ کی حالت میں عمومی معدہم حس کی مدد سے اس امر کی شناخت ممکن ہوتی ہے کہ دونوں بیضے موجود ہیں اور نوساخت سے علٰحدہ ہیں۔ ایسا کرنے سے اس کے بیضی الاصل ہونے کو یقینی طور پر خارج از قیاس قرار دیا جا سکتا ہے۔

خبیث بیضی سلعات

بیضی سلعات سریری طور پر خبیث ثابت ہونے کی بجائے الگ کئے جانے کے بعد زیادہ کثرت سے خبیث ثابت ہوتے ہیں۔ ابتدائی مدارج میں خبیث مرض سے کوئی امتیازی علامات یا سریری امارات پیدا نہیں ہوتے، اور اگر کوئی سلعہ دور کئے جانے کے بعد خالی آنکھ سے سلیم دکھائی دے تو یہ ممکن ہے کہ خردبین سے امتحان کرنے پر اس کے بعض حصے خبیث ثابت ہوں۔

یہ کہا جا سکتا ہے کہ عملیہ سے بیشتر خباثت کو قطعی طور پر مستثنیٰ کرنا غیر ممکن ہے کیونکہ یک جانبی دویری بالیدیں خواہ وہ چھوٹی ہی کیوں نہ ہوں سرطانی ہو سکتی ہیں، اور بڑی جسامت کے دویروں میں جن میں سیالی مشمولات کے تمام طبیعی امارات پائے جاتے ہیں بعض اوقات خبیث یعد تکوین کے محدود رقبہ جات پائے جاتے ہیں۔ اس لئے عملیہ سے دور کردہ بیضی سلعات جس کثرت سے خبیث پائے جاتے ہیں اس کی ایک معتدبہ عملی اہمیت ہے۔ مختلف سریریات گاہوں کے اندراجات سے یہ معلوم ہوتا ہے کہ تقریباً ۱۲ فیصدی دویری بالیدیں خبیث ہوتی ہیں، اور ٹھوس یا آدھے ٹھوس سلعات کی حالت میں یہ تناسب کافی زیادہ ہوتا ہے۔ خباثت کے اس خطرہ سے جو نسبتہً زیادہ ہے اس قاعدہ کی تائید ہوتی ہے کہ جملہ بیضی سلعات کے فوری ازالہ کا مشورہ دینا چاہیئے، اور ان کے سریری خصائص کا مطلقاً خیال نہ کرنا چاہیئے۔ اور ساتھ ہی یہ بھی تسلیم کرنا چاہیئے کہ بعض حالتیں ایسی ہیں جو خباثت کے زیادہ امکان پر دلالت کرتی ہیں اور اس لئے یہ عملیہ کے بہت ضروری مقتضیات میں سے ہیں۔

ایسے ٹھوس بیضی سلعہ پر جس کے ساتھ استسقائے شکمی بھی موجود ہو اور جس سے معتدبہ درد بھی پیدا ہوتا ہو خباثت کا شبہ جائز طور پر کیا جا سکتا ہے لیکن

درد اور استسقائے شکمی کے متعلق جو کچھ اوپر کہا جاچکا ہے اس سے یہ ظاہر ہوگا کہ یہ خبیث مرض کا کسی طرح سے بھی امتیازی خاصہ نہیں۔ دوبرہ کے ساتھ جو آزاد سیال پایا جاتا ہے وہ یا تو دوبرے کے سادہ مشمولات کے ٹپکنے سے پیدا ہو سکتا ہے یا باریطون پر سلیم حلیمی بالید کے منتشر ہو جانے سے۔ مبیضی سرطانی سلعہ کے تقریباً ۵۰ فیصدی اصابات میں استسقائے شکمی واقع ہوتا ہے اور سلعہ لحمیہ کے اصابات میں یہ غالباً اس سے کم کثرت کے ساتھ پایا جاتا ہے۔ چالیس سال سے زائد عمر کی عورتوں میں درد اور استسقائے شکمی کی اہمیت خباثت پر دلالت کرنے کی وجہ سے بہت بڑھ جاتی ہے۔ بعض اوقات بے طمثیت موجود ہوتی ہے، مگر یہ ہرگز عام علامت نہیں۔ ہمارے اپنے اصابات میں یہ ان ۵ فیصدی عورتوں میں موجود تھی جن میں مبیضین کا خبیث مرض انقطاع الطمث کی عمر سے پہلے عارض ہوا۔ بے طمثیت سے بعض اوقات یہ ظاہر ہوتا ہے کہ دونوں جانب کے مبیض ماؤف ہیں، مگر یہ حالت زیادہ تر لاغری اور عمومی بنیتی اختلالات کے ساتھ پائی جاتی ہے جو ان بالیدوں کے مریضوں میں پائے جاتے ہیں۔ بڑی جسامت کے سلعات کے ساتھ بعض اوقات بے قاعدہ نزف پایا جاتا ہے جو رحم سے واقع ہوتا ہے۔

ثانوی مبیضی سرطان کے اصابات اور اوّلی مرض کے ترقی یافتہ مدارج میں بہت سی کلانیٔ شکم پائی جاتی ہے جو جلد جلد بڑھتی جاتی ہے، اور یہ کسی حد تک استسقائے شکمی سے اور کسی حد تک مبیضی بالید کی جسامت سے، اور کسی حد تک کثیر التعداد احشائی سروحات کے بننے سے پیدا ہوتی ہے۔ درد جو نسبتہً پہلے ہی سے نمودار ہو جاتا ہے کلانیٔ شکم کے نمایاں ہونے کے ساتھ بڑھ جاتا ہے۔ بعد میں عمومی لاغری اور جوارح اسفل کا ورم نمودار ہوتا ہے، اور چونکہ یہ دونوں حالتیں بہت سی کلانیٔ شکم کے ساتھ پائی جاتی ہیں اس لئے یہ بہت نمایاں معلوم ہوتی ہیں۔ یہ خصائص دروں شکمی خبیث مرض کے دوسرے اقسام کے ترقی یافتہ مدارج میں مشترک ہیں، اور خاص طور پر مبیضی سرطان کے امتیازی خصائص نہیں۔

ثانوی مبیضی سرطان کے اصابات میں سلعہ کی جسامت اولی بالید سے اکثر بڑھ جاتی ہے، اور ممکن ہے کہ مریضہ ایسے وقت میں مشاہدہ میں آئے جبکہ اوّلی بالید کی موجودگی پر دلالت کرنے والے کوئی امور نہ ہوں اور اگر ہوں بھی تو صرف چند۔ لہٰذا خبیث مبیضی سلعات کے

شتبہ اصابات میں معدہ یا امعاء یا پستان میں اولی بالیدہ کے موجود ہونے کے امکان کی طرف خاص توجہ دینا چاہئے ۔

ٹھوس خبیث سلعات گاہے گاہے ثرب، ماسارلیقا یا جوفی خلوی بافت میں پیدا ہوتے ہیں، اور یہ مبیضی اصل کے سلعات سے قریبی مشابہت رکھتے ہیں۔ یہ جملہ سلعات عموماً اولی نوساخت سے جو اور کہیں ہوتی ہے ثانوی طور پر پیدا ہوتے ہیں۔ اپنے تشریحی تعلقات کی وجہ سے یہ بالیدیں ارد گرد کی بافتوں کو بہت جلد دررسیخنہ کر دیتی ہیں، اور اس لئے جب یہ نسبتہً چھوٹی بھی ہوتی ہیں تو ان کا رجحان مثبت ہونے کی طرف ہوتا ہے۔ بخلاف اسکے مبیضی خبیث بالیدیں پہلے کیسہ بند ہوتی ہیں اور ان کی مقامی درریزش سریری طور پر معلوم نہیں کی جا سکتی تاوقتیکہ کیسہ متآکل نہ ہو چکا ہو۔ لہٰذا ان بالیدوں کی حرکت پذیری ماسارلیقا یا ثرب کی خبیث بالیدوں کی نسبت بہت عرصہ تک قائم رہتی ہے۔

مبیضی سلعات میں ثانوی تغیرات کے وقوع کے سریری خصائص

جب کسی مبیضی سلعہ کی موجودگی کا انکشاف اس کی جسامت کے جلد بڑھ جانے سے پہلی مرتبہ ہو، جس سے درد یا حادشکمی علامات پیدا ہوتے ہیں، تو یہ خیال کیا جا سکتا ہے کہ اس میں کوئی نہ کوئی پیچیدگی واقع ہو گئی ہے یا بالید خبیث ہے۔ لہٰذا ثانوی تغیرات کے سریری خصائص کافی دلچسپ اور اہم ہیں۔

محوری گردش۔ محوری گردش کے علامات کا زیادہ تر انحصار گردش کے وقوع کی سرعت اور اسکی وسعت پر ہے۔ دوران عملیہ میں ایسی گردش کا انکشاف ہوتا ہے جو نصف دائرہ سے زیادہ نہیں ہوتی مگر سریری طور پر اس کے وجود کے متعلق اکثر کوئی شبہ بھی پیدا نہیں ہوتا اور اس سے غالباً کوئی علامات بھی پیدا نہیں ہوتے۔ جب یہ نصف دائرہ سے متجاوز ہو جاتی ہے تو تمام اصابات میں شدید علامات پیدا نہیں ہوتے، مگر سلعہ بعض اوقات جسامت میں یکبار بڑھ جاتا ہے، چھونے پر حساس ہو جاتا ہے، اور اس سے درد پیدا ہو جاتا ہے۔ یہ علامات سلیم دویرہ کے موجود ہونے کی صورت میں ہمیشہ محوری گردش کے وقوع کی طرف اشارہ کرتے ہیں۔ اغلب ہے کہ حادشکمی علامات صرف کسی شدید تلوی ہی کے دفعۃً واقع ہونے سے پیدا ہوتے ہوں۔ بعض اوقات ان علامات کی ابتدا فوری ہوتی ہے، اور مریضہ شدید درد شکم

اور قے میں مبتلا ہو جاتی ہے۔ اکثر ایسا ہوتا ہے کہ یہ علامات بتدریج نمودار ہوتے ہیں جبکہ دردِ شکم بڑھتا جاتا ہے، تمدد اور الیمیت پیدا ہو جاتی ہے، اور عام طور پر خفیف سا ارتفاع تپش بھی ہو جاتا ہے۔ حاد علامات بعض اوقات کئی دن تک موجود رہتے ہیں، اور سلعہ کی جسامت میں مترقی اضافہ ہونے کے نتیجہ کے طور پر شکمی تمدد بڑھتا جاتا ہے۔ بعض اصابات میں حاد علامات میں خود بخود تخفیف ہو جاتی ہے، لیکن جیسا کہ بتایا جا چکا ہے بہت خطرناک نتائج مثلاً دویرہ کے انشقاق یا گنگرین کے پیدا ہونے کا بھی احتمال ہوتا ہے۔

حاد اصابات میں تشخیص سلعہ کی شناخت کرنے سے کی جاتی ہے۔ تمدد اور الیمیت کی وجہ سے بعض اوقات یہ کام مشکل ہوتا ہے، حتیٰ کہ ایسا بھی ہوتا ہے کہ سلعہ کے موجود ہونے کا علم ہوتا ہے اور وہ محسوس بھی کیا جا سکتا ہے، مگر اس کا مفصل امتحان ناممکن ہوتا ہے۔ مذکورۂ بالا علامات کے ساتھ شکمی یا حوضی سلعہ کا موجود ہونا ہی محوری گردش کی تشخیص کے لئے تقریباً کافی ہوتا ہے۔ سلعہ لیفیہ کی گردش سے بھی اسی نوعیت کے حاد علامات پیدا ہو سکتے ہیں لیکن یہ حادثہ بیضی سلعات میں رحمی سلعات کی نسبت بہت زیادہ کثرت سے پایا جاتا ہے۔

علاج۔ جن بیضی نوساختوں میں تلوی واقع ہو گیا ہو ان کو بغیر کسی تاخیر کے دور کر دینا چاہیے۔ حاد درد اور ارتفاعِ تپش کے درجہ میں عملیہ کا انجام دینا لازم نہیں، کیونکہ یہ علامات تقریباً ہمیشہ خود بخود غائب ہو جاتے ہیں، اور اس کے بعد عملیہ انجام دیا جا سکتا ہے جس سے مریضہ کے لئے زیادہ خطرہ نہیں ہوتا۔ اگر علامات دو یا تین دن میں رفع نہ ہوں تو عملیہ میں مزید تاخیر قرینِ مصلحت نہیں ہوتی۔

التہاب اور سرائت۔ جن بیضی سلعات میں التہاب کی سریری شہادت موجود ہوتی ہے وہ بالعموم چھوٹی جسامت کے ہوتے ہیں، اور کہفہ حوض میں واقع ہوتے ہیں، اور سرائت کے اصلی آخذ معوی خطہ اور فلوپی نلیاں ہوتے ہیں۔ التہاب سے نتیجۃً گرد دویری التصاقات بن جاتے ہیں، اور ایسے سلعات سے جو درد پیدا ہوتا ہے وہ جہد سے اور بعض اوقات جماع سے بہت بڑھ جاتا ہے۔ بعض اوقات التصاقات حاد درد کا حملہ ہونے کے بغیر ہی بتدریج پیدا ہو جاتے ہیں، اور بعض حالتوں میں ان کی ابتدا حاد ہوتی ہے، اور مریضہ چند دن تک بستر پر ہی پڑی رہتی ہے، اور اسکے بعد تقریباً ہر وقت درد کی شکایت کرتی ہے۔ یہ یاد ہو گا کہ بیض کے نام نہاد "تیری" یا خونی دویرے جو دروں رحمی یا لیوٹینی اصل کے ہوتے ہیں

(دیکھو صفحہ 674) گرد بیضی التہاب کے ہونے کی وجہ سے ارد گرد کی نوساختوں سے تقریباً ہمیشہ مضبوطی سے منضم ہو جاتے ہیں۔ لہٰذا ان کے سریری خصائص رحمی ضمیمہ جات کے التہاب کے خصائص سے قریبی مشابہت رکھتے ہیں۔ جو سلعات اس طرح متاثر ہو چکتے ہیں وہ امتحان کرنے پر حساس اور عموماً تنے ہوئے ہوتے ہیں، اور انکی حرکت پذیری کم و بیش مکمل طور پر غائب ہوتی ہے۔

جب کسی چھوٹے سے دویرہ میں تقیح پیدا ہو جاتا ہے تو ایک کثیف التہابی گرد دوری ردعمل پیدا ہو جاتا ہے جس کا نتیجہ یہ ہوتا ہے کہ ورم بالکل مثبت ہو جاتا ہے، اور اس خاکہ اور اسکے خواص غیر واضح ہو جاتے ہیں۔ ایسے اصابات میں انبوبی اجتماعِ ریم (pyosalpinx) کو متقیح بیضی دویرہ سے تمیز کرنے کا کوئی ذریعہ نہیں ہوتا۔ بڑے بڑے دویروں میں زیادہ کثرت سے تقیح واقع نہیں ہوتا، لیکن گاہے گاہے یہ ریم زا عضویات سے محوری گردش کے بعد، یا زیادہ شاذ طور پر، دیوار شکم میں سے دویرہ کے مشمولات ناقص طور پر بزل کرنے سے سرائت زدہ ہو جاتے ہیں۔ جب سرائتی عمل حاد ہوتا ہے تو تقیح سے بنیئی اختلالات پیدا ہو جاتے ہیں جو بخوبی نمایاں ہوتے ہیں، اور ان کے ساتھ ارتفاعِ تپش بھی ہوتا ہے، مگر ایسا نسبتہً نادر الوقوع ہے، اور سرائتی عمل بہت زیادہ کثرت کے ساتھ مزمن قسم ہی کا ہوتا ہے۔ اصابات کی موخر الذکر قسم میں سلعہ تکوینی التہاب باریطون سے اس طرح منفرد ہو جاتا ہے کہ اس سے جو انجذاب ہوتا ہے وہ کم و بیش مکمل طور پر رُک جاتا ہے، اور اس لئے بنیئی علامات یا تو خفیف ہوتے ہیں اور یا یہ بالکل ہوتے ہی نہیں۔ ایسے سلعات کی پیپ جرثومیاتی امتحان کرنے پر بعض اوقات عقیم ثابت ہوتی ہے۔

شکم پر سے یا دیوار مہبل میں سے جسّ کرنے پر ملتہب متقیح بیضی دویرہ بہت سخت اور مکمل طور پر مثبت پایا جاتا ہے، اور اسکی دویری نوعیت کسی طرح واضح نہیں ہوتی۔ اس حالت میں خراج حوض کے دیگر اقسام سے اسکی تفریق کرنا مشکل ہوتا ہے۔

بیضی سلعات اور حمل ۔ متوسط جسامت کے مجرد بیضی دویرہ کے ساتھ حمل کا اس کثرت سے مشاہدہ کیا گیا ہے کہ اس سے یہ نتیجہ حاصل کیا جا سکتا ہے کہ اس قسم کے سلعہ کا وجود استقرارِ حمل کے لئے کوئی رکاوٹ پیش نہیں کرتا۔ دو جانبی سلعات حمل کے لئے زیادہ خطرناک رکاوٹ پیش کرتے ہیں، اور اس لئے یہ اسکے ساتھ شاذ و نادر ہی دیکھنے میں

آتے ہیں۔ ٹھوس مبیضی سلعات چونکہ دویروں کی نسبت بہت زیادہ نادر الوقوع ہیں اس لئے یہ حمل کے ساتھ بہت کم کثرت سے پائے جاتے ہیں، لیکن خبیث مبیضی سلعہ کی موجودگی بھی استقرار حمل کو لازمی طور پر مانع نہیں آتی۔ مبیضی بالیدگی جو قسم حمل کو پیچیدہ بناتی ہے اس کے متعلق ایک دلچسپ اہم امر یہ ہے کہ مسخوطی سلعی دویرے بہت کثرت کے ساتھ پائے جاتے ہیں۔ مکیرن (McKerron) نے جو ۸۶۲ اصابات ترتیب دئے ہیں ان میں سے ۲۰۴ (۲۳،۵ فی صدی) اسی قسم کے تھے۔ مکیرن کے اس اندازہ کی تصدیق ان اکتالیس اصابات کی اشاعت سے ہوئی ہے جن کا ایچ۔ آر سپنسر (H. R. Spencer) نے علاج کیا ہے۔ ان میں سے بارہ (۲۹،۵ فی صدی) مسخوطی سلعی دویرے تھے۔ اس کثرت کی توجیہ اس امر سے ہوتی ہے کہ اس قسم کا دویرہ بالعموم چھوٹا ہوتا ہے، اور اس سے علامات یا تو پیدا ہی نہیں ہوتے اور اگر ہوتے بھی ہیں تو صرف چند ہی ہوتے ہیں، اور اس لئے یہ ایک طویل عرصہ تک حوض میں مشاہدہ میں آنے کے بغیر پڑے رہتے ہیں۔ اور جب حمل کا استقرار ہوجاتا ہے تو مسخوطی سلعی دویروں سے سادہ دویری سلعات کی نسبت زیادہ تکلیف پیدا ہونے کا امکان ہوتا ہے۔

مبیضی سلعات نہ تو حمل کے سیر کو غیر مساعد طور پر متاثر کرتے ہیں اور نہ ان کا میلان اسقاط پیدا کرنے کی طرف ہوتا ہے۔ جب ان کی جسامت چھوٹی ہوتی ہے، تو وضعِ حمل کے ختم ہونے تک یہ بعض اوقات بالکل نظر انداز ہوجاتے ہیں، اور زمانۂ نفاس میں بھی یہ بعض اوقات شناخت نہیں کئے جاسکتے تاوقتیکہ ان میں کوئی پیچیدگی مثلاً محوری گردش واقع نہ ہوجائے۔ جب یہ حوض میں واقع ہوتے ہیں تو حمل کے آخری مہینوں میں ان سے دباؤ کے علامات پیدا ہوجاتے ہیں، اور راہی سے ان کا انکشاف ہوجاتا ہے۔ اکثر اصابات میں ایسے سلعات کا انکشاف پہلے پہل اس رکاوٹ ہی سے ہوتا ہے جو ان کی وجہ سے وضع حمل میں پیش آتی ہے اور اگر قبل پیدائشی انتظامات مناسب طور پر کئے گئے ہوں تو یہ صورت حالات نہ پیدا ہونی چاہیے۔

جب کوئی بڑا سا مبیضی دویرہ شکم میں واقع ہو اور ساتھ ہی حامل رحم بھی اتنی ہی جسامت کا ہو تو تشخیص کا مسئلہ کسی قدر مشکل ہوجاتا ہے۔ مدتِ بے طمثیت کے لحاظ سے شکم اپنی مناسب کلانی کی نسبت بہت بڑا ہوتا ہے۔ رحم اور سلعہ بالعموم ایک دوسرے کے پہلو میں واقع ہوتے ہیں، اور ایک ترچھے تجویف یا انخفاض کے موجود ہونے سے یہ ظاہر ہوتا

کہ ورم دو حصوں پر مشتمل ہے۔ ورم کے نصف حصہ میں حمل کے وہ امارات پائے جائیں گے جو مدت حمل کے لئے مناسب ہوں گے، اور اس کے دوسرے نصف میں یہ موجود نہیں ہوں گے۔ جب حامل رحم دویرہ سے بہت بڑا ہوتا ہے تو موخر الذکر بعض اوقات شناخت نہیں کیا جا سکتا۔ ایسی صورتِ حالات میں بیضی دویرہ کو زیر باریطونی سلعہ لیفیہ سے تمیز کرنے میں بھی بہت مشکل پیش آتی ہے۔ کیونکہ موخر الذکر دورانِ حمل میں بعض اوقات اس قدر نرم ہو جاتا ہے کہ بستگی میں دویری سلعہ کے بہت مشابہ ہوتا ہے۔

حمل بیضی سلعات کی بالیدگی کی رفتار پر اثر انداز نہیں ہوتا، لیکن بعض پیچیدگیوں کے واقع ہونے کے امکان کو یقینی طور پر زیادہ کر دیتا ہے۔ محوری گردش پر یہ بیان خاص طور پر صادق آتا ہے، اور اس حادثہ کا خطرہ خاصکر چھوٹے سلعات میں یقیناً بڑھ جاتا ہے۔ زمانہ نفاس میں رحم سے سرائت کے منتشر ہونے سے تقیح کا خطرہ بھی زیادہ ہوتا ہے۔

بیضی سلعات کا علاج

ان کا علاج بتمامہ جراحی ہے۔ ایسے کوئی ذرائع معلوم نہیں جن سے ان سلعات کی بالیدگی کو کسی طرح متاثر کیا جا سکے، اور ان میں سنِ یاس کے بعد ذبول بھی واقع نہیں ہوتا۔ چونکہ بیضی سلعہ کی امراضیاتی ماہیت کی صحیح تشخیص ناممکن ہے اس لئے اس کے دور کرنے میں کوئی تاخیر نہ کرنا چاہیئے۔ جن بالیدوں کے متعلق خباثت کا کوئی سریری شبہ بھی نہیں ہوتا وہ خردبینی امتحان پر بعض اوقات خبیث نکل آتی ہیں۔ چونکہ ان میں بل آ جانے اور ان کے سرائت زدہ ہو جانے کا بھی احتمال ہوتا ہے۔ اس لئے یہ ان کے فوری ازالہ کے لئے ایک اور دلیل ہے۔ مبیض شگافی (ovariotomy) شکمی عملیات میں سے ایک نہائت کامیاب عملیہ ہے، اور اسے بڑھاپے اور نیز بچپن میں بھی اعتماد سے انجام دیا جا سکتا ہے۔ بڑے بیضی دویرہ کا بزل عموماً مناسب نہیں ہوتا۔ لیکن بعض اوقات انتہائی زحمتِ قلب (cardiac embarassment) کے چند اصابات میں اور دورانِ خون کو عارضی تسکین دینے کے لئے اس طریقِ عمل کی ضرورت ہوتی ہے، اور اس کے بعد جس قدر جلد ممکن ہو سلعہ دور کر دینا چاہیئے۔

مبیض شگافی (ovariotomy) حاملہ عورت میں غیر حاملہ عورت کی نسبت زیادہ خطرناک نہیں ہوتی۔ تاہم عملیہ کے بعد اسقاط کا کسی قدر خطرہ ہوتا ہے، اور یہ خطرہ حمل کے پہلے دو مہینوں میں بہت زیادہ ہوتا ہے، اور اس کا انحصار شاید ماؤف مبیض میں جسم اصفر کے موجود ہونے یا نہ ہونے پر ہے۔ حمل کے آخری دو مہینوں میں مبیض شگافی کے بعد قبل از وقت ولادت کا احتمال ہوتا ہے، اور بعض مشاہدین نے اس کا اندازہ ۲۰ تا ۲۵ فیصدی کیا ہے۔ لہٰذا جن اصابات میں حمل کے پہلے دو ماہ میں سلعہ کی تشخیص کر لی جائے ان کا جراحی علاج اس وقت تک نہ کرنا چاہیے جبتک کہ حمل چار یا پانچ ماہ کا نہ ہو جائے۔ اگر حمل کے آخری دو ماہ میں عملیہ کے بعد قبل از وقت ولادت عمل میں آجائے تو قبالتی خطرات میں کوئی قابل ذکر اضافہ نہیں ہوتا۔

ایسے مبیضی سلعات کو، جن سے جنین کے احضاری حصہ کے نیچے واقع ہونے کی وجہ سے دورانِ حمل میں انسداد پیدا ہو جاتا ہے، اکثر حوض کی گڑھ سے اوپر دھکیلا جا سکتا ہے بشرطیکہ وضعِ حمل بہت بڑھ نہ چکا ہو۔ یہ کوشش معدمِ حس کے زیر اثر کرنا چاہیے۔ اور مریضہ کو ٹرینڈلین برگ (Trendelenberg) کی وضع میں رکھنے سے بہت مدد مل سکتی ہے۔ ازاں بعد بچہ کی ولادت جس قدر جلد ممکن ہو سکے قلاب سے دور کر دی جاتی ہے۔ ان صورت حالات میں دوبرہ کی دیوار کی کوفتگی تقریباً ناگزیر ہوتی ہے، اور اس لئے سلعہ کو وضع حمل سے اڑتالیس گھنٹے کے اندر اندر دور کر دینا چاہیے۔

اگر دورانِ ولادت میں مبیضی سلعہ حوض میں اس قدر مثبت ہو کہ ہلایا نہ جا سکے تو شکمی عملیہ کے ذریعہ سے اس کا فوری ازالہ ضروری ہوتا ہے بشرطیکہ دوبرہ کا بزل براستہ مہبل نہ کیا جا سکتا ہو۔ ڈگلس کی جیب میں سلعہ تک پہنچنے کے لئے یہ ضروری ہوتا ہے کہ حامل رحم کو شکم سے باہر نکال لیا جائے۔ لہٰذا بہترین صورت یہ ہوتی ہے کہ سلعہ تک پہنچنے سے پہلے بچہ کی پیدائش عملیہ قیصریہ (Cæsarian section) کے ذریعہ سے کرا دی جائے۔

پس باریطونی سلعات

ایسے سلعات جن کا مبدا اتصالی بافت ہوتی ہے گاہے گاہے کسی پس باریطونی

محل میں پائے جاتے ہیں[1]۔ چونکہ یہ ماہر امراض النسا کے مشاہدہ کے حدود کے اندر ہیں اس لئے مطالعہ کنندہ کو ان کی موجودگی کی طرف توجہ دلانا ضروری ہے۔ خالص تشریحی اور امراضیاتی نقطۂ نظر سے "پس باریطونی" اصطلاح میں پیش فقری اور کلوی رقبہ جات، رباطاتِ عریض اور ثرب شامل ہیں، لہٰذا جو سلعہ ثرب یا رباطِ عریض میں واقع ہوتا ہے وہ خارج از باریطون یا پس باریطونی ہوتا ہے۔ جراحی نقطۂ نظر سے ثرب اور رباطاتِ عریض عام طور پر خارج سمجھے جاتے ہیں لہٰذا جن پس باریطونی سلعات کا علاج کیا جاتا ہے ان میں سے اکثر مؤخر دیوارِ شکم کے باریطون کے پیچھے پیش فقری اور کلوی رقبہ جات میں واقع ہوتے ہیں۔ اتصالی بافت کی جو نو ساختیں یہاں واقع ہوتی ہیں وہ عام طور پر شحم سے مرکب ہوتی ہیں، اور ان میں کئی ایک خالص شحمی سلعات ہوتے ہیں۔ اور بعد ازاں یہ لیفی، غضروفی، عظم نما، مخاط نما اور مصفنی اتصالی بافتوں کے ایک آمیزہ کی شکل اختیار کر لیتے ہیں، جس میں ان کی مقدار اختلاف پذیر ہوتی ہے۔ یہ امر تعجب خیز نہیں رہتا جب یہ خیال کیا جاتا ہے کہ اتصالی بافت کے کسی قسم کے سلعہ میں بھی دوسرے کامل النمو اقسام کی اتصالی بافت کے رقبہ جات کے پیدا ہونے کا احتمال ہوتا ہے۔

اس کا نتیجہ یہ ہے کہ پس باریطونی سلعات کا اندراج مختلف ناموں سے کیا جاتا ہے، مثلاً لیفی شحمی سلعہ، لیفی غضروفی عظمی شحمی سلعہ، مخاطی شحمی سلعہ، شحمی سلعہ لحمیہ، وغیرہ۔ عام ترین تغیر بیشتر مخاطی انحطاط ہوتا ہے اس لئے سلعہ کو مخاطی شحمی سلعہ (myxolipoma or "lipoma myxomatodes") کہا جا سکتا ہے۔

740 یہ امر کہ جنینی بافت پیش فقری شحمی سلعہ میں پیدا ہو سکتی ہے معتد بہ سریری اہمیت رکھتا ہے، کیونکہ ایسی بالیدوں کو ضرور لحمی سلعی (sarcomatous) تصور کرنا چاہیئے۔ مؤخر الذکر کا میلان انضمامات کی طرف بہت ہوتا ہے، باوجودیکہ التہاب کی کبھی بھی کوئی شہادت موجود نہیں ہوتی۔ سروحات لحمی سلعہ نما بالیدوں تک میں بھی نادر الوقوع

---

[1] J. George Adami. *Montreal Med. Jl.* Jan. -Feb. 1897; Terillon, *Archiv. Général de Med* . 1886, p. 257; Doran. *Jl. Obst. Gyn. Brit. Emp.*, vol. ii, 1902, p. 244.

ہیں۔ ان نو ساختوں کو الگ کرنا نہائت مشکل ہوتا ہے کیونکہ یہ اہم ساختوں مثلاً لبلبہ، جگر، اور عروق خون کے ساتھ قریبی تعلق رکھتی ہیں۔ بالید کا جو منظر خالی آنکھ سے دکھائی دیتا ہے وہ دیگر بافتوں کے، جو اس کی ترکیب میں چربی کے علاوہ شامل ہوتی ہیں، وجود یا عدم وجود کے لحاظ سے مختلف ہوتا ہے۔ خالص سلعاتِ شحمیہ کا رنگ گہرا زرد ہوتا ہے۔ مخاطی لحمی سلعہ تاریک رمادی رنگ کا ہوتا ہے، اور اکثر خون آلود ہوتا ہے۔ شحمی سلعات لحمیہ کا رنگ دھندلا سرخ ہوتا ہے۔ سلعہ کی عمومی سطح ہموار اور لختک دار ہوتی ہے، اور بعض اوقات باہر کی طرف نکلے ہوئے لختک بھی پائے جاتے ہیں جو اصلی تودہ سے ساقچہ کے ذریعہ سے چسپیدہ ہوتے ہیں۔ پتلے کیسہ میں یا اس کے اوپر بہت سے عروق دکھائی دیتے ہیں اور اس کے بعض حصوں میں بعض اوقات مضبوط التصاقات پائے جاتے ہیں۔

بحث اسباب۔ ان سلعات کے اسباب کے متعلق کچھ بھی معلوم نہیں۔ ایڈمی (Adami) نے یہ دریافت کیا ہے کہ بیالیس اصابات میں سے چودہ (ایک تہائی) باریطونی اصل سے تھے۔ اس امر کی تشریح شائد اس بات سے ہو سکتی ہے کہ اس خطہ میں بہت سی چربی موجود ہوتی ہے، لیکن یہ بات بھی ذہن نشین رکھنا چاہیئے کہ زوائد ثربی سے سلعات شحمیہ کبھی پیدا نہیں ہوتے۔ جہاں تک صنف کا تعلق ہے اسی مصنف نے یہ دریافت کیا ہے کہ یہ شحمی بالیدیں عورتوں میں آدمیوں کی نسبت زیادہ عام ہیں، اور ان کا تناسب ۲۵ : ۶ ہے۔ گردکلوی شحمی سلعات بائیں جانب میں اتنی ہی کثرت سے پائے جاتے ہیں جتنی کثرت سے یہ دائیں جانب میں پائے جاتے ہیں۔

پس باریطونی شحمی سلعہ عموماً عمر کے درمیانی حصہ یا بڑھاپے میں پایا جاتا ہے۔ لائرس (Lauwers) نے ایک اصابہ کا اندراج کیا ہے جس میں یہ سلعہ زمانہ طفولیت میں پیدا ہوا تھا، اور چودہ دن کے شیرخوار بچہ میں شناخت کیا گیا تھا۔ یہ سات سال کے بعد دور کیا گیا جبکہ اس کا وزن چھ پاؤنڈ تھا، اور بچہ کا وزن صرف تیس پاؤنڈ تھا۔

تیس سال سے کم عمر کے صرف دو اصابات ہی کا ایڈمی (Adami) نے ذکر کیا ہے، اگرچہ اس کے اصابات کے سلسلہ میں ۳۰ اور ۵۰ سال کی عمر کے درمیان ستر اصابات میں یہ مرض نمودار ہوا۔

سریری خصائص۔ ان کی بالیدگی کی رفتار بہت سست ہوتی ہے۔ شکم میں کلانی بتدریج واقع ہوتی ہے اور اسکے ساتھ کئی سال تک عمومی صحت میں کوئی خرابی نمودار نہیں ہوتی۔ یہ سلعات بتدریج بڑھنے سے بہت بڑی جسامت اختیار کر لیتے ہیں، اور ایڈیمی کے سلسلہ میں اکثر کا وزن بیس پاؤنڈ سے زائد تھا۔ والڈیئر (Waldeyer) کی مریضہ میں جس میں سلعہ لحمی سلعی تھا سلعہ کا وزن ساٹھ پاؤنڈ تھا جب سلعہ معتدبہ جسامت اختیار کر لیتا ہے تو ایسے علامات پیدا ہو جاتے ہیں جو دباؤ سے منسوب کئے جا سکتے ہیں، اور یہ بُہر (dyspnœa) اور جوارح اسفل کے ہبیج کی شکل میں نمودار ہوتے ہیں۔ بالید کے متاخر مدارج میں انتہائی لاغری پائی جاتی ہے۔

تشخیص۔ امتحان کرنے پر کلاں بیش فقری لحمی سلعہ بعض اوقات واضح طور پر متموج پایا جاتا ہے۔ سلعہ کے سامنے کی طرف رنانیت کا ایک خط محسوس کیا جاتا ہے، اور سلعہ کے حدود اکثر غیر واضح ہوتے ہیں۔ یہ حوض کی کگر کے اوپر واقع ہوتا ہے۔ اور جب اس کی جسامت بڑی ہوتی ہے تو یہ خطِ وسطی کے دونوں طرف موجود ہوتا ہے، اور کم و بیش مثبت ہوتا ہے۔ ایڈیمی اس امر کی طرف اشارہ کرتا ہے کہ تشخیص میں غلطیاں واقع ہونے کی وجہ یہ ہے کہ زندہ جسم میں چربی نیم سیال ہوتی ہے، اور ان سلعات کو غلطی سے کثیر خانہ دار بیضی دویرے قنفذی دویرے (echinococcal cysts) اور حتیٰ کہ استسقائے شکمی بھی تشخیص کیا جا چکا ہے۔

علاج۔ چونکہ بالید کے بڑھنے کی رفتار سست ہوتی ہے، اور علامات عرصۂ دراز تک نمودار نہیں ہوتے، اس لئے یہ اصابات اس وقت تک دیکھنے میں نہیں آتے جب تک ایک بہت بڑا سلعہ نہیں بن جاتا جس سے دباؤ کے علامات بھی پیدا ہوتے ہیں۔ سوائے عملیتی مداخلت کے اور کچھ مفید نہیں ہوتا۔ ایڈیمی کا یہ قول ہے کہ "عظیم الجسامت تو وہ عموماً بہت آسانی سے علیحدہ ہو جاتا ہے"۔ اس کے بیالیس اصابات کے سلسلہ میں سے بارہ سلعات کامیابی سے الگ کئے گئے۔ عملیہ کے نتائج کا اظہار ڈورین (Doran) نے بہت مایوسی سے کیا ہے، اور یہی حال دوسرے جراحین کا ہے۔ ماساریقی عروق کے باندھنے سے امعاء میں بعد میں گنگرین کے واقع ہونے کا خطرہ ہوتا ہے۔ مزید برآں اہم احشاء مثلاً لبلبہ کو ضرر پہنچنے کا بھی خطرہ ہوتا ہے

(ڈورین)۔ ایڈیمی کے مطابق امعاء کی گنگرین اکثر جراحی اموات کا باعث ہوئی ہے۔

رباطِ عریض کا شحمی سلعہ

ہم نے پہلے بھی اس امر کا اظہار کیا ہے کہ پیش فقری شحمی سلعات اور ان سلعات میں جو رباطِ عریض میں پائے جاتے ہیں، جراحی نقطۂ نظر سے واضح امتیاز کرنا چاہیئے[1] (دیکھو صفحہ ۳۵)۔ سلعاتِ شحمیہ دونوں محلوں میں نادر الوقوع ہیں، لیکن یہ رباطِ عریض میں اس قدر قلیل الوقوع ہیں کہ ابھی تک ایک درجن سے کم اصابات کا اندراج ہوا ہے۔ ان میں سے چھ بہت چھوٹے تھے، اور ان سے کوئی علامات پیدا نہیں ہوئے تھے۔ صرف دو بڑے تھے جن میں سے ایک کا وزن تیس پاؤنڈ سے زائد تھا، اور دوسرے کا بہتر اونس تھا۔ لہٰذا اگر ان سلعات کا جو رباطِ عریض میں واقع ہوتے ہیں پیش فقری فضا کے شحمی سلعہ سے مقابلہ کیا جائے تو قبل الذکر کی جسامت بالعموم چھوٹی اور ساخت سادہ ہوتی ہے، اور ان میں اتصالی بافت کے پیچیدہ عناصر یا لحمی سلعی تغیر کبھی نہیں پایا گیا۔ لہٰذا ان کا انقاف بآسانی کیا جا سکتا ہے، اور ان سلعات کے سلسلہ میں ویسے جراحی مشکلات اور خطرات نہیں پائے جاتے جیسے کہ پیش فقری بالیدوں کے سلسلہ میں پائے جاتے ہیں۔

سریری خصائص اور تشخیص۔ جب تک سلعہ بڑا نہ ہو جائے کوئی علامات نمودار نہیں ہوتے۔ ٹریوز (Treves) کی ایک مریضہ میں جس میں بالیدہ ناف تک پہنچ گئی تھی کمر کا درد ہی صرف ایک علامت تھا۔ بعض اصابات میں رحم ایک طرف کو ٹل جاتا ہے، جیسا کہ کیمبل (Campbell) کی ایک مریضہ میں تھا۔ امتحان کرنے پر بالیدہ نرم اور نیم متموج محسوس ہوتی ہے، اور بعض اوقات اسے بیض کا یا رباطِ عریض کا دویرہ تشخیص کر دیا جاتا ہے۔

علاج۔ اس کا علاج استیصال ہے، اور سلعہ کا بآسانی انقاف کیا جا سکتا ہے۔

---

[1] For literature see Lockyer. *Proc. Roy Soc. Med.* Aug., 1919, also Amer. *Jl. Obst.*, and *Gyn.* June 1926

صفحہ ۳۵

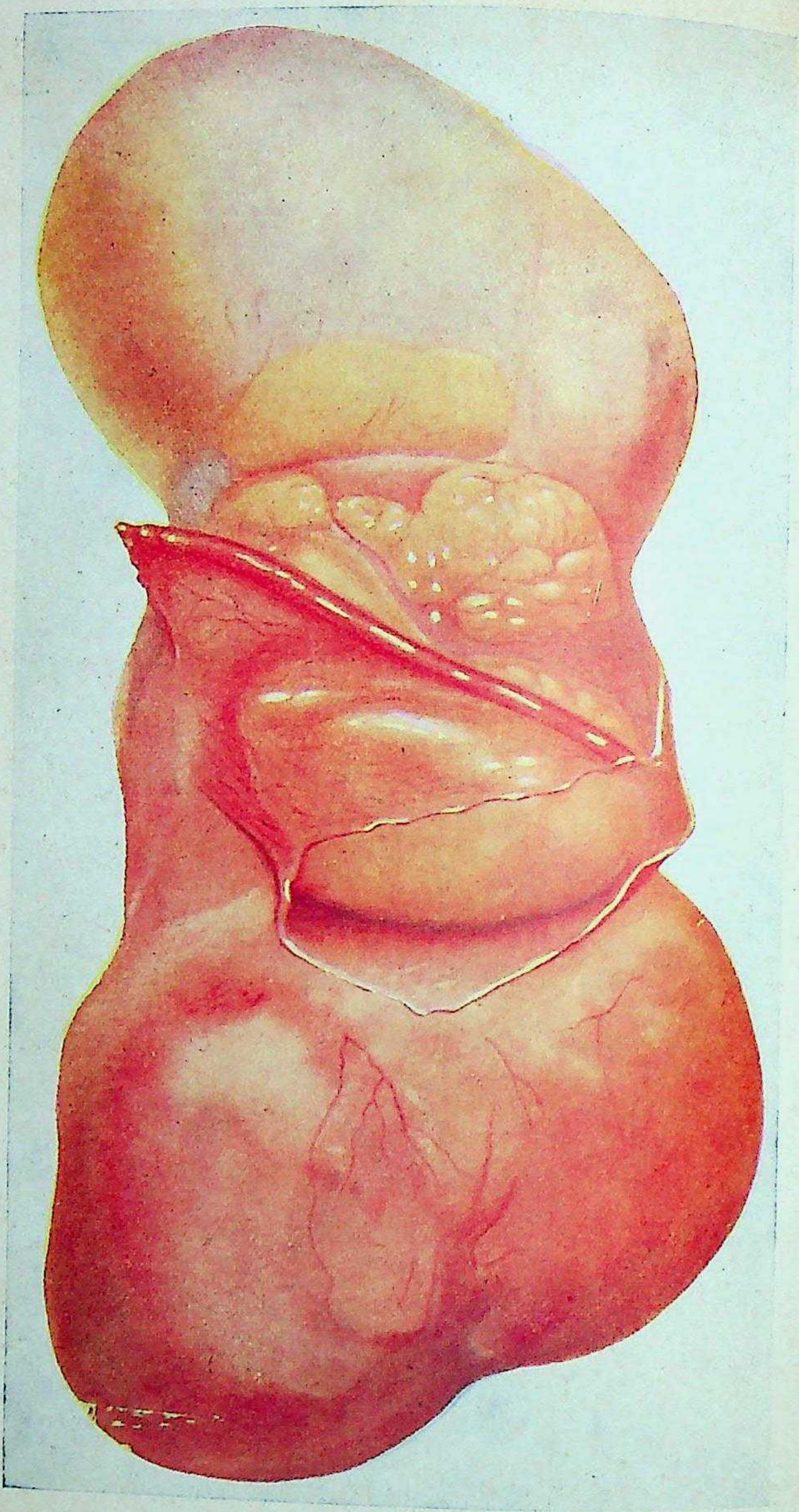

رباط عریض کا شحمی سلعہ جو مبیض کے ایک دویری مسخوطی سلعہ (cystic teratoma) کے ساتھ پیچیدگی کے طور پر موجود ہے۔ شحمی سلعہ ماساریقائے مبیض کی شکنوں میں واقع ہے اور شحمی لختک مسخوطی سلعی دویرہ پر واقع ہیں جس پر سلعہ کا زیادہ تر حصہ مشتمل ہے۔

ثرب کا شحمی سلعہ

بڑی جسامت کے شحمی سلعات گاہے گاہے ثرب میں پیدا ہوتے ہیں۔ لیننڈر (Lennander) اور میریڈتھ (Meridith) نے ایسے اصابات کا اندراج کیا ہے۔ ان میں حرکت پذیری زیادہ ہوتی ہے، اور معوی رنّابیت کا بند جو بڑے بڑے پیش فقری شحمی سلعات پر ہوتا ہے ان پر نہیں ہوتا۔ یہ خالص شحمی سلعات ہوتے ہیں اور انکو آسانی سے دور کیا جا سکتا ہے۔

حصّۂ چہارم

امراض النّسا کی تشخیص

حصہ چہارم

امراض النسا کی تشخیص اور ان کا علاج

آئندہ صفحات میں بعض ایسے علامات اور طبیعی امارات پر تبصرہ کیا گیا ہے جو عام طور پر مختلف امراض النسا میں پائے جاتے ہیں، اور ان کی سریری اور تشخیصی اہمیت کا بھی خاص طور پر ذکر کیا گیا ہے۔ سابقہ ابواب میں تشخیص کے موضوع کی طرف بہت کم توجہ کی گئی ہے، اور اسے اس طرح چھوڑ دینے کا مقصد یہ تھا کہ اس کی بحث کو اس وقت تک ملتوی رکھا جائے جب تک کہ مطالعہ کنندہ کو ان مختلف امراضیاتی عوارض کے متعلق بخوبی واقفیت نہ ہو جائے جن سے اس کو واسطہ ہو سکتا ہے۔ اگرچہ ایسا کرنے میں کسی قدر تکرار بھی لازمی ہوگا لیکن اس سے جو علمی استفادہ ہوگا اس سے یہ جدید ترتیب زیادہ موزوں ثابت ہوگی۔

بحثِ علامات بلحاظ تشخیص

اعضائے حوض کی مرضی حالتوں کے اہم علامات کا ذکر کرنا پہلے ضروری ہے، اس عنوان کے تحت مندرجۂ ذیل علامات ہیں۔

(۱) نزف۔

(۲) موادات۔

(۳) درد۔

(۴) اختلالات تبول۔

نزف ۔ یہ علامت زنانہ اعضائے حوض کے امراض میں بکثرت پائی جاتی ہے۔

اصابات کی ایک بہت بڑی اکثریت میں اس کا منبع رحم ہوتا ہے، لیکن یہ یاد رکھنا چاہیے کہ یہ دیوارِ مہبل یا فرج کے ضربات کے ساتھ بھی پائی جا سکتی ہے۔

شدید نزف تقریباً ہمیشہ رحمی الاصل ہوتا ہے۔ مہبلی یا فرجی جریانِ خون تا وقتیکہ ضربہ سے یا کسی دوالی نما ورید کے انشقاق سے پیدا نہ ہو ہمیشہ خفیف ہوتا ہے۔ معائے مستقیم سے تناسلی اعضا کے مرض کی وجہ سے شاذ و نادر ہی نزف واقع ہوتا ہے۔ گاہے گاہے پس خمیدہ رحم معائے مستقیم کے ساتھ منضم ہو جاتا ہے، اور ایک مقامی التہابِ معائے مستقیم (proctitis) واقع ہو جاتا ہے جس سے بوقت تبرز درد اور نزف پیدا ہوتا ہے۔ اسی طرح حوضی خراج کے معائے مستقیم میں پھٹنے سے، پیپ کے بہنے سے پہلے تخفیف سا ابتدائی نزف واقع ہوتا ہے۔

جسمِ رحم سے نزف واقع ہونے کی صورت میں خون کا اصلی منبع بالعموم درونِ رحمہ ہوتا ہے۔ اگر جریانِ خون عنق سے ہوا ہو تو اس کا محل یا تو عنقی درونِ رحمہ ہوتا ہے یا مطبق سرحلمی سطح ہوتی ہے۔ چھوٹے چھوٹے مخاطی یا غدی سلعی سعدانوں سے، جو عنق سے پیدا ہوئے ہوں اکثر اوقات خفیف سا جریانِ خون ہوتا ہے۔ بعض اوقات اسی قسم کی بالیدوں اور ان لیفیہ نما سعدانوں کے ساتھ بھی شدید نزف پایا جاتا ہے جو جسمِ رحم سے نیچے اتر کر عنق میں بروز کر آئے ہوں۔ شاذ شاذ مثالوں میں رحم سے بہتا ہوا خون حقیقت میں فلوپی نلیوں سے آتا ہے جیسا کہ انبوبی سرطان میں (صفحہ 652)۔ درونِ رحمہ سے نزف یا تو باقاعدہ حیضی نقصانِ خون کی زیادتی کی شکل میں واقع ہوتا ہے، اور یا وقفوں میں بے قاعدہ جریانِ خون کی صورت میں۔ حیضی اور بین حیضی جریانِ خون کے مختلف اقسام کا ذکر پہلے کیا جا چکا ہے (دیکھو صفحات 175 تا 179)۔ جو جریانِ خون عنق، مہبل، یا فرج سے واقع ہوتا ہے وہ خصوصیت کے ساتھ یا تو بین حیضی ہوتا ہے یا رحمی سیلان الدم (metrostaxis)، کیونکہ عنق حیض میں کوئی حصہ نہیں لیتی، اور جب ایسے اصابات میں مفرط حیضی نقصانِ خون دیکھنے میں آتا ہے تو یہ جسمِ رحم کے ان ضربات سے پیدا ہوتا ہے جو ساتھ موجود ہوتے ہیں۔ جماعِ اول کے علاوہ اگر خون مباشرت کے بعد جاری ہو تو یہ بالعموم عنقی ہوتا ہے، اور اکثر مریضوں میں سرطان سے آتا ہے۔ علاوہ ازیں یہ سادہ حلیمی تاکل، غدی سلعی سعدانہ یا گاہے گاہے مبالی لحیمہ سے بھی پیدا ہو سکتا ہے۔ جو جریانِ خون پہلے جماع میں واقع ہوتا ہے

وہ پردہ بکارت کی دریدگی سے پیدا ہوتا ہے۔ اگرچہ یہ خفیف ہوتا ہے لیکن گاہے گاہے جماع میں مہبلی دیوار کے دریدہ ہوجانے سے شدید نزف واقع ہوتا ہے اور اس کے مہلک نتائج بھی وقتاً فوقتاً درج کئے جاچکے ہیں۔

تناسلی خطہ سے جو نزف واقع ہوتا ہے اسکے تمام اصابات میں یہ یاد رکھنا چاہیئے کہ جریانِ خون عمومی اور مقامی دونوں اسباب سے پیدا ہوسکتا ہے۔ جن عمومی حالتوں کا تعلق اس علامت سے ہے ان کا ذکر پہلے کیا جاچکا ہے (دیکھو صفحہ 176)۔

زیادہ اہم مقامی اسباب کی فہرست مندرجہ ذیل طریقہ سے طیار کی جاسکتی ہے۔

۱۔ رحمی جریان خون۔

(الف) جسم رحم۔

(۱) حمل سے متعلقہ حالتیں۔

(ا) اسقاط (محظور، غیر مکمل)۔

(ب) وحمات (لحمی، کیسیہ نما)۔

(ج) خارج الرحم حمل (ریزینہ کی علیحدگی)۔

(د) سلوی سرطانی سلعہ۔

(۲) نوساختیں۔

(ا) سادہ۔

(۱) غدی سلعی یا مخاطی سعدانے۔

(۲) سلعاتِ لیفیہ۔

(۳) دروں رحمی سلعہ (غدی عضلی سلعہ)۔

(ب) خبیث۔

(۱) سرطانی سلعہ۔

(۲) لحمی سلعہ۔

(۳) دروں رحمہ اور رحمہ کے ضررات۔

(ا) زنی رحمی مرض (شرودر کا مرض)۔

(ب) دروں رحمی التہاب۔
(۱) حادسرائتی۔
(۲) مزمن۔
(ج) مزمن زیر النفاف۔
(د) مزمن رحمی التہاب۔
(۴) مزمن حوضی التہابی ضررات۔
(۱) انبوبی بیضی التہاب۔
(۲) گرد رحمی التہاب۔
(۵) غیر وضعیتیں۔
(۱) مزمن ارتکاس۔
(۲) پس گردی۔
(۶) ضربہ۔ رحم کا تثقب یا انشقاق۔
(ب) عنق۔
(ا) مخاطی (غدی سلعی) سعدانے۔
(ب) سرطانی سلعہ۔ لحمی سلعہ۔
(ج) تقرح (ضربی، تدرنی یا آتشکی)۔
(د) ناکل، شترۂ خارجی۔
۲۔ انبوبی جریانِ خون۔ رحمی انبوبی حمل۔ انبوبی سرطان۔
۳۔ مہبلی جریانِ خون۔
(ا) دریدگیاں۔
(ب) سرطانی سلعہ۔
(ج) ضربی دریدگی (فرزجہ)۔
۴۔ فرجی جریانِ خون۔
(ا) دریدگیاں۔
(ب) تقرحات۔

747

(ج) دوالی نماوریدوں کا انشقاق۔

(د) سرطانی سلعہ۔

(ہ) میبالی لحیمہ۔

(س) میبالی سرطان۔

نزف کی سریری اہمیت زندگی کے مختلف زمانوں میں مختلف ہوتی ہے اور تشخیصی نقطۂ نظر سے یہ مناسب ہوگا کہ ان مرضی کیفیتوں کا ذکر کر دیا جائے جن کے تناسلی فعالیت کے نمو اور تنزل کی مختلف حالتوں میں پائے جانے کا اکثر امکان ہوتا ہے۔

شیر خوارگی کے زمانہ میں زندگی کے پہلے چند ہفتوں میں خفیف نزف کا پیدا ہونا زیادہ قلیل الوقوع نہیں، اور بعض اوقات اس کے ساتھ پستانی فعالیت بھی پائی جاتی ہے۔ اس کی کوئی شدید سریری اہمیت نہیں، اور اس لئے اس کے علاج کی بھی کوئی ضرورت نہیں ہوتی۔ اسکی توجیہ اس طرح سے کی گئی ہے کہ یہ مشیمی دورانِ خون میں سے مادری صنفی ہارمون کے منتقل ہونے سے پیدا ہوتا ہے۔

سنِ طفولیت میں نزف کا وقوع بعض اوقات عنیادر ابتدائے حیض پر دلالت کرتا ہے۔ بعض حالتوں میں یہ خبیث مرض سے بھی پیدا ہوتا ہے، اور زندگی کے اس حصہ میں اس کی عام ترین قسمیں عنق اور مبیض کا لحمی سلعہ ہیں۔ یہ ضرور یاد رکھنا چاہیے کہ حمل کا استقرار پہلی مرتبہ حیض آنے سے بھی قبل ہو سکتا ہے، اور اس سے نزف واقع ہو سکتا ہے۔

نوجوانی کے زمانہ میں مفرط نزف گاہے گاہے سنِ بلوغ کی ابتدا پر واقع ہوتا ہے اور یہ کئی مہینوں تک ہر ایامِ حیض کے ساتھ جاری رہتا ہے۔ ایک زیادہ عام اختلال طویل المدت خفیف نزف (امتدادِ طمث : menostaxis) ہے جو دو یا تین ہفتہ یا اس سے زائد عرصہ تک بھی جاری رہتا ہے۔ ایسے اصابات میں جریانِ خون کا عموماً کوئی مقامی سبب نہیں ہوتا اور انجام کار حیض کی مقدار طبعی ہو جاتی ہے۔ ایسے نزف کو مفرط مبیضی فعالیت سے، جس کے ساتھ رحم کا عارضی ناقص نمو بھی موجود ہوتا ہے، منسوب کرنا غالباً صحیح ہے۔ رحم کا لحمی سلعہ اور خبیث مبیضی بالیدیں بھی واقع ہو سکتی ہیں اور یہ ہرگز نہ بھولنا چاہیے کہ ایسا نزف غیر متوقع طور پر کم عمر میں بھی پایا جا سکتا ہے جو حمل کے اختلالات سے واقع ہوتا ہے۔

تناسلی فعالیت کے زمانہ (پندرہ سال سے پینتالیس تک) میں نزف کا

عام ترین سبب حمل کا کوئی نہ کوئی خلل ہوتا ہے، اور اس واقعہ کے امکان کو کبھی نظر انداز نہ کرنا چاہیئے خواہ ذاتی خیالات کی بنا پر یہ خارج از قیاس ہی کیوں نہ معلوم ہوتا ہو۔ حمل کے بعد جو عام ترین اسباب دیکھنے میں آتے ہیں وہ سلعاتِ لیفیہ، رحم کی خبیث بالیدیں اور حوضی التہابی ضربات ہیں۔ نیز ان دوسری مقامی حالتوں میں سے جن کا ذکر سابقہ فہرست میں کیا جا چکا ہے کوئی نہ کوئی حالت بھی پائی جا سکتی ہے۔ یہ یاد رکھنا چاہیئے کہ حمل کے موجود ہونے کی حالت میں فرج اور مہبل کی ضربی دریدگی سے حمل کے موجود ہونے کی حالت کے مقابلہ میں زیادہ شدید نزف واقع ہوتا ہے۔

سنِ یاس میں بعض اوقات مقدارِ حیض کسی مقامی مرض کے علامات کے ظاہر ہونے یا اس کے بعد میں پیدا ہونے کے بغیر ہی مفرط ہو جاتی ہے، اور ایام بے قاعدہ ہو جاتے ہیں۔ بہرحال زندگی کے اس زمانہ میں جسمِ رحم یا عنق میں سرطان کے پیدا ہونے کا احتمال بلاشبہ اس قدر قوی تسلیم کیا جا چکا ہے کہ جملہ اصابات میں ان عوارض کو مستثنیٰ کرنے کے لئے محتاط ترین تدابیر اختیار کرنا ضروری ہے۔ سلعاتِ لیفیہ سے گاہے گاہے مفرط یاسی نزفات واقع ہوتے ہیں، اور زندگی کے اس زمانہ میں مزمن التہابِ رحم اور منتشر لیفیتِ رحم اکثر پائے جاتے ہیں۔ مطالعہ کنندہ کو اس سلسلہ میں اس باب کا مطالعہ کرنے کا مشورہ دیا جاتا ہے جو نزفی رحمی مرض پر مشتمل ہے (دیکھو صفحہ 402)۔

انقطاع الطمث کے بعد بعد یاسی زمانہ میں نزف کا بار دیگر ظاہر ہونا بالعموم رحم کے سرطانی سلعہ یا لحمی سلعہ پر دلالت کرتا ہے، اور مہبل یا فرج میں یہ بالیدیں زیادہ نادر الوقوع ہیں۔ گاہے گاہے شیخوخی دروں رحمی التہاب یا سادہ حلیمہ دار غدی سلعہ بھی نزف کا باعث ہوتا ہے۔ سن رسیدہ عورتوں میں گاہے گاہے مرضِ قلب یا شریانی تصلب کے سلسلہ میں خفیف سا رحمی نزف واقع ہو جاتا ہے۔ انقطاع الطمث کے بعد بعض اوقات مخاطی (غدی سلعی) سعدانوں کی طرف دموی مواد خارج ہونے کی وجہ سے پہلی مرتبہ توجہ مبذول ہوتی ہے۔ اس قسم کے سعدانوں کا ہمیشہ خردبینی امتحان کرنا چاہیئے، کیونکہ ان میں سے بعض میں خبیث خواص ظاہر ہوتے ہیں۔ عنق کے مخاطی سعدانے جسمِ رحم کے سرطان کے ساتھ بھی پائے جا سکتے ہیں، لہٰذا سعدانہ کو دور کرتے وقت مجرف سے رحمی کھرچ کا ہمیشہ استقصار کر لینا چاہیئے۔ بعض اوقات ایسا کرنے سے خبیث مرض کا انکشاف

ہوتا ہے جس کی کوئی توقع نہیں ہوتی۔

شدتِ نزف کو معلوم کرنے میں کسی قدر مشکل اکثر پیش آتی ہے جبتک کہ مریضہ نزف کے واقع ہونے کے وقت زیر مشاہدہ نہ ہو۔ بعض اوقات مکرر الوقوع مفرط ماہواری نقصانِ خون کے اثرات کے بعد مریضہ جلد تندرست ہو جاتی ہے، لیکن تاوقتیکہ شمار خون نہ کیا جائے علام دمویت کے معتدبہ مدارج نظر انداز ہو سکتے ہیں۔ اس حالت میں مریضہ کا رنگ مغالطہ انگیز ہوتا ہے۔ اس امر کا تصفیہ کرنے سے پہلے کہ مریضہ پر نزف کے بنیتی اثرات ہو رہے ہیں، ہمیں اس حد تک انتظار کرنا چاہئیے کہ وہ بالکل سفید ہی ہو جائے کیونکہ اکثر اوقات متوسط درجہ کی مزمن ثانوی عدم دمویت ہی سے طویل المدت خرابیٔ صحت کی ابتدا ہو جاتی ہے۔

مجمل الفاظ میں شدید نزف مقامی مرض کی موجودگی کو ظاہر کرتا ہے، اور مقامی امتحان کی ضرورت کو ظاہر کرتا ہے۔ خفیف اور مسلسل یا بے قاعدہ جریانِ خون اکثر اوقات کسی عمومی سبب سے واقع ہوتا ہے۔ سنِ یاس کے بعد جملہ نزفات کو خواہ وہ کتنے ہی خفیف کیوں نہ ہوں تشویشناک تصور کرنا چاہئیے، کیونکہ یہ ممکن ہے کہ وہ خبیث بالید کے موجود ہونے کی سب سے پہلی دلیل ہوں۔ متذکرہ بالا حالتوں کو جو نزف کے مقامی اسباب کی فہرست میں درج ہیں ایک نظر دیکھنے سے یہ ظاہر ہو جائے گا کہ اس قاعدہ کو ضرور تسلیم کر لینا چاہئیے کہ نزف محتاط حوضی امتحان کا مقتضی ہوتا ہے۔ امتحان کرنے پر مقامی مرض کا نہ پایا جانا امتحان کرنے میں توقف کرنے سے بہتر ہے، درآنحالیکہ مقامی مرض موجود ہو اور ترقی کر رہا ہو۔

مقامی امتحان اس مطمح نظر سے کرنا چاہئیے کہ مندرجہ ذیل حالتوں کو مستثنیٰ قرار دیا جائے، (ا) حمل، (ب) رحم، عنق اور مہبل کی نو بالیدیں، (ج) التہابی ضررات (د) رحمی غیر وضعیتیں (س) کلانیٔ رحم کے خفیف مدارج جو نزفی رحمی مرض، مزمن التہابِ رحم، زیر النفاف، یا دررحمی لبیفیہ نما سعدانہ پر دلالت کرتے ہیں۔ حمل کو مستثنیٰ قرار دینا امتحان کا پہلا اور ضروری درجہ ہے۔ اسکے بعد تشخیص کی دشواری صرف انہی مریضوں تک محدود رہ جاتی ہے جن میں رحم کی خفیف سی کلانی کے علاوہ کوئی غیر طبعی حالت نہ پائی جائے۔ ایسے اصابات میں تشخیص کے لئے اکثر اوقات رحمی کہفہ کے استقصاء کی ضرورت

ہوتی ہے۔ چند مریضوں میں رحم سے مفرط یا خطرناک نزف بھی واقع ہوتا ہے گو دو دستی امتحان کرنے یا کھفہ رحم کے استقصاء سے کسی غیر طبعی حالت کا انکشاف نہیں کیا جا سکتا۔ ان اصابات کا ذکر جن میں شائد دروں افرازی غدد (نخامیہ کا مقدم لخت اور مبیض) اور اعضائے حوض کی مشارکی تعصیب کے فعلی اختلالات پائے جاتے ہیں، کسی دوسری جگہ کیا جا چکا ہے (دیکھو صفحات 176 و 177) اور ان کے مزید بیان کی ضرورت نہیں۔

749

یہاں ان مقامی اور عمومی تدابیر کا مختصر سا ذکر کر دینا مناسب ہوگا جو رحم سے جریانِ خون کو بند کرنے کے لئے اختیار کی جا سکتی ہیں۔ اگر رحم حامل ہو تو محظور یا ناگزیر اسقاط میں سے جونسی حالت ہو اس کا علاج کرنا چاہیئے، اور فنِ قبالت کی درسی کتابوں میں اس مضمون کی بحث موجود ہے۔ دیگر تمام حالتوں میں نزف کا فوری علاج اتنا مقامی مرضی کیفیتوں کے لحاظ سے نہیں کیا جاتا جتنا کہ شدتِ نزف کے لحاظ سے کیا جاتا ہے۔

شدید جریانِ خون کے تمام مریضوں کے لئے بستر پر آرام کرنا اور معائے اسفل کی بخوبی تفریغ ضروری ہے، کیونکہ ان ذرائع سے حوضی دورانِ خون کا امتلا کم ہو جاتا ہے۔ رحمی عضلہ کا انقباض جسمِ رحم سے نزف کو بند کرنے والے قدرتی میکانیہ کا ایک اہم ترین جزو ہے، لیکن یہ یاد رکھنا ضروری ہے کہ جو خون عنق کی مرضی حالتوں کے باعث بہتا ہے وہ اس طرح بند نہیں ہوتا۔ ایک دوسرا ممکنہ جزو رحم کے دروں رحمہ کا اثر ہے جو ترویب کو ترقی دیتا ہے یا علقوں کو بننے پر ان کو توڑتا ہے۔

رحم سے جو جریانِ خون ہوتا ہے اس کے علاج کے پانچ طریقے ہیں۔ (۱) ادویہ، (۲) گرم نطولات، (۳) ہبلی یا دررحمی حمول (tampon) (۴) شعاعی علاج، (۵) عملیتی ذرائع۔

ادویہ۔ رحمی نزف کو بند کرنے کے لئے دو اقسام کے ادویہ استعمال کئے جاتے ہیں۔ (ا) عمومی حابسات الدم جن کا رجحان جسم کے ہر حصہ کے نزف کو بند کرنے کی طرف ہوتا ہے۔ (ب) رحمی حابسات الدم جو نزفِ رحم کو قابو میں لانے کے لئے خاص اثر رکھتے ہیں۔

(ا) اول الذکر میں سے کیلسیئم کے املاح اور برگردی غدد کے تجہیزات کا ذکر کیا جا سکتا ہے۔ اس امر کا پہلے ذکر کیا جا چکا ہے کہ خونِ حیض میں کیلسیئم کے املاح کی

ایک بڑی شرح فیصد موجود ہوتی ہے، اور اس لئے جب حیض کی مقدار مفرط ہوتی ہے اور یہ عرصہ تک جاری رہتا ہے تو جسم کے کیلسیمی ذخائر خالی ہونا شروع ہو جاتے ہیں۔ خون کی ترویب پذیری کا کسی قدر انحصار کیلسیئم کے خون میں موجود ہونے پر بھی ہے، اور جب اس جزو کی قلعی مقدار میں کمی آجاتی ہے تو خون کی ترویب پذیری میں بھی تخفیف ہو جاتی ہے۔ یہ سریری طور پر ثابت کیا جا سکتا ہے کہ کیلسیئم کے املاح کے استعمال سے ترویب پذیری زیادہ ہو جاتی ہے، اور چونکہ اس قسم کی زیادتی سے علقیت بآسانی واقع ہوتی ہے اس لئے نزف کی مقدار بھی اس سے متاثر ہوتی ہے۔ علاوہ ازیں کیلسیئم کا استعمال عضلۂ رحم کو بظاہر حساس بنا دیتا ہے اور اس لئے اس کے انقباضات کو زیادہ موثر بنا دیتا ہے۔ لہٰذا کیلسیئم کا اثر تحفظی ہے۔ اور یہ اثر پیدا کرنے کے لئے کیلسیئم لیکٹیٹ (calcium lactate) پندرہ پندرہ گرین کی مقدار میں دن میں تین مرتبہ تمام حیضی وقفہ میں یا ایام حیض کے شروع ہونے سے پہلے کم از کم دس دن دینا چاہیئے۔ اس کے استعمال کی موزوں ترین صورت یہ ہے کہ اسے محلول کی شکل میں دیا جائے، مثلاً لائیکوار کیلسی آئی لیکٹیٹس (بی۔ پی۔ سی)، جس میں یہ ۳۰ گرین فی اونس ہو۔ کولائڈل کیلسیئم کے استعمال سے جو دروں عضلی طور پر یا براستہ دہن دیا جاتا ہے بعض حال میں اچھے نتائج پیدا ہوئے ہیں۔ یہ علاج کئی مہینوں تک جاری رکھنا چاہیئے، اور اس کا اثر صرف اسی وقت تک رہے گا جب تک کہ خون میں چونے کے املاح کی افراط برقرار رہیگی۔

بعض اصابات میں پوٹاشیئم کے املاح قابل آزمائش ہیں۔ لاسن ٹیٹ (Lawson Tait) کو ان کے مفید ہونے کے متعلق بہت خیال تھا، اور اسے یہ یقین تھا کہ ان میں حوضی دورانِ خون کو منخفض کر دینے کا ایک نوعی اثر ہوتا ہے۔ پانچ گرین کلوریٹ آف پوٹاشیئم (chlorate of potassium) کا دن میں تین مرتبہ کھلانا اور اسے کیلسیئم کی طرح جاری رکھنا اس کے استعمال کی بہترین صورت ہے، اور یہ نوجوان عورتوں میں کثرتِ طمث کے لئے خاص طور پر موزوں ہے۔

ایڈرینالین (adrenalin) کا اندرونی استعمال قلب کی حرکت کو تیز کرتا ہے، اور چھوٹی شریانوں پر قابض العروق فعل کرنے سے خون کے دباؤ کو بڑھا دیتا ہے۔ اس کا مقامی استعمال بھی قابض العروق اثر پیدا کرتا ہے، اور جب تک یہ اثر

قائم رہتا ہے مقامی جریانِ خون میں یا تو تخفیف واقع ہو جاتی ہے' اور یا یہ بند ہو جاتا ہے۔ اس کے ۱۰۰۰ میں ۱ حصہ محلول کا زیر جلدی اشراب ۵ قطروں کی مقدار میں ہر چار گھنٹہ کے بعد دیا جا سکتا ہے۔ مگر دروں رحمہ یا کسی دیگر نزفی سطح پر براہ راست لگانے سے یہ بہت زیادہ موثر ثابت ہوتا ہے۔

(ب) نزف کی حالتوں میں جن رحمی حابسات الدم کی آزمائش کی جا چکی ہے ان کی تعداد بہت زیادہ ہے۔

غدہ نخامیہ کے موخر لخنتہ کے خلاصہ کا اثر رحمی عضلہ پر قوی ہوتا ہے گو یہ سریع الزوال ہوتا ہے' اور وضعِ حمل کے دوران میں یہ انقباضات کے طول اور ان کی قوت میں اضافہ کرتا ہے۔ علاوہ ازیں ایڈرینالین کی طرح اس کا ایک عمومی قابض العروق فعل بھی ہوتا ہے۔ موخر الذکر کی طرح غیر حامل رحم پر حامل رحم کی نسبت اس کا اثر کم نمایاں ہوتا ہے' لیکن گاہے گاہے رحمی نزف میں اس کا استعمال مفید ہوتا ہے۔ زیر جلدی اشراب کا معتاد ۲۰ فیصدی محلول کا ۱ مکعب سنٹی میٹر ہے۔ چونکہ اس سے خون کا دباؤ عارضی طور پر ایک بہت کافی حد تک بڑھ جاتا ہے' اس لئے ان مریضوں میں جن کا قلب ضعیف یا ضرر رسیدہ ہو' یا جن کی شریانیں انحطاط یافتہ ہوں' اس کے اثر کا بغور مشاہدہ کرتے رہنا چاہیئے۔ تقدم بالحفظ کے طور پر غدہ نخامیہ (موخر لخنتہ) کیلسیم لیکٹیٹ کی طرح دیا جا سکتا ہے یعنی باقاعدہ مقداروں میں ایک زمانہ میں مسلسل کئی ہفتہ تک۔

ارگٹ (ergot) کئی سالوں سے بکثرت مستعمل ہے' اور نزف رحم کو قابو میں لانے کے لئے جو عوامل استعمال میں لائے جاتے ہیں ان سب سے بہترین تسلیم کیا جاتا ہے۔ مگر غیر حامل رحم پر اس کا اثر اس اثر کی نسبت بہت کم نمایاں ہوتا ہے جو ایک ماہرِ فن قبالت اتنی آسانی سے پیدا کر دیتا ہے' اور یہ ضرور تسلیم کرنا چاہیے کہ اس کے استعمال سے نزف کی صرف خفیف سی حالتیں ہی قابو میں رکھی جا سکتی ہیں۔ مگر بہت سی خفیف سی حالتوں میں بھی اس سے بظاہر کوئی بیّن فائدہ نہیں ہوتا' لہٰذا یہ ضروری ہے کہ اس کو کسی قدر ناقابلِ اعتبار تصور کیا جائے۔ اس کے فعل کا زیادہ تر انحصار اس اثر پر ہے جس سے یہ رحمی عضلہ میں انقباض پیدا کرتا ہے' لیکن اس کے

---

[1] ایچ۔ ڈبلیو۔ ڈڈلے (H. W. Dudley) اور چیسر مائر (Chassar Moir) نے حال ہی میں

علاوہ یہ کسی قدر عمومی قابض العروق بھی ہے۔ بذریعہ دہن دئیے جانے کی صورت میں اسکی بڑی بڑی خوراکیں استعمال کرنی چاہئیں، مثلاً سیال خلاصہ (liquid extract) کے ۳۰ تا ۶۰ قطرے دن میں تین مرتبہ۔ سرین یا ران میں اس کا درون عضلی اشراب کرنے سے اس کا اثر جلد اور یقینی ہوتا ہے، اور ارگٹ کے خاص تجہیزات یا مشتقات مختلف تجارتی ناموں سے ممکن الحصول ہیں۔ ہائیڈراسٹس (hydrastis) سیال خلاصہ کی شکل میں (مقدار خوراک ۳۰ تا ۶۰ قطرہ)، یا ۲ گرین خشک خلاصہ گولی کی شکل میں بذریعہ دہن دیا جاسکتا ہے۔ ہائیڈراسٹس اور ارگٹ کو آمیزہ یا گولی کی شکل میں ملا کر دینا بعض اوقات مفید ہوتا ہے۔ متوقع نزف سے ایک یا دو دن پیشتر ان کا استعمال شروع کر دینا چاہیے۔ سٹپٹیسین (stypticine) (کوٹارنین ہائیڈروکلورائیڈ) کی بھی تعریف کی جاسکتی ہے۔ یہ زیر جلدی اشراب سے ۱۰ فیصدی محلول کے ۱ تا ۲ قطروں کی مقدار میں دیا جاتا ہے۔ سٹپٹال (Styptol) (کوٹارنین تھیلیٹ cotarnin phthalate: اور لوڈال (Lodal: جو کوٹارنین کے دوسرے مشتقات ہیں ۳/۴ گرین کی خوراکوں میں دن میں کئی مرتبہ دیئے جاتے ہیں۔ ہائیڈراسٹس اور کوٹارنین کے املاح دونوں اپنے حابس الدم فعل کے علاوہ کسی قدر مسکن اثر بھی پیدا کرتے ہیں۔

یہ ادویہ رحم پر نوعی اثر کرنے کے علاوہ قابض العروق بھی ہیں اور جسم کے تمام چھوٹے چھوٹے شریانی عروق کو تنگ بھی کر دیتے ہیں۔

گرم نطول۔ نزف کو روکنے کے لئے جو عام طریقہ مستعمل ہے وہ ۱۱۵ تا ۱۲۰ درجہ ف تپش کے گرم پانی سے مہبل کا نطول ہے، اور یہ شدید نزف کو قابو میں لانے کی ایک مفید عارضی تدبیر ہے۔ دررحمی نطول کی جو حمل کے بیش بالیدہ رحم سے نزف روکنے کے لئے بہت موثر ہے نسائیاتی کام میں یقیناً اجازت نہیں

بقیہ حاشیہ صفحہ گذشتہ۔ ارگٹ کے آبی خلاصہ سے ایک نیا الکلائڈ ارگومیٹرین (Ergometrine) علیحدہ کیا ہے۔ اور ایسا معلوم ہوتا ہے کہ اسی کی وجہ سے ارگٹ کا استعمال طب میں شروع ہوا۔ اس سے برطانوی قراباذین ۱۹۱۳ء کے لیکوئڈ ایکسٹریکٹ کے موثر ہونے کے خیال کی تائید ہوتی ہے، (دیکھو برٹش میڈیکل جرنل، نمبر ۳۸۷۱، ۱۶ مارچ ۱۹۳۵ء)۔

دی جاسکتی ۔

اصمام (Plugging)۔ رحم سے جریانِ خون کو فوراً قابو میں لانے کے لئے جو ذرائع ہمارے پاس ہیں ان میں سے قنالِ مہبل کا اصمام سب سے زیادہ موثر ہے۔ بالغ الحمل عورت میں اس کے لئے معدم حس کا استعمال کرنا ضروری ہے، اور دیگر تمام مریضوں میں مناسب ہے۔ جب تک کہ اصمام صحیح اور مکمل طور پر انجام نہ دیا جائے اس سے جریانِ خون بند نہیں ہوتا، اور اگر سخت دافعِ عفونتی احتیاطوں سے کام نہ لیا جائے تو سرایت واقع ہونے کا احتمال ہوتا ہے۔ فرج کے بالوں کو استرے سے صاف کر دینا چاہئے، اور مہبلی قنال کا نطول کرنے کے بعد اسے عقیم پچاروں سے احتیاط سے خشک کر لینا چاہئے، اور آخر میں فرج، مہبل، اور عنق پر پچارے سے اچھی طرح ٹنکچر آیوڈین لگانا چاہئے۔ اصمام کو احتیاط سے اندر داخل کرنا چاہئے اور غیر عقیم اشیا کے ساتھ اسے نہ چھوا جائے۔ جو اوزار استعمال کئے جائیں ان کی بلا شبہ احتیاط سے تعقیم کی جائے اور ربڑ کے دستانے پہنے جائیں۔ اس مقصد کے لئے عقیم کردہ یا سب گیلیٹ آف بسمتھ (subgallate of bismuth) سے محمول گاز کی ایک ہی لمبی دھجی بہترین شے ہے، اور اسے سمس کے منظار کی مدد سے داخل کرنا چاہئے۔ دھجی پہلے پہل موخر مہبلی دیوار کے ساتھ ساتھ موخر قبوہ میں داخل کی جاتی ہے اور اسے دبا کر بھر دیا جاتا ہے، اور اس طرح جانبی اور مقدم قبوے بھی بھر دیئے جاتے ہیں۔ اصمام کو چوبیس گھنٹے سے زیادہ نہ رہنے دینا چاہئے لیکن حسب ضرورت انہی احتیاطوں کے ساتھ اس کی تجدید کی جاسکتی ہے۔

کہفۂ رحم کا اصمام اسی وقت قابلِ عمل ہوتا ہے جبکہ قنالِ عنق متسع ہو۔ موخر الذکر میں پچارے سے آیوڈین لگانے کے بعد گاز کی ایک دھجی قعرِ رحم تک داخل کر دی جاتی ہے، اور کہفۂ رحم کو بخوبی بھر دیا جاتا ہے۔ ایسی صورتوں میں گاز کو پہلے ایڈرینالین کے ... ا میں ا عقیم محلول میں تر کر دینا مفید ہوتا ہے۔ اصمام کے محرک اور میکانی اثرات میں اس دوا کے مقامی حابس الدم فعل کا اضافہ ہو جاتا ہے۔

علاج بالاشعاع۔ امراضیاتی نزفِ رحم کو ریڈیم اور لاشعاعوں کے ذریعہ سے بند کرنے کا ذکر سابقہ ابواب میں کیا جا چکا ہے (دیکھو صفحات 407، 437، 496 تا 498 اور 541)۔ سنِ یاس میں رحم کے شدید نزف کا علاج کرنے میں غیر خبیث

نسائیاتی ضررات کے موجود ہونے کی صورت میں ریڈیم کا استعمال مفید ہے، اکثر اصابات میں سریری شفایابی کے لئے ریڈیم کے نمک یا "ریڈان" کا ایک ہی الصاق اتنے عرصہ کے لئے کافی ہوتا ہے کہ معتاد ریڈیم کے ۳،۵۰۰ ملی گرام عنصری ساعات تک پہنچ جائے۔ بعض اوقات جریانِ خون فوراً بند نہیں ہوتا، اس لئے مریضوں کو اس امر سے آگاہ کر دینا چاہیئے کہ ریڈیم کے استعمال کے بعد بارہ ہفتہ سے کم عرصہ میں علاج کے مکمل فائدہ کی توقع نہ کریں۔ عمومی نقطہ نظر سے فعال صنفی زندگی کے دوران میں ریڈیم سے علاج کرنا مناسب نہیں، کیونکہ مستقل مصنوعی انقطاع الطمث اور عقم کے پیدا ہونے کا خطرہ ہوتا ہے۔ لاشعاعوں کے بار بار استعمال کرنے سے علاج کرنے پر بھی یہی صادق آتا ہے جن سے گرافی حریبات کے تباہ ہونے سے فعلِ حیض مکمل اور مستقل طور پر بند ہو سکتا ہے۔

جراحی علاج۔ نزفِ رحم کے جملہ اقسام کے لئے جرف (curettage) ایک عمدہ علاج ہے، لیکن اس کو بے سوچے سمجھے عمل میں لانے سے اکثر ناکامی ہوتی ہے، اور بعض اوقات نزف حقیقۃً بڑھ جاتا ہے۔ اس عملیہ کے دواعی کا ایک آئندہ باب میں مفصل ذکر کیا گیا ہے (صفحہ 840)۔ جن اصابات میں جریانِ خون مفرط مبیضی فعالیت کی وجہ سے ہو ان کا علاج بعض اوقات ایک یا دونوں مبیضوں کے جزوی قطع سے کامیابی کے ساتھ کیا جا سکتا ہے۔ یہ ظاہر ہے کہ اس قسم کا علاج بہت احتیاط سے کرنا چاہیئے، اور یہ اس صورت میں کرنا چاہیئے جب کہ دوسرے ذرائع ناکام ثابت ہوئے ہوں یا ریڈیم کا علاج مناسب نہ ہو جیسا کہ نوعمر مریضوں میں ہوتا ہے۔

752 **مواد**۔ مہبل سے مواد عموماً آتا ہے، اور یہ ہمیشہ بلاشبہ مرض کی امارت نہیں ہوتا۔ بعض اوقات مریض اس علامت کی اس حالت میں بھی شکایت کرتے ہیں جب کہ ان کی یہ تکلیف اس سے زیادہ نہیں ہوتی کہ تناسلی خطہ کے افرازات کی مقدار قدرتی مقدار سے زیادہ ہوتی ہے۔

بارتھولینی غدد سے ایک صاف، بے رنگ اور کسی قدر ترشئی افراز پیدا ہوتا ہے، جو بعض اصابات میں قناتوں کے فتحوں سے نکلتا ہوا دکھائی دیتا ہے۔ مہبل کی دیواروں سے

بھی ایک افراز نکلتا ہے، جس کے خواص تندرست حالتوں میں بھی اختلاف پذیر ہوتے ہیں۔ عدیم الحمل اور باکرہ عورتوں میں یہ بالعموم ایک سفید نیم جامد شے پر مشتمل ہوتا ہے جس کی بستگی لخن (smegma) کی سی ہوتی ہے، اور منظر ندفی اور تعامل ترشئی ہوتا ہے۔ صاحب ولادت عورتوں میں یہ بستگی میں عموماً زیادہ سیال، دودھیا اور تعامل میں تعدیلی یا قلوی ہوتا ہے۔ عنقی افراز مقدار میں کافی زیادہ ہوتا ہے اور اس کا منظر اور اس کی چکیٹ بستگی البیومن کی سی ہوتی ہے۔ اس کا تعامل بیّن طور پر قلوی ہوتا ہے۔ دروں رحمہ اور انبوبی مخاطیہ کا قدرتی افراز سوائے ایام حیض کے مقدار میں قلیل ہوتا ہے۔

قدرتی افرازات کی افراط گاڑھے دودھیا مواد، یا لزج عنقی مخاط کی شکل میں ظاہر ہوتی ہے جسے مریض عام طور پر "انڈے کی سفیدی" سے تشبیہ دیتے ہیں۔ اس قسم کا مواد حیض کے جلد بعد دیگر اوقات کی نسبت عام طور پر زیادہ کثرت سے پایا جاتا ہے۔ ان موادوں کو عام طور پر سیلانِ ابیض (leucorrhoea) کے نام سے موسوم کیا جاتا ہے، مگر یہ نام دوسری قسم کے موادوں کے لئے بھی بے احتیاطی سے استعمال کیا جاتا ہے۔ مفرط افراز نازلیتی التہاب، تاکل، یا عنق کے شترۂ خارجی کا نتیجہ ہو سکتا ہے، لیکن اکثر مرض کی کوئی معین امارت موجود نہیں ہوتی، اور اس لئے اس حالت کی کوئی سریری اہمیت نہیں۔ امراضیاتی مواد کے سبب کی تشخیص کا دار و مدار اس کے خواص کی شناخت اور اس کے منبع پر ہے۔ مندرجہ ذیل اقسام کا ذکر کیا جاسکتا ہے۔

(۱) قیحی اور مخاطی قیحی موادات عموماً فرج، مہبل یا رحم کے صادق التہابی ضررات کا نتیجہ ہوتے ہیں۔ گاہے گاہے کوئی قریبی عضو ہی ان کا منبع ہوتا ہے، چنانچہ حوضی خراج کی پیپ کے اجتماعات شاذ موقعوں پر مہبل میں خالی ہو جاتے ہیں۔ سرائیتِ سوزاک کے حاد مدارج میں زردی مائل سبز رنگت کی خراش آور پیپ خارج ہوتی ہے، جو متاخر یا مزمن مدارج میں زیادہ زردی مائل اور مخاطی قیحی ہو جاتی ہے۔ التہاب مہبل کے دوسرے اقسام، مثلاً شعری ثعالبیتی سرائیت (trichomonad infection) (دیکھو صفحہ 327)، دروں رحمی التہاب، اور مہبل یا عنق کے

تقرحی ضررات میں بھی ایسے مواد خارج ہوتے ہیں جن میں پیپ ہوتی ہے۔

بعض اوقات یہ فیصلہ کرنا مشکل ہوتا ہے کہ آیا کسی قیحی مواد کی قلیل مقدار دیوارہائے مہبل سے آتی ہے یا اندرون رحم سے۔ اس حالت میں معمولی کاشفہ (tampon test) سے کام لینا چاہیے جو فم خارجی کے ساتھ چند گھنٹوں تک روئی کا ایک صاف صمام رکھ چھوڑنے پر مشتمل ہے۔ اگر قیحی مواد عنق سے گذر کر آتا ہوگا تو صمام کا وہ حصہ جو عنق سے متماس ہوگا آلودہ ہو جائے گا اور دوسرے حصے آلودہ نہیں ہوں گے۔

(۲) رقیق مصلی مواد نسبتاً شاذ طور پر ہی پائے جاتے ہیں۔ یہ عنق یا جسم رحم کے خبیث امراض کے ابتدائی مدارج میں پائے جاتے ہیں۔ ان امراض کے متاخر مدارج میں سطحی بافت میں تنزف اور تنخری تغیرات کے واقع ہونے سے مواد کے خواص تبدیل ہو جاتے ہیں۔ مصلی مواد سوائے حمل کے دیگر حالتوں میں شاذ و نادر ہی پائے جاتے ہیں۔ کہا جاتا ہے کہ متوقف استسقائے انبوبہ (intermittant hydrosalpinx) کے نام سے جو حالت موسوم ہے اس سے یہ امارت پیدا ہوتی ہے مگر اس امر کے متعلق ابھی کافی شبہات موجود ہیں (دیکھو صفحہ 632)۔ انبوبی حلیمی سلعہ (tubal papilloma) اور انبوبی سرطان میں ایک زردی مائل سیال اکثر اوقات رحم میں بہ کر آجاتا ہے۔ اور مہبلی مواد کی شکل میں خارج ہوتا ہے (دیکھو صفحات 649 و 650)۔

یہ بات ضرور یاد رکھنا چاہیے کہ مریض بعض اوقات سلس البول کو غلطی سے مہبلی مواد تصور کر لیتے ہیں۔ اس قسم کی علامت کی توجیہ جب کبھی مقامی حالتوں سے نہ کی جا سکے تو بہت احتیاط سے کام لینا چاہیے اور اگر ممکن ہو تو سیال کی تھوڑی سی مقدار حاصل کر کے اس کا یوریا (urea) کے لئے امتحان کرنا چاہیے۔ اس سلسلہ میں بولی ناسوروں کو ہرگز فراموش نہ کرنا چاہیے اگرچہ ان کی ماہیت بالعموم از خود ظاہر ہو جاتی ہے۔

(۳) **بدبودار موادات۔** موادات صفائی کا خیال نہ رکھنے مہبل میں

خارجی اجسام کے موجود ہونے، سلعی بافتوں میں قرحی تغیرات کے پیدا ہونے، اور تناسلی خطہ کی دیواروں کا اغتشاث واقع ہونے سے بدبودار ہوجاتے ہیں۔ حوضی خراج کی پیپ اکثر بدبودار ہوتی ہے، اور مہبل میں خون کا جو تھکہ محتبس ہو اور جس میں جرثومی خود یا شیدگی واقع ہو رہی ہو اس پر بھی یہی صادق آتا ہے۔ سرطان عنق کے مترقی مدارج میں اکثر اوقات بے حد بدبودار مواد خارج ہوتا ہے، اگرچہ مریضہ کو اس کی تیز بو مشکل ہی سے محسوس ہوتی ہے۔ یہ مواد ان گندیدگی زا تغیرات کا نتیجہ ہوتا ہے جو متنخر سرطانی بافت میں جرثومی حملہ سے پیدا ہوتے ہیں۔ یہ اکثر بافراط پایا جاتا ہے، اور فرج اور عجان کی جلد پر معتدبہ خراش پیدا کرتا ہے۔ جسم رحم کے سرطان میں گندیدگی زا تغیرات کے پیدا ہونے کا اتنا امکان نہیں ہوتا جتنا کہ عنق کے سرطان میں ہوتا ہے، اگرچہ رحمی اجتماعِ ریم (pyometra) کے امکان کو فراموش نہ کرنا چاہئے جب کہ خاص طور پر معمر عورتوں میں قیحی قسم کے نوبی موادات پائے جاتے ہیں۔ جو مرضی حالتیں بدبودار مواد کو متلازم ہوتی ہیں وہ مندرجہ ذیل ہیں۔ (۱) عنق رحم کا سرطان (۲) تحت مخاطی یا ساقچہ دار اغتشاث پذیر سلعاتِ لیفیہ۔ (۳) محتبس اور مغفول فرازج اور دوسرے اجسام غریبہ، (۴) حوضی خراجوں کا انشقاق، (۵) بولی اور برازی ناسورات (۶) حمل کے محتبس حاصلات اور خون کے تھکے کی شکستگی۔

جب کسی مواد کے آنے کی شکایت موجود ہو، اور اس کی قسم اور اس کے مبدا کے متعلق کوئی شبہ ہو تو مواد کی ماہیت راست مشاہدہ سے معلوم کرنا چاہئے۔

صحیح تشخیص کے بغیر موادوں کا بے سوچے سمجھے علاج کرنا ایک مذموم طریقہ ہے، کیونکہ یا تو ان کے علاج کی بالکل ضرورت نہیں ہوتی، یا ان کے لئے محتاط ابتدائی تحقیقات لازم ہوتی ہے۔ بعض مثالوں میں مواد کا ماخذ اور اس کی ماہیت اس کے طبیعی خواص سے واضح ہوجاتی ہے، جیسا کہ اس لزج بے رنگ افراز کی حالت میں جو عنقی نازلت اور "تاکل" میں پایا جاتا ہے۔ قیحی اور بدبودار موادوں کے لئے محتاط تفریق ضروری ہے۔ اور تمام مریضوں میں تحقیقات کا مندرجہ ذیل دستور العمل اختیار کرنا چاہئے۔

پہلے پہل فرج کا ملاحظہ کیا جائے، اور مبال اور بارتھولینی غدد کی حالت معلوم کرلی جائے۔ اس کے بعد مہبل کی دیواروں اور عنق کا ملاحظہ منظار کی مدد سے کیا جائے۔

موادوں کا رجحان قبوؤں میں جمع ہونے کی طرف ہوتا ہے، اس لیے عنق کا مشاہدہ کرنے سے پہلے اس کی سطح کو پچاروں سے صاف کر لیا جائے جو پوٹاش یا سوڈیم بائی کاربونیٹ یا بنزین کے کمزور محلول سے تر کئے گئے ہوں۔ اگر مواد عنق یا جسم رحم سے آتا ہو تو وہ قنالِ عنق میں موجود ہوگا۔ اگر بخلاف اس کے یہ مہبل میں پیدا ہوتا ہو تو قنالِ عنق میں محض طبعی لزج افراز ہوگا، جو تقریباً بے رنگ اور شفاف ہوتا ہے۔ منظار سے اُن جوفوں یا ناسوروں کا انکشاف کیا جا سکتا ہے جو مہبل کی دیوار میں کھلتے ہوں۔ اگر مواد جسم رحم سے آتا ہو تو یہ عنق کے مواد کی نسبت زیادہ رقیق قوام کا ہوگا، لیکن عنق کو پہلے متسع کئے بغیر صحیح تشخیص کرنا غیر ممکن العمل ہے۔

اگر مواد قیحی ہو تو جس سرایت سے یہ پیدا ہوا ہے اس کی جرثومی ماہیت کی تحقیقات عموماً ضروری ہوتی ہے، اور یہ عضویوں کے خردبینی امتحان اور ان کی کاشت پر مشتمل ہوتی ہے۔ اگر شعری ثعالبیتی سرایت (trichomonad infection) کا شبہ ہو تو تازہ "معلق قطرہ" تجہیز کی اہمیت کو فراموش نہ کرنا چاہیئے۔ یہ یاد ہوگا کہ نبقاتِ سوزاک کی شناخت موشہ قلموں میں کاشتی طریقوں کی نسبت زیادہ آسانی سے کی جا سکتی ہے، اگرچہ نیسر کے نبقہ سوزاک کی دوسرے دو نبقوں سے تفریق کرنے کے لئے جو زیریں تناسلی خطہ میں پائے جاتے ہیں، موخرالذکر کی ضرورت ہوتی ہے۔ ممرض اور غیر ممرض نبقات کے تشکیلیاتی مناظر کی تفصیلات کے لئے مطالعہ کنندہ کو جرثومیات کی درسی کتابوں کا مطالعہ کرنا چاہیئے۔

درد۔ داخلی صنفی اعضا کے امراض سے پیدا شدہ درد کی نہ تو تقسیم ہی میں کوئی امتیازی خصوصیت ہوتی ہے اور نہ اس کے عمومی خواص ہی ہیں۔ گاہے گاہے اس کے بہت مشابہ درد اختناق الرحم اور عصبی تہاکت میں اس حالت میں بھی پایا جاتا ہے جب کہ اعضائے حوض طبعی ہوتے ہیں، اور اس لئے امراض النسا میں اس علامت کی عموماً کوئی زیادہ تشخیصی اہمیت نہیں ہوتی۔

جن رقبہ جات میں درد اکثر محسوس ہوتا ہے وہ شکم کا زیر معدی منطقہ، عمود فقری قطنی خطہ سے لیکر عصعص تک، اور رانوں کی مقدم اور اندرونی اطراف ہیں۔ درد خیز احساسات عموماً حرقفی خطوں میں پائے جاتے ہیں، اور یہ بائیں حرقفی خطہ میں دائیں کی نسبت زیادہ

کثیر الوقوع ہیں، اور اس قسم کے درد کو اس کے محل کی وجہ سے اکثر اوقات "مبیضی درد" کہا جاتا ہے۔ مگر مبیض کے ساتھ اس کا تعلق اکثر اصابات میں مشتبہ ہوتا ہے، اور چونکہ خفیف سے دباؤ سے اسے اکثر ظاہر یا شدید کیا جا سکتا ہے اس لئے اس کا قیام غالباً جدرانِ شکم کے اعصاب میں ہوتا ہے۔ سٹیمرس (Stammers) نے حال ہی میں اس امر کی طرف اشارہ کیا ہے کہ مجہول الاصل مبہم دردِ شکم بہت سے اصابات میں عمودِ فقری کے عظمی مفصلی تغیرات کے ساتھ پایا جاتا ہے جن کا مظاہرہ شعاع نگارش سے بآسانی کیا جا سکتا ہے۔ بائیں جانب کا درد بعض مریضوں میں رباطِ عریض کے دوالی قیلہ سے منسوب کیا جا سکتا ہے (فودرگل :Fothergill)۔ مائلز (Miles) نے اس امر کی طرف توجہ دلائی ہے کہ قولون اور بائیں رباطِ عریض کی مقدم سطح کے درمیان اکثر التصاقات پائے جاتے ہیں، اور رحم پس گردیدہ ہوتا ہے۔ لہٰذا یہ ظاہر ہے یہ نام نہاد "مبیضی درد" ایسی متعدد حالتوں سے پیدا ہو سکتا ہے جن کا مبیض سے کوئی تعلق نہیں ہوتا۔

بر معدی درد اور زیر پستانی درد، جو خاص کر بائیں جانب پر کثرت سے پائے جاتے ہیں، اور دردِ سر اکثر تناسلی اصل کے محولہ یا معکوس درد خیال کئے جاتے ہیں۔ مگر اس نظریہ کی تائید میں جو شہادتیں پیش کی جاتی ہیں وہ ہمیشہ موثق نہیں ہوتیں۔ جن خطوں میں درد محسوس ہوتا ہے وہ دبانے پر اکثر غیر مناسب طور پر حساس یا حقیقۃً درد تیز ثابت ہوتے ہیں۔ دورانِ حیض میں دھڑ کے نچلے نصف حصہ میں عام طور پر مستمر درد ہوتا ہے، مگر جب یہ حیض کے درمیانی وقفوں میں پایا جائے تو اسکی اہمیت دورانِ حیض میں پائے جانے کی نسبت زیادہ ہوتی ہے۔

کسی مریضہ میں درد کی شدت کا انحصار زیادہ تر عصبی نظام کے درد خیز ارتسامات کی مزاحمت کرنے یا نہ کرنے پر ہوتا ہے۔ بعض عورتوں میں درد کو برداشت کرنے کی قابلیت اس قدر کم ہوتی ہے کہ وہ ایسے درد کو بھی نادانستہ مبالغہ کرتے ہوئے بعد شدید اور تکلیف دہ بیان کرتی ہیں جسے کوئی دوسری مریضہ صرف ذرا سی کوشش سے برداشت کر سکتی ہے۔ اس لئے یہ ضروری ہے کہ جب اس علامت سے سابقہ پڑے تو بہت احتیاط سے کام لینا چاہئے۔

درد کی بعض امتیازی خصوصیتیں قابلِ ذکر ہیں۔ چنانچہ رحم کی غیر وضعیتوں اور خاصکر اس کے سقوط سے ایک "جرّی"، "حزقی" ("bearing down") درد پیدا ہوتا ہے جو لیٹ کر آرام کرنے سے رفع ہو جاتا ہے۔ التہابی ضررات سے پیدا شدہ درد میں بھی آرام کرنے سے تخفیف اور جہد سے زیادتی ہو جاتی ہے۔ اس کی ایک اور امتیازی خصوصیت یہ ہے کہ ایامِ حیض کے دوران میں اس میں اشتداد کا اکثر احتمال ہوتا ہے۔

سلعات کی بالیدگی کے دوران میں خواہ وہ سلیم ہوں یا خبیث درد بالعموم موجود نہیں ہوتا تاوقتیکہ قبل الذکر حالت میں سلعہ کی جسامت کی زیادتی سے کوئی تکلیف نہ محسوس ہونے لگے، یا موخر الذکر حالت میں اس قسم کی پیچیدگیاں، مثلاً بالیدہ کا التہاب یا تقرح، منصلہ اعضا پر حملہ، یا وسیع لمفی نفوذ واقع نہ ہو جائیں۔ احشائی سروجات کے ساتھ درد لازمی طور پر نہیں پایا جاتا۔ خبیث بالیدوں کے ساتھ جو درد پایا جاتا ہے اس میں آرام کرنے سے تسکین نہیں ہوتی، بلکہ حقیقت یہ ہے کہ یہ دن کی نسبت رات کو زیادہ شدید ہوتا ہے، اور اس لئے عموماً بے خوابی کا موجب ہوتا ہے۔ معوی رکود اور قبض، اسقاط اور انبوبی حمل کے ابتدائی مدارج میں، اور بعض اوقات دررحمی سعدانوں کے ساتھ قولنجی درد کے حملے ہوتے ہیں۔ موضعی التہابِ باریطون میں حاد درد پایا جاتا ہے جس کی ابتدا فوری ہوتی ہے، اور ایسا ہی درد تقیحی التہابِ انبوبہ (suppurative salpingitis) اور حاملہ فلوپی نلی کے انشقاق یا اس کی تراوش سے نزف واقع ہونے کی صورت میں بھی پایا جاتا ہے۔ جب درد کا محل شکم کی دائیں طرف ہو تو اس کے اسباب پیچیدہ ہوتے ہیں، کیونکہ درد کا مبدا فلوپی نلی، بیض، زائدہ دودیہ، اعور، گردہ یا مرارہ ہو سکتے ہیں۔ عصبی الاصل درد شکم کی دائیں جانب کی نسبت بائیں جانب میں زیادہ تر محسوس ہوتا ہے، اور یہ ایک ایسا سریراتی امر ہے جس کی توجیہ مشکل ہے۔

بعض چھوٹے چھوٹے فتقی بروزات سے اکثر معتدبہ درد پیدا ہوتا ہے، اور اسلئے فخذی اور اربی حلقوں کا ہمیشہ باحتیاط امتحان کرنا چاہیے۔ مشتبہ حالتوں میں مریضہ کو کھڑا کر کے امتحان کرنا بہتر ہوتا ہے۔

حرکت پذیر گردہ سے اکثر مستمر یا جرّی قسم کا درد پیدا ہوتا ہے جو بائیں جانب

کی نسبت اکثر دائیں جانب میں واقع ہوتا ہے اور لیٹنے سے عموماً رفع ہو جاتا ہے۔ اس ضرر سے بعض اوقات شدید مغثی درد کے متوقف حملے ہوتے ہیں، جو حالب کے تثنی (kinking) سے منسوب کئے جاتے ہیں، جس سے عارضی استسقائے گردہ پیدا ہوتا ہے۔ ان حملوں کو ڈائیٹل کے بحران (Dietl's crisis) کے نام سے تعبیر کیا گیا ہے۔ ایسا درد جو کمر کے نچلے حصہ پر محول ہوتا ہے عورتوں میں بہت عام ہوتا ہے۔ بہت سے اصابات میں یہ تعویضی قطاءُ (compensatory lordosis) کو متلازم ہوتا ہے جو لٹکتے ہوئے پیٹ کے ساتھ پایا جاتا ہے اور یہ عضلات پر بار پڑنے کا نتیجہ ہوتا ہے۔ اس قسم کا قطنی عجزی درد آرام کرنے اور ایسی موزوں شکمی پٹی کے استعمال سے رفع ہو جاتا ہے جو ٹھیک بیٹھی ہو اور سبب تقویم الاعضائی (orthopædic) امور کو درست کرنے کے لئے تجویز کی گئی ہو۔ قطنی عجزی زاویہ پر کا درد اکثر محض تکان سے بھی پیدا ہوتا ہے، اور یہ نہاکتِ اعصاب (neurasthenia) اور شکمی عملیات کے بعد کے زمانہ نقاہت کے دوران میں تقریباً ہمیشہ پایا جاتا ہے۔ رحم کی غیر وضعیتوں، عنق کے "تاکل" اور شترہ خارجی، التہابی حوضی ضررات، ڈگلس کی جیب کے اندر کے سلعہ، اور عنق کے سرطانی سلعہ سے جو ترقی مدارج میں ہو اس خطہ میں درد پیدا ہوتا ہے۔ جو درد عصعص کے خطہ سے مختص ہوتا ہے اور خاصکر بیٹھنے یا بیٹھ کر اٹھنے کے وقت محسوس ہوتا ہے اسے "وجع العصعص" ("coccygodynia") کہا جاتا ہے۔ یہ درد تقریباً ہمیشہ عورتوں ہی میں پایا جاتا ہے۔ بعض اصابات میں یہ قبالتی ضربہ سے پیدا ہوتا ہے، بعض میں یہ بلا واسطہ تضرر کا نتیجہ ہوتا ہے اور بعض میں یہ رثیتی ہوتا ہے۔

جو عورتیں ایسے حوضی درد کی شکایت کرتی ہیں جو کسی جلی حوضی ضرر سے منسوب نہیں ہوتا ان کے اعضائے حوض امتحان پر عموماً بہت حساس پائے جاتے ہیں۔ یہ حساسیت بعض اوقات اتنی زیادہ ہوتی ہے کہ یہ رحم اور اسکے ملحقات کے اطمینان بخش جس کے لئے مانع ہوتی ہے۔ یہ حالت بالعموم "امتلا" سے منسوب کی جاتی ہے، لیکن اختلالِ دوران کی کبھی بھی کوئی بلا واسطہ شہادت پیش نہیں کی گئی، اور یہ اغلب ہے کہ الیمیت کا سبب حد سے زیادہ بڑھی ہوئی "حسِ درد" ہو، جس کے ساتھ مشارکی عصبی نظام کا مفرط فعلی ہیجان بھی پایا جاتا ہے۔ اس قسم کے افراد میں مشارکی ہیجان کی دوسری شہادتیں

بھی پائی جاتی ہیں مثلاً بردِ اطراف، تاشِ دماغی (taches cérébrâles)، "گردن کا تورد" ("neck-flushing")، معوی غدد کا مفرط افراز ("مخاطی قولونی التہاب")، خراش پذیر مثانہ وغیرہ۔ یہ ممکن ہے کہ مشارکی ہیجان کا بنیادی سبب برگردی غدد کے فعل کا فساد ہو (جارج کرائیل: George Crile)۔ اس سبب سے جو درد خیز احساسات پیدا ہوتے ہیں ان کے علاج کے لئے حال ہی میں کرائیل نے برگردی غدد کی مشارک بر آری (sympathectomy) اور عصب ربائی (denervation) کا استعمال 756 کیا ہے۔

اختلالاتِ تبول۔ فعلِ تبول کا تواتر یا تو غیر طبعی طور پر زیادہ ہو جاتا ہے، یا یہ درد خیز ہو جاتا ہے۔ فوری یا تدریجی احتباس بھی واقع ہو سکتا ہے، یا پیشاب غیر اختیاری طور پر مسلسل یا گاہے گاہے مثلاً کھانستے یا چھینکتے وقت خارج ہو سکتا ہے۔ یہ علامات اگرچہ بولی خطہ کے کسی مرض سے بالعموم پیدا ہوتے ہیں مگر تناسلی خطہ کے کسی حصہ کے ضرر یا مرض کا نتیجہ بھی ہو سکتے ہیں۔

درد اور تواتر۔ مثانہ خالی کرنے کی یومیہ تعداد کا انحصار زیادہ تر عادت پر ہے۔ عصبی المزاج عورتوں میں تواترِ بول میں دن کے وقت اکثر خفیف سا اضافہ پایا جاتا ہے، مگر رات کو شاذ و نادر ہی ایسا ہوتا ہے۔ اور یہ ایک حقیقت ہے کہ جن اشخاص کے لئے تواترِ بول دن کو تکلیف دہ ہوتا ہے وہ تمام رات مسلسل سوتے رہتے ہیں۔ لہٰذا بولی تواتر کی نسبت شبانہ تواتر زیادہ تشویشناک ہے۔ جب پیشاب کرنے کے دوران میں یا اس کے بعد درد ہو تو تواترِ بول کی اہمیت بڑھ جاتی ہے۔

ذہنی اثرات مثانہ کے افعال میں خلل پیدا کرنے والے مشہور قوی عوامل ہیں، اور ان سے تواتر، تسلسل یا احتباس پیدا ہو سکتا ہے۔ مزید برآں کلوی فعل پر بھی انکا یہی اثر ہو سکتا ہے، اور بعض اشخاص میں کثرتِ بول (polyuria) عصبی اضطراب کی ایک عام ترین امارت ہوتی ہے۔

ایسے تمام اصابات کی تشخیص میں پہلا مرحلہ تحقیقاتِ بول ہے، جو ہمیشہ ممخوض مطروح کے خردبینی امتحان پر مشتمل ہونی چاہیئے۔ بعض اوقات یورک ایسڈ یا یوریٹ پائے جاتے ہیں جس سے یہ ظاہر ہوتا ہے کہ جگر کے فعل میں اختلال واقع ہے۔

البیومن اور سبائک مزمن کلوی ضررات پر دلالت کرتے ہیں، شکر سے ذیابیطس ظاہر ہوتا ہے، اور آگزیلیٹ (oxalates) ہاضمہ کے اختلالات کی طرف اشارہ کرتے ہیں۔ پیپ کی موجودگی کی وجہ التہاب مبال، التہاب مثانہ یا التہاب حوض گردہ ہوتی ہے۔ اور اگر پیشاب قدرتی طریقہ سے کیا گیا ہو تو مہبل کے موادوں سے پیشاب کے ملوث ہو جانے کی وجہ سے بھی یہ اس میں موجود ہوتی ہے۔ علاوہ ازیں ایسے اصابات میں جرثومیاتی امتحان اور کاشت کی ضرورت بھی محسوس ہوتی ہے۔

بعض اوقات التہاب مثانہ اور التہاب حوض گردہ کی کوئی سریریاتی شہادت موجود ہونے کے بغیر مزمن جرثومیاتی سرائت بھی پائی جاتی ہے۔ لہٰذا اگر کوئی سبب نہ معلوم ہو سکے تو تلوث کے خلاف مناسب دافع عفونتی احتیاط کرنے سے پیشاب کا نمونہ حاصل کرنا چاہیے۔ جرثومیاتی امتحان سے قولونی عصیہ (bacillus coli) کی سرائت کی موجودگی کا پتہ چل سکتا ہے، اور جب یہ سرائت مزمن ہو جاتی ہے تو اس سے پیشاب کا تواتر بڑھ جاتا ہے اور یہ درد سے آنے لگتا ہے۔ یہ ضرور یاد رکھنا چاہیے کہ پیشاب کا جراثیم سے بالکل آزاد پایا جانا نہایت ہی شاذ ہے خواہ یہ عقیم قاساطیر ہی سے کیوں نہ نکالا جائے۔ مبالی مخاطیہ میں جراثیم ہمیشہ موجود ہوتے ہیں، قاساطیر داخل کرتے وقت مثانہ میں ان کے پہنچ جانے کا امکان ہوتا ہے۔ ایسے عضویوں کا جو قطعی طور پر ممرض ہوں خالص یا تقریباً خالص کاشت میں شناخت کیا جانا ہی ایک ایسا امر ہے جو بولی سرائت کی شہادت تصور کیا جا سکتا ہے۔ تقریباً تمام حالتوں میں پیپ اور منتقشر سرحلمہ بھی غیر طبعی طور پر کثیر مقداروں میں پائے جاتے ہیں۔ سرائت کے اکثر اقسام میں سوائے مزمن التہاب مثانہ کے پیشاب ترشئی ہوتا ہے۔ بولی سرائت سے سریری طور پر شفا حاصل ہو جانے کے بعد بھی عضوئیے پیشاب میں قلیل تعداد میں موجود رہتے ہیں۔

یہ یاد رکھنا چاہیے کہ حرکت پذیر گردہ، سنگ مثانہ اور مرکزی عصبی نظام کے بعض امراض سے بھی ایسے ہی علامات شدید شکل میں پیدا ہو سکتے ہیں۔

اگر پیشاب میں کوئی ایسی شہادت نہ پائی جائے جو گردوں یا بولی خطہ کے کسی دیگر

حصہ میں مرض کے موجود ہونے کی طرف اشارہ کرتی ہو تو مقامی تحقیقات کرنا چاہیئے جو فرج اور منفذ بول کے محتاط ملاحظہ پر مشتمل ہو، اور اگر ممکن ہو تو مثانہ کا مثانہ بین سے بھی امتحان کیا جائے۔ جو مقامی حالتیں موجود ہو سکتی ہیں وہ مندرجہ ذیل ہیں۔ مزمن التہاب مبال (بالعموم سوزاکی)، مزمن التہاب مثانہ، سنگ گردہ، سنگ حالب، سنگ مثانہ، مبالی لُحیمہ، مبالی غشائے مخاطی کا سقوط، مثانی قیلہ (cystocele) یا سقوط الرحم، حمل، حوضی یا شکمی حوضی سلعہ، یا حوضی التہابی ضرر۔ ان عوارض کا مختلف ابواب میں مفصل ذکر کیا جا چکا ہے۔

دورانِ تبول میں شدید درد عموماً حاد التہاب مثانہ یا التہابِ مبال، سنگریزوں کے گذرنے یا مثانی نوساخت کے موجود ہونے سے پیدا ہوتا ہے، اور گاہے گاہے یہ عنقِ مثانہ کے نزدیک چھوٹے چھوٹے شقاقات کی موجودگی سے بھی پیدا ہوتا ہے۔

احتباس (Retention)۔ احتباسِ بول کسی تسدد (جو بالعموم بولی خطہ سے باہر ہوتا ہے) کے موجود ہونے، یا مثانہ کے عضلۂ عاصرہ کے معکوس تشنج، یا مثانہ کے شلل یا بیش تمدد، یا اختناق الرحم سے ظہور پذیر ہوتا ہے۔

ایسا تسدد جس سے احتباس پیدا ہو مبال میں شاذ و نادر ہی پایا جاتا ہے، کیونکہ عورتوں میں تضییق بہت قلیل الوقوع ہے۔ مزید برآں حوضی سلعہ سے بھی یہ پیدا ہوتا ہے، اور جو حالتیں عام طور پر پائی جاتی ہیں وہ پس گردہ حامل رحم، منفجر سلعہ لیفیہ، حوضی دموی قیلہ، یا مہبلی اجتماع الدم (hæmatocolpos) ہیں۔ پیشاب کرنے کی خواہش کو بہت زیادہ دیر تک روک رکھنے سے، یا شکم یا مہبل کے عملیوں کے بعد، یا وضع حمل کے بعد، یا بہت حساس مبالی حُلیمہ کی وجہ سے جس سے دورانِ تبول میں شدید درد پیدا ہو عضلۂ عاصرہ کا معکوس تشنج پیدا ہو سکتا ہے۔ پس عملیتی احتباس اکثر پیچیدہ قسم کا ہوتا ہے۔ یہ کسی حد تک عصبی اور کسی حد تک معکوس ہوتا ہے، اور زیادہ عصبی مزاج کی عورتوں میں دوسری عورتوں کی نسبت یقیناً زیادہ کثرت سے پایا جاتا ہے۔ ایسے مریضوں میں احتباسِ بول بعض اوقات اس وقت تک برابر موجود رہتا ہے جب تک کہ وہ بستر علالت کو نہ چھوڑ دیں۔ قاساطیر کے طویل المدت استعمال سے، جو اس صورت حالات میں ضروری ہوتا ہے، التہاب مثانہ کا

بیّن خطرہ ہوتا ہے خواہ تیمار دار نرس جس کو یہ کام عموماً سپرد کیا جاتا ہے محتاط اور فرض شناس ہی کیوں نہ ہو۔ ایسے مریضوں میں ابتدا ہی سے کسی بولی دافعِ عفونت کے باقاعدہ استعمال سے حفاظتی علاج شروع کر دینا چاہیئے۔

اختناق الرحمی احتباس جو قلیل الوقوع ہے، دفعۃً شروع ہو جاتا ہے، اور اس کی شناخت ہر مقامی سبب کی مکمل عدم موجودگی سے کیجاتی ہے۔ اگر ممکن ہو تو اس کا علاج اس قسم کے ذرائع سے کرنا چاہیئے جیسے کہ گرم ورکی غسلات، مہبلی نطولات، اور فرج کی تکمیدات ہیں۔ اور قاساطیر کا استعمال آخری چارہ کار ہونا چاہیئے۔

سلس البول (Incontinence of Urine) - بافالج (paraplegia) یا مثانی ناسور کے اصابات میں سلس البول بعض اوقات مطلق بھی ہوتا ہے، مگر اکثر اوقات یہ محض جزوی ہوتا ہے جیسا کہ یک جانبی حالبی ناسور کے اصابات میں یا مثانہ کے عضلہ عاصرہ کی کمزوری کی حالت میں۔ بعض اوقات مثانی مہبلی ناسور سے مریض عورتوں میں مدخلِ مہبل کے عضلات میں عضلۂ عاصرہ کا سا فعل ایک کافی حد تک پیدا ہو جاتا ہے، جس سے وہ لیٹنے کی حالت میں تھوڑے عرصہ کے لئے پیشاب روک سکتی ہیں۔ بچوں میں ایک قسم کا سلس البول پایا جاتا ہے جو صرف رات ہی میں رونما ہوتا ہے اور سلس البول لیلی کے نام سے موسوم ہے۔ صرعی دوروں میں بھی مثانہ غیر اختیاری طور پر خالی ہو جاتا ہے۔

بالغ عورتوں میں جزوی سلس البول کا عام ترین سبب ولودیت ہے، اور اکثر اوقات کم و بیش نمایاں درجہ کا مثانی فتیلہ (cystocele) بھی موجود ہوتا ہے اور یہ ہمیشہ نہیں پایا جاتا۔ اس قسم کا سلس البول صرف اُسی وقت موجود ہوتا ہے جبکہ مریضہ وضعِ قیام میں ہو، اور دروں شکمی دباؤ میں کسی قسم کا اضافہ ہونے، مثلاً کھانسنے، چھینکنے، یا زور لگانے سے یہ شروع ہو جاتا ہے۔ جب مریضہ آرام کر رہی ہو تو مثانہ عام طور پر اپنے افعال کی انجام دہی کے قابل ہوتا ہے، اور اگرچہ لیلی تواتر بعض اوقات موجود ہوتا ہے لیکن لیلی سلس البول نہیں پایا جاتا۔ اگر اس علامت پر حمل کا اضافہ ہو جائے، یا کوئی شکمی سلعہ موجود ہو تو یہ شدید ہو جاتی ہے۔ نمایاں اصابات میں یہ بہت تکلیف دہ ہوتی ہے، اور اس مرض کے عارض ہو جانے کے خوف سے اس کی شدت میں اضافہ ہو جاتا ہے۔

جب مبالی قیلہ یا مثانی قیلہ کے معین امارات موجود ہوں تو جراحی علاج سے سلس البول سے شفا حاصل ہونے کی امید کیجا سکتی ہے۔ جب کوئی مقامی ضرر دریافت نہ کیا جاسکے تو اس کا علاج بہت مشکل ہوتا ہے، لیکن ترمیم مبال (urethroplasty) کے 758 عملیہ سے جس کا ذکر صفحہ 915 پر کیا گیا ہے کم از کم کسی قدر تخفیف ہونے کی حد تک اکثر کامیابی ہو جاتی ہے۔

بچوں میں سلس البول لیلی (nocturnal enuresis) مقامی خراش سے پیدا ہو سکتا ہے، مثلاً غلاظت، چُرنے، یا التہاب فرج۔ علاوہ ازیں پیشاب کی بیش ترشگی اور سنگ مثانہ کے امکان کی بھی تحقیقات کرنی چاہیئے۔ اکثر اوقات کوئی مقامی سبب شناخت نہیں کیا جا سکتا، اور اس حالت میں نقص کو مثانہ کی تعصیب سے منسوب کرنا چاہیئے۔

حادشکمی حوضی ضررات کی تشخیص

حوضی اصل کے حادشکمی عوارض کی تشخیص کے لئے مریضہ کے علامات کی محتاط تحقیقات کرنے، اور ان علامات اور ان طبیعی امارات کے درمیان، جو تناسلی اعضا کے دودستی امتحان سے حاصل کیجائیں، صحیح تعلق معلوم کرنے کی ضرورت ہوتی ہے۔ یہاں صرف امراض النسائی ضررات ہی کی تشخیص کا ذکر کیا جائے گا، لیکن یہ یاد رکھنا چاہیئے کہ ان کے علاوہ اور متعدد امراضیاتی عوارض بھی ہیں جو دونوں اصناف میں مشترک پائے جاتے ہیں اور ان کی شناخت بھی اتنی ہی اہم ہے۔ ان کے لئے مطالعہ کنندہ کو جراحی کی درسی کتابیں دیکھنی چاہیئیں۔

اس فصل میں مندرجہ ذیل حاد عوارض کی تفریقی تشخیص کا ذکر کیا جائے گا۔ انتشاری باریطونی نزف، انبوبی بیضی التہاب، اور حوضی التہاب باریطون، التہاب زائدہ، حوضی خلوی التہاب، بیضی دویرہ کی محوری گردش اور بیضی دموی سلعہ۔

انتشاری نزف (Diffuse Hæmorrhage)۔ انبوبی انشقاق یا انبوبی

اسقاط سے پیدا شدہ مفرط داخلی جریانِ خون کے علامات اپنے ابتدائی مدارج میں بعض اوقات حاد التہاب زائدہ کے ابتدائی علامات کے بہت مشابہ ہوتے ہیں۔ دونوں میں حاد درد شکم کا نہایت فوری حملہ ہوتا ہے جس کے ساتھ متلی یا قے ہوتی ہے۔ عمومی شکمی تمدد اور انیمیت موجود ہوتی ہے، اور خارج الرحم حمل میں درد اور انیمیت بعض اوقات کسی ایک حرقفی حفرہ میں مختص ہو جاتی ہے۔ ان دونوں حالتوں میں ڈگلس کی جیب میں ایک ورم شناخت کیا جا سکتا ہے، اور اگرچہ ایک حالت میں یہ خون ہوتا ہے، اور دوسری میں التہابی رشحہ یا پیپ، لیکن ان میں تمیز کرنا آسان نہیں ہوتا۔ بے طمثیت کی روئداد بعض اوقات مغالطہ انگیز ہوتی ہے کیونکہ اس امر میں کچھ شبہ نہیں کہ التہاب زائدہ حملِ رحم کے ابتدائی حصہ میں عارض ہو سکتا ہے۔

خارج الرحم حمل کو تمیز کرنے کے لئے تین امور پر اعتماد کیا جا سکتا ہے۔ (۱) داخلی نزف کے بیّن امارات مثلاً زردی، بردِ اطراف اور زیر طبعی تپش کی موجودگی، اور انتہائی حالتوں میں بے چینی اور گرسنگیٔ ہوا۔ (۲) رحم سے خفیف سا نزف تقریباً ہمیشہ واقع ہوتا ہے، اور یہ بالعموم حاد ابتدا سے قبل پایا جائے گا۔ (۳) مہبل کا امتحان کرنے پر عنق میں نرمی اور جسمِ رحم میں کسی قدر کلانی شناخت کیجا سکتی ہے۔ اگر یہ تینوں امور معلوم کئے جا سکتے ہوں تو تشخیص یقینی ہوتی ہے۔

جب عمومی باریطون میں خون کا سیلان شدید نہیں ہوتا تو علامات زیادہ ممیز نہیں ہوتے، اور اس امر کے متعلق کسی قدر شبہ پیدا ہو جاتا ہے کہ آیا کسی جوفدار حشا میں تنقب واقع ہوا ہے یا حاد التہاب۔ روئداد بھی بعض اوقات مغالطہ انگیز ہوتی ہے کیونکہ عورتوں میں زندگی کے بارور زمانہ میں حملِ رحم کے اوائل میں کوئی بھی خطرناک جراحی حالت پیدا ہو سکتی ہے۔ اگر مریضہ کی حالت زیادہ خطرناک نہ ہو اور چند گھنٹوں کا توقف کیا جا سکتا ہو تو مرض کے آئندہ ممر سے تشخیص اکثر واضح ہو جاتی ہے، کیونکہ داخلی نزف کے بند ہو جانے کے بعد عمومی حالت جلد بہتر ہو جاتی ہے، لیکن حاد التہاب باریطون کے سے ضررات میں یہ جلد خراب ہو جاتی ہے اور ایسے ممیز علامات نمودار ہو جاتے ہیں جن سے مقامِ مرض کی تخصیص ہوتی ہے۔

نام نہاد خاطف التہاب زائدہ (fulminating appendicitis) کے

ایسے شاذ اصابات بھی دیکھنے میں آتے ہیں جن میں علامات بیشتر حاد تسمم الدم کے ہوتے ہیں اور ایسی کوئی علامت نہیں ہوتی جس سے مقامِ ضرر کی تخصیص کی جاسکے۔ اس حالت میں سریری تصویر نزف کی بجائے صدمہ سے زیادہ قریبی مشابہت رکھتی ہے۔ زائدی خراج کی حالت میں ورم حوض قلیل الوقوع نہیں ہوتا اور یہ یا تو دائیں جانب پر پایا جاتا ہے یا ڈگلس کی جیب میں، اور اس سے تشخیص میں دقت پیدا ہو جاتی ہے۔ اس امر پر جتنا بھی زور دیا جائے کم ہے کہ مخفی جریانِ خون کے دواعی انبوبی حمل کے زیر بحث درجہ میں اس کے اہم ترین امارات ہیں۔ مزید برآں التہاب زائدہ میں رحمی جریانِ خون نہیں پایا جاتا، اور اس امارت کو جو خارج الرحم حمل میں تقریباً ہمیشہ موجود ہوتی ہے مناسب اہمیت دینا چاہیے۔ حاد التہاب زائدہ کی عام قسم کو جس میں زائدہ کے خطہ میں ورم موجود ہوتا ہے اور اس کے ساتھ نمایاں مقامی عضلی استواری اور ایلمیت پائی جاتی ہے انبوبی حمل کے ساتھ خلط ملط نہ کرنا چاہیے۔ بریں ہمہ احتیاط کرنے کے باوجود غلطی سے قطعی احتراز نہیں کیا جاسکتا، اور ماہر امراض النسا کا یہ فریضہ ہے کہ حاد التہابِ زائدہ کے جن اصابات سے عملیہ کرنے کے دوران میں اسے سابقہ پڑے ان کا وہ مناسب تدارک کرے۔

جو انتشاری باریطونی نزف کسی شکمی حشا کے تثقب یا انشقاق سے پیدا ہو اس کی تفریقی تشخیص میں بھی بعض اصابات میں دقت پیش آتی ہے۔

ان حالتوں میں ابتدائی مدارج میں نمایاں ترین خصائص صدمہ کے ہوتے ہیں، اور ان کے چند گھنٹہ بعد "شکمِ حاد" کے اور قرع پر کبدی اصمیت کے انطماس اور بعد میں عمومی التہابِ باریطون کے امارات پیدا ہو جاتے ہیں۔ اس صورت میں بھی حمل کے عمومی دواعی، اور رحمی جریانِ خون اس وقت تک موجود نہیں ہوتے جب تک کہ حادثہ طبعی حمل کے ابتدائی ہفتوں میں واقع نہ ہو، اور اس حالت میں تفریقی تشخیص تقریباً غیر ممکن ہوتی ہے۔ بہر حال استقصائی عملیہ ناگزیر ہوتا ہے اور جو صورت حالات پیش آئے سرجن کو اس کے تدارک کیلئے طیار رہنا چاہیے۔

انبوبی مبیضی التہاب اور حوضی التہاب باریطون۔ حاد انبوبی مبیضی التہاب اور حوضی التہابِ باریطون کا عام ترین سبب صعودی سرائت ہے، لہٰذا

سوزاک کے حملہ کے دوران میں یا اسقاط اور وضعِ حمل کے سلسلہ میں اس کے پائے جانے کا سب سے زیادہ امکان ہے۔ باکرہ عورتوں میں ورنہ کم عام سبب نہیں، اور اگرچہ تدرنی التہابِ انبوبہ عام طور پر مزمن ہوتا ہے لیکن بعض اوقات اس میں اشتدادات رونما ہوتے ہیں۔ لہٰذا مریضہ کی روئداد تفریقی تشخیص کے لئے ایک اہم امر ہے۔ حاد التہابِ انبوبہ اکثر ایامِ حیض کا مزامن ہوتا ہے۔

ابتدائی علامات بعض اوقات حاد التہابِ زائدہ سے قریبی مشابہت رکھتے ہیں۔ جب ایسے شکمی امارات ظاہر ہوتے ہیں جن سے مقامِ مرض کی تخصیص کی جاسکتی ہے تو ان سے بالعموم زیریں منطقۂ شکم ماؤف پایا جاتا ہے، گر الیمیت اور درد ایک طرف کی نسبت دوسری طرف زیادہ نمایاں ہوتے ہیں۔ ایسا اس لئے ہوتا ہے کہ حاد التہابِ انبوبہ لازمی طور پر ایک دوجانبی کیفیت ہے۔ اس خطہ میں جلد ہی ایک ورم بن جاتا ہے جس کے خواص حوضی التہابِ باریطون کے سے ہوتے ہیں جن کا ذکر پہلے گذر چکا ہے (صفحات 274 و 275)، اور اس کی وجہ یہ ہے کہ حاد ترین اصابات کے علاوہ دیگر اصابات میں ملتہب نلیوں پر امعاء کی منضم گنڈلیوں کی ایک محافظ چھت بن جاتی ہے۔

حوض کا امتحان کرنے پر جو نتائج حاصل ہوتے ہیں وہ عموماً معین اور واضح ہوتے ہیں۔ جن زوائد میں التہابِ حاد موجود ہوتا ہے وہ ایک مخصوص شکل کے موخر جانبی اورام کی مانند شناخت پذیر ہوتے ہیں، اور ساتھ ہی عمومی دبازت اور ڈگلس کی جیب کے خطہ میں انتہائی الیمیت پائی جاتی ہے۔ براستہ مہبل امتحان کرنے کی بجائے براستہ معائے مستقیم امتحان کرنے سے ایسے اورام تک بہتر رسائی ہوتی ہے۔

حوضی خلوی التہاب یا نزدرحمی التہاب۔ ایسی دو حالتیں ہیں جو غلطی سے حوضی التہابِ باریطون تصور کی جاسکتی ہیں، اور یہ حوضی خلوی التہاب، اور حوضی قیلہ دمویہ ہیں۔ گردرحمی التہاب اور نزدرحمی التہاب کی بحث اسباب، ان کے امارات اور علامات میں ایسے کئی ایک امور ہیں جو ایک دوسرے سے بہت مختلف ہیں، اور تفریقی تشخیص کی غرض سے ان میں سے زیادہ اہم کو جدول کی شکل میں بالاختصار ترتیب دینا مناسب ہوگا۔

	حوضی خلوی التہاب	حوضی التہاب باریطون
تواتر......	نادر الوقوع۔	عام۔
سبب......	عفونت۔	عفونت، سوزاک، درنہ، التہاب زائدہ، التہابِ عطفہ۔ التہابِ انبوبہ۔
متلازم ضرر....	عنق اور مہبل کی دریدگی۔	
علامات......	درد مفقود یا خفیف، تاوقتیکہ باریطون ماؤف نہیں ہوجاتا	درد شدید، ابتدائی علامت۔
امارات......	یک جانبی، سخت، ہموار ورم	دوجانبی بے قاعدہ اورام غیر مساوی بستگی کے۔ عنق کے پیچھے۔
ورم کا عام ترین محل۔	پوپارٹ کے رباط سے اوپر اور جانبی قبوہ کے اندر کے تقلب سے مسلسل۔	
عنق........	ایک سخت اور دبیز کالر سے محصور اور مثبت۔	منصلب نطاق مفقود، لہذا عنق میں عموماً کسی قدر حرکت پذیری موجود۔
معائے مستقیم...	تصلب کے ایک خطہ سے محصور، رودہ کا قطر تنگ۔	دیواریں غیر منصلب، اور رودہ کے درونی جانب سے مداخلت نہیں ہوتی۔
رباط عریض....	در ریختہ ہونے کی صورت میں سخت، ہموار اور مسطح سلعہ کی شکل کا۔ رحم سے مسلسل۔ سامنے سے پیچھے کی طرف کو خفیف سا حرکت پذیر۔	ملتہب نلی اور مبیض سے پیدا شدہ سلعہ کا تو وہ بے ڈول ہوتا ہے، اور رحم سے نیچے اور پیچھے کے ایک مستوی پر واقع ہوتا ہے اور بالکل مثبت ہوتا ہے۔
مآل........	رجحان بالکل غائب ہوجانے کی طرف ہوتا ہے۔	رجحان برقرار رہنے اور رحم کی حرکت پذیری کو مستقل طور پر نقصان پہنچانے حتیٰ کہ اسے مثبت کردینے کی طرف ہوتا ہے۔

	حوضی خلوی التہاب	حوضی التہاب باریطون
خراج	رجحان باہر کی طرف منہ بنانے اور پوپارٹ کے رباط سے اوپر پھٹنے کی طرف ہوتا ہے۔	عام طور پر رودہ، مثانہ اور زیادہ شاذ طور پر مہبل میں پھٹتا ہے۔
اجواف	کبھی برقرار نہیں رہتے۔	اکثر برقرار رہتے ہیں اور ان سے خاصکر تدرنی اصابات میں بہت تکلیف ہوتی ہے۔
انذار	عمدہ ہوتا ہے۔ اموات کے مستقبل کو کوئی نقصان نہیں پہنچتا۔	کم مساعد ہوتا ہے۔ شرح اموات زیادہ ہے۔ رجحان مزمن ماندگی اور عقم پیدا کرنے کی طرف ہوتا ہے۔

761 حوضی قیلہ دمویہ کی حالت میں، انتشاری پس باریطونی قسم کو جس میں ڈگلس کی جیب خون سے پُر ہو، حوضی التہاب باریطون سے پیدا شدہ خون اور پیپ کے انصباب سے تمیز کرنا ضروری ہوتا ہے۔ خارج الرحم حمل کی سریری روئداد اور سریع الزوال حموی حملہ سے قیلہ دمویہ کی تشخیص کی طرف رہنمائی ہوتی ہے، لیکن یہ ضرور یاد رکھنا چاہیے کہ جب موخر الذکر میں تقیح واقع ہوتا ہے، (اور اس کا امکان ہوتا ہے) تو امارات اور علامات دروں باریطونی خراج کے امارات و علامات کے مشابہ ہوتے ہیں۔ جن گردانبوبی اور نزدانبوبی دموی قیلوں میں واضح ورم موجود ہو ان کی تفریقی تشخیص نلی کی صادق التہابی حالتوں سے، صرف سریری روئداد ہی کا احتیاط سے مطالعہ کرنے سے کی جاسکتی ہے۔

بلیضنی دویرہ کی حاد محوری گردش یا متسع نلی۔ ساقچہ کے حاد تلوی کے سریری نتائج صفحہ 736 پر بیان کئے گئے ہیں، اور یہ یاد ہوگا کہ یہ حاد التہاب زائدہ کے ابتدائی علامات کے مشابہ ہوتے ہیں۔ اس حالت کی شناخت کا انحصار بتمامہ اس سلعہ کے معلوم کرنے پر ہے جسے یہ حادثہ پیش آیا ہے۔ اگر بلیضنی دویرہ متوسط جسامت کا ہو تو اس کے لئے کوئی دقت پیش نہیں آتی مگر شاذ فربہ مریضوں میں کچھ مشکل ہوتی ہو۔

متسع فلوپی نلی شاذ و نادر ہی اتنی بڑی ہوتی ہے کہ تنہا شکمی امتحان ہی سے شناخت کی جاسکے لیکن دو دستی امتحان سے اس کا وجود یقیناً منکشف ہو جاتا ہے۔ محض ابتدائی مدارج ہی میں تشخیص میں دقتیں پیش آتی ہیں، کیونکہ جب شکم کا ورم اور الیمیت فرو ہو جاتی ہے تو شکم کا مکمل امتحان کیا جاسکتا ہے اور اس سے سلعہ کی شناخت کیجا سکتی ہے۔

مبیضی سلعہ دمویہ۔ بعض اوقات مبیض میں خون کا ایک حاد الضباب واقع ہو جاتا ہے جو یا تو گرافی جراب میں ہوتا ہے یا جسمِ اصفر میں۔ اس سے شدید درد پیدا ہوتا ہے، اور باریطونی خراش کے کئی ایک امارات رونما ہوتے ہیں۔ جب دایاں مبیض ماؤف ہوتا ہے تو ان امارات کی وجہ سے جن سے مقامِ مرض کی تخصیص کی جاسکتی ہے یہ حالت حاد التہاب زائدہ سے تقریباً ناقابل تمیز ہوتی ہے۔ مگر بعض اوقات ایسا ہوتا ہے کہ حوض کا امتحان کرنے پر ماؤف مبیض کلانی یافتہ اور انتہا درجہ کا الیم پایا جاتا ہے۔ اگر مریضہ کو کچھ عرصہ کے لئے زیرِ مشاہدہ رکھا جائے تو مبیض کی جسامت بڑھتی ہوئی معلوم کیجا سکتی ہے۔

دائیں جانب کا حاد التہابِ حوضِ گردہ۔ اس حالت میں جب ابتدا فوری ہو اور اس کے ساتھ دائیں طرف میں شدید دردِ شکم، دبانے پر الیمیت اور قے بھی ہو، جو کبھی کبھی پائی جاتی ہے، تو یہ بعض اوقات زائدی یا انبوبی التہاب سے قریبی مشابہت رکھتی ہے۔ قاساطیر سے حاصل کئے ہوئے پیشاب کے نمونہ میں وہی ممیز خواص پائے جائیں گے جو التہابِ حوضِ گردہ کے ہوتے ہیں اور ان سے اس حالت کی شناخت کی جاسکتی ہے۔

مذکورہ بالا حالتوں اور حاد التہاب زائدہ کی تفریقی تشخیص صرف علمی نقطۂ نظر ہی سے دلچسپ نہیں بلکہ اس کی عملی اہمیت بھی ہے۔ خارج الرحم حمل اور محوری گردش کے اصابات میں فوری عملیہ کی ضرورت ہوتی ہے، اس لئے ان کا علاج حاد التہاب زائدہ کے علاج سے مختلف نہیں۔ حاد التہاب انبوبیہ اور مبیضی سلعہ دمویہ میں، ان وجوہ کی بنا پر جن کا ذکر انبوبی مبیضی التہاب کے بیان میں کیا گیا ہے (دیکھو صفحات 647 و 648)، مریضہ کے مفاد کے لئے عملیہ میں توقف کرنے کی ضرورت ہوتی ہے۔

مزمن حوضی التہابی ضررات کی تشخیص

حوض کے التہابی ورم کے تمام اقسام میں سے انبوبی مبیضی عام ترین ہے۔ مزمن خلوی التہابی مطروحات شاذ و نادر ہی پائے جاتے ہیں، اور حوضی التہاب کے عملیتی علاج سے جو تجربہ حاصل ہوا ہے اس سے یہ صاف طور پر ظاہر بھی ہوجاچکا ہے۔ چھوٹے چھوٹے مزمن التہابی باریطونی الضبابات کا، جو اکثر متعدد ہوتے ہیں، ملتہب نلیوں اور مبیضوں کے ساتھ پایا جانا کم عام نہیں۔ یہ الضبابات شاذ و نادر ہی اکیلے پائے جاتے ہیں، اور ان کی اہمیت ملحقات کے تغیرات کے لحاظ سے ثانوی حیثیت رکھتی ہے۔ جیسا کہ پہلے بیان کیا جاچکا ہے حوضی التہاب باریطون کا عام ترین نتیجہ انضمامات کا تکون ہے جس سے بعد میں رحم اور اسکے زوائد کی غیر وضعیت واقع ہوجاتی ہے اور انکی حرکت پذیری سلب ہوجاتی ہے۔

ملتہب ملحقات سے پیدا شدہ ورم تقریباً ہمیشہ کہفہ حوض کے موخر خانہ میں واقع ہوتا ہے (دیکھو شکل ۴۸۳) اگرچہ مستثنیٰ حالتیں بھی کبھی کبھی دیکھنے میں آتی ہیں۔ یہ ورم عموماً وسطانی نہیں ہوتا بالکل اس کا محل موخر جانبی ہوتا ہے، اور تقریباً ۵، فی صدی اصابات میں دونوں طرفیں ماؤف ہوتی ہیں اور اس حالت میں یا تو بڑی جسامت کا ایک ہی تودہ پایا جاتا ہے یا دو واضح ورم ہوتے ہیں۔ ایک طرف کا ورم دوسری طرف کے ورم سے اکثر کافی بڑا ہوتا ہے۔ دیگر اصابات میں جبکہ ایک نمایاں ورم ایک ہی طرف ہوتا ہے دوسری طرف صرف نلی یا مبیض کی ایک غیر واضح دبازت محسوس کی جاسکتی ہے۔ ورم کے حقیقی خواص اختلاف پذیر ہیں، اور ماؤف نلی اور مبیض کا خاکہ ارد گرد کے ارتشاحی یا تکوینی التہاب باریطون سے غیر واضح ہوجاتا ہے۔ اسکا نتیجہ یہ ہوتا ہے کہ مذکورہ بالا محل پر ایک محکم مثبت اور الیم تودہ بن جاتا ہے جس کی ماہیت محض استنباط کی جاسکتی ہے۔ بعض حالتوں میں زیادہ تفصیل معلوم ہوسکتی ہے۔ چنانچہ ورم کی ساقچہ دار پیچیدگی اسی طرف کے رحمی قرن کے ساتھ معلوم کی جاسکتی ہے، یا کسی خمیدہ ساخت کا خاکہ شناخت کیا جاسکتا ہے جو نلی کو ظاہر کرتی ہے، اور

اگر کوئی گُلو بچہ نما یا بیضوی حصہ ہو تو یہ بیض کو ظاہر کرتا ہے (دیکھو شکل ۴۸۳)۔ جیب تقیح واقع ہو جاتا ہے تو گردو نواح میں التہابی باریطونی و بارزت موجود ہونے کی وجہ سے تفصیلات کم واضح ہوتی ہیں۔ ان اصابات میں مستقیمی دو دستی امتحان ہمیشہ کرنا چاہیے کیونکہ اس سے ورم کا تعلق مقدم مستقیمی دیوار سے ظاہر ہوتا ہے۔ معائے مستقیم میں سے انگلی ڈگلس کی جیب کے اندر کے ورم کی زیریں اور موخر سطحوں تک پہنچ سکتی ہے، اور محبل میں سے صرف اس کی مقدم سطح ہی محسوس کی جاسکتی ہے۔ لہٰذا ملتہب ملحقات کے اصابات کی تشخیص کرنے میں مستقیمی امتحان بہت اہم ہے۔

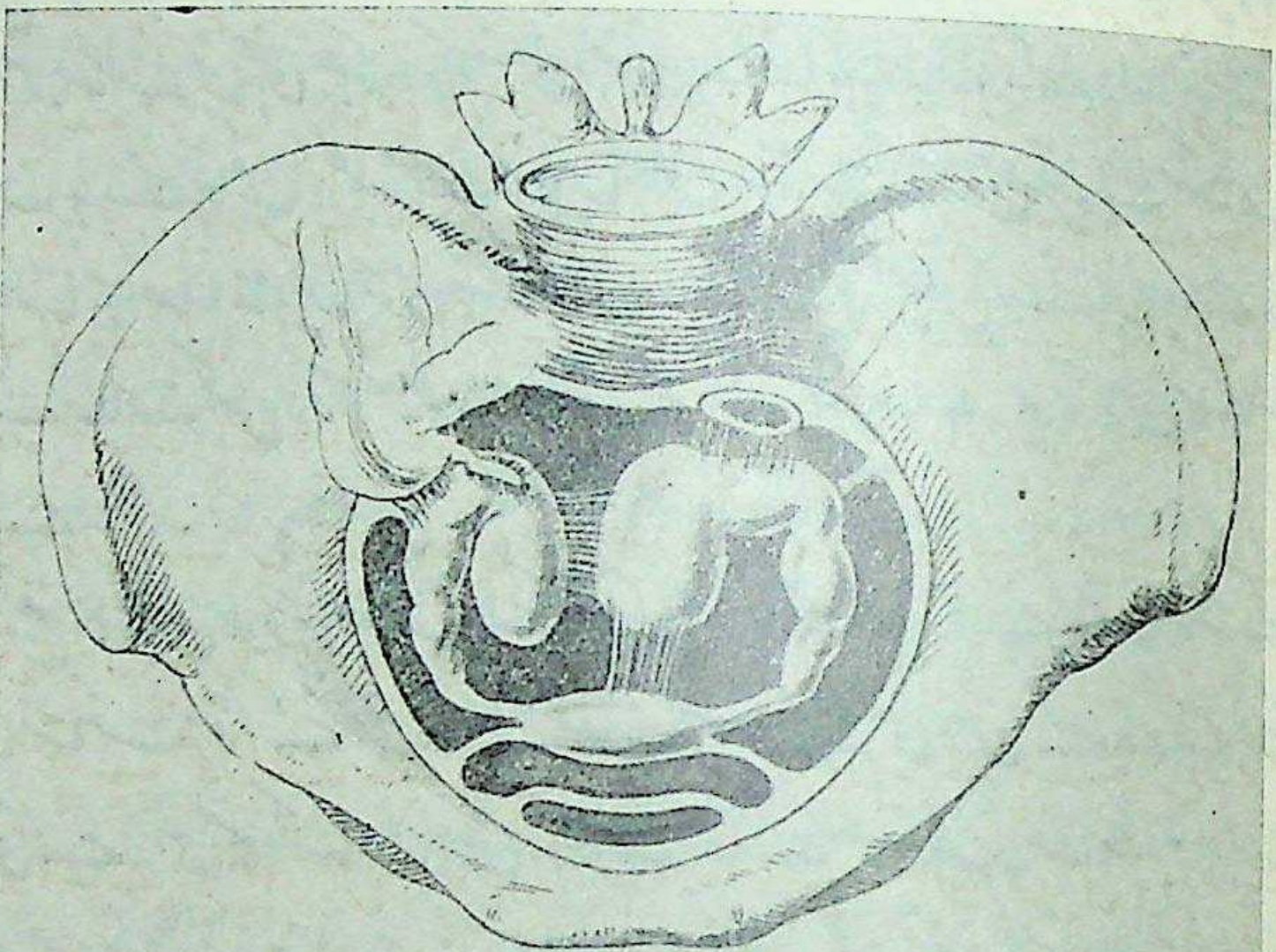

شکل ۴۸۳۔ انبوبی بیضی التہاب (مارٹن)۔ یہ تصویر اورام کے محل اور امتیازی خاصہ کی ارتسامی توضیح ہے۔ اعور اور زائدہ دودیہ دائیں نلی سے منضم ہیں۔ دونوں نلیاں بند اور متسع ہیں، اور بائیں نلی معائے مستقیم اور رحم دونوں سے منضم ہے۔

گاہے گاہے التہابی اورام اتنے بڑے ہوتے ہیں کہ یہ حوض کی گگر کے اوپر تک

پہنچ جاتے ہیں اور شکمی جسّ سے محسوس کئے جاسکتے ہیں۔ زیادہ شاذ طور پر ایسے اصابات بھی پائے جاتے ہیں جن میں انبوبی اجتماعِ ریم (pyosalpinx) یا استسقائے انبوبہ (hydrosalpinx) کہفہ شکم میں کھنچ جاتے ہیں۔ اور اس لئے یہ حوض کی گگر سے بالکل اوپر واقع ہوتے ہیں۔ جب گرد و نواح میں بہت سی دبازت پائی جائے اور تثبیت بھی موجود ہو تو تقیح شروع ہو چکنے کا احتمال ہوتا ہے۔ جب دبازت کم ہو، اور ماؤف نلی اور بیض نسبتہً نرم ہوں اور مکمل طور پر مثبت نہ ہوں تو پیپ کے موجود ہونے کا احتمال نہیں ہوتا۔ اس حالت میں بھی جبکہ دو دستی امتحان سے ایک طرف کے زوائد نہایت ہی خفیف طور پر ماؤف پائے جائیں، عملیہ سے ان میں بعض اوقات وسیع تغیرات منکشف ہوتے ہیں۔ تمام التہابی اصابات میں عمومی معدم جس سے صحیح تشخیص کرنے میں بہت مدد ملتی ہے اور اگر صورتِ حالات مکمل دو دستی امتحان کے لئے غیر مساعد ہو تو اس کا استعمال ناگزیر ہوتا ہے۔

تقیح کا یقینی طور پر معلوم کرنا اکثر ایک مشکل کام ہوتا ہے، اور ورم کے "منہ کرنے" کی شناخت سوائے اس کے کہ معائے مستقیم بھی اس سے ماؤف ہو شاذ و نادر ہی کی جاسکتی ہے۔ اس کا انکشاف بعض اوقات معائے مستقیم کی مقدم دیوار پر اس کے اوپر کے حصہ میں ورم پر نرم اور بہت ہی حساس مقام کے ملنے سے کیا جاسکتا ہے۔ اسکی موجودگی کے متعلق عموماً کوئی شبہ پیدا نہیں ہوتا تاوقتیکہ پیپ نکل کر اس کے وجود کو ظاہر نہ کردے۔ بستہ اور سخت، اور مثبت اورام میں جن کے گرد بہت سا تصلب موجود ہو عام طور پر پیپ کا ایک چھوٹا سا مرکز موجود ہوتا ہے۔

جو انبوبی بیضی اورام اتنے بڑے ہوتے ہیں کہ ان کا جسّ حوض کی گگر کے اوپر سے کیا جاسکتا ہے ان میں اکثر ایک چھوٹا سا جرابی بیضی دوبرہ پایا جاتا ہے جو فلوپی نلی سے سرائت زدہ ہو چکتا ہے، اور ورم کی جسامت اسی پر مشتمل ہوتی ہے۔ ایسے کوئی طبیعی امارات نہیں ہیں جن سے عظیم الجسامت انبوبی اجتماعِ ریم (pyosalpinx) سرائت زدہ بیضی دوبرہ سے تمیز کیا جاسکے۔ برخلاف اس کے چھوٹے چھوٹے انبوبی بیضی اورام کا محل عموماً موخر یا موخر جانبی ہوتا ہے، ان کی بستگی زیادہ لچکدار ہوتی ہے اور جسّ کرنے پر یہ عام طور پر بہت حساس ہوتے ہیں۔ جب مہبل میں انگلی داخل کرکے عنق آگے کی طرف کو ہٹائی جاتی ہے

توان سے درد بھی پیدا ہوتا ہے۔ تلفیف یافتہ یا وبازت یافتہ نلی کا ممیز خاکہ ورم کے کسی نہ کسی حصہ میں اکثر شناخت کیا جا سکتا ہے۔

مزمن انبوبی بیضی التہاب کے ساتھ سلعہ لیفیہ کے پائے جانے سے بعض اوقات دقت پیدا ہو جاتی ہے۔ یہ رحم کے ساتھ تعلق رکھنے سے بالعموم تمیز کیا جا سکتا ہے، لیکن مزمن گرہیچی التہابِ انبوبہ (nodular salpingitis) میں، جو خاصکر نلی کی تنگنائے پر اثر انداز ہوتا ہے، ورم اپنے محل اور تعلقات دونوں میں گرہیچی سلعہ لیفیہ سے بہت قریبی مشابہت رکھتا ہے۔ اگرچہ انبوبی بیضی ورم پشتِ رحم سے عموماً منضم ہوتا ہے گر ہبلی یا مستقیمی جسّ سے ان کے درمیان ایک تجویف بالعموم محسوس کی جا سکتی ہے جو ان کے خطِ فصل کو ظاہر کرتی ہے۔ ملتہب سلعہ لیفیہ میں ورم رحم کے ساتھ مکمل طور پر ملا ہوا معلوم ہوتا ہے۔ فربہ مریضہ میں گاہے گاہے بڑا سا التہابی تودہ گاہے گاہے سلعہ لیفیہ تشخیص کیا جا سکتا ہے۔ یہ تودہ موٹی دیوارِ شکم میں سے ٹھوس معلوم ہوتا ہے، اور رحم سے علیحدہ نہیں کیا جا سکتا، اور متلازم کثرتِ طمث سے اس کے خیال کی تائید ہوتی ہے۔

رحمی ملحقات کے مزمن التہاب میں رحم کی حالت کو ہرگز نظر انداز نہ کرنا چاہیئے۔ عنق کی دریدگی اور اس کا تاکل اکثر پایا جاتا ہے، اور جسمِ رحم بعض اوقات کلانی یافتہ اور الیم ہوتا ہے۔ طبیعی امارات مزمن سرائیتِ رحم کی موجودگی پر دلالت کرتے ہیں جو غالباً ابتدا میں عفونتی ہوتی ہے، اور ممکن ہے کہ اب بھی یہ سرائیت کا مرکز ہو جس سے انبوبی یا بیضی التہاب میں وقتاً فوقتاً زیادتی ہوتی رہتی ہے۔ ایسی حالتوں میں رحم اور نیز گھرے واقع شدہ التہاب کے علاج کی ضرورت ہوتی ہے۔

آخر میں یہ بیان کر دینا مناسب ہوگا کہ حوضی التہابی ورم کی ہر حالت میں ”مبیض کے قیری دویروں“ یا ”حوضی دروں رحمیت (“pelvic endometriosis”) اور حوضی قولون کی ”عطفیت“ (diverticulosis) کو ضرور یاد رکھنا چاہیئے۔ سریری روئداد اور علامات کی طرف احتیاط سے توجہ کرنے اور فرج اور عنقِ رحم میں کسی التہابی ضرر کی عدم موجودگی سے سرجن کو صحیح تشخیص تک پہنچنے میں مدد ملتی ہے۔

حوضی اصل کے شکمی اورام کی تشخیص

جب تمام شکم میں عمومی کلانی موجود ہو تو اس کے اسباب مندرجۂ ذیل ہوتے ہیں۔ (۱) سمنِ مفرط، (۲) استسقائے شکمی (ascites) (۳) ”کاذب“ کلانیاں (''phantom'' enlargements) جو امعاء کے ریحی تمدد اور عصبی عضلی استواری سے پیدا ہوتی ہیں، (۴) سلعہ۔ سمنِ مفرط کا شک اس وقت ہونا چاہئے جبکہ جسم کی شحمی بافت میں عمومی افراط موجود ہو۔ جب اس سے شکمی کلانی پیدا ہوتی ہے تو شحمی افراط کا زیادہ حصہ شکمی جدران میں اور لفیفہ ثرب اور ماساریقا میں پایا جاتا ہے۔ سمین شکم اگلی طرف سے چپٹا اور پہلوؤں پر باہر کی طرف نکلا ہوتا ہے۔ اور اس کے تناؤ میں زیادتی نہیں پائی جاتی، اور ناف ایک غیر معمولی حد تک منخفض ہوتی ہے۔ شکمی دیوار کے شکنوں کو انگلیوں سے پکڑ کر اٹھانے سے یہ ظاہر کیا جاسکتا ہے کہ اس میں تحت جلدی چربی کی موٹی تہ موجود ہے۔ ماتحت امعاء سے رنّان آواز نکالنے کے لئے محکم قرع درکار ہے۔ ان حالتوں میں چھوٹے چھوٹے شکمی سلعے باوجود بہت احتیاط کرنے کے بعض اوقات نظر انداز ہو جاتے ہیں۔ جب سمن مفرط یا عضلاتِ شکم کی استواری کی وجہ سے عمیق جس مشکل ہو جاتا ہے تو دونوں ہاتھوں کو ایک دوسرے کے اوپر رکھ کر استعمال کرنا بہتر ہوتا ہے۔ نیچے کے ہاتھ کی انگلیوں سے جس کیا جاتا ہے اور اوپر کے ہاتھ سے جداری مزاحمت پر غالب آنے کے لئے اس پر گہرا دباؤ ڈالا جاتا ہے۔ استسقائے شکمی سے محض اسی وقت شکم کی عمومی کلانی پیدا ہوتی ہے جبکہ سیال کی مقدار زیادہ ہو۔ اس حالت میں ناف کے گرداگرد رنانیت کا ایک رقبہ برقرار رہتا ہے اور یہ برمعدی خطہ میں سے ہوتا ہوا ضلعی زاویہ میں پہنچ جاتا ہے، مگر پہلو اور شکم کا زیریں حصہ اصم ہوتے ہیں۔ تبدیلِ وضع پر اصمیت کا یہ رقبہ اپنی جگہ بدل لیتا ہے اور یہ تبدیلی مریض کو ایک کروٹ پر لٹانے سے ظاہر کی جاسکتی ہے جبکہ اوپر کا پہلو رنان ہو جاتا ہے۔ پہلو کی شکمی دیوار پر انگلی کے سرے سے آہستہ سے ٹکور لگانے سے سیالی ذبذبہ ایک جانب سے دوسری جانب کو باسانی حاصل کیا جاسکتا ہے۔ جب مریضہ بہت فربہ ہو یا کوئی دوسری مرضی کیفیت بھی ساتھ ہی موجود ہو تو سیال کی قلیل مقداروں کا پتہ

چلانا بعض اوقات مشکل ہوتا ہے۔ شکم کی کاذب کلانی عصبانی مزاج کی عورتوں میں واقع ہوتی ہے، اور معدوم حس کے زیر اثر یہ مکمل طور پر غائب ہوجانے کی وجہ سے ہمیشہ شناخت پذیر ہوتی ہے۔ ایسے سلعات مقابلۃً چند ہی ہیں جو اتنے بڑے ہوجاتے ہوں کہ ان سے شکم کی ایسی عمومی کلانی پیدا ہو جیسی کہ مذکورہ بالا حالتوں سے پیدا ہوتی ہے۔ ایسے جو سلعات سب سے زیادہ کثرت سے دیکھنے میں آتے ہیں وہ مبیضی دویرہ جات ہیں، اور رحم کے لیفی دویری سلعات (fibro-cystic tumours) شاذ و نادر ہی دیکھے جاتے ہیں۔ کیسینی دویروں (hydatid cysts) اور خبیث نوساختوں کا ذکر بھی اسی ضمن میں کیا جاسکتا ہے جبکہ یہ ترقی یافتہ مدارج میں ہوں۔

جب شکم میں مختص المقام کلانی موجود ہو تو اس کے ممکن اسباب بہت کثیر التعداد ہوتے ہیں، اور یہ تمام شکمی اور حوضی الحشاء کی مرضی حالتوں پر مشتمل ہیں۔ یہاں صرف انہی حالتوں کا ذکر کیا جائے گا جو حوض میں پیدا ہوتی ہیں۔ اگر حوضی الاصل سلعہ بڑھ کر شکمی کہفہ میں چلا گیا ہو تو شکمی امتحان سے اس کے نچلے کناروں کی تعیین عموماً غیر ممکن ہوتی ہے، اور انگلیاں دیوارِ شکم میں سے اس کے نیچے نہیں گذاری جاسکتیں۔ اس قاعدہ سے ایسا حوضی سلعہ مستثنیٰ ہے جس کا ساقچہ لمبا ہو اور وہ اس کی وجہ سے حوض کی گگر سے اوپر اٹھ سکتا ہو۔ ایسے سلعات مبیضی سلعات یا تحت مصلی رحمی سلعات لیفیہ (subserous uterine fibroids) ہیں۔ متذکرہ حوضی شکمی اورام سیال یا ٹھوس، یا بعض حصوں میں سیال اور بعض میں ٹھوس ہوسکتے ہیں۔ نرم ٹھوس سلعہ کی بستگی اس دویرہ سے جسکی دیواریں موٹی ہوں یا جس کے مافیہ بہت لزج ہوں بآسانی شناخت نہیں کی جاسکتی۔

ان خواص کے اورام مثانہ کے بیش تمدد، حمل، رحم یا مبیضین کی نو بالیدوں، فلوپی نلیوں یا رحم کے تمدد، حوضی خلوی بافت میں التہابی انصبابات کے موجود ہونے، یا باریطون میں سیال کے اجتماعات کے دویرہ بند ہونے سے پیدا ہوتے ہیں۔ اس امر کو ہرگز فراموش نہ کرنا چاہیئے کہ عورتوں میں عام ترین شکمی ورم حامل رحم ہوتا ہے، اور جب تک کہ اس امکان کا اخراج عمر یا ورم کے طبعی خواص کے معلوم کرنے سے نہ کر لیا جائے اسکا خیال ہمیشہ سب سے پہلے کرنا چاہیئے، مثانہ کے بیش تمدد کی وجہ سے بھی تشخیص میں لاتعداد غلطیاں ہوئی ہیں، در آنحالیکہ قاثاطیر کے ذریعہ سے اس کی شناخت بآسانی

کی جا سکتی ہے! مثانہ کو مستثنیٰ قرار دینے کے بعد وہ حوضی شکمی سلعات جن میں سیالی ذبذبہ پیدا ہوتا ہے تقریباً تمام حالتوں میں بیضی یا جار المبیضی دویرے ہوتے ہیں، اگرچہ بعض اوقات رحم کے لیفی دویری سلعات یا کیسیتی دویروں (hydatid cysts) سے بھی یہ امارت پیدا ہوتی ہے۔ حامل رحم کی بستگی عموماً نرم ٹھوس چیز کی سی ہوتی ہے، مگر کثرتِ رہل (hydramnios) میں سیالی ذبذبہ کا انکشاف کیا جا سکتا ہے۔

تقریباً جملہ حوضی شکمی سلعات قرع پر اصم ہوتے ہیں۔ قبیلہ دمویہ (hæmatocele) اور دویرہ بند التہابِ باریطون (encysted peritonitis) کے چند اصابات اس سے مستثنیٰ ہیں۔ موخر الذکر اکثر تدرنی ہوتا ہے، اور اس میں امعاء کے حلقے دیواروں کے انضمامات کے ذریعہ سے ہمیشہ ایک دوسرے سے جڑ جاتے ہیں جن کی وجہ سے اس رقبہ کے بیشتر حصہ پر زیر رنان آواز نکلتی ہے۔ بعض مثالوں میں پس باریطونی سلعات بھی قولون کو آگے کی طرف دھکیل دیتے ہیں اور اس لئے رودہ کے مقام پر زیر رنان آواز پیدا ہوتی ہے۔ خارج الرحم حمل میں گاہے گاہے گندیدگی پیدا ہونے کی وجہ سے گیسیں پیدا ہو جاتی ہیں جس سے ایسے سلعات میں کم و بیش رنانیت پیدا ہو جاتی ہے۔

شکمی سلعہ کی تفریقی تشخیص ہمیشہ کسی قدر مشکل ہوتی ہے، اور محتاط سے محتاط ماہر تشخیص سے بھی کئی مرتبہ غلطی ہو جاتی ہے۔ موجودہ زمانہ میں بہت سے سرجن ایسے ہیں جو اس سوال سے شکم کے کھولنے تک بالکل دست بردار رہنے کو طیار ہیں۔ اگر کوئی "تودہ" محسوس کیا جا سکے تو یہ عملیہ کے لئے ایک کافی وجہ سمجھا جا سکتا ہے، اور اس کو دور کر دینے کے بعد ماہر امراضیات اس کی ماہیت کو معلوم کر سکتا ہے۔ اس قسم کا رویہ سریری تشخیص کے لئے ایک تباہ کن اثر رکھتا ہے، اور سرجن کے دماغی معیار کو ایک ماہر صناع کی ذہنیت تک گرا دیتا ہے۔ تفریقی تشخیص محتاط مطالعہ کی کماحقہ سزاوار ہے، نہ صرف اس لئے کہ علم بذاتہٖ منتہائے مقصود ہے، بلکہ اس لئے کہ مریضہ کا فائدہ اسی میں ہے کہ عملیہ کن حالتِ مرض کو پوری طرح سمجھے۔ عملیہ پذیری کا سوال، عملیہ کے لئے ہر قسم کی طیاری، اور تشخیص یہ سب امور ایسے ہیں جن کے متعلق، حالتِ مرض کا تدارک کرنے کے لئے، حتی الامکان مکمل معلومات حاصل کرنے کی ضرورت ہوتی ہے۔ ان معلومات کی تکمیل ہر اصابہ کے مسائل کے متعلق تحقیقات کرنے میں صرف تجربہ حاصل کرنے اور ان پر بخوبی توجہ دینے سے ہو سکتی ہے۔

سلعاتِ رحم کی تشخیص - اب بعض تشخیصی امور کا ذکر کیا جا سکتا ہے جن سے رحمی الاصل سلعات دوسرے احشاء کے سلعات سے تمیز کئے جا سکتے ہیں۔

ایسے دو حوضی اعضا ہیں جن میں سلعہ عام طور پر پیدا ہوتا ہے، اور یہ رحم اور مبیض ہیں۔ سلعاتِ رحم باستثنائے چند ٹھوس ہوتے ہیں، اور سلعاتِ مبیض یا تو دوبری ہوتے ہیں یا ٹھوس، لیکن دوبری سلعات کی تعداد ۹ اور ا کی نسبت سے غالب ہے۔ لہٰذا ایسے ٹھوس سلعہ کو جو حوض میں یا شکم کے نچلے نصف حصہ میں واقع ہو حوضی الاصل قیاس کیا جا سکتا ہے، اور اگر اسی محل میں دوبری سلعہ موجود ہو تو اس کے مبیضی ہونے کا زیادہ احتمال ہوتا ہے۔

جب حالات مساعد ہوں تو دوبری اور ٹھوس سلعات کے درمیان بآسانی تفریق کی جا سکتی ہے۔ ایک کثیف اور بے لچک تودہ کو جس سے فوراً ٹھوس تسلیم کیا جا سکتا ہے، اور ڈھیلے ڈھالے دوبرہ سے جو رقیق سیال سے پُر ہو تموج اور سیالی ذبذبہ حاصل کیا جا سکتا ہے۔ بہر حال نہ تو تمام ٹھوس سلعات بستہ اور سخت ہوتے ہیں، اور نہ تمام دوبروں سے سیالی ذبذبہ حاصل ہوتا ہے۔ بافتوں میں لینت پیدا ہو جانے سے ٹھوس سلعہ دبنا شروع ہو جاتا ہے، اور دوبرہ چھوٹے چھوٹے خانوں میں تقسیم ہونے کی وجہ سے، جن کے مشمولات غلیظ اور نیم جامد ہوتے ہیں، بعض اوقات مزاحم محسوس ہوتا ہے، اور اس کا نتیجہ یہ ہوتا ہے کہ ہر ایک کے ممیز خواص مبہم ہو جاتے ہیں۔

ایک دوسرا امر جس سے تشخیص کرنے میں مدد ملتی ہے دیوارہائے شکم کی حالت ہے۔ جب عضلات غیر مناسب طور پر مزاحم نہ ہوں اور شحمی بافت کی مقدار قلیل ہو تو حالات مساعد ہوتے ہیں۔ فربہ عورتوں میں شکمی سلعہ کے خواص کے معلوم کرنے میں بہت دقت پیش آتی ہے، کیونکہ شکم کی موٹی دیوار پر سے ٹھوس اور دوبری بالیدیں آپس میں بہت مشابہ محسوس ہوتی ہیں۔

لہٰذا جو سلعہ حوض یا شکم کے نچلے نصف حصہ میں واقع ہو اور بستگی میں واضح طور پر ٹھوس ہو وہ غالباً رحم کا سلعہ لیفیہ ہوتا ہے۔ اسکے رحمی الاصل ہونے کی موثق شہادت کئی ایک پہلوؤں سے حاصل کی جا سکتی ہے۔

پہلا امر یہ ہے کہ سلعہ کا جو تعلق عنق سے ہے وہ معلوم کیا جائے۔ بعض

مثالوں میں مہبلی عنق کا سلعہ کے ساتھ تسلسل ظاہر کرنا آسان ہوتا ہے۔ متوسط جسامت کے سلعاتِ لیفیہ، جو حوض کی گگر سے اوپر واقع ہوتے ہیں، اگر غیر منضم ہوں تو ان میں دو دستی امتحان کرنے سے عنق اوپر کی طرف تودہ میں داخل ہوتی ہوئی محسوس ہوتی ہے، اور شکم پر ایک ہاتھ رکھ کر سلعہ کو ایک جانب سے دوسری جانب آہستہ آہستہ ہلانے سے یہ معلوم ہوگا کہ عنق حرکت میں بہت ہی کم حصہ لیتی ہے۔ یہ ضروری ہے کہ یہ امتحان سلعہ کو حوض میں دبا کر نہ کیا جائے، کیونکہ اس سے عنق منخفض ہو جائے گی خواہ سلعہ رحم پر صرف متراکب ہی ہو۔ چھوٹے حوضی سلعات میں اکثر یہی امتحان کیا جا سکتا ہے، لیکن چونکہ جس فضا میں یہ واقع ہوتے ہیں وہ زیادہ تنگ ہوتی ہے اس لئے بالید کی جانبی حرکت لازمی طور پر زیادہ محدود ہوتی ہے۔ رحم کے پس گردیدہ سلعہ لیفیہ میں عنق کا تسلسل موخر قبوہ میں سے بآسانی محسوس کیا جا سکتا ہے۔

رحمی مجسّہ (uterine sound) ایک ایسا اوزار ہے جس پر سلعاتِ رحم کی تشخیص کرنے میں کوئی اعتبار نہ کرنا چاہیئے۔ بالید کے درونہ رحم میں مداخلت کرنے سے کہفہ رحم کا تطول بعض اوقات مجسّہ سے شناخت نہیں کیا جا سکتا۔ مزید برآں یہ بھی ہو سکتا ہے کہ کہفہ رحم میں تطول پیدا کرنے کے بغیر ہی کوئی بڑا سلعہ موجود ہو۔ لہٰذا مجسّہ سے کی ہوئی پیمائش جب تک کہ یہ طبعی پیمائش سے بین طور پر زیادہ نہ ہو بے سود ہوتی ہے۔ بعض اوقات وہ سمت جس میں مجسّہ کا سرا جاتا ہے مفید مطلب ہوتی ہے۔ اگر یہ سلعی تودہ میں جائے تو اس تودہ سے رحم کے متاثر ہونے کا امکان یقیناً بہت زیادہ ہوتا ہے، مگر یہ ضرور یاد رکھنا چاہیئے کہ یہ بھی ممکن ہے کہ رحم سلعہ سے منضم ہو اور اس کا جزو نہ ہو۔

بعدمِ حس کے زیر اثر امتحان کرنے سے بعض اوقات دونوں جانبوں پر مبیض کے، سلعہ سے آزاد ہونے کا مظاہرہ کیا جا سکتا ہے۔ کسی معین نتیجہ تک پہنچنے کے لئے یہ ضروری ہے کہ حالات موافق ہوں، یعنی سلعہ کی جسامت درمیانی ہو اور شکم کی دیواریں پتلی ہوں۔

تشخیص کے لئے رحمی سلعہ کی آسان ترین قسم چھوٹا تحت مخاطی یا رخنکی سلعہ لیفیہ ہے۔ اس سے ٹھوس حوضی سلعہ پیدا ہوتا ہے جس کی دیواریں ہموار ہوتی ہیں اور

عنق کے ساتھ اس کا تسلسل عموماً بآسانی معلوم کیا جا سکتا ہے۔ تحت مخاطی بالبید بادر رحمی سعدانہ کی حالت میں جو کلانی پائی جاتی ہے اس کا خاکہ کلانی حمل سے قریبی مشابہت رکھتا ہے یعنی رحم میں یکساں کلانی پائی جاتی ہے اور یہ اس لئے تقریباً گلوب نما ہوتا ہے۔ رخنکی نوساختیں رحم کی شکل کو عام طور پر بگاڑ دیتی ہیں اور اس لئے حامل رحم سے ان کا تمیز کرنا بہت آسان ہے۔ ان بالیدوں کی نبستگی عموماً اتنی کثیف اور سخت نہیں ہوتی جتنی کہ ان بڑے سلعات کی ہوتی ہے جن کا بیشتر حصہ تحت مصلی ہوتا ہے۔

ان سلعات کو حامل رحم سے تمیز کرتے وقت چار امور کا خیال رکھنا چاہیئے۔

(۱) رودادِ حیض عموماً ایک ممیز امر ہوتا ہے۔ طبعی حمل میں بے طمثیت تقریباً ہمیشہ موجود ہوتی ہے، اور سلعاتِ لیفیہ میں یہ سن یاس تک تقریباً بالکل نہیں پائی جاتی، مگر اس سے صرف ایک حالت مستثنیٰ ہے، اور وہ یہ ہے کہ ایسے رحم میں جس میں سلعہ لیفیہ موجود ہو حمل قرار پا سکتا ہے اور اس کا نتیجہ بے طمثیت ہوتا ہے۔ علاوہ ازیں دوران حمل میں امراضیاتی اسباب سے بے قاعدہ اور مسلسل نزف پیدا ہو سکتا ہے جیسا کہ سلعہ لیفیہ سے واقع ہو سکتا ہے۔

(۲) اول الحمل عورتوں میں پستانوں میں ایسے علامات پائے جاتے ہیں جو حمل کی طرف اشارہ کرتے ہیں، مثلاً پستانی لفتکچوں کی بیش پرورش، ہالیزہ کی بیش لونیت اور افراز کی موجودگی، جو دبانے سے حلمہ میں سے نکالا جا سکتا ہے۔ ان تغیرات میں سے ایک یعنی افراز کا وجود سلعاتِ لیفیہ میں بھی پایا جا سکتا ہے، مگر دوسرے پستانی تغیرات محض حمل ہی میں پائے جاتے ہیں۔

(۳) عنق کی حالت ایک ممیز امر ہے جسے بہت اہمیت دینا چاہیئے۔ عنق کی جس قسم کی لینت حمل میں پائی جاتی ہے ویسی سلعاتِ لیفیہ میں نہیں پائی جاتی، بلکہ ان میں یہ غیر معمولی طور پر سخت اور مزاحم ہوتی ہے۔ اگر معمولی احتیاط سے کام لیا جائے تو تاکل کو لینتِ حمل سے خلط ملط کرنے کی غلطی کا ارتکاب نہیں ہوتا۔ بعض اوقات سلعاتِ لیفیہ میں عنق کی غشائے مخاطی کی رنگت متغیر ہو کر کسی قدر ارغوانی دکھائی دینے لگتی ہے جیسا کہ حمل میں ہوتا ہے۔

(۴) متوقف انقباضات تیسرے یا چوتھے ماہ کے حامل رحم میں شناخت

کئے جاسکتے ہیں گو اس زمانہ میں یہ خفیف ہوتے ہیں اور ان کو معلوم کرنے کے لئے احتیاط لازم ہوتی ہے ۔ یہ انقباضات رحم کی بستگی میں کوئی فرق پیدا کرنے کی بجائے اکثر اوقات اس کی شکل میں ایک معتد بہ تغیر پیدا کر دیتے ہیں ۔ جب ان کی شناخت ہو جاتی ہے تو یہ حمل کی ایک اہم علامت ہوتے ہیں ۔ سلعہ لیفیہ میں سوائے اسکے کہ اس کے ساتھ حمل بھی ہو تو انقباضات نہیں پائے جاتے ۔

بڑے سلعات لیفیہ کے خصائص چھوٹی بالیدوں کی نسبت بہت اختلاف پذیر ہوتے ہیں ۔ یہ نوساختیں بالعموم متعدد ہوتی ہیں، اور جب کبھی تحت مصلی کمہ بیجوں کی ایک تعداد موجود ہوتی ہے تو نتیجۃً سلعہ بالکل بے ڈول ہوتا ہے ۔ یہ مادری عضو کی وسطی وضع پر قائم نہیں رہتا، بلکہ ایک طرف کی نسبت دوسری طرف کو زیادہ پھیل جاتا ہے ۔ ان سلعات کی بالائی سطح کرہیچی ہوتی ہے، یا یہ دو یا دو سے زیادہ بڑے تودوں پر مشتمل ہوتے ہیں جو ایک دوسرے سے بلا تعلق آزادانہ ہلائے جاسکتے ہیں ۔ بعض اوقات نوساخت کا ایک حصہ اتنی آزادی سے حرکت کرتا ہے کہ اس کے ساقچہ دار ہونے کا خیال پیدا ہوتا ہے ۔ گاہے گاہے مجرد سلعات لیفیہ بہت بڑے ہو جاتے ہیں اور ان کی دیواریں ہموار ہوتی ہیں ۔ ان کا محل تقریباً وسطی ہوتا ہے اور ان کی بستگی یکساں ہوتی ہے ۔

ایسے سلعہ کے حوضی تعلقات کو ظاہر کرنے میں کوئی مشکل بہت کم پیش آتی ہے ۔ ساقچہ دار تحت مصلی بالیدوں میں بھی ساقچہ شاذ و نادر ہی اتنا طویل ہوتا ہے کہ اس کی وجہ سے سلعہ حوضی گگر پر آزادانہ حرکت کر سکے جیسا کہ بیضی دویرہ میں ہو سکتا ہے ۔ تقریباً تمام اصابات میں سلعہ کا کچھ حصہ حوضی رہتا ہے، اور شکم کا امتحان کرنے پر اس کا تعاقب نیچے کی طرف حوضی گگر کے اندر تک کیا جا سکتا ہے ۔ لہٰذا اگر عمومی نقطۂ نظر سے کہا جائے تو یہ سلعات، خاص کر اپنی اس حرکت کے لحاظ سے جو انتصابی مستوی پر ہوتی ہے، اور عنقی پیچیدگیوں کی وجہ سے رک جاتی ہے، بیضی نوساختوں کی نسبت کم حرکت پذیر ہوتے ہیں ۔

بڑی جسامت کے سلعہ لیفیہ کا استماع کرنے سے اس سے کسی حصہ پر اکثر ہزیز (souffle) شناخت کیا جا سکتا ہے ۔ یہ اپنے خصائص میں حامل رحم سے پیدا شدہ ہزیز کے مشابہ ہوتا ہے مگر اتنا واضح کم ہی ہوتا ہے ۔ یہ علامت صحیح معنوں میں محض اس

امر کی طرف اشارہ کرتی ہے کہ سلعہ کے اُس حصّہ پر، جس تک مسماع الصدر کی رسائی ہو سکتی ہے، شریانوں کی بڑی بڑی سطحی شاخیں موجود ہیں۔ رحم کی رسدِ خون ایسی حالت میں جب کہ سلعہ کے بننے یا حمل کی وجہ سے بہت کلانی یافتہ ہو جاتا ہے ایسے عروق کے بننے کی بہت مساعدت کرتی ہے۔ بعض سلعات میں ہزیز کبھی سُنائی نہیں دیتا۔

اس قسم کے سلعاتِ لیفیہ کے موجود ہونے کی صورت میں جو حالتیں دو دستی امتحان پر پائی جاتی ہیں وہ بہت اختلاف پذیر ہیں۔ بعض اصابات میں سلعہ حوضی کگر کے بالکل اوپر پایا جاتا ہے، اور اگر اس تک رسائی ممکن ہو تو مہبل کے راستہ سے یہ مشکل ہی سے ہوتی ہے۔ بعض اصابات میں سلعہ کا ایک حصہ بعض اوقات حوض میں واقع ہوتا ہے اور رحم کے نچلے حصہ سے ایک بروز کی شکل میں نکلتا ہوا محسوس کیا جاسکتا ہے۔ گاہے گاہے سلعہ لیفیہ نہ صرف عانہ سے بخوبی اوپر تک ہی جاتا ہے، بلکہ کہفۂ حوض بھی اس سے کم و بیش پُر ہوتا ہے۔ اس قسم کے "منغرز" ("impacted") سلعات رحم کی مؤخر دیوار میں پیدا ہو سکتے ہیں، اور یہ کہفۂ حوض کے عین مطابق ڈھلے ہوتے ہیں اور تقریباً حرکت ناپذیر ہوتے ہیں۔ یہ سلعات اکثر و بیشتر اپنے محل کے لحاظ سے یا تو پس باریطونی ہوتے ہیں، یا یہ عنق میں پیدا ہوتے ہیں۔

بڑی جسامت کے پس باریطونی سلعاتِ لیفیہ سے حوض کے دوسرے سلعات کی نسبت تشریحی تعلقات میں زیادہ وسیع تغیرات ہوتے ہیں۔ شکمی امتحان پر ان کا ایک نمایاں خاصہ معلوم ہوتا ہے اور یہ ان کی حرکت پذیری ہے، اور معمولی اقسام کی نسبت ان میں بہت کم جانبی حرکت ممکن ہوتی ہے۔ حوضی امتحان پر عموماً دو امور کی طرف توجہ منعطف ہوتی ہے۔ پہلے یہ کہ عنق اپنی جگہ سے اوپر کی اور سامنے کی سمت میں ایک نمایاں حد تک اکثر ٹلی ہوتی ہے۔ یہ عانین کے بالائی کنارہ پر واقع ہوتی ہے، اور انگلی کی رسائی سے تقریباً باہر ہوتی ہے، اور ساتھ ہی مہبل کی مقدم دیوار منطول ہوتی ہے، اور اس کا رخ تقریباً انتصابی ہوتا ہے۔

دوسرا امر یہ ہے کہ سلعہ بعض اوقات نیچے کی طرف پھیل کر کہفۂ حوض میں بہت گہرا چلا جاتا ہے۔ اس کا سب سے بڑا حصہ عموماً پیچھے کی طرف ہوتا ہے۔ جہاں یہ بعض اوقات مستقیمی مہبلی فاصل کی بافت کو کھول دیتا ہے، اور یہ یہاں تک بڑھ جاتا ہے کہ

مہبل کی موخر دیوار کے نصف تک پہنچ جاتا ہے۔ اس قسم کے سلعی تودہ کے بننے سے عنق لازمی طور پر اوپر اٹھ جاتی ہے اور سامنے کی طرف کو ٹل جاتی ہے۔ مستقیمی امتحان پر ایسے تودہ کی جسامت اور بستگی مہبلی امتحان کی نسبت زیادہ اچھی طرح محسوس کی جا سکتی ہے۔ بعض اوقات کسی پس گردیدہ سلعہ لیفیہ سے، یا ایسے سلعہ سے جس کی موخر دیوار پر کوئی بڑی تحت مصلی بروں بالیدہ موجود ہو اسی قسم کی حوضی کیفیتیں پیدا ہو جاتی ہیں۔

عنقی سلعاتِ لیفیہ۔ یہ سلعات ناف کے لبوں سے اوپر تک شاذ و نادر ہی جاتے ہیں۔ یہ تقریباً ہمیشہ تنہا اور محکم اور بیضوی بالیدوں کی شکل کے ہوتے ہیں، اور ان کی دیواریں ہموار ہوتی ہیں۔ گاہے گاہے ان کی چوٹی پہ ایک حرکت پذیر کربچہ محسوس کیا جاتا ہے جو جسمِ رحم کے بالائی حصہ کو ظاہر کرتا ہے۔ مہبلی امتحان کرنے پر یہ معلوم ہوتا ہے کہ یہ حوض میں گہرے چلے گئے ہیں، اور تقریباً حرکت ناپذیر ہیں۔ عنق کا مہبلی حصہ سلعہ سے ہمیشہ کم و بیش متاثر ہوتا ہے۔ انتہائی اصابہ میں حصۂ مہبلی، جس کا ممیز خاصہ یہ ہوتا ہے کہ یہ انگلی کی شکل کے زائدہ کی طرح کا ہوتا ہے، غائب ہو جاتا ہے، اور مہبلی محراب میں ایک ہموار اور بیضوی یا مخروطی تودہ محسوس کیا جا سکتا ہے۔ احتیاط سے امتحان کرنے سے تودہ کی سطح پر ایک چھوٹا سا روزن شناخت کیا جا سکتا ہے جس کے اردگرد ایک کنارہ ہوتا ہے جو کسی قدر مرتفع ہوتا ہے، اور یہ فم خارجی کو ظاہر کرتا ہے۔ جو حالت اس حدتک انتہا کو نہیں پہنچی ہوتی، اس میں مہبلی حصہ کا زیریں ترین حصہ برقرار رہتا ہے، اور جس سے شناخت کیا جا سکتا ہے، اور سلعہ اس سے اوپر پھیلا ہوتا ہے۔ یہ دونوں حالتیں ان اصابات کے مقابلہ میں جن میں عنق متاثر نہیں ہوتی اور تشخیص مشکل نہیں ہوتی نمایاں فرق ظاہر کرتی ہیں۔

رحمی سلعہ کی نسیجیاتی نوعیت کی صحیح تشخیص اس وقت تک نہیں کی جا سکتی جب تک کہ اسے دور کرنے کے بعد سب حصوں کا احتیاط سے معائنہ نہ کر لیا جائے اور ماہرانہ خردبینی امتحان نہ کرا لیا جائے۔ لہٰذا سریری تشخیص امکانات کا اندازہ کرنے کے علاوہ اور کچھ نہیں ہو سکتی۔ غیر متغیر سلعہ لیفیہ تشخیصی استدلال کے مندرجہ ذیل مراحل سے یقینی طور پر شناخت کیا جا سکتا ہے۔

(۱) جب کبھی ایسا ٹھوس سلعہ موجود ہو جس کے تعلقات حوض سے ہوں تو مریضہ کو

غالباً مفرط ماہواری نزف یا بے قاعدہ نزفات کی شکایت ہوتی ہے۔ (۲) ایسا سلعہ رحمی الاصل شناخت کیا جاتا ہے جس کا تعلق عنق سے ہو اور ممکن ہے کہ ہر ایک جانب پر غیر متغیر مبیض بھی موجود ہو۔ (۳) سلعہ کے خواص مندرجۂ ذیل وجوہ کی بنا پر سلیم تصور کئے جاتے ہیں۔ (ا) علامات طویل المدت ہوں، یا سلعہ کے طویل مدت سے موجود ہونے کا علم ہو۔ (ب) علامات خفیف یا غیر مترقی ہوں، اور مریضہ کی صحت عمدہ ہو۔

اگر اس سریری خاکہ سے کوئی اختلاف موجود ہو تو اس سے کسی پیچیدگی کے موجود ہونے کا شبہ پیدا ہونا چاہئے جو ممکن ہے کہ کسی قسم کی سرائت ہو، یا تو ساخت کے خواص میں کسی درونی تغیر کا وقوع۔

یہ ضرور یاد رکھنا چاہئے کہ جو سلعات دور کئے جاتے ہیں ان کا باقاعدہ امتحان کرنے پر ان میں بعض اوقات دروں رحمی سلعی (endometriomatous) یا لحمی سلعی (sarcomatous) تغیرات غیر متوقع طور پر پائے جاتے ہیں۔ مزید برآں لیفی عضلی سلعی رحم کے دروں رحمہ میں سرطانی سلعہ رونما ہو سکتا ہے جس سے اول اول یا تو کوئی علامات پیدا نہیں ہوتے، یا صرف خفیف سا بے قاعدہ نزف واقع ہوتا ہے۔ ان اعمال کے ابتدائی مدارج میں ایسے کوئی سریری معطیات نہیں ہوتے جن سے انکی موجودگی سے ماہر سریریات آگاہ ہو سکے۔

اس سے یہ نتیجہ نکلتا ہے کہ رحمی سلعہ کو دور کرنے کے بعد اس کا احتیاط سے امتحان کرنا چاہئے، اور اگر اس کے خواص جو خالی آنکھ سے نظر آتے ہیں مبہم ہوں تو ماہر نسیجیاتی تشخیص کرانا چاہئے۔

رحمی سلعہ لیفیہ میں سرخ انحطاط کے وقوع کی سریری شناخت عام طور پر کی جا سکتی ہے، کیونکہ اس سے مقامی درد پیدا ہوتا ہے جو سلعہ کے کسی نہ کسی حصہ سے منسوب ہوتا ہے، اور گاہے گاہے خفیف سا ارتفاع تپش بھی موجود ہوتا ہے جس کے ساتھ عمومی علالت کے علامات بھی موجود ہوتے ہیں۔ سلعہ کا ماؤف حصہ جسّ پر الیم ہوتا ہے، اور مریضہ اسی حصہ کو درد کا مقام بتاتی ہے۔ گاہے گاہے سلعہ میں بہت نمایاں نخر بافت (necrobiosis) پایا گیا ہے اگرچہ علامات سے یہ ظاہر نہیں ہوتا تھا کہ یہ تغیر واقع ہو چکا ہے۔

بیضی سلعات کی تشخیص۔ جب بیضی دویرہ بڑا ہوتا ہے اور کہفہ شکم میں واقع ہوتا ہے تو تشخیص کا مسئلہ آسان ہوتا ہے بشرطیکہ شکم کی دیواریں پتلی ہوں کیونکہ ورم کی سیال بستگی اور رحم کا عدم تعلق بآسانی شناخت کیا جاسکتا ہے۔ فربہ عورتوں میں اس امر کا تصفیہ کرنے کے لئے کہ آیا سلعہ موجود بھی ہے یا نہیں۔ بعض اوقات احتیاط کی ضرورت ہوتی ہے، کیونکہ دیوار شکم اور ثرب میں چربی کی ایک غیر طبعی مقدار کے معلوم نہ ہوسکنے کی وجہ سے بہت سی غلطیاں ہوچکی ہیں۔

(ا) فربہ شکم بالخصوص ناف کے لیول کے نیچے سے یکساں طور پر کلانی یافتہ ہوتا ہے۔ ناف بہت منخفض ہوتی ہے، مگر تمام عظیم الجسامت دروں شکمی سلعات کا رجحان اس کو باہر نکال دینے کی طرف ہوتا ہے۔ جس کرنے پر سلعہ کے معین حدود محسوس نہیں ہوتے، اور مشاہد کو اس حالت کے موجود ہونے سے جو "بڑھی ہوئی مزاحمت" کہلاتی ہے غلطی نہیں کھانا چاہیے۔ زیر جلدی شحمی تہوں کی انتہائی دبازت کا مظاہرہ دونوں ہاتھوں کی انگلیوں سے شکمی دیوار کو پکڑنے سے کیا جاسکتا ہے۔ چربی کی تہوں کی دبازت کی وجہ سے رنانت میں ایک عمومی کمی واقع ہوجاتی ہے، لیکن عمیق قرع سے عموماً رنان آواز حاصل کی جاسکتی ہے۔ جو فربہ عورت گھبراہٹ کی وجہ سے اپنے عضلات کو ڈھیلا نہیں کرسکتی، اس کا معدم حس کے زیر اثر امتحان کرنے سے عمیق جس میں بہت مدد ملتی ہے۔

(ب) وہمی شکمی سلعات کسی حد تک تو ڈایا فرام کے غیر اختیاری انخفاض سے، 770
اور کسی حد تک امعاء کے ریحی تمدد سے پیدا ہوتے ہیں۔ بعض اوقات اس حالت میں بے طمثیت اور دوسری ایسی علامتیں موجود ہوتی ہیں جو حمل کی طرف اشارہ کرتی ہیں، اور اسے حمل کاذب (pseudocyesis) کے نام سے موسوم کیا جاتا ہے۔ جب تک کہ اس حالت کے ساتھ فربہی موجود نہ ہو شکم قرع پر رنان رہتا ہے اور اگر مشاہد اس حالت سے دھوکہ کھا جائے تو اس کے لئے کوئی عذر نہیں ہوسکتا۔ معدم حس کے زیر اثر یہ ورم تمام کا تمام یا اس کا کچھ حصہ غائب ہوجاتا ہے، اور اعضائے شکم کا اطمینان سے امتحان کیا جاسکتا ہے۔ دوسری عورتوں کی نسبت عصبی المزاج عورتوں میں خاص سن یاس کے زمانہ میں اس قسم کی شکمی کلانی کے موجود ہونے کا زیادہ امکان ہوتا ہے۔

(ج) حمل۔ جب کسی بین روسبب سے بے طمثیت پیدا ہوجائے تو حمل سے

تفریقی تشخیص کرنے میں بعض اوقات دقت پیش آتی ہے۔ اس حالت میں پستان اور عنق کی حالت اور استماع کے نتائج پر اعتبار کرنا چاہیے۔ اگر کسی ایسے شکمی سلعہ کے ساتھ جو ناف کی بلندی سے متجاوز ہو پستانی تغیرات اور لینت عنق بالکل موجود نہ ہوں تو حمل تقریباً یقینی طور پر مستثنیٰ کیا جا سکتا ہے۔ اگر جنین کے قلب کی آوازیں سنی جا سکتی ہوں تو یہ حمل کی سب سے زیادہ یقینی مثبت امارت ہوتی ہیں۔ اگر کوئی شبہ موجود ہو تو دو ہفتہ کے بعد دوسرا مشاہدہ کرنے سے یہ ظاہر ہو جائے گا کہ حامل رحم کی جسامت میں ایک واضح اضافہ ہوا ہے۔ بیضی دویروں میں اس قسم کا سریع اضافہ بہت قلیل الوقوع ہے سوائے ان حالتوں کے جبکہ محوری گردش یا دروں دویری نزف پیدا ہو جائے۔ اگر تصدیقی شہادت موجود ہو تو یہ شکم کی شعاع نگارش اور ایشہائم زندک کے تعامل کی تحقیقات سے حاصل کی جا سکتی ہے۔

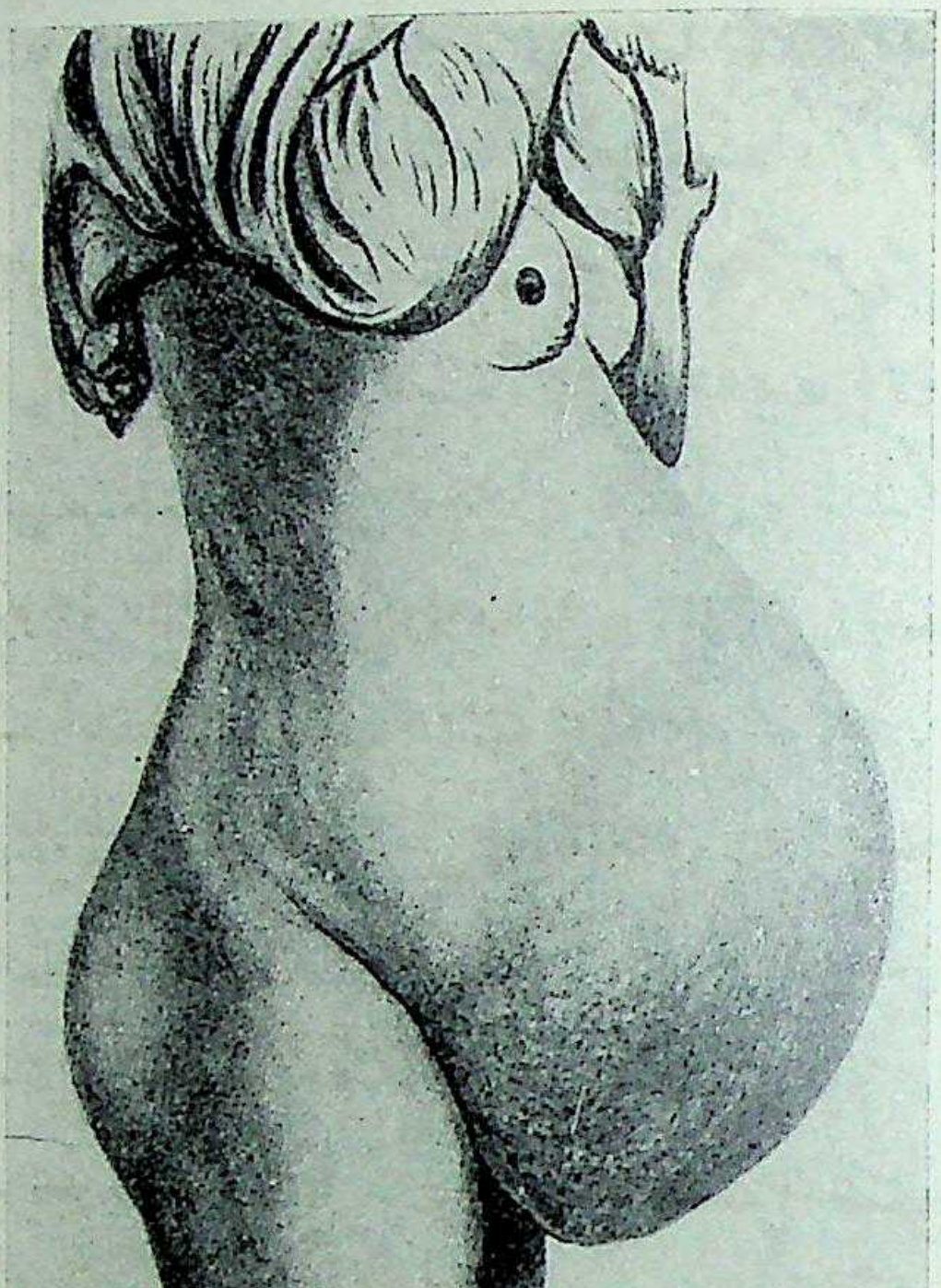

شکل ۴۸۴۔ کلاں دویری گرہ دہ جو بیضی دویرہ کے مشابہ ہے۔

(۵) بخلاف اس کے اگر بین روسبب سے کثرت طمث پیدا ہو گئی ہو تو یہ سلعہ لیفیہ کی موجودگی پر دلالت کرتی ہے۔ سلعہ لیفیہ کی کثیف اور ٹھوس بستگی اور اسکے واضح حدود بیضی دویرہ کی لچکدار مزاحمت اور اس کے کم واضح حدود سے بالعموم تمیز کئے جا سکتے ہیں۔

لیکن اگر دیوار شکم فربہ ہو تو ایسا کرنے میں دقت پیش آتی ہے۔ یہ معلوم ہو جانا چاہیئے کہ سلعاتِ لیفیہ کی حرکت پذیری شاذ و نادر ہی اتنی آزاد ہوتی ہے جتنی کہ غیر پیچیدہ مبیضی سلعات کی۔ ایسے اصابات میں زیادہ تر اعتبار دو دستی امتحان سے یہ شناخت کرنے پر کیا جا سکتا ہے کہ مبیضی دویرہ کے موجود ہونے کی حالت میں رحم کا سلعہ کے ساتھ کوئی تعلق نہیں۔ ایسے سلعہ لیفیہ کے موجود ہونے کی صورت میں جو وسیع انحطاطی تغیرات کی وجہ سے نرم ہو گیا ہو تشخیص میں غلطی ہو سکتی ہے، کیونکہ اس صورت میں اس کی بستگی بعض اوقات مبیض کے دویرہ یا کسی دوسرے دویرہ کی بستگی سے 771 ملتی جلتی ہے (دیکھو شکل ۴۸۵)۔ بہرحال یہ یاد رکھنا چاہیئے کہ رحم کے لیفی دویری سلعات کی دیواریں بہت کم اتنی پتلی ہوتی ہیں کہ ان میں سے سیالی ذبذبہ محسوس کیا جا سکے۔ مشتبہ حالت میں ذبذبہ کا انکشاف سلعہ کے مبیضی الاصل ہونے کی یقینی طور پر تائید کرتا ہے۔ سلعہ لیفیہ پر ہزیز (souffle) اکثر سنائی دیتا ہے، لیکن مبیضی سلعات استماع پر ہمیشہ خاموش پائے جاتے ہیں۔ مبیض کے سلعات اور سلعات لیفیہ کے اکھٹے موجود ہونے سے مشکلات میں اضافہ ہو جاتا ہے۔ جب ایک سلعہ جسامت میں دوسرے سے بہت بڑا ہو تو چھوٹا اس سے پوشیدہ ہو جاتا ہے، اور اکثر نظر انداز ہو جاتا ہے۔ تمام سلعہ کی بستگی اور اس کے خواص میں یکسانیت کے نہ پائے جانے سے حالت مرض کے مضاعف ہونے کے امکان کا ہمیشہ خیال پیدا ہونا چاہیئے۔

بعض عمومی اعتبارات سے سلعہ لیفیہ اور مبیضی سلعات کی تفریقی تشخیص میں مدد مل سکتی ہے۔ سلعاتِ لیفیہ آہستہ آہستہ بڑھتے ہیں، اور اس لئے ان کے عظیم الجسامت ہونے سے پیشتر کثرتِ طمث یا شائد دیگر علامات کی بھی ایک طویل روئداد موجود ہوتی ہے۔ مبیضی سلعات زیادہ سرعت سے بڑھتے ہیں، اور اس لئے ان کے علامات کے پیدا ہونے کی مدت نسبتاً کم ہوتی ہے، اور کثرتِ طمث بالکل نادر الوقوع ہے۔

رحم کے لیفی دویری سلعات بڑے سے بڑے مبیضی دویروں کے عظیم الابعاد بہت کم اختیار کرتے ہیں، اور اگر اس امر کا مظاہرہ کیا جا سکے کہ سیال دویرہ بند ہے

اور آزاد نہیں تو سلعہ کے مبیضی الاصل ہونے کا بہت زیادہ امکان ہوتا ہے۔ تاہم بہت سی ایسی مثالیں درج کی جا چکی ہیں جن میں اس قسم کا سلعہ رحم کا لیفی دویری سلعہ ثابت ہوا (دیکھو شکل ۴۸۵)۔ گاہے گاہے گلوی دویری سلعہ یا استسقاء الکلیہ (hydronephrosis) بڑے مبیضی دویرہ کے برابر جسامت اختیار کر لیتا ہے، حتیٰ کہ اس سے "پیٹ لٹک

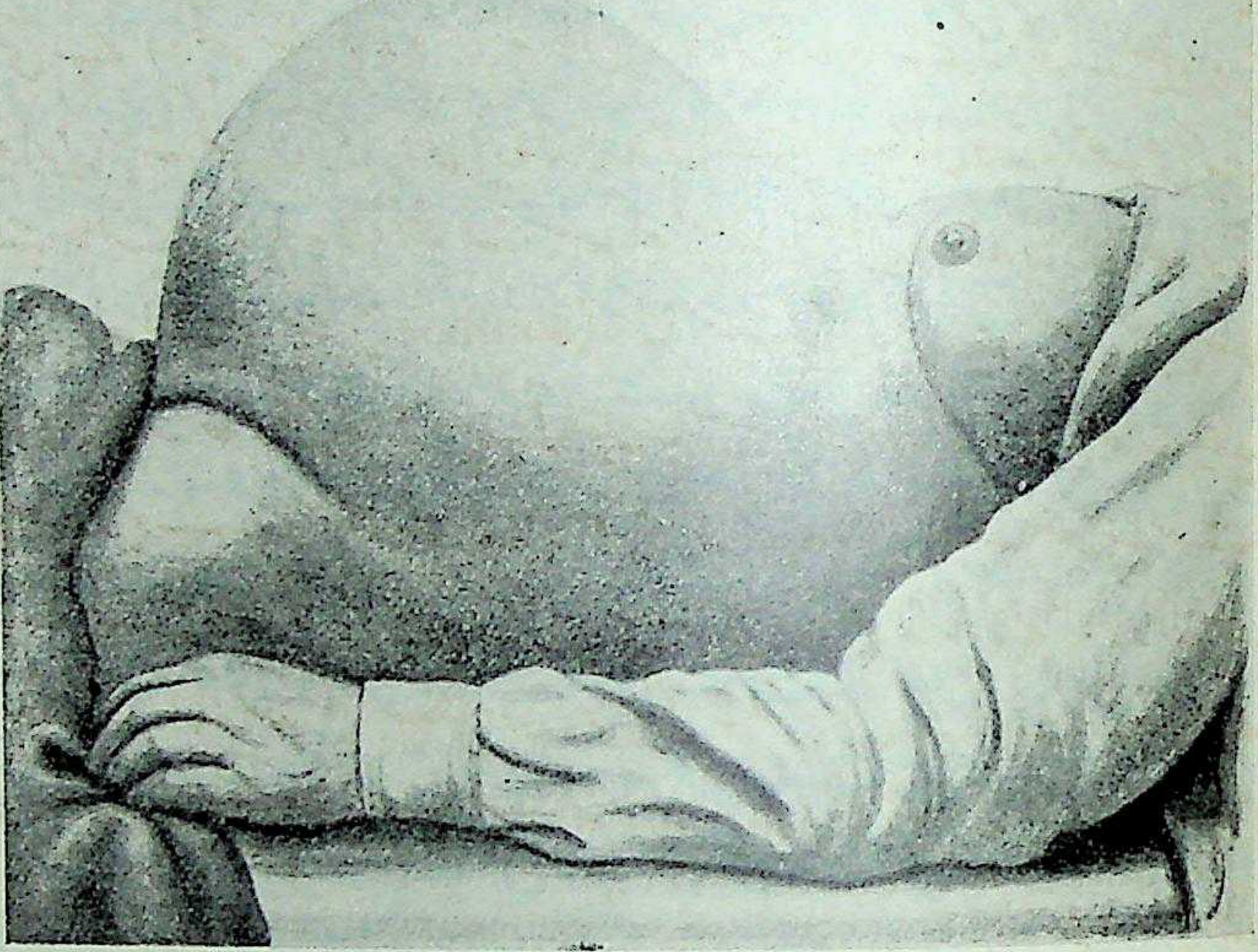

شکل ۴۸۵۔ رحم کا کلاں دویری سلعہ لیفیہ (Large Cystic fibroid) جو مبیضی دویری سلعہ (Ovarian Cystoma) کے مشابہ ہے۔

772 جاتا ہے" (دیکھو شکل ۴۸۴)۔ عملیہ سے قبل تشخیص کرنا بہت مشکل ہوتا ہے، مگر قبل الذکر میں اس امر کا مظاہرہ ممکن ہوتا ہے کہ سلعہ پر سے رنانیت کا ایک بند گذر رہا ہے جس کا محل قولون کے محل کا متناظر ہے۔

دوسرے کئی ایک دویری سلعات شکم میں پائے جاتے ہیں مگر یہ مبیض کے دویروں کی نسبت بہت نادر الوقوع ہیں۔ یہ دویری سلعات ماساریقی اور لبلبی دویرے،

سیال کے دویرہ بند التہابی باریطونی اجتماعات اور کیسینی دویرے (hydatid cysts) ہیں۔ یہ سلعات آہستہ آہستہ بڑھتے ہیں اور ان سے بالعموم درد پیدا نہیں ہوتا جبتک کہ یہ معتدبہ جسامت اختیار نہیں کر لیتے۔

ماساریقائی اور لبلبی دویرے شکم کے سُرّی اور تحت ضلعی منطقوں میں پیدا ہوتے ہیں۔ (دیکھو شکل ۸۰ صفحہ 128)، لیکن بڑے ہونے پر یہ بعض اوقات حوض کی گزر تک پہنچ جاتے ہیں۔ یہ اکثر آزادانہ طور پر حرکت پذیر ہوتے ہیں، لیکن یہ معلوم کرنا بالعموم ممکن ہوتا ہے کہ ان کی پیچیدگی کا مقام شکم میں ہے، اور حوض میں نہیں۔ جس مبیضی دویرہ کا ساقچہ لمبا ہو وہ اگرچہ سُرّی منطقہ ہی میں کیوں نہ موجود ہو اسے حوض میں اس وقت تک دھکیلا جاسکتا ہے، جب تک کہ وہ اپنے متغیرہ محل میں منضم نہ ہو جائے۔ ماساریقی اور لبلبی دویروں کے محل کو خواہ وہ آزادانہ حرکت پذیر ہوں اسی طرح بدلا نہیں جاسکتا۔ قرع پر ان سلعات پر زیر رنانت کے رقبہ جات پائے جاتے ہیں، جو بے قاعدگی سے منقسم ہوتے ہیں، اور یہ رقبہ جات امعاء کے ان پر موجود ہونے سے پیدا ہوتے ہیں۔

جب کلوی دویری سلعات چھوٹی جسامت کے ہوں تو یہ بعض اوقات ڈگلس کی جیب میں پائے جاتے ہیں، اس حالت میں یہ اپنے طبعی محل سے بالکل ٹل جاتے ہیں۔ جب یہ سلعات بڑے ہوتے ہیں تو یہ بعض اوقات ضلعی حاشیہ سے لیکر حوض تک پھیلے ہوتے ہیں (دیکھو شکل ۴۸۴)۔ اگرچہ ان کا محل جانبی ہوتا ہے مگر ان کا وسطی خط سے گذر کر دوسری طرف چلے جانا بھی ممکن ہوتا ہے۔ بڑے بڑے کلوی سلعات عام طور پر قطنی خطوں میں گہرے چلے جاتے ہیں، اور موخر جانب میں آخری دو پسلیوں اور حرقفی عرف (iliac crest) کے درمیان محسوس کئے جاسکتے ہیں۔ مبیضی دویرہ میں ایسا بالکل خلاف معمول ہے، اور یہ ایک اہم تشخیصی امر ہے۔ کلوی سلعہ عام طور پر بیضوی شکل کا ہوتا ہے اور اس کا طویل محور عام طور پر ترچھا ہوتا ہے، اور اس کی مقدم سطح پر جزوی رنانت کا ایک بند، جو قولون کا متناظر ہوتا ہے، عام طور پر شناخت کیا جاسکتا ہے۔ ماؤف گردہ بعض اوقات وظیفی طور پر غیر فعال ہوتا ہے، اور اس سے پیشاب کا افراز نہیں ہوتا۔ یہ امر مثانہ بین کے ذریعہ سے مثانہ کا امتحان کرنے یا حالبین میں

قاساطیر گذارنے سے معلوم کیا جا سکتا ہے۔

گاہے گاہے تندرست گردہ یا تندرست طحال بھی ڈگلس کی جیب میں واقع ہوتے ہیں، لیکن ایسے ورم کی نوعیت سوائے شکم شگافی (laparotomy) کے شاذ و نادر ہی یقینی طور پر معلوم کی جا سکتی ہے۔

باریطونی التہابی سیال کے دویرہ بند اجتماعات اکثر تدرنی اصل کے ہوتے ہیں، اور اگر دوسرے اعضا میں درنہ کے امارات موجود ہوں تو یہ شکمی عارضہ بھی شائد اسی نوعیت کا ہوتا ہے۔ مگر بعض اوقات دوسرے اعضا مرض سے بالکل آزاد ہوتے ہیں، لیکن اگر شکمی کلانی کے ساتھ بے قاعدہ ارتفاع تپش، لاغری اور رات کے پسینے موجود ہوں تو درنہ کے امکان کا قدرتاً خیال رکھنا چاہئے۔ بعض اصابات میں شکمی کلانی ہی ایک ایسی علامت ہے جو موجود ہوتی ہے۔ تاہم بے طمثیت بیضی دویروں کی نسبت مزمن تدرنی التہاب باریطون کے ساتھ بہت کثرت سے پائی جاتی ہے۔ بعض اصابات میں اس حالت کی ابتدا عفونت سے ہوتی ہے اور ممکن ہے کہ یہ وضع حمل یا املاص (miscarriage) کے بعد پیدا ہوئی ہو۔

شکمی ورم بالعموم سری اور زیر معدی منطقوں میں واقع ہوتا ہے۔ یہ غیر واضح التحدد اور خفیف سا حرکت پذیر ہوتا ہے۔ اور قرع پر یہ تمامہ اصم نہیں ہوتا۔ اسکی توجیہ اس امر سے ہوتی ہے کہ حاصر دیوار منضم احشاء سے مرکب ہوتی ہے اور اس کا معتد بہ حصہ امعاء پر مشتمل ہوتا ہے۔ اگر سیال کا دویرہ بند اجتماع ڈگلس کی جیب تک پھیلا ہو تو اس کا نچلا سرا مہبل میں سے محسوس کیا جا سکتا ہے۔ ایسی حالتوں میں جسم رحم میں کوئی آزاد حرکت پذیری نہیں ہوتی اور یہ اردگرد کے انضمامات میں شریک ہوتا ہے۔

کیسیتی دویرے بیض، فلوپی نلی، رحم، یا حوض کی زیر باریطونی بافت کے کسی حصہ میں بھی پیدا ہو سکتے ہیں۔ مؤخر الذکر محل میں یہ مثبّت اور غیر واضح التحدد اورام کی شکل کے ہوتے ہیں، جو بعض اوقات بڑھ کر شکم میں چلے جاتے ہیں۔ اگر اسی مریضہ میں سابق الوجود کیسیتی دویروں کی روئداد پائی جائے تو اس سے ان کی نوعیت کا پتہ چل جاتا ہے، یا یہ مثانہ یا امعاء میں سے خود بخود نکلتے ہیں، اور اس حالت میں موادات میں دختری دویرے اور قلابچے شناخت کیے جا سکتے ہیں۔ اس کے علاوہ

صرف نوعی مصلی تعامل (specific serum-reaction) ہی عملیہ سے قبل شناخت کرنے کا ایک ممکن ذریعہ ہے (دیکھو صفحہ 325)۔

بڑے بڑے شکمی دویروں کو استسقاء کے انتہائی مدارج سے تمیز کرنا ضروری ہوتا ہے، اور یہ سادہ بھی ہو سکتا ہے، اور دروں شکمی خبیث مرض کے ساتھ بھی پایا جا سکتا ہے۔ اگر مریضہ کو چت لٹا کر قرع کیا جائے تو استسقاء میں رنان ترین آواز ناف کے گرد و نواح میں حاصل ہوتی ہے، اور اصم ترین آواز پہلوؤں میں ہوتی ہے، مگر مبیضی دویروں میں اس سے برعکس ہوتا ہے۔ استسقاء میں اصمیت کی تقسیم وضع تبدیل کرنے پر جلد بدل جاتی ہے، لیکن مبیضی دویروں میں اصمیت سوائے ایک بہت ہی خفیف سے تغیر کے نہیں بدلتی۔ استسقاء کے موجود ہونے کی حالت میں کسی مسبب عارضہ کے معلوم کرنے کی کوشش کرنا چاہیئے، مثلاً کہبت جگر (cirrhosis of liver) یا شکم میں سخت کرپچی تودوں کی موجودگی جو مترقی خبیث مرض معہ مطروحات ثانوی پر دلالت کرتی ہے۔

تدرنی التہاب باریطون کی تفریقی تشخیص بعض اوقات بہت مشکل ہوتی ہے جیسا کہ پہلے بیان کیا جا چکا ہے۔ حاد اصابات کو تپ محرقہ اور حاد التہاب باریطون کے دوسرے اقسام سے، اور مزمن اصابات کو خبیث نوساختوں اور مبیضی دویروں سے ضرور تمیز کرنا چاہیئے۔ جن اصابات میں آزاد سیال موجود ہوتا ہے اور حوضی تودہ نہیں ہوتا وہ کہبت جگر کے مشابہ ہوتے ہیں، اور جن میں حوضی تودہ اور آزاد سیال موجود ہوتے ہیں وہ مبیضی سرطانی سلعہ سے مشابہت رکھتے ہیں۔ اگر حوض میں دویرہ بند تدرنی سیال موجود ہو تو یہ عام طور پر مبیضی دویری سلعہ کے مشابہ ہوتا ہے۔ دوسری متبادل حالتیں جو شکم میں پائی جاتی ہیں وہ استسقاء الکلیہ، اور دویری لحمی سلعہ اور زائدی خراج ہیں۔ جب جداری باریطون دبازت یافتہ ہوتا ہے تو اس سے دیوار شکم میں گندھے ہوئے آٹے کی طرح کی ایک خاص قسم کی بستگی پیدا ہو جاتی ہے۔ جب شکم آہستہ آہستہ بڑھ رہا ہو اور طبیعی امارات خلاف قاعدہ اور اختلاف پذیر ہوں تو تدرنی التہاب باریطون کے امکان کو ہمیشہ یاد رکھنا چاہیئے۔

دروں حوضی اورام کی تشخیص

زنانہ حوض میں جو اورام واقع ہوتے ہیں ان کی تشخیص کا انحصار تقریباً بتمامہ ان "مقدمات" کو بخوبی سمجھنے پر ہوتا ہے جو دو دستی امتحان سے ممکن الحصول ہوتے ہیں۔ تشخیص میں مہارت صرف عملی تجربہ ہی سے حاصل ہوتی ہے، اور طالب علم کو اپنے مشاہدہ اور استنباط کی قوتوں کو درجہ کمال تک پہنچانے کے لئے ہر موقع سے فائدہ اٹھانا چاہیئے۔

موخر قبوہ میں سے جو مختلف ساختیں غیر طبعی حالات میں محسوس کی جاسکتی ہیں ان میں سے عام ترین ایسے رحم کا جسم ہے جو خلقی غیر وضعیت میں ہو، اور اس کے بعد سقوط یافتہ بیض ہے۔ دوسرے اورام جو ڈگلس کی جیب میں پائے جاسکتے ہیں مختلف الانواع حالتوں پر مشتمل ہیں، مثلاً رحمی سلعات لیفیہ، بیضی سلعات (دوری یا ٹھوس)، ملتہب یا متسع نلیاں، خون، مصل یا پیپ کے دروں باریطونی اجتماعات، اپنے محل سے ٹلے ہوئے شکمی احشاء، مثلاً طحال یا گردہ، شکمی جھلی کی ثانوی خبیث بالیدیں مثلاً ثرب یا باریطون کا سرطانی سلعہ، حوضی خلوی بافت کے کیسیتی دورے، معائے مستقیم میں برازی اجتماعات اور نو بالیدیں یا اجسام غریبہ۔

جانبی قبوؤں میں بھی بہت سی غیر طبعی ساختیں شناخت کی جاسکتی ہیں۔ نرم، دوری، حرکت پذیر ورم عموماً بیضی یا جار البیضی دوریہ ہوتا ہے، اور سخت، ٹھوس، حرکت پذیر ورم عام طور پر زیر باریطونی سلعہ لیفیہ ہوتا ہے مگر یہ بیض کا ٹھوس سلعہ بھی ہوسکتا ہے۔ سخت، مثبت، الیم ورم بالعموم التہابی ہوتا ہے، اور اصابات کی ایک بڑی اکثریت میں اس کا نوات ملتہب نلی یا بیض ہوتا ہے یا یہ دونوں ہوتے ہیں (انبوبی بیضی التہاب)۔ اس سے کم کثرت کے ساتھ اس قسم کا ورم رباطِ عریض بین النہابی انصباب کے واقع ہونے سے پیدا ہوتا ہے (نزد رحمی التہاب parametritis:)۔ عورتوں میں استرخائے احشا (visceral ptosis) عام ہوتا ہے، اور بائیں جانب پر حوضی قولون کے ایک چنبر کا اور دائیں جانب پر اعور کے ایک

حصہ کا جسّ کیا جا سکتا ہے، اور بعض اوقات انگلیوں سے دبانے سے ان میں تغزغز واقع ہوتا ہے۔ بعض اوقات رودہ کی کسی متمدد گنڈلی کو غلطی سے کوئی امراضیاتی حالت مثلاً دویرہ، سمجھ لیا جاتا ہے، مگر اس کا خاکہ ہمیشہ غیر واضح الحدود ہوتا ہے اور اس سے کسی واضح تودہ کا خیال پیدا ہونے کی بجائے مزاحمت کا ایک مبہم سا احساس پیدا ہوتا ہے۔ امعاء کے مناسب طور پر خالی ہونے کے بعد دوسرا امتحان کرنے پر یہ ظاہر ہوتا ہے کہ ورم غائب ہو گیا ہے۔

اب ان دروں حوضی اورام کی تفریقی تشخیص کا ذکر کیا جائے گا جو زیادہ عام ہیں۔

چھوٹے دروں حوضی بیضی دویروں کی تشخیص۔ حوض میں جو چھوٹے دویرے واقع ہوتے ہیں وہ طبیعی امتحان پر مندرجہ ذیل حالتوں سے خلط ملط ہو سکتے ہیں۔ (ا) ساقچہ دار زیر باریطونی سلعہ لیفیہ، (ب) التہابی الضباب، (ج) استسقائے انبوبہ، (د) حاملہ نلی، (ہ) پس گردیدہ حامل رحم۔

(ا) سلعہ لیفیہ کے موجود ہونے کی حالت میں محتاط امتحان سے یہ ظاہر ہو جانا چاہیے کہ سلعہ رحم سے پیوستہ اور واضح الحدود ہے اور اس کی بستگی ٹھوس ہے۔ یہ ممکن ہے کہ زیر باریطونی سلعہ لیفیہ کا ساقچہ اتنا لمبا ہو کہ سریری طور پر شناخت کیا جا سکے مگر ایسا شاذ و نادر ہی ہوتا ہے۔ چھوٹے سلعاتِ لیفیہ میں، سوائے حالتِ حمل کے، لینت شاذ و نادر ہی پائی جاتی ہے، لہٰذا بستگی کا فرق ایک ایسا امر ہے جس کی عملی اہمیت بہت ہے، چونکہ سلعاتِ لیفیہ بالعموم متعدد ہوتے ہیں، اور زیر باریطونی بالیدوں کے ساتھ رخنگی اور زیر مخاطی نو ساختیں عام طور پر موجود ہوتی ہیں اس لئے کثرتِ طمث بعض اوقات ایک نمایاں علامت ہوتی ہے۔ اس میں کچھ شبہ نہیں کہ سلعاتِ لیفیہ بیضی دویرہ کے ساتھ پیچیدگی کے طور پر پائے جا سکتے ہیں۔

(ب) چھوٹا بیضی دویرہ جب ملتہب ہو اور ڈگلس کی جیب میں منضم ہو تو اسے الضباب یا اس ورم سے تفریق کرنا مشکل ہوتا ہے جو نلیوں اور بیضین کے التہاب سے پیدا ہوا ہو۔ موخر الذکر اورام کے ممیز خواص کا ذکر کیا جا چکا ہے (دیکھو صفحہ 762)۔

(۴) استسقائے انبوبہ اپنی متطول یا پیچیدہ شکل کی وجہ سے چھوٹی جسامت کے بیضی دویرہ سے تمیز کیا جاسکتا ہے (دیکھو شکل ۳۹۹، صفحہ 630)۔ یہ ضرور یاد رکھنا چاہیئے کہ ان اورام کے تفصیلی امتحان کے لئے جو ڈگلس کی جیب میں واقع ہوں مستقیمی امتحان بہت مفید ہوتا ہے۔

(۵) حاملہ فلوپی نلی پر اکثر چھوٹے بیضی دویرہ کا شبہ ہوتا ہے۔ قبل الذکر کو تمیز کرنے کے لئے حمل کے مزامن امارات سے خاص طور پر رہنمائی ہوتی ہے، اور یہ بے طمثیت پستانی تغیرات، اور عنق کی نرمی ہیں، اگرچہ حمل کے ابتدائی ہفتوں میں موخرالذکر دونوں امارات کا سوائے اول الحمل عورتوں کے دوسری حاملہ عورتوں میں شناخت کرنا آسان نہیں ہوتا۔ متذکرہ بالا دونوں اصابات میں اورام کی شکل اور بستگی ایک سی ہوتی ہے۔ حاملہ نلی کے پیچھے جانبی مہبلی قبوہ میں عام طور پر ایک نابض عرقِ خون محسوس کیا جاسکتا ہے، اور یہ ایک اہم تشخیصی امر ہے۔

(۶) پس گردیدہ حامل رحم بھی حمل کے امارات کے شناخت کرنے سے نہایت آسانی سے تمیز کیا جاسکتا ہے۔ ڈگلس کی جیب میں جو ورم موجود ہوتا ہے اس کی بستگی بیضی دویرہ کی بستگی کے مشابہ ہوتی ہے، اور تنگنائے کی بافتوں کے نرم ہوجانے کی وجہ سے عنق بعض اوقات بلالحاظ اس ورم کے جو اس کے پیچھے موجود ہوتا ہے، حرکت پذیر ہوتی ہے۔ عنق کی وضع کو غور سے معلوم کرنا چاہیئے، اور یہ ہمیشہ اوپر کی طرف کو ٹلی ہوتی ہے، اور اس کا رخ کم و بیش آگے کی طرف کو ہوتا ہے۔ جو سلعہ ڈگلس کی جیب میں واقع ہوتا ہے وہ بعض اوقات تمام رحم کو آگے کی طرف کو دھکیل دیتا ہے مگر اس سے عنق کے رُخ میں تبدیلی واقع نہیں ہوتی، لہٰذا عنق کے نمایاں مقدم میلان سے یہ ظاہر ہوتا ہے کہ ڈگلس کی جیب کے اندر کا سلعہ رحمی ہے۔ تمام مشتبہ اصابات میں، عنق کا تسلسل ورم کے ساتھ ظاہر کرنے کے لئے معدم حس کے زیر اثر امتحان کرنا مفید ہوتا ہے۔ جب ورم ڈگلس کی جیب میں سے دھکیل کر اوپر کی طرف کو نکالا جاسکے تو یہ ظاہر کرنا زیادہ آسان ہوتا ہے۔

مشکل اصابات، مثلاً فربہ یا عصبی المزاج عورتوں میں، جب کہ طبعی امارات سے کوئی نتیجہ اخذ نہ کیا جاسکے، ایشہائیم زنڈک کا تعامل تشخیص کا ایک

اور طریقہ ہے۔

حوضی قیلہ دمویہ کی تشخیص۔ ڈگلس کی جیب میں جو دویرہ بند یا جزوی طور پر ترویب یافتہ خون پایا جاتا ہے جو کہ حاملہ نلی کے انشقاق یا اسقاط، یا بیضی قیلہ دمویہ سے نزف کے واقع ہونے کا نتیجہ ہوتا ہے، اس کی موجودگی گاہے گاہے شناخت نہیں کی جاسکتی۔

چار حالتوں سے تشخیص میں دقت پیدا ہوسکتی ہے، اور وہ یہ ہیں، (۱) پس گردیدہ حامل رحم، (۲) بیضی سلعہ جو حوض میں منغرز ہوگیا ہو، (۳) التہابی الضباب، (۴) غیر مکمل رحمی اسقاط۔

(۱) **تفریقی تشخیص حامل رحم کی پس گردی سے** ہمیشہ آسان نہیں ہوتی۔ بہرحال اس کی عملی اہمیت بہت ہے، کیونکہ اگر حوضی قیلہ دمویہ کا وہی علاج کیا جائے جو پس گردیدہ حامل رحم کا کیا جاتا ہے، تو قیلہ مذکور کے انشقاق سے سخت حادثہ کے واقع ہونے کا اندیشہ ہوتا ہے!

سریری روئداد میں عام طور پر بیّن اختلافات پائے جاتے ہیں۔ چنانچہ احتباسِ بول اور سلس البول، جو ایسی حالت میں پس گردی میں عام طور پر پائے جاتے ہیں، جبکہ رحم اتنا بڑھ گیا ہو کہ حوض اس سے پُر ہوگیا ہو، قیلہ دمویہ میں صرف استثنائی حالتوں ہی میں پائے جاتے ہیں۔ دونوں میں سے ہر ایک میں رحم سے نزف واقع ہوسکتا ہے، لیکن ریزیئی بافت کا اخراج سوائے اسقاط کے، محض خارج الرحم اصابات ہی میں پایا جاتا ہے۔ دردِ شکم کے حملوں سے قیلہ دمویہ کی تشخیص کی تائید مزید ہوتی ہے۔

دو دستی امتحان کرنے پر حامل رحم کی بستگی قیلہ دمویہ کی نسبت زیادہ یکساں ہوتی ہے، اور بعض اوقات اس میں متوقف انقباضات بھی محسوس کئے جاسکتے ہیں۔ مگر تشخیص کے لحاظ سے یہ امر خاص طور پر اہم ہے کہ قیلہ دمویہ کی حالت میں جسمِ رحم اس ورم کے آگے پایا جاتا ہے جو ڈگلس کی جیب میں واقع ہوتا ہے۔ اگر قعرِ رحم کا جس سامنے کی طرف یا کسی ایک جانب پر نہ کیا جاسکے تو اس سے یہ اخذ کرنا چاہئے کہ جو ورم پچھلی طرف محسوس ہوتا ہے وہ کلانی یافتہ جسم رحم ہے۔ پس گردیدہ رحم کی

عنق دورانِ حمل میں بافتوں کے نرم ہو جانے کی وجہ سے معدوم جس کے زیر اثر بعض اوقات حرکت پذیر معلوم ہوتی ہے، اور اس حرکت کا تعلق پس گردیدہ جسم سے نہیں ہوتا۔ لہذا مشاہد کو چاہیئے کہ اس امر سے دھوکے میں نہ آئے۔ جب تک جسم رحم ورم کے سامنے کی طرف بخوبی شناخت نہ کیا جا سکے یہ ورم قیلہ دمویہ نہیں ہو سکتا۔

(۲) جب کوئی بیضی دویرہ انضمامات کی وجہ سے ڈگلس کی جیب میں منغرز ہو جائے، اور یہ اتنا بڑا ہو کہ اس سے تمام کہفۂ حوض پُر ہو، تو اس سے رحم کی ویسی ہی غیر وضعیت پیدا ہو جاتی ہے جیسی کہ قیلہ دمویہ سے پیدا ہوتی ہے۔ مگر ورم کی بستگی قیلہ دمویہ کی نسبت زیادہ یکساں اور زیادہ تنیدہ یا مزاحم ہوتی ہے، اور اس کا عمومی خاکہ زیادہ واضح ہوتا ہے۔ عملِ حیض عموماً غیر متاثر رہتا ہے، لیکن عام ترین اختلال، بشرطیکہ اگر کوئی ہو، کثرتِ طمث کی سمت میں ہوتا ہے۔ عنق میں لینت نہیں ہوتی اور بے قاعدہ رحمی نزف نہیں پایا جاتا۔

(۳) التہابی باریطونی التہابی انضبابات، جو ڈگلس کی جیب میں ہوں، اور فلوپی نلیوں کی التہابی کلائیاں سریری روئداد پر احتیاط سے غور کرنے سے تمیز کی جا سکتی ہیں۔ اور اس سلسلہ میں یہ یاد رکھنا چاہیئے کہ حوضی التہابِ باریطون میں جس کی ابتدا بعض اوقات قشعریرہ سے ہوتی ہے ارتفاعِ تپش ایک ابتدائی علامت ہوتا ہے، مگر قیلہ دمویہ میں یہ نسبتاً دیر سے نمودار ہوتا ہے اور خفیف ہوتا ہے۔ التہابی اصابات میں مریضہ کی عمومی حالت نزف کی طرف اشارہ نہیں کرتی۔ رنگت کی زردی نہیں پائی جاتی اور نبض کی رفتار اگرچہ تیز ہوتی ہے مگر اس کا تناؤ زیادہ ہوتا ہے۔ حمل کے عمومی علامات میں سے کوئی ایک بھی موجود نہیں ہوتی، گو ان دونوں حالتوں کے حوضی امارات بعض اوقات بہت مشابہ ہوتے ہیں۔ مقامی الیمیت دونوں حالتوں میں معتدبہ ہوتی ہے، لیکن التہابی انضباب میں شکمی تمدد عموماً زیادہ واضح ہوتا ہے۔

(۴) غیر مکمل اسقاط۔ یہ تشخیصی غلطی قیلہ دمویہ کی حالت کو عام طور پر اسقاط تصور کرنے سے سرزد ہوتی ہے۔ بہت سی مثالوں میں اس عارضہ کی صحیح نوعیت کے شناخت کئے جانے سے پہلے رحم کا استقصاء اور جرف کیا جا چکا ہے۔ اس غلطی سے

قبلہ دمویہ کے منشق ہو جانے یا عفونتی سرائت کے واقع ہونے کی صورت میں خطرناک نتائج کے پیدا ہونے کا احتمال ہوتا ہے۔

ان دونوں حالتوں میں حمل کے عمومی امارات، دردِ شکم، اور رحمی نزف موجود ہوتا ہے، اور رحم سے غشائی بافت خارج ہوتی ہے۔ عنق میں نرمی پائی جاتی ہے، اور سرسری طور پر امتحان کرنے پر گرد انبوبی قبلہ دمویہ کو غلطی سے حامل رحم کا جسم تصور کیا جاسکتا ہے۔ ہر ایک حالت میں ارتفاعِ تپش بھی پایا جاسکتا ہے۔ اس غلطی سے بچنے کے لئے کوئی قواعد وضع کرنے کی ضرورت نہیں، لیکن علامات پر غور کرنے اور حوض کا امتحان کرنے میں احتیاط کی بلاشبہ ضرورت ہے۔ مندرجہ ذیل امور کی طرف مناسب توجہ دینا چاہیے۔ (ا) ورم کا محل۔ (ب) حمل کی احتمالی مدت کے لحاظ سے ورم کی جسامت۔ (ج) خارجی نزف کی شدت جو قبلہ دمویہ کی حالت میں شاذ و نادر ہی مگر اسقاط میں اکثر مفرط ہوتا ہے۔ (د) خارج شدہ غشا کی نوعیت۔ سلوی بافت خالی آنکھ سے بھی بآسانی شناخت کی جاسکتی ہے۔

گرد انبوبی اور نزد انبوبی قبلاتِ دمویہ سرسری طور پر مزمن انبوبی اجتماعِ ریم سے تمیز نہیں کئے جاسکتے، لیکن مریضہ کے علامات کے محتاط تجزیہ اور مرض کے ابتدائی روئداد سے اکثر تشخیص میں غلطی واقع ہونے کا انسداد کیا جاسکتا ہے۔ رباطاتِ عریض کے اندر کے انصباباتِ خون (دموی سلعات) اسی محل کے التہابی انصبابات (خلوی التہاب) سے قریبی مشابہت رکھتے ہیں، اور سرسری روئداد سے بہترین طریقہ سے تمیز کئے جاسکتے ہیں۔

رحم کی یکساں کلانی کی تشخیص۔ رحم کا گول اور ہموار ورم کی شکل اختیار کر لینا قلیل الوقوع نہیں۔ یہ ورم کہفۂ حوض میں واقع ہوتا ہے، اور اس عضو کا جسم تمام قطروں میں کلانی یافتہ ہو جاتا ہے۔ جن حالتوں سے رحم کی جسامت میں یکساں زیادتی ہوتی ہے وہ مندرجۂ ذیل ہیں۔ حمل، تحت مخاطی سلعہ لیفیہ، انتشاری، دروں رحمی سلعہ، نزفی رحمی مرض، مزمن زیر التفاف، منتشر لیفیت اور خبیث نوساختیں مثلاً جسمی سرطانی سلعہ اور سلعہ لحمیہ۔

مریضہ کی سرسری روئداد بہت سی مثالوں میں رحم کی کلانی کے اغلب سبب کا

پتہ چلانے کے لیے کافی ہوتی ہے۔ دیگر اصابات میں جو مشتبہ ہوں اور جن میں شدید علامات کی وجہ سے فوری تشخیص کی ضرورت ہو، معدہم حس کے زیر اثر قنال عنق کا اتساع اور کہفہ رحم کا انگلی یا مجرف سے استقصاء ضروری ہوتا ہے۔ زیر مخاطی رحمی لیفیہ نما سعدانہ امتحان کرنے والی انگلی سے بآسانی شناخت کیا جا سکتا ہے۔ نزفی رحمی مرض کا ممتاز خاصہ یہ ہوتا ہے کہ دروں رحمہ میں منتشر سعدانہ نما بیش پرورش موجود ہوتی ہے اور اس کے ساتھ ہی ایک یا دونوں مبیضوں میں دویری حالت پائی جاتی ہے جو معائے مستقیم سے بآسانی حس پذیر ہوتی ہے۔

777 حامل رحم اپنی کروی شکل اور نرم بستگی سے تمیز کیا جاتا ہے، اور طبیعی امارات کا یہ مجموعہ صرف ایسے ہبج یا دویری سلعہ لیفیہ سے پیدا شدہ امارات کے مشابہ ہوتا ہے جو رحم کی مقدم دیوار میں واقع ہو۔ جن اصابات میں شبہ ہو ان میں سریری روئداد اور ایشہائیم زندک کے تعامل سے جو حمل کے لیے کیا جاتا ہے، تشخیص کی غلطیوں سے احتراز کیا جا سکتا ہے۔ مزمن زیر التفاف اور منتشر لیفیت کی شناخت دیوار رحم کی سخت بستگی سے کی جاتی ہے جس کے ساتھ شدید حیضی نزف کی روئداد موجود ہوتی ہے جو بعض اصابات میں طویل المدت ہوتا ہے اور خاص کر سن یاس پر واقع ہوتا ہے۔ مزمن زیر التفاف کی حالت میں کہفہ رحم پیمائش کرنے پر کلائی یافتہ پایا جاتا ہے۔ جو رحم منتشر لیفیتی مرض کا محل ہو اس میں کہفہ رحم منطول نہیں ہوتا، اور نسبتہً چھوٹا ظاہر ہوتا ہے۔

جسم رحم کے سرطانی سلعہ کی تشخیص پر احتیاط سے غور کرنے کی ضرورت ہوتی ہے۔

جن عوارض کو اس حصہ کے سرطان سے تمیز کرنا ضروری ہے وہ پیرانہ دروں رحمی التہاب (senile endometritis)، حلیمہ دار غدی سلعہ (papilliferous adenoma) اور رخنکی یا تخنت مخاطی سلعہ لیفیہ ہیں جن کے ساتھ نزف واقع ہو اور جن میں انحطاطی تغیرات پیدا ہو رہے ہوں۔ قبل الذکر دونوں عوارض سے تشخیصی حرف کے ذریعہ سے تمیز کیجا سکتی ہے، اور سلعہ لیفیہ کی موجودگی عام طور پر محتاط دو دستی امتحان سے معلوم ہو سکتی ہے۔ کہفہ رحم کا معدہم حس کے زیر اثر اصبعی استقصاء کرنے سے سعدانہ نما بالیدگی کی موجودگی کا انکشاف ہو سکتا ہے۔

جسمی سرطان سے نسیجیاتی امتحان کے ذریعہ سے پیرانہ دروں رحمی التہاب اور جسمِ رحم کے خلی حلیمی سلعہ (villous papilloma) کی تفریقی تشخیص کرنا اہم ہے۔

پیرانہ دروں رحمی التہاب میں دروں رحمہ پتلا ہوتا ہے اور سطحی سرحلمہ کی جگہ ایک بڑی حد تک اریکی بافت پائی جاتی ہے۔ غدد صرف چند اور سکڑے ہوئے ہوتے ہیں، اور جو غدد باقی رہ جاتے ہیں ان کا مرہیکل ہیں، جو لیفیتی اور کثیف ہوتا ہے، افقی اور ترچھا ہوتا ہے (دیکھو شکل ۲۴۳، صفحہ 419)۔ مجروفات میں عضلی ریشے دیکھنے میں نہیں آتے۔

حلیمہ دار غدی سلعہ میں (دیکھو شکل ۲۵۷ و ۲۵۸، صفحات 442 و 443) زائدے کثیر التعداد اور شاخدار ہوتے ہیں، اور یہ ستونی سرحلمہ سے، جو کافی حد تک باقاعدہ ہوتا ہے اور جس کے نواتات قاعدی ہوتے ہیں، پوشیدہ ہوتے ہیں۔ ہیکل صرف لیفی بافت پر ہی مشتمل ہوتا ہے۔

جسمِ رحم کے سرطان کے مناظر اس لحاظ سے مختلف ہوتے ہیں کہ آیا بالید انبوبی قسم کی ہے یا جوفیزی قسم کی۔ انبوبی قسم میں غدی بافت کی مشابہت پائی جاتی ہے، لیکن انبیبات کا استر مکعبی سرحلمی خلیات کی بہت سی تہوں سے بنا ہوتا ہے جن کے نواتات مختلف لیولوں پر ہوتے ہیں، اور اس سے انبوبی سرطان کو خلی حلیمی سلعہ (villous papilloma) سے تمیز کرنے میں مدد ملتی ہے۔ جوفیزی قسم میں غدی تکوین کے لئے کوئی کوشش نہیں پائی جاتی۔ خلیات نہ تو ستونی ہوتے ہیں اور نہ مکعبی، لیکن ان کی شکلیں مختلف ہوتی ہیں، اور یہ اکثر بالکل غیر تمثیلی ہوتے ہیں۔ یہ ستونوں اور تودوں کی شکل میں مجتمع ہوتے ہیں جن میں یہ خوب ٹھنسے ہوتے ہیں۔ اور جب ان کے مرکز میں شکستگی نمودار ہو جاتی ہے تو بالید کا منظر جوفیزی ہو جاتا ہے۔ (دیکھو شکل ۳۳۹، صفحہ 558)۔

مذکورہ بالا ہر دو اقسام میں مجروفات سے یہ ظاہر ہوتا ہے کہ رحم کی عضلی دیوار کا کچھ حصہ سرطانی بافت سے ماؤف ہے، اور عضلی بنڈلوں کے درمیان سرطانی خلیات کے تودے یا خبیث غدی انبیبات پائے جاتے ہیں۔ ہیکل میں عضلہ اور

یعنی بافت دونوں ہوتے ہیں، اور یہ بعض اوقات متہیج اور گول خلیوں سے دریختہ ہوتا ہے۔

عنقِ رحم کی مرضی حالتوں کی تشخیص

مہبلی عنق میں دریدگیاں عموماً پائی جاتی ہیں جو قبالتی ضربہ کا نتیجہ ہوتی ہیں۔ مقدم اور موخر لب بروں گردیدہ ہوجاتے ہیں (نشترۂ خارجی، دیکھو صفحہ 581)، اور جب 778 بافتیں لیفی بافت سے دبازت یافتہ ہوتی ہیں، اور ضرر تآکل کی موجودگی سے اور بھی پیچیدہ ہوتا ہے (دیکھو صفحہ 423)، تو اس پر سرطانی سلعہ، تدرن یا آتشکی تقرح کا مغالطہ ہوسکتا ہے۔

سرطان کے غیر متقرح رقبہ جات یقیناً عنقی "تآکل" سے کسی قدر مشابہ ہوتے ہیں، لیکن ان کی مشابہت اتنی قریبی نہیں ہوتی کہ ناتجربہ کار مشاہد کے علاوہ دوسرے مشاہدین بھی غلطی کرسکیں۔ جسّ کرنے پر "تآکل" مخمل کی طرح ہموار اور نرم محسوس ہوتا ہے، گر سرطان کسی قدر کھردرا اور نمایاں طور پر کرکری ہوتا ہے۔ "تآکل" کی بافتیں محکم ہوتی ہیں اور خستہ نہیں ہوتیں۔ منظار سے دیکھنے پر "تآکل" کا رنگ شوخ سرخ دکھائی دیتا ہے (صحیفہ ۱۸، صفحہ 423)، مگر سرطان تاریک دکھائی دیتا ہے اور اس پر اکثر سطحی تنخر پایا جاتا ہے۔ اگرچہ روئی سے پچارنے کے بعد "تآکل" سے کئی ایک نقاط پر سے خون بہنا شروع ہوجاتا ہے گر اس کی مقدار تھوڑی ہوتی ہے، اور یہ رساؤ عمومی نہیں ہوتا جیساکہ سرطانی رقبہ کی حالت میں ہوتا ہے۔ "تآکلات" کا رجحان دراصل خبیث بننے کی طرف نہیں ہوتا، لیکن ایسے تمام اصابات میں جن میں ذرا سا شبہ بھی ہو خردبینی امتحان کے لئے ایک تراش طیار کر لینا چاہیئے۔ ایسا کرنے کے لئے احتیاط ضروری ہوتی ہے، ایک تہائی انچ سے لیکر نصف انچ قطر تک کا ٹکڑا کنارہ پر سے اس طرح کاٹنا چاہیئے کہ باہر کی تندرست بافت کا بھی ایک معتدبہ رقبہ ساتھ ہی آجائے۔ اس ٹکڑے کو ماہر نسیجیات کے پاس بھیجنے سے پہلے فوراً کسی مثبت محلول میں ڈال دینا چاہیئے۔ عنق رحم کے سرطان کے ابتدائی مدارج میں تشخیص کرنے کے لئے ایک اور کاشفہ بھی ہے جو کسی قدر اہمیت رکھتا ہے،

اور یہ مشتبہ بافتوں پر لوگل کا محلول لگانے پر مشتمل ہے۔ مرض زدہ رقبہ جات کا رنگ سفید رہتا ہے، اور تندرست بافتیں مہاگنی بھوری رنگی جاتی ہیں۔ شلر کے کاشفہ کے اطلاق کے لئے جو طریقہ عمل اختیار کیا جاتا ہے وہ صفحہ 535 پر مفصل بیان کیا گیا ہے۔

خبیث قرحہ ابتدا میں تدرنی مرض (دیکھو شکل ۱۸۵) یا اکولہ (chancre) کے ساتھ خلط ملط کیا جا سکتا ہے۔ عنق کا تدرنی مرض شاذ و نادر ہی اولی ہوتا ہے، لہٰذا دیگر اعضا میں تدرن کے موجود ہونے کے امارات سے اس ضرر کے تدرنی ہونے کے امکان کا خیال پیدا ہو سکتا ہے۔ مقامی مناظر سرطان کے مقامی مناظر سے غیر مشابہ نہیں ہوتے (دیکھو شکل ۲۲۳، صفحہ 529)، اگرچہ تدرنی قرحہ کی سطح سرحلمی سلعہ کی نسبت زیادہ نرم ہوتی ہے اور خستہ نہیں ہوتی، اور ارد گرد کی بافتیں کم متصلب ہوتی ہیں۔ بہر حال ایسے اصابات دیکھنے میں آ چکے ہیں جن میں رحم عنق کے سرطانی سلعہ کے خیال سے دور کیا جا چکا ہے اور بعد یہ ثابت ہوا کہ یہ تدرنی تھا اور خبیث نہیں تھا۔ عنق کے تدرنی مرض سے مخاطی قیحی مواد بکثرت پیدا ہوتا ہے، مگر نزف خود بخود واقع نہیں ہوتا۔ خبیث مرض کو مستثنیٰ قرار دینے سے پہلے خرد بینی امتحان قاعدۃً کر لینا چاہیے۔

عنقی اکولہ (cervical chancre) قلیل الوقوع نہیں لیکن اس کی نوعیت آتشکی سرائت کے ابتدائی بنیتی امارات کے ظاہر ہونے سے منکشف ہوتی ہے۔ نوعی عضویہ تلوین کے مناسب طریقوں سے شناخت کیا جا سکتا ہے، اور اگر اس طرح سے منفی نتیجہ حاصل ہو تو خرد بینی امتحان سے خبیث تغیرات کی عدم موجودگی ظاہر ہو جائیگی۔

دروں عنقی سرطانی سر حلمہ فوق مہبلی عنق کی جسامت میں عموماً معتدبہ زیادتی پیدا کر دیتا ہے، لیکن یہ ضرور یاد رکھنا چاہیے کہ اس کلانی کی شناخت اعضائے حوض کے مہبلی امتحان کی نسبت ان کی تحقیقات براستہ معائے مستقیم کرنے سے زیادہ آسانی سے کی جا سکتی ہے۔ جب فوق مہبلی یا دروں عنقی خبیث نوساخت کے موجود ہونے کے امکان کے متعلق شبہ ہو تو تشخیص فوراً معدم حس کے زیر اثر مکمل کر لینا چاہیے۔ قنال عنق کو ضرور متسع کر لینا چاہیے اور خرد بینی تحقیقات کے لئے دروں عنقی بافتوں کا ایک ٹکڑا تیز مجرف یا بافتی "سنبہ" (tissue "punch") سے کاٹ لینا چاہیے۔ اگر اتساعِ عنق کے عملیہ کے دوران میں جریانِ خون بکثرت واقع ہو تو یہ خبیث ضرر کی موجودگی کی قوی احتمالی شہادت

ہوتا ہے۔

جو رحمی سعدانے قنالِ عنق میں سے خارج ہو رہے ہوں ان سے گاہے گاہے تشخیص میں غلطی ہو جاتی ہے۔ سادہ مخاطی یا غدی سلعی سعدانہ کی شناخت کرنے میں کوئی دقت محسوس ہونی چاہیے۔ اس قسم کے اکثر سعدانے جو فمِ خارجی پر موجود ہوتے ہیں، اس محل پر امتحان کرنے والی انگلی سے چھوٹے چھوٹے، ہموار، گول اور نرم اجسام کی شکل کے محسوس ہوتے ہیں اور یہ بعض اوقات ساقچہ دار ہوتے ہیں اور بعض اوقات نہیں۔ جب منظار سے ان کو منکشف کیا جاتا ہے تو ان کا شوخ سرخ رنگ بہت ممتاز ہوتا ہے۔ چند مثالوں میں اس قسم کے سعدانوں کے ابعاد بڑے ہو جاتے ہیں اور ان کا منظر بے ڈول اور جھالر دار ہوتا ہے، اور گاہے گاہے یہ متعدد ہوتے ہیں۔ تمام اصابات میں یہ قرینِ مصلحت ہوتا ہے کہ جو مخاطی بالیدیں بظاہر سادہ معلوم ہوں ان کا خردبینی امتحان کیا جائے، کیونکہ معمر مریضوں میں خبیث بعد تکوین کے واقع ہونے کا ہمیں علم ہے۔

جب تحت مخاطی سلعاتِ لیفیہ جسمِ رحم سے خارج ہوتے ہیں تو یہ قنالِ عنق کو بعض اوقات متسع کر کے فمِ خارجی پر یا مہبل میں ساقچہ دار، سخت، ہموار اور مختلف جسامت کے گول سلعات کی شکل میں ظاہر ہو جاتے ہیں۔ چھوٹی نوساختوں کی حالت میں ساقچہ آسانی سے شناخت کیا جا سکتا ہے، لیکن بڑے بڑے سلعات سے، جن سے تمام مہبل پُر ہوتا ہے، تشخیص میں کبھی کبھی دقت پیدا ہو جاتی ہے۔ ایسا اس حالت میں خاص طور پر ہوتا ہے جبکہ سلعہ لیفیہ متنخر اور خستہ ہو، اور اس صورت میں بہت بودار مواد سرطانی سلعہ کی متفطر یا "گوبھی نما" قسم پر دلالت کرتا ہے۔ ایسے اصابات میں معدمِ حس کے زیراز محتاط امتحان کرنے، اور بعد ہی متنخر رقبہ کو الگ کر دینے کا نتیجہ عموماً یہ ہوتا ہے کہ سعدانہ نما متنخر تحت مخاطی سلعاتِ لیفیہ کی حالت میں ساقچہ کی شناخت ہو جاتی ہے۔ بافتوں کے خردبینی امتحان سے تشخیص کی توثیق ہو جاتی ہے۔

فرج کے اورام اور تقرحات کی تشخیص

فرج کے جن ضررات کو ورم یا تقرح متلازم ہوتا ہے ان کا مفصل ذکر ایک

سابقہ باب میں کیا جاچکا ہے (دیکھو صفحات 349 تا 387)۔ تشخیص کے متعلق اہم امور بھی اسی باب میں بیان کئے جاچکے ہیں اور اس لئے ان کی مزید بحث غیر ضروری ہے۔

گاہے گاہے مقامی تدرنی ضررات کے شناخت کرنے میں دقت محسوس ہوتی ہے۔ چنانچہ سن طفولیت میں تدرنی قرحہ کو آکلۃ الفرج (noma) اور ڈفتھیریائی اور قلاعی التہاب فرج سے تمیز کرنا ضروری ہے (دیکھو صفحات 349 اور 350)۔ بالغ عورتوں میں فرج کے تدرنی قروح کو قرحہ رخوہ (ulcus molle)، اکولات (chancres)، نملیہ سرحلمی سلعہ، اور اگر بیش پرورش بھی موجود ہو تو جلد خورہ (esthioméne) (دیکھو صفحہ 365) اور سلعہ لحمیہ سے ضرور تمیز کرنا چاہئے۔ ابتدائی مدارج میں تفریقی تشخیص مشکل نہیں ہوتی، لیکن مرض کے متاخر درجہ میں جبکہ فرج بیش پرورش، تہیج اور تقرح سے متغیر ہوجاتی ہے، سریری امارات کے ذریعہ سے تشخیص بعض اوقات مشکل ہوتی ہے اور اس لئے نوعی کاشفات کی ضرورت ہوتی ہے جن کا ذکر صفحہ 306 پر کیا گیا ہے۔

فرجی تدرن کی تکاثری یا غیر تقرحی قسم جس کی طرف بندر (Bender) نے توجہ دلائی ہے مزمن التہاب عروق لمف کے مشابہ ہوتی ہے، اور تشخیص کا انحصار خردبینی امتحان سے بافتوں میں تدرنی ضررات کے شناخت کرنے پر ہے۔

حصۂ پنجم

عملیتی امراض النسا

حصۂ پنجم - باب اول

عملیتی امراض النسا

نسائیاتی عملیہ جات کے طریقۂ عمل کے عمومی مباحث

زنانہ اعضائے حوض پر جو عملیہ جات کئے جاتے ہیں ان میں سے متعدد عملیہ جات میں پہلا درجہ دیوارِ شکم میں شگاف دیکر کہفۂ باریطون کو کھولنا ہے (قطع شکم ‘abdominal section: شکم شگافی ‘laparotomy: سیلوم شگافی (cœliotomy)، یا مہبلی قبوں کو کھولنا (مہبل شگافی colpotomy:)- ان تمام عملیہ جات کے طریقۂ عمل اور عمومی انصرام کے متعلق جن میں ابتدا میں کہفۂ باریطون کھولا جاتا ہے، بعض امور کا ذکر ایک ہی جگہ کر دینا مناسب ہوگا اور اس سے تکرار نہیں کرنا پڑے گا۔

مریضہ کو طیار کرنا

اشد ضروری جراحی حالتوں کے علاوہ دوسری حالتوں میں مریضہ کو چھتیس سے اڑتالیس گھنٹہ تک بستر میں آرام کرانے کے بہت سے فوائد ہیں۔ اس اثنا میں پیشاب کا امتحان کیا جاسکتا ہے، اور نظاماتِ ہضم و تنفس اور نظامِ دورانِ خون کے متعلق تحقیقات

کیجا سکتی ہے۔ اگر پیشاب میں البیومن یا شکر کی متوسط مقدار پائی جائے تو یہ شکمی عملیہ کی مانع نہیں ہوتی، لیکن برائٹ کا ترقی یافتہ مرض اور ذیابیطس قاعدۃً اس عملیہ کے موانع میں سے ہیں۔ جملہ حوضی عملیہ جات سے پہلے بولی سرائتوں کا باحتیاط علاج کر لینا چاہیے کیونکہ ان اصابات میں مثانہ میں جراحی مداخلت کرنے سے حاد التہاب مثانہ کے پیدا ہونے کا اندیشہ ہوتا ہے۔

غذائی قنال کا احتیاط سے طیار کرنا اولین ضروریات میں سے ہے۔ اس سلسلہ میں دہنی عفونت کی اہمیت کو ہرگز نظر انداز نہ کرنا چاہیے۔ جو قیزی سیلان ریم (pyorrhœa) سے معدوم حس کے استعمال کے بعد قے کی شدت معدہ کی غشائے مخاطی میں مزمن خراش پیدا ہونے کی وجہ سے زیادہ ہو جاتی ہے اور اس سے مریضہ کو غذا دینے میں بھی اور دقت پیدا ہو جاتی ہے۔ مزید برآں اگر معدوم حس گیس دوران استعمال میں ہوائی گذرگاہوں میں سرایتی مادہ چلا جائے تو اس سے عفونتی ذات الریہ (infective pneumonia) پیدا ہو سکتا ہے۔ لہٰذا اگر عملیہ کے دواعی زیادہ شدید نہ ہوں تو بوسیدہ دانتوں اور مسوڑوں کی تقیحی حالتوں کی طرف پہلے توجہ کرنا چاہیے۔ عملیہ سے پہلے غذا سادہ اور غیر پروٹینی اور مقدار میں محدود ہونی چاہیے۔ عملیہ سے عین پہلے مسہل دینے سے احتراز کرنا چاہیے کیونکہ عملیہ سے پہلی رات شدید مسہل دینے سے ایسے وقت میں پستی پیدا ہونے کا امکان ہوتا ہے جب کہ حیویت کو محفوظ رہنا چاہیے۔ یہ بہتر ہے کہ ہلکے ملین کا استعمال دو بار یعنی عملیہ سے تین اور دو دن پہلے کرایا جائے۔ جراحی مداخلت سے پہلی رات ایک حقنہ قولون کو خالی کرنے کے لئے کافی ہوتا ہے۔ اس طرح مریضہ کو طیار کرنے کے مندرجہ ذیل فوائد ہیں۔ (۱) دوران عملیہ میں امعاء کی متمدد گنڈلیوں کے پائے جانے کا کم احتمال ہوتا ہے۔ (۲) معائے کبیر میں جو اجتماعات موجود ہوتے ہیں وہ دور ہو جاتے ہیں جن سے زمانہ نقاہت میں اور خاص کر جہاں تک مفرط ریحی تمدد کا تعلق ہے تکلیف پیدا ہو سکتی ہے۔

جب یہ توقع ہو کہ عملیہ شدید اور طویل ہوگا تو اس حالت میں عملیہ سے پون گھنٹہ پہلے یا تو باربیٹوریٹ کی تجہیزات (Barbiturate preparations) میں سے کسی ایک مثلاً "نیمبوٹال" ("Nembutal") کا استعمال کرانا چاہیے، یا 784

ہائیوسین (hyoscine) اور مارفین (morphine)، یا مارفین اور ایٹروپین (atropine) کا زیر جلدی اشراب کر دینا چاہئے۔ ان مرکبات کے معتاد ہائیوسین گرین $\frac{1}{100}$، مارفین گرین $\frac{1}{6}$ تا $\frac{1}{4}$ اور ایٹروپین گرین $\frac{1}{100}$ ہیں۔ اس سے مریضہ پر ایک مسکن غنودگی طاری ہو جاتی ہے، جس سے عصبی مزاج کی بہت سی عورتوں میں عملیہ کا انتہائی خوف رفع ہو جاتا ہے۔ مزید براں اس سے معدم حس کی مستعملہ مقدار میں بھی کمی ہو جاتی ہے، بعد عملیتی قے اور درد میں بھی تخفیف ہو جاتی ہے، اور معدم حس کے استعمال کے بعد کے التہاب الشعب اور ذات الریہ کی شرح وقوع میں بھی کمی ہو جاتی ہے۔ موخر الذکر نتائج کے پیدا ہونے کی وجہ یہ ہے کہ یہ ادویہ تنفسی غشائے مخاطی کے افرازات کو کم کر دیتے ہیں۔

یہ رسمی نظریہ کہ حوضی اعضا پر دوران ایام حیض میں شکمی عملیہ جات نہ کرنے چاہئیں رعائت جذبات سے پیدا ہوا ہے، اور کسی جراحی ضرورت کو ظاہر نہیں کرتا۔ حیض کا آنا نہ تو عملیہ کے طریق کار ہی کو کسی طرح پیچیدہ بناتا ہے اور نہ نقیہیت ہی میں خلل انداز ہوتا ہے، سوائے اس کے کہ نزف کے رجحان میں خفیف سا اضافہ ہو جاتا ہے۔ لہٰذا حیض کے خلاف توقع شروع ہو جانے سے کسی ایسے عملیہ کو جس کا وقت معین کر دیا گیا ہو ملتوی کر دینا ضروری نہیں۔

عملیہ کا عمومی انصرام

عملیہ کے متعلق ہر ایک چیز کا ذمہ وار سرجن بذات خود ہوتا ہے، گو بہت سا کام درحقیقت اس کے مددگاروں کے سپرد ہوتا ہے۔ عملیہ کی اصلی غرض کے علاوہ بعض دوسرے اہم ترین امور بھی ہیں جن کو ہمیشہ مدنظر رکھنا چاہئے۔ (۱) سرائت کا انسداد (۲) معدم حس کے استعمال کا مناسب انصرام، (۳) بعد عملیتی صدمہ کا انسداد۔ عملیہ کی فوری کامیابی اور نقیہیت کی خاطر خواہ ترقی کا انحصار مذکورہ بالا امور میں سے ہر ایک کی طرف کماحقہ توجہ دینے پر ہوتا ہے۔

انسداد سرائت۔ یہ امر بہت سے اعتبارات کی رو سے سرجن سے

سب سے زیادہ تعلق رکھتا ہے، اور اس پر سب سے بڑی ذمہ داری اسی کی ہے، کیونکہ اس پر ناکام رہنے سے نتائج مہلک ثابت ہوں گے۔ جراثیمی سرائت اور ان اصولوں کی عمومی بحث جن پر دافع عفونتی اور عدیم العفونت طریقوں کا انحصار ہے اس باب کے احاطہ سے باہر ہے۔ یہ امر متفقہ طور پر تسلیم کیا جا چکا ہے کہ مطلق عدم عفونت، یعنی ایسا عملیتی ماحول جو جراثیم سے آزاد ہو غیر ممکن الحصول ہے۔ خوش قسمتی سے یہ کامیابی کے لئے ضروری بھی نہیں کیونکہ تمام تندرست بافتوں میں ان عضویوں کی ایک خاص تعداد کا، جو ان تک پہنچ جاتے ہیں، تدارک کرنے کی طاقت موجود ہوتی ہے۔ باریطون میں یہ طاقت دوسری بافتوں کی نسبت شاید بہت زیادہ ہے۔

کرۂ ہوائی کو خارج از بحث قرار نہیں دیا جا سکتا۔ اور ایسے کمرہ میں جس میں زیادہ اشخاص موجود ہوں ہمیشہ معلق عضویات موجود ہوتے ہیں، جو سانس لینے، بولنے اور کھانسنے وغیرہ کے دوران میں منہ اور ہوائی گذرگاہوں میں سے خارج ہوتے ہیں۔ مزید برآں جراحی نقطۂ نظر سے جلد اور تمام اغشیۂ مخاطی کو "سرائت زدہ" بافتیں تصور کرنا چاہیے کیونکہ دوران صحت میں بھی ان میں ایسے جراثیم پناہ گزیں ہوتے ہیں جو دوسرے مقامات، مثلاً زخم کی گہری سطحوں میں منتقل ہو کر عمل سرائت شروع کر سکتے ہیں۔ جب کبھی عملیہ کے قرب وجوار کی بافتیں سرائت زدہ ہوتی ہیں، اور ایسا اکثر ہوتا ہے، تو مشکلات میں قدرتاً بہت سا اضافہ ہو جاتا ہے۔

لہٰذا سرجن کا عملی مطمح نظر یہ ہونا چاہیے کہ رقبۂ عملیہ کی تعقیم کر دے، اور جہاں تک ممکن ہو سکے زخم میں اوزاروں اور آلات کے ذریعہ سے جراثیم کے بلاواسطہ داخل ہونے اور ہوا سے ان کے بالواسطہ داخل ہونے کا انسداد کر دے۔

عملیہ کا رقبہ۔ شکمی اور مہبلی عملیہ جات میں جو طریقہ ہائے عمل اختیار کئے جاتے ہیں وہ ایک دوسرے سے کسی قدر مختلف ہیں۔

عملیہ سے بارہ گھنٹہ پہلے دیوار شکم کو طیار کرنا چاہیے۔ اس کے لئے عانہ اور فرج کے بال مونڈ کر تمام رقبہ کو ایتھری صابون اور پانی سے اچھی طرح صاف کر دیا جاتا ہے، اور ناف کی طرف خاص توجہ دی جاتی ہے۔ جلد کو عقیم بنانے کے مشکلات مسلمہ ہیں اور بعض سرجنوں نے اس کی تعقیم کی کوشش ہی ترک کر دی ہے، اور وہ دیوار شکم کو صرف صاف کر لینے ہی کو

کافی سمجھتے ہیں۔ ان کا یہ خیال ہے کہ دافعِ عفونت محلولات تعقیم کے لئے غیر موثر ہیں، اور بافتوں کی حیویت کو کم کر دینے کی وجہ سے معترضِ عملیہ ہیں۔ مگر اکثر سرجنوں کی رائے یہ ہے کہ تقیح جلد کے احتمالات کا تدارک دافعِ عفونت ادویہ کے استعمال کے بغیر نہیں کیا جا سکتا۔ ہمارا معمول یہ ہے کہ مذکورہ ابتدائی صفائی کے بعد جلد کو عقیم کئے ہوئے پچاروں سے خشک کر لیا جاتا ہے، اور پھر تمام سطحِ شکم پر آئیوڈین (iodine) کے ۲ فی صدی آبی محلول یا

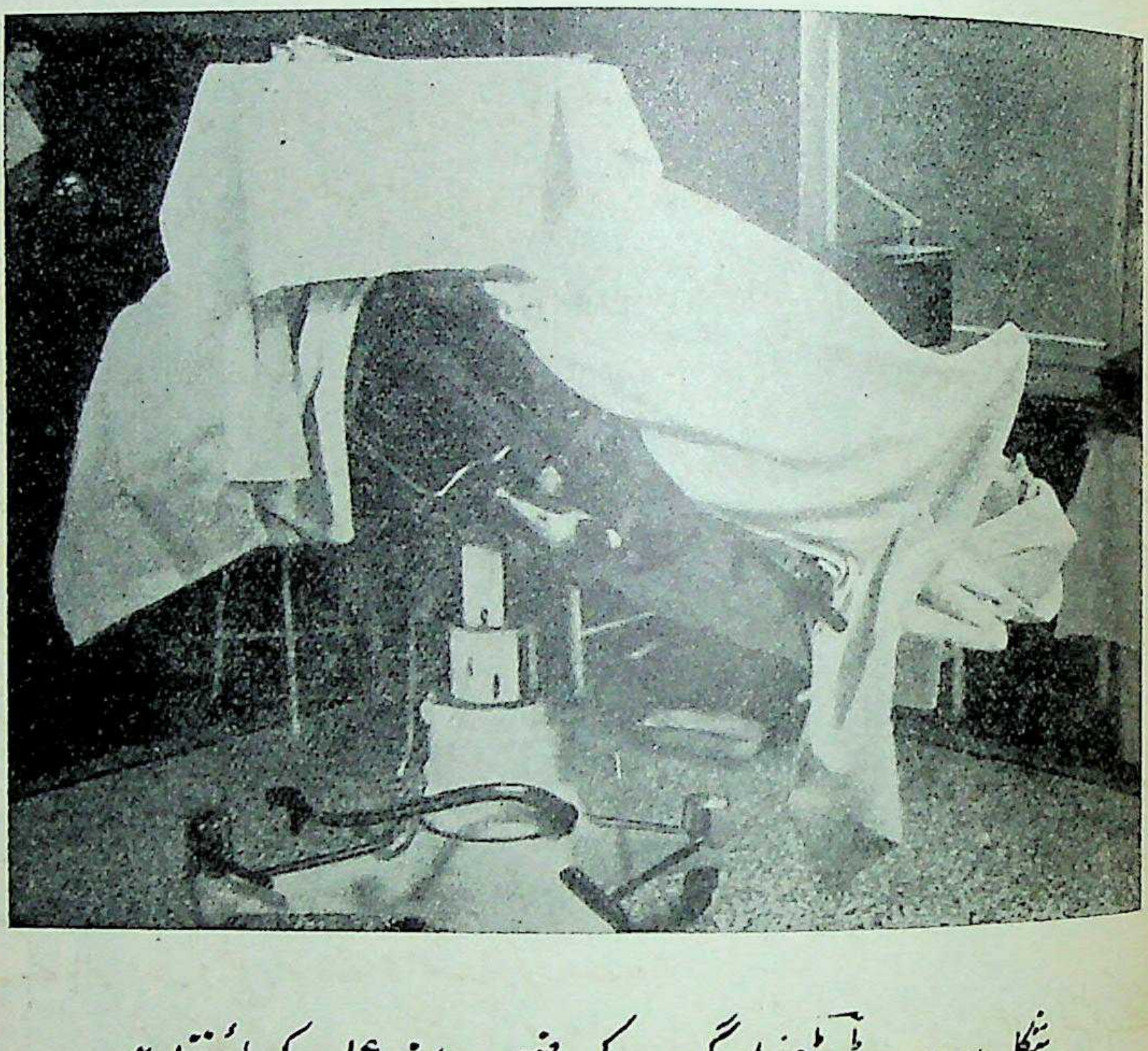

شکل ۴۸۶ - ٹرنڈی لنبرگ کی وضع - مریضہ عملیہ کے لئے تیار ہے۔

ٹنکچر آف آئیوڈین (tincture of iodine) کا بافراط طلا یا رشاش کر دیا جاتا ہے۔ پکرک ایسڈ (picric acid) کا ۳ فی صدی محلول یا کرسٹل وائیولٹ (Crystal Violet) اور بریلیئنٹ گرین (Brilliant Green) کا ۱ فیصدی الکحلی محلول آئیوڈین کے کارآمد بدل ہیں، اور بعض سریریات گاہوں میں مستعمل ہیں۔ تمام رقبۂ شکم اور

اُربی خطوں اور پہلوؤں پر بھی عمل کرنا چاہیئے۔ اس کے بعد ایک عقیم کسوت (sterile dressing) لگادی جاتی ہے، اور جب مریضہ معدم حس کے زیر اثر ہوتی ہے تو مذکورہ السّاق پھر کیا جاتا ہے۔

786 فرج اور مہبل کی موثر تعقیم میں بہت سے غیر معمولی مشکلات پیش آتے ہیں،



شکل ۷۸۴۔ مہبلی عملیہ کے لئے وضع اور غلافات۔

کیونکہ ان میں افرازات ہمیشہ موجود رہتے ہیں، اور بولی اور مبرزی قنالیں بھی ان کے نزدیک

ہیں۔ فرج میں مختلف الانواع جرثومی نباتات بافراط موجود ہوتی ہے، اس پر ایک گھنا شعری غلاف ہوتا ہے، اور غدد عرقیہ اور غدد دہنیہ بھی بکثرت پائے جاتے ہیں، اس لئے اس کی مؤثر تعقیم میں مزید دقتیں پیش آتی ہیں۔ حالاتِ صحت میں جو جراثیم موجود ہوتے ہیں ان کی امراضیاتی اہمیت غالباً زیادہ نہیں ہوتی، لیکن اگر کوئی التہابی ضرر موجود ہو تو بعض اوقات اعلیٰ قتلیت کے امراضیاتی عضویئے موجود ہوتے ہیں جن کا تباہ کرنا مشکل ہوتا ہے۔

شکمی عملیہ جات کے لئے فرج اور مہبل کا طیار کرنا قطعی طور پر ضروری نہیں، لیکن ہم ذاتی طور پر اسے ایک عقلمندانہ احتیاط خیال کرتے ہیں۔ بعض عملیہ جات مثلاً کلی رحم برآری (total hysterectomy) میں جن میں مہبل کو اوپر سے کھولا جاتا ہے، اور ایسے اصابات میں بھی جن میں مہبل کو سبیلیت کے لئے کھول دیا جاتا ہے، اس قنال کی تعقیم معتد بہ اہمیت رکھتی ہے۔ لہٰذا جب کبھی محرابِ مہبل کو کھولنے کا خفیف ترین امکان بھی ہو مہبل کو طیار کر لینا بہتر ہوتا ہے۔

عنق یا مہبل یا فرج پر عملیہ انجام دینے کے لئے ان حصوں کو طیار کرنے کی ضرورت
بلاشبہ کافی واضح ہے۔ تکوینی عملیہ جات (مثلاً وہ جو سقوط اور عنق کی درستی کے لئے
کئے جاتے ہیں) کے کامیاب نتائج کا زیادہ تر انحصار طیار کرنے کے طریقہ کی تفصیلات 787
کی طرف احتیاط سے توجہ کرنے پر ہے۔

عجان دوزی (perineorrhaphy) کے سے طریقہ ہائے عمل میں جبکہ قنال مبرز ماؤف ہو اس امر کی ایک خاص اہمیت ہے کہ عملیہ کے وقت معائے مستقیم خالی ہو۔ اس حالت میں طیاری کے معمولی طریقہ میں ایک ترمیم کر لینا مناسب ہوگا۔ یہ ترمیم عملیہ سے پہلی رات کو جبکہ حقنہ کیا جا چکا ہو ایک چوتھائی گرین افیون گولی کی شکل میں دینے یا مسچورا کے ٹی کیوکم اوپیئو (Mist. Catechu, c. Opio) (بی۔ پی) کا ایک پورا معتاد پلانے پر مشتمل ہے۔ اس سے حرکات دودیہ بند ہو جاتے ہیں، اور قولون کے بالائی حصہ کے مشمولات معائے مستقیم میں داخل نہیں ہوتے۔ یہ طریقہ عملیہ سے ایک یا دو گھنٹہ پہلے دوسری دفعہ حقنہ کرنے سے بہتر ہے جس سے عین اس وقت حرکات دودیہ کو تحریک پہنچتی ہے جبکہ ان میں تخفیف پیدا کرنا مقصود ہوتا ہے۔

فرج اور عانہ پر سے بالوں کو اچھی طرح سے مونڈ کر جلد کو ایتھری صابون سے

طیار کرنا چاہیئے۔ مہبل کو محض نطول سے طیار نہیں کیا جا سکتا، گو یہ افرازات کے دور کرنے کیلئے مفید ہوتا ہے۔ لہٰذا اس کا ازالہ سرائت معدم حس کے زیر اثر عملیہ شروع کرنے سے عین پہلے کرنا ضروری ہوتا ہے۔ آئیوڈین کے طریقہ سے اچھے نتائج حاصل ہوتے ہیں۔ آبی یا الکحلی محلول شفرتین اور عجان کی جلد پر اور سرین اور رانوں کے اندرونی اطراف پر اور انجام کار منظار کے ذریعہ سے مہبل کی دیواروں پر اچھی طرح سے لگا دیا جاتا ہے۔ اگر عنق کا انتزاع کرنا ہو تو حصہ مہبلی (portio) اور قنالِ عنق کو باحتیاط صاف کرنا چاہیئے، اور پھر آئیوڈین سے بچارنا چاہیئے۔

دورانِ حیض میں مہبل پر تکوینی عملیہ جات کرنا عموماً مناسب نہیں ہوتا۔ مزید براں جب افرازات صریحاً امراضیاتی ہوں، یعنی پیپی ہوں یا بدبودار تو مہبل پر ایسے عملیہ جات انجام دینا قطعی طور پر ممنوع ہے تاوقتیکہ صحت نہ ہو جائے۔

میدانِ عملیہ کی تحدید۔ عملیہ کے رقبہ کو تیار کرنے کے بعد یہ ضروری ہے کہ جسم کا یہ حصہ دورانِ عملیہ میں عقیم محافظ غلافوں سے اس طرح گھرا رہے کہ یہ بالکل منفرد رہے۔ "میدان" عملیہ کے تمام ماحول کو عقیم کپڑوں اور موم جاموں سے ڈھکنے سے ایسا کیا جا سکتا ہے، اور یہ ہر سرجن کے ذاتی مذاق کے مطابق سفید، یا سبز اور نیلے رنگ کے ہو سکتے ہیں۔ شکل ۴۸۶ اور ۴۸۷ میں ان عمومی انتظامات کی کافی وضاحت کی گئی ہے، جن میں مریضہ کی وضع شکمی اور مہبلی عملیہ کے لئے دکھائی گئی ہے۔ یہ یاد رکھنا چاہیئے کہ عملیہ کے رقبہ کو خادر (anæsthetist) کے میدانِ عمل سے "تخدیری پردہ" سے الگ کر دینا چاہیئے۔ مہبلی عملیوں میں میز کو موم جامہ کے تکمیہ سے ڈھک دینا چاہیئے، اور اسے اردگرد کی جلد کے ساتھ ٹانکوں یا چٹکیوں کے ذریعہ قائم کر دینا چاہیئے۔

اوزاروں، بچاروں اور گرہوں کا طیار کرنا

بچاروں (swabs) اور رفادوں (compresses) کو گاز یا کسوت گیمجی (Gamgee tissue) سے طیار کرنا چاہیئے۔ شکمی عملیوں میں چھ یا بارہ رفادے (۱۰ انچ مربع سے لیکر ۱۲ انچ مربع تک) بھراؤ کے لئے درکار ہوتے ہیں، یعنی ان سے

حوضی رقبہ کو شکم کے بالائی حصہ اور اس کے مشمولات سے منفرد کر دیا جاتا ہے، نیز ان سے خون اور دوسرے سیالات بھی جذب کر لئے جاتے ہیں۔ عملیہ سے پہلے اور عملیہ کے بعد ان کو ضرور احتیاط سے شمار کر لینا چاہیئے، اور اس فرض کی انجام دہی کا ذمہ دار سرجن ہے۔ بعض سرجن تمام مقاصد کے لئے چوڑی گاز کے لمبے لفیفوں کے استعمال کو ترجیح دیتے ہیں، تاکہ اگر کسی طویل عملیہ میں بہت سے پچارے استعمال کیئے جائیں تو ان کے شمار کرنے میں دقت پیش نہ آئے۔ اس طریقہ میں گاز کے کسی ٹکڑے کے کٹ کر الگ ہو جانے اور کہفہ باریطون میں اس کے نادانستہ رہ جانے کا خطرہ ہوتا ہے۔ جب بہت سے پچارے استعمال کیئے جائیں تو چھوٹا سا پچارا باسانی نظر انداز ہو سکتا ہے، اور شکم میں رہ جاتا ہے تاوقتیکہ ان کے متعلق شدید احتیاط نہ کی جائے۔ پچارے، کسوتیں، تولیے، جامہ پوش وغیرہ جو بھاپ سے بہت سے دباؤ کے زیر اثر عقیم کیئے ہوتے ہیں اور ہوا بند ٹینوں میں محفوظ ہوتے ہیں، جراحی اوزار سازوں سے مل سکتے ہیں، اور جب یہ کسی مشہور دکان کی طرف سے مہیا کیئے جائیں تو ان کو اطمینان سے استعمال کیا جا سکتا ہے۔ بہت سی اشیا کی اٹکلی تعقیم جیسی کہ چھوٹے چھوٹے تیمارخانوں اور شفاخانوں میں کی جاتی ہے ہمیشہ ناقابل اطمینان ہوتی ہے۔

اوزار اور گرہیں۔ عملیہ سے عین پہلے اوزاروں کو کم سے کم ۱۰ منٹ تک جوش دینا چاہیئے۔ تیز اوزاروں کو جوش دینے کی بجائے جس سے یہ کند ہو جاتے ہیں، ۲۰ حصوں میں ۱ حصہ طاقت کے محلول کاربالک یا میتھیلیٹیڈ سپرٹ اور "مونسال" ("Monsol") یا "ڈٹال" ("Dettol") میں ایک چوتھائی گھنٹہ تک ڈبو رکھنا چاہیئے۔ اگر ریشم یا کتان کے دھاگوں کی گرہیں استعمال کی جائیں تو ان کو استعمال کرنے سے پہلے ایک گھنٹہ تک جوش دے لینا چاہیئے، اور عملیہ سے عین پہلے ان کو دوسری دفعہ ۱۰ منٹ تک جوش دے لینا بھی مناسب ہوتا ہے۔ ایسی باریک گرہوں سے کام لینا مناسب ہوتا ہے جو احتباس الدم کو بخوبی عمل میں لانے کے لئے موزوں ہوں۔

اکثر سرجن گرہ بندی کے عام مقاصد کے لئے کسی جذب پذیر شے کے استعمال کو ترجیح دیتے ہیں۔ اور تانت ہی صرف اس قسم کی ایک چیز ہے جو ممکن الحصول ہے۔ تانت میں ایک بڑا نقص یہ ہے کہ اس کی طیاری اور تعقیم مشکل اور پیچیدہ ہے۔ جو خام تانت کارخانہ والوں سے ملتی ہے اس میں بعض اوقات زندہ جراثیم یا بذور ہوتے ہیں،

اور جب بافتیں تانت کو جذب کر لیتی ہیں، تو یہ آزاد ہو جاتے ہیں، اور عملِ سرائت شروع کر دیتے ہیں۔ اس طرح چند اصابات میں بعد عملیتی کزاز (post-operative tetanus) نمودار ہو جاتا ہے۔ یہ ایک مشہور امر ہے کہ عصیۂ کزاز (tetanus bacillus) اکثر حیوانات کی معوی قنال میں پایا جاتا ہے، اور چونکہ تانت کو پانی میں جوش نہیں دیا جا سکتا کیونکہ یہ خراب ہو جاتی ہے، اس لئے اس کی تعقیم کیلئے کیمیاوی طریقوں سے کام لینا ضروری ہے۔ جن مقاصد کے لئے دوخت استعمال کی جاتی ہے، ان میں سے اکثر کی تکمیل کے لئے یہ بھی مناسب ہے کہ انجذاب سریع نہ ہو، چنانچہ شگافِ شکم کو بند کرتے وقت وترِ عریض پر جو ٹانکے لگائے جاتے ہیں ان کو اس قابل ہونا چاہئے کہ چودہ سے لیکر اکیس دن تک انجذاب کی مزاحمت کر سکیں۔ جب تک کہ تانت اس مقصد کے لئے خاص طور پر طیار نہ کی جائے، یہ اتنے عرصہ تک مزاحمت نہیں کر سکتی اور اس لئے یہ ضروری ہے کہ اسے مصنوعی طور پر سخت کر لیا جائے۔ چنانچہ تانت کے سخت کرنے کا مکمل طریقہ یہ ہے کہ پہلے اس کے تمام جسم میں کسی کارگر دافع عفونت کا نفوذ کر دیا جائے، اور اس مقصد کے لئے آئیوڈین یا کاربالک ایسڈ بالعموم استعمال کئے جاتے ہیں۔ اس کے بعد عقیم تانت پر کسی سخت کرنے والے عامل مثلاً فارم ایلڈیہائیڈ (formaldehyde) یا بائی کرومیٹ آف پوٹاش (bichromate of potash) کا عمل کیا جاتا ہے، اور انجام کار اسے الکحل کی مہر بند نلیوں میں مذخور کر دیا جاتا ہے۔

عدمِ حسیّت اور بے حسی درد

(ANAESTHESIA AND ANALGESIA)

معدمِ حس کے انتخاب اور استعمال کی اہم تفصیلات پر، جہاں تک ان کا تعلق انفرادی اصابات سے ہے، اس کتاب میں بحث نہیں کی جا سکتی۔ بہر حال اس امر پر جتنا بھی زور دیا جائے کم ہے کہ جہاں تک مریضہ اور جراح کے مفاد کا تعلق ہے یہ مناسب ہے کہ عملیہ کا یہ حصہ ہمیشہ نہایت تجربہ کار ماہرِ معدمِ حس کے سپرد کیا جائے جو مل سکے۔ شکمی عملیہ جات کے لئے جو معدمِ حس عام طور پر موزوں ہے وہ ایتھر ہے اور یہ "کھلے" طریقہ سے دیا جاتا ہے۔ معدمِ حس سے پہلے منوّمات کا استعمال جس کا مشورہ پہلے دیا جا چکا ہے، مذکورہ سابقہ وجوہ کی

بنا پر مفید ہے۔ اس طریقہ سے بعد عملیتی قے کسی دوسرے طریقہ کی نسبت شائد کم شدید ہوتی ہے۔

بعض اصابات میں عمومی معدم حس کا استعمال تھوڑی مقدار میں بھی ممنوع ہوتا ہے۔ اس صورتِ حالات میں بے حسی درد (analgesia) پیدا کرنے کے بہترین طریقے دروں جافی (intradural) یا شوکی (spinal) ہیں جن میں اسٹووین (stovine)، نوووکین (novocaine)، یا ”پرکین“ (“Percaine”) کا استعمال کیا جاتا ہے، یا ”ایوپین“ (“Evipan”) کا دروں وریدی اشراب کیا جاتا ہے۔ جس حالت میں عمومی معدم حس ممنوع نہیں بھی ہوتا اس میں بھی حوضی جراحی میں شوکی بے حسی درد کے بعض اہم فوائد ہیں۔ متاثر رقبہ میں درد کے لئے مکمل بے حسی پیدا کرنے کے ساتھ ہی یہ اختیاری عضلات کا مکمل حرکی شلل بھی پیدا کر دیتا ہے۔ شوکی قنال میں بارھویں ظہری بین فضا کے لیول پر اشراب کرنے سے پاؤں کی انگلیوں سے لیکر ناف کے اوپر کے کسی اختلاف پذیر مقام تک، مکمل بے حسی درد اور اختیاری حرکات کا شلل پیدا ہو جاتا ہے۔ شکم کے حصہ زیرین کے عضلات مکمل طور پر مرتخی ہو جاتے ہیں، اور اس حالت میں دروں حوضی دست ورزی بہت آسان ہو جاتی ہے، اور عملیہ میں جو وقت صرف ہوتا ہے وہ بھی ایک کافی حد تک کم ہو جاتا ہے۔ صدمہ (shock) کے اثرات بالکل رونما نہیں ہوتے کیونکہ رقبہ عملیہ کے تمام عصبی اسواق (nervous impulses) منقطع ہو جاتے ہیں۔ مزید برآں جن عملیہ جات میں دیوارِ رحم میں شگاف دیا جاتا ہے وہ اقل جریانِ خون سے انجام دئے جا سکتے ہیں، اور یہ ایک ایسا امر ہے جس سے عملیہ کی ترکیب زیادہ سہل ہو جاتی ہے، اور یہ جلد انجام دیا جا سکتا ہے۔ بے حسی درد پینتالیس منٹ سے لیکر پچاس منٹ تک رہتی ہے، اور تجربہ سے یہ ثابت ہو چکا ہے کہ ٹرنڈی لنبرگ کی وضع سے بغیر کسی قسم کے خطرہ کے استفادہ کیا جا سکتا ہے، بشرطیکہ مریضہ کو اس وضع میں لانے سے پہلے محلول کو منتشر ہونے کے لئے پانچ منٹ کا وقفہ دیا جائے۔

شوکی بے حسی درد سے شعور میں فرق نہیں آتا، اور جہاں تک خاص کر عصبی مزاج کی عورتوں کا تعلق ہے یا جبکہ وضعِ میلانی ضروری ہو یہ بلاشبہ ایک نقص ہے۔ بہر حال شوکی اشراب کرنے سے پہلے یا تو نئے باربیٹوریٹ کے معدماتِ حس (barbiturate anæsthetics)،

مثلاً "نیمبوٹال" ("Nembutal")، "ایورٹن" ("Avertin")، "ایوپین" ("Evipan") کے استعمال سے یا سکوپول امین (scopalamine) اور مارفیا (morphia) دینے سے خواب سحری (twilight sleep) کی ایک کیفیت پیدا کر لینا چاہیئے۔ موخر الذکر ادویہ کے استعمال کا طریقہ یہ ہے کہ عملیہ سے ڈیڑھ گھنٹہ پہلے مارفیا کا ایک زیر جلدی معتاد $\frac{۱}{۴}$ گرین تا $\frac{۱}{۲}$ گرین سکوپول امین $\frac{۱}{۱۰۰}$ گرین کے ساتھ دیا جائے، اور اس کے ایک گھنٹہ بعد سکوپول امین $\frac{۱}{۲۰۰}$ گرین کا دوسرا اشراب بغیر مارفیا کے دیا جائے۔ اس سے ایک گہری غنودگی طاری ہو جاتی ہے، جس سے مریضہ اپنے ماحول سے تقریباً بے خبر ہو جاتی ہے، اور اگر سمعی اور بصری تہیجات کو خارج کر دیا جائے تو وہ دوران عملیہ میں آرام سے سوئی رہتی ہے۔ اور عملیہ کے متعلق اسے کچھ یاد نہیں رہتا۔

شوکی بے حسی درد پیدا کرنے کے طریقہ کی تفصیلات کا احتیاط سے مطالعہ کرنے کی ضرورت ہے، اور مطالعہ کنندہ کو ضروری معلومات حاصل کرنے کے لئے خصوصی ماخذ سے استفادہ کرنا چاہیئے۔

صدمہ کے انسداد کے لئے عمومی تدابیر

جس کمرہ میں عملیہ انجام دیا جا رہا ہو اس کے کرۂ ہوائی کو اچھی طرح سے گرم کرنا بہت ضروری ہے، اور اس کی تپش تقریباً ۷۰° ف ہونی چاہیئے۔ مزید برآں مریضہ کی حرارتِ جسم کو اسے اچھی طرح سے ڈھکنے، عملیہ کے تولیوں کو سیالات سے بلا ضرورت تر کرنے سے احتراز کرنے اور عملیہ کے لئے ایسی میز کا استعمال کرنے سے جو مصنوعی طور پر گرم کی جا سکے حتی الامکان محفوظ رکھنا چاہیئے۔ لاغر مریضوں کی حالت میں طویل عملیہ جات کے دوران میں ملحی اور گلوکوز کے اصفاق (saline and glucose transfusion) کا استعمال کیا جا سکتا ہے۔ آخر میں یہ کہا جا سکتا ہے کہ عملیہ انجام دینے کا طریقہ بھی صدمہ کے نقطۂ نظر سے ایک عظیم الاہمیت امر ہے۔ جلدی کرنے، دست ورزیوں میں نرمی برتنے، منکشف احشاء کی احتیاط سے حفاظت کرنے، اور نزف کے فوری انسداد سے نہایت خطرناک عملیہ جات بھی کسی نمایاں درجہ کا صدمہ پیدا ہونے کے بغیر انجام دئے جا سکتے ہیں۔

اور یہی کامیابی کا راز ہے۔ عملیہ ختم ہونے کے بعد شکم بند مضبوطی سے باندھ دینا بھی "آجل" صدمہ ("delayed" shock) کو روکنے کا ایک اہم ذریعہ ہے کیونکہ اس سے درون شکمی دباؤ قائم رہتا ہے۔

سرجن اور مددگار

یہ ایک عام قاعدہ ہے کہ عملیہ کی انجام دہی کے لئے جتنے کم اشخاص ہوں اتنا ہی بہتر ہے۔ ایک تجربہ کار مددگار کا ہونا ضروری ہے، لیکن کام جلد کرنے کے لئے دو ایسے مددگار ضروری ہوتے ہیں جنھیں یہ صحیح صحیح معلوم ہو کہ ان سے کیا توقع کی جاتی ہے۔ عملیہ کن بذات خود ہر چیز کا ذمہ دار ہوتا ہے اور عملیہ شروع کرنے سے پہلے اسے مددگاروں کے کام پر بھی نگاہ رکھنا چاہیئے۔ عملیہ کی انجام دہی سے تعلق رکھنے والے تمام اشخاص کو طیاری کے ایک ہی معمول اور طریقۂ عمل پر ہمیشہ کاربند رہنا چاہیئے۔ اور اسی وجہ سے یہ بخوبی سمجھ میں آجائے گا کہ بہترین کام وہیں انجام دیا جاسکتا ہے جہاں اشتراک عمل کا جذبہ کارفرما ہو۔ براعظم یورپ اور امریکہ کے بہت بڑے بڑے مطبوں میں یہ طریقہ رائج ہے کہ سرجن کے ساتھ تیمار داری کا عملہ اور اس کے مددگار سالوں تک کام کرتے ہیں، اور یہ طریقہ بہت مستحسن ہے۔

عملیہ میں مصروف ہونے والے تمام اشخاص کے ہاتھوں کی تعقیم ایک ایسا اہم امر ہے جس کی تفصیلات عملیہ کن کی ذاتی توجہ کی مستحق ہیں۔ مندرجہ ذیل طریقہ کی بوثوق کے ساتھ سفارش کی جاسکتی ہے، اور اس کے جرثومیاتی امتحانات مختلف مشاہدین نے کئی مرتبہ کئے ہیں۔ (۱) ناخن ضرور چھوٹے ہوں اور ہاتھوں کی جلد سالم ہو۔ (۲) پہلے ہاتھوں اور کلائیوں کو گرم پانی اور صابون میں، تازہ جوش دئے ہوئے ناخنی برش سے پانچ سے لیکر دس منٹ تک ملنا چاہیئے۔ ایتھر یا سپرٹ کے صابون کو شحمی مادوں کے محللات کے طور پر استعمال کیا جاسکتا ہے۔ (۳) صابون کو تازہ پانی سے دور کرنے کے بعد ہاتھوں اور پہنچوں کو ۱۰۰۰ میں ۱ طاقت کے بن آئیوڈائیڈ آف مرکری (biniodide of mercury) کے محلول میں یا میتھیلیٹڈ سپرٹ میں دو یا تین منٹ تک

ڈبو رکھنا چاہیئے۔ (۴) ہاتھوں کو اس طرح عقیم کرنے کے بعد عقیم کئے ہوئے تولیہ سے فوراً خشک کر لینا چاہیئے، اور عقیم کئے ہوئے ربڑ کے دستانے پہن لینے چاہئیں۔ خشک دستانوں کا استعمال کرنا مناسب ہوتا ہے اور یہ عقیم کردہ فرانسیسی کھریا (French chalk) کی مدد سے بآسانی پہنے جا سکتے ہیں۔ بن آئیوڈائیڈ کو پرکلورائیڈ آف مرکری (perchloride of mercury) پر ترجیح ہے، کیونکہ یہ زیادہ قوی جراثیم کش ہے، اور پرکلورائیڈ کے خلاف ایلبیومن کو مرسوب نہ کرنے کی وجہ سے جلد میں زیادہ آسانی سے نفوذ کر جاتا ہے۔ دستانے پہننے سے ہاتھوں کی محتاط تعقیم کی ضرورت زائل نہیں ہو جاتی۔ کیونکہ دوران عملیہ میں دستانوں کو بعض اوقات کچھ کٹ لگ جاتے ہیں یا یہ پھٹ بھی جاتے ہیں۔

عملیہ کن اور اس کے تمام مددگاروں کو عقیم گون اور سرپوش پہننا چاہئیں۔ موخرالذکر سے بال، ناک، اور منہ بالکل ڈھکے رہیں۔ اور صرف آنکھیں ہی کھلی رہیں۔ فی زمانا بہت سے سرجن بڑے عملیہ جات کو شروع کرنے سے پہلے اپنے معمولی لباس کو بالکل اتار کر سوت کا عملیہ کرنے والا سوٹ پہن لیتے ہیں۔ اس عادت سے انہیں معتدبہ آرام ملتا ہے خاص کر جب کہ بہت سے کام کا انجام [illegible] ضروری ہو۔

عملیہ کا عمومی انصرام

وضع۔ اعضائے حوض پر عملیہ کرنے میں میلانی یا ٹرنڈی لنبرگ (Trendelenberg) کی وضع سے بہت مدد ملتی ہے (دیکھو شکل ۴۸۶)۔ اس سے امعاء عملیہ کے رقبہ سے پیچھے ہٹ جاتے ہیں، اور چونکہ حوض اوپر کو اٹھ جاتا ہے اس لئے اس کے کہفہ کے مشمولات تک رسائی زیادہ آسانی سے ہو جاتی ہے۔ فربہ مریضوں میں اس وضع سے بعض اوقات ڈایافرام کے فعل میں تکلف پیدا ہو جاتا ہے، جس سے خون کی ہوارسی میں کمی آجاتی ہے، اور اس کا نتیجہ یہ ہوتا ہے کہ کسی قدر زراق (cyanosis) پیدا ہو جاتا ہے۔ اگر احتیاط سے نگہداشت کی جائے تو یہ حالت خطرناک ثابت نہیں ہوتی۔

جو شگاف اکثر و بیشتر مفید ثابت ہوتا ہے وہ وسطی، یا زدوسطی فوق عانی ہے، جس سے کسی دوسرے شگاف کی نسبت کہفہ حوض میں زیادہ آسانی سے رسائی ہو سکتی ہے۔

شگاف کا نچلا سرا عظمِ عانی تک پہنچنا چاہیئے، اور مثانہ کو بچانے کے لئے مناسب احتیاط سے کام لینا چاہیئے۔ گاہے گاہے عضلہ مستقیم میں سے شگاف دینے سے زیادہ آسانی سے رسائی ہوتی ہے، مثلاً جب کہ دائیں ملحقات اور زائدہ دودیہ ماؤف ہوں۔ جب عملیہ کے لئے نسبۃً چھوٹی فضا درکار ہو، جیسا کہ رحم یا مبیضین کی تعلیق کی جائیں، تو کوسٹنر (Küstner)

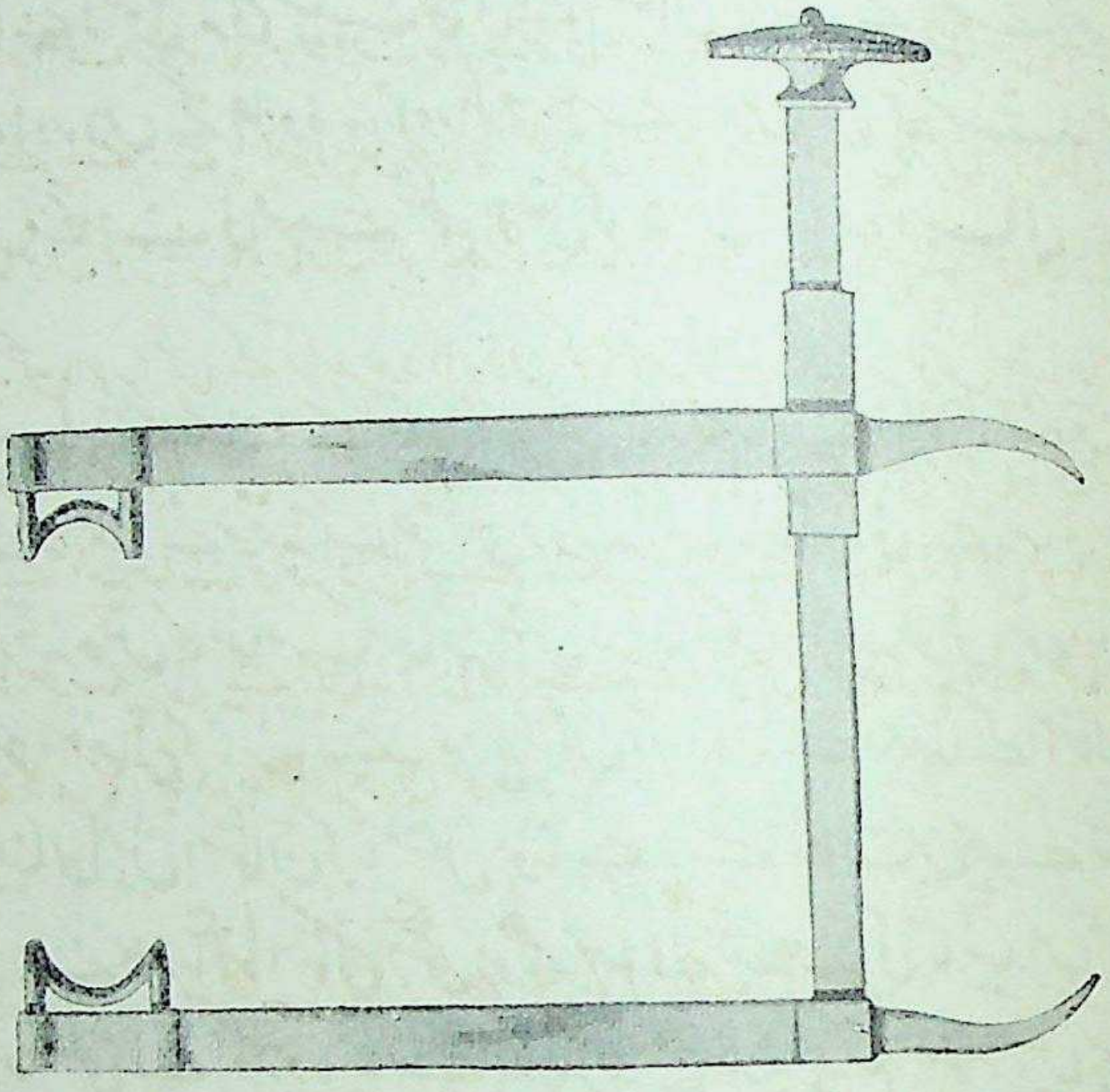

شکل ۵۵۴۔ گوسٹ (Gosset) کا شکمی بازکش (Abdominal Retractor)۔

کے مستعرض شگاف سے استفادہ کیا جاتا ہے۔ اس شگاف میں جلد عانہ سے تقریباً $۱\frac{۱}{۲}$ انچ اوپر عرضاً کاٹ دی جاتی ہے، اور اس کے بعد صفاق سے اوپری بافتیں نیچے ہٹا دی جاتی ہیں، عضلات مستقیم اور عضلات ہرمیہ (pyramidalis muscles) الگ کر دئے جاتے ہیں اور باریطون کو وسطی مستوی میں کاٹ دیا جاتا ہے۔ اس طرح بعد میں جلد میں جو ندبہ بنتا ہے وہ بڑی حد تک موئے زہار سے پوشیدہ ہو جاتا ہے، لیکن

اس سے اور کوئی دوسرے فوائد حاصل نہیں ہوتے۔

ایک اور قسم کا مستعرض شگاف بھی دیا جاتا ہے۔ یہ فینن سٹائل (Pfannensteil) کا شگاف ہے۔ اس میں صفاق بھی مستعرض رخ میں کاٹ دیا جاتا ہے۔ یہ شگاف فتق ندبی کے خطرات کو اقل بنانے کے لئے تجویز کیا گیا تھا، مگر اس حالت میں جبکہ دیوار شکم کی تمام تہیں ایک ہی رخ میں کاٹ دی جاتی ہیں فتق ندبی غالباً زیادہ آسانی سے واقع ہوتا ہے۔ تجربے یہ ثابت ہو چکا ہے کہ فتق ندبی مسلیینٹ کی ٹلی کے استعمال، یا زخم کے تقیح کے نتیجہ کے طور پر پیدا ہوتا ہے اور اس کے علاوہ یہ نادر الوقوع ہے۔ اس میں کچھ شبہ نہیں کہ طولی شگاف سے کسی دیگر شگاف کی نسبت شکمی حوضی کہفہ میں زیادہ آسانی سے رسائی ہو سکتی ہے۔

چھوٹے شگافات سے قاعدۃً احتراز کرنا چاہیئے، کیونکہ شگاف دینے کا یہ مقصد ہوتا ہے کہ عملیہ کے رقبہ تک بغیر کسی روک ٹوک کے آسانی سے رسائی ہو سکے۔ ناکافی گنجائش سے رقبۂ مرض کا مناسب معائنہ نہیں کیا جاسکتا، عملیہ طویل ہو جاتا ہے، اور اکثر اوقات بے جا قوت کا استعمال کرنا پڑتا ہے۔ مزید برآں اگر دوسرے اعضا کے امتحان کی ضرورت ہو تو ان کا اطمینان بخش امتحان کرنا مشکل ہوتا ہے۔ لمبے شگاف میں چھوٹے شگاف کی نسبت فتق کے واقع ہونے کا زیادہ احتمال نہیں ہوتا۔ چھوٹے شگاف کی تائید میں محض ایک ہی دلیل پیش کی جاسکتی ہے اور وہ یہ ہے کہ غیر واضح ندبہ بدنما معلوم نہیں ہوتا۔

رقبہ عملیہ کا تکشف۔ شکمی عملیہ جات کی حالت میں یہ مناسب مقام پر مناسب طول کا شگاف دینے سے حاصل ہوتا ہے۔ اس کے علاوہ موزوں بازکشوں (retractors) کے استعمال سے بھی بہت مدد لی جاسکتی ہے جن سے شکمی شگاف کے کنارے ایک دوسرے سے علیحدہ رکھے جاتے ہیں، اور جب عملیہ فرج سے متعلق ہو تو ان سے دہنۂ مہبل اور مہبل کی دیواریں الگ رکھی جاتی ہیں۔ شکمی عملیہ جات کے لئے گوسٹ (Gosset) اور فور (Faur) کے بازکش مناسب ہیں۔ قبل الذکر شکل ۴۸۸ میں ظاہر کیا گیا ہے اور موخر الذکر شکل ۴۸۹ میں۔ گوسٹ کے بازکش کے فوائد یہ ہیں کہ یہ سادہ ہے اور آسانی سے لگایا جاسکتا ہے۔ فور کا بازکش زیادہ پیچیدہ ہے، لیکن اس سے زخم کے کنارے زیادہ دور تک علیحدہ کئے جاسکتے ہیں۔ یہ دونوں بازکش خود قائم ہیں، اور ان کی مدد سے عملیہ کن کم مددگاروں سے

792

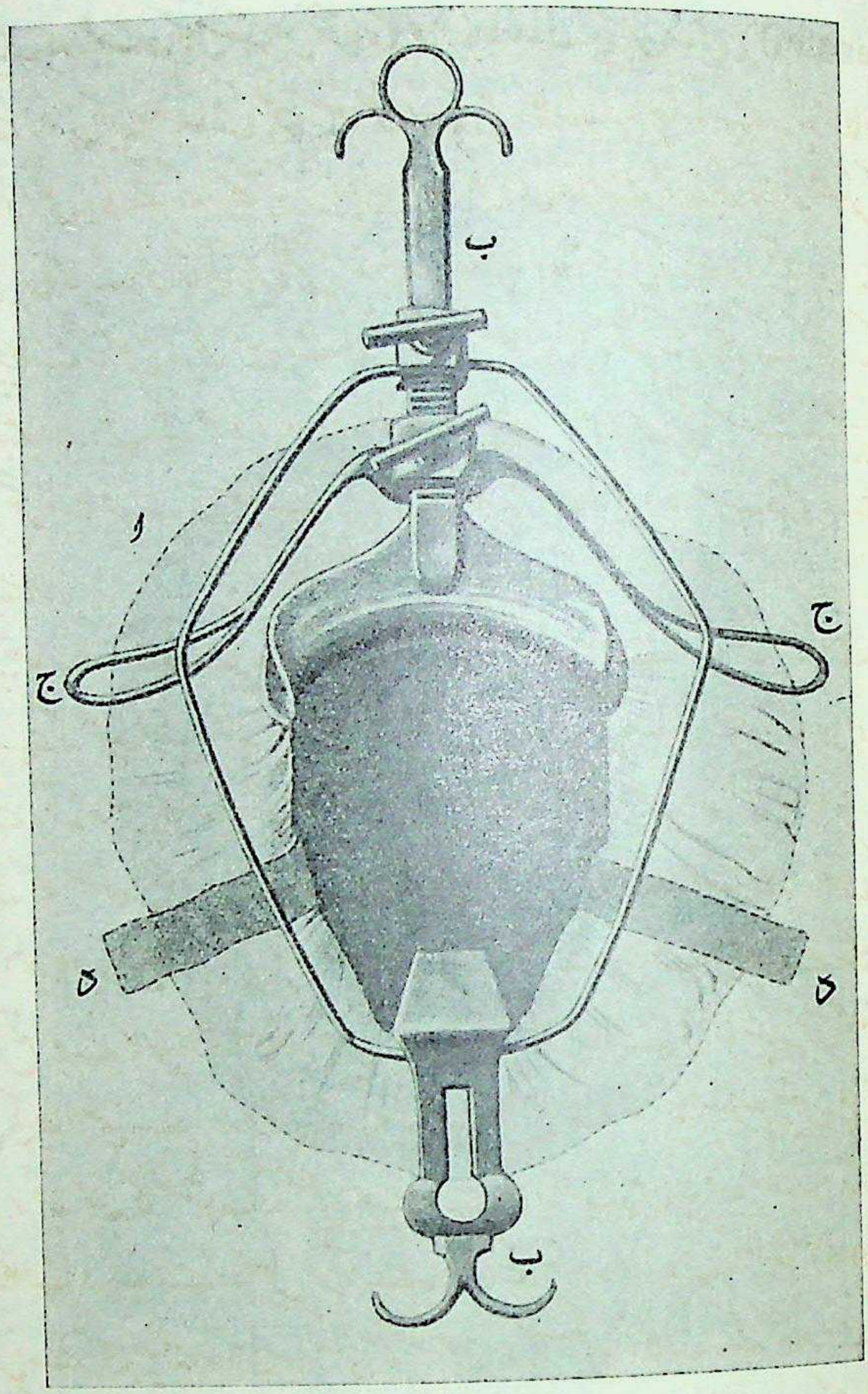

شکل ۴۰۹۔ فور کا شکمی بازکش (Faur's Abdominal Retractor) لگا ہوا ہے۔ ا' ربڑ کی چادر جس کی ایک عریض لگر ہے جو دیوار شکم کی گہری جانب کو ڈھکے ہوئے ہے۔ ب ب' بازکش جو چوکھٹے پر اپنی وضع پر قائم کئے گئے ہیں۔ ج ج' چوکھٹے کے بازو جو مریضہ کی رانوں کے درمیان اور ان کے نیچے رکھے جاتے ہیں۔ د' ہیسہ کے خم پذیر بازکش جو ربڑ کی چادر کو پکڑ کر جگہ پر قائم رکھتے ہیں۔

کام انجام دے سکتا ہے۔ ایسے مہبلی عملیات کے لئے جن میں عنق اور دیوار ہائے مہبل کا تکشف لازمی ہو وہ ترکیب اطمینان بخش ہے جو شکل ۴۹۰ میں دکھائی گئی ہے۔ جَیل (Jayle) کے



شکل ۴۹۰۔ جَیل کا مہبلی بازکش، اور آوَوارڈ کا منظار جو اپنے محل پر لگے ہوئے ہیں۔

دو پھلوں والے مہبلی بازکش (دیکھو شکل ۴۹۰) سے مہبل کی جانبی دیواریں علیحدہ کی جاتی ہیں،

اور اووارڈ (Auvard) کے وزن دار خود قائم منظار (دیکھو شکل ٤٩٢) سے ہبل کی موخر دیوار اور عجان منخفض کئے جاتے ہیں۔ قنال ہبل اور عجان کے گہرے حصّوں کے تکشف سے جو سطح کیا جاتا ہے راست مشاہدہ سے دست ورزی بآسانی کی جاسکتی ہے، اور ایسی سرائت کے واقع ہونے کا خطرہ نہیں رہتا جو اوزاروں وغیرہ کے فرج کی جلدی سطوح سے متماس ہونے سے پیدا ہوتی ہے جن کا عقیم بنانا بہت مشکل ہے۔

ہبل کی دیواروں، حوض کے فرش اور عجان پر ایسے عملیہ جات کرنے کے لئے جن میں ہبلی بازکشوں کے استعمال کے بغیر مولج ہبل کا تکشف مطلوب ہوتا ہے، کومنس برکلے (Comyns Berkeley) کا مجوزہ فرجی بازکش مفید ثابت ہوتا ہے (دیکھو شکل ٤٩١)۔

دروں باریطونی ترکیب عمل۔ شکمی احشاء کی تمام دست ورزیوں میں بعض عمومی اصولوں کی متابعت ضروری ہوتی ہے۔ ان کا مختصر سا ذکر یہاں کیا جاتا ہے اور انکی اہمیت کافی حد تک ظاہر ہے۔ (١) تمام احشاء کو جہاں تک ممکن ہو ہاتھ سے بہت کم پکڑنا چاہیئے اور بہت نرمی سے پکڑنا چاہیئے۔ (٢) جہاں تک ممکن ہو سکے عروق کو کاٹنے سے پہلے ہی قابو میں لانے سے نزف کو اقل کر دینا چاہیئے۔ جس رقبہ پر عملیہ سرانجام دیا جارہا ہے اس تمام رقبہ کے رسد رساں عروقِ خون کو عملیہ سے بیشتر ہی قابو میں لے آنا اکثر مفید ہوتا ہے۔ (٣) سرائتی ضررات کا تدارک کرنے یا مخاطی خطّوں کو کھولتے وقت عملیہ کے رقبہ کی بھراؤ سے تفرید کر دینا چاہیئے، تاکہ بالائی کہفۂ شکم اور حوض کے غیر ماؤف حصوں کو محفوظ رکھا جاسکے۔ (٤) کہفۂ باریطون میں خام رقبہ جات نہ چھوڑنے چاہئیں۔ کیونکہ ان میں اکثر انضمامات پیدا ہو جاتے ہیں جن سے آئندہ چل کر بہت درد پیدا ہوتا ہے، اور بعض اوقات حاد معوی تسدد تک بھی نوبت پہنچ جاتی ہے۔ ایسے رقبہ جات کو باریطون پوش بنا دینا چاہیئے، جس کا مطلب یہ ہے کہ قرب وجوار کے حصّوں سے باریطون کو کھینچ کر خام رقبہ جات کو ڈھک دیا جاتا ہے، اور اگر ایسا نہ ہو سکے تو ان کو ثربی پیوند سے پوشیدہ کر دینا چاہیئے۔ (٥) باریطون کی تندرست سطحوں پر نہ تو دافعاتِ عفونت کا استعمال کرنا چاہیئے، سوائے اس کے کہ یہ بالکل غیر مخرش ہوں مثلاً ایکری فلیوین کے روغنی محلولات، اور نہ اسفنجوں ہی سے زور سے صاف کرکے رگڑ سے اس کو ضرر پہنچانا چاہیئے۔ اس اصول کا اطلاق خاص کر

باریطون کی عمومی سرائتوں پر ہوتا ہے، جبکہ ضرر رسیدہ معائی غشا کو ضربہ سے بچانا نہائت ہی اہم ہوتا ہے۔ (۶) سرجن کو اطمینان اور سکون سے تیزی کے ساتھ کام کرنے کی مشتق ہونا چاہئے، اور اسے فضول دست درازیوں میں وقت ضائع نہ کرنا چاہئے۔ (۷) جب ممکن ہو تو شکم کو بغیر مسیلیت کے بند کر دینا چاہئے۔

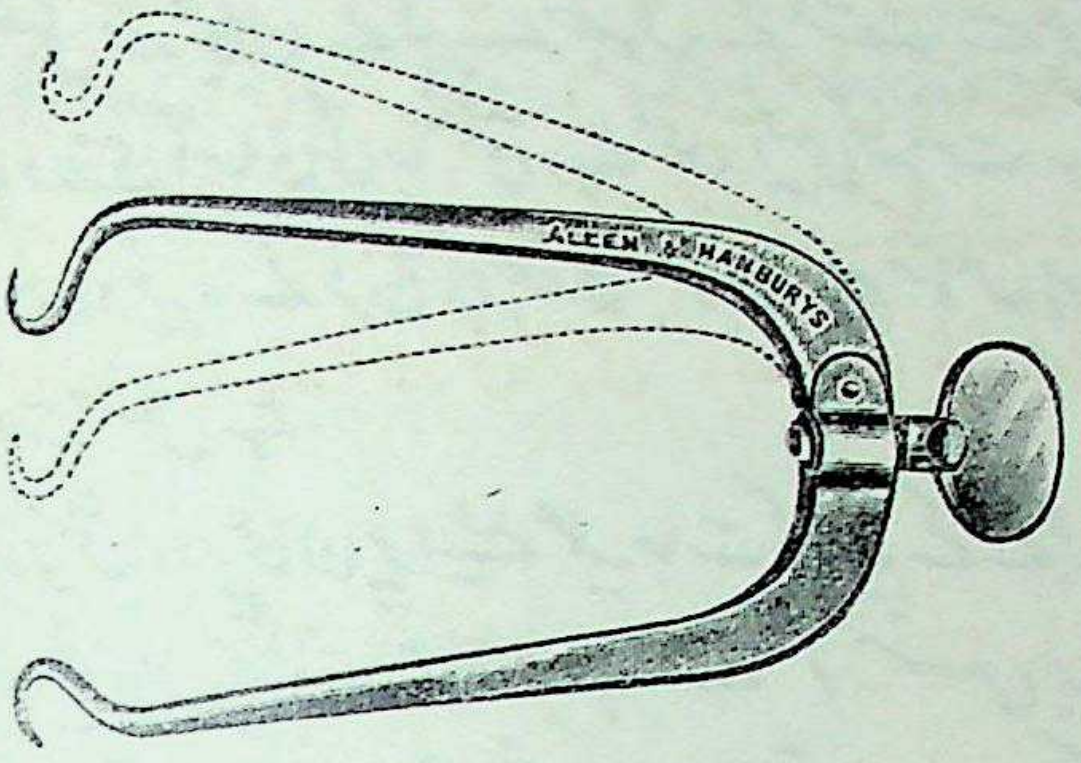

شکل ۴۹۱۔ برکلے (Burkeley) کا فرجی بازکش۔

مسیلیت۔ تجربہ سے یہ ظاہر ہوا ہے کہ اگر باریطون کی حیویت کو شدید ضرر نہ پہنچا ہو اور سرائت کا اصلی ماسکہ دور کر دیا گیا ہو تو انہیں سیالات کا تدارک کرنے کی ایک حیرت انگیز قوت پائی جاتی ہے، خواہ ان کی ماہیت سرائتی ہی کیوں نہ ہو۔ باریطون خون کو آسانی سے دور نہیں کر سکتا، اور چونکہ خون ایک موزوں مغذی وسیط ہے، 795 اس لئے رودہ سے یا ان جراثیم سے جو عملیہ کے وقت داخل ہو جاتے ہیں، اس کے سرائت زدہ ہو جانے کا ایک خاص احتمال ہوتا ہے۔ مسیلیت کے دواعی میں سے عام طور پر صرف دو حالتیں تصور کی جاتی ہیں، اور یہ پیپ کے مختص المقام اجتماعات اور رقبۂ عملیہ کا ناقص احتباس الدم ہیں۔ تمام کہفۂ باریطون کی کسی طریقہ سے بھی مسیلیت کرنا غیر ممکن العمل ہے، کیونکہ مسبل انضمامات کی وجہ سے

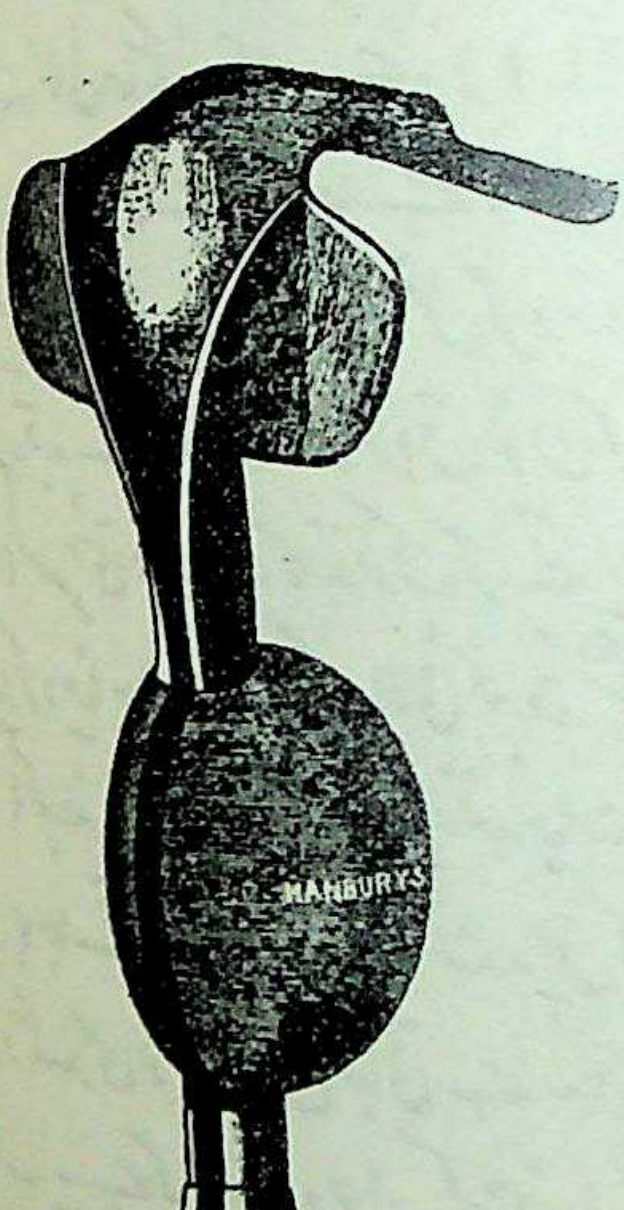

شکل ۴۹۲۔ اووارڈ (Auvard) کا خود قائم مہبلی منظار۔ منظار کے دستہ کے ساتھ سنبہ کے ایک گولے کا وزن لگا ہوا ہے، اور مہبل سے خارج شدہ سیالات کے گذرنے کیلئے اسمیں ایک گزرگاہ ہے۔

چند ہی گھنٹوں میں بند ہو جاتا ہے، اور اس لئے یہ صرف اسی مقام کی میسلیت کرتا ہے جس میں یہ واقع ہو۔ حاد عمومی التہاب باریطون میں چند منتخبہ رقبہ جات کی میسلیت بعض اوقات مناسب ہوتی ہے، مثلاً باریطونی جیبوں کی جیسی کہ ڈگلس کی جیب اور کلوی جیبیں۔ میسلیت کے لئے بہترین چیز ربڑ کی سوراخ دار یا چری ہوئی نلی ہے جو گاز کی "بتی" کے ساتھ یا اسکے بغیر استعمال کی جاتی ہے۔

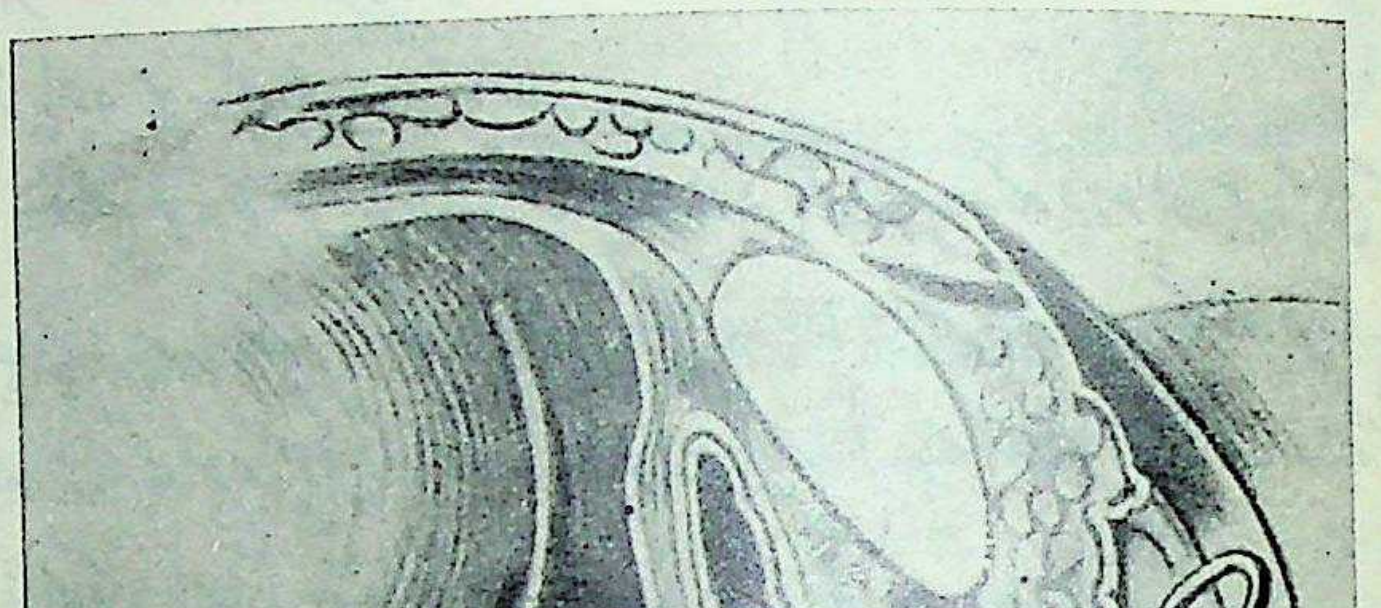

شکل ۴۹۳۔ مہبل کی میسلیت۔

حوضی جراحی میں میسلیت دو راستوں سے کی جاسکتی ہے، یعنی مہبلی راستہ سے، اور فوق عانی راستہ سے۔ قبل الذکر کے چند فوائد ہیں۔ (۱) میسل کا خطہ چھوٹے سے چھوٹا ہوتا ہے۔

یعنی یہ ڈگلس کی جیب یا رباطِ عریض اور محراب مہبل کے درمیان ہوتا ہے۔ (۲) اس سے محبوس سیالات کے خارجی بہاؤ کو جاذبہ سے مدد ملتی ہے۔ (۳) اس سے شکم کا زخم بالکل بند ہو جاتا ہے، اور اس لئے زخم کے تقیح اور آئندہ ندبی فتق کا خطرہ نہیں ہوتا جو فوق عانی راستہ کی میسلیت میں لازمی طور پر پایا جاتا ہے۔ مہبلی راستہ میں ایک بڑا نقص یہ ہے کہ میسلیت سرائت زدہ قنال میں ہوتی ہے، اور ثانوی سرائت کے خطرات اس راستہ میں شکمی راستہ کی نسبت زیادہ ہوتے ہیں۔

شکل ۴۹۳ میں یہ ظاہر کیا گیا ہے کہ شکمی عملیہ کے دوران میں مہبلی میسلیت کس طرح انجام دی جاتی ہے۔ ایک مددگار موخر قبوہ میں رباطِ عریض کا کلاب گذار دیتا ہے، اور اوپر کی طرف سے اس کے اوپر مہبل کو کاٹ کر کھول دیا جاتا ہے، اور اسی کلاب سے مہبل کی نلی کو کھینچ کر اپنی جگہ پر قائم کر دیا جاتا ہے۔

شکم کا بند کرنا۔ شکم کو بند کرنے سے پہلے سرجن کو ان تمام ہتھیاروں، کلابوں اور سوئیوں وغیرہ کے حساب کے متعلق، جن کا استعمال دورانِ عملیہ میں ہوا ہے، اطمینان کر لینا چاہیئے۔

جداری شگاف کو تہ بہ تہ بند کرنا چاہیئے۔ باریطون کے لئے باریک تانت کی ایک مسلسل دوخت کا استعمال کرنا چاہیئے، اور ردا کے لئے اس سے زیادہ مضبوط دوخت سے جو سخت کی ہوئی تانت کی ہو، یا اسی کو دوہرا کرکے اس سے کام لینا چاہیئے۔ بہرحال کئی ایک سرجن ردائی تہ کے لئے تانت کی مسلسل دوخت پر اعتبار نہیں کرتے بلکہ کئی ایک منفصل ٹانکے لگاتے ہیں۔ دیوارِ شکم کی گہری تہوں کو، خاصکر فربہ مریضوں میں، ویکنفلڈ (Wachenfeld) کے خود قائم بازکش (دیکھو شکل ۴۹۴) کے استعمال سے بہت آسانی سے بند کیا جاسکتا ہے۔ جلد اور زیرجلدی بافتوں کو ریشم کی مسلسل دوخت، یا ریشم یا ریشم کی تانت کے منفصل ٹانکوں یا تانت کی تحت بشری (subcuticular) دوختوں، یا میچل (Michel) یا ویکنفلڈ کی دھات کی چٹکیوں سے بند کیا جاسکتا ہے۔ جب چربی کی تہ اوسط موٹائی سے زیادہ موٹی ہو تو اس کے زیادہ گہرے حصوں کو ملانے کے لئے تانت کی مدفون دوخت کا استعمال کیا جاسکتا ہے۔ ایک متبادل صورت یہ ہے کہ ردا کو ٹانکے لگانے سے پہلے ریشم کی تانت کے دو یا تین گہرے منفصل ٹانکے لگا دئے جاتے ہیں جن سے جلد اور زیرصفاقی تہوں کے درمیان کی تمام

باقیں ملادی جاتی ہیں۔

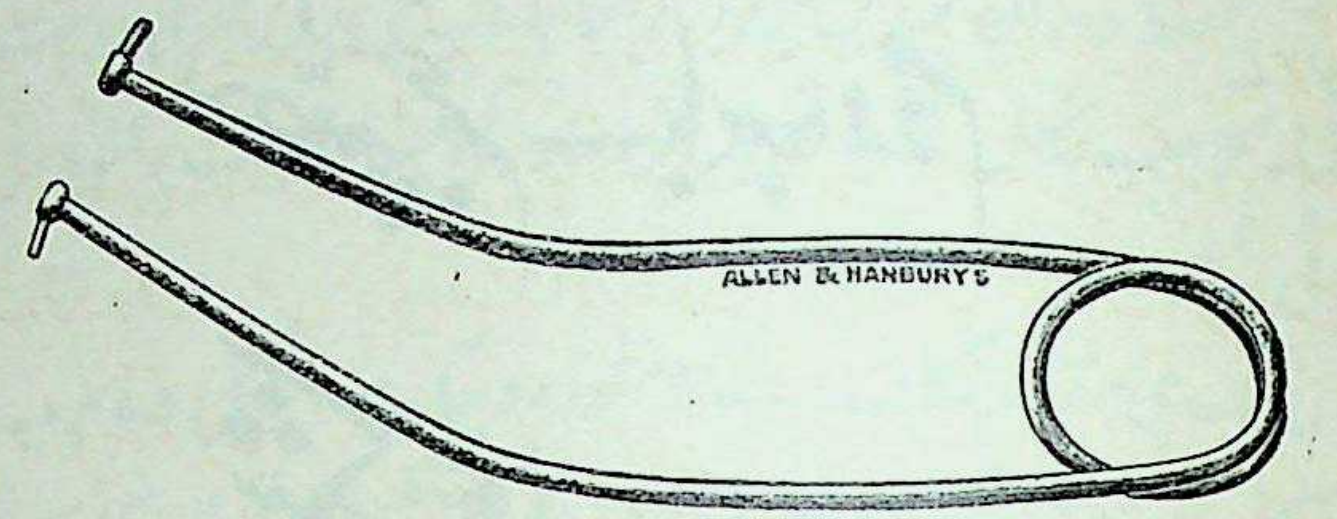

شکل ۴۹۴۔ ویکنفلڈ (Wachenfeld) کا جلدی اور شحمی بازکش۔

زخم کی کسوتیں خشک، جاذب اور عدیم العفونت ہونی چاہئیں۔ یہ ضروری ہے کہ یہ اپنی جگہ پر قائم رہیں، اور اس کے لئے ایک بند (binder) کس کر باندھ دیا جاتا ہے۔ اس مقصد کے لئے وہ بند موزوں ہے جو "دنبالہ دار" ("many-tail") ہوتا ہے۔ جب مسیل استعمال نہ کیا جائے تو دوختوں کی فتیلہ پر کولوڈیون (collodion) یا سیلوفین (cellophane) لگا کر زخم کو محفوظ کر دیا جاتا ہے۔

حصہ پنجم — باب دوم

شکمی عملیہ جات

عضلی سلعہ برآری

(MYOMECTOMY)

عضلی سلعہ برآری (myomectomy) سلعہ لیفیہ کو، خواہ یہ تحت مصلی ہو یا زخنکی یا تحت مخاطی، رحم کے ایثار کے بغیر دور کرنے کا عملیہ ہے۔ رحمی لیفی عضلی سلعات (uterine fibromyomata) کے تدارک کے لئے یہ ایک منتخب طریقہ ہے، اور اوسط جسامت کے ایسے مجرد سلعات کے لئے جو نوجوان عورتوں میں موجود ہوں یہ خاص طور پر استعمال کیا جاتا ہے۔ اس عملیہ کے انجام دینے کی ترکیب میں سنینِ حال میں اصلاح کی گئی ہے، اور وہ وسیع التقافات (enucleations) جو سابقہ زمانہ میں خطرناک تھے اب وہ احتباس الدم (hæmostasis) کے اس طریقہ کے استعمال سے جو بونی (Bonney) نے تجویز کیا ہے، یا شوکی بے حسی درد کے زیر اثر عملیہ کرنے سے جس سے مقدارِ جریانِ خون بھی منضبط رہتی ہے، ممکن ہو گئے ہیں۔ بونی کا طریقہ رحم کی بڑی بڑی شریانی گذرگاہوں کو مندرجہ ذیل ذرائع سے عارضی طور پر بند کرنے پر مشتمل ہے۔ (۱) مبیضی عروق پر، جو قمعی حوضی شکنوں میں ہوتے ہیں، حلقہ دار کلاب لگا دئے جاتے ہیں۔ (۲) تنگنائے کے لیول پر عنق کے بالمقابل رحمی شریانوں کو ایک خاص ماسک کلاب (clamp forceps) سے

مضغوط کر دیا جاتا ہے۔ جب شریانوں کا ضغط موثر طور پر عمل میں آتا ہے تو رحم کی رنگت پھیکی پڑ جاتی ہے، اور عمیق التفافات اور کہفۂ رحم کا انکشاف تک بھی تقریباً عدیم الدم عملیہ جات بن جاتے ہیں۔ یہ ضغط دورانِ عملیہ میں برقرار رکھا جاتا ہے حتیٰ کہ رحم کی دوخت مکمل کر دی جاتی ہے۔ جب تمام کلابیب نکال لئے جاتے ہیں تو رساؤ کے چند مقامات پر عموماً مزید ٹانکے لگانے کی ضرورت ہوتی ہے۔

بونی[1] ایک ہی مقدم شگاف دینے کا مشورہ دیتا ہے (شکل ۴۹۵ ب) جس سے ان سلعات تک پہنچنے کے لئے جو جانبی اور موخر دیواروں میں واقع ہوتے ہیں ثانوی رخنی شگافات دئے جاتے ہیں (شکل ۴۹۵ ج، د اور س)۔ رحم کی موخر دیوار میں جو زخم بنائے جاتے ہیں ان سے معوی انضمامات کے پیدا ہونے کا خطرہ ہوتا ہے، اور جانبی شگافوں سے رحمی عروق خون کو نقصان پہنچنے کا خوف ہوتا ہے۔ بخلاف اس کے جو شگاف رحم کی مقدم دیوار میں دیا جاتا ہے اس کو رحمی مثانی جیب کے باریطون کے ساتھ ٹانکوں سے جوڑا جا سکتا ہے اور اس سے کسی قسم کا خطرہ نہیں ہوتا۔ جب کہفۂ رحم کو کھولے بغیر سلعہ تک رسائی نہ ہو سکتی ہو تو کہفۂ مذکور کو کھول دینا چاہئے، اور اگر درون رحم میں کوئی غیر طبعی حالت موجود ہو تو اس کا بھی ساتھ ہی تدارک کر دینا چاہئے (شکل ۴۹۵ س، ط اور ق)۔ اس قسم کی ترکیبِ عمل کے لئے سخت دفع عفونت کی ضرورت ہوتی ہے، اور مہبل کی مذکورہ سابقہ طریقہ سے ضرور اچھی طرح سے تعقیم کر لینا چاہئے، اور کہفۂ شکم اور جلد کے کناروں کو زخم کے محافظ کپڑوں یا ربڑ کی چادر سے احتیاط سے محفوظ کر لینا چاہئے۔ جب عملیہ کے دوران میں رحم کو شکم کے شگاف سے باہر نکالنا ضروری ہو تو اسے عقیم تولیے سے، جو نمک کے گرم محلول سے نکالا گیا ہو، ڈھانک دینا چاہئے۔

جن کہفہ جات سے سلعات نکال لئے جائیں ان کو "کورڈا" تانت ("Chorda" catgut) کی توشکی دوختوں (mattress sutures) سے بند کر دیا جاتا ہے (بونی) (شکل ۴۹۵ ص اور ط)۔ سطحی ٹانکوں کے لئے تانت کی مسلسل دوخت سے

---

[1] "The Modren Scope of Technique of Myomectomy," Victor Bonney, *Jl.Obst. & Gyn. Brit. Emp.*, vol. 29, No. 4, pp. 591-607, 1922.

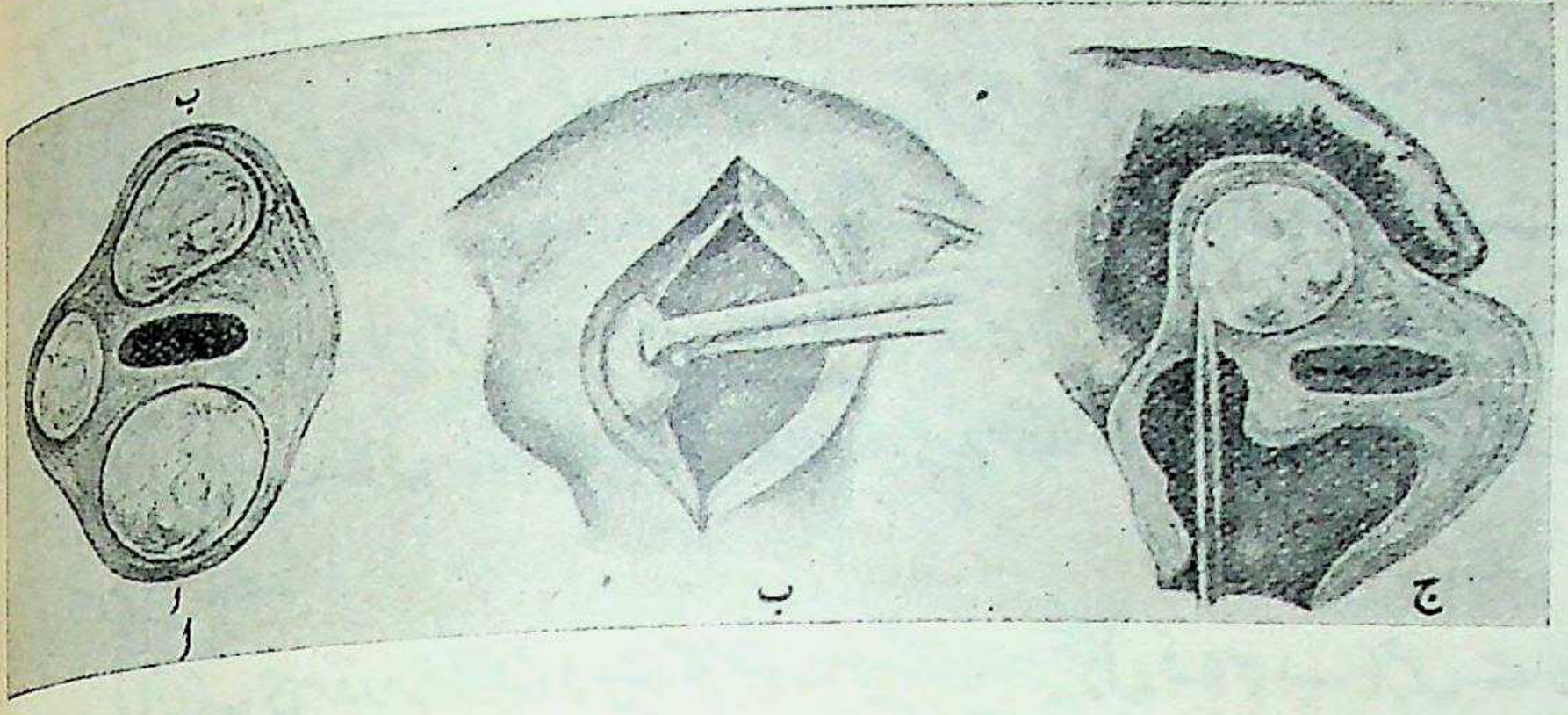
ب
ا
ب
ج

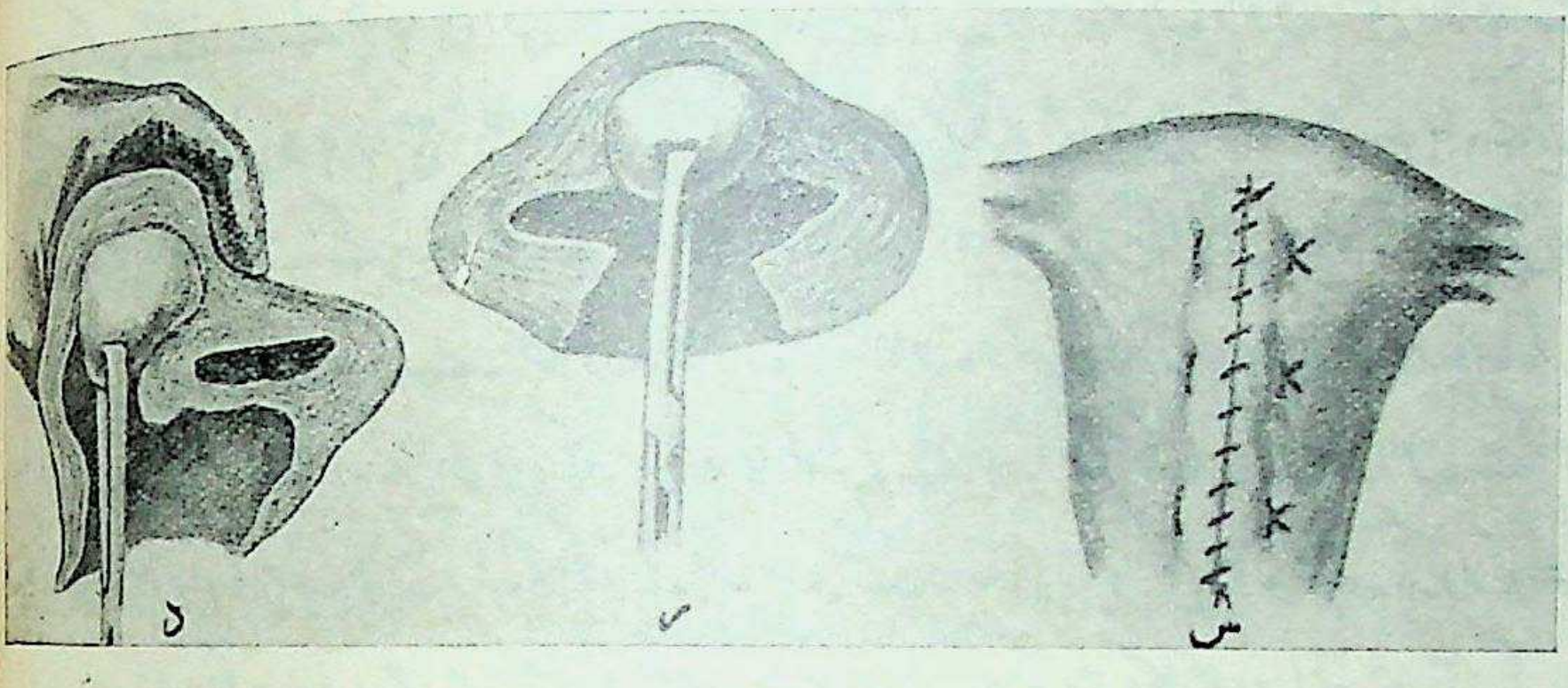
د
ہ
ز

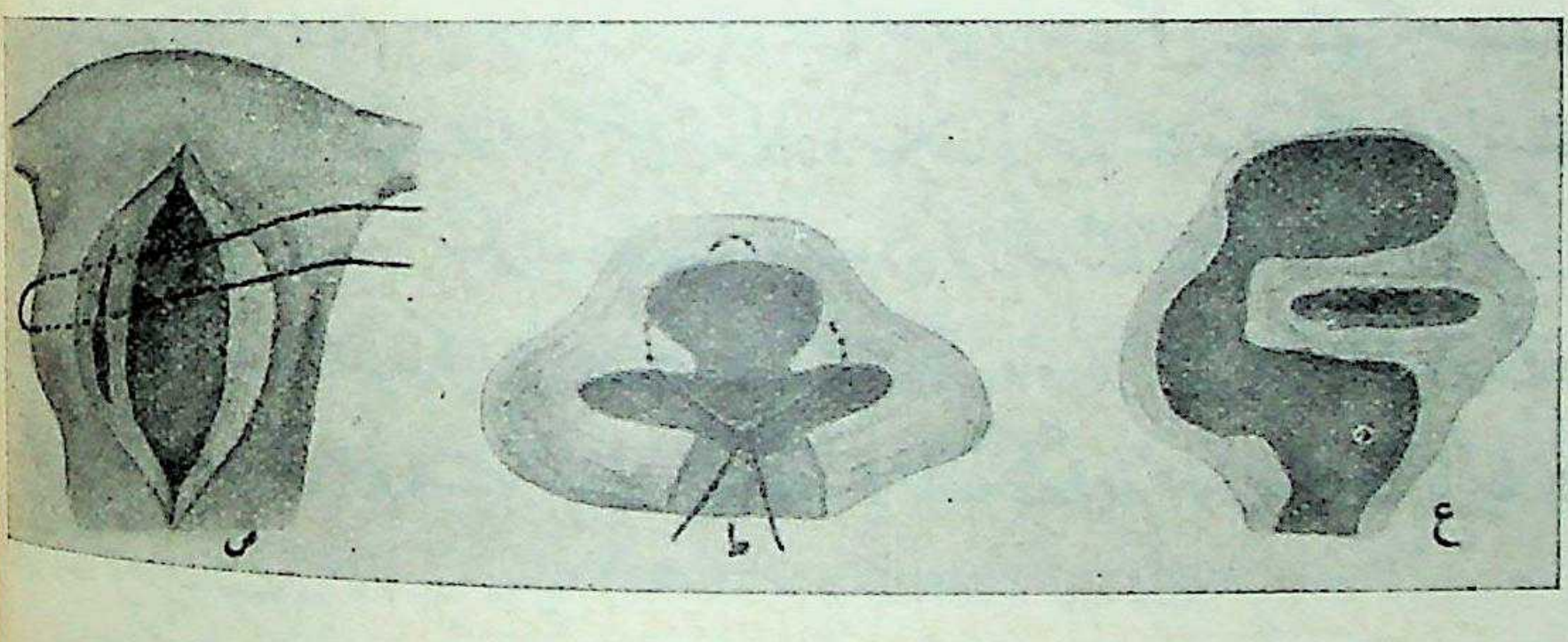
ی
ط
ع

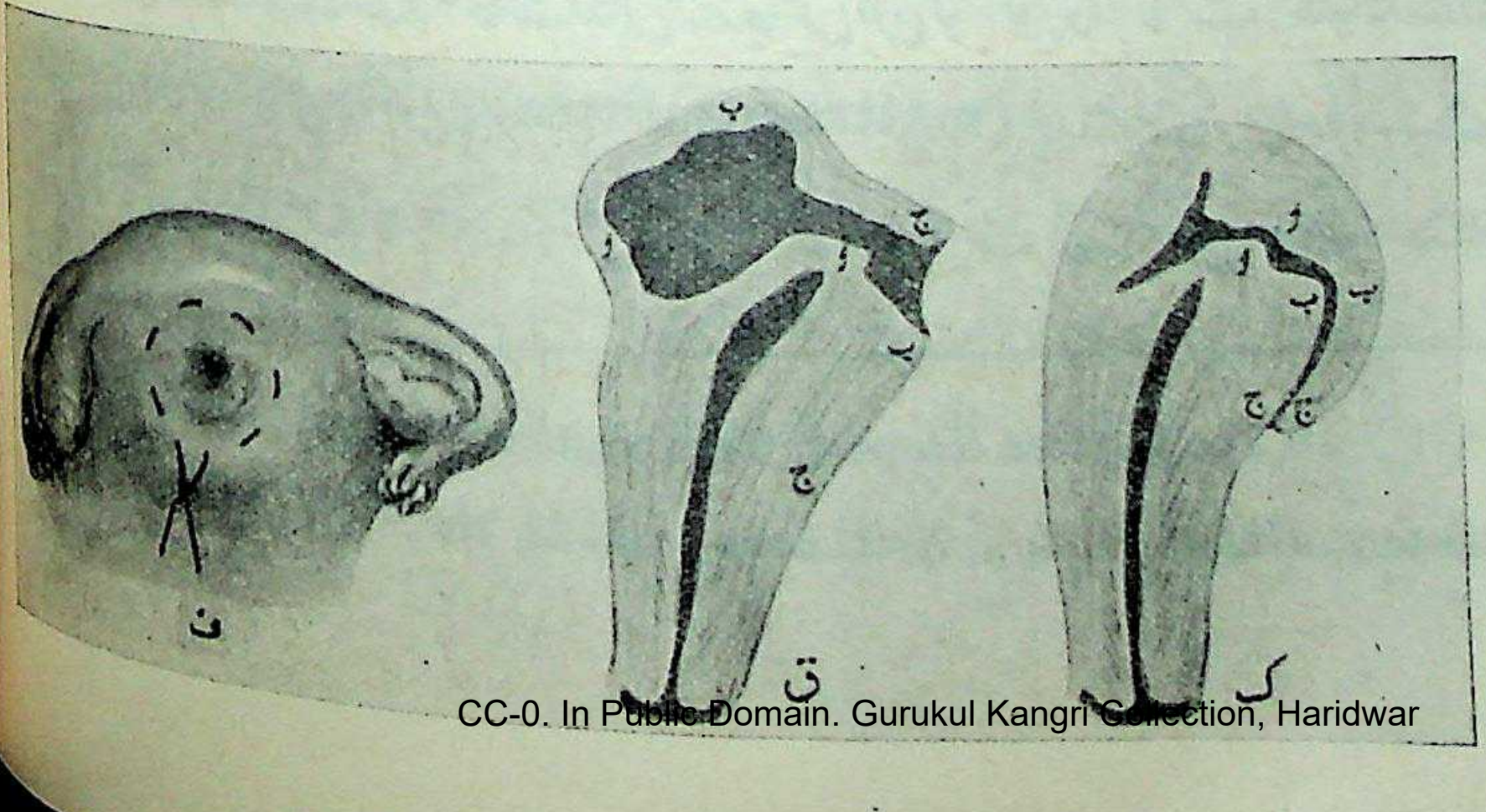
ن
ب
ج
ا
ب
ج
ق
ا
ب
ج
ک

شکل ۴۹۵۔ متعدد عضلی سلعہ برآری (Multiple Myomectomy) مقدم شگاف میں سے (بونی کے مطابق)

799

شکل ا ۔ ایک رحم کی عرضی تراش جس میں تین سلعاتِ لیفیہ موجود ہیں۔ ا، مقدم سطح ۔ ب، موخر سطح ۔

شکل ب ۔ وہی رحم ہے مگر مقدم لیفیہ کا انقاف مقدم شگاف میں سے کیا جا چکا ہے، اور جانبی لیفیہ کو ثانوی شگاف میں سے الگ کیا جا رہا ہے۔

شکل ج ۔ قبل الذکر دونوں شگافوں میں سے نشتر سے موخر لیفیہ کو الگ کرنے کی ابتدا کی جا رہی ہے۔

شکل د ۔ منانش سے جر قائم کرنے کے دوران میں انگشت اشاریہ سے انقاف کی سمت کو درست رکھا جا رہا ہے۔

شکل س ۔ ایک موخر لیفیہ کا "عبور الکہفی" انقاف۔

شکل ش ۔ مقدم شگاف جو ٹانکوں سے بند کر دیا گیا ہے۔

شکل ص ۔ انقافی کہفہ جات جن میں سے مقدم بڑا ہے اور جانبی چھوٹا۔ موخر الذکر کو ریشم کی توشکی دوختوں سے بند کیا جا رہا ہے۔

شکل ط ۔ ایک موخر انقافی کہفہ جو تانت کے ٹانکوں سے بند کیا جا رہا ہے۔ یہ ٹانکے کہفہ رحم میں سے گذارے جاتے ہیں اور یہیں گرہیں لگا دی جاتی ہیں۔

شکل ع ۔ ایک موخر انقاف جو دیوار رحم کی باریطونی سطح کے بہت قریب ہی پہنچ گیا ہے۔

شکل ف ۔ ایک بٹوا دور دوخت استعمال کی گئی ہے جس سے اس پتلی بافت کا انغماد کیا گیا ہے جو ایک موخر انقافی کہفہ کو باریطونی کہفہ سے الگ کرتی ہے۔

شکل ق ۔ قعر کی موخر دیوار کے ایک سلعہ کا مقدم شگاف میں سے انقاف کرنے کے بعد ایک الگ "کلاہ" رہ گئی ہے۔ حروف ان نقاط کو ظاہر کرتے ہیں جن کا اقتراب توشکی دوختوں سے کیا جائے گا۔

شکل ک ۔ "کلاہ" کو آگے کی طرف کھینچنے سے انقافی کہفہ منطمس کر دیا گیا ہے۔

کلم لیا جاتا ہے (شکل ۴۹۵ س اور ف)۔

سلعات لیفیہ کے جراحی علاج کے سلسلہ میں رحم برآری (hysterectomy) کے مقابلہ میں عضلی سلعہ برآری کے مالہٗ اور ما علیہ پر ستینین حال میں بہت کچھ بحث ہو چکی ہے (دیکھو صفحات 498 اور 499)۔ اس زمانہ میں ان دونوں عملیہ جات کی شرح اموات میں بہت کم فرق ہے، اور ہر عملیہ کے لئیے یہ شرح ۱٫۵ تا ۲ فی صدی ہے۔ جو طریقہ کار اختیار کیا

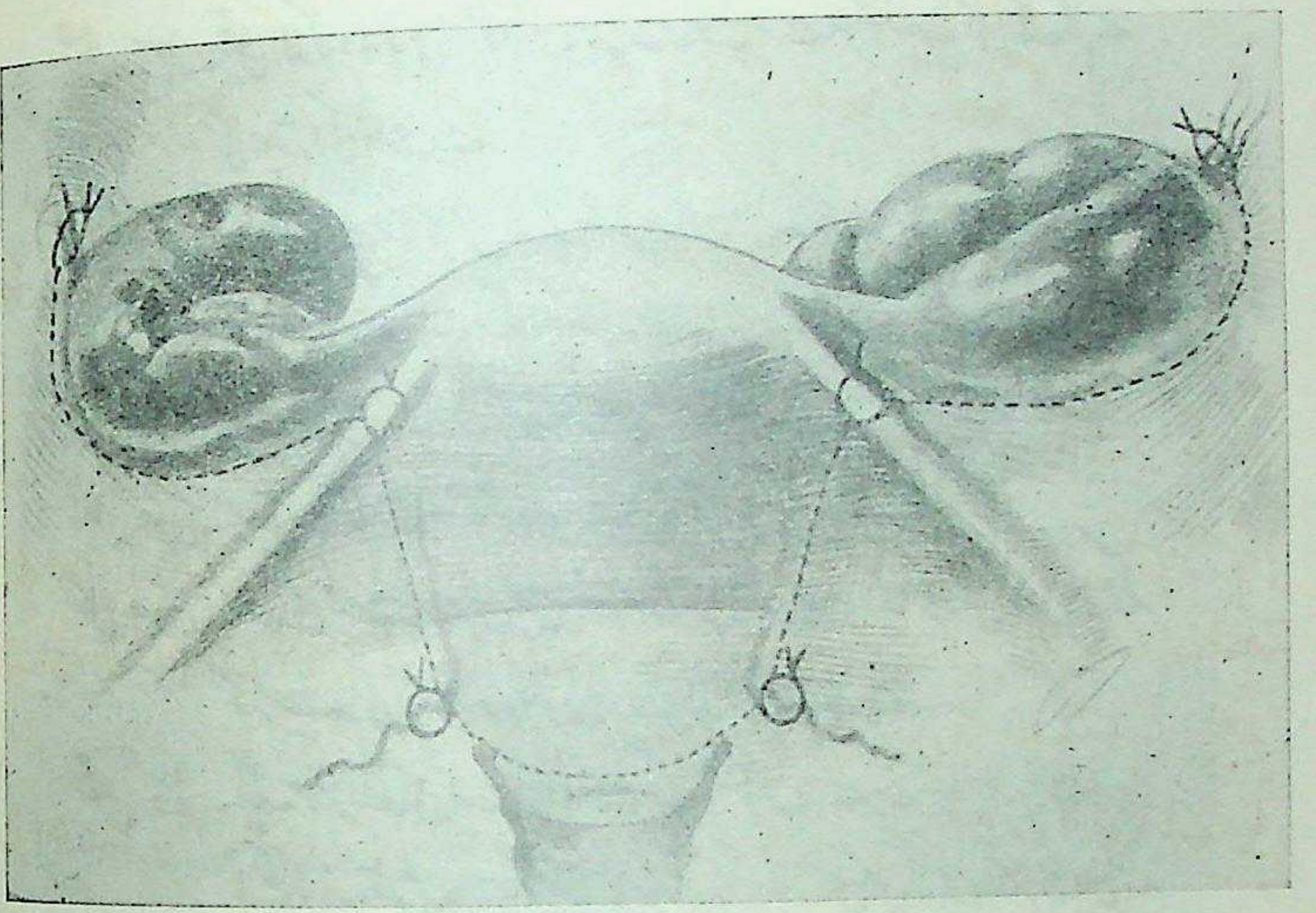

شکل ۴۹۶ - قریب الکل رحم برآری (Subtotal Hysterectomy)-(اوق جھلی بتر- شگاف کا خط اس حالت میں جبکہ دونوں زوائد کو الگ کر دینا مقصود ہو-)

جاتا ہے اس کا انحصار اس امر پر ہے کہ آیا رحم کو بطور ایک بار آور عضو کے باقی رکھا جا سکتا ہے یا نہیں، اور اس سوال کا جواب ایک بڑی حد تک مریضہ کی عمر سے معلوم ہو سکتا ہے۔ چالیس سال کی عمر تک عضلی سلعہ برآری ترجیحی عملیہ ہے۔ عملیہ کے بعد کے زمانہ میں استقرار حمل کے امکان پر بھی اس لحاظ سے بخوبی غور کر لینا چاہیئے کہ ۱۰ فیصدی اصابات میں سلعات لیفیہ کے

از سر نو پیدا ہونے کا احتمال ہوتا ہے، اور ۲۰ فیصدی اصابات میں بعض میں مزید تکلیف کے پیدا ہونے کا خطرہ ہوتا ہے۔ آخر میں یہ کہا جاسکتا ہے کہ اس امر کا بھی امکان ہے کہ بعد میں رحم برآری ضروری سمجھی جائے، اور یہ ایک ایسا خطرہ ہے جس کی شرح وقوع گائیلز (Giles) ۳ فیصدی بیان کرتا ہے۔ چالیس سال کی عمر کے بعد حمل کا سوال باقی نہیں رہتا، اور سوائے ان عورتوں کے جن کو یہ احساس ہو کہ رحم کا نکل جانا بہت خطرناک ہوگا، بقیہ اصابات میں رحم برآری منتخب عملیہ ہے۔

قریب الکل رحم برآری یا فوق مہبلی بتر

(SUBTOTAL HYSTERECTOMY : SUPRAVAGINAL AMPUTATION)

یہ عملیہ رحم کو، زوائد کے ساتھ یا ان کے بغیر، عنق پر سے بذریعہ بتر علیحدہ کرنے پر مشتمل ہے۔ لہٰذا تمام جسمِ رحم اور تنگنائے کا بیشتر حصہ (فوق مہبلی عنق) کاٹ کر الگ کردئے جاتے ہیں (دیکھو شکل ۴۹۶)۔ انگلستان اور امریکہ کے سرجنوں میں یہ عملیہ جسمِ رحم کے سلعات لیفیہ کے جراحی علاج کے لئے مروج ہے، اور بعض سرجن رحم برآری کے اس طریقہ کو مزمن التہاب الرحم (chronic metritis) اور دوجانبی انبوبی اجتماع ریم (double pyosalpinx) تک کے لئے بھی اختیار کرتے ہیں۔ رحم کے ساتھ ہی ایک یا دونوں بیضوں کے دور کرنے کے دواعی کا انحصار بتمامہ ان اعضا کی حالت، اور اس امر پر ہوتا ہے کہ آیا کوئی ایسی امراضیاتی حالت موجود تو نہیں جو بیض برآری کی مقتضی ہو۔ مثال کے طور پر بعض اوقات انبوبی بیضی التہاب یا کسی مزامن الوقوع نوبالید سے اس طرح ماؤف ہوجاتے ہیں کہ ان کا دور کرنا ضروری ہوتا ہے۔ سرجن کا نصب العین ہمیشہ یہی رہنا چاہیے کہ جتنی بیضی بافت کا بچانا ممکن ہو اتنی بچالی جائے، اور جب کبھی ان دونوں اعضا کا استیصال 801 کیا جائے تو (اگر ممکن ہو) ان کے ایک تندرست ٹکڑے کی عضلۂ مستقیم میں ترقیع کردینا چاہیے۔ بہرکیف سریری تجربہ سے یہ ظاہر ہوا ہے کہ جو علامات مصنوعی انقطاع الطمث کو متلازم ہوتے ہیں ان کا انسداد بیضی بافت کی صیانت سے ہمیشہ نہیں کیا جاسکتا۔ صرف رحم ہی کے الگ کردینے سے، خاصکر فعال صنفی زندگی کے خاتمہ کے قریب، انقطاع الطمث کے شدید علامات

پیدا ہو جاتے ہیں، مثلاً دردِ سر، دوار، "تورد" وغیرہ۔

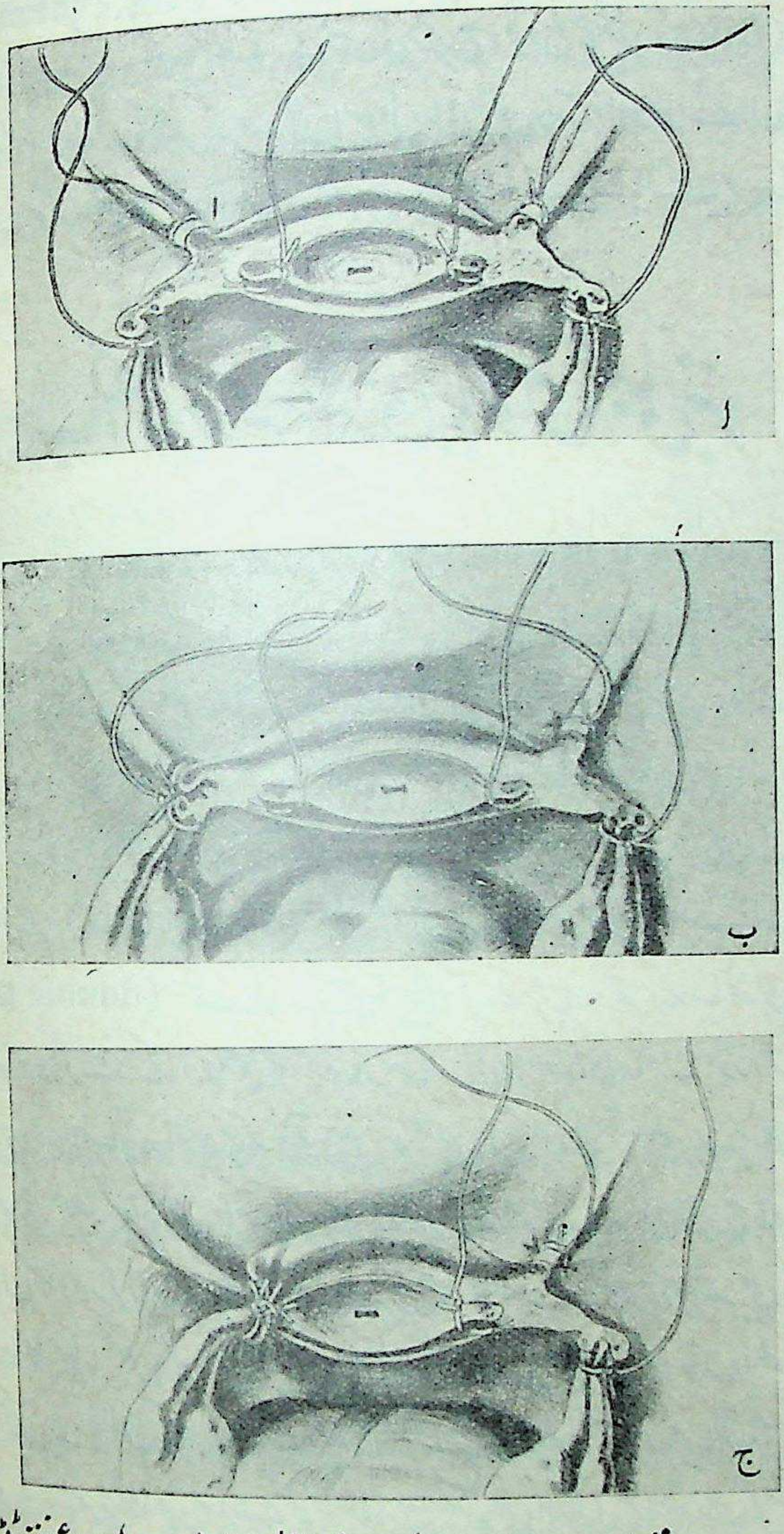

شکل ۷۹۴۔ شکل ا (۱) رباط مستدیر، (۲) فلوپی نلی اور مبیضی رباط، (۳) عنقی ٹنڈ کا کونا۔
شکل ب میں (۱) اور (۲) ملا دئے گئے ہیں۔ شکل ج میں (۱)، (۲) اور (۳) تصویر کی بائیں جانب پر ملا دئے گئے ہیں۔

قریب الکل اور کلی رحم برآری کے دونوں عملیہ جات کی اضافی اہمیت کے متعلق بہت سا اختلاف رائے ہے (دیکھو ذیل میں)۔ تحضیری مراحل کا ذکر جہاں تک شکم شگافی (laparotomy) کا تعلق ہے پہلے کیا جا چکا ہے۔

شکم کو کھولنے کے بعد سرجن، جو کہ مریضہ کی بائیں طرف کھڑا ہوتا ہے، رحم کو اوپر کی طرف زخم میں کھینچ لیتا ہے، اور امعاء کو گاز کی عقیم صافیوں یا ربڑ کی باریک چادروں سے جو عقیم ملحی محلول سے نکالی جاتی ہیں پیچھے ہٹا دیتا ہے۔ اگر مناسب سمجھا جائے تو حوضی قولون اور اعور کو پیچھے ہٹانے کے لئے گاز کے چھ گز لمبے لفیفہ سے مدد لی جا سکتی ہے، تاکہ اگر مریضہ عملیہ کے دوران میں کانکھنے لگے تو یہ پھسل کر کہفۂ حوض میں نہ آ جائیں۔ بعض وجوہ کی بنا پر جن کا ذکر پہلے کیا جا چکا ہے ہم گاز کی الگ الگ صافیاں استعمال کرتے ہیں جن کو عملیہ سے پہلے اور اس کے بعد احتیاط سے گنا جاتا ہے۔ ربڑ کی چادروں کا یہ فائدہ بتایا جاتا ہے کہ یہ امعاء سے چپکتی نہیں۔ رحم کو سامنے لانے اور اوپر اٹھانے کے بعد زوائد کا امتحان کیا جاتا ہے، تاکہ اس امر کا فیصلہ کیا جائے کہ آیا ایک ہی مبیض کا دور کرنا ضروری ہے یا دونوں کا۔ ایسی حالت میں جبکہ دونوں مبیضوں کو علی حالہٖ چھوڑنے میں کوئی نقصان نہ ہو تو رحم کا بتر عنق میں سے حسب ذیل طریقہ سے کیا جاتا ہے۔

عملیہ کن رحم اور سلعہ کو بائیں جانب کی طرف کھینچ لیتا ہے، اور دائیں رباطِ مستدیر پر دو شکنجے لگا کر اسے درمیان سے کاٹ دیتا ہے۔ اس کے بعد بقیہ ساختوں پر جو قرن میں سے نکلتی ہیں، یعنی فلوپی نلی اور مبیض کے رباط پر شکنجے لگائے جاتے ہیں، اور ان کو بھی اسی طرح کاٹ دیا جاتا ہے۔ اس کے بعد مددگار دندانہ دار تقطیعی کلاب سے رحمی مثانی جیب کے باریطون کو اوپر اٹھاتا ہے، اور سرجن قینچی کا ایک پھل باریطون کے نیچے بھونک دیتا ہے، اور اس کے شکن کو دائیں جانب سے بائیں جانب کو رحم کی تنگنائے کے قریب سے اور اس کی سامنے کی جانب پر سے عرضاً کاٹ دیتا ہے۔ اس کے بعد باریطون کے دامن کو مثانہ کے بالائی حصہ کے ساتھ ایک سپارے کی مدد سے نیچے کی طرف کو دھکیل دیا جاتا ہے۔ مثانہ کو خط وسطی پر سے علیحدہ کرنے کے لئے عموماً قینچی سے کاٹنا ضروری ہوتا ہے۔ اس کے بعد دائیں جانب کے رحمی عروق کا تکشف کیا جاتا ہے، اور علیحدہ کئے ہوئے عروق پر لمبے شریانی کلابیب سے دو مقامات پر شکنجہ لگا کر ان کو کاٹ دیا جاتا ہے۔ بائیں جانب کے زوائد اور

عروق پر بھی یہی عمل کیا جاتا ہے۔ جب یہ سب کچھ ہو چکتا ہے تو رحم صرف عنق اور موخر رحمی دیوار کے باریطون ہی سے چسپیدہ رہ جاتا ہے۔ بتر عنق میں اسے فم داخلی کے بالکل قریب سے کیا جاتا ہے' اور اس کی انجام دہی کے لئے رحم کو اچھی طرح سے اوپر کی طرف حوض میں کھینچ لیا جاتا ہے۔ پھر نشتر سے ایک وی (V) کی شکل کا شگاف آگے سے پیچھے کی طرف کو دیا جاتا ہے۔ اس شگاف کا مقدم حصہ عنق میں سے نیچے کی اور پیچھے کی طرف کو جاتا ہے' اور موخر حصہ باریطون اور عنق میں سے نیچے کی اور آگے کی طرف کو جاتا ہے۔ بتر کے مکمل ہونے سے پہلے مددگار عنق کے ٹنڈ کو منتاش سے پکڑ لیتا ہے۔ جب رحم اور سلعہ دور کر دئے جاتے ہیں تو عنق اوپر کی طرف کو کھینچ لی جاتی ہے' اور عنقی درون رحمہ ٹنڈ کے مرکز کی ایک مخروط نما تقطیع کے ذریعہ سے دور کر دیا جاتا ہے۔ اس کے بعد سرجن عنقی دامنوں میں سے تانت کی ایک یا دو توشکی دوختیں داخل کر دیتا ہے۔ جب یہ دامن ان دوختوں سے ملا دئے جاتے ہیں تو موخر الذکر کو لمبا چھوڑ دیا جاتا ہے' اور منتاش کو نکال لیا جاتا ہے۔ اس کے بعد رحمی عروق شکنجہ کے پیچھے ایک دوخت گذار کر باندھ دئے جاتے ہیں' اور دونوں طرف ایسا کر دیا جاتا ہے۔ یہ گرہیں باندھتے ہی کاٹ دی جاتی ہیں' اور ایک دائر گرہ عنق کی جانبی دیوار میں سے گذار دی جاتی ہے' اور اس میں ہر ایک رحمی شریان بھی داخل کر لی جاتی ہے۔ اس دوخت کے داخل کرتے وقت یہ احتیاط ضرور کرنا چاہیئے کہ ان کئی ایک وریدوں میں سے جو اس مقام پر شریان رحم کے گرد موجود ہوتی ہیں کوئی ورید چھد نہ جائے۔ پھر رباطات مستدیر اور نلیوں اور بیضی رباطات پر کے شکنجوں کے مقام پر دوختیں لگا دی جاتی ہیں اور شکنجوں کو نکال لیا جاتا ہے' اور دوختوں کو کچھ عرصہ کے لئے لمبا چھوڑ دیا جاتا ہے۔ جب تمام شکنجے دور کر لئے جاتے ہیں تو حوض کی ہر ایک جانب پر گرہوں کے تین گروہ یا جوڑے باقی رہ جاتے ہیں' اور یہ اوپر سے نیچے کی طرف کو حسب ذیل ہیں۔ (۱) نلی اور بیضی رباط پر' (۲) رباط مستدیر پر' (۳) عنقی ٹنڈ کے کونے پر (دیکھو شکل ۴۹۷)۔ اب ہر ایک جوڑے کا ایک ایک ڈورا کاٹ دیا جاتا ہے۔ اور بقیہ تین میں سے ہر ایک ڈورا اپنے بعد کے ڈورے سے باندھ دیا جاتا ہے۔ چنانچہ انبوبی بیضی گرہ رباط مستدیر کی گرہ سے باندھ دی جاتی ہے' اور ان میں سے ایک عنقی ٹنڈ کی گرہ سے باندھ دی جاتی ہے۔ اگر خفیف سا

تناؤ بھی موجود ہو تو انبوبی مبیضی دوخت کو ایک دوسری عبوری تثبیتی گرہ سے مزید تقویت دے دینا چاہئے۔

جب دونوں جانب کی گرہیں لگادی جاتی ہیں تو عنق کو کونوں پر تمام جانبی بافتوں سے جو اس طرح متحد ہو چکتی ہیں سہارا ملتا ہے۔ آخر میں باریطونی کنارے عنقی ٹنڈ کے اوپر سے ایک ہی مسلسل دوخت سے جو دائیں طرف سے بائیں طرف کو جاتی ہے ملادئے جاتے ہیں (دیکھو شکل ۴۹۸)۔ اختتام عملیہ پر یہ ضروری ہے کہ حوض بالکل خشک ہو۔

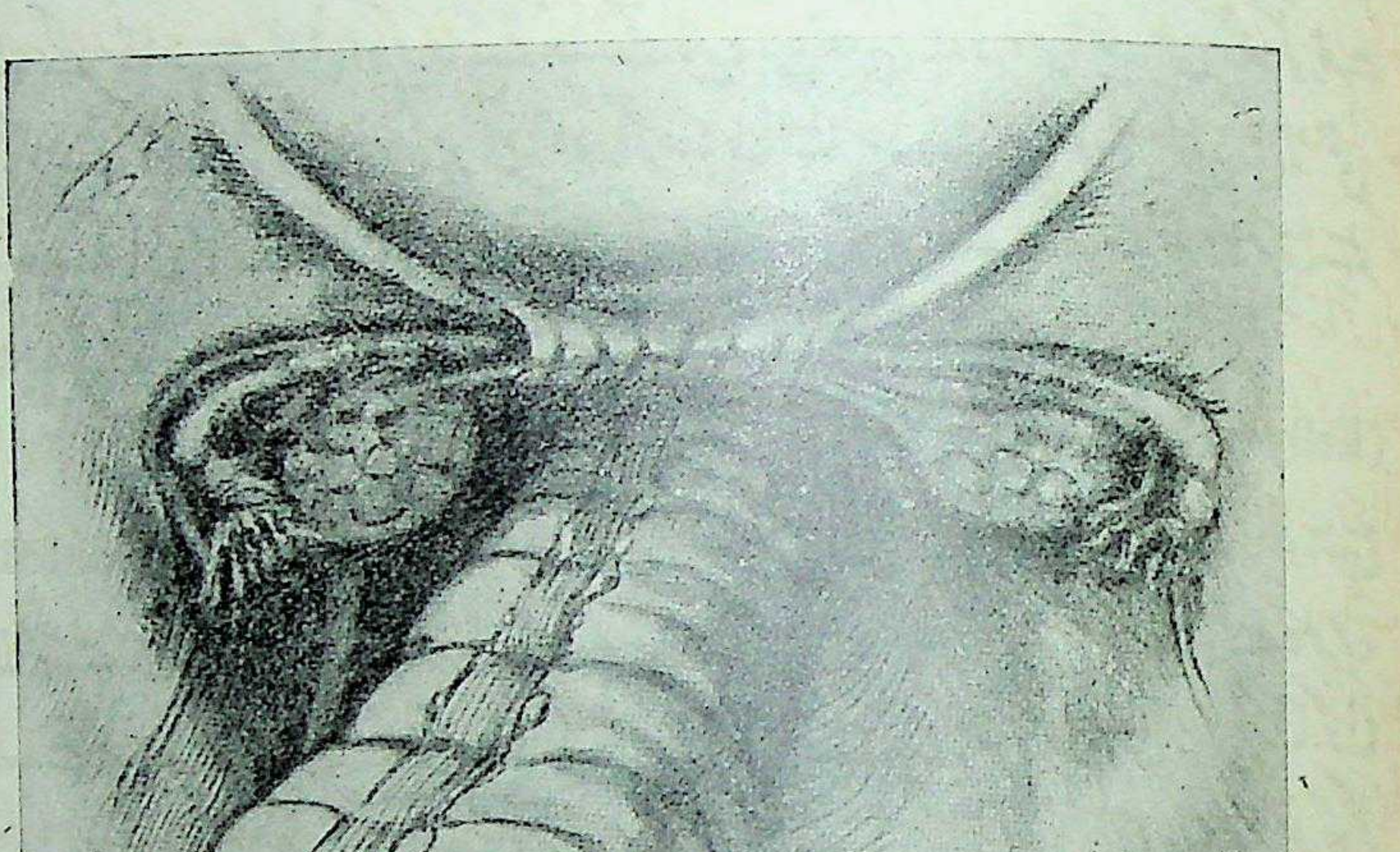

شکل ۴۹۸۔ فرشِ حوض پر باریطون کے بند کرنے کا طریقہ۔

صافیاں اور ربڑ کی چادر نکال لی جاتی ہیں، اور ان کو گن لیا جاتا ہے، اور شکم کو اسی طریقہ سے جس کا ذکر صفحہ 776 پر کیا جاچکا ہے بند کر دیا جاتا ہے۔

باردنہیور کی قریب الکل رحم برآری (Bardenheuer's Sub-total Hysterectomy)

۔ اس طریقہ میں صرف قعرِ رحم ہی فلوپی نلیوں کے ہمراہ دور کیا جاتا ہے۔ اس عملیہ کا فائدہ یہ ہے کہ جسمی دروں رحمہ کا تھوڑا سا حصہ باقی رہ جاتا ہے، اور یہ، اگر

بیضین مصئون رہیں تو فعل حیض جاری رکھنے اور انقطاع الطمث کے علامات کو نمودار ہونے سے روکنے کے لئے کافی ہوتا ہے۔ یہ انبوبی التہاب کے بعض اصابات، مثلاً استسقائے انبوبہ، اور قعر کے رحمی سلعاتِ لیفیہ کے لئے مناسب ہے، لیکن اس عملیہ میں بھی، جیسا کہ اعضائے حوض کے تمام حفاظتی عملیہ جات میں ہوتا ہے، مصئون حصوں میں تکلیف کے عود کر آنے کا خطرہ ضرور ہوتا ہے۔

اس عملیہ کے مراحل میں بھی انہی عمومی اصولوں کا اتباع کیا جاتا ہے جن کا ذکر قریب الکل رحم برآری کے مسلّم عملیہ میں کیا گیا ہے، سوائے اس کے کہ "رحمی فانہ" کو دور کرنے کے لئے جو شگاف دئے جاتے ہیں وہ جسم رحم میں قعر کے نیچے اور باریطون کے مثانہ پر معکوس ہونے کے مقام سے کافی اوپر دئے جاتے ہیں۔ یہ ظاہر ہے کہ اس عملیہ میں مثانہ کو رحم سے علیحدہ کرنے کی ضرورت نہیں ہوتی، اور اگر رباطات مستدیر اور بیضین کی رحمی پیچیدگیاں کاٹ دی گئی ہوں تو ان کو بعد میں رحمی ٹنڈ کے ساتھ دوختوں سے ملا دینا چاہیئے۔

کیلی کی قریب الکل رحم برآری (Kelly's Sub-total Hysterectomy)

804

قریب الکل رحم برآری انجام دینے کا یہ سب سے زیادہ سریع طریقہ ہے۔ جب بیضین کو محفوظ رکھا جا سکتا ہو تو یہ عملیہ عروق کو شکنجوں سے قابو میں لانے سے نہائت تیزی سے کیا جا سکتا ہے، اور جب تک رحم دور نہیں کر دیا جاتا کوئی گرہ نہیں لگائی جاتی۔ جب بیضین کو بھی دور کرنا مقصود ہو تو ماساریقائے انبوبہ کو کاٹنے سے پہلے قمعی حوضی رباط پر دوخت لگانے سے بیضی عروق کو باندھ دینا مناسب ہوتا ہے۔

کیلی (Kelly) کے مسلسل شگاف کے طریقہ کا استعمال رحم برآری کے غیر پیچیدہ اصابات کے لئے کیا جا سکتا ہے، یعنی جن میں رحم زخم میں کھینچ کر اچھی طرح سے لایا جا سکے۔ مزید برآں یہ عملیہ قریب الکل رحم برآری کے مذکورہ سابقہ عملیہ کے مقابلہ میں ان دقتوں کو رفع کرنے کے لئے زیادہ مناسب ہے جو دروں رباطی یا پس باریطونی سلعہ لیفیہ کے دور کرنے میں پیش آتی ہیں۔ قرن الرحم پر دائیں زاویہ پر دو شکنجے لگا دئے جاتے ہیں، اور ان ساختوں کو نشتر سے کاٹ دیا جاتا ہے۔ دائیں رباط مستدیر

بھی یہی عمل کیا جاتا ہے، اور مثانی باریطون کو کاٹ کر قعر مثانہ کے ساتھ ہی نیچے کی طرف کو دھکیل دیا جاتا ہے۔ اس کے بعد دائیں رحمی عروق کو کلابیب میں دبا کر درمیان سے کاٹ دیا جاتا ہے۔ اور عنق دائیں جانب سے بائیں جانب کو ایک سیدھے خط میں مکمل

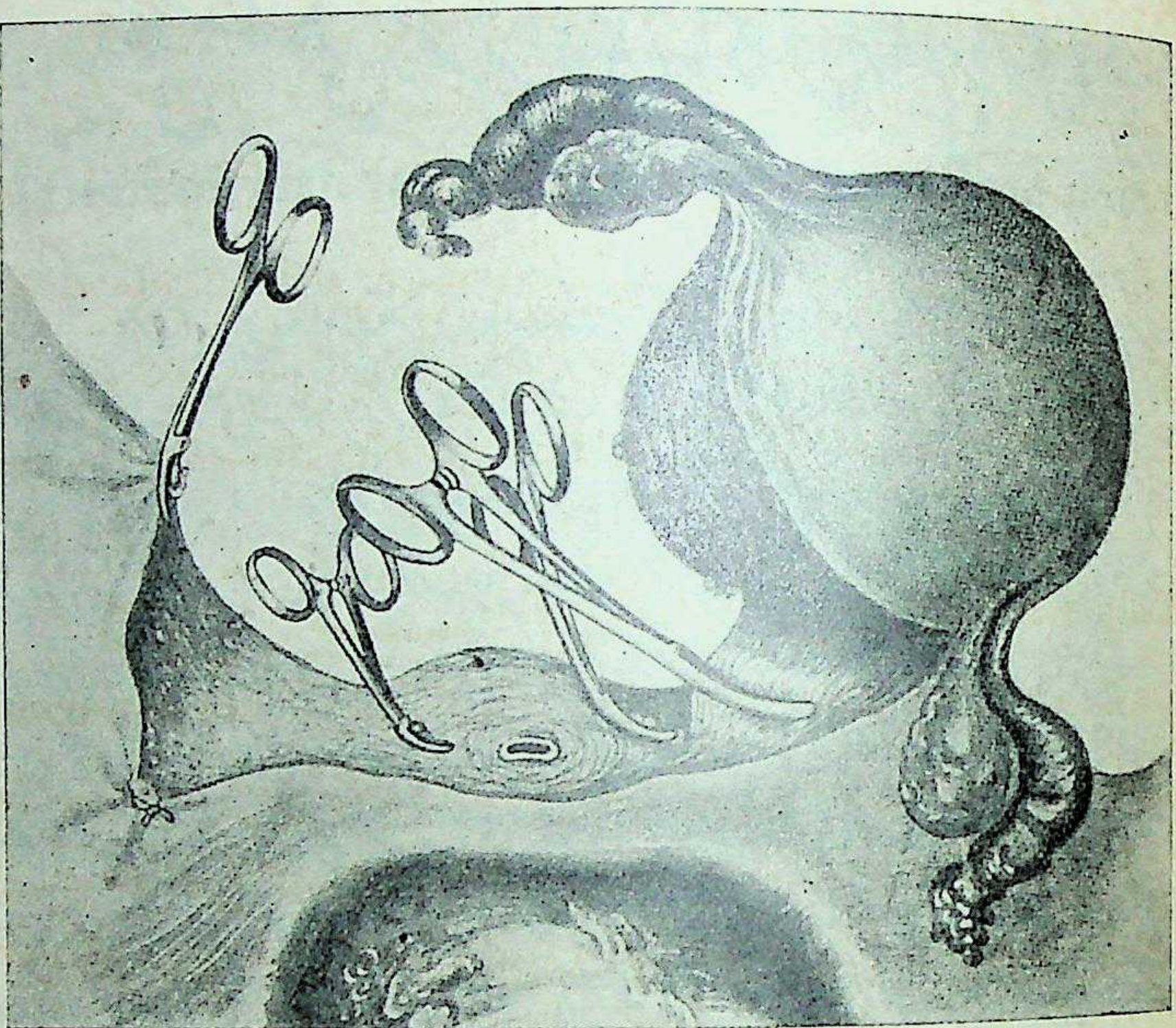

شکل ۴۹۹ - شکمی قریب الکل رحم برآری (Abdominal Sub-total Hysterectomy) کیلی (Kelly) کے طریقہ سے۔ بیضی عروق اور رباط مستدیر پر، ان کو کاٹنے سے پہلے گرہیں لگا دی گئی تھیں۔ رحمی شریانوں پر شکنجے لگے ہوئے ہیں۔

طور پر کاٹ دی جاتی ہے، حتیٰ کہ یہ بائیں رباط عریض ہی سے لٹکتی رہتی ہے۔ موخرالذکر کو جس میں بائیں رحمی عروق موجود ہوتے ہیں رباط عریض کے خمدار شکنجہ یا موآئنہین کے

مرآرہ برآری کے کلاب (Moynihan's cholectomy forceps) (دیکھو شکل ۴۹۸) سے پکڑ لیا جاتا ہے، اور رحم اور سلعہ کو اور بائیں طرف بڑھا کر اوپر کی طرف کھینچ لیا جاتا ہے (دیکھو شکل ۴۹۹)۔ اب جن چسپیدگیوں کو کاٹنا باقی رہ جاتا ہے وہ بائیں زوائد ہیں۔ ان پر شکنجہ لگا کر ان کو نیچے سے اوپر کی طرف کو کاٹ دیا جاتا ہے۔

کلی شکلی رحم برآری یا کامل رحم برآری

805

(TOTAL ABDOMINAL HYSTERECTOMY : PANHYSTERECTOMY)

اس عملیہ میں تمام رحم، (زوائد کے ساتھ یا ان کے بغیر) مہبل کو اس مقام پر کاٹ کر جہاں یہ عنق سے ملتی ہے دور کر دیا جاتا ہے۔ رحمی عنقی سلعات لیفیہ کے جراحی علاج میں جبکہ عنق منطول ہو گئی ہو، اور سلعہ کی وجہ سے پھیل گئی ہو اس عملیہ کی ضرورت ہوتی ہے۔ جب جسم رحم کے سرطان اور دونوں جانب کے انبوبی اجتماعِ ریم کی وجہ سے رحم کو دور کرنا ضروری ہو تو رحم برآری کا یہی طریقہ بالعموم اختیار کیا جاتا ہے۔ زمانہ حال میں بہت سے سرجن کلی رحم برآری ہی کا عملیہ انجام دیتے ہیں، قریب الکل رحم برآری کا طریقہ انھوں نے بالکل ترک کر دیا ہے۔ کلی رحم برآری کے مؤیدین کا یہ دعویٰ ہے کہ یہ عملیہ بہتر ہے اسلئے کہ (۱) عنق کے باقیماندہ حصہ میں سرطانی سلعہ کا پیدا ہونا ممکن ہے۔ تقریباً ۱۰۰۰ ایسے اصابات کا اندراج کیا جا چکا ہے، (۲) کلی عملیہ میں احتباس الدم بہتر طریقہ سے عمل میں لایا جا سکتا ہے، (۳) جب کبھی مسیلیت کی ضرورت ہو تو یہ زیادہ مکمل اور موثر ہوتی ہے اور بعد عملیتی حوضی دموی سلعات کے پیدا ہونے کا کم احتمال ہوتا ہے جن کے عواقب میں سے باریطونی خراش اور معوی ایلاؤس ہیں۔ بخلاف اس کے کلی عملیہ کی انجام دہی میں زیادہ وقت صرف ہوتا ہے۔ لہٰذا جہاں تیز رفتاری کا خیال بھی ہو جیسا کہ قیصری رحم برآری (Cæsarian hysterectomy) میں ہوتا ہے وہاں قریب الکل طریقہ ہی بہترین طریق عمل ہوتا ہے۔ کلی شکلی رحم برآری سابقہ زمانہ میں مندرجہ ذیل طریقہ سے سرطانِ عنق کے لئے انجام دی جاتی تھی مگر اب اس کی جگہ رحم و مہبل برآری (hystero-colpectomy) کا ایک زیادہ وسیع عملیہ کیا جاتا ہے (دیکھو نیچے)۔ کلی رحم برآری انجام دینے سے پہلے یہ ضروری

کو عملیہ سے ایک دو روز پہلے مہبل کو دافع عفونت نطولات (douches) سے باقاعدہ صاف کرتے رہیں۔ مزید برآں عملیہ کے شروع ہونے سے عین پہلے عنق کے مہبلی حصہ (portio vaginalis) اور مہبل کو آیوڈین کے ۲ فی صدی محلول، ایکری فلیوین، یا کرسٹل وائیولٹ اور بریلینٹ گرین کے پچاروں سے اچھی طرح سے صاف کر لینا چاہیے۔

فوق مہبلی بتر کے بیان میں یہ گزر چکا ہے کہ دونوں بیض باقی رکھ لئے گئے تھے۔ کلی رحم برآری کے بیان میں ملحقات کی علیحدگی بھی شامل کی جائے گی۔ سلعہ لیفیہ کے موجود ہونے کی حالت میں بیضین کو تاوقتیکہ یہ مرض زدہ نہ ہوں دور نہیں کیا جاتا، لیکن جب جسم رحم کا

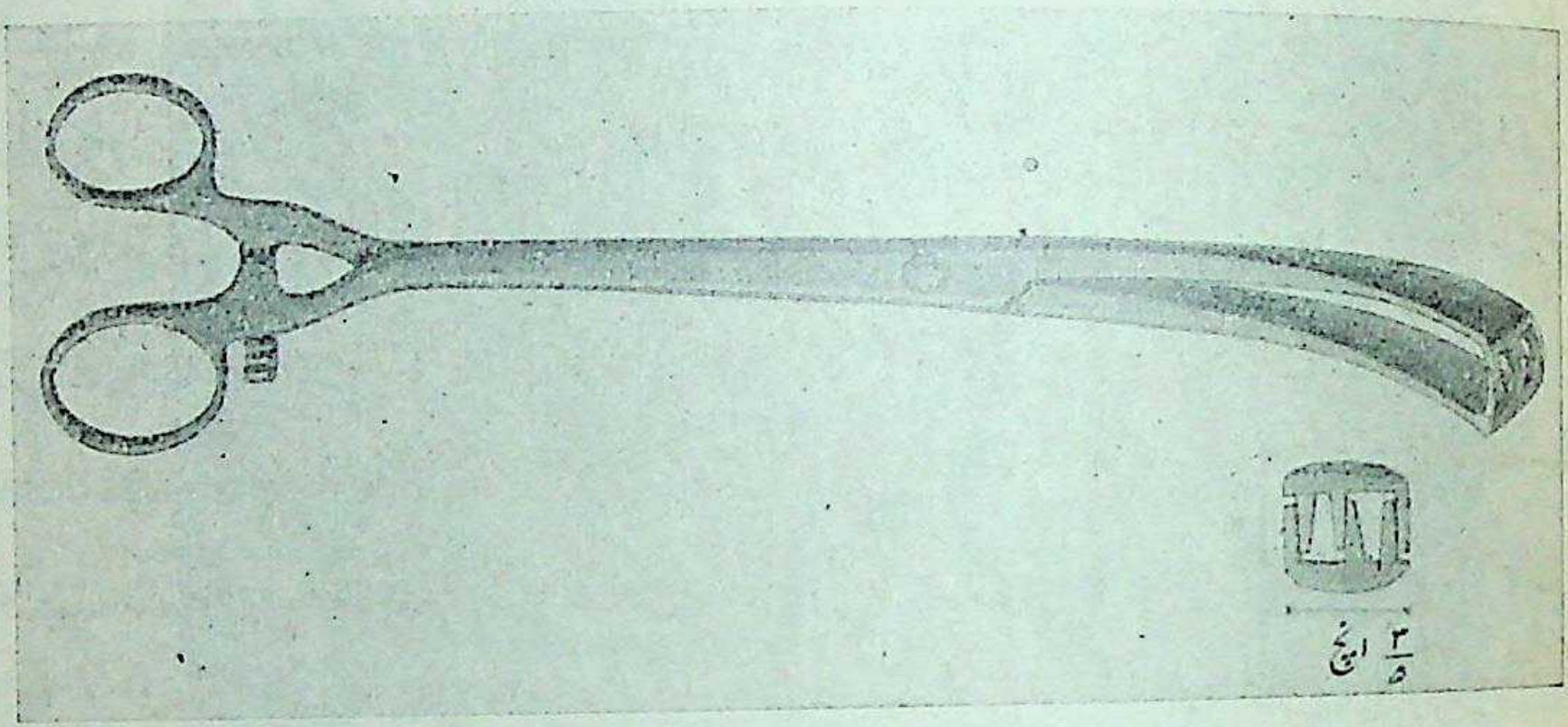

شکل ۵۰۰ ۔ منتاش (Vulsellum) جس میں جانبی خم موجود ہے۔

سرطان موجود ہو تو نلیوں اور بیضین کو بطورِ معمول دور کر دیا جاتا ہے۔

جب بیضین کو دور کرنا منظور ہو تو مستدیر رباط پر شکنجہ لگا کر ان کو کاٹ کر ان پر دوخت لگا دی جاتی ہے۔ اس کے بعد قمعی حوضی شکنوں کو فلوپی نلی کے بیرونی نصف حصہ کو تھوڑا سا کھینچنے سے بخوبی واضح کر لیا جاتا ہے۔ کھینچنے کا یہ فعل ایک مددگار انجام دیتا ہے۔ اگر بائیں جانب پر حوضی قولون رباطِ عریض کے آزاد کنارہ سے انضمامات کے ذریعہ سے منضم پایا جائے تو ان شکنوں کو قینچی سے احتیاط کے ساتھ کاٹ کر رودہ کو پیچھے کی طرف کو دھکیل دیا جاتا ہے۔ بائیں انگوٹھے اور انگشت اشاریہ سے مبیضی عروق

پکڑ لئے جاتے ہیں' اور رباطِ عریض کے عدیم العروق پتلے حصہ میں سے جو عروقِ مذکور کی دونوں جانب پر واقع ہوتا ہے ایک دوخت اندر کی طرف سے باہر کو گذار دی جاتی ہے۔ ان عروق کو

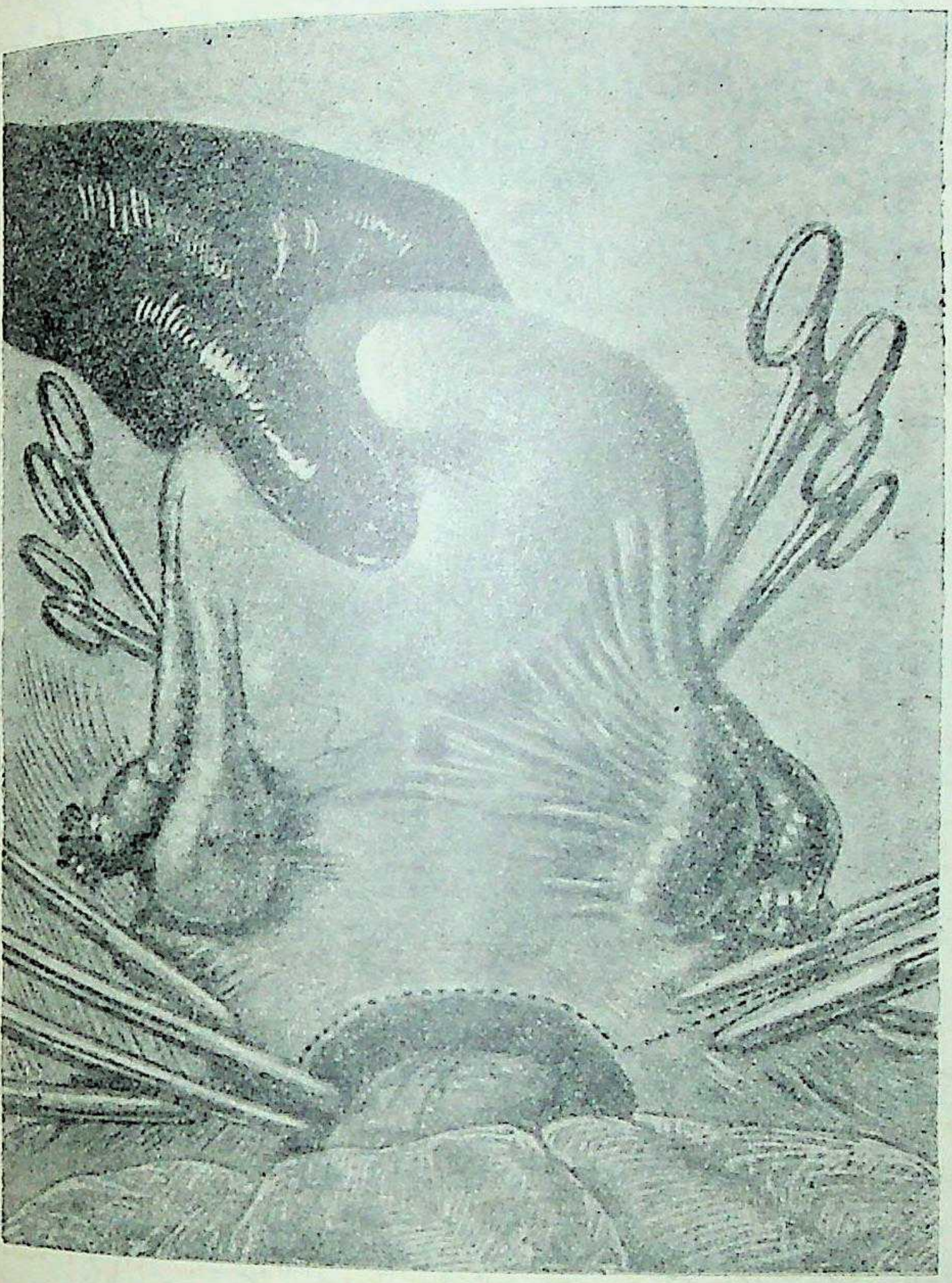

شکل ۵۰۱ ۔ کلی شکمی رحم برآری (Total Abdominal Hysterectomy)۔ بائیں جانب پر قمعی حوضی شکن کاٹ دیا گیا ہے۔ رحمی عجزی شکن کو کاٹنے سے پہلے اس پر شکنجے لگائے گئے ہیں۔ ۱' رباطِ مستدیر پر کلاب۔ ۲' قمعی حوضی شکن پر کلاب۔ ۳' رحمی عجزی شکن پر کلاب۔

باندھ کر گرہوں کے زائد سروں کو کاٹ دیا جاتا ہے، اور یہ عمل دونوں طرفوں پر کیا جاتا ہے۔ نو آموز کے لئے عروق پر شکنجہ لگانے کی نسبت عملیہ کے ہر درجہ پر گرہیں لگانا غالباً بہتر ہے، کیونکہ جب زخم زیادہ گہرا ہو جائے گا تو کئی ایک بڑے بڑے کلابیب عملیہ کے میدان میں حائل ہو جائیں گے۔

جب عملیہ آسان ہو تو اس مشورہ پر کاربند ہونا ضروری نہیں ہوتا، جیسا کہ شکل ۵۰۱ میں ظاہر کیا گیا ہے جس میں شروع سے آخر تک شکنجوں سے کام لیا گیا ہے۔ کلابی دباؤ کے استعمال کے دوران میں عملیہ کے منظر میں کلابیب کے حائل ہونے کی وجہ سے جو مزاحمت پیدا ہوتی ہے اس کے رفع کرنے کی ہمیشہ کے لئے بہترین ترکیب یہ ہے کہ عروق پر شکنجے لگانے کے بعد حتی الامکان جلد ان کو دوختوں سے باندھ دیا جائے۔ رحمی مثانی جیب کے باریطون کو عرضاً کاٹنے، اور عنق سے مثانہ کی ڈھیلی چسپیدگی کو آزادانہ علیحدہ کرنے کے بعد دونوں رحمی عروق کو شناخت کر کے ان پر گرہیں لگا دی جاتی ہیں۔ اس کے بعد تناظر الصّالی بافت اور حالبین کو ایک پچھارے سے عنق کی جانبی دیوار کے مقابل دبا کر نیچے کی اور باہر کی طرف دھکیل دیا جاتا ہے۔ پھر رحم کو ایک مضبوط منتاش سے جس میں ایک جانبی خم ہوتا ہے (دیکھو شکل ۵۰۰) زور سے اوپر کی طرف کو کھینچ لیا جاتا ہے، اور یہ آلہ اس مقصد کے لئے فوق مہبلی عنق کی جانبی دیوار پر لگایا جاتا ہے۔ منتاش کے جر سے نزد رحمہ تن جاتا ہے، اور چونکہ رحمی عروق اور حالب پہلے ہی سے ہٹا دئے جاتے ہیں اس لئے نزد رحمی بافتوں پر کلابیب لگائے جا سکتے ہیں۔ اس کے بعد ایک رحمی عجزی رباط پر شکنجہ لگا کر اس کو کاٹ دیا جاتا ہے (دیکھو شکل ۵۰۱)، اور پھر دوسری جانب کے رحمی عجزی رباط پر شکنجہ لگا کر اس کو بھی کاٹ دیا جاتا ہے۔ پھر قینچی کو چپٹا رکھ کر رحم کی پچھلی طرف کے باریطون کے نیچے داخل کر دیا جاتا ہے اور اسے دائیں جانب سے بائیں جانب تک ایک کٹے ہوئے رحمی عجزی رباط سے دوسرے رباط تک پہنچا دیا جاتا ہے (دیکھو شکل ۵۰۱ اور ۵۰۲)۔ اس طرح جو باریطون علیحدہ ہو جاتا ہے اسے کاٹ دیا جاتا ہے اور معائے مستقیم کو جو اس عمل سے منکشف ہو جاتی ہے اس ڈھیلے چپکاؤ کو توڑ کر جو اس کے اور مہبل کے درمیان ہوتا ہے نیچے دبا دیا جاتا ہے۔ اب جانبی نزد رحمی بافتوں کو جو عنق کی ہر ایک جانب پر واقع ہوتی ہیں پکڑنے کے لئے تیسرے اور چوتھے شکنجہ کا استعمال کیا جاتا ہے۔ چھوٹی چھوٹی شریانی نقمی شاخوں (جو مہبلی شریانوں کو جاتی ہیں)، اور نزد عنقی وریدی ضفیروں کے معاونات کو بھی دبانے کے لئے ان کا لگانا

ضروری ہوتا ہے۔ یہ جانبی زن درحمی بافت اس طرح کاٹی جاتی ہے کہ قینچی عنق کے نزدیک رہے اور اسی پر کاٹے۔ ایک جانب پر عمیق جانبی تقطیع کی جاتی ہے حتیٰ کہ مہبل تک رسائی ہو جاتی ہے، اور اس امر کی شناخت آسان ہے، کیونکہ مہبل کی دیواریں عنق کی نسبت زیادہ

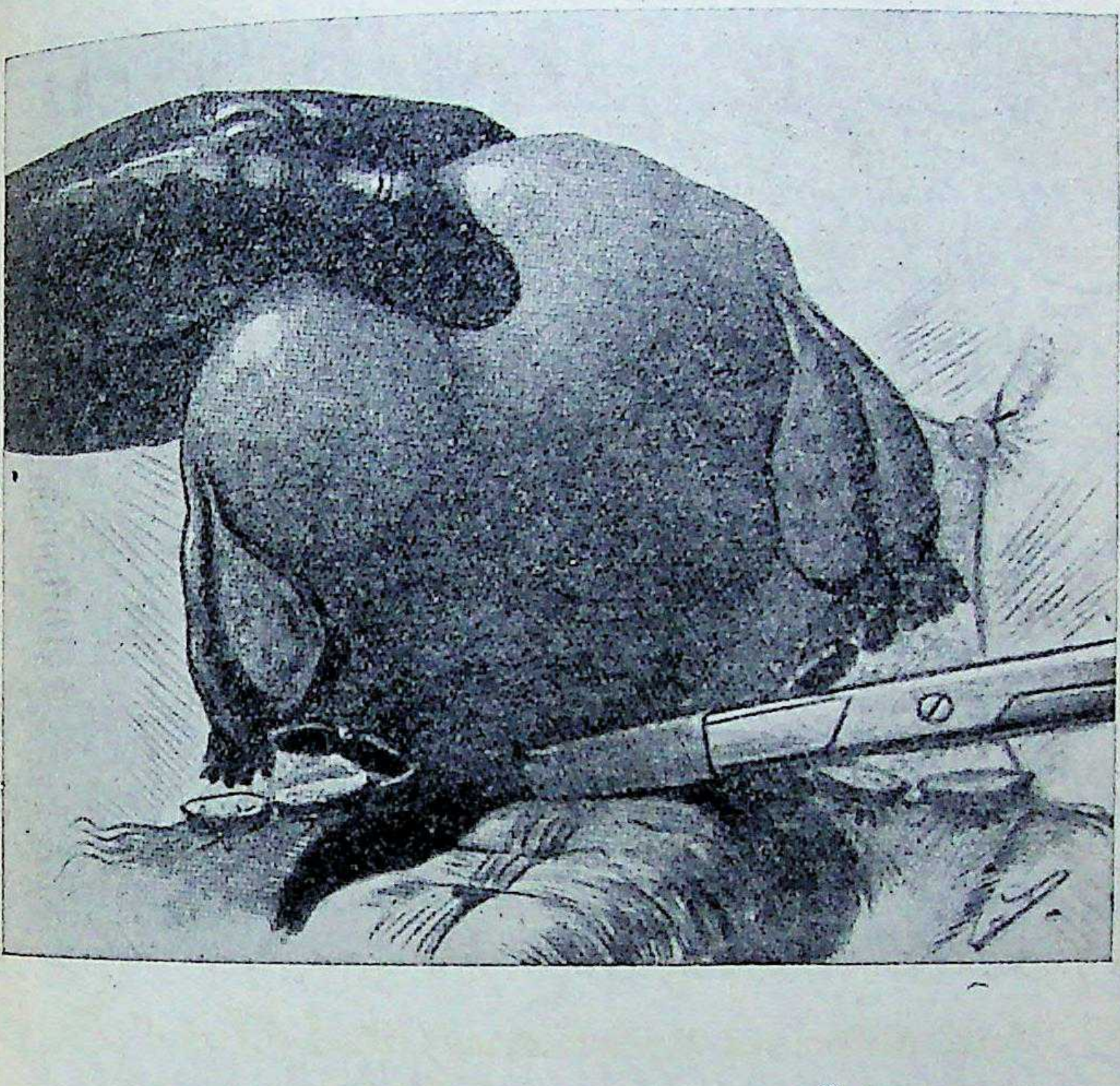

شکل ۵۰۲۔ کلی شکمی رحم برآری (Total Abdominal Hysterectomy)۔
قمعی حوضی اور رحمی عجزی رباطات پر دونوں طرفوں پر گرہیں لگا دی گئی ہیں۔
شکنجے نکال لئے گئے ہیں۔ باریطون موخر دیوارِ رحم سے الگ کیا
جا رہا ہے۔

مرتخی اور کم مزاحم ہوتی ہیں۔ یہ امر کہ مہبل پر کس مقام پر شگاف دیا جائے مرضی پر منحصر ہے۔ بعض سرجن اس کو سامنے سے کھولتے ہیں، اور بعض ایک جانب سے۔ موخر الذکر کا یہ فائدہ ہے کہ جانبی شگاف ہی کو بڑا کر دیا جاتا ہے حتیٰ کہ مہبل کھل جاتی ہے اور اس کے

عروق دار جانبی زاویہ کو شکنجہ میں دبا کر اوپر کھینچا جاسکتا ہے، جبکہ بقیہ مہبل کو پہلے مقدم دیوار پر سے اور پھر موخر دیوار پر سے دائیں جانب سے بائیں جانب کو کاٹا جاتا ہے۔ مہبل کو کاٹ کر اس کے کناروں کو چار شکنجوں سے پکڑ لینا چاہئے۔ ان میں سے ایک مقدم دیوار کے وسط پر، ایک موخر دیوار پر اور ایک ایک ہر ایک جانبی زاویہ پر لگایا جاتا ہے۔ ان شکنجوں کی جگہ

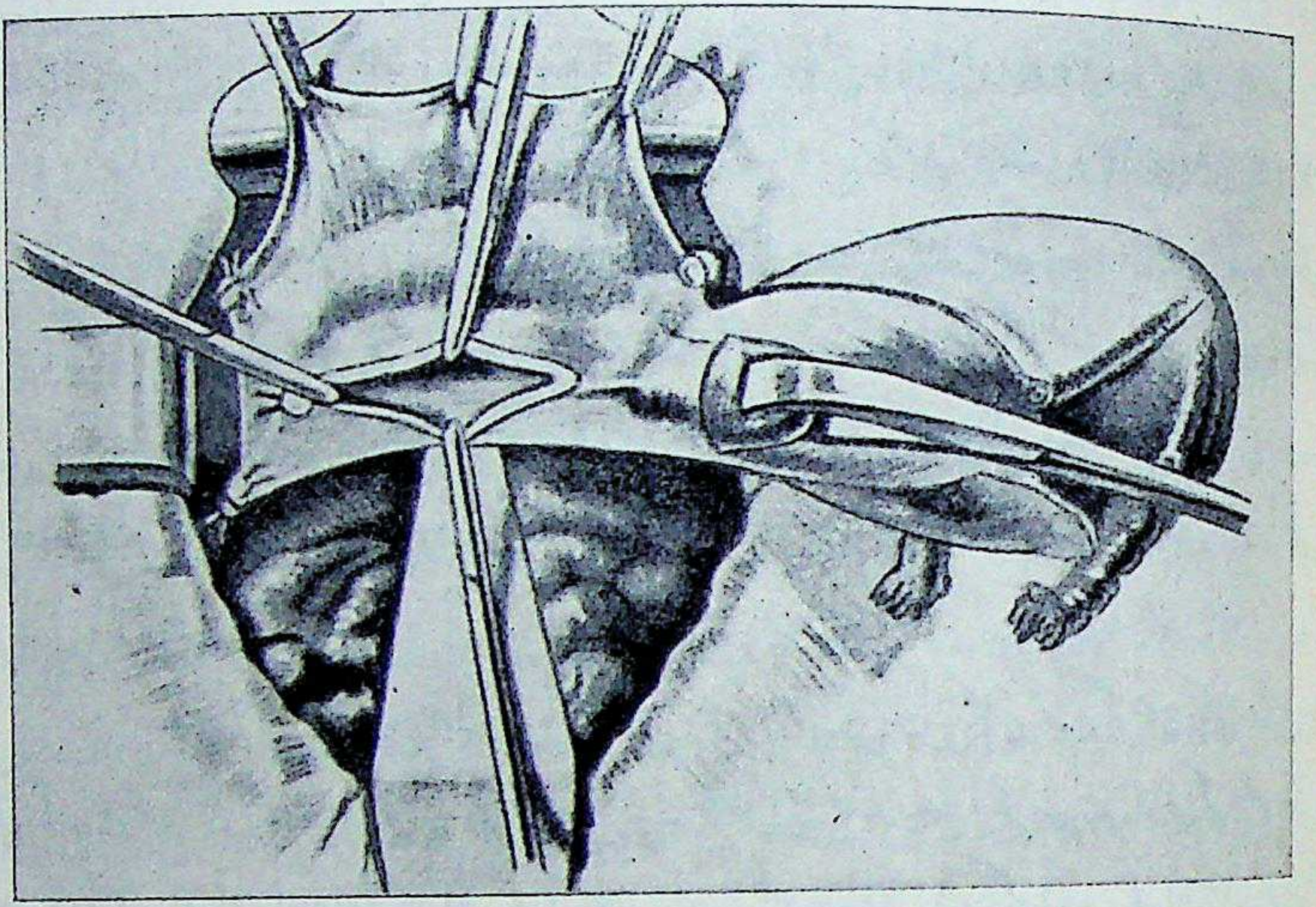

شکل ۵۰۳۔ کلی شکمی رحم برآری (Total Abdominal Hysterectomy) مستعرض طریقہ سے (پرائسر کی رحم برآری: Pryor's Hysterectomy)۔ مہبل کھول دی گئی ہے، اور عنق منقاش سے کھینچ لی گئی ہے۔ مہبل کے کناروں پر جو شکنجے لگائے گئے ہیں ان کی جگہ پر رحم کو علیحدہ کرتے ہی جری گرہیں لگادی جاتی ہیں۔ دائیں رحمی شریان ابھی تک نہیں کاٹی گئی ۔

فوراً دو خیتیں لگادی جاتی ہیں، اور ان کو لمبا رہنے دیا جاتا ہے۔ اور ایک کلاب سے پکڑ لیا جاتا ہے۔ ان دو خیتوں کو لمبا رکھنے سے ان سے عارضی جاذّات کا کام لیا جاسکتا ہے، اور عملیہ کے دوران میں مہبل کی مفتوح دیواریں متقرب رکھی جاسکتی ہیں۔ اسکے بعد

ان شکنجوں کی جگہ جو رحمی عجزی رباطات اور نزد رحمہ پر لگائے گئے تھے زوختیں لگادی جاتی ہیں اور بافتوں کے ساتھ ان کی عبوری تثبیت کردی جاتی ہے تاکہ یہ پھسلنے نہ پائیں۔ بعدازاں تمام عمیق تر میں رسنے والے مقامات کو غور سے دیکھ لیا جاتا ہے۔ جب خام سطحیں بالکل خشک ہوجاتی ہیں تو حوضی اتصالی بافت کو بند کرنا شروع کیا جاتا ہے۔ مستدیر رباطات مہبل کے کونوں سے سی دئے جاتے ہیں اور پہلی مہبلی دوختوں کو جن سے جارّات (tractors) کا کام لیا جاتا تھا باندھ کر قریب سے کاٹ دیا جاتا ہے۔ اس کے بعد باریطون کو مسلسل دوخت سے دائیں طرف سے بائیں طرف کو ملا دیا جاتا ہے۔ جب دامنوں میں باریطون بافراط موجود ہو تو اس غشا کو بٹوا ڈور ٹانکے سے بآسانی ملایا جاسکتا ہے، اور یہ طریقہ سپنسر (Spencer) کا اختیار کردہ ہے۔ حوض کے باریطونی فرش کو قائم کرنے کا یہ سریع طریقہ ہے، لیکن جب یہ طریقہ اختیار کیا جاتا ہے تو جانبی مہبلی زاویہ کو سہارا دینے کے لئے رباط مستدیر کے ساتھ باندھنے کی بجائے نزد رحمی دوخت سے باندھ دیا جاتا ہے۔ آخر میں ثرب کو نیچے کھینچ کر اس سے امعائے صغیر کو ڈھانک دیا جاتا ہے، اوزار اور پچارے گن لئے جاتے ہیں۔ اور شکم بند کر دیا جاتا ہے۔

809 **دوئن (Doyen) کی مکمل رحم برآری۔** یہ کلی رحم برآری کے مستند طریقہ کی ایک مرممہ شکل ہے اور اس کے انجام دینے کا طریقہ مندرجہ ذیل ہے۔ رحم کو اچھی طرح اوپر کھینچ لانے اور امعاء کو بھراؤ کے ذریعہ سے پیچھے ہٹا دینے کے بعد رحم اور سلعہ کو پکڑ کر آگے کی طرف لا کر وہیں برقرار رکھا جاتا ہے تاکہ رحم کی موخر دیوار کا نچلا حصہ اچھی طرح سے دکھائی دے۔ اسکے فوراً بعد موخر مہبلی قبوہ کھول دیا جاتا ہے جس سے مہبلی عنق پیچھے سے منکشف ہو جاتی ہے۔ ایک مضبوط سے منتاش (vulsellum) سے عنق کو مہبل کے مذکورہ فتحہ میں سے کھینچ لیا جاتا ہے، اور جو جھکاؤ اس کے اور مہبل کے درمیان ہوتے ہیں ان کو اطراف پر سے اور آگے کی طرف سے، نیچے سے اوپر کے رخ میں کاٹ دیا جاتا ہے۔ رحمی مثانی جیب کو کاٹ دیا جاتا ہے، اور رحمی شریانوں پر شکنجے لگا کر ان کو بھی کاٹ دیا جاتا ہے۔ اور اخیر میں زوائد کے ساتھ بھی یہی سلوک کیا جاتا ہے۔ یہ عملیہ تمامہ نیچے سے اوپر کی طرف کو کیا جاتا ہے۔

پرائیور کی مکمل رحم برآری (Pryor's Total Hysterectomy)۔

اس طریقہ میں سرجن کیلی کی مسلسل دائیں سے بائیں قریب الکل رحم برآری کی طرح ابتدا کرتا ہے، سوائے اس کے کہ جانبی توسیع اور گہری کی جاتی ہے تاکہ خطِ بتر عنق میں سے گذرنے کی بجائے مہبل میں سے گذرے (دیکھو شکل ۵۰۳)۔ مکمل رحم برآری (panhysterectomy) انجام دینے کا یہ نہایت سریع طریقہ ہے۔

رحمی تراش کے ذریعہ سے رحم برآری۔ اس طریقہ میں رحم کی تنصیف، خطِ وسطی پر مقدم اور موخر دیواروں میں سے ایک انتصابی سہمی شگاف دیکر کردی جاتی ہے حتیٰ کہ مہبل کھل جاتی ہے۔ یہ ظاہر ہے کہ شگاف دینے سے پہلے مثانہ کو عنقی چسپیدگیوں سے احتیاط سے آزاد کر لینا چاہئے۔ اس کے بعد رحم کے ہر نصف کو فرداً فرداً دور کر دیا جاتا ہے، اور قطع نیچے سے اوپر کی طرف کو عمل میں لایا جاتا ہے جیسا کہ ڈوئن کی رحم برآری میں کیا جاتا ہے۔

یہ عملیہ دونوں رحمی زوائد کے وسیع التہابی مرض کی بعض حالتوں میں کیا جاتا ہے۔ گاہے گاہے ایسا ہوتا ہے کہ رحمی ملحقات اور حوضی قولون یا اعور کے درمیان انضمامات اس قدر گھنے اور مضبوط ہوتے ہیں کہ معمولی راستہ سے ان کی تقطیع کرنے میں معوی دیوار کو ضرر پہنچنے کا خطرہ ہوتا ہے۔ ایسی صورتوں میں منضم زوائد کو نیچے سے اوپر کو زیادہ آسانی سے الگ کیا جا سکتا ہے، اور اس لئے رحم برآری بذریعہ تراشِ رحم ایک بہت مفید عملیہ ہے۔ اگر رحم پر خطِ وسطی میں احتیاط سے شگاف دیا جائے تو دیوارِ رحم میں عروقِ خون کے کٹنے سے بہت کم دقت پیدا ہو گی۔

عنق کے سرطانی سلعہ کا استیصالی شکمی علاج:

رحم و مہبل برآری (Hystero-colpectomy): ورتہائیم کا عملیہ (Wertheim's Operation)۔

یہ عملیہ اس اصول پر مبنی ہے کہ تمام حملہ شدہ حوضی خلوی بافت اور لمفی غدد اور بزائی مہبل کو جس سے خبیث عنق کو بند کرنے کے لئے کیسہ بن سکے دور کر دیا جائے۔

یہ عمل مہبل پر بالبید کے لبوں سے خوب نیچے شکنجہ لگانے اور اسکی دیواروں کو اس سے بھی نیچے کاٹنے سے کیا جاتا ہے۔ بعض حالتوں میں قنالِ مہبل کے تقریباً دو تہائی حصہ کو نکال دینا ضروری ہوتا ہے۔

سرطانِ رحم کے لئے شکمی رحم برآری ۱۸۷۸ء سے مروج ہے۔ ۱۸۹۶ء میں کلارک (Clark) نے رحم اور اس کے زوائد کو علیحدہ کرنے اور ان کے ساتھ ہی خلوی حوضی بافت اور لمفی غدد کو مشترک حرقفی عروق کے انقسام تک دور کر دینے کا عملیہ کامیابی سے انجام دیا تھا۔ وی آنا کا ورتھائیم پہلا شخص تھا جس نے خام سطوح پر انصبابِ سرطان کے خطرہ کو کم کرنے کی ضرورت محسوس کی اور اس خطرہ سے بچنے کے لئے اس نے یہ عملیہ تجویز کیا جو اب اس کے نام سے موسوم ہے۔ اس عملیہ کی ترکیب کی تفصیلات میں وقتاً فوقتاً چھوٹی چھوٹی ترمیمات ہوتی رہی ہیں۔

810 یہ عملیہ لازمی طور پر تجربہ کار سرجن ہی کو انجام دینا چاہیئے اور یہ امر اس عملیہ کی بلند ابتدائی شرح اموات کا کلی رحم برآری (جو سلیم اسلعات کے لئے تجویز کی جاتی ہے) کی شرح اموات سے مقابلہ کرنے سے بخوبی ظاہر ہوتا ہے۔

اس کتاب کی سابقہ طباعتوں میں سرطانِ عنق کے علاج کے بیان میں ہم نے ورتھائیم کے مجوزہ وسیع شکمی عملیہ اور اس استیصالی مہبلی عملیہ کے درمیان موازنہ کیا تھا، جسے پیڑوگریڈ میں ڈی آٹ (de Ott) اور وی آنا میں شوٹا (Schauta) انجام دیتے تھے۔ گذشتہ بارہ سال میں صرف ایک ہی عملیہ مروج رہا ہے اور یہ وہ عملیہ ہے جو ورتھائیم کے معینہ اصولوں پر مبنی ہے۔ شعاعی علاج (radiotherapy) آج کل اس کثرت سے ہونے لگا ہے کہ اس علاج کے اگر جراحی علاج سے بہتر نہیں تو اس کے برابر ہونے کا دعوی کیا جا رہا ہے (دیکھو صفحات 548 تا 550)۔ بہر کیف ہماری یہ خوش قسمتی ہے کہ جس حد تک تنہا جراحی سے ماہرین امراض النسا کو ریڈیم یا لاشعاعوں کی مدد حاصل کرنے کے بغیر کامیابی حاصل ہو سکتی ہے اس کا اس ملک (انگلستان) میں بہت مکمل اندراج موجود ہے۔ وکٹر بونی[1] کے ۴۸۶ عملیہ جات کے نتائج سے یہ ظاہر ہوتا ہے کہ وسیع عملیہ کی

---

[1] "Surgical Treatment of Carcinoma of the Cervix." *Brit. Med. Journ.*, No. 3750, 1932, p. 914.

بڑی خرابی (بلند ابتدائی شرح اموات) جراحی طریقہ عمل میں زیادہ تجربہ حاصل کرنے سے مادی طور پر کم کی جاسکتی ہے۔ بونی نے جو اعداد حال ہی میں شائع کئے ہیں وہ مندرجہ

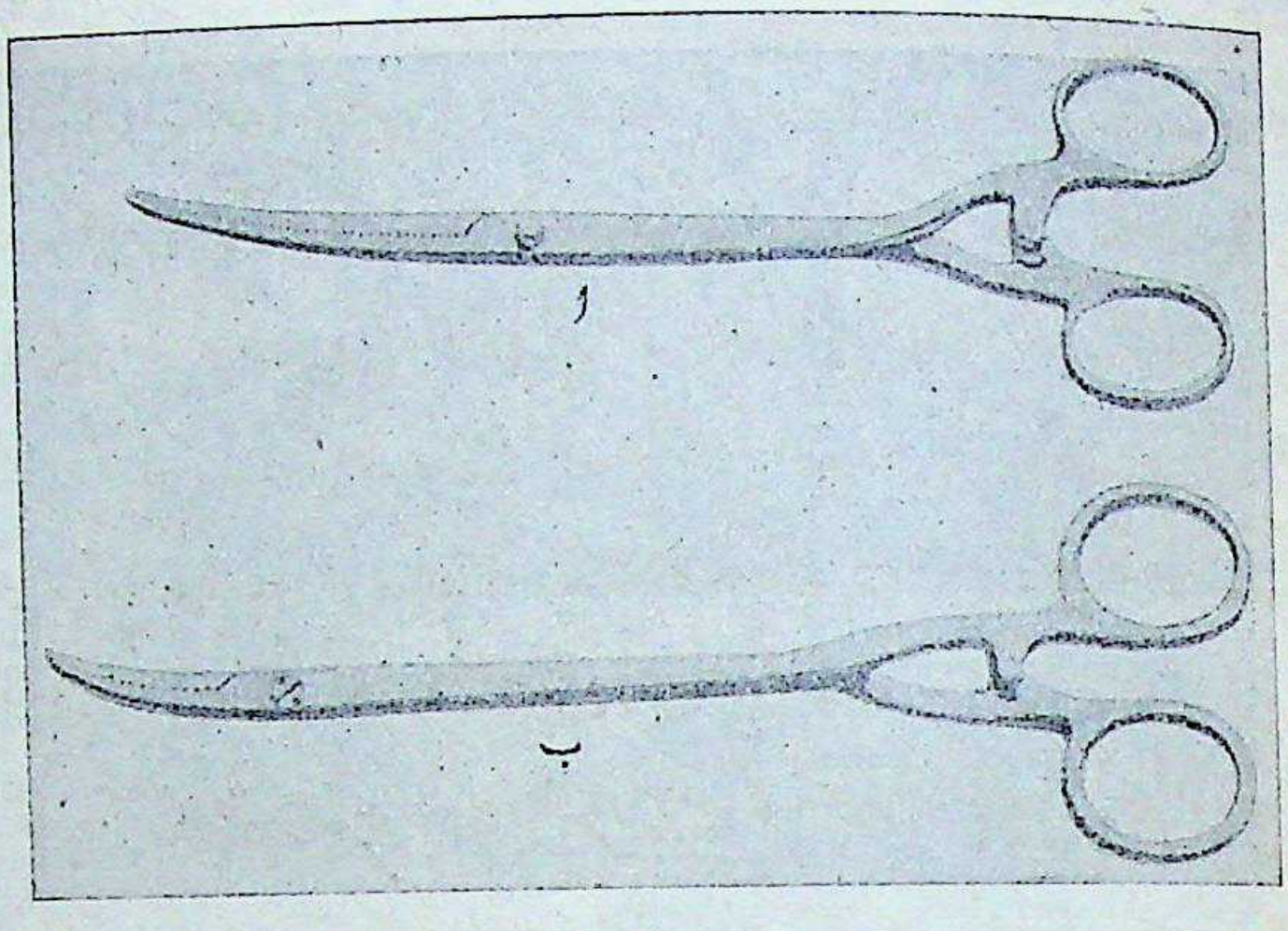

شکل ۵۰۴۔ اُ، رباطِ عریض کا کلاب (Broad-ligament forceps)، ب، مرارہ برآری کا کلاب (Cholectomy forceps)۔

ذیل ہیں۔

پہلے ۱۰۰ عملیہ جات	۲۰ عملیتی اموات	۲۰ فی صدی
دوسرے ۱۰۰ ،،	۱۳ ،،	۱۳ ،،
تیسرے ۱۰۰ ،،	۱۶ ،،	۱۶ ،،
آخری ۱۲۸ ،،	۱۲ ،،	۹ ،،

ورتھائیم کے آخری ۲۱۴ عملیہ جات میں سنہ ۱۹۱۳ء میں شرح اموات ۱۲ء۱ فی صدی تھی۔ سنہ ۱۹۰۵ء اور سنہ ۱۹۲۵ء کے درمیان ہم میں سے ایک (سی۔ ایل) نے جو ۱۱۲ عملیہ جات سرانجام دئے ہیں، ان سب کی عملیتی شرح اموات ۱۴ء۲ فیصدی تھی۔ فلیچر شا (Fletcher Shaw) کے ۷۶ اصابات کے ایک سلسلہ میں جو اموات عملیہ سے واقع ہوئیں ان کی تعداد ۱۶ یا ۲۱ فیصدی تھی۔ بونی نے حال ہی میں اس

فرق کی طرف توجہ دلائی ہے جو اس کے اپنے کئے ہوئے عملیہ جات کی ابتدائی شرح اموات
811 میں، ان اصابات، جن میں لمفی غدد ماؤف تھے، اور ان اصابات کے درمیان، جن میں یہ ماؤف نہیں تھے، موجود تھا (یہ فرق ۲۱ فیصدی کے مقابلہ میں ۱۰ فیصدی تھا۔

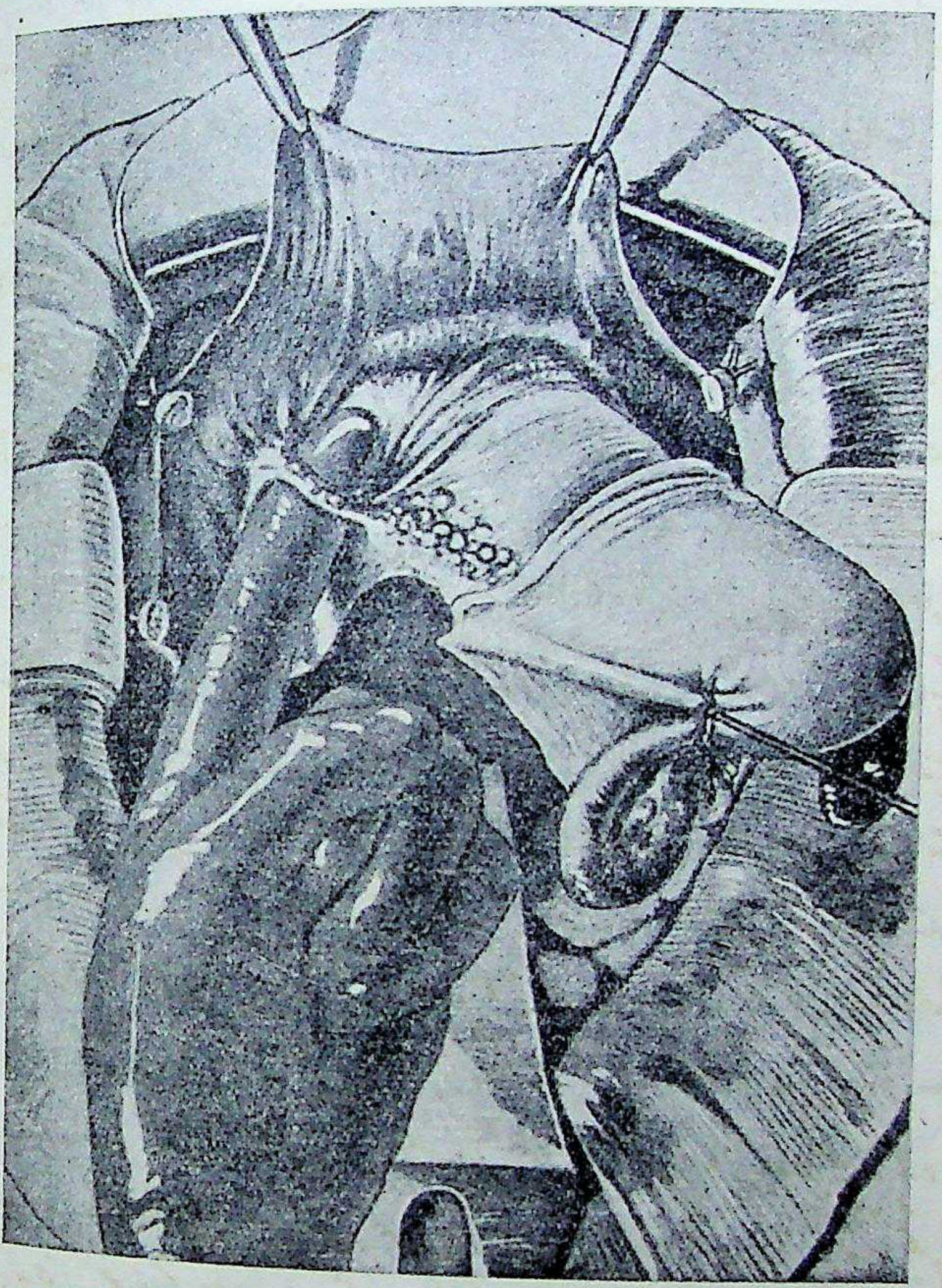

شکل ۵۰۵ - سرطانِ عنق کے لئے شکمی رحم و مہبل برآری (Abdominal Hystero-colpectomy) شریانِ رحم کی تفرید کا طریقہ۔

یہ دعویٰ کرنا بھی قرینِ انصاف ہوگا کہ بہت سے ایسے مریض جن پر عملیہ کیا جاتا ہے اگر بغیر علاج ہی کے چھوڑ دئے جائیں تو وہ محض چند ماہ تک ہی زندہ رہیں گے، مگر اتنے بڑے عملیتی خطرہ کے برداشت کرنے کے حقیقی جواز کی تلاش عملیہ کے متاخر نتائج میں کرنا ضروری ہے۔

عملیہ کے بعد مرض کے عود کرنے کے جو جداول طیار کئے گئے ہیں ان سے یہ ظاہر ہوتا ہے کہ اگر مریضہ میں دو سال تک عودِ مرض نہ ہو تو اس کے بعد مرض کے عود کرنے کا خطرہ بہت کم ہوتا ہے، مگر اس کو بالکل خارج از امکان قرار نہیں دیا جاسکتا، کیونکہ ہمیں یہ معلوم ہوا ہے کہ مرض نے پندرہ سال کی صحت کے بعد محراب مہبل میں عود کیا (سی۔ ایل)۔ ورتھائیم (Wertheim) نے یہ دریافت کیا ہے کہ ان اصابات میں سے جو عملیہ کے بعد زندہ رہے ۲ر۴۱ فی صدی میں پانچ سال تک عودِ مرض نہیں ہوا، اور اسی بناء پر بونی کے اعداد و شماریہ ہیں کہ ۳۲۹ اصابات میں سے ۱۳۲ یعنی تقریباً ۹ر۲۸ فی صدی میں، یا دوسرے الفاظ میں زندہ رہنے والوں کی نصف سے کم تعداد میں سرطان نے پانچ سال تک عود نہیں کیا۔ موخر الذکر صاحب سند نے ویبل (Weibel) کی طرح یہ بھی معلوم کیا ہے کہ ان عورتوں میں سے جو عملیہ کے بعد پانچ سال تک زندہ رہیں، ۷ یا ۸ فیصدی میں چھٹے اور ساتویں سال میں عودِ مرض ہوا، جس کا مطلب یہ ہے کہ اس عرصہ کے بعد زندہ رہنے والی عورتوں کی تعداد تقریباً ایک تہائی ہے۔ بونی (Bonney) کے ۲۲۷ اصابات کے سلسلہ میں دس سالہ مدت کے لحاظ سے تحقیقات کرنے پر ۶۹ مریض زندہ اور تندرست پائے گئے۔ اضافی شرحِ شفایابی ۳ر۳۰ فی صدی ہے، اور اگر ان ۲۹ اصابات کو بھی شامل کر لیا جائے جو اس زمانہ میں لاپتہ ہو گئے تو یہ ۸ر۳۴ تک پہنچ جاتی ہے۔

ہمارے ۱۱۲ اصابات (سی۔ ایل) میں سے ایک عورت بیس سال بعد بھی زندہ اور تندرست رہی، اور ایک عورت میں پندرھویں سال میں عودِ مرض ہوا، مگر ریڈیم سے علاج کرنے پر مرض رفع ہو گیا، اور وہ تین سال تک مرض سے آزاد رہی۔ تین عورتیں پندرہ سال بعد تک اور ایک ۱۲ سال بعد تک مرض سے آزاد رہی۔ لہٰذا یہ بلاخوف و خطر کہا جاسکتا ہے کہ عودِ مرض کا خطرہ دس سال کے بعد بہت کم رہ جاتا ہے۔

اس اہم موضوع کے مزید بیان، اور شعاعی علاج اور جراحی علاج سے فرداً فرداً حاصل شدہ نتائج کے مقابلہ کے لئے مطالعہ کنندہ کو سرطانِ عنق کا باب دیکھنا چاہیے

(صفحات 548 تا 552)۔

عملیہ ۔ مریضہ کو عملیہ سے پہلے، عنق اور مہبل کو حتی الامکان صاف کرنے

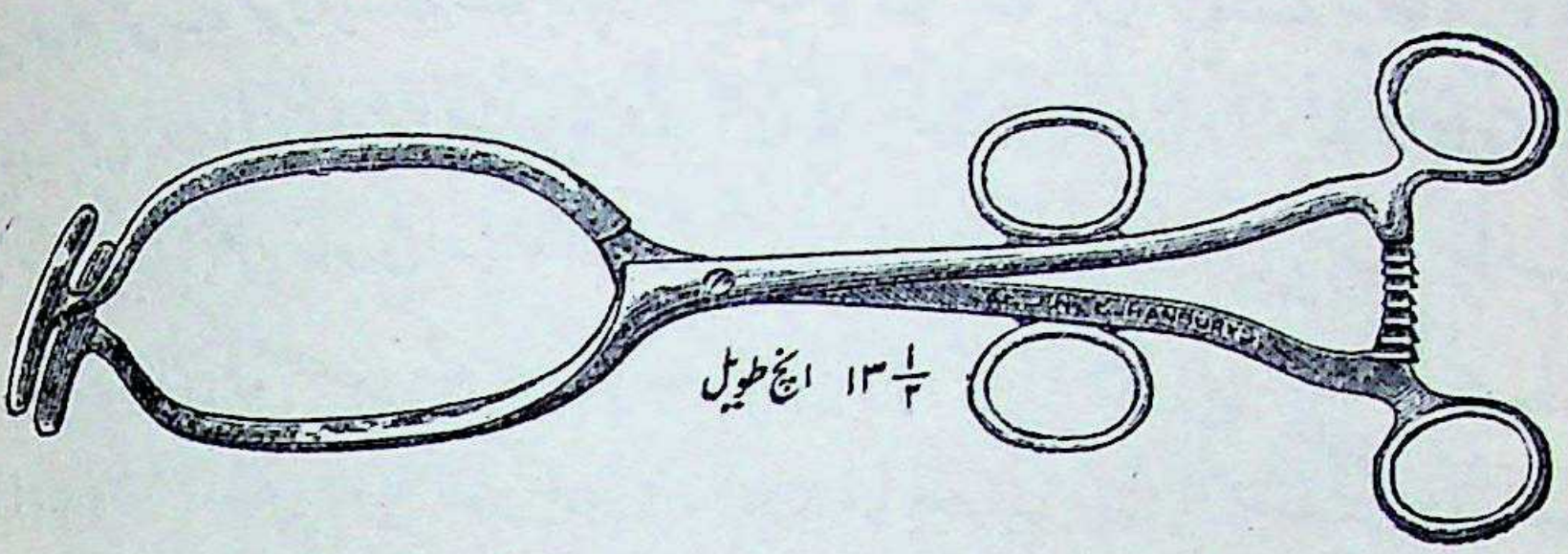

شکل ۵۰۶ ۔ برکلے کا مہبلی شکنجہ (Berkeley's Vaginal Clamp)۔

اور عام صحت کو اچھا بنانے کے لئے، ہفتہ عشرہ تک بستر میں رکھا جاتا ہے۔ جب بالید اغثاث یافتہ ہو اور بدبودار مواد بھی خارج ہوتا ہو تو معدم حس کے زیر اثر حقیقی مکواۃ (cautery) یا برقی حرارت رسانی کا استعمال کرنے اور تنخر یافتہ بافت کو حتی الامکان دور کردینے کا دستور ہے۔ اسکے بعد پرآکسائیڈ آف ہائیڈروجن (۱۰ حجم) کے نطولات

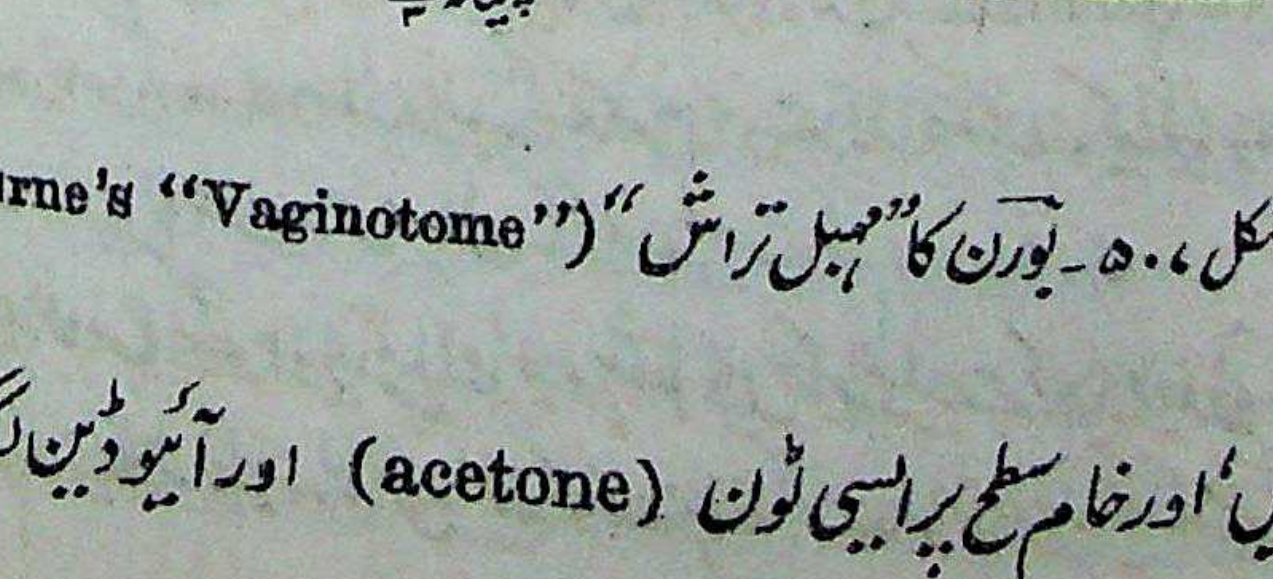

شکل ۵۰۷ ۔ بورن کا "مہبل تراش" (Bourne's "Vaginotome")۔

کئے جاتے ہیں، اور خام سطح پر ایسی ٹون (acetone) اور آئیوڈین لگا دی جاتی ہے۔

بعد ازیں قنالِ عنق کو احتیاط سے منسّع کیا جاتا ہے تاکہ رحمی اجتماع ریم کی موجودگی کو معلوم

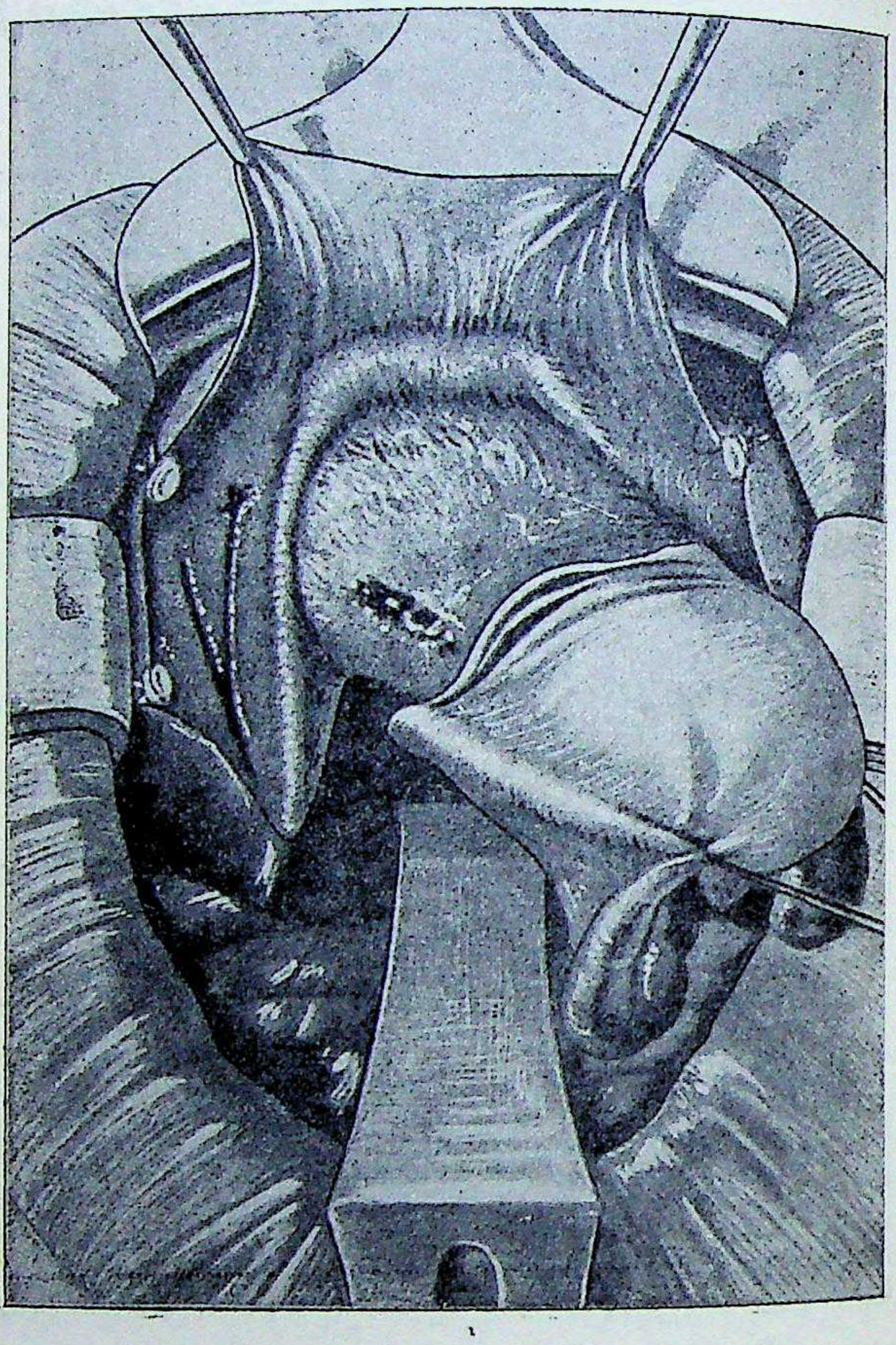

شکل ۵۰۸ - سرطانِ عنق کے لئے شکمی رحم و مہبل برآری (Abdominal Hystero-colpectomy)- حالب کو تمام وضعی عمر میں منکشف کیا گیا ہے۔

کرنے کے لئے استقصاء کیا جا سکے اور اگر یہ موجود ہو تو اس کی مسیلیت کر دی جاتی ہے ۔ مذکورہ بالا ابتدائی امور کو انجام دینے کے بعد اصلی عملیہ کو دو ہفتہ سے زائد عرصہ تک ملتوی نہ رکھنا چاہئے۔

عملیہ سے عین پہلے مہبل میں آیوڈین کے ۲ فی صدی محلول یا کرسٹل وائیولٹ اور بریلیئنٹ گرین کے ۱ فی صدی الکحلی محلول کا طلا کر دیا جاتا ہے۔

مریضہ کو ٹرنڈلنبرگ کی وضع میں لٹانے کے بعد شکم کو ایک کافی لمبے شگاف سے کھول دیا جاتا ہے اور پہلے حوضی خلوی بافت اور لمفی غدد کا احتیاط سے استقصاء کیا جاتا ہے۔ قرن الرحم کے قریب سے اور ضمیمی ساختوں کے نیچے سے ریشم کی مضبوط دو خنتیں گذار دی جاتی ہیں، ان کو باندھ دینے کے بعد ان سے جاذبات کا کام لیا جاتا ہے (دیکھو شکل ۵.۵)۔ اب رحم کو اوپر کھینچ لیا جاتا ہے، اور رحمی مثانی جیب کا امتحان کیا جاتا ہے۔ یہاں باریطون میں بعض اوقات شکن پائے جاتے ہیں اور گاہے گاہے یہ غیر طبعی طور پر منضم بھی ہوتا ہے۔ اس حالت میں عملیہ کا پہلا مرحلہ یہ ہونا چاہیئے کہ باریطون کو اوپر اٹھا کر یہ تحقیقات کی جائے کہ مثانہ کے قاعدہ کے ساتھ بالید کا کیا تعلق ہے۔ اگر یہ معلوم ہو کہ یہ حشا بالید سے ایک گہری حد تک ماؤف ہے تو باریطون کے زخم کو بند کر دینا چاہیئے، اور اس سے آگے عملیہ انجام نہ دینا چاہیئے۔ اگر یہ ابتدائی تحقیقات موافق ثابت ہوں تو قمعی حوضی اور مستدیر رباطات کو باندھ دیا جاتا ہے، اور نلیوں کے سروں کو قرنوں سے باندھ دیا جاتا ہے، تاکہ یہ ساختیں راستہ سے باہر رہیں (دیکھو شکل ۵.۵)۔ ایک طرف کے رباطِ عریض کے کٹے ہوئے کناروں کو احتیاط سے کھول کر حالب کو تلاش کیا جاتا ہے، جو حوض کی لگر اور عنق کے درمیان باریطون کی موخرتہ پر سے گذرتا ہے۔ یہ حبل نما ساخت باریطون کو انگلی اور انگوٹھے کے درمیان پکڑنے سے بہترین طور پر شناخت کی جا سکتی ہے، اور یہ ایک محکم ڈوری کی طرح محسوس ہوتی ہے، اور اس کی موٹائی میں معتدبہ اختلاف پایا جاتا ہے۔ حالب کو شناخت کرنے کے بعد اس کا تعاقب حوض کی لگر سے لیکر آگے کی طرف کو عنق تک کیا جاتا ہے، جہاں یہ رحمی شریان کے نیچے حالبی قنال میں داخل ہو جاتا ہے۔ اس مرحلہ پر مثانہ کو عنق کی سامنے کی طرف سے بذریعہ تقطیع اس طریقہ سے علیحدہ کر لیا جاتا ہے جس کا ذکر پہلے کیا جا چکا ہے۔ جب یہ ہو چکتا ہے تو سرطانی سلعہ کے کئی ایک اصابات میں یہ بھی ضروری ہوتا ہے کہ مثانہ کو عنق کی مقدم جانبی طرف سے بھی بذریعہ تقطیع الگ کر لیا جائے۔ تقطیع کے دوران میں بہت سے وریدی نقاط کو پکڑنا پڑتا ہے۔ جب مثانہ اپنی جگہ سے ہٹا دیا جاتا ہے تو اس کے باریطونی غلاف کو یا تو زخمِ شکم کے نچلے زاویہ سے ٹانکوں سے ملا دیا جاتا ہے یا

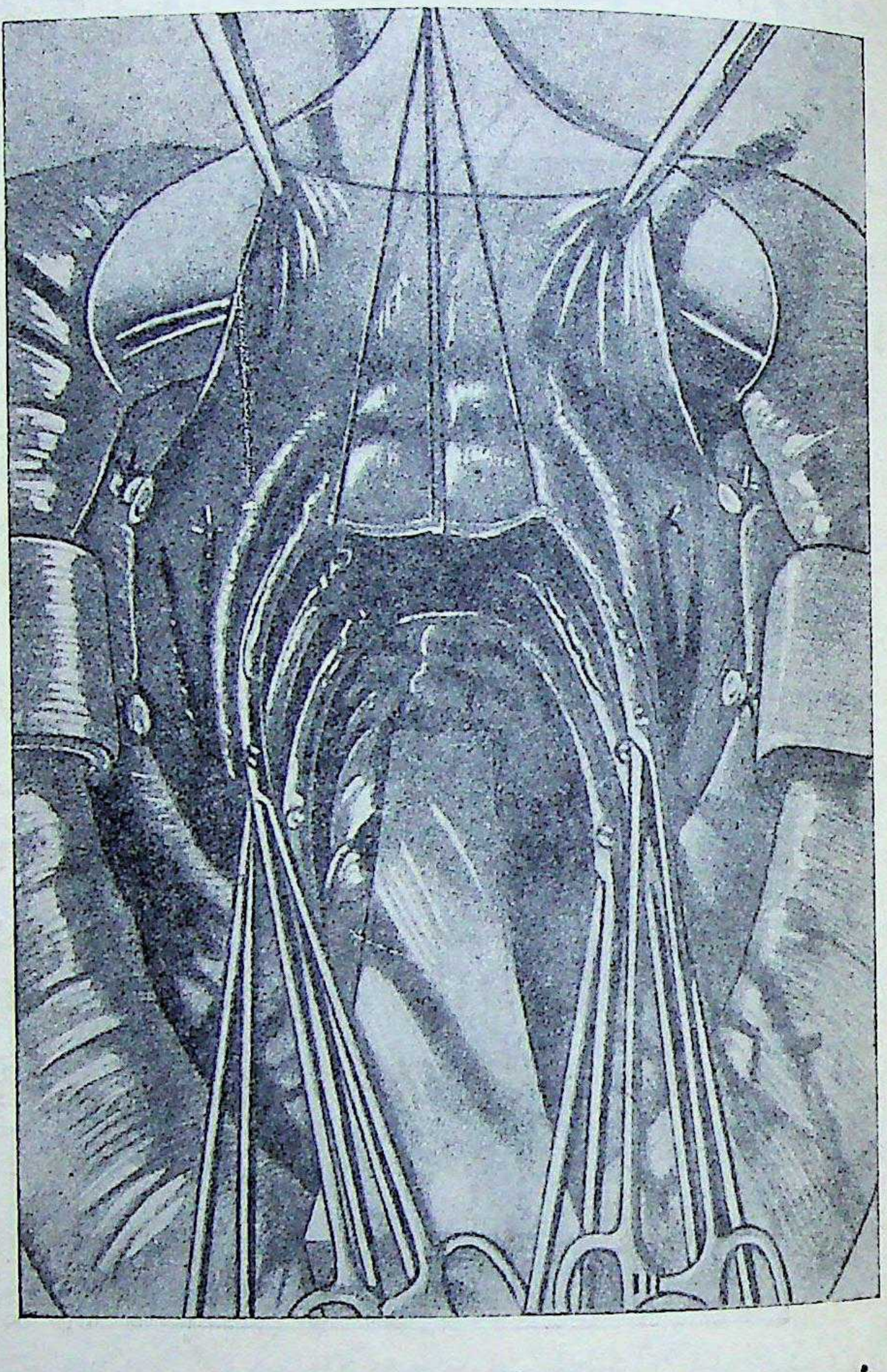

شکل ۵۰۹۔ سرطانِ عنق کے لئے شکمی رحم و مہبل برآری (Abdominal Hystero-colpectomy)۔ رحم نکال دیا گیا ہے۔ مہبل کی دیواریں تین لمبی لمبی دوختوں سے پکڑی ہوئی اور مقترب کی ہوئی ہیں، لیکن قنالِ مہبل دوختوں سے بند نہیں کی گئی۔ شکنجوں کی موخر جوڑی رحمی عجزی رباطات پر لگی ہوئی ہے۔ دو مقدم جوڑیاں نزد رحمہ پر لگی ہوئی ہیں۔

اسے کلاب سے پکڑ کر آگے کی طرف کو قائم رکھا جا سکتا ہے (دیکھو شکل ۵۰۵)۔ اب حالب کی پھر توجہ کھینچاتی ہے۔ بائیں انگشتِ اشاریہ کو حالبی قنال میں سے گزار کر رحمی شریان کے سامنے سے

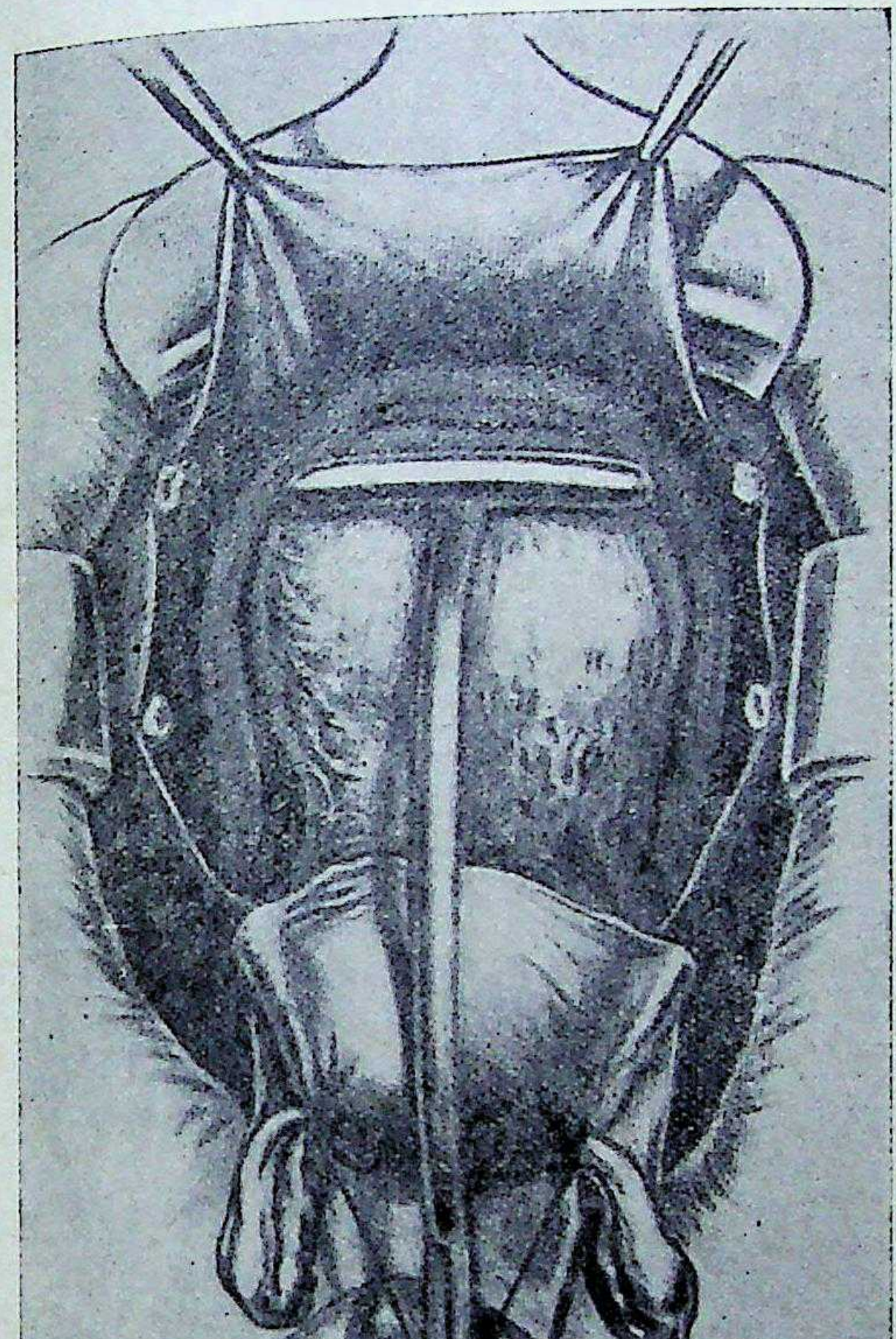

شکل ۵۱۰۔ سرطانِ عنق کے لئے شکمی رحم و مہبل برآری - (Abdominal Hystero-colpectomy) مہبلی شکنجہ لگا ہوا ہے (نزد رحمی شکنجوں کو مزید وضاحت کیلئے حذف کر دیا گیا ہے)۔

اس کے اور مثانہ کے درمیان سے نکال لیا جاتا ہے (دیکھو شکل ۵۰۵)۔ انگلی کے آگے خلوی بافت کا

ایک پتلا اور سخت ساختہ چلا آتا ہے اور اس سے انگلی کو آزاد کرنے کے لئے اس کو انگلی کے سرے پر کاٹ دیا جاتا ہے۔ یہ ختم کرنے کے بعد رحمی شریان کے نیچے سے ایک گرہ انوریمائی سوئی کے ذریعہ سے گذار دی جاتی ہے اور حوض کی جانبی دیوار پر اس گرہ کو حتی الامکان باہر کی طرف ہٹا کر باندھ دیا جاتا ہے۔ اس گرہ کو باندھنے سے پہلے حالب کے تمام ممر کا معائنہ تک تعاقب کر لینا چاہیئے تاکہ یہ ظاہر ہو جائے کہ حالب کو شریانِ رحم سے جو ابھی باندھی جانے والی ہے بالکل علیحدہ کر لیا گیا ہے۔ گرہ کو مضبوطی سے باندھنے کے بعد شریان کاٹ دی جاتی ہے، اور اس کے بعد منکشف حالب کے حوضی ممر کا تمام منظر دیکھا جا سکتا ہے (دیکھو شکل ۵۰۸)۔ اب حالب کو گاز کے ایک پچارے کی مدد سے بھرا کر عنق سے اور مہبل کی جانب سے دور ہٹا دیا جاتا ہے، اور دوسری جانب بھی یہی عمل انجام دیا جاتا ہے۔ اگر عروق کے درمیان یا ان کے اوپر کوئی غدد پائے جائیں تو ان کو ضرور دور کر دینا چاہیے اور حالبین کو منکشف کرنے سے پہلے ان کا دور کرنا ضروری ہوتا ہے۔ عملیہ کے اس درجہ کے بعد کے درجہ میں رحم کو اوپر کی طرف کو کھینچ لیا جاتا ہے اور آگے کی طرف کو لایا جاتا ہے۔ رحمی عجزی شکنوں کو شکنجہ لگا کر کاٹ دیا جاتا ہے، اور مہبل کی پشت پر کے باریطون پر شگاف دے کر معائے مستقیم کے پیچھے کی طرف کو دھکیل دیا جاتا ہے۔ اس کے بعد دونوں طرف کی نزد رحمی بافتوں پر مضبوط کلابیب سے جو ورتھائیم نے اسی مقصد کے لئے تجویز کئے ہیں شکنجے لگا دئیے جاتے ہیں (دیکھو شکل ۵۰۹)۔ جب یہ بافتیں کاٹ دی جاتی ہیں تو رحم کو زخم کے بالائی زاویہ کی سمت میں زور سے اوپر کی طرف کو کھینچ لیا جاتا ہے، اور برکلے کا ٹی (T) نما مہبلی شکنجہ لگا دیا جاتا ہے (دیکھو شکل ۵۰۶ اور ۵۱۰)۔ ایسا کرنے سے پہلے یہ ضروری ہوتا ہے کہ مثانہ کو چوڑے اور چپٹے بازکش سے اوپر اٹھا لیا جائے، اور ساتھ ہی حالبین کو جہاں یہ اس حصہ میں داخل ہوتے ہیں واضح کر لیا جائے۔ یہ ضروری ہے کہ وہ شکنجہ کے خم سے کافی دور رہیں۔ مہبلی شکنجہ لگانے اور اسے زور سے بند کرنے کے بعد بعض اصابات میں مہبل کی دیواروں پر نیچے کر کے ایک اور شکنجہ لگایا جا سکتا ہے۔ اس کے بعد دونوں شکنجوں کے درمیان مہبل کا بتر کر دیا جاتا ہے۔ یہ ایک خمیدہ مشرط (curved bistoury) سے نہایت آسانی سے کیا جا سکتا ہے جو ایلک بورن (Aleck Bourne) نے تجویز کیا ہے، اور اس نے اس کا نام "مہبل تراش" ("vaginotome") رکھا ہے (دیکھو شکل ۵۰۷)۔

مہبل کے بتر اور رحم کی علیحدگی کے بعد قنال مہبل نچلے شکنجہ سے ابھی تک بند ہوتی ہے اور مہبل کے جو کنارے شکنجہ سے باہر نکلے ہوتے ہیں ان پر ٹانکے لگانے سے اسے بالکل بند کیا جا سکتا ہے۔ ٹانکے لگانے کے بعد شکنجہ نکال لیا جاتا ہے۔ مہبل کو بند کرنے کے لئے جو شکنجہ اوپر کی طرف استعمال کیا جاتا ہے وہ اسے ایک تاچہ کی شکل میں تبدیل کر دیتا ہے جس میں سرطان زدہ عنق بند ہو جاتی ہے، اور اس طرح سرطانی خلیات منتشر نہیں ہوتے۔ اگر مہبل کے بعدی حصہ کو سیلیت کے لئے کھلا چھوڑ دینا منظور ہو تو نچلا شکنجہ نہیں لگایا جاتا، لیکن جونہی مہبل کا بتر کیا جاتا ہے، اس کے کنارے پکڑ لئے جاتے ہیں اور اس کے دونوں جانبی زاویئے جن سے خون بکثرت بہتا ہے فوراً باندھ دئے جاتے ہیں۔ زو رحمی بافتوں کی عبوری تثبیت شکنجوں کے پیچھے ہی کر دی جاتی ہے اور وہیں ان کو باندھ دیا جاتا ہے، اور پھر شکنجوں کو نکال لیا جاتا ہے۔ رحمی عجزی شکنوں پر بھی یہی عمل کیا جاتا ہے۔

اب زخم کا امتحان ایسے مقامات کے معلوم کرنے کے لئے کیا جاتا ہے جن سے خون رستا ہو، اور جہاں یہ مقامات پائے جاتے ہیں وہاں ان کو پکڑ کر باندھ دیا جاتا ہے۔ بعد ازاں کلانی یافتہ غدد کے لئے تمام رقبہ پر تلاش کی جاتی ہے اور حفرہ جات سادین اور حوض کی جانبی اطراف پر جو خلوی بافت ہوتی ہے وہ قطع کر دی جاتی ہے۔ اس کے بعد خام سطوح کو مذکورہ سابقہ طریقہ سے باریطون کو بند کر دینے سے ڈھانک دیا جاتا ہے، جب مہبل کو کھلا رکھا جاتا ہے تو عمیق خلوی بافتوں یا قنال مہبل میں گاز داخل نہیں کی جاتی۔

آخر میں اس امر پر زور دیا جاتا ہے کہ یہ عملیہ ہوشیار اور تجربہ کار ماہر معدم حس کی مدد کے بغیر ہرگز انجام نہ دینا چاہیئے، جس کا فریضہ نہ صرف فقدان حس در دہی پیدا کرنا ہوتا ہے بلکہ تمام عملیہ کے دوران میں مریضہ کی عمومی حالت کی نگہداشت بھی ہوتا ہے۔

مبیض شگافی

(OVARIOTOMY)

مبیض شگافی کی اصطلاح قدیم رواج کے مطابق مبیضی سلعہ کو دور کرنے کے

عملیہ کے لئے استعمال کی جاتی ہے، اور اس کو مبیض برآری (oöphorectomy) کی اصطلاح سے تمیز کرنا ضروری ہے، جو ایسے مبیض کے علیحدہ کرنے کے لئے استعمال کی جاتی ہے جو نو بالید کا محل نہ ہو۔

دواعی۔ یہ پہلے بیان کیا جا چکا ہے کہ جونہی مبیضی سلعات کی تشخیص کی جائے ان کو دور کر دینا چاہئے، لیکن دو جانبی سلیم سلعات کے موجود ہونے کی حالت میں جراب دار مبیضی بافت کا کچھ حصہ ضرور محفوظ رکھ لینا چاہئے۔

ترکیب عمل۔ اس سادہ عملیہ کے اہم مراحل شگاف میں سے سلعہ کا نکالنا، ساقچہ کو کاٹنا، اس کے عروق کو قابو میں لانا اور باقی ماندہ ٹنڈ کو باریطون سے ڈھانکنا ہیں۔ چھوٹے چھوٹے سلعات کو چار سے پانچ انچ تک لمبے وسطی شگاف کے راستہ سے شکم میں سے سالم نکالا جا سکتا ہے۔ اس کے بعد ساقچہ کا امتحان کیا جا سکتا ہے اور اسے نظر کے سامنے باندھا جا سکتا ہے۔ اگر سلعہ کے گرد انضمامات پیدا ہو چکے ہوں تو ان کو ضرور کاٹ دینا چاہئے، اور بالید کو بالکل آزاد کر لینے کے بعد رحم سے باہر لے آنا چاہئے تاکہ کچھ اور کرنے سے پہلے ساقچہ کی توضیح کی جا سکے۔ ایسے انضمامات کو، جو جداری باریطون کے ساتھ حال ہی میں پیدا ہوئے ہوں، گاز کے اسفنج سے بغیر کسی خطرہ کے بآسانی علیحدہ کیا جا سکتا ہے۔ بخلاف اسکے ثرب (omentum) یا امعاء کے ساتھ جو انضمامات پیدا ہو گئے ہوں ان کو نظر کے سامنے علیحدہ کرنا چاہئے، اور محض لمس سے کام نہ لینا چاہئے۔ ثربی انضمامات میں عموماً بڑے بڑے عروق پائے جاتے ہیں، جن کی گرہ بندی ضروری ہوتی ہے۔ معوی انضمامات کو توڑ دینے سے اگرچہ خون بکثرت رستا ہے، مگر ان کی وجہ سے شاذونادر ہی تکلیف دہ نزف پیدا ہوتا ہے، تاوقتیکہ امعاء کی عضلی دیوار دریدہ نہ ہو جائے۔ سرائت زدہ تقیحی دوبرے بعض اوقات اس مضبوطی سے امعاء سے منضم ہو جاتے ہیں کہ ان دونوں کی علیحدگی تقریباً ناممکن ہو جاتی ہے۔ ایسی حالت میں امعاء کو ضرر سے محفوظ رکھنے کے لئے یہ مناسب ہوتا ہے کہ دوبرہ کی دیوار کو کاٹ دیا جائے اور اس کی ایک پتلی سی تہ رودہ سے چپکی رہنے دی جائے۔ جو دوبری سلعات اس قدر عظیم الجسامت ہوں کہ تحت سُری شگاف میں سے باہر نہ نکالے جا سکیں ان کی جسامت میں بزل (tapping) سے تخفیف کی جا سکتی ہے، بشرطیکہ مندرجۂ ذیل شرائط کا خیال رکھا جائے۔ (۱)

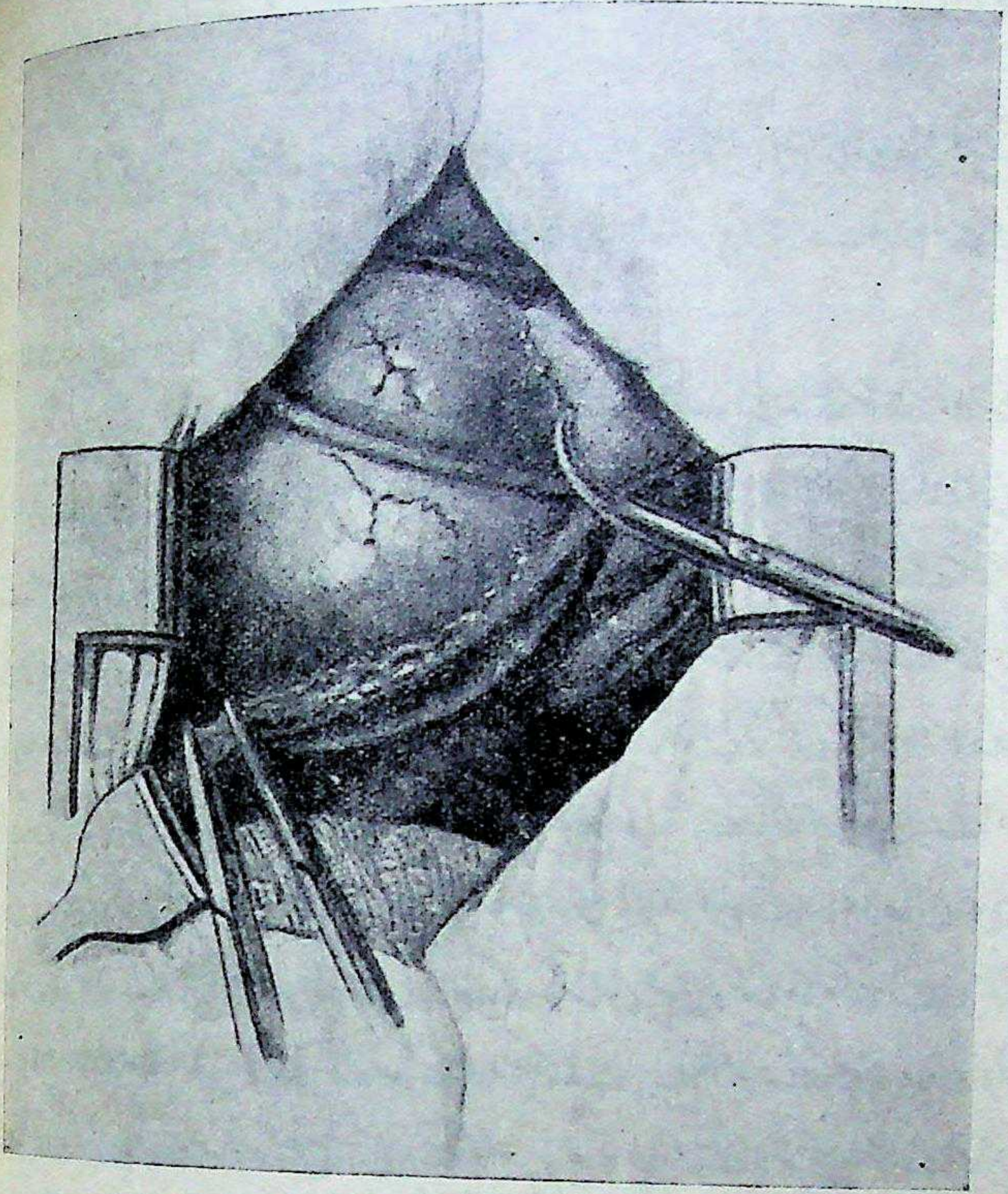

شکل ۵۱۱۔ رباط عریض کا دوبرہ جو عملی محلہ منکشف کیا گیا ہے۔ بیضی عروقی پر جو قمعی حوضی شکن کے اندر ہیں ادھر اُدھر دو کلابیب لگائے گئے ہیں۔ قمعی شریان پر بھی قرن الرحم پر شکنجہ لگایا گیا ہے۔ رباط مستدیر دوبرہ کے سامنے کی جانب پہ سے گذرتا ہے۔

سلعہ یک خانہ دار ہو یا اس میں ایک ہی بڑا سا خانہ ہو جس میں سیال کی ایک معتدبہ مقدار موجود ہو۔ ان بڑے بڑے سلعات کا جو چھوٹے چھوٹے خانوں کے مجموعے سے مرکب ہوں بزل نہیں کیا جا سکتا۔ (۲) نہ تو ساقچہ کو بل چڑھا ہوا ہو اور نہ سلعہ کا بہت سا رتبہ

منضم ہو۔ یہ وہ حالات ہیں جن کی موجودگی میں یہ ممکن ہے کہ مشمولات سرائت زدہ ہوں (۳)

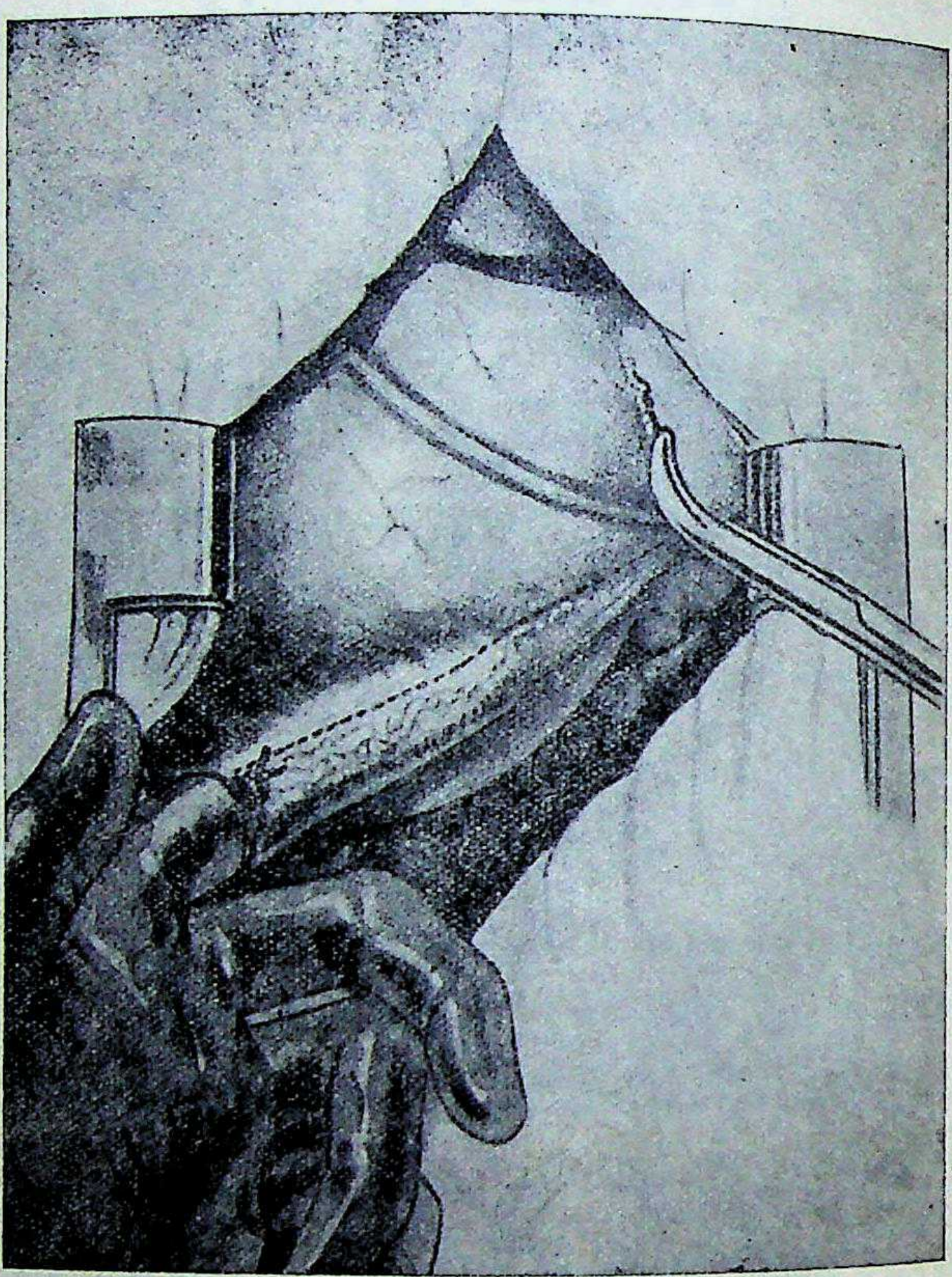

شکل ۵۱۲۔ رباطِ عریض کا دوِیرہ جو علیٰ حالہٖ منکشف کیا گیا ہے۔ بیضی عروق کاٹے جا چکے ہیں، خلوی بافت کھولی جا چکی ہے، اور انگلی رحم کی سمت میں دوِیرہ کے کیسہ کے نیچے سے داخل کی گئی ہے جو وقفہ دار خط پر سے کاٹا جائیگا۔

ایسی کوئی سریری حالت موجود نہ ہو جس سے خباثت کا شبہ پیدا ہوتا ہو۔ ان حالات کی

عدم موجودگی میں شگاف اتنا بڑا ضرور ہونا چاہیئے کہ سلعہ مکمل طور پر باہر نکالا جاسکے۔ اس کی وجہ یہ ہے کہ مبیضی سیال کے کہفہ باریطون میں خارج ہونے سے، جس سے بزل کے دوران میں مکمل طور پر احتراز کرنا مشکل ہوتا ہے، خطرناک نتائج کے پیدا ہونے کا احتمال ہوتا ہے۔ سلیم دویروں کی حالت میں بھی باریطون اور سطوح زخم کو دویرہ کے مشمولات کے تماس میں لانے سے احتراز کرنا ضروری ہوتا ہے۔ ممکن ہے کہ دویرہ کے سیال میں سرحلمی خلیات موجود ہوں جو منتصب ہونے اور چھوٹے چھوٹے غدی سلعی دویرے پیدا کرنے کی استعداد رکھتے ہوں۔ شکمی زخم میں ان دویروں کے اس طرح واقع ہونے کا اندراج کیا جا چکا ہے۔ لہٰذا بزل میں اس امر کی احتیاط کرنا چاہیئے کہ سیال نلکی (cannula) سے جڑی ہوئی ربڑ کی نلی میں سے خارج کیا جائے، اور کچوکے مقام پر سیال کو رسنے نہ دیا جائے۔ اگر برقی ممصاص (electric aspirator) ممکن الحصول ہو تو یہ اس مقصد کے لئے مفید ثابت ہوگا۔

819 مہبوط سلعہ کو شکم سے باہر کھینچ لینے کے بعد ان ساختوں پر جن پر ساقچہ مشتمل ہوتا ہے (قمعی حوضی شکن، مبیضی رباط اور فلوپی نلی)، رباط عریض کے کلابیب کی دو یا تین جوڑیوں سے شکنجے لگا دیئے جاتے ہیں، اور ان کو شکنجوں اور سلعہ کے درمیان کاٹ دیا جاتا ہے۔ اگر ساقچہ طویل اور پتلا ہو تو کند سوئی سے رحم اور قمعی حوضی شکن کے بیچوں بیچ اس کی عبوری تثبیت کر دی جاتی ہے۔ اس مقام پر رباط عریض میں عروق نہیں ہوتے، اور اگر ہوتے بھی ہیں تو بہت کم، اور ساقچہ کو ایک گرہ سے محفوظ کر لیا جاتا ہے جو اس کی دونوں طرف باندھی جاتی ہے۔ باہر کی طرف اس میں مبیضی عروق ہوتے ہیں اور اندر کی طرف مبیضی رباط اور فلوپی نلی ہوتی ہے۔ موٹے اور عریض ساقچہ کو حصوں میں باندھنا چاہیئے جن کی عبوری تثبیت اور گرہ بندی شکنجوں کو دور کرتے وقت کی جاسکتی ہے (دیکھو شکل ۵۱۵)۔ مبیضی رباط کی طرف خاص توجہ دینا چاہیئے اور علیحدہ طور پر پیچے سے ضرور ٹانکا گذارنا چاہیئے۔ کاٹنے پر یہ ایک کافی حد تک باز گشیدہ ہو جاتا ہے، اور چونکہ رحمی شریان کی تفممی شاخ، جو معتدبہ جسامت کا عرق ہے، اس کے ساتھ ہوتی ہے اس لئے اگر گرہ پھسل جائے تو خطرناک نزف واقع ہوسکتا ہے۔ ساقچہ کو حصوں میں باندھنا کافی موٹائی کی بافت کو مضبوط گرہوں سے باندھنے کی نسبت بہتر ہوتا ہے، کیونکہ اس سے نزف زیادہ اچھی طرح سے قابو میں آتا ہے، اور مشمولہ بافتیں مخنوق نہیں ہوتیں، اور رحم کی آئندہ حرکت پذیری محدود نہیں ہوتی۔

شگافِ شکم کو بند کرنے سے پہلے دوسری طرف کے بیض کا باحتیاط امتحان کر لینا چاہیئے۔ کیونکہ بہت سے اصابات میں دوسرا سلعہ بھی پایا جاتا ہے جو چھوٹا ہوتا ہے اور جس کے وجود کے متعلق پہلے کوئی شبہ نہیں ہوتا۔

آخر میں ساقچہ کی خام سطحوں کو باریک تانت کی ایک مسلسل دوخت سے باریطون سے پوشیدہ کر دیا جاتا ہے تاکہ کہفۂ باریطون میں خام رقبہ کے منکشف رہنے کی وجہ سے انضمامات کے بننے کا امکان نہ رہے۔ مزید برآں جملہ خام سطوح سے خون کا کسی قدر رساو بھی واقع ہوتا ہے اور شکمی عملیہ کے بعد طبعی نقیہیت کے لئے خشک باریطون ایک بہت اہم امر ہے۔

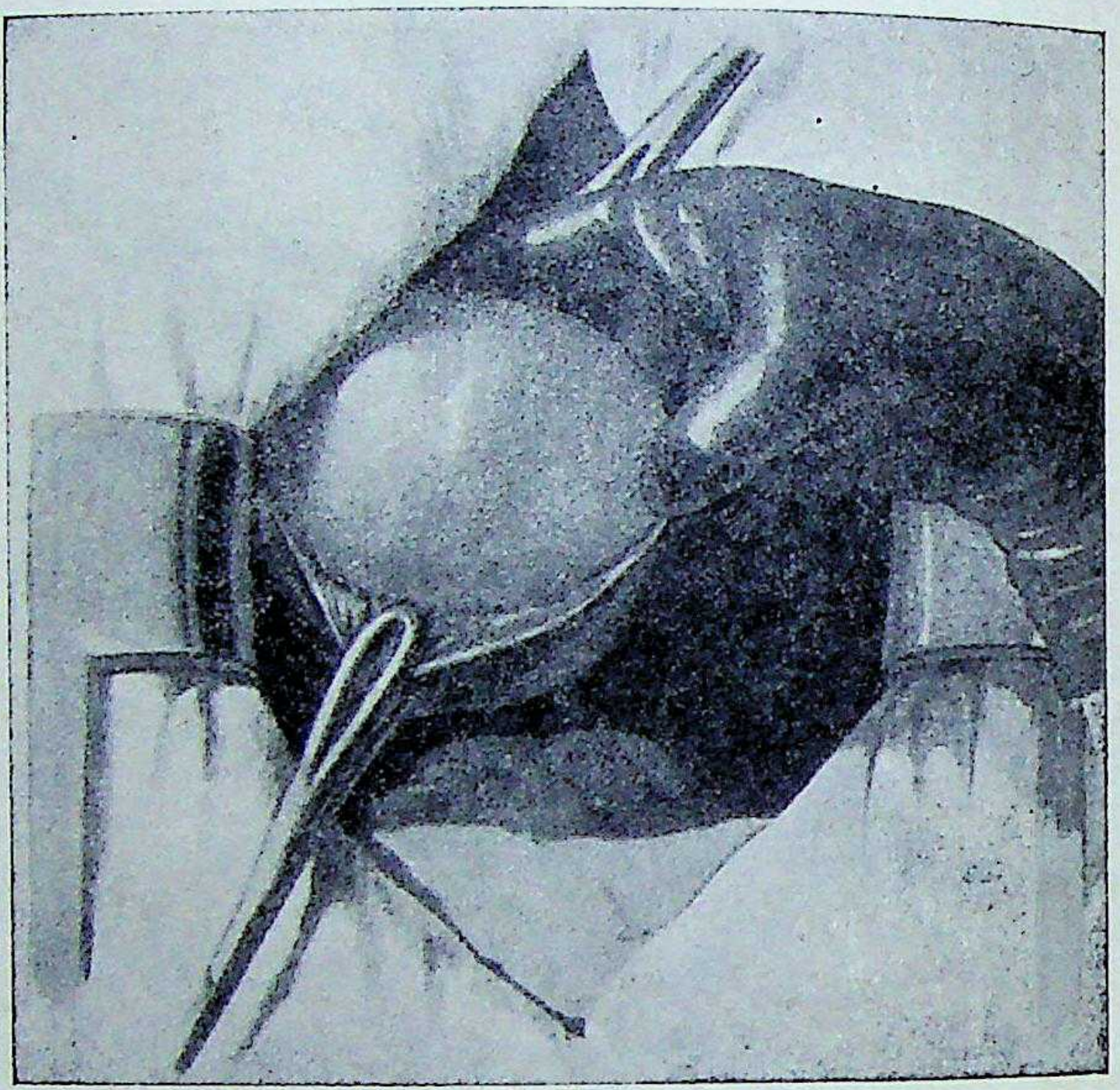

شکل ۵۱۳۔ رباطِ عریض کے دوبیرہ کا انقاف اصبعی تقطیع سے۔

جب نوجوان عورتوں میں دوبیری سلعات کا تدارک کیا جا رہا ہو تو طبعی بیضی بافت کے کچھ حصہ کا باقی رکھ لینا مناسب ہوتا ہے بشرطیکہ یہ موجود ہو۔ کاذب مخاطینی دوبروں اور دوبیری

مسخوطی سلعات کا بھی اسی طرح تدارک کیا جاتا ہے جبکہ سمرائت یا خباثت کا کوئی شبہ ہو تو نہ ہو۔ جراب دار بافت مبیضی رباط کے چپکاؤ کے پاس اکثر شناخت کی جاسکتی ہے اور سانچہ کو کاٹتے وقت یہ محفوظ رکھی جاسکتی ہے۔ کٹی ہوئی مبیضی بافت سے جو رساؤ واقع ہوتا ہو وہ تمام کا تمام باریک ٹانکوں سے بند کردینا چاہیے۔



شکل ۳۱۵۔ رباط عریض کے دویرہ کے دہانہ کا ایک مسلسل دوخت سے بند کرنا۔

رباط عریض کے دویروں کا دور کرنا۔ اس قسم کے دویرے گاہے گاہے اوپر کی طرف کو بڑھنے جاتے ہیں اور ان کا ایک واضح ساقچہ ہوتا ہے، اور اس حالت میں ان کو اسی طرح دور کیا جاسکتا ہے جس طرح کہ مبیضی سلعہ کو دور کیا جاتا ہے۔ مگر عموماً یہ نیچے کی طرف

بڑھتے جاتے ہیں اور ان کا قاعدہ فرشِ حوض پر متمکن ہوتا ہے، اور ان کے اطراف اور ان کی چوٹی رباطِ عریض کی تہوں سے جو علیحدہ ہو جاتی ہیں ڈھکی ہوتی ہے۔ سلعہ کے اوپر رباطِ مستدیر اور فلوپی نلی دونوں تنے ہوتے ہیں، اور ان کے درمیان ایک عریض وقفہ ہوتا ہے (دیکھو شکل ۵۱۱)۔ پچھلی جانب پر بعض اوقات طبعی مبیض پایا جاتا ہے، مگر بعض اوقات یہ شناخت نہیں بھی کیا جا سکتا۔ اس قسم کا دویرہ اس کے مہاد سے اس کا انقاف (enucleation) کرنے سے دور کیا جاتا ہے۔

مبیضی شریان کو حوضی گگر پر، جہاں یہ دویرہ کی بیرونی اور بالائی سطوح پر سے گذرتی ہے، پہلے شناخت کر لینا چاہیئے (دیکھو شکل ۵۱۱)۔ ابتدا میں مبیضی عروق کو حوضی گگر اور سلعہ کے درمیان سے دو کلابیب سے پکڑ لینا چاہیئے، اور اس طرح حالب جو نیچے پڑا ہوتا ہے 821 محفوظ رہتا ہے۔ اس کے بعد عروق کو کاٹ دیا جاتا ہے اور ہر ایک سرے کو گرہ سے محفوظ کر دیا جاتا ہے۔ اس سے سلعہ کی اصلی خونی رسد قابو میں آ جاتی ہے، اور اس لئے عملیہ کے آئندہ مراحل میں آسانی ہو جاتی ہے۔ رحمی شریان کی تفنمی شاخ دویرہ تک اس کے مقابل کے یا وسطانی کنارہ سے پہنچتی ہے، اور اس عرق پر قرن الرحم پر کی بافتوں پر شکنجہ لگانے سے قابو حاصل کیا جاتا ہے۔ ان دونوں عروق کے باندھنے کے بعد جب دویرہ کا اس کے مہاد سے انقاف کیا جائے گا تو رساؤ سے بہت کم تکلیف ہوگی۔

مبیضی شریان کے کاٹنے سے یہ معلوم ہو جائے گا کہ رباطِ عریض کا خلوی بافت کا مستوی کھل گیا ہے، اور اب انگلی اس باریطون کے نیچے سے جس سے دویرہ ڈھکا ہوا ہے رحم کی سمت میں داخل کی جا سکتی ہے (دیکھو شکل ۵۱۲)۔ اس طرح انگلی سے جو بافتیں اوپر اٹھ آتی ہیں ان کو کاٹنے سے دویرہ کی دیوار منکشف ہو جاتی ہے، اور کند تقطیع اور پچارے کے استعمال سے جس سے خلوی بافتیں دویرہ کی دیوار سے پیچھے ہٹائی جاتی ہیں، یہ تمام اطراف سے علیحدہ کر لی جاتی ہے۔ ان دویروں کی دیواریں بالعموم بہت پتلی ہوتی ہیں، اور بآسانی منشق ہو جاتی ہیں، لیکن اگر احتیاط سے کام لیا جائے تو چھوٹے چھوٹے دویروں کا مکمل انقاف کیا جا سکتا ہے، اور انہیں سالم نکالا جا سکتا ہے (دیکھو شکل ۵۱۳)۔ بڑے سلعات کی حالت میں یہ بہتر ہوتا ہے کہ بالائی اور جانبی سطحوں کو آزاد کرنے کے بعد دویرہ کا بزل کر دیا جائے، ورنہ سلعہ کی جسامت سے دست ورزیوں میں بہت رکاوٹ پیش آئے گی۔

گہرے حصوں کو آزاد کرنے کے لئے علیحدہ شدہ رباط عریض کی دیواریں کلاب سے پکڑ لی جاتی ہیں، اور پھر دویرہ کے زیادہ گہرے حصے انگلی سے یا لمبے کلاب میں پکڑے ہوئے پچارے سے علیحدہ کئے جاسکتے ہیں۔ یہاں نرمی کی شدید ضرورت ہوتی ہے، ورنہ دویرہ کی دیوار پھٹ جائے گی، اور اسکے کچھ حصے باقی رہ جائیں گے۔ سلعہ کے نچلے حصہ کے منضم پائے جانے کا سب سے زیادہ امکان ہوتا ہے، اور یہاں بعض اوقات لیفی بند پائے جاتے ہیں، جن کو شکنجہ لگانے کے بعد، قینچی سے کاٹ دینا چاہیئے اور بعد میں ان پر گرہ لگا دینا چاہیئے۔ عملیہ کے اس درجہ پر حالب کو تضرر سے بچانے کے لئے نہایت سخت احتیاط کرنا چاہیئے۔ بسا اوقات ایسا ہوتا ہے کہ بڑے دویروں کی حالت میں حالب اپنے محل سے ٹل جاتا ہے اور کسی غیر طبعی محل پر ہوتا ہے۔ بعض اوقات یہ دویرہ کی دیوار سے بہت منضم ہوتا ہے اور جب تک کہ عملیہ کن اسکے تعلقات کو مسلسل خیال میں نہ رکھے اس کے کٹ جانے یا گرہ میں شامل ہوجانے کا احتمال ہوتا ہے۔

اس کے بعد ان بافتوں کے گرد جو قرن الرحم سے چپکی ہوتی ہیں ایک دوخت گذار دی جاتی ہے تاکہ اگر اس مقام پر کوئی عرق دویرہ میں داخل ہوتا ہو تو اس پر قابو حاصل کیا جاسکے۔ پھر دویرہ کے مہاد کا احتیاط سے امتحان کیا جاتا ہے، اور رساؤ کے تمام مقامات کو بند کر دیا جاتا ہے، کیونکہ عملیہ کے آخری درجہ کی کامیابی کے لئے مکمل احتباس الدم لازمی ہوتا ہے۔ جو کہفہ کو شکل ۵۱۴ کے مطابق ٹانکے لگا کر منطمس کر دینے پر مشتمل ہوتا ہے۔ پھر اس زائد باریطون کو جو سلعہ کے اوپر کے حصہ سے تعلق رکھتا تھا کاٹ دیا جاتا ہے، اور نلی اور بیض کے متعلق احتیاط کی جاتی ہے، اور باریطون کے کنارے ایک مسلسل دوخت سے ملائے جاتے ہیں۔ مندرجہ بالا طریقہ کے مطابق خونی رسد پر قابو حاصل کرنے کے باوجود شاذ حالتوں میں ایسا ہوتا ہے کہ سلعہ کے مہاد سے جو جریان خون ہوتا ہے اس پر مکمل طور پر قابو نہیں پایا جاسکتا۔ گاہے گاہے مہبل کے موخر قبوہ میں شگاف دینا ضروری ہوتا ہے۔ (دیکھو شکل ۵۵۸، صفحہ 861)، اور مہبل میں مسلیت کے لئے ربڑ کی نلی داخل کر دی جاتی ہے جو اڑتالیس گھنٹہ کے اندر دور کی جاسکتی ہے۔ اخیر میں رباط عریض کے کہفہ کے بالائی حصہ کو مسلیت کی نلی کے اوپر بند کیا جاسکتا ہے۔

رباط عریض کے سرائت زدہ دویروں کو دور کرنے میں خاص دقتیں پیش آتی ہیں کیونکہ دویرہ کی منضم دیوار کا مکمل انقاف (enucleation) اکثر غیر ممکن ہوتا ہے۔

ایسے اصابات میں مہبلی مسیلیت نہائت مفید ثابت ہوتی ہے۔ سرائت زدہ بافتوں پر ٹنکچر آف آئیوڈین یا ایکری فلیوین کا طلا کر دینا چاہیے اور مہبل کے قبوہ کو اچھی طرح کھول دینا چاہیے۔ اس کے بعد بسمتھ یا آئیوڈوفارم گاز کی ایک لمبی سی دھجی کا سرا مہبل میں داخل کر دینا چاہیے اور بقیہ حصہ سے مہاد کو دبا کر بھر دینا چاہیے۔ اخیر میں اگر ممکن ہو تو باریطون کو بھری ہوئی گاز کے اوپر سے بند کر دینا چاہیے، اور اگر یہ ناممکن ہو تو ایک دوسرے فوق عانی مسیل کا انتظام کرنا چاہیے۔

علاج مابعد میں مہبلی مسیلیت کے لئے خاص احتیاطوں کی ضرورت ہوتی ہے، (دیکھو صفحہ 939)۔

ضمیمہ جاتِ رحم پر کے عملیہ جات

دواعی۔ مندرجہ ذیل حالتوں میں ایک یا دو فلوپی نلیوں کو بیضوں کے ساتھ یا ان کے بغیر جزوی یا مکمل طور پر دور کرنے کی ضرورت ہوتی ہے۔ (۱) انبوبی اجتماع ریم (pyosalpinx) یا خراجِ بیض یا دونوں، (۲) غیر تقیحی التہاب جس میں استسقائے انبوبہ (hydrosalpinx) اور بیض کا دوری مرض شامل ہیں، نلیوں یا بیضوں کی نو بالیدیں، (۴) خارج الرحم حمل۔

جب نلی اپنے رفیق بیض کے ساتھ دور کی جاتی ہے تو عملیہ انبوبہ و بیض برآری (salpingo-oöphorectomy) کی اصطلاح سے موسوم کیا جاتا ہے۔ یہ یک جانبی بھی ہوتا ہے اور دو جانبی بھی۔ بیضی سلعہ دور کرتے وقت متناظر نلی کا استیصال بھی کر دیا جاتا ہے، کیونکہ یہ سانچیہ کا ایک حصہ ہوتی ہے، اور اس کے باقی رکھنے سے کوئی فائدہ حاصل نہیں ہوتا۔ اکیلی نلی یا اکیلے بیض کے دور کرنے کے عملیہ جات انبوبہ برآری (salpingectomy) اور بیض برآری (oöphorectomy) کے ناموں سے علی الترتیب موسوم ہیں۔ جب بیض کا صرف ایک حصہ ہی دور کیا جاتا ہے تو عملیہ جزوی استیصالِ بیض (ovarian resection) کہلاتا ہے۔ نلی کے بیرونی حصہ میں مصنوعی شکمی دہنہ بنانے کا نام انبوبی تفویہ (salpingostomy) ہے۔

انبوبہ و مبیض برآری (Salpingo-oöphorectomy)۔

(ا) **تقیحی اصابات میں۔** جو نلیاں یا مبیض تقیح کا محل ہوں ان کا علاج عموماً حفاظتی اصولوں پر نہیں کیا جاتا، بلکہ ان کو دور کر دیا جاتا ہے، لیکن ایلک بورن (Aleck Bourne) نے حال ہی میں حاد انبوبی اجتماعِ ریم کی حالت میں شگاف دینے اور سیلیت کا خیال پیش کیا ہے، اور اس کی یہ رائے ہے کہ اس سادہ تدبیر سے نہ صرف شفا ہی حاصل ہو سکتی ہے بلکہ فعل بھی از سر نو قائم ہو سکتا ہے۔ عملیہ کے رقبہ کا ابتدائی ملاحظہ کرنے کے بعد کہفہ حوض کو پچاروں سے احتیاط سے بھر کر منفرد کر دیا جاتا ہے تاکہ باریطونی کہفہ کا بالائی حصہ ملوث نہ ہونے پائے۔ عملیہ کے دوران میں پیپ کے اجتماعات کو کھولنے سے احتراز کرنا اکثر ناممکن ہوتا ہے۔

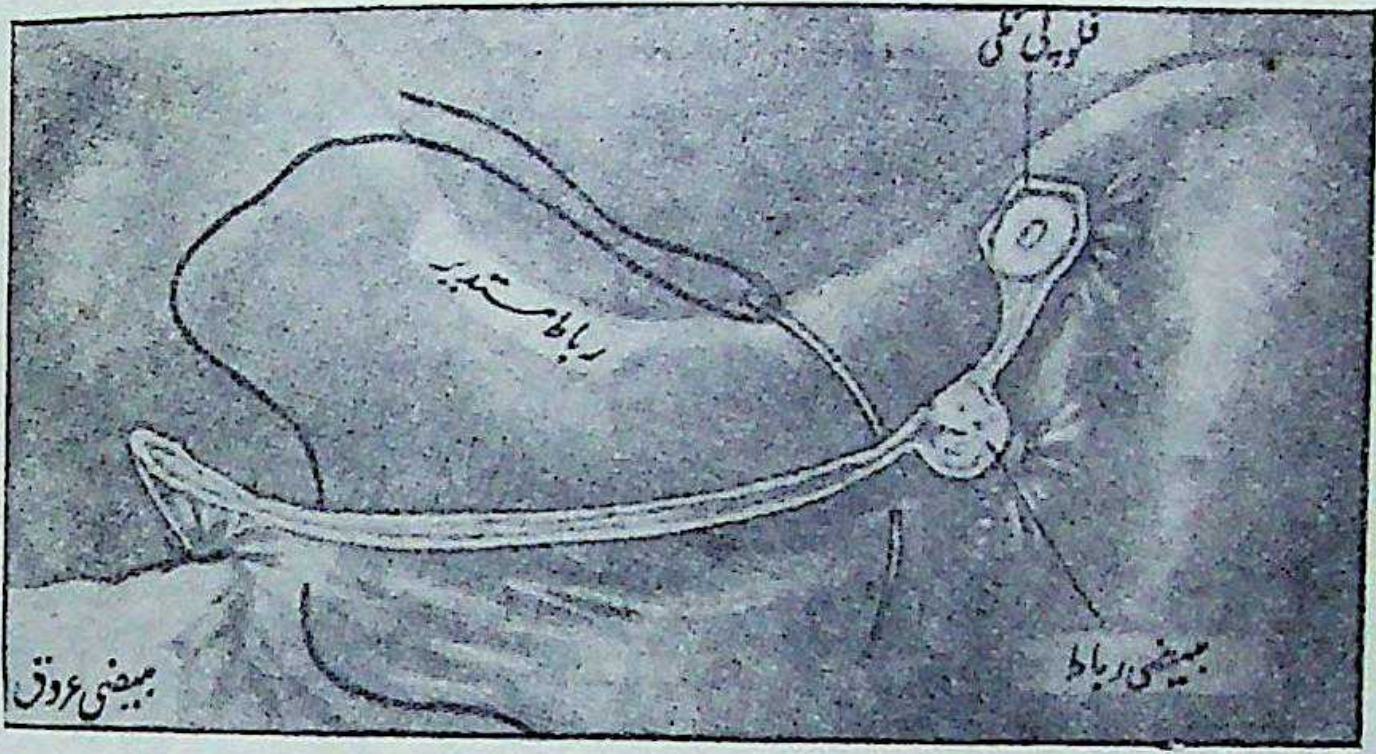

شکل ۵۱۵۔ ساقچہ کی حصوں میں گرہ بندی قلوپی نلی اور مبیض کو دور کر دینے کے بعد (کیلی اور نوبل سے ترمیم کردہ)۔

تقیحی اصابات میں انضمامات کو علیحدہ کرنے کے لئے محتاط اور نازک دست ورزیوں کی ضرورت ہوتی ہے۔ تربی نکموں کو ایسے ہی علیحدہ کر دینا چاہیے، لیکن منضم ترب کے بڑے بڑے ٹکڑوں کو کاٹ کر ان پر گرہیں لگا دینی چاہئیں۔ اس کے بعد معوی انضمامات کا تدارک کرنا چاہیے، اور دائیں ضمیمہ جات کی حالت میں زائدہ دودیہ اکثر ماؤف پایا جاتا ہے، اور

اس کا ہمیشہ امتحان کرنا چاہیئے۔

جہاں تک ممکن ہو سکے ہر حصہ کو دیکھنا چاہیئے اور محسوس بھی کرنا چاہیئے، اور جب حوض میں منضم ساختوں کا تدارک کیا جا رہا ہو تو عملیہ کے رقبہ کا مناسب تکشف دو پھلوں والے خود قائم بازکش کے استعمال سے زیادہ آسانی سے کیا جا سکتا ہے۔ جیسا کہ شکل ۴۸۸،

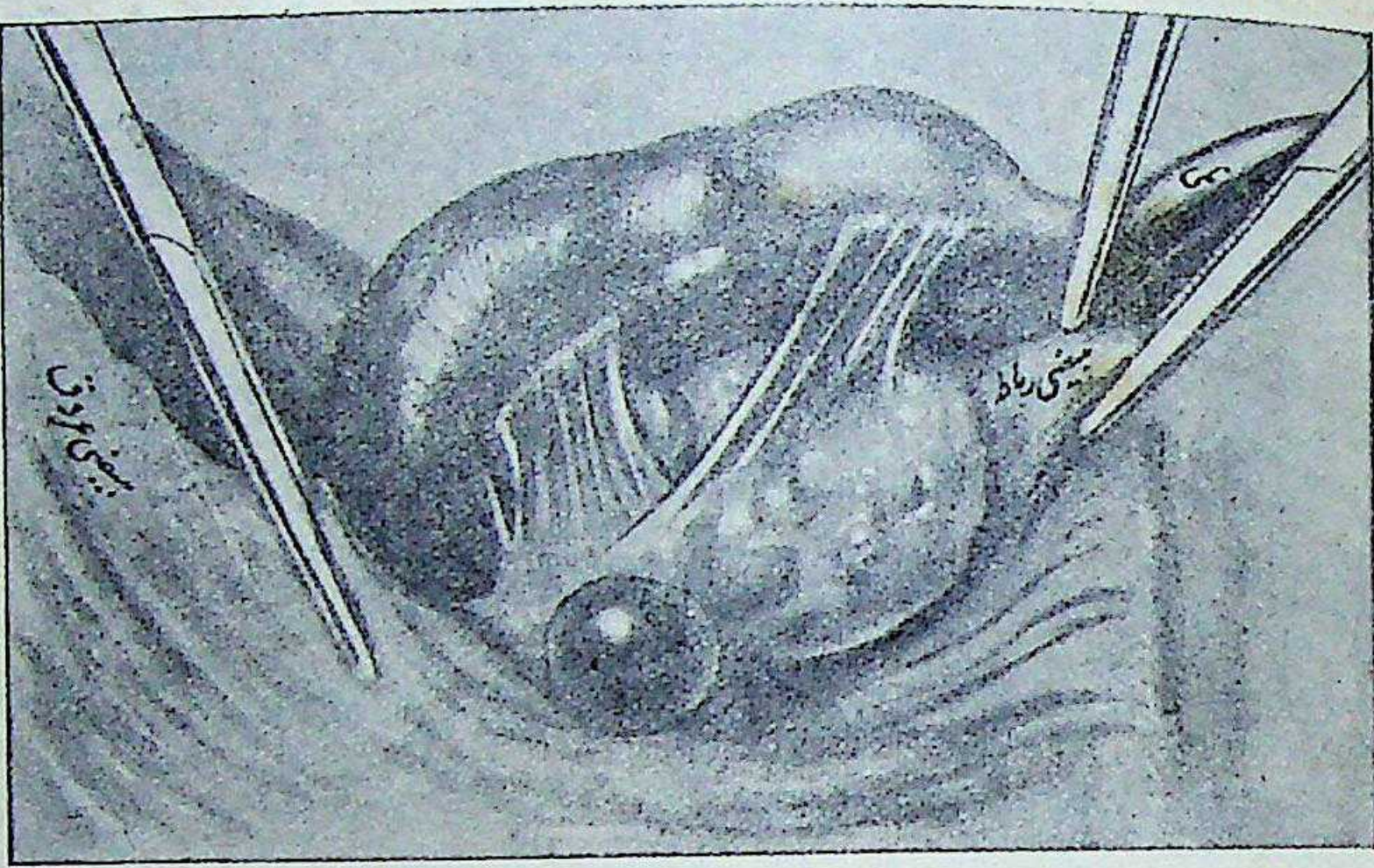

شکل ۵۱۶۔ انبوبہ و مبیض برآری (Salpingo-oöphorectomy) میں سافچہ کا تدارک (کیلی اور نوبل سے ترمیم کردہ)۔ تین ساختوں پر شکنجے لگائے جاتے ہیں۔ (۱) قمعی حوضی شکن جس میں مبیضی عروق ہوتے ہیں، (۲) نلی کا رحمی سرا، (۳) مبیضی رباط۔ اس کے بعد نلی اور مبیض کو کاٹ کر الگ کر دیا جاتا ہے۔

صفحہ 791 میں دکھایا گیا ہے۔ امعاء کی ایسی گنڈلیوں کو جو خفیف سی منضم ہوں پچارے (swab) سے آہستہ سے علیحدہ کر لینا چاہیئے، اور معوی انضمام کے محکم بندوں کو کند سروں والی قینچی سے امعاء کی دیوار سے جتنی دور ہو سکے پیچھے ہٹا کر کاٹا جا سکتا ہے۔ علیحدہ کرتے وقت منضم امعاء کے باریطون کو اکثر نقصان پہنچ جاتا ہے، اور بعض حالتوں میں امعاء کا

درونہ فی الحقیقت کھل جاتا ہے۔ گاہے گاہے معائے صغیر کے کچھ حصہ کو کاٹ کر تفمم انجام دینے کی ضرورت پیش آجاتی ہے۔

تدرنی اصابات میں عملیہ کرتے وقت اگر امعاء کو ضرر پہنچ جائے تو یہ خاص طور پر خطرناک ہوتا ہے۔ اس سے برازی ناسوروں کے پیدا ہونے کا احتمال ہوتا ہے، اور تدرنی ناسور اس قدر دشوار علاج ہوتے ہیں کہ ان کو تقریباً لاعلاج تصور کرنا چاہیئے۔

جس محل میں امعاء کے انضمامات کا تدارک مشکل ترین ہے۔ وہ معائے مستقیم کا قرب جوار ہے۔ یہ حصے نہ تو زخم میں آسانی سے لائے جا سکتے ہیں اور نہ ان کا تدارک نظر کے سامنے کیا جا سکتا ہے اس لئے قوتِ لامسہ پر ہی اعتبار کرنا پڑتا ہے، اور اگر زیادہ عمیق حصوں کی بلاواسطہ تنویر ممکن ہو تو اس سے بھی مدد لی جا سکتی ہے۔ تازہ اصابات میں امعاء کی ملتہب دیوار غیر معمولی طور پر خستہ ہوتی ہے، اور اتنی آسانی سے پھٹ جاتی ہے کہ اس کی توقع نہیں ہوتی۔ بعض اوقات ایسا ہوتا ہے کہ اس تضرر کی شناخت اس وقت تک نہیں کیجا سکتی جب تک منضم بافتیں دور نہ کر دی جائیں، اور منتجہ کہفہ کا احتیاط سے معائنہ نہ کر لیا جائے۔ لہٰذا یہ ظاہر ہے کہ جب معائے مستقیم کے قرب وجوار میں عمیق انضمامات کو علیحدہ کر لیا جائے تو اس کا احتیاط سے امتحان کر لینا چاہیئے۔

امعاء کے جملہ تضررات کی فی الفور مرمت کر دینا چاہیئے۔ اگر صرف باریطونی طبقہ ہی پھٹا ہو تو اس کے کناروں کو ٹانکوں کی ایک قطار یا ایک مسلسل دوخت سے پھر ملا دینا کافی ہوتا ہے۔ اگر عضلی طبقہ پھٹ گیا ہو یا امعاء کا درونہ کھل گیا ہو، تو تمام طبقات میں سے گذار کر گہرے ٹانکے لگا دینے چاہئیں، اور اس کے بعد ایک یا دو لمبرٹ (Lambert) کے ٹانکے لگا دیئے جائیں۔ ٹانکے حتی الوسع امعاء کے مستعرض محور میں لگانے چاہئیں تاکہ تضیق نہ پیدا ہونے پائے۔

جو انضمامات دیگر ساختوں مثلاً رحم، رباطِ عریض، اور مقابل کی نلی اور مقابل کے بیض کے ساتھ پائے جاتے ہیں، ان کا تدارک امعاء کے انضمامات کی نسبت زیادہ آسانی سے کیا جا سکتا ہے۔

اگر نلی یا بیض میں پیپ کے اجتماعات موجود ہوں تو ان اعضا کے استیصال سے پہلے ان کو مبزل (trochar) کے ذریعہ سے یا شگاف دینے سے خالی کر لینا چاہیئے۔

اس طرح ریم کے اخراج پر زیادہ موثر طریقے سے قابو حاصل کیا جا سکتا ہے بہ نسبت اسکے کہ خراج دست درزیوں کے دوران میں پھٹے۔

انضمامات کو علیحدہ کرنے کے بعد جب ساقچہ واضح کر لیا جاتا ہے تو یہ اکثر التہابی تغیرات کی وجہ سے معتدبہ دبازت یافتہ پایا جاتا ہے۔ اس قسم کے سالم ساقچہ کے گرد ایک ہی گرہ لگا دینا غیر مناسب ہوتا ہے۔ اس کے تین یا چار حصے کر کے ان پر شکنجے لگانے چاہئیں، اور دو خنقیں گذارنے سے پہلے ضمیمہ جات کو کاٹ دینا چاہئے (دیکھو شکل ۵۱۶)۔ بیرونی گرہ میں بعض عروق شامل ہوتے ہیں، اور اندرونی گرہوں میں سے ایک میں نلی کا رحمی سرا اور دوسری میں بعض رباط معہ ایک رفیق عروق کے ہوتا ہے (دیکھو شکل ۵۱۶)۔ موخر الذکر ساخت کے لئے ایک علیحدہ گرہ لگانا مناسب ہوتا ہے، کیونکہ اس میں عضلی بافت کی ایک کافی مقدار موجود ہوتی ہے، جو باز کشیدہ ہو جاتی ہے، اور نیز اس کے ساتھ معتدبہ جسامت کی ایک شریان بھی ہوتی ہے۔ شکل ۵۱۵ میں جو چوتھی گرہ دکھائی گئی ہے اس کی اس وقت تک ضرورت نہیں ہوتی جب تک ساقچہ لمبا اور موٹا نہ ہو۔ اگر نلی کا رحمی سرا بہت موٹا ہو گیا ہو، تو اس کا قرن الرحم کے ایک فانہ نما ٹکڑے کے ساتھ استیصال کر دینا چاہئے، اور اس طرح دیوار رحم میں جو وقفہ رہ جاتا ہے اسے منفصل ٹانکوں سے بند کر دینا چاہئے۔ اس سے سرائت زدہ نلی کے ٹنڈ سے بعد میں خطرہ کے پیدا ہونے کا انسداد ہو جاتا ہے۔

دو جانبی تقیح کے اصابات میں دونوں بیض اکثر اس قدر متاثر ہوتے ہیں کہ اس خیال سے کہ یہ کہیں سرائت کا مرکز نہ ہوں ان کے دور کر دینے کی ضرورت ہوتی ہے۔ ایسی حالت میں مندرجہ ذیل وجوہ کی بنا پر رحم کو بھی دور کر دینا بہتر ہوتا ہے۔ (ا) جب دونوں بیض دور کر دئے جائیں تو یہ عضو عدیم الفعل ہو جاتا ہے، (ب) بہت سی حالتوں میں یہ سرائت زدہ بھی ہوتا ہے، اور اگر یہ دور نہ کیا جائے تو بعد میں اس سے تکلیف پیدا ہونے کا اندیشہ ہوتا ہے، (ج) رحم کے دور کر دینے پر میدان عملیہ کی سبیلیت زیادہ موثر طریقہ سے کی جا سکتی ہے، (د) اس طریقہ عمل سے عملیہ کی شدت اور اس کے انجام دینے کی مدت میں کوئی معتدبہ اضافہ نہیں ہوتا۔ کلی رحم برآری کے عملیہ کا طریقہ، جو التہابی اصابات کے لئے موزوں ہے، صفحات 805 تا 809 پر بیان کیا جا چکا ہے۔

ان عملیہ جات کے بعد حوضی فرش کے باریطونی غلاف کو از سر نو اپنی جگہ پر قائم

کرنے میں دقت پیش آتی ہے ۔ مثانہ کے باریطونی غلاف سے عموماً استفادہ کیا جا سکتا ہے اور معتد بہ وسعت کے ایسے خام رقبہ جات کو جو ڈھکے نہیں جا سکتے، حوضی قولون کے ایک آزاد جز سے بند کر کے عمومی کہفہ شکم سے منقطع کیا جا سکتا ہے ۔ ایسے رقبہ پر ثرب کی بافت کا پیوند بھی لگایا جا سکتا ہے ۔

تقیحی اصابات میں مسیلیت اکثر ضروری ہوتی ہے گو کسی قطعی قاعدہ کے مقرر کرنے کی ضرورت نہیں ۔ مسیلیت کے لئے مہبلی راستہ کو ترجیح دی جاتی ہے، اور جب تمام رحم دور کر دیا جاتا ہے تو مزید شگاف کی ضرورت نہیں ہوتی ۔ اگر ایسا نہ کیا گیا ہو تو مہبل کے موخر قبوہ کو ایک کلاب پر کاٹنے سے کھولا جا سکتا ہے جو مددگار مہبل میں داخل کرتا ہے (دیکھو شکل ۴۹۳، صفحہ 795) ۔ جب رودہ کو بہت سا ضرر پہنچ چکا ہو یا پیپ بہ نکلی ہو تو فوق عانی اور مہبلی دونوں مسیلیتوں کی ضرورت پیش آ سکتی ہے ۔

825 (ب) **غیر تقیحی اصابات میں** ۔ غیر تقیحی حالتوں میں چالیس سال سے کم عمر کی عورتوں میں دونوں بیضوں کا مکمل استیصال کرنے سے ہمیشہ احتراز کرنے کی کوشش کرنا چاہیئے ۔ دو جانبی استسقائے انبوبہ کی حالت میں جب سوائے گرد بیضی انضمامات کے موجود ہونے کے بیض غیر متاثر ہوں تو نلیاں ان کے بغیر ہی دور کی جا سکتی ہیں ۔ اگر بیض میں چھوٹے چھوٹے دویرے پائے جائیں جیسا کہ اکثر پائے جاتے ہیں تو مرض زدہ حصوں کا قطع بالعموم ممکن العمل ہوتا ہے، اور اتنی بیضی بافت باقی رکھی جا سکتی ہے جس سے بیضی افعال برقرار رہیں ۔ کثیر التعداد چھوٹے چھوٹے دویرے حقیقی مکواۃ سے تباہ کئے جا سکتے ہیں ۔

انبوبہ برآری (Salpingectomy) ۔ یہ عملیہ تمام انبوبی ماساریقا (mesosalpinx) کو قمی حوضی شکن سے لیکر قرن الرحم تک کاٹنے پر مشتمل ہے ۔ اسکے بعد نلی تنگنائے پر سے کاٹ دی جاتی ہے، یا بہتر یہ ہے کہ نلی کے رحمی حصہ کو بھی بقیہ نلی کے ساتھ ہی نکال دیا جائے ۔ نلی کی کٹی ہوئی ماساریقا کو دو یا تین باریک دوختوں سے محفوظ کر لیا جاتا ہے، اور اس میں جو عروق ہوتے ہیں وہ سوائے ان عروق کے جو اسکے رحمی کنارے کے پاس ہوتے ہیں چھوٹے اور غیر اہم ہوتے ہیں ۔ زاویہ رحم کی بافتیں بہت کثیر العروق ہوتی ہیں اور اس مقام پر ان عروق کو جن سے خون بہتا ہو

احتیاط سے قابو میں لانا چاہیئے۔ اگر رحمی سرے کا استیصال نہ کر دیا گیا ہو تو نلی کے ٹنڈ کو ماساریقائے انبوبہ میں مدفون کیا جاسکتا ہے۔

انبوبہ شگافی (Salpingotomy)۔ بعض سرجن اس طریقۂ عمل کو انبوبی وحمہ (tubal mole) کے اصابات کے لئے ترجیح دیتے ہیں (دیکھو صفحہ 251)۔ ماؤف نلی کو زخم میں لاکر اس کی دیوار میں وحمہ کے اوپر ایک چھوٹا سا طولی شگاف دیا جاتا ہے حتیٰ کہ درونہ کھل جاتا ہے۔ وحمہ کے پیچیدہ تنگ ساقچہ کو شناخت کر کے وحمہ کا اس کے کہفہ سے القاف کر دیا جاتا ہے۔ اگر محل تثقیب سے جریان خون واقع ہو تو اس کا انسداد باریک تانت کی ایک "8 کی شکل" کی دوخت سے بآسانی کیا جاسکتا ہے۔ اس کے بعد نلی کا شگاف باریک تانت کی مسلسل دوخت سے جو تمام طبقات میں سے گذرتی ہے، بند کر دیا جاتا ہے۔ آخر میں نلی کے انفتاح کا امتحان انبوبی دہنہ سے انتفاخ کرنے سے کیا جاسکتا ہے۔ اس عملیہ پر یہ اعتراض ہے کہ اس سے بعد میں کسی موقع پر تکلیف کے عود کر آنے کے خطرہ کا امکان بظاہر باقی رہتا ہے کیونکہ مصئون نلی میں بعض اوقات ایسے پاکٹ یا حفیرے ہوتے ہیں جن میں بیضہ موجود ہوتا ہے۔ بہرحال یہ بیان کر دینا مناسب ہوگا کہ جہاں تک ہمیں معلوم ہے اب تک کسی مصئون نلی میں سابقہ انبوبی حمل کے بعد متوالی حمل کے استقرار کا واقعہ درج نہیں کیا گیا۔

انبوبی تفویہ (Salpingostomy) نلی کے انتفاخی حصہ میں ایک مصنوعی شکمی دہنہ بنانے پر مشتمل ہوتا ہے۔ یہ چھوٹے استسقائے انبوبہ کے اصابات کیلئے موزوں ہے جن میں نلی کی دیواریں دبازت یافتہ نہ ہوں اور نلی کے درونہ کے انفتاح کا مظاہرہ کیا جاسکتا ہو۔ اس مقصد کے لئے انبوبی انتفاخ کے اس آلہ کا جس کا ذکر صفحہ 206 و 207 پر کیا گیا ہے استعمال کرنا چاہیئے جبکہ گیس کے نلی کے نئے بنائے ہوئے فتحہ میں سے بغیر کسی رکاوٹ کے گذرنے کا مشاہدہ کیا جاسکتا ہے۔ نلی کی ظہری سطح پر ڈیڑھ انچ لمبا شگاف دے دیا جاتا ہے، جو اس کے تمام طبقات میں سے گذرتا ہے۔ اور اس کے بعد ایک مددگار انبوبی نفوخ کے آلہ کو استعمال کرتا ہے۔ اگر گیس کسی طرف بھی داخل نہ ہوتی ہو تو اس کے قریبی سرے میں تضییق موجود ہوتا ہے۔ اگر یہ کاشفہ مثبت ہو تو انبوبی مخاطیہ کی کور کو باریطونی طبقہ کے ساتھ باریک تانت کی ایک مسلسل دوخت سے ملا کر مصنوعی دہنہ

مکمل کر دیا جاتا ہے۔ نلی کی تنگنائے کے سرے پر انبوبی انفتاح کے امتحان کا ایک اور سادہ طریقہ ہے جو کم دقت طلب ہے، اور وہ یہ ہے کہ باریطونی کہفہ کی طرف سے انبوبی یا انبوبی تفویہ کے شگاف میں سے بلاواسطہ نفوخ کیا جائے۔ یہ شیشہ کی ۱۰ سنٹی میٹر "ریکارڈ" پچکاری سے بآسانی کیا جا سکتا ہے۔ جب نلی منفتح ہوتی ہے تو ر اور مہبل میں سے ہوا کا اخراج دھیمے تغرغری شور سے ہوتا ہے جو سنا جا سکتا ہے اور جب اسے ایک دفعہ سن لیا جائے تو یہ ہمیشہ شناخت کیا جا سکتا ہے۔ جب 826 حصہ یا تنگنائے میں ہو تو حفاظتی عملیہ کی انجام دہی بہت مشکل ہوتی ہے، اور بہت سے جرا ضرر رسیدہ نلی کو دور کر دیتے ہیں۔ ایسے بہت کم اعداد و شمار حاصل ہوئے ہیں جن انبوبی تفویہ (salpingostomy) کے عملیہ کے بعد آئندہ استقرار حمل کے امکانات کا اندازہ کیا جا سکے۔ چند اصابات میں کامیابی کا اندراج کیا جا چکا ہے، لیکن معلوم ایسا ہوتا ہے کہ ناکامی کی زیادہ تر وجہ یہ ہے کہ یا تو جدید دہنہ کے گرد انضمامات بن جاتے ہیں یا انبوبی سابق الوجود التہاب سے اس قدر ضرر رسیدہ ہوتا ہے کہ اپنے طبعی فعل کی انجام دہی سے قاصر رہتا ہے۔

انبوبی پیوند چند مثالوں میں کامیابی کے ساتھ کیا جا چکا ہے۔ ایک مریضہ میں ہم نے دونوں فلوپی نلیوں کے ٹنڈوں کی تنصیب براہ راست رحم میں کر دی تھی، بعد میں دو مرتبہ حاملہ ہوئی۔ اس مثال میں رحم میں وسطانی شگاف دے کر ہر ایک نلی کا ٹنڈ اور خمیدہ کلاہیپ کے ذریعہ سے اس فتحہ میں سے کھینچ لیا گیا تھا جو متناظر قرن الرحم کے استیصال سے بن گیا تھا۔

جزوی مبیض برآری (Partial Öophorectomy)۔ چھوٹے چھو جرابی دوریرے اکثر تندرست مبیضوں میں بھی پائے جاتے ہیں، اور ان کے استیصال کی ضر نہیں ہوتی۔ جب اس قسم کے دوریرے شہدانہ کی جسامت سے بڑے ہو جائیں تو ان کو قطع سے دور کرنا مناسب ہوتا ہے۔ ایک فانہ نما ٹکڑا کاٹ کر نکال دیا جاتا ہے جس میں دوریرہ کی دیوار کا بیشتر حصہ شامل ہوتا ہے۔ اس کے بعد دوریرہ کے قاعدہ پر ایک واقع استری غشا پائی جاتی ہے جو کلاب سے دور کی جا سکتی ہے۔ مبیض کا شگاف بدیک تانت کی ایک مسلسل دوخت سے گول جسم کی سوئی کے ذریعہ سے بند کر دیا جاتا ہے۔ اس عضو

وض میں واپس کرنے سے پہلے، ان تمام نقاط کو جن سے خون بہ رہا ہو قابو میں لے آنا چاہیئے، کیونکہ مبیضی بافت میں اس امر کی طرف رجحان پایا جاتا ہے کہ اس سے خون آہستہ آہستہ اور مسلسل بہتا رہتا ہے، اور جب تک احتیاط نہ کی جائے بعد عملیتی قیلہ دمویہ کے پیدا ہونے کا احتمال ہوتا ہے۔

مبیضی پیوند۔ مبیضوں کے مصئون رکھنے کی اہمیت پر کئی موقعوں پر زور دیا جاچکا ہے، اور اس مقصد کے لئے بعض اوقات مبیضی بافت کی تقلیم کیجاتی ہے۔ اس موضوع پر

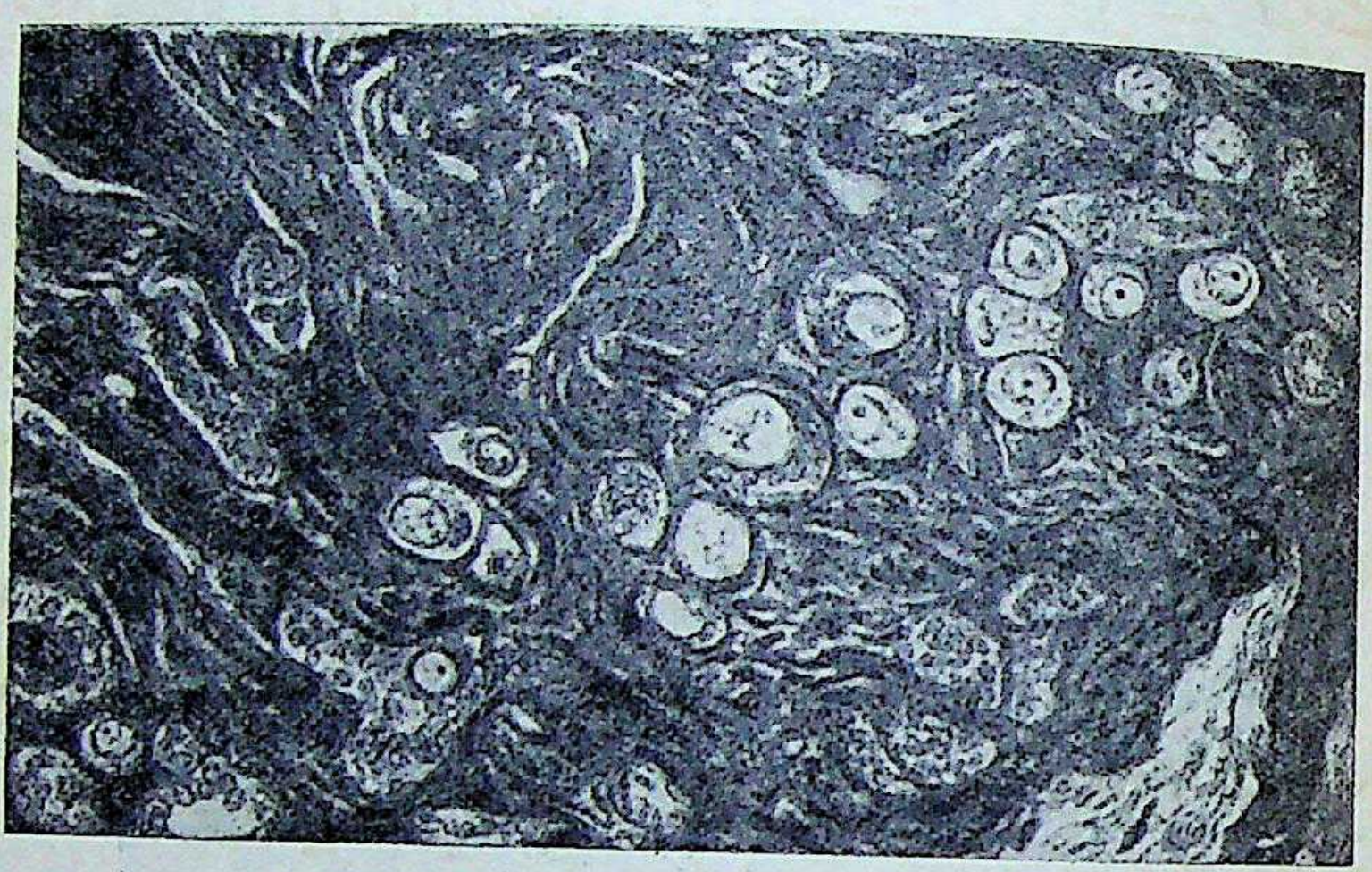

شکل ۵۱، ۔ تیس دن کا مبیضی پیوند ۔ (رحم علی محلہ چھوڑ دیا گیا تھا)۔ نبتی مرحلہ، ابتدائی جرابات، اور عدیم البویضی جرابات کی تکوین (میکس چیول (Max Cheval: ۔

اب تجرباتی اور سریری نقطۂ نظر سے کثیر التعداد مشاہدات کئے گئے ہیں اور ان کے نتائج معین اور یکساں رہے ہیں۔ اسی فرد کے دوسرے مبیض کے ایک ٹکڑے سے پیوند بنانا زیادہ مناسب ہوتا ہے (ذاتی ترقیعی پیوند :autoplastic graft)، مگر یہ اسی نوع کے دوسرے فرد کے مبیض سے بھی بنایا جاسکتا ہے (دگر ترقیعی پیوند :heteroplastic graft)۔ مختلف نوع کے مبیض کے ساتھ جو تجربے کئے گئے ہیں

ان کے نتائج منفی رہے ہیں۔ مزمن انبوبی اجتماعِ ریم (pyosalpinx) کے اصابات میں جن میں التصاقات کثیف ہوں، بیض ماؤف نلیوں سے اس قدر مضبوطی سے چسپیدہ ہوتے ہیں کہ ان کو اصول فن کے لحاظ سے علیٰ محلہ چھوڑ دینا ناممکن ہوتا ہے۔ اگر استیصال کردہ نلی کی دیوار میں تندرست بیضی بافت کا کچھ حصہ موجود ہو تو اس کی ایک تراش کی تنصیب عضلۂ مستقیم میں یا رباطِ عریض کی تہوں کے درمیان کی جاسکتی ہے۔ قبل الذکر

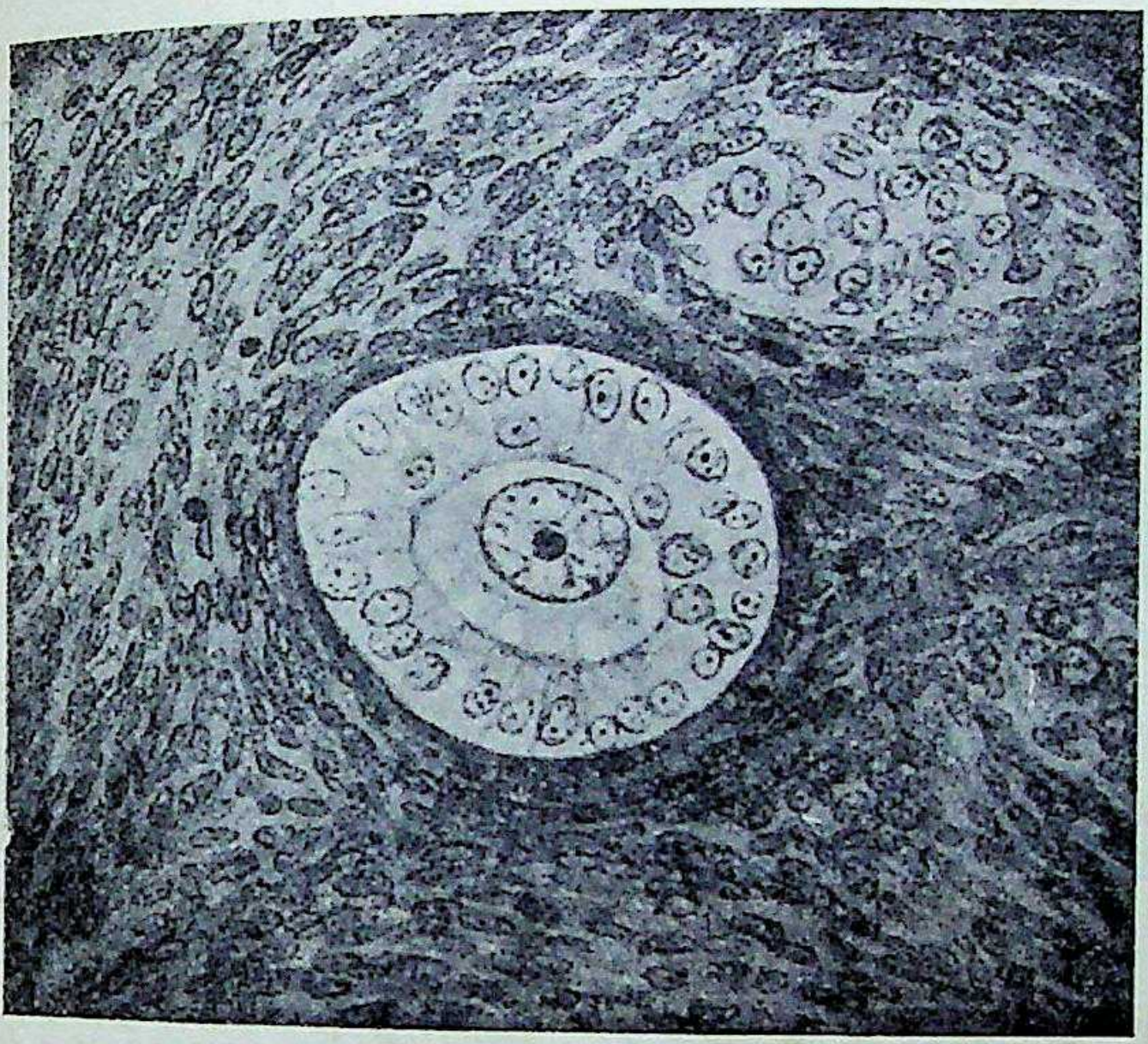

شکل ۵۱۸۔ تین مہینہ کا بیضی پیوند (رحم علیٰ محلہ چھوڑ دیا گیا تھا)۔ جرابات میں پختگی کا عمل جاری ہے (میکس چیول : Max Cheval)۔

محل ہر نقطۂ نظر سے قابل ترجیح ہے۔

مزمن التہاب کے لئے دونوں طرف کی نلیوں کو قطع کر دینے کے بعد گریو (Grave) اور دوسروں نے باروری کو از سر نو قائم کرنے کی کوشش کرنے میں بیضی بافت کی قرن الرحم میں براہ راست تقفیم کی ہے، اور پیوند استیصال کردہ نلی کے ٹنڈ میں ابھرا رہتا ہے۔ یہ امر کہ پیوند وظیفی نقطۂ نظر سے فعال ہوتے ہیں حقائق کے ایک سلسلہ

ثابت ہوتا ہے جن کا مظاہرہ مختلف مشاہدین نے کیا ہے۔ چنانچہ جن حیوانات پر تجربے کئے گئے ہیں ان میں استقرارِ حمل ہوا اور عورتوں میں بھی ہوا (مورس)۔ خرگوشوں میں تبویض کا مظاہرہ کیا جا چکا ہے، اور یہ ثابت کیا جا چکا ہے کہ رحم میں ذبول واقع نہیں ہوتا جیسا کہ بیض برآری کے بعد عموماً ہو جاتا ہے۔ جن مادہ حیوانات کو آختہ کیا جا چکا ہو ان میں بیضی پیوندوں سے رحم اور پستان کا ذبول بند ہو سکتا ہے، اور ایسا بھی ہوتا ہے کہ یہ اعضا جسامت میں بڑھنے لگتے ہیں، اور آختہ مادہ بندروں میں ازسرنو پیش شبقی زمانہ لایا جا سکتا ہے۔ سریری طور پر یہ دکھایا جا چکا ہے کہ بیضی پیوندوں سے بیض برآری کے عملیہ کے بعد کے یاسی علامات کی شدت میں تخفیف ہو جاتی ہے، خاصکر جبکہ رحم باقی چھوڑ دیا گیا ہو جس سے عملِ حیض جاری ہو سکے (بلیئر بیل)۔

یہ یاد رکھنا ضروری ہے کہ جب کبھی بیضی بافت کی تقلیم کی جائے تو اس عضو کے سطحی حصہ کے صرف بہت ہی پتلے ٹکڑے استعمال کئے جائیں۔ بڑے پیوندوں میں کبھی تکوین عروق نہیں ہوتی اور ان میں عموماً لیفیت پیدا ہو جاتی ہے "دگر ترقیعی" بیضی پیوندوں (دوسرے فرد سے لی ہوئی بافت) پر بھی یہی صادق آتا ہے، اور انسان میں ان کے نتائجِ مابعد عموماً مایوس کن ہوتے ہیں۔ پیوندی بافت میں عروق کی کافی تعداد پیدا ہونے اور اس کے نمو پا کر وظیفی طور پر فعال ہونے سے پہلے چند ماہ گذر جاتے ہیں (دیکھو شکل ۵۱۷ اور ۵۱۸)۔ میکس جیول[1] نے حال ہی میں اس امر پر زور دیا ہے کہ بیضوں کی وظیفی فعالیت کو برقرار رکھنے کے لئے دروں رحمی بافت ضروری ہے، اور اس نے رحم برآری کے بعد بیضی بافت کے علاوہ رحمی ذاتی پیوندوں کے استعمال کا مشورہ دیا ہے۔ بیضی پیوند کے ۲۱۸ اصابات کے ایک سلسلہ میں سے، جس کا اندراج بلیئر بیل[2] نے کیا ہے ۱۲۳ اصابات یعنی ۹۱ فی صدی میں وظیفی نتائج حاصل ہوئے۔

---

[1] Proc. Roy. Med. Soc., Vol. XXVII. No. 5, Aug. 1934, p. 1395.

[2] Idem, pp. 1404, 1405.

رحمی غیر وضعیتوں کیلئے عملیہ جات

رحم کو طبعی پیش گردی (anteversion) کی وضع کے قریب قریب لانے کے لئے مختلف عملیہ جات تجویز کئے گئے ہیں۔ حوضی جراحی کے ابتدائی زمانہ میں اس مقصد کے لئے رحم کے جسم کو جدرانِ شکم کے ساتھ ٹانکوں سے ملا دیا جاتا تھا۔ یہ یا تو باریطون سے ملایا جاتا تھا (تعلیق بالبطن : ventrisuspension) یا عضلہ مستقیم کی موخر سطح سے (تثبیت بالبطن : ventrifixation)۔ یہ طریقے اب تقریباً بالکل ترک کر دئے گئے ہیں اور ان کی جگہ ایسے عملیہ جات کئے جاتے ہیں جن میں رباطات مستدیر سے استفادہ کیا جاتا ہے۔ پہلے رباطاتِ مستدیر کے بروں باریطونی حصے چھوٹے کر دئے جاتے تھے اور رحم کہفۂ باریطون کو کھولے بغیر آگے کی طرف کو کھینچ لیا جاتا تھا (الیگزنڈر ایڈمس کا عملیہ: Alexander-Adams operation)۔ اب اس عملیہ پر عام طور پر ایسے طریقوں کا اضافہ کر دیا گیا ہے جو شکم شگافی سے تعلق رکھتے ہیں اور جن میں رباطاتِ مستدیر کے دروں باریطونی حصوں سے استفادہ کیا جاتا ہے۔ ان میں سے دو عام طور پر استعمال کئے جاتے ہیں، یعنی (ا) رباطاتِ مستدیر کے دروں باریطونی حصہ کی جدرانِ شکم کی تہوں میں تدخیل (interposition) (گلیم کا عملیہ Gilliam's operation) یا (ب) مستدیر رباطی "آونگی" عملیہ ("sling" operation) جو بالڈی (Baldy) اور ویبسٹر (Webster) نے بطور خود بیان کیا ہے۔

ان عملیہ جات کا عام داعیہ رحم کی غیر وضعیت ہے جس کے ساتھ سقوط نہ ہو۔ جو پس گردی (retroversion) سقوط سے پیچیدہ ہو اس کا علاج عام طور پر ترقیعی عملیہ سے بہترین طور پر کیا جاتا ہے جو فرشِ حوض پر براستہ مہبل انجام دیا جاتا ہے۔

گلیم کا عملیہ تحت باریطونی راستہ سے۔ جس تحت باریطونی طریقہ کا ذکر یہاں کیا جا رہا ہے یہ اس طریقہ کی ایک مرمہ حالت ہے جس کی اشاعت گلیم نے سنہ ۱۹۰۶ء میں کی تھی اور ہماری رائے میں یہ بہترین ہے اور اکثر و بیشتر اسی کا

استعمال کیا جاتا ہے۔ جراح کا مقصد یہ ہوتا ہے کہ جسم رحم کو ایسی وضع میں قائم رکھا جائے جو حتی الامکان اس کی طبعی بیش گردی کی وضع کے قریب قریب ہو، اور اس مطلب کے لیئے رباطات مستدیر کی شکم کی مقدم دیوار میں اس طرح تنصیب کردی جاتی ہے کہ رحم کو یہ سامنے کی طرف کو خوب اچھی طرح سے کھینچے رکھیں، اور بیش گردہ وضع میں اسے ایک مضبوط سہارے کا کام دیں۔ شکم ایک وسطی طولانی فوق عانی شگاف سے کھول دیا جاتا ہے۔ عضلات مستقیم کا مکمل ارتخا ضروری ہوتا ہے تاکہ ان کی بازکشتی کی جاسکے، اور حوض کا منظر بخوبی دیکھا جاسکے۔ رحم اور اس کے ضمیمہ جات کا احتیاط سے امتحان کیا جاتا ہے، اور اگر انضمامات موجود ہوں تو ان کو کاٹ دیا جاتا ہے۔ قبل اس کے کہ عملیہ کے آئندہ مراحل شروع کیئے جائیں رحم اور نلیوں اور بیضین کو آزاد کرلینا ضروری ہوتا ہے۔ اس کے بعد رباط مستدیر کے گرد قرن الرحم اور داخلی شکمی حلقہ کے بیچوں بیچ ایک گرہ لگادی جاتی ہے۔ اس گرہ کو کھینچنے سے رباط مستدیر اوپر کی طرف کو کھنچ جاتا ہے اور اس سے ایک چنبر بن جاتا ہے۔ اس چنبر کے دونوں بازوؤں کو قاعدے پر تانت کی ایک دوخت سے ملا دیا جاتا ہے جیسا کہ شکل ۵۱۹ میں دکھایا گیا ہے۔ عظم عانہ سے ۱½ انچ اوپر سپنسر ویلیس کے دو کلاب لگادیئے جاتے ہیں جن میں سے ایک صفاق کے کٹے ہوئے کنارہ پہ اور دوسرا باریطون کے کٹے ہوئے کنارے پر لگایا جاتا ہے۔ یہ دونو ساختیں عضلہ مستقیم سے جو ان کے درمیان حائل ہوتا ہے علیحدہ کرلی جاتی ہیں اور اس طرح یہ عضلہ ایک انچ برہنہ کرلیا جاتا ہے۔ اس کے بعد ساقچی خمدار کلاب (curved pedicle forceps) منکشف عضلہ کے 829 وسط میں سے دبا کر گذار دیا جاتا ہے (دیکھو شکل ۵۲۰)، اور یہاں سے اسے تحت باریطونی بافت میں سے داخلی شکمی حلقہ کی طرف (شکل ۵۲۱) لے جاکر رباط عریض کی تہوں کے درمیان سے آگے بڑھایا جاتا ہے حتیٰ کہ اس کا سرا قرن الرحم کے قریب پہنچ جاتا ہے (شکل ۵۲۱)۔ یہاں باریطون پر شگاف دے دیا جاتا ہے اور کلاب کا سرا باہر نکال لیا جاتا ہے، اور اسے کھول کر حریری گرہ کو پکڑ لیا جاتا ہے۔ اب کلاب واپس کھینچ لیا جاتا ہے، اور اس کے ساتھ ہی گرہ اور رباط مستدیر کا چنبر چلا آتا ہے (دیکھو شکل ۵۲۲)۔ جب یہ چنبر عضلہ میں سے گذار لیا جاتا ہے تو شکم میں دیکھنے سے یہ معلوم ہوجائے گا کہ رباط مستدیر اور جدران کے درمیان کا جانبی روزن بند ہوگیا ہے

(شکل ۵۲۳)، اور اسی لئے معائے صغیر کے رحمی مثانی جیب میں منحبس ہوجانے کا خطرہ نہیں رہتا۔

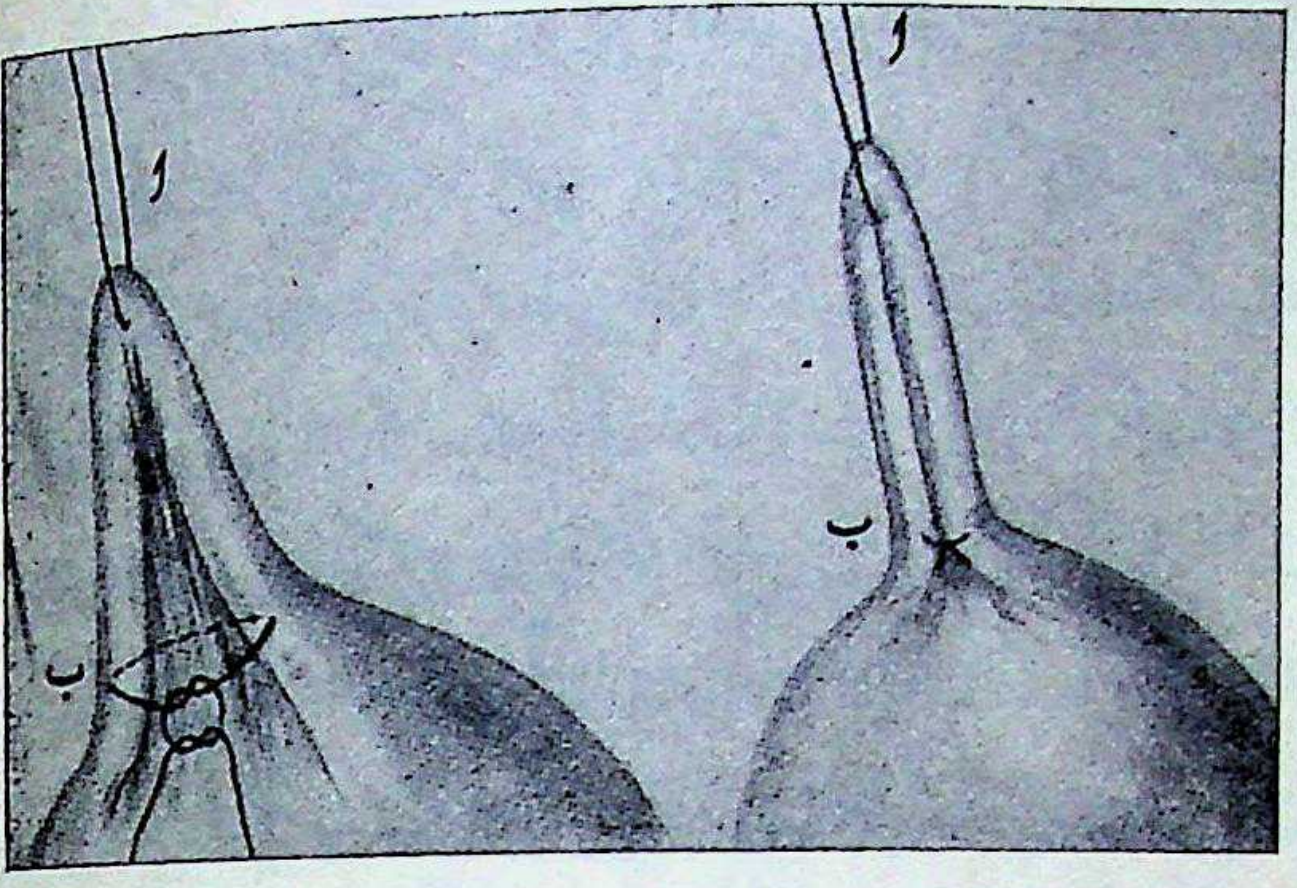

شکل ۵۱۹ - گلیم کا عملیہ (Gilliam's Operation) - وہ دوخت دکھائی گئی ہے جس سے رباطِ مستدیر کے قربی سرے کا چنبر بنایا جاتا ہے۔ (ا)، جری گرہ - (ب)، چنبری دوخت۔

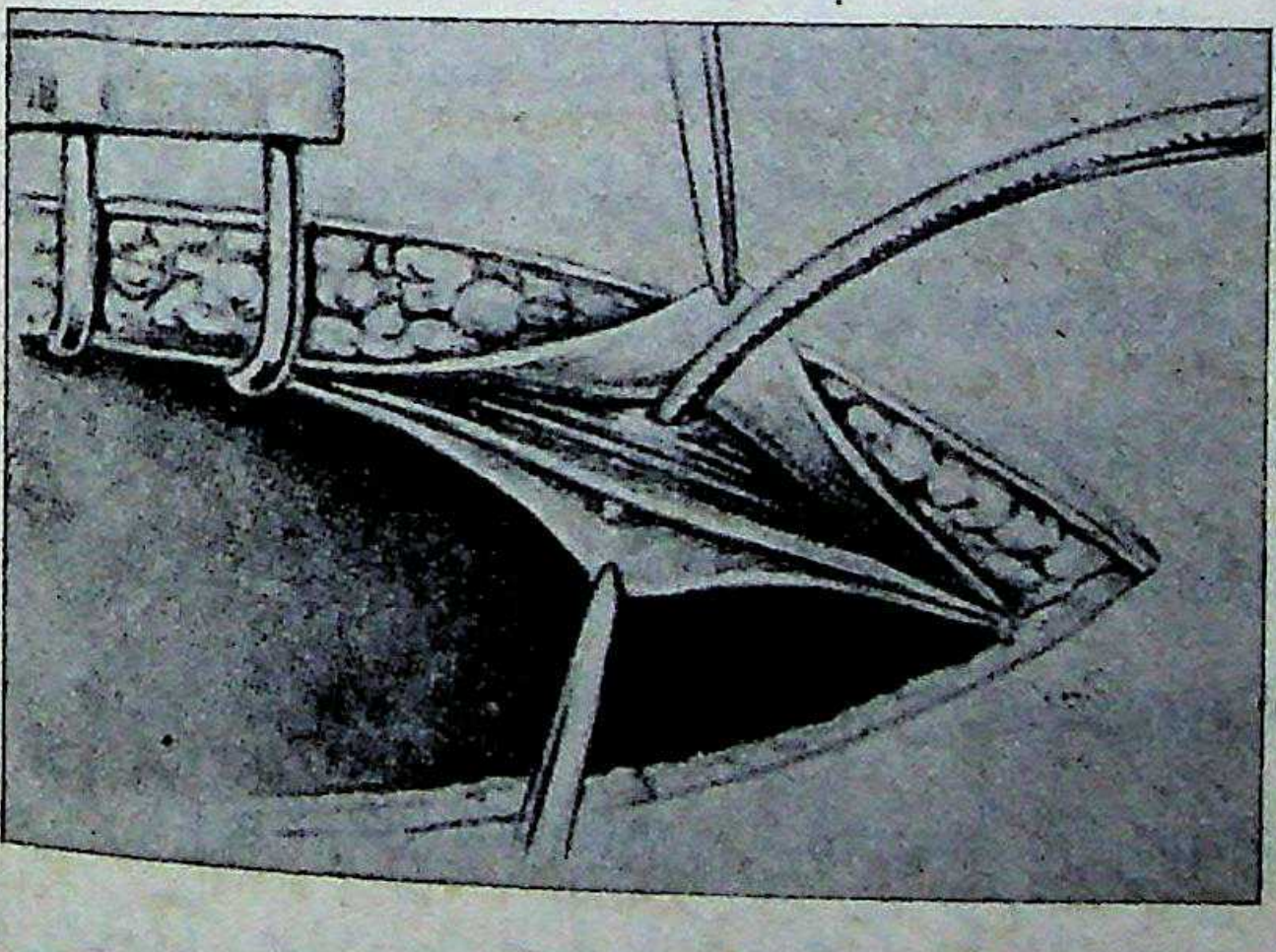

شکل ۵۲۰ - گلیم کا عملیہ (Gilliam's Operation) - خمار کلاب جو عضلۂ مستقیم کے وسطی ستوی میں سے گذارا گیا ہے۔

اس کے بعد کا مرحلہ یہ ہے کہ چنبر کے قاعدہ کو وترِ عریض کی نچلی طرف کے ساتھ سی دیا جاتا ہے، اور پھر یہی عمل دوسری جانب پر کیا جاتا ہے۔ شکم شگافی (laparotomy) کے زخم کو بند کرنے کے دوران میں رباطِ مستدیر کے چنبروں کو خطِ وسطی پر سے گذار کر ٹانکے لگائے 830 جاسکتے ہیں (دیکھو شکل ۵۲۴)۔ رباط مستدیر کو وترِ عریض کے ساتھ ملانے کیلئے بہت سے سرجن ریشم یا تاگے کا استعمال کرتے ہیں، مگر ہمارا تجربہ یہ ہے کہ اس عملیہ میں ٹانکوں کے کام کے لئے تانت ہمیشہ بالکل اطمینان بخش ثابت ہوئی ہے۔

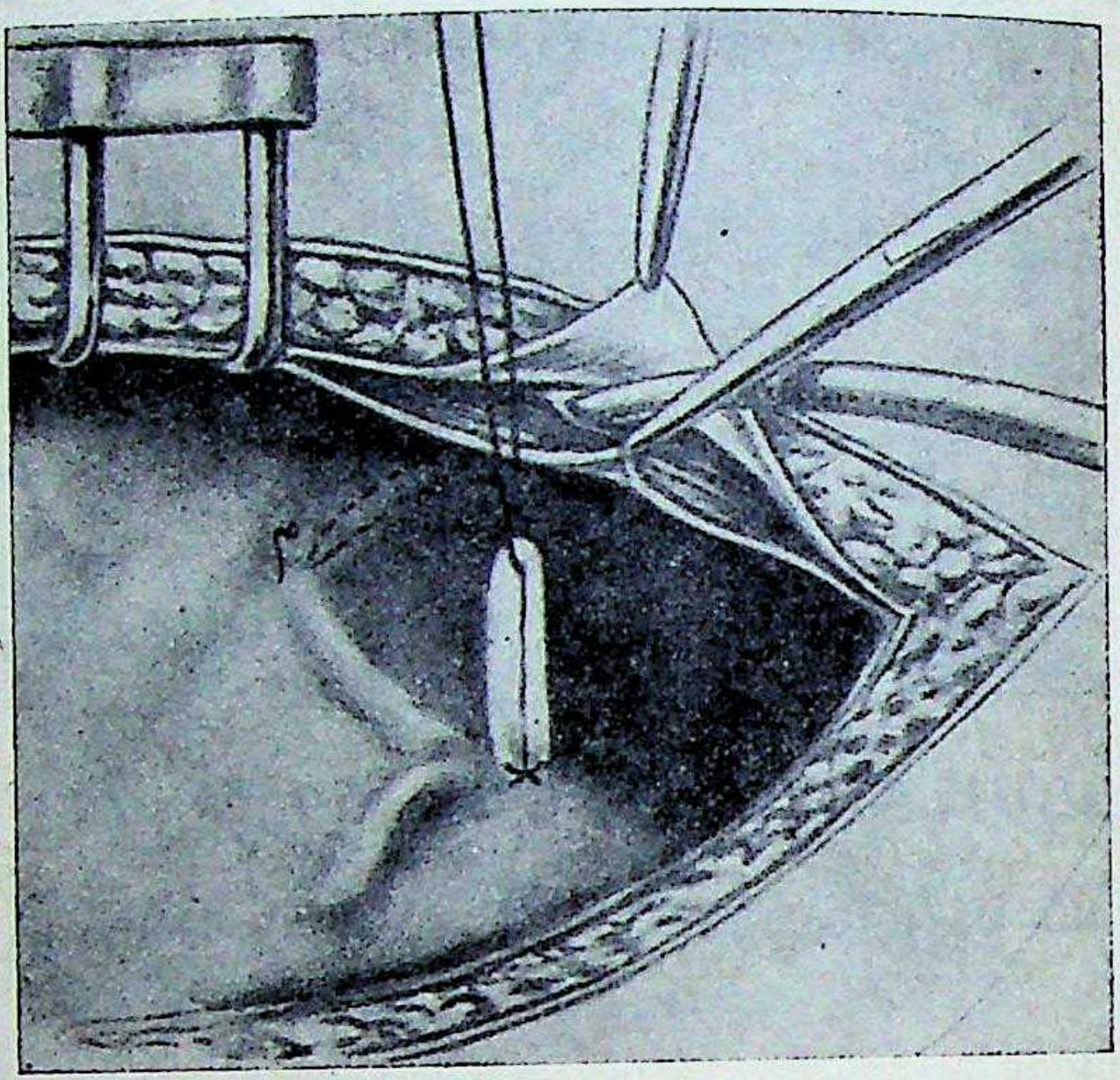

شکل ۵۲۱۔ گلیم کا عملیہ (Gilliam's Operation)۔ خمدار کلاب جداری باریطون کے نیچے سے باہر کی طرف کو م تک گذار دیا گیا ہے جو داخلی شکمی حلقہ کو ظاہر کرتا ہے۔ اس کے بعد کلاب کے سرے کو رباطِ عریض کی مقدم تہ کے نیچے سے آگے بڑھا دیا جاتا ہے حتیٰ کہ یہ قرن الرحم تک پہنچ جاتا ہے۔

پس گردی کے لئے بالڈی ویبسٹر (Baldy-Webster) کا "آونگی"

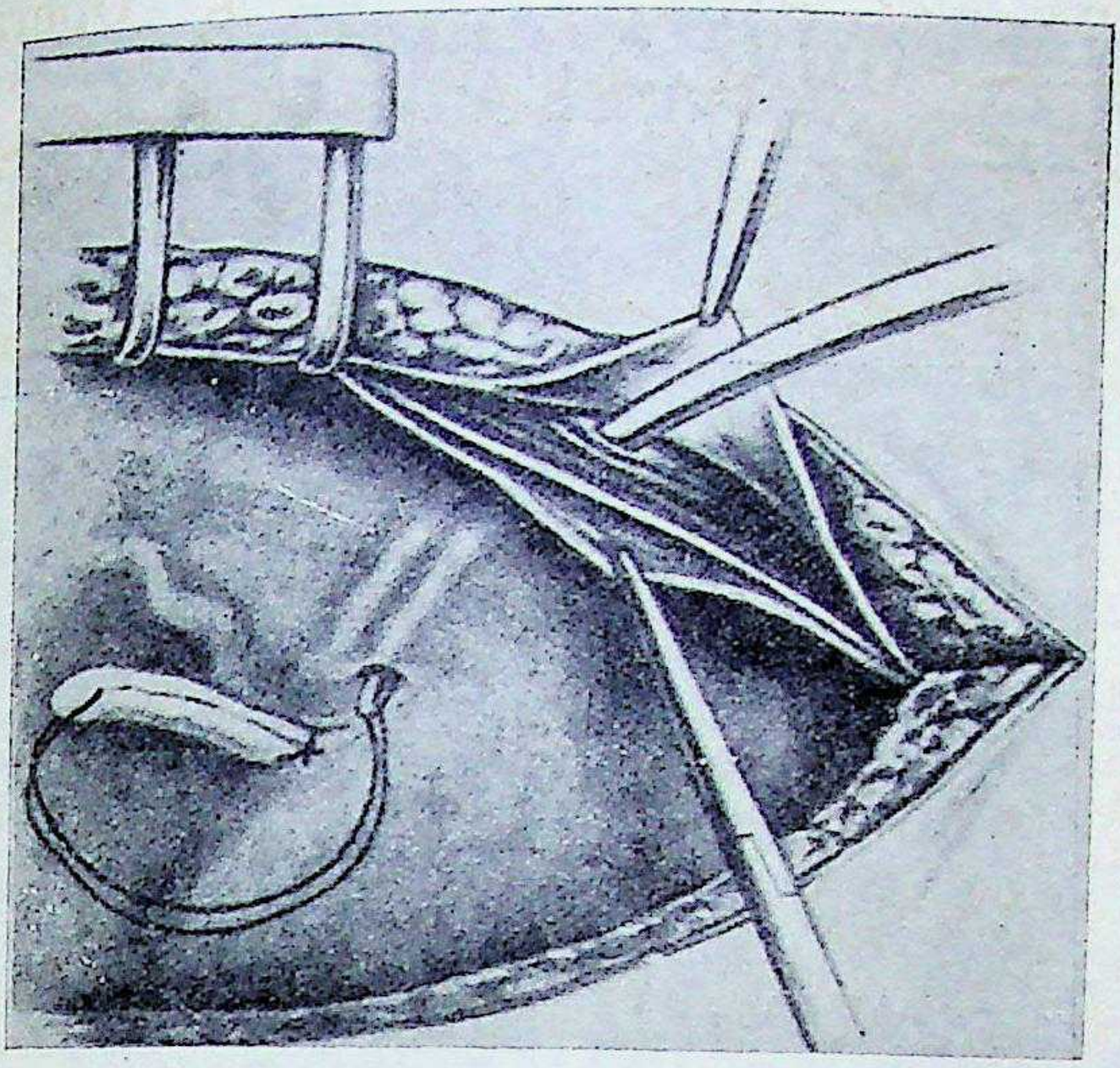

شکل ۵۲۲ - گلیم کا عملیہ (Gilliam's Operation) - کلاب کا سرا باریطون میں سے نکال لیا گیا ہے، اور اب اسے رباط مستدیر کے ساتھ پیچھے کھینچ لیا جائے گا۔

831

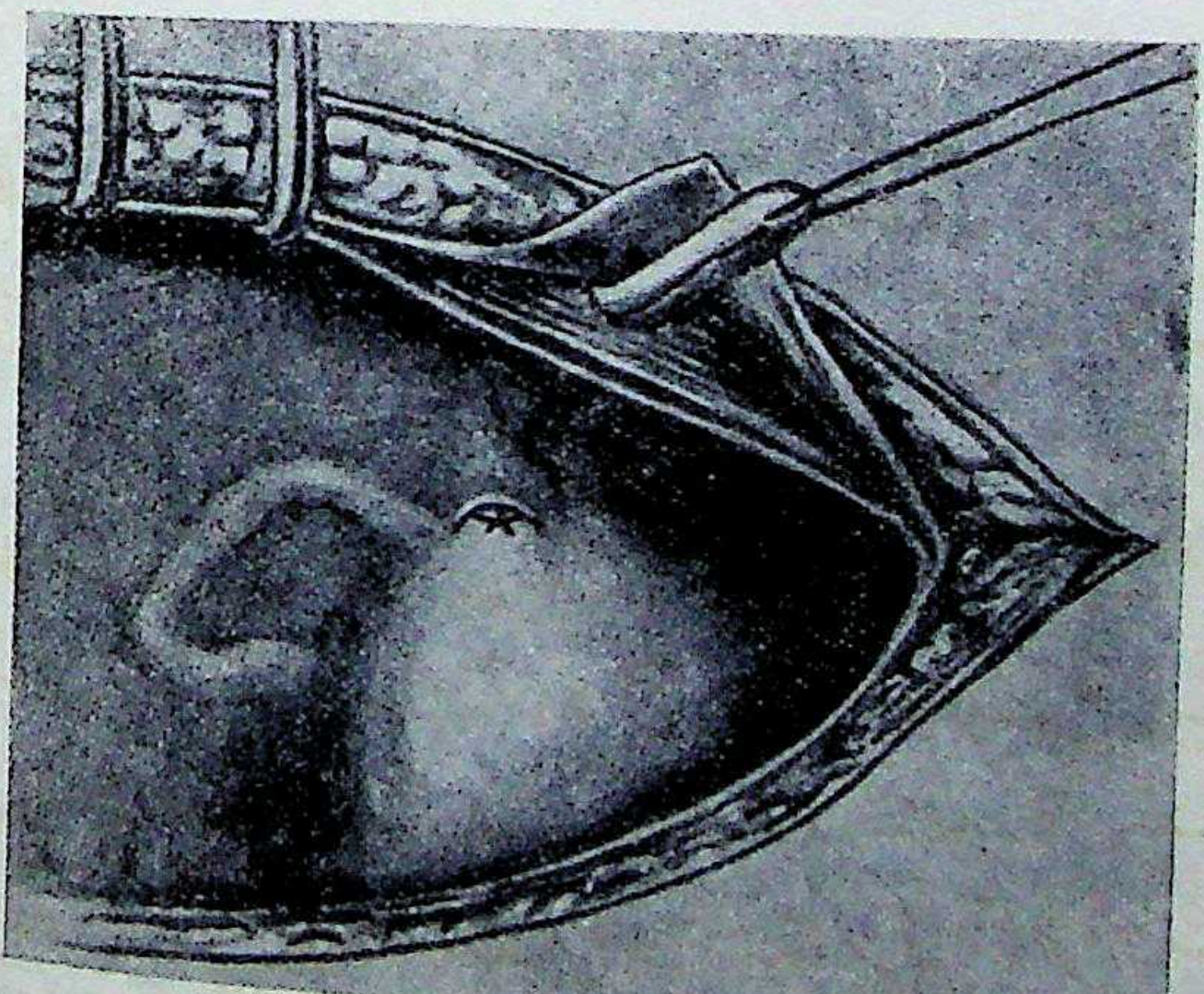

شکل ۵۲۳ - گلیم کا عملیہ (Gilliam's Operation) - رباط مستدیر کا چنبر عضلہ کے فتحہ میں سے باہر کھینچا جا رہا ہے۔ اسکے بعد اس رباط کو صفاق سے ٹانکوں سے ملا دیا جائیگا (دیکھو شکل ۵۲۴)۔

عملیہ (“Sling” Operation)۔ اس عملیہ میں ہر ایک رباطِ مستدیر کا ایک جنبر متناظر رباطِ عریض میں سے پیچھے کی طرف کو کھینچ لیا جاتا ہے، اور دوسرے جنبر اور رحم کی پشت کے ساتھ دوختوں سے ملا دیا جاتا ہے۔ اسی لئے اس کو ”مؤخر تنصیب“ (“posterior implantation”) کے نام سے موسوم کیا گیا ہے۔ اس مقصد کیلئے

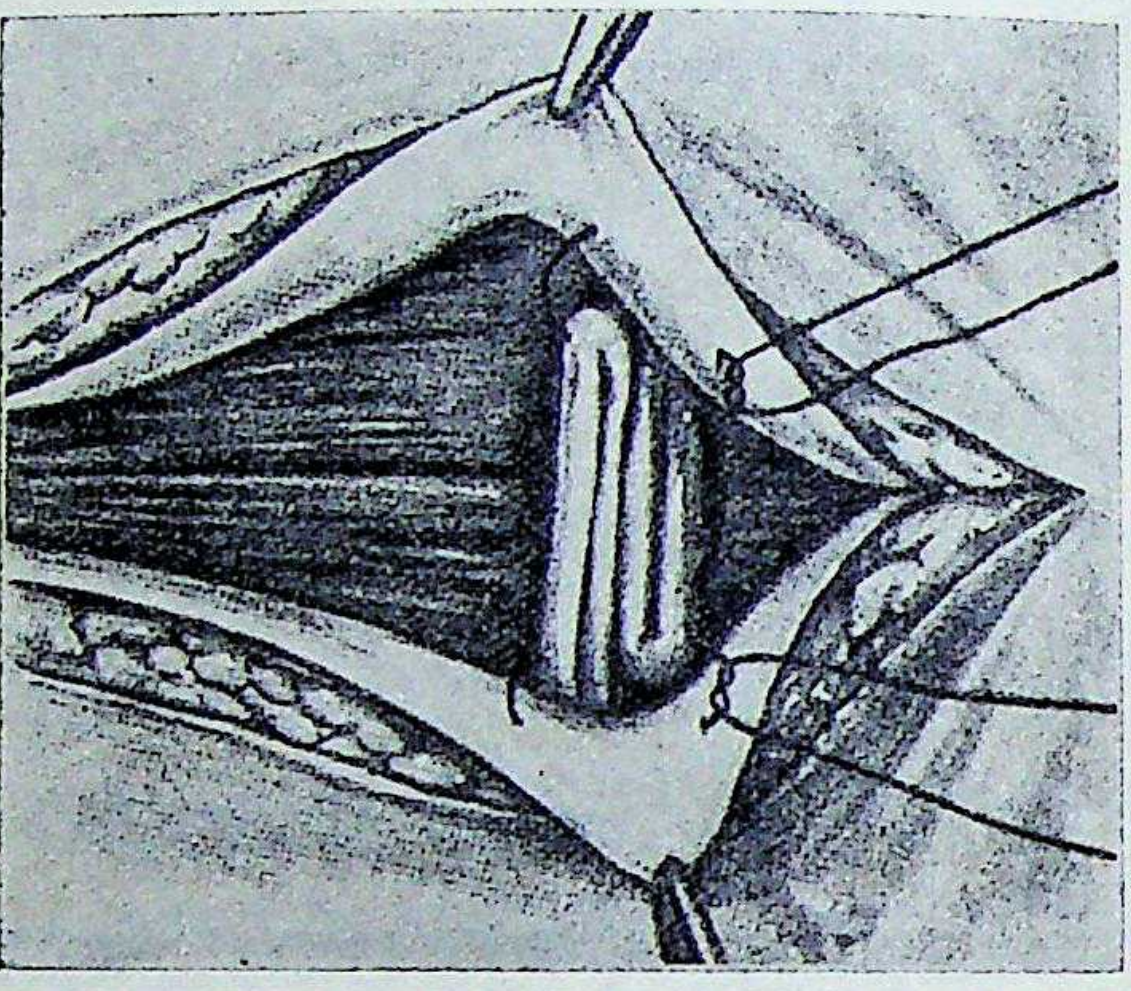

شکل ۵۲۴۔ گلیم کا عملیہ (Gilliam's Operation)۔ رباطاتِ مستدیر کو مستقیمی صفاق کی نچلی سطح سے ٹانکوں سے ملایا جا رہا ہے۔

332 پہلے ہر رباطِ مستدیر کے نیچے سے ایک دوخت گذاری جاتی ہے، اور پھر ایک طویل خمدار کلاب ہر رباطِ عریض میں سے متناظر رحمی بیضی رباط کے عین نیچے سے پیچھے سے آگے کی طرف کو بھونک دیا جاتا ہے۔ اسکے بعد ہر دوخت کے سرے کلاب سے پکڑے جاتے ہیں اور اسے واپس کھینچ لیا جاتا ہے۔ رباطِ مستدیر کی متناظر دوخت کو کھینچ لینے سے ہر رباطِ مستدیر کا ایک جنبر اس سوراخ میں سے کھنچ آتا ہے جو خمدار کلاب سے بنجاتا ہے۔ انجام کار دونوں رباطات کو آپس میں، اور رحم کی مؤخر سطح کے ساتھ، رحمی بیضی رباطات کی چسپیدگی کے خطہ پر دوختوں سے ملا دیا جاتا ہے۔

اس عملیہ پر جو اعتراضات کئے گئے ہیں وہ یہ ہیں کہ سہارے کے لئے رباطات کے بیرونی اور کمزور حصوں کو استعمال کیا جاتا ہے، اور ۲۶۵ فی صدی اصابات میں یہ حالت عود کر آتی ہے (زمرمین : Zimmermann)۔ مزید برآں رباطات عریض کے وریدی ضفائر کے مضغوط ہو جانے کا احتمال ہوتا ہے جس سے حرقفی علقیت کا خطرہ ہوتا ہے۔ بعض سرجن پس گردی کے لئے رباط مستدیر کی صرف تثنیت (plication) پر ہی اعتماد کرتے ہیں، اور اگر عنق کی کوئی مقدم غیر وضعیت موجود ہو تو ساتھ ہی رحمی عجزی شکنوں پر بھی یہی عمل کر دیتے ہیں۔

پس گردی کے لئے وان روئی کا عملیہ

(Van Rooy's Operation for Retroversion)

رحم کی غیر پیچیدہ خلفی غیر وضعیت کو درست کرنے کا ایک بہت عمدہ طریقہ ایمسٹرڈم کے وان روئی نے نکالا ہے۔ اس طریقہ میں ہر ایک رباط مستدیر کو رحمی منتہا پر کاٹ دیا جاتا ہے اور اسے باریطونی پوشش سے احتیاط سے تقطیع کرنے سے آزاد کر لیا جاتا ہے۔ اس کے بعد رحم کی مقدم دیوار کی سطحی عضلی بافت میں، قعر سے نیچے، ایک سیدھے اور نوکدار مشرط سے ایک سرنگ بنالی جاتی ہے۔ اس قنال کا جانبی فتحہ اس مقام کے بہت قریب واقع ہوتا ہے، جہاں پر رباط مستدیر رحم سے طبعی حالت میں چسپیدہ ہوتا ہے۔ وسطانی فتحہ اس سے ذرا زیادہ او نیچے لیول پر خط وسطی سے عین باہر ہوتا ہے۔ لہٰذا اس قنال کا رخ رباط مستدیر کے رخ کا متناظر ہوتا ہے جبکہ یہ اپنی قدرتی وضع میں ہو۔ اس کے بعد ایک خمدار کلاب اس عضلی قنال میں داخل کر دیا جاتا ہے، اور رباط مستدیر کا آزاد سرا پکڑ کر اس مصنوعی قنال میں سے کھینچ لیا جاتا ہے حتیٰ کہ یہ اس کے وسطانی سرے پر باہر نکل آتا ہے۔ اس تدبیر سے جو دوسری جانب پر بھی عمل میں لائی جاتی ہے رحم پیش گردہ ہو جاتا ہے۔ رباطات کے زائد حصے دور کر دئے جاتے ہیں اور پھر ہر ایک کو اس کے نئے محل پر، جو دیوار رحم میں ہوتا ہے، تانت کے ایک یا دو متوقف ٹانکوں سے قائم کر دیا جاتا ہے۔ انجام کار خطِ تنصیب اور ان چھوٹے چھوٹے شگافات کو جو رحم کی مقدم دیوار پر ہوتے ہیں رحمی مثانی جیب سے باریطون کا ایک شکن

مرتفع کر کے ڈھانک دیا جاتا ہے۔

تثبیت بالبطن (Ventrifixation)۔ تثبیت الرحم (Hysteropexy)۔

اس عملیہ میں پس گردہ رحم کو مقدم جدرانِ شکم سے ٹانکوں سے براہِ راست ملا دیا جاتا ہے، اور یہ ایک ایسا طریقہ ہے جس سے ہماری رائے میں صرف اتنا ہوتا ہے کہ ایک بدشکلی کی جگہ دوسری بدشکلی پیدا ہو جاتی ہے۔ جیسا کہ پہلے بیان کیا جا چکا ہے یہ طریقۂ عمل اب تقریباً ترک کر دیا گیا ہے، اور اسکی جگہ رباطاتِ مستدیرہ پر کوئی ایک مذکورہ سابقہ دروں باریطونی عملیہ کیا جاتا ہے۔ ایسا کرنے کے لئے مندرجۂ ذیل وجوہ ہیں۔

(ا) رحم کی وضع، اِس وضع کے مقابلہ میں جو یہ راست تثبیت کے بعد اختیار کرتا ہے، اسکی طبعی پیش گردی کی وضع کے زیادہ قریب ہوتی ہے۔ (ب) رحمی مثانی جیب میں مداخلت نہیں ہوتی، اور مثانہ اوپر کی طرف اور جانبین پر بخوبی پھیل سکتا ہے۔ (ج) رحم اور دیوارِ شکم کے درمیان انضمامات نہیں بنتے، جن سے بعد میں معوی تسدد کے واقع ہونے کا احتمال ہوتا ہے۔ (د) رحم کا تمام جسم دورانِ حمل میں نمو پانے کیلئے آزاد رہتا ہے، اور یہ یاد رکھنا ضروری ہے کہ اس نمو میں رباطاتِ مستدیرہ بھی حصہ لیتے ہیں اور منطول ہو جاتے ہیں۔

اصابات کی ایک کافی تعداد میں حاد معوی تسدد تثبیت بالبطن (ventrifixation) سے پیدا شدہ انضمامات ہی کی وجہ سے واقع ہو چکا ہے، اور اسی سلسلہ میں حمل یا وضع حمل کی تشویشناک قبالتی پیچیدگیوں کا بھی اندراج کیا جا چکا ہے۔

833 یہ ظاہر ہے کہ سن رسیدہ عورتوں میں، جن میں بچے جننے کی عمر ختم ہو چکی ہو، اور ایسے مریضوں میں، جو دونوں نلیوں یا دونوں بیضوں کے استیصال کی وجہ سے عقیم ہو گئے ہوں، براہِ راست تثبیت پر قبالتی نقطۂ نظر سے یہ اعتراضات عائد نہیں ہوتے۔

رباطِ مستدیرہ کے ذریعہ سے بطنی تعلیق کرنے پر صرف یہی اہم اعتراض ہے کہ اس رباط کی موٹائی اختلاف پذیر ہوتی ہے۔ بعض اوقات یہ اس قدر پتلے ہوتے ہیں کہ ان کا چنبر بنانے پر بھی ان سے خاطر خواہ قوی سہارا نہیں بن سکتا۔ لہذا کچھ عرصہ کے بعد

ان کا اتنا طویل ہو جانا قرین امکان ہے جس سے خلفی غیر وضعیت پھر عود کر آئے۔ علاوہ ازیں مزمن جوفی التہاب کے اصابات میں رباطِ مستدیر بعض اوقات منضم ہوتے ہیں اور اس قدر دبازت یافتہ ہوتے ہیں کہ یہ سخت ہوتے ہیں۔ ان کو تدخیل کے لئے استعمال نہیں کیا جا سکتا اور گلیئم کا عملیہ اور رباطِ عریض کے دیگر عملیہ جات ان پر غیر ممکن العمل ہوتے ہیں۔ ان صورت حالات میں تثبیت بالبطن (ventrifixation) یا تثبیت الرحم (hysteropexy) جائز ہوتی ہے۔ شکم کو وسطی شگاف سے کھولنے کے بعد، اگر رحم اور ضمیمہ جات منضم پائے جائیں تو ان کو انضمامات سے احتیاط سے مکمل طور پر علیحدہ کر لیا جاتا تھا اور پھر انھیں زخم میں لا کر ان کا امتحان کیا جاتا ہے۔

رحم کو قائم رکھنے والی دوختوں کا لگانا ایک عظیم الاہمیت امر ہے۔ جسم رحم کے بالائی حصہ کو ضرور آزاد رہنے دینا چاہئے، اور دوختوں کو جہاں تک ممکن ہو سکے مقدم دیوار پر حتی الامکان نیچے لگانا چاہئے، مگر یہ ضروری ہے کہ دوختیں تمام اصابات میں مثانہ پر باریطون کے منعکس ہونے کے لیول سے اوپر لگائی جائیں، اور ان کے لگانے سے پہلے اسے احتیاط سے شناخت کر لینا چاہئے۔ اس طرح مثانہ محفوظ رہتا ہے، قعر آزاد رہتا ہے، اور رحم کی مقدم دیوار دیوارِ شکم کے ساتھ کھینچ کر ملا دی جاتی ہے۔

دوختیں کروم زدہ (chromicized) تانت یا باریک ریشم یا تاگے کی ہونی چاہئیں، اور ان کو ایک طرف سے دوسری طرف تک گذار دینا چاہئے۔ پہلے یہ جداری بافتوں میں سے گذاری جاتی ہیں اور پھر رحم کی عضلی تہ کی گہرائی میں سے، اور آخر میں ان کو طرفِ مقابل کی جداری بافتوں میں سے نکال لیا جاتا ہے۔ پہلی دوخت میں شگاف کی ہر ایک طرف کا صرف جداری باریطون ہی شامل ہونا چاہئے۔ دوختوں کی دوسری جوڑی میں باریطون اور رباطِ عریض دونوں شامل ہوتے ہیں جس سے چسپیدگی میں زیادہ مضبوطی آجاتی ہے۔ تمام اصابات میں سطحی اور عمیق چار ٹانکے کافی ہوتے ہیں جو متبادل طور پر لگائے جاتے ہیں۔ تانت چند ہفتوں میں جذب ہو جاتی ہے، اور ریشم کی دوختیں شاذ رحم کو کاٹ کر نکل آتی ہیں۔ لہٰذا رحم کو اس کی جدید وضع پر قائم رکھنے کا انحصار تمام اصابات میں مضبوط انضمامات کے بن جانے پر ہے۔ یہ بند اکثر دبیز اور مضبوط ہوتا ہے، لیکن کھینچ کر یہ ایک انچ یا اس سے زیادہ لمبا ہو جاتا ہے (دیکھو شکل ۳۹۹، صفحہ 630)، جس سے بعد میں معوی تسدد کے

پیدا ہونے کا خطرہ ہوتا ہے۔ جن ٹانکوں میں جداری رو شامل کرلی گئی ہو ان سے رحم اس عرصہ میں شکمی دیوار سے زیادہ مضبوطی سے لگا رہتا ہے جس میں انضمامات بنتے ہیں اور تعضیہ سے مضبوط ہوتے ہیں جس کے لئے کچھ وقت درکار ہوتا ہے۔ ان انضمامات کے باوجود حرکت پذیری کسی نہ کسی حد تک باقی رہتی ہے اور یہ عملیہ شاذ شاذ و نادر ہی صادق تثبیت پر منتج ہوتا ہے۔

زائدہ برآری

(APPENDECTOMY)

شگاف۔ جب شکم کسی حوضی عملیہ کے لئے تحت سری شگاف سے کھولا جاچکا ہو تو زائدہ کا استقصاء اور استیصال بھی ساتھ ہی آسانی سے کیا جاسکتا ہے۔ اگر عملیہ کی غائت صرف زائدہ ہی کو دور کرنا ہو تو اکثر سب سے زیادہ مناسب یہ ہوتا ہے کہ خط ہلالی (linea semilunaris) میں ایک نزدوسطی شگاف دیا جائے۔ اس میں سے حوضی اعضا کا استقصاء بھی کیا جاسکتا ہے، اور اگر اسے پوپارٹ کے رباط تک بڑھا لیا جائے تو اسی میں سے بشرط ضرورت دائیں ضمیمہ جات بھی آسانی سے دور کئے جاسکتے ہیں۔ “مشواتی” شگاف (“gridiron” incision) کا جو پوپارٹ کے رباط کے متوازی دیا جاتا ہے، نقصان یہ ہے کہ اس سے عورتوں میں حوض تک بآسانی رسائی نہیں ہوسکتی۔

عملیہ۔ اس کے تین مراحل ہیں۔ (ا) زائدہ کی شناخت، (ب) زائدہ کی تفرید اور اس کا استیصال، (ج) ٹنڈ کو باریطون سے ڈھانکنا۔

(ا) مرض کی مزمن حالت میں زائدہ کا معلوم کرنا ہمیشہ آسان نہیں ہوتا، اور بعض اوقات اس کو احتیاط سے تلاش کرنے کی ضرورت ہوتی ہے۔ ”زائدہ کی عدم موجودگی“ کے اصابات کے متعلق جو اطلاعیں دی گئی ہیں، وہ حقیقت میں اسکو تلاش کرنے میں ناکامی کو ظاہر کرتی ہیں، کیونکہ یہ عضو کبھی غائب نہیں ہوتا تاوقتیکہ یہ عملیہ سے دور نہ کیا جاچکا ہو۔ مشکل اصابہ میں پہلا مرحلہ یہ ہوتا ہے کہ **راس الاعور** (caput cæci) بتمامہ منکشف کرلیا جائے اور مقدم طولانی بند کو معلوم کرنے کے بعد اس کا تعاقب اس کے اختتام تک

کیا جائے۔ یہ تمام زائدہ کے قاعدہ کا متناظر ہوتا ہے، کیونکہ مذکورہ بند کے بعض ریشہ جات زائدہ کے عضلی طبقہ میں چلے جاتے ہیں۔ اگر اس طریقہ سے اس عضو کے دریافت کرنے میں ناکامی ہو تو اعور کو حرکت دیکر اوپر کی طرف کو ہٹا دینا چاہیے تاکہ اس کی موخر سطح کا امتحان کیا جا سکے کیونکہ ممکن ہے کہ زائدہ پس اعوری ہو۔ اگر اس طریقہ سے بھی ناکامی ہو تو اعور کی اندرونی طرف اور صعودی قولون کا استقصاء اوپر کی طرف کو عوجۂ کبدی (hepatic flexure) تک کرنا چاہیے۔

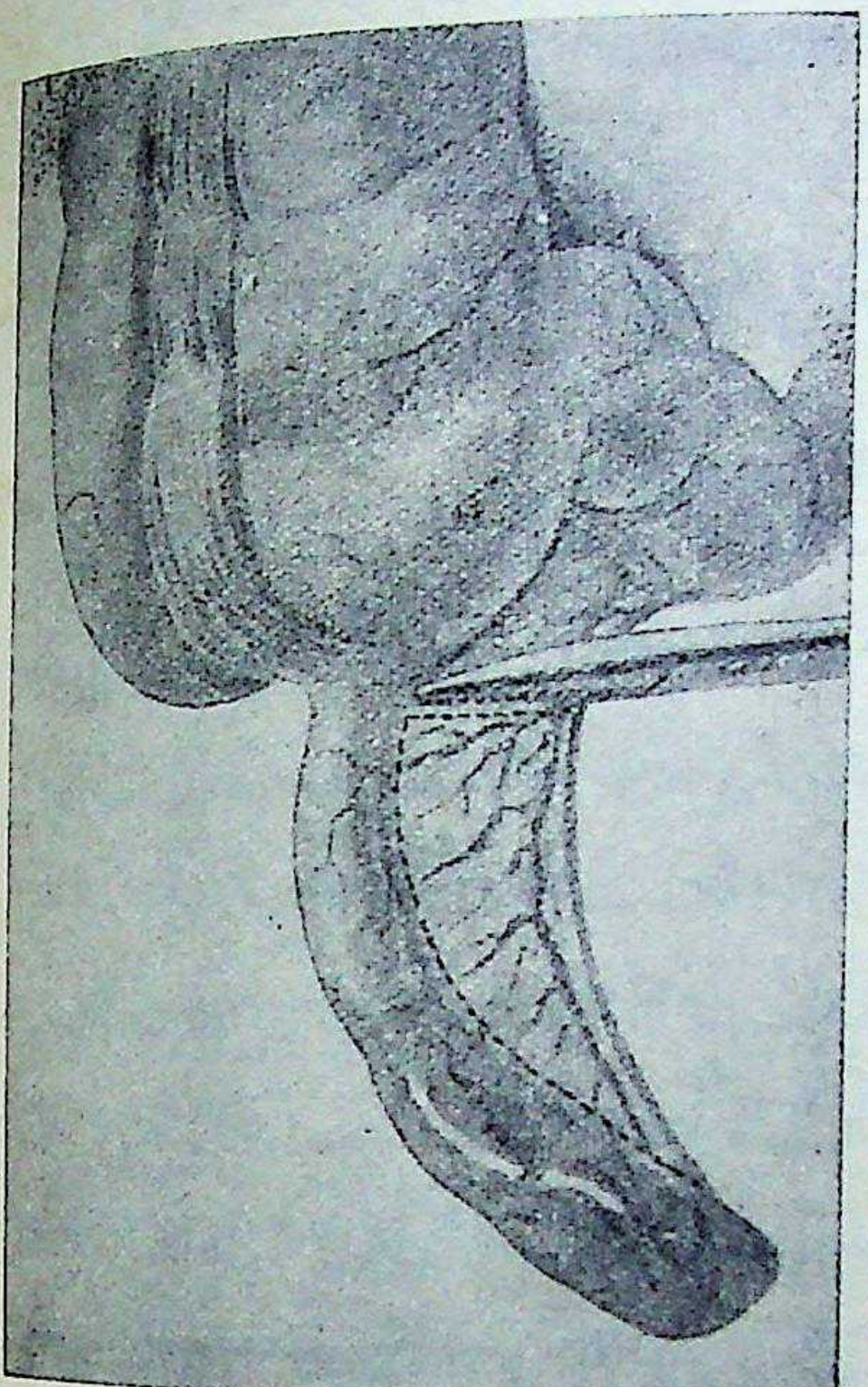

شکل ۵۲۵۔ زائدہ کا استیصال۔ یہ عضو ماساریقا سے اس شگاف کے ذریعہ سے الگ کیا جاتا ہے جو نقطہ دار خط سے ظاہر کیا گیا ہے۔

اس مقام پر بعض اوقات معائے صغیر کی منضم دیواروں کے سلسلہ میں سخت دقتیں پیش آتی ہیں۔ آخر میں لفائفی اعوری اتصال کے پیچھے کی بازبطونی جیبوں کا استقصاء کرنا چاہیے اور یہاں یہ کہا جا سکتا ہے کہ ان مقامات میں زائدہ کو تلاش کرنا شاذ مشکل ترین ہوتا ہے۔

(ب) جب زائدہ تلاش کر لیا جائے تو اس کو انضمامات سے الگ کرتے وقت بہت احتیاط سے پکڑنا چاہیے۔ عام طور پر بہترین طریقہ یہی ہوتا ہے کہ بعدی سرے سے شروع کر کے اوپر کی طرف جائیں۔ لیکن اگر اس سرے تک رسائی نہ ہو سکے جیسا کہ اس حالت میں ہوتا ہے جبکہ زائدہ اوپر کی طرف کو جاتا ہو تو سب سے بہتر یہ ہوتا ہے کہ اعوری سرے کی توضیع کر لیجائے

اور اسے دو گرہوں کے درمیان کاٹ دیا جائے، اور ٹنڈ کو دبا دیا جائے، اور پھر اس عضو کے دوسرے سرے کا رخ کیا جائے، اور ساتھ ہی ماساریقا کو حصوں میں باندھ دیا جائے۔ معائے صغیر کے انضمامات کے لئے بہت محتاط دست ورزیوں کی ضرورت ہوتی ہے، تاکہ نازک دیوار پھٹنے نہ پائے۔ جب زائدہ اور فلوپی نلی کثیف انضمامات سے متحد ہوں تو ان انضمامات کو نہ چھیڑنا چاہیئے، کیونکہ اگر ہر عضو کی ابتدا سے شروع کر کے اوپر کی طرف کو انضمامات کے محل کی طرف جائیں تو ہر ایک آسانی سے دور کیا جا سکتا ہے۔

835 جب زائدہ اور اسکی ماساریقا کی توضیح ہو چکے تو موخر الذکر کی عبوری تثبیت سوئی سے اعور کے نزدیک کردی جاتی ہے، اور دوخت کو اس کے آزاد حاشیہ پر گرہ لگادی جاتی ہے۔ اگر ماساریقا کی مناسب تفرید نہ کی جاسکے تو یہ سب سے بہتر ہوتا ہے کہ اس پر شکنجہ لگا کر اس کو حصوں میں اعوری دیوار تک باندھ دیا جائے۔ جب زائدہ بخوبی صاف کیا جا چکا ہو تو اسے قولون کے کچھ حصہ کے ساتھ ہی زخم میں لے آنا چاہیئے۔ اس کے بعد گاز بھرنے سے یا اعوری بازکش (دیکھو شکل ۵۲۶) کے ذریعہ سے اس کی تفرید باریطونی کہفہ اور زخم کے کناروں سے احتیاط سے کی جاسکتی ہے۔ پھر زائدہ کے قاعدہ پر شکنجہ لگا دیا جاتا ہے، اور پھر اس میزاب پر جو شکنجے کی وجہ سے باقی رہ جاتا ہے ایک گرہ لگا دی جاتی ہے (دیکھو شکل ۵۲۷، ا)۔ اس گرہ کی بعدی طرف پر ایک اور شکنجہ لگانے اور دونوں کے

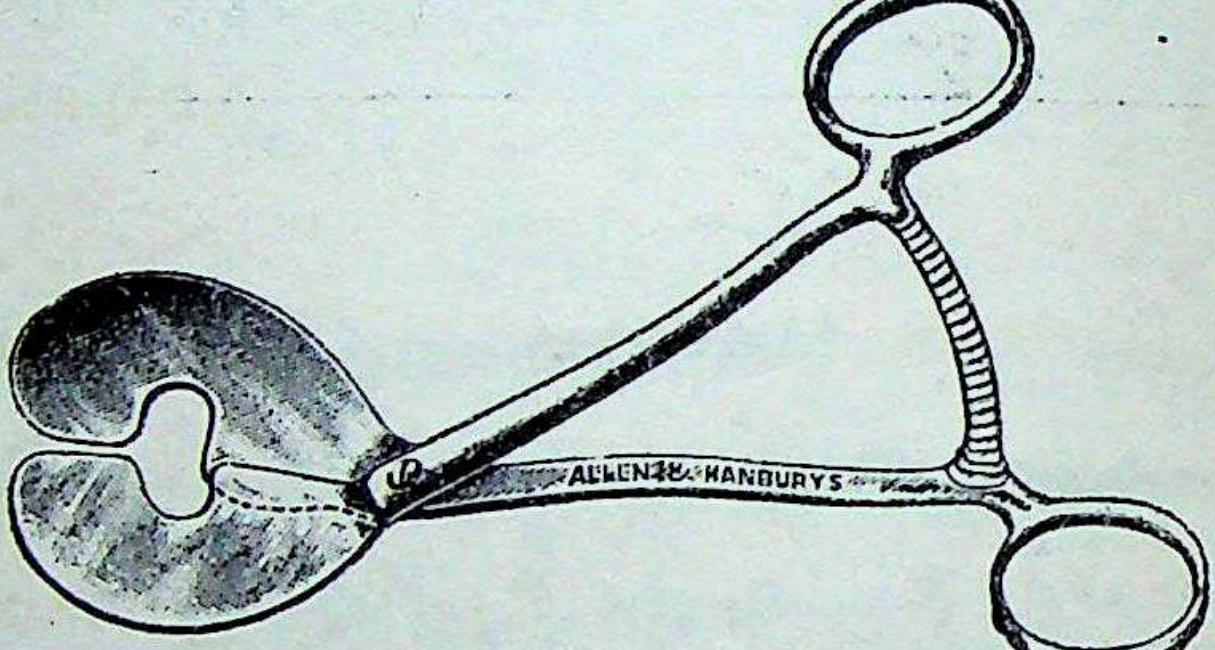

شکل ۵۲۶۔ وائٹ ہوس کا اعوری بازکش زائدہ برآری کے لئے۔

درمیان سے کاٹ دینے سے استیصال مکمل کر دیا جاتا ہے۔ دوسرا شکنجہ برازی شمولات کو زائدہ کے بُعدی حصہ میں سے خارج ہونے سے باز رکھتا ہے۔ ٹنڈ میں اب جو زائدی مخاطیہ منکشف رہ جاتا ہے اس کو حقیقی مکواۃ سے داغ دیا جاتا ہے، یا اس پر کوئی عفونت کش مثلاً کاربالک ایسڈ یا ٹنکچر آف آیوڈین لگا دیا جاتا ہے۔



شکل ۵۲، ۔ زائدہ برآری (Appendectomy)- (ا) زائدہ کے کچلے ہوئے قاعدہ پر گرہ لگائی گئی ہے۔ (ب) ٹنڈ کا انغماد (invagination)۔ بٹواڈور دوخت اپنے محل پر لگی ہوئی ہے۔ (ج) بٹواڈور دوخت کے باندھنے سے ٹنڈ کو باریطون سے ڈھانک دیا گیا ہے۔

(ج) زائدہ کے ٹنڈ کو اعور کی دیوار میں مکمل طور پر دفن کر دینے سے باریطون سے ڈھانک دیا جاتا ہے (دیکھو شکل ۵۲، ب)۔ آسان اصابہ میں ایسا بٹواڈور دوخت سے کیا جا سکتا ہے جو باریک تانت کی ہونی چاہیئے۔ یہ دوخت زائدہ کے قاعدہ سے تقریباً ایک انچ باہر لگائی جاتی ہے۔ پہلے یہ مقدم طولانی بند میں سے گذرتی ہے جو محکم اور ن عدیم العروق ہوتا ہے، اور پھر یہ معاء کی دیوار میں سے نکلتی ہوئی مقابل کے مقام زائدہ کی ماساریقا) پر سے گذرتی ہے۔ یہ بہتر ہوتا ہے کہ یہ دوخت زائدہ کا بتر کرنے سے پہلے لگائی جائے، تاکہ ٹنڈ قبل اس کے کہ مزید دست ورزیوں کی ضرورت ہو فوراً دبایا جا سکے۔ بٹواڈور دوخت کو باندھنے کے دوران میں مددگار ٹنڈ کو اندر کی جانب معاء کے دروں

دھکیل دیتا ہے، اور اس طرح اعور کی دیوار کو منفذ کر دیتا ہے (دیکھو شکل ۲،۵، ج)۔ اگر معاء کی دیوار میں التہابی وبازت پیدا ہو گئی ہو تو بٹوا ڈور دوخت غیر موزوں ہوتی ہے، اور یہ ضروری ہوتا ہے کہ ٹنڈ کو لمبرٹ کی دوختوں (Lembert's sutures) کی دہری قطار سے دبا دیا جائے۔ حاد اصابات میں جبکہ معاد کی دیوار ملتہب ہو تو ٹنڈ کو دبانے کی کوشش نہ کرنا چاہیئے، کیونکہ رودہ کی خستہ دیوار کی دریدگی کا خطرہ ہوتا ہے۔ ٹنڈ صرف کئی کرنے کے بعد شکم میں واپس کر دیا جاتا ہے۔

جب زائدہ انضمامات یا معائے صغیر کی کسی گنڈلی سے رودہ کی دریدگی کے بغیر آزادنہ کیا جا سکتا ہو تو اس کا تدارک مندرجۂ ذیل طریقہ سے کیا جا سکتا ہے۔ پہلے قاعدہ کی توضیح کر لی جاتی ہے اور پھر اسے کلاب سے کچل کر اور گرہ لگا کر کاٹ دیا جاتا ہے۔ اس کے بعد زائدہ کو ایک طولی شگاف سے کھول دیا جاتا ہے، اور مخاطیہ کلاب سے اتار دیا جاتا ہے۔ جو لیفی عضلی خول باقی رہ جاتا ہے اسے علی محلہ مکواۃ سے داغ دیا جاتا ہے، اور ایک مسیلیتی نلی داخل کر دی جاتی ہے اور اسے دور کرنے کی کوشش نہیں کی جاتی۔

تقیحی التہاب زائدہ میں مسیلیت ضروری ہوتی ہے، مگر غیر تقیحی حاد اور مزمن اصابات میں اس کی ضرورت شاذ و نادر ہی پڑتی ہے۔ حاد ضررات میں جبکہ محدود المقام تقیح بھی ساتھ ہی موجود ہو صرف کہفۂ خراج کی مسیلیت کی ضرورت ہوتی ہے۔ جب عمومی کہفۂ شکم میں قیحی یا نیم قیحی سیال کی بہت سی مقدار موجود ہو تو ڈگلس کی جیب کی مسیلیت کر دینا بھی عموماً مناسب ہوتا ہے۔ یہ مسیلیت شکم کے زخم کو بند کر دینے کے بعد یا تو فوق عانی راستہ سے کی جاتی ہے یا اس مقصد کے لیئے موخر مہبل شگافی انجام دی جاتی ہے (دیکھو صفحہ 860)۔

837

حصہ پنجم - باب سوم

مہبلی اور فرجی عملیہ جات

عنق کا انساع اور جرف

(DILATATION OF THE CERVIX AND CURETTAGE)

انساع عنق (Dilatation of the cervix)- علاوہ حمل کے یہ عملیہ مندرجہ ذیل حالتوں میں انجام دیا جاتا ہے۔ (۱) دردِ حیض رفع کرنے کے لئے۔ (۲) جرف یا دوسرے دررحمی عملیہ جات کے ابتدائی مرحلہ کے طور پر۔ (۳) رحمی اجتماعِ ریم (pyometra) یا تقیحی دروں رحمی التہاب (purulent endometritis) میں سیلیت قائم کرنے کے لئے۔

قبل اس کے کہ اور کچھ کیا جائے فرج اور مہبل کو اچھی طرح صاف کرنے اور عقیم بنانے کے بعد اعضائے حوض کا دو دستی امتحان احتیاط سے بطور معمول کرنا چاہئے۔ اس کے بعد شفرتین کو برکلے کے خود قائم فرجی بازکش (شکل ۴۹۱) سے الگ کر لیا جاتا ہے اور عنق یا تو سمس کے یا ادوارڈ (دیکھو شکل ۵۲۸) کے منظار سے منکشف کر لی جاتی ہے۔ موخر الذکر کا یہ فائدہ ہے کہ یہ خود قائم ہے، لیکن ایک بھدا سا آلہ ہے اور عدیم الولادت عورتوں کے لئے ناموزوں ہے۔ بہترین جانبی مہبلی بازکش جیل (Jayle) کا ہے اور یہ بھی خود قائم ہوتا ہے (دیکھو شکل ۴۹۰ صفحہ 793)۔ اسکے بعد عنق کو نتاش (vulsellum) سے

پکڑ لیا جاتا ہے اور اس کی حالت دیکھی جاتی ہے۔ بعد ازاں قنالِ عنق کو آیوڈین (iodine) کے ۲ فیصدی محلول سے عقیم بنا دیا جاتا ہے، اور پھر کہفۂ رحم کا طول اور اس کا رخ معلوم کرنے کے لئے مجسّہ (sound) گذارا جاتا ہے۔ موسّعات کو داخل کرتے وقت عنق کو مضبوطی سے پکڑنا ضروری ہے، اور دو منّاش استعمال کئے جا سکتے ہیں جیسے کہ شکل ۵۲۹ میں ظاہر

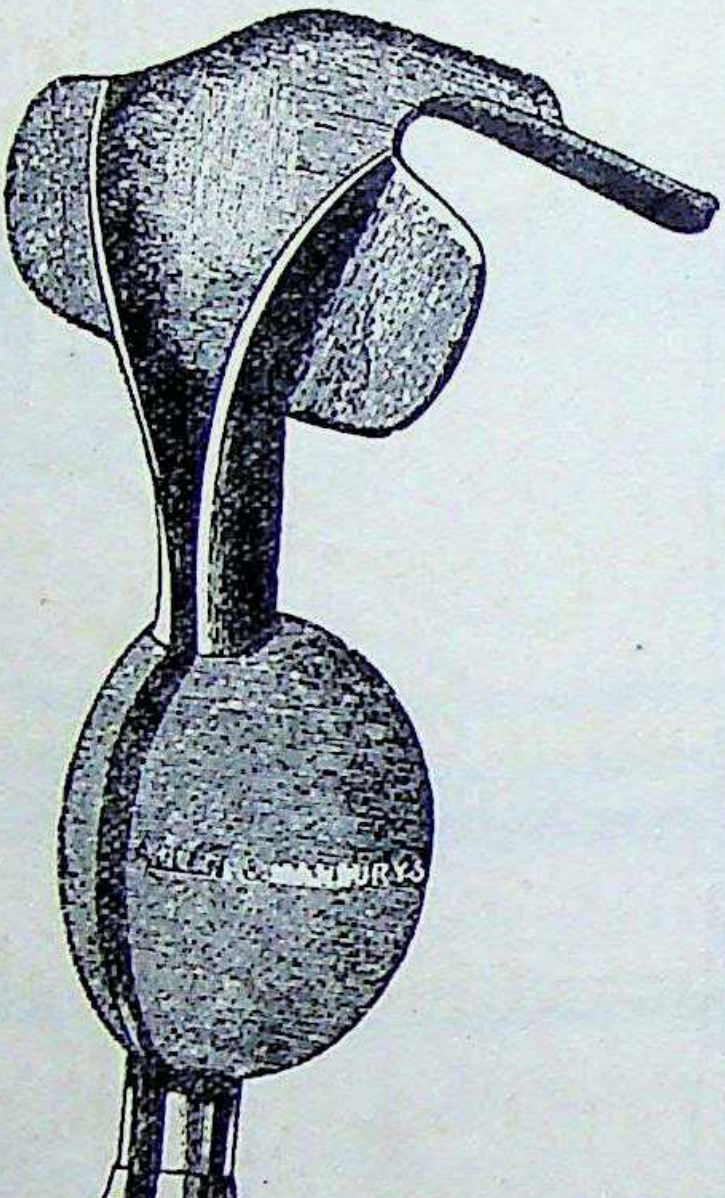

شکل ۵۲۸۔ آووارڈ کا خود قائم مہبلی منظار۔ منظار کی ساق پر سیسے کا ایک گولا لگا ہوا ہے جس سے یہ وزن دار ہو گیا ہے۔ ساق میں مہبل سے سیال کے باہر نکلنے کے لئے گذرگاہ بنی ہوئی ہے۔

کئے گئے ہیں، اور ہر ایک منّاش مقدم لب کی ایک ایک جانب پر لگا دیا جاتا ہے۔ اسکے بعد قنالِ عنق درجہ وار فراخاتی موسّعات سے جیسے کہ شکل ۵۳۰ میں دکھائے گئے ہیں متسع کی جاتی ہے، اور سب سے چھوٹے موسّع سے شروع کر کے ان کو ترتیب وار داخل کیا جاتا ہے حتی کہ کافی اتساع حاصل ہو جاتا ہے۔ اگر مریضہ عدیم الولادت ہو اور فم خارجی غیر معمولی طور

چھوٹا ہو تو تقریباً ایک تہائی انچ گہرے چھوٹے چھوٹے دو جانبی شگاف عنق میں دیئے جا سکتے ہیں۔ موسعات کے گذارنے میں خاص مزاحمت فم داخلی پر پیش آتی ہے، اور یہ دقت

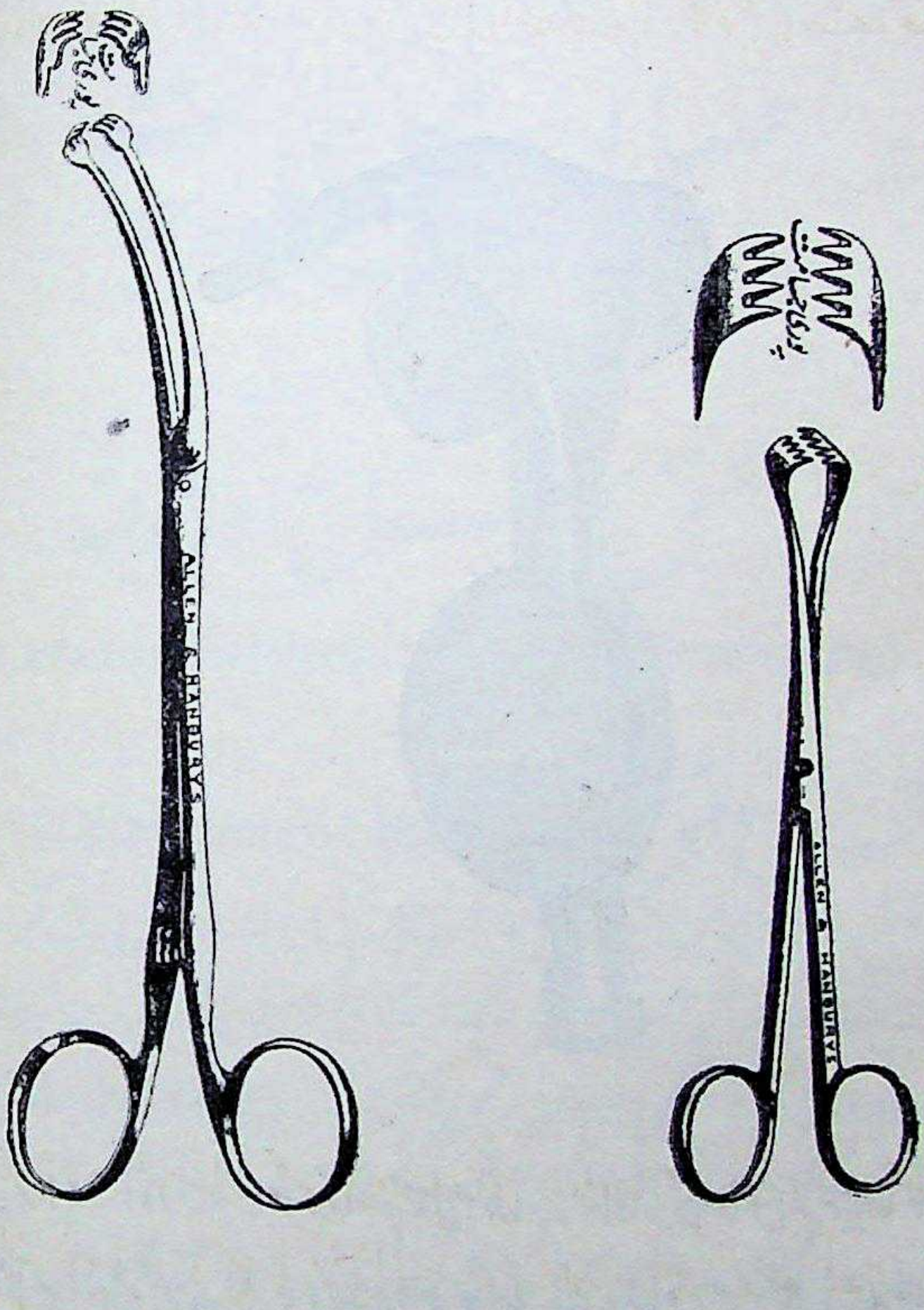

شکل ۵۲۹۔ منتاشی کلاب (Vulsellum Forceps)۔ یہ چھوٹا اور سیدھا منتاش مضبوط ہے اور یہ طویل اور خمدار منتاش کے مقابلہ میں جراحی کام میں عموماً زیادہ استعمال کیا جاتا ہے۔

عدیم الولادت عورتوں میں صاحب ولادت عورتوں کی نسبت زیادہ ہوتی ہے۔ پہلے چار یا پانچ موسع عموماً آسانی سے گذر جاتے ہیں۔ اور چھٹے ساتویں اور آٹھویں موسعات کے

گذرنے میں سب سے زیادہ رکاوٹ پیش آتی ہے، اور اس موقع پر قنال کے بالائی حصہ کی عنقی بافتوں میں عام طور پر کسی قدر دریدگی پیدا ہو جاتی ہے۔ بقیہ موسعات بغیر کسی دقت کے داخل کیے جاسکتے ہیں۔ ہر موسع کو محکم گرفت سے مسلسل دباؤ کے ساتھ باحتیاط داخل کرنا چاہیے اور عین قعر تک سے لیجانا چاہیئے، لیکن اس عملیہ میں نامناسب جلدی نہ کرنا چاہیئے۔
839 ریمزے (Ramsay) کے انبوبی موسع کی اندرونی گذرگاہ میں سے رحم کا مشمولہ خون اور

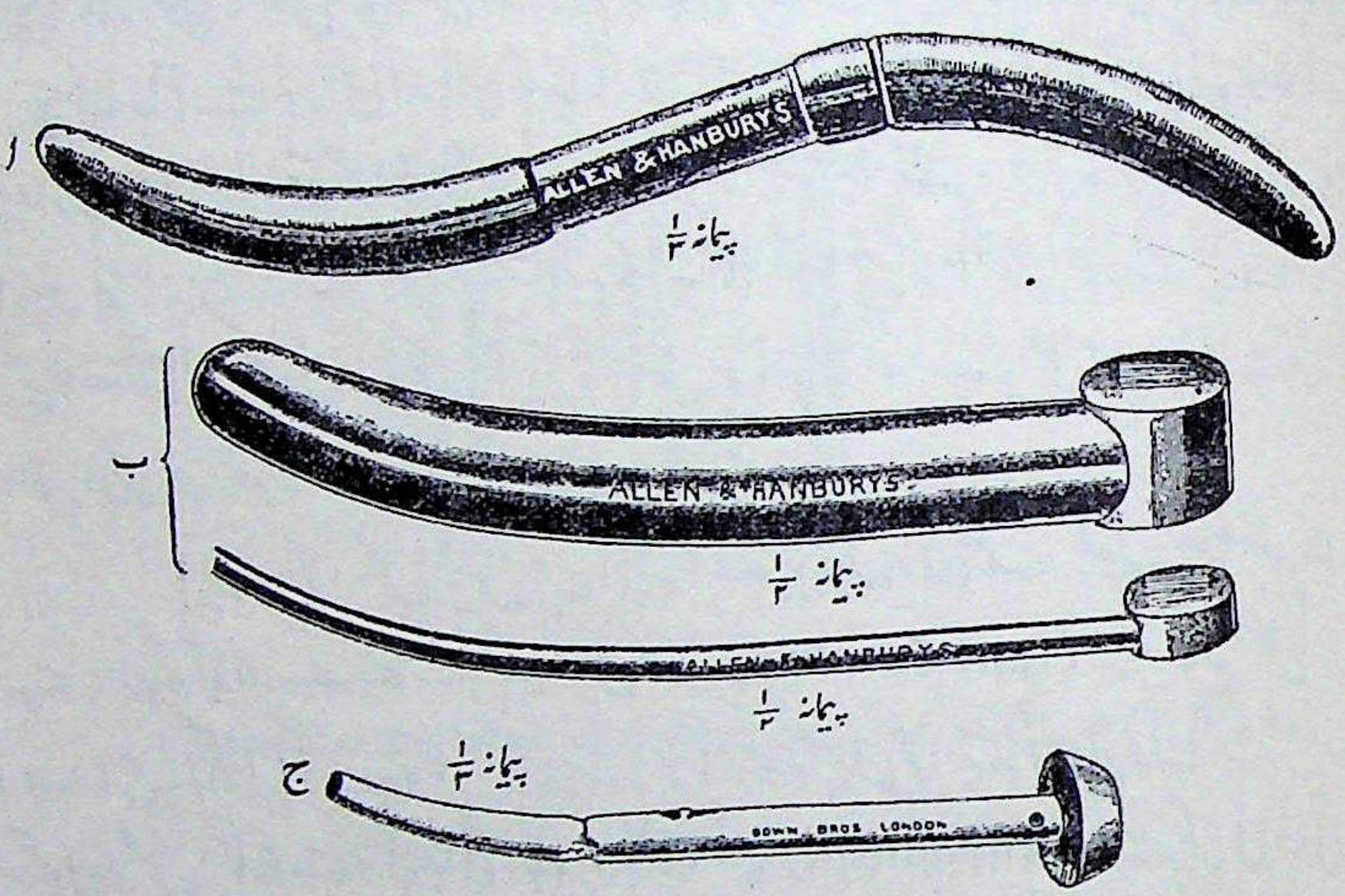
ا
ALLEN & HANBURYS
پیمانہ ½
ب
ALLEN & HANBURYS
پیمانہ ½
ALLEN & HANBURYS
پیمانہ ½
ج
پیمانہ ½
DOWN BROS LONDON

شکل ۵۴۰۔ موسعاتِ رحم (Uterine Dilators)۔ (ا) فینٹن کا (ب) ہاگنس ایمبلر کا، (ج) ریمزے کا۔ یہ اوزار دھات کے ہوتے ہیں۔ ان کی شکل مخروطی ہوتی ہے، یعنی یہ قاعدہ کی نسبت سرے پر پتلے ہوتے ہیں۔ ریمزے کے مجوف موسع پر نوک سے اڑھائی انچ اوپر ایک کٹاؤ ہوتا ہے۔

افراز نکل جاتا ہے۔ جس حد تک اتساع کرنا منظور ہوتا ہے اس کی تعیین مقصدِ عملیہ سے کیجاتی ہے۔ جرف (curettage) کے لیئے دس نمبر تک متسع کرنا کافی ہوتا ہے، عسر الطمث

کے لئے چودہ نمبر تک اتساع کرنا چاہئے۔ نہایت بڑی جسامتوں کے موسعات کی ضرورت صرف اسی حالت میں ہوتی ہے جب کہ انگلی داخل کرنے کی ضرورت ہو۔

جب عنق کے مکمل اتساع کی ضرورت ہوتی ہے تو یہ طریقہ عمل لیمی نیریا کے فتیلہ (laminaria tent) کے ابتدائی استعمال سے زیادہ آسان بنایا جا سکتا ہے (دیکھو شکل ۵۳۲)۔ اسے عملیہ سے کم از کم بارہ گھنٹہ پہلے عنق میں داخل کر دینا چاہئے۔ فتیلہ سیال کو جذب کر لینے سے پھول جاتا ہے، اور اس سے نہ صرف عمل اتساع ہی شروع ہو جاتا ہے، بلکہ عنقی بافتیں بھی اس قدر نرم ہو جاتی ہیں کہ بعد میں جو اتساع درجہ دار بوجیوں سے کیا جاتا ہے وہ بھی آسان ہو جاتا ہے، اور اس طرح دریدگی کا خطرہ کم ہو جاتا ہے۔

لہٰذا جب عدیم الولادت عورت میں رحم میں انگلی داخل کرنا مقصود ہو تو یہ عمل خاص طور پر مفید ثابت ہوتا ہے۔ فتیلہ کے استعمال میں یہ نقائص ہیں کہ ناکتخدا عورت میں معدمِ حس کے استعمال کیے بغیر اس کا داخل کرنا مشکل ہوتا ہے، اور جب یہ علی محلہ ہوتا ہے تو اس سے بعض اوقات رحم کا شدید قولنج پیدا ہو جاتا ہے۔

فتیلوں کو الکحلِ مطلق میں ایک ہفتہ یا دس دن تک رکھنے سے عقیم بنایا جا سکتا
840 ہے۔ ان کو گذارنے کے لئے ایک فتیلی کلاب (tent-forceps) جیسا کہ شکل ۵۳۲
(ب) میں دکھایا گیا ہے کارآمد ثابت ہوتا ہے۔ مہبل کو ابتداءً پچاروں سے عقیم بنانے
کے بعد عنق منکشف کر لی جاتی ہے اور منتاش (vulsellum) سے پکڑ لی جاتی ہے۔
اس کے بعد فتیلہ کو داخل کر دیا جاتا ہے حتیٰ کہ اس کا اوپر کا سرا فم داخلی میں سے اچھی طرح
گذر جاتا ہے۔ عدیم الولادت عورت میں چھوٹی جسامت کا فتیلہ داخل کرنا نہایت مناسب
ہوتا ہے، اور اگر ممکن ہو تو ایک اور بھی داخل کر دینا چاہئے۔ صاحب ولادت عورت میں
بڑی جسامت کا ایک ہی فتیلہ کافی ہوتا ہے۔ تقیحی یا بدبودار موادوں کی موجودگی میں فتیلہ
کا استعمال قطعاً ممنوع ہے۔ اس کے بدل کے طور پر اتساع شروع کرنے سے چند
گھنٹہ پہلے گلیسرین کا حمول (glycerine tampon) استعمال کرنے سے عنق کو ابتداءً
نرم کیا جا سکتا ہے۔

عنق کا اتساع اکثر بطور ابتدائی مرحلہ کے کیا جاتا ہے جس کے بعد مزید دررحمی طریقہ ہائے کار مثلاً اصبعی امتحان، جرف، اور سعدانوں کا ازالہ وغیرہ عمل میں لائے

جاتے ہیں۔ دستانہ پوش انگلی مندرجہ ذیل حالتوں میں استقصاد کے لیئے داخل کیجا سکتی ہے۔ (۱) جب سعدانہ یا کسی دوسری دررحمی نوبالید کے موجود ہونے کا شبہ ہو۔ (۲) اسقاط یا بچہ کی پیدائش سے پیدا شدہ نزف کے اصابات میں جب کہ ممکن ہے کہ مشیمی بافت کے محبوس ٹکڑے موجود ہوں۔ (۳) جب جرف کے بعد نزف مفرط ہو اور اس کا قابو میں لانا مشکل ہو۔ انگشت اشاریہ اس کام کے لئے موزوں ترین ہے۔ مددگار متاش کے ذریعہ سے عنق کو کھینچتا ہے۔ بایاں ہاتھ قعر سے ملا کر رکھا جاتا ہے اور دائیں انگشت اشاریہ اوپر کی طرف بتدریج داخل کی جاتی ہے، اور اس سے رحم کی دیواروں اور خاصکر انبوبی زاویوں کا استقصاد کیا جاتا ہے۔ اگر رحم اچھی طرح سے نیچے کی طرف کو کھینچا جا سکے، اور یہ زیادہ کلانی یافتہ نہ ہو تو اس کے کہفہ کا استقصاد چھنگلی سے بھی کیا جا سکتا ہے۔

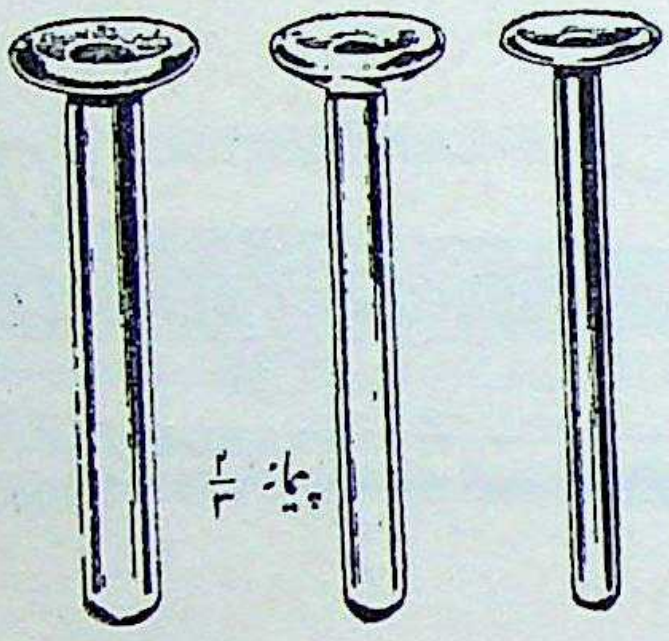

شکل ۵۳۱۔ شیشہ کے دررحمی تنے (Intra-uterine Glass Stems) جو عنق کے اتساع کے بعد استعمال کئے جاتے ہیں۔

عدیم الولادت عورتوں میں جن میں انقطاع الطمث کا زمانہ شروع ہو چکا ہو عنق کو شدید دریدگی پیدا کرنے کے بغیر اس حد تک متسع کرنا مشکل ہوتا ہے کہ اس میں انگلی داخل کی جا سکے، اور ایسی صورتوں میں مجسّہ (sound) اور مجرف (curette) پر اعتماد کرنا بہتر ہوتا ہے۔

جرف (Curettage)۔ یہ عملیہ عنق کو متسع کرنے کے بعد دروں رحمہ کو تیز چمچے یا مجرف (curette) سے کھرچنے پر مشتمل ہے۔ یہ لازمی طور پر ایک تشخیصی ذریعہ ہے،

اور اس کی انجام دہی پر مندرجۂ ذیل حالتیں دلالت کرتی ہیں۔ (۱) رحم کی عمومی کلانی جو نو بلید سے نہ پیدا ہوئی ہو اور اس کے ساتھ نزف یا مواد موجود ہو مثلاً زیر التفاف (subinvolution)، مزمن دروں رحمی التہاب، نزفی رحمی مرض اور اس کے متجانس عوارض۔ (۲) رحمی نزف کے وہ اصابات جن میں کوئی خاص سبب معلوم نہ کیا جاسکتا ہو۔ (۳) گاہے گاہے نزف کے ساتھ چھوٹے رخنکی سلعاتِ لیفیہ کے موجود ہونے کی حالت۔ (۴) جسمِ رحم کا مشتبہ خبیث مرض اغراضِ تشخیص کے لئے۔ (۵) بعض عملیہ جات میں جو رحمی غیر وضعیتوں کے لئے کئے جاتے ہیں، جن میں دروں رحمہ شائد بیش پرورده 841 ہوتا ہے، ابتدائی مرحلہ کے طور پر۔ (۶) عقم یا اسقاطِ مکرر کے اصابات جن کیلئے کوئی بنیتی یا مقامی سبب معلوم نہ کیا جاسکتا ہو۔

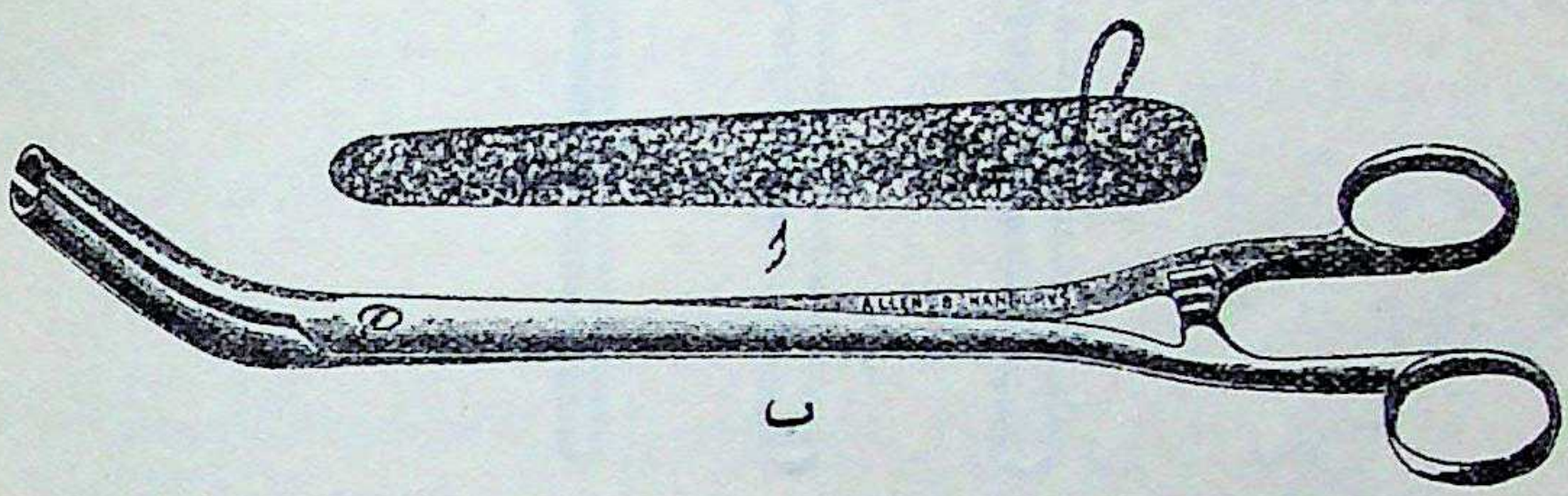

شکل ۵۳۲ - (ا) لیمی نیریا کا فتیلہ (Laminaria Tent) (ب) فتیلی کلاب (Tent-Forceps) - فتیلہ مضغوط سی ٹینگل (sea-tangle) کا ہوتا ہے اور یہ رطوبت جذب کرنے سے ایک کافی حد تک پھول جاتا ہے۔

عنق کی تعقیم اور اتساع کے بعد جرف مجرف سے آسانی سے کیا جاسکتا ہے اور اگر مناسب سمجھا جائے تو "غسال" قسم کا مجرف استعمال کیا جاسکتا ہے جیسا کہ شکل ۵۳۳ میں دکھایا گیا ہے۔ اس اوزار میں کہفۂ رحم کی آبپاشی کے لئے عقیم ملحی محلول یا کسی غیر سمی دافعِ عفونت مثلاً آئیوڈین (iodine) یا ایکری فلیوین (acriflavine) کے —

گذرنے کے لئے ایک گذرگاہ ہوتی ہے۔ جو سرا چمچے کی طرح کا ہوتا ہے اس کی دھار متوسط درجہ کی تیز ہوتی ہے جس سے نرم مخاطیہ دور کیا جا سکتا ہے۔ بڑی جسامت کے مجرف (ب) کا یہ فائدہ ہے کہ یہ اتنا کند ہوتا ہے کہ اسے بے احتیاطی سے رحم کی دیوار کے آر پار گذارا نہیں جا سکتا۔ چھوٹا اوزار (ا) رحمی زاویوں میں زیادہ اچھی طرح سے پہنچایا جا سکتا ہے، اور اس لئے اس حصہ کا دروں رحمہ مکمل طور پر دور کیا جا سکتا ہے۔ لہٰذا موخرالذکر زیادہ کارگر ہے، اور اگر اسے احتیاط سے استعمال کیا جائے تو یہ خطرناک اوزار نہیں۔ مضبوط تار سے بنا ہوا کند مجرف (blunt curette) جسمِ رحم کے متقبہ سرطان میں

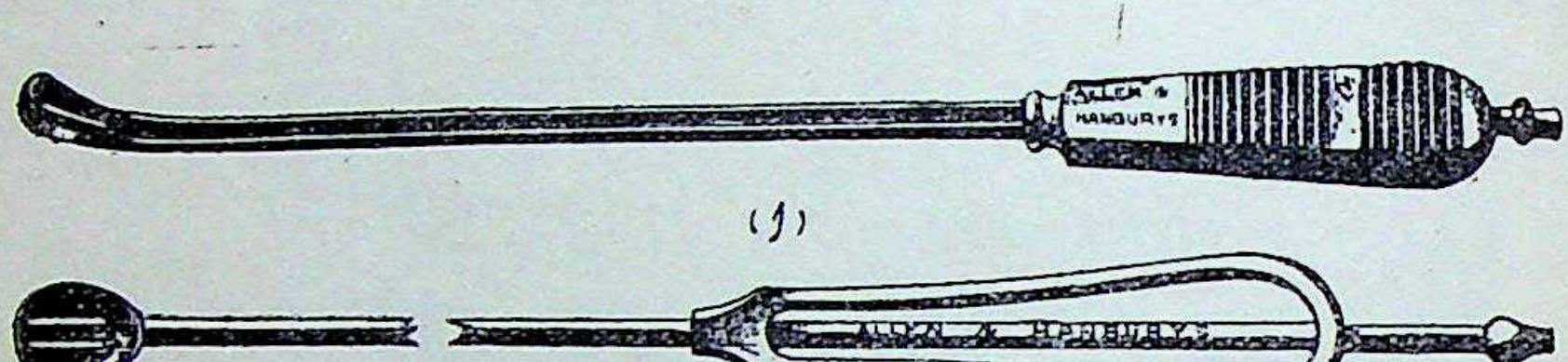

شکل ۵۳۳۔ غسال رحمی مجرف (Flushing Uterine Curette)-
تنہ میں کہفۂ رحم کی آبپاشی کیلئے گذرگاہ موجود ہے۔

استقصائی جرف کے لئے استعمال کیا جا سکتا ہے جبکہ دیوارِ رحم کی بافتیں غیر معمولی طور پر خستہ ہوتی ہیں اور تثقب بآسانی واقع ہو سکتا ہے۔

جرف کا عملیہ کرتے وقت تمام رحم کے دروں رحمہ کا باقاعدہ تدارک کرنا چاہیے، اور مجرف کی دھار کو رحم کی دیوار پر دبا کر، نیچے کی طرف کو قعر سے لیکر عنق تک کھینچنے سے مخاطیہ کو دھجیوں کی شکل میں علیحدہ کیا جا سکتا ہے۔ رحم کے زاویوں کے لئے خاص توجہ کی ضرورت ہوتی ہے۔ جہاں تک رحم کی تمام سطح کا تعلق ہے عملیہ اگرچہ بالکل مکمل ہونا چاہیے، لیکن یہ احتیاط کرنا چاہیے کہ جرف زیادہ گہرا نہ کیا جائے، اور سب سے زیادہ اہم امر یہ ہے کہ رحم کی دیوار کو عضلی طبقہ تک معرانہ کیا جائے۔ اس قسم کا انتہائی

طریقۂ کار اختیار کرنے سے رحم سے خون مسلسل رسنا شروع ہو جاتا ہے اور ہی کا

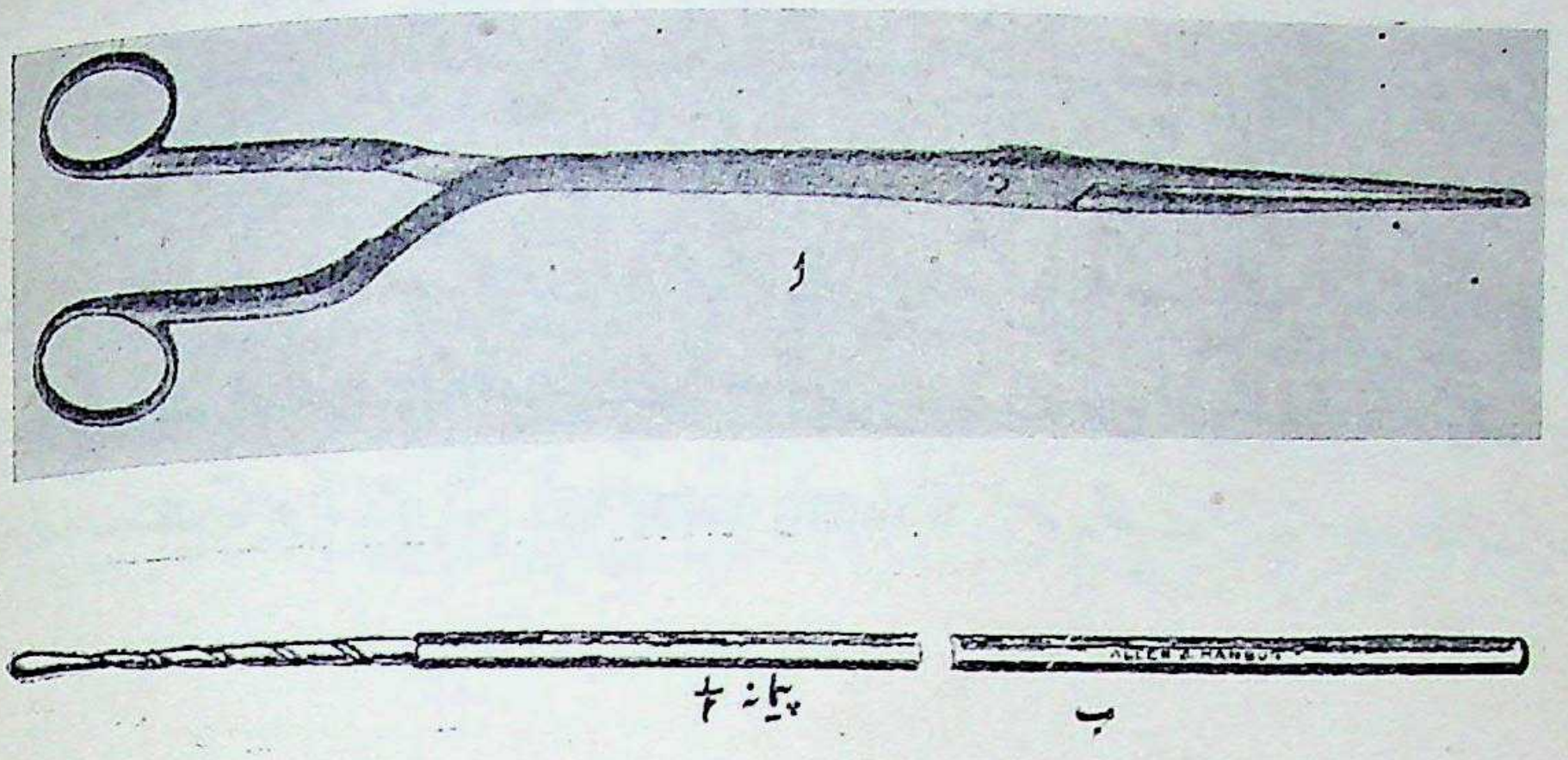

شکل ۵۳۴ - (ا) عنقی کسوتی کلاب (Cervical Dressing Forceps) اور (ب) پلے فیئر کی سلائی درون عنقی السافات کے لئے۔

842 بند کرنا مشکل ہوتا ہے، اور بعض اوقات اس کے لئے رحم برآری کی ضرورت پیش آتی ہے۔ جرف مکمل کرنے کے بعد کہفۂ رحم کو پلے فیئر کی سلائی یا رحمی کلاب سے صاف کر دیا جاتا ہے جن پر روئی یا عقیم کی ہوئی گاز کا تکمیہ ہوتا ہے (دیکھو شکل ۹۸ اور ۵۳۴)۔ بعض اوقات خون بکثرت رستا ہے، اور اسے رحمی سلائی کے ذریعہ سے کوئی قوی دافع عفونت حابس الدم، مثلاً ٹنکچر آف آیوڈین، یا آیوڈین آمیختہ فینال (آیوڈین، ۴۰ گرین - کاربولک ایسڈ، ۱ اونس)، لگانے سے بند کیا جا سکتا ہے۔ اگر اس سے کامیابی نہ ہو تو عقیم یا دافع عفونت گاز مثلاً سب گیلیٹ آف بسمتھ (subgallate of bismuth) کی دھجی رحمی کسوتی کلاب (دیکھو شکل ۵۳۴) کے ذریعہ سے قعر تک پہنچا دینی چاہیئے، اور مہبل کے بالائی حصہ میں ایک حمول (tampon) رکھ دینا چاہیے۔ سرائتی اصل کے مزمن درون رحمی التہاب کے اصابات میں رحم کی دیواروں کو کوئی دافع عفونت لگانا ہمیشہ مناسب ہوتا ہے۔

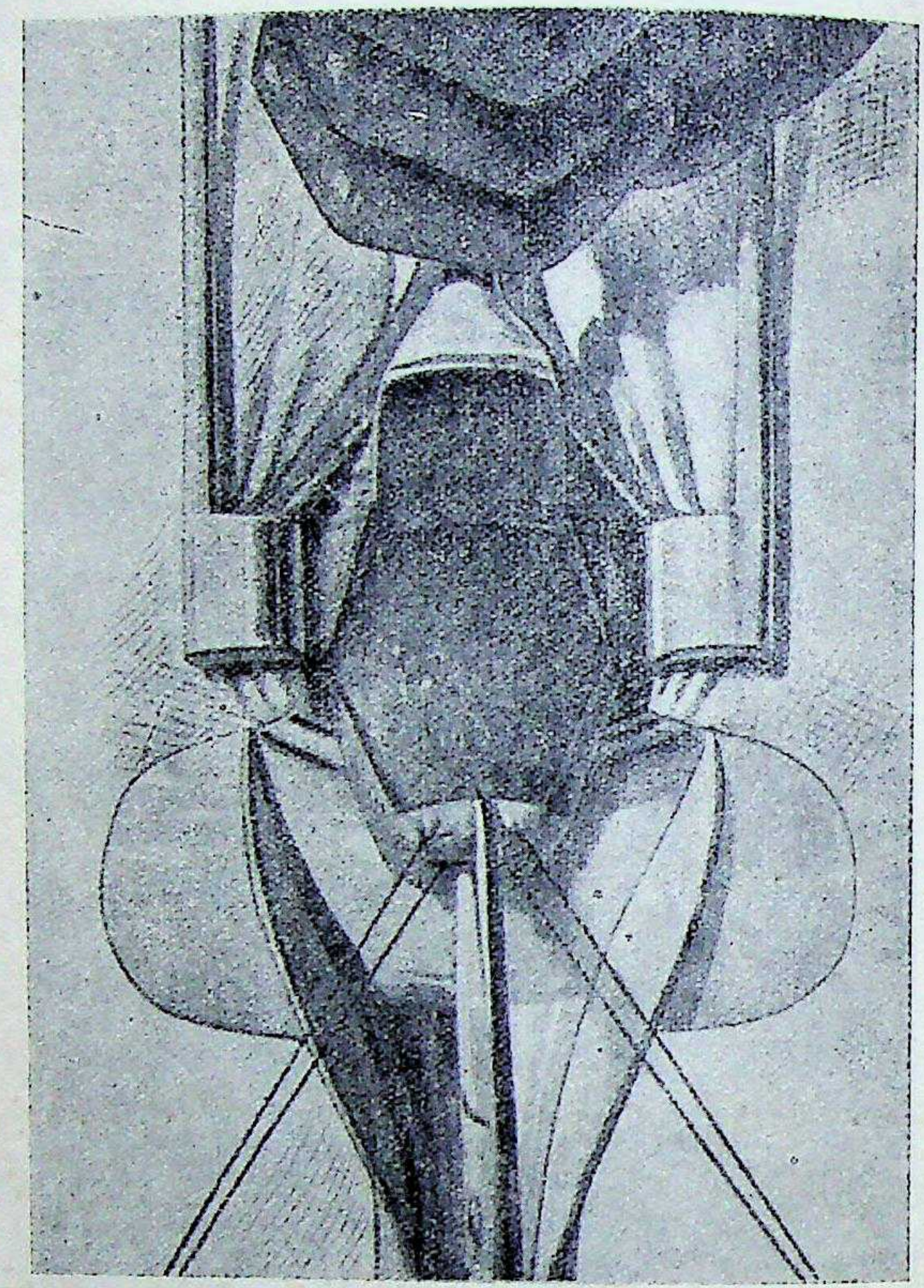

شکل ۵۳۵ - مہبلی عضلی سلعہ برآری (Vaginal Myomectomy) - مہبل کی دیواریں جھیل کے خود قائم بازکش کے ذریعہ سے جانبین کی طرف ہٹادی گئی ہیں - مثانہ عنق سے تفکیع کے ذریعہ سے الگ کر لیا گیا ہے اور اسے اٹھا کر ایک چپٹے بازکش سے محفوظ کر لیا گیا ہے - عنق کے مقدم لب کو جسے لمبی گرہوں کے ذریعہ سے قائم کر لیا گیا ہے، قینچی سے خطِ وسطی میں کاٹا جا رہا ہے -

جرف (curettage) کے عملیہ کے دوران میں رحم کی دیوار میں مجرف سے بعض اوقات تثقب واقع ہو جاتا ہے، یا چھوٹے موسع (dilator) سے بھی ایسا ہو جاتا ہے جسکا امکان زیادہ ہے۔

یہ حادثہ آلہ کے مناسب حد تک داخل ہو جانے کے بعد بغیر مزاحمت محسوس ہونے کے آگے 843
بڑھ جانے سے فوراً معلوم کیا جا سکتا ہے۔ مزید تفصیلات کے لئے مطالعہ کنندہ کو "جسم رحم کے تضررات" کے دیکھنے کا مشورہ دیا جاتا ہے (دیکھو صفحات 583 تا 585)۔ ضرورت سے زیادہ

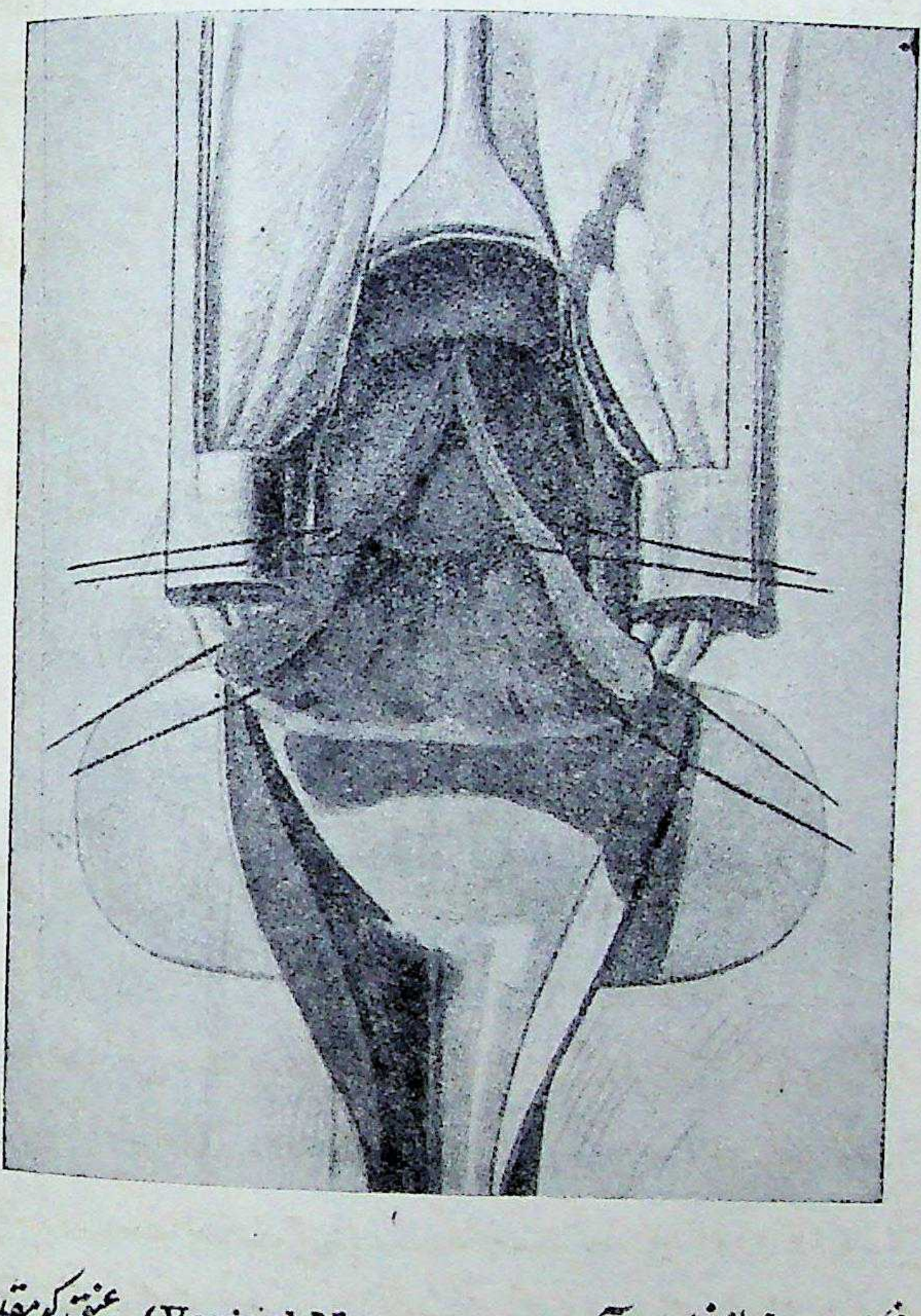

شکل ۵۳۶۔ مہبلی عضلی سلعہ برآری (Vaginal Myomectomy)۔ عنق کو مقدم دیوار میں وسطی شگاف دیکر کاٹا گیا ہے، اور اسکے کناروں کی عبوری تثبیت کر دی گئی ہے، اور لمبی اور مضبوط دوختوں کے جر سے ان کو باہر کی طرف کھینچ لیا گیا ہے۔ رحمی شگاف کے بالائی حصہ میں سے ایک تحت مخاطی سلعہ لیفیہ کا قطب زیریں منکشف کیا گیا ہے۔

تیزی سے عنق کا اتساع کرنے یا دورانِ عملیہ میں مناسب احتیاط نہ کرنے سے بافتوں میں بعض اوقات جانبی دریدگیاں پیدا ہو جاتی ہیں۔

عنق کی جو دریدگیاں رباطِ عریض کے قاعدہ پر کی خلوی بافت تک پہنچ جاتی ہیں اور اسے ماؤف کر دیتی ہیں، ان سے بعد میں نزدرحمہ کے حاد التہاب (نزدرحمی التہاب parametritis:) کے پیدا ہونے کا احتمال ہوتا ہے تاوقتیکہ سرائت سے بچنے کے لئے عملیہ سے پہلے اور اس کے دوران میں ہر قسم کی احتیاط نہ کی جائے۔

اگر جرف کے بعد نزف بکثرت واقع ہو تو یہ عام طور پر کسی ایسی نوبالید جس کی پہلے شناخت نہ کی جا سکی ہو، مثلاً سعدانہ (polypus) کے غیر مکمل طور پر علیحدہ ہو جانے کا نتیجہ ہوتا ہے۔ ایسے اصابات میں استقصاء کے لئے رحم میں ہمیشہ انگلی داخل کرنا چاہئے تاکہ عملیہ مناسب طور پر مکمل کیا جا سکے۔ اگر یہ عضو خالی ہو اور جریانِ خون بند نہ ہو تو اسکے کہفہ کو عقیم یا دافعِ عفونت گاز سے بھر دینا چاہئے جیسا کہ پہلے بیان کیا جا چکا ہے۔

844

مہبلی عضلی سلعہ برآری

(VAGINAL MYOMECTOMY)

رحم کے لیفی عضلی سلعات (fibromyomata) کا مہبلی راستہ سے استیصال یعنی عضلی سلعہ برآری (myomectomy) کا عملیہ بعض اوقات نہایت آسان ہوتا ہے، مثلاً جب کہ یہ صرف عنق سے لیف آسا سعدانہ کے دور کرنے پر مشتمل ہو۔ بخلاف اس کے بعض اوقات اس کے لئے معتدبہ مہارت کی ضرورت ہوتی ہے، مثلاً بے ساقچہ یا سعدانہ نما تحت مخاطی بالیدوں کے اتفاق میں جو رحم کے جسم تک ہی محدود ہوں۔ ایسی حالتوں میں بعض اوقات مثانہ کو عنق سے بذریعہ تقطیع الگ کرنا اور مقدم عنقی دیوار میں شگاف دینا ضروری ہوتا ہے، اور یہاں تک بھی نوبت آتی ہے کہ سلعہ لیفیہ کو ٹکڑے ٹکڑے کر کے نکالنا پڑتا ہے، اور یہ ایک ایسا عملیہ ہے جو ہمیشہ آسان نہیں ہوتا۔

عنقی سعدانے (Cervical Polypi)۔ عنق کے لیف آسا سعدانے عموماً قنالِ عنق سے ڈنڈی کے ذریعہ سے چسپیدہ ہوتے ہیں، اور یہ قنال عام طور پر

کسی قدر متسع ہوتی ہے ۔ ان کو دُور کرنے کا عملیہ صرف ساقچہ کو قینچی سے کاٹ دینے پر مشتمل ہوتا ہے، اور یہ عمل نزف کے خوف کے بغیر کیا جا سکتا ہے ۔ دوسرا طریقہ یہ ہے کہ سعدانہ کو کلاب سے پکڑ لیا جاتا ہے، اور اس کے ساقچہ کو مروڑ کر کاٹ دیا جاتا ہے

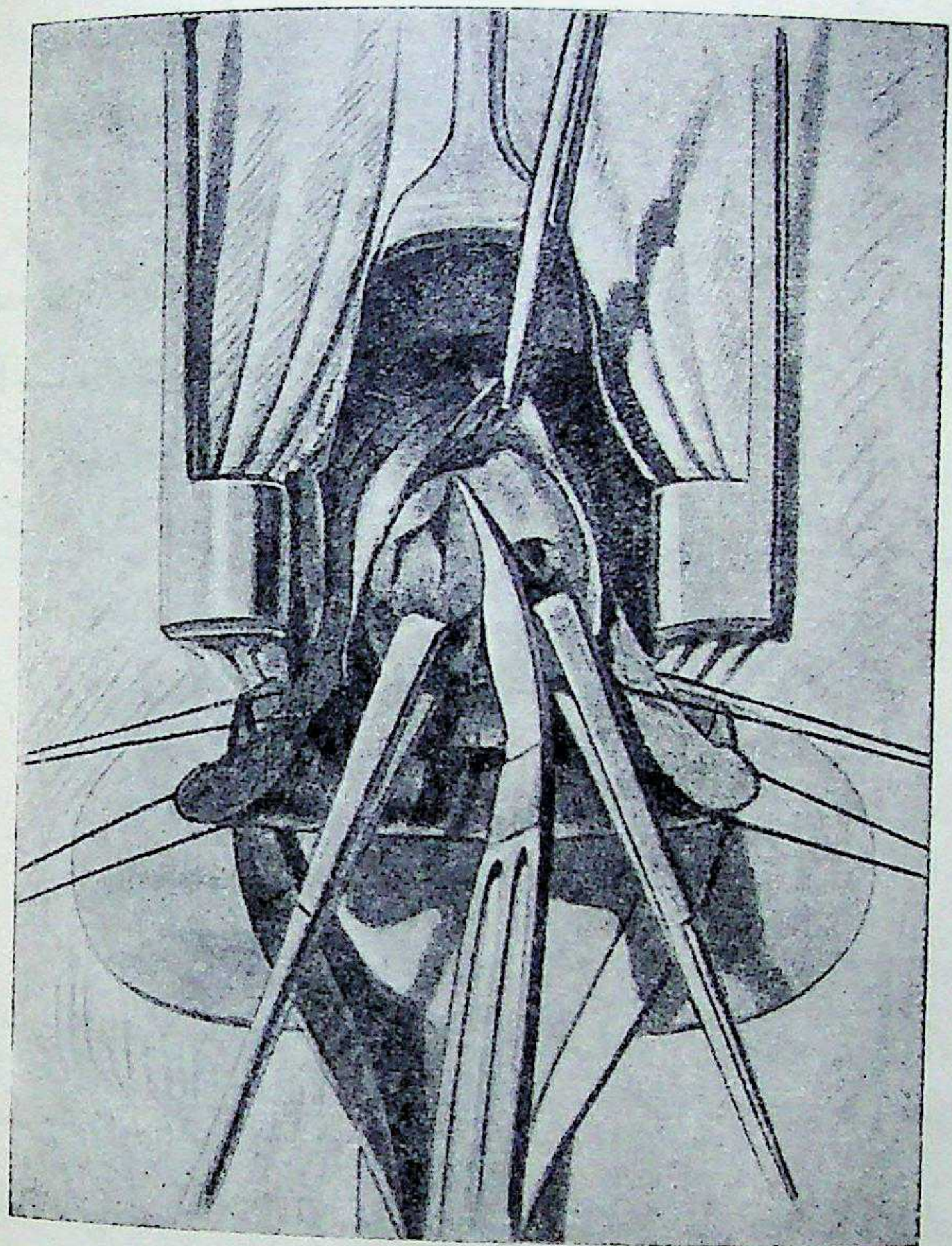

شکل ۷،۵۳ ۔ عضلی سلعہ برآری بذریعہ تقریض (Myomectomy by Morcellement) ۔ بالید کے ٹکڑوں کو کیسہ کے اندر سے پکڑ کر اور کاٹ کر سلعہ کو حصوں میں دور کیا جاتا ہے ۔

اور اسے الگ کر دیا جاتا ہے ۔

845 **دررحمی سعدانے** (Intra-uterine Polypi)- رحم میں جو لیف آسا سعدانے پیدا ہوتے ہیں وہ بعض اوقات قنالِ عنق کو متسع کر دیتے ہیں، اور مہبل میں آجاتے ہیں، اور ان کی رحمی چسپیدگی ایک طویل ساقچہ کے ذریعہ سے قائم رہتی ہے جو بعض اوقات قعر تک بھی چلا جاتا ہے۔ یہ چسپیدگی عموماً دیوار رحم کے نچلے حصہ سے ہوتی ہے۔

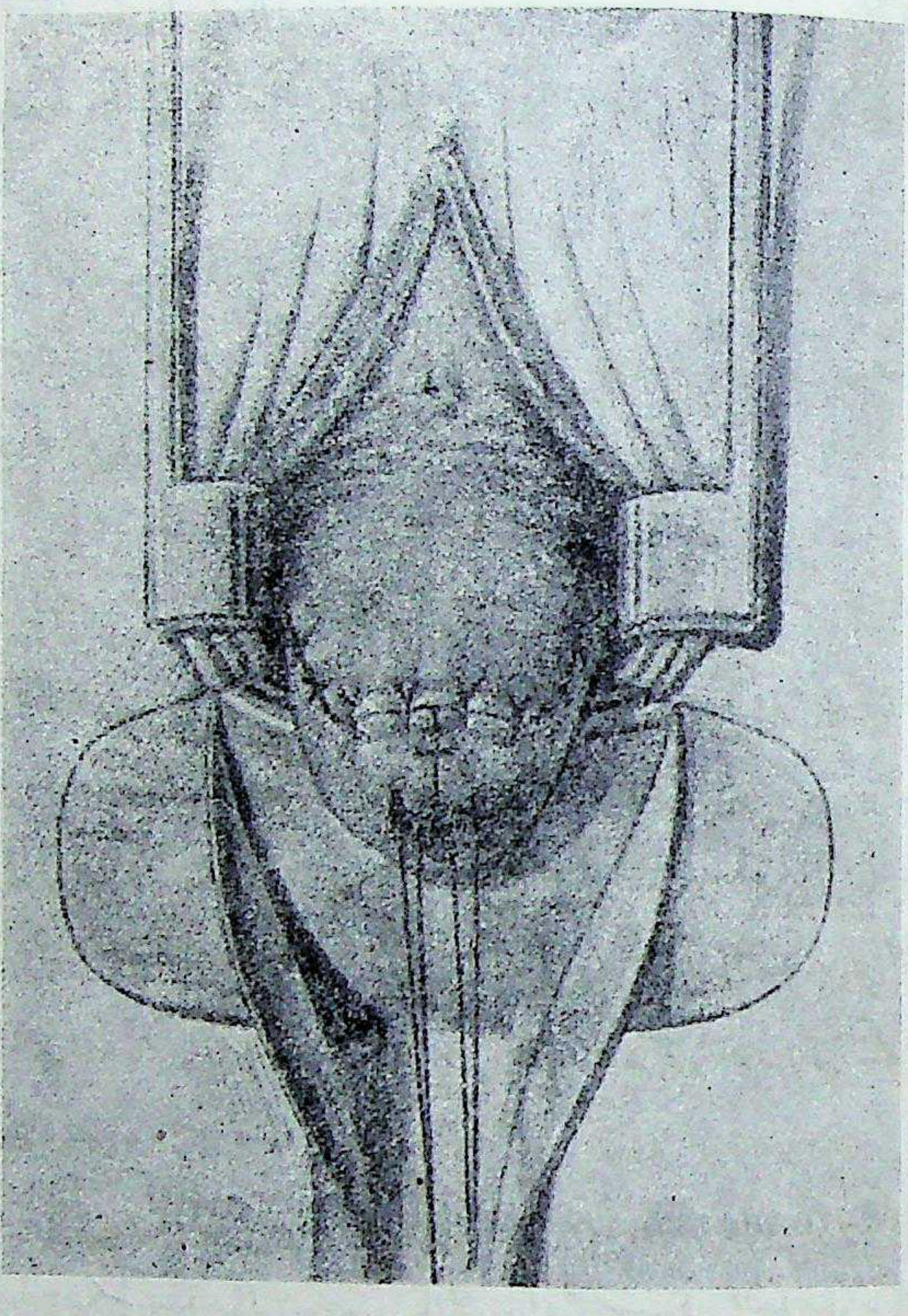

شکل ۵۳۸۔ مہبلی عضلی سلعہ برآری (Vaginal Myomectomy)- عملیہ کا آخری مرحلہ دکھایا گیا ہے۔

اگر ساقچہ زیادہ موٹا نہ ہو تو اس قسم کی بالیدوں کے دور کرنے میں کوئی دقت پیش نہیں آتی۔ سعدانہ کو مضبوط کلاب سے پکڑ کر زور سے مروڑ دیا جاتا ہے، یا ڈنڈی کو کند نوکوں والی قینچی سے جو اس کے ساتھ رحم میں گذار دی جاتی ہے کاٹ دیا جاتا ہے۔ اس کو اصلی قاعدہ سے ذرا ہٹا کر کاٹنا چاہیئے اور سعدانہ کو آہستہ سے کھینچنا چاہیئے تاکہ دیوار رحم کے کٹنے یا اس کے فی الحقیقت منثقب ہو جانے کا کوئی خطرہ نہ رہے۔ بہت موٹی ڈنڈیوں کا تدارک پہلے انکو قینچی سے کسی حد تک کاٹ دینے اور پھر ان کے بقیہ حصہ کو زور سے مروڑ دینے سے بہترین طور پر کیا جا سکتا ہے۔

بعض اوقات معتدبہ جسامت کے لیف آسا سعدانئے کہفۂ جسم میں پڑے رہتے ہیں، اور اس حالت میں ان کا دور کرنا زیادہ مشکل ہوتا ہے، کیونکہ عنق کو اس حد تک متسع نہیں کیا جا سکتا کہ ان کو اس میں سے باہر کھینچ لیا جائے۔ اس مشکل کو مندرجہ ذیل طریقوں میں سے کسی ایک سے رفع کیا جا سکتا ہے۔ (۱) سعدانہ کو باہر کھینچنے سے پہلے اس کی جسامت کو کم کر لیا جائے، یا (۲) عنق میں فم داخلی کے لیول تک یا اس سے آگے تک ننشگاف دیا جائے۔ بڑے سعدانوں کے موجود ہونے کی حالت میں ان دونوں طریقوں کو متحد کیا جا سکتا ہے، کیونکہ عنق کو اتنا بڑا نہیں کیا جا سکتا کہ اس میں سے سعدانہ گذر سکے۔ عنق کو ہر حالت میں بڑی سے بڑی حد تک متسع کر لینا چاہیئے، اور اگر پہلے فتیلہ کا استعمال کر لیا جائے تو اس سے مدد ملتی ہے (دیکھو شکل ۵۳۲، صفحہ 840)۔ رحم میں انگشت اشاریہ داخل کرنے سے سعدانہ کی جسامت اور اس کے تعلقات معلوم کر لئے جاتے ہیں، اور اس کے بعد یہ ڈنڈی کے کاٹنے اور مروڑنے سے علیحدہ کر دیا جاتا ہے۔

846

تقریض کے ذریعہ سے مہبلی عضلی سلعہ برآری (Vaginal Myomectomy by Morcellement)۔

مذکورۂ سابقہ بیان مہبلی عضلی سلعہ برآری کے عملیہ کے اہم بنیادی اصولوں پر مشتمل ہے جہاں تک اس سے نسبۃً چھوٹے دررحمی لیف آسا سعدانوں کے دور کرنے کا تعلق ہے۔ بہر کیف بڑی جسامت کے تحت مخاطی سلعات لیفیہ کو براستۂ مہبل دور کرنے کے طریقہ کو زیادہ مفصل طور پر بیان کرنا یہاں ضروری ہے۔ ان سلعات میں اکثر اغشاش واقع ہو جاتا ہے جس کی وجہ سے ایک گندیدہ مواد آنا شروع ہو جاتا ہے، اور اس لئے رحم کو براستۂ شکم دور کرنے کی ہر ایک کوشش خاص طور پر

خطرناک ہوتی ہے۔ مزید برآں عنق ایسے سلعات سے اکثر منفتح پائی جاتی ہے اور ان کا زیریں حصہ بعض اوقات مہبل میں موجود ہوتا ہے۔ جن اصابات میں عنق متسع نہ ہو مہبلی عضلی سلعہ برآری کا عملیہ مندرجہ ذیل طریقہ سے سرانجام دیا جاتا ہے۔ اووارڈ یا سمس کا منظار عجان

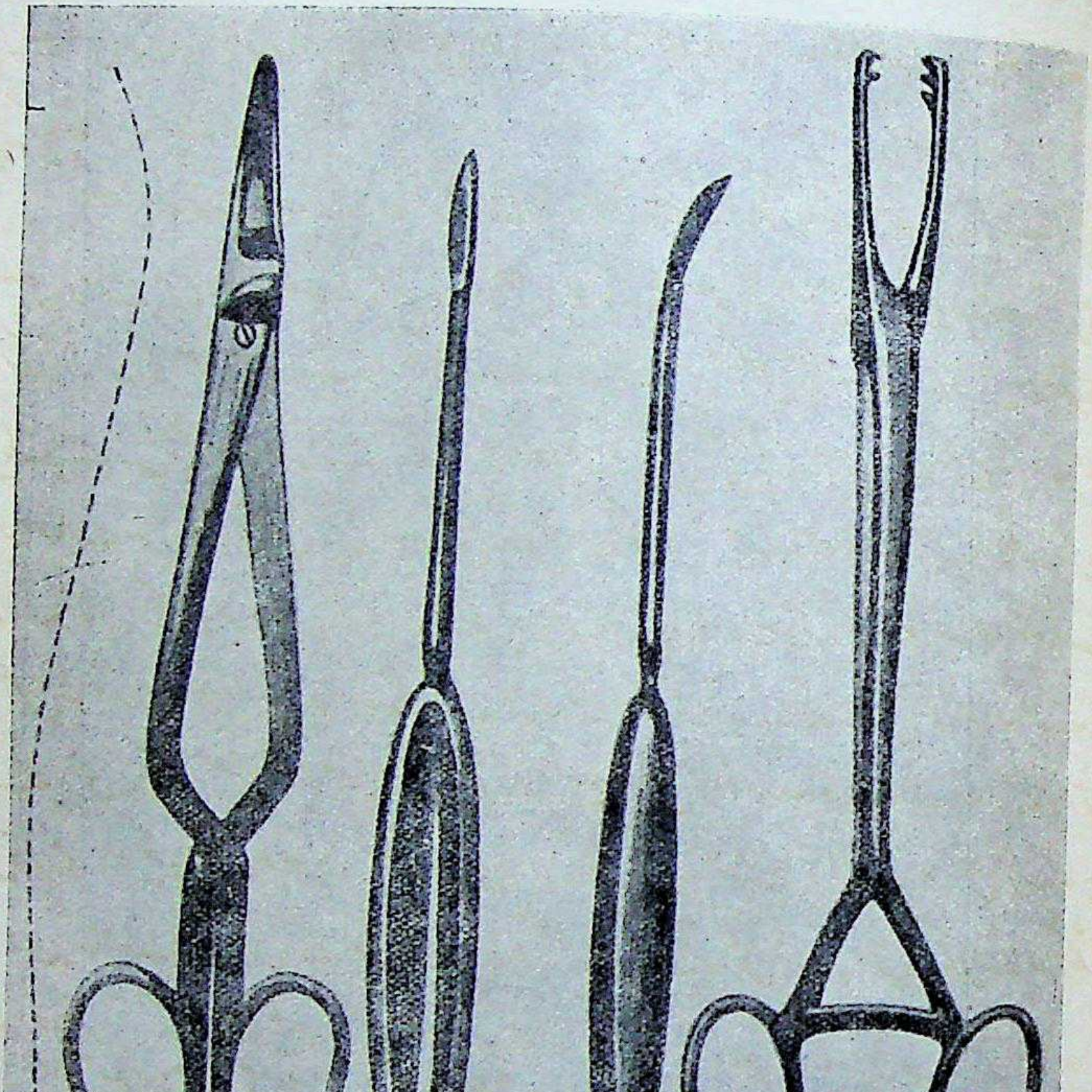

شکل ۵۳۹۔ یہ اوزار بڑے بڑے تحت مخاطی سلعات لیفیہ کو تراش کر الگ کرنے کے لئے استعمال کئے جاتے ہیں (تقریض : **Morecellement**)۔

اور مہبل کی موخر دیوار کی باز کشی کے لئے داخل کر دیا جاتا ہے۔ مہبل کو جیل کے خود قائم باز کش (دیکھو شکل ۵۳۵) سے جانبین سے متسع کر لیا جاتا ہے۔ اس کے بعد عنق کا مقدم لب منتاش 847

(vulsellum) سے پکڑ کر نیچے کھینچ لیا جاتا ہے۔ اب مہبل کی دیوار میں مثانہ کے انعکاس کے سامنے ایک عریض ہلالی شگاف دیا جاتا ہے۔ اگر ضرورت ہو تو دو جانبی

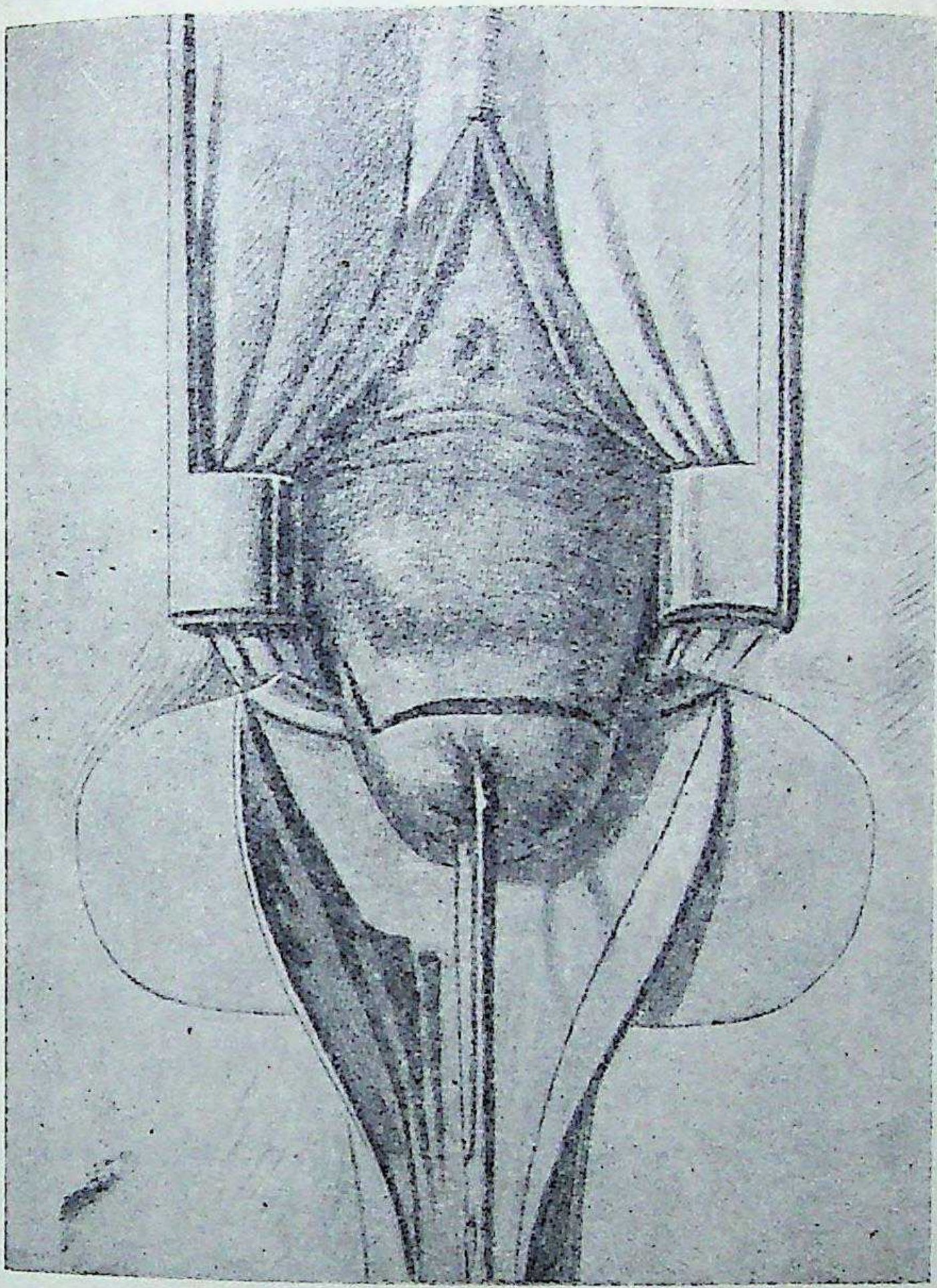

شکل ۵۴۰۔ مہبلی رحم برآری (Vaginal Hysterectomy) اور مقدم مہبل شگافی (Anterior Colpotomy) کے لئے تحضیری شگاف۔ عنق ایک متناش کے ذریعہ سے نیچے کی اور پیچھے کی طرف کو کھینچ لی گئی ہے تاکہ مقدم قبوہ کی مہبلی دیوار کا وہ حصہ منکشف ہو جائے جو مثانہ کی زیرین حد کے نیچے ہے۔

شگافات بھی دئے جاسکتے ہیں جو مستعرض شگاف کے ہر زاویہ سے اوپر کی اور باہر کی طرف کو جاتے ہیں، اور اس طرح مہبل کی دیوار کا ایک زبان نما دامن اٹھایا جاسکتا ہے (دیکھو شکل ۵۳۵)۔ مثانہ کے حدود مقدم قبوہ کی مہبلی سطح کے منظر میں فرق نظر آنے سے ظاہر ہوتے ہیں، یعنی مثانہ کے اوپر کی غشا شکن دار ہوتی ہے، اور مثانہ کے نیچے مقدم عنقی دیوار کے اوپر کی غشا ہموار ہوتی ہے۔ لہٰذا عنق کے سامنے کی طرف پر جو مستعرض شگاف دیا جاتا ہے

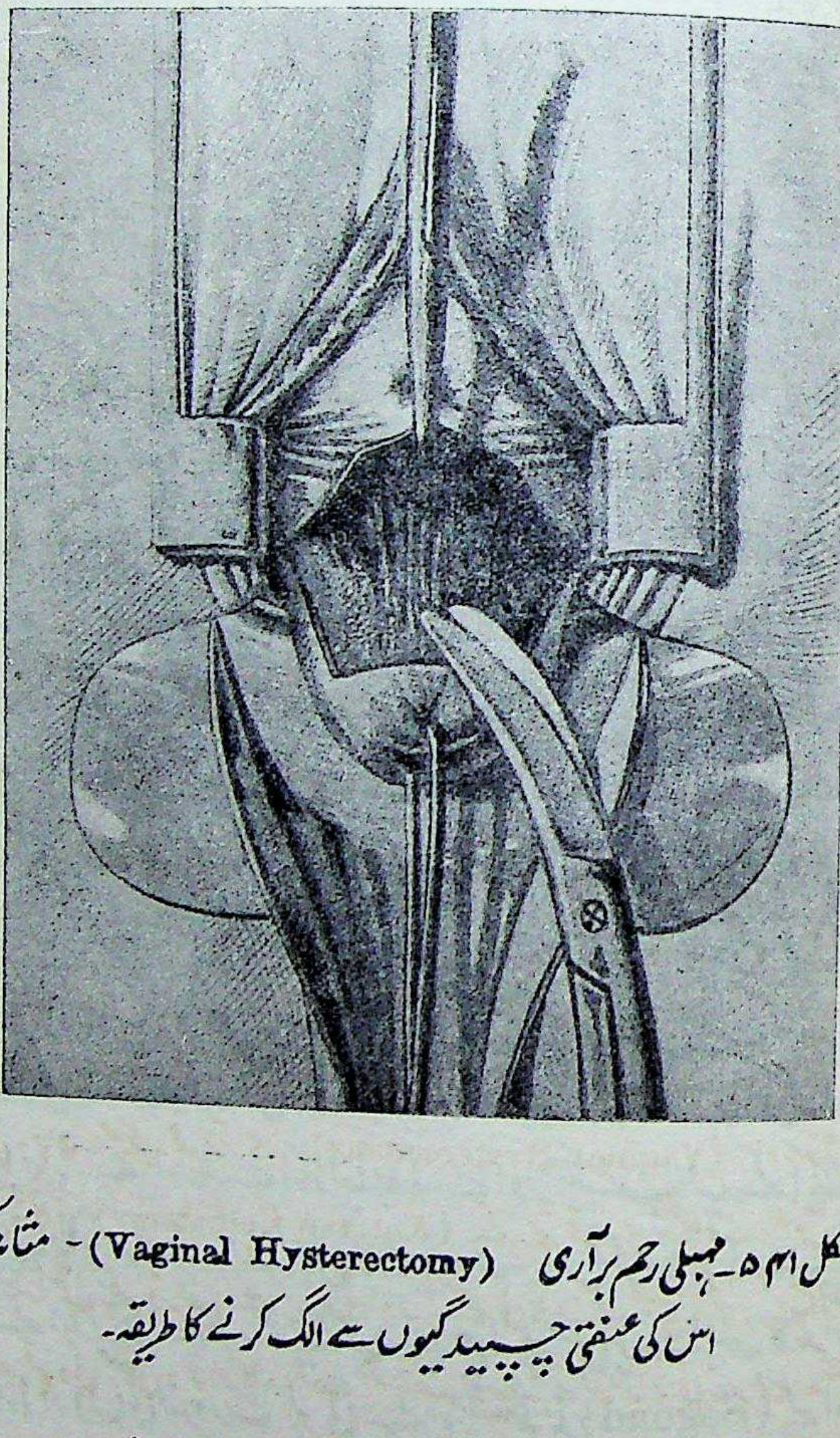

شکل ۵۴۱ - مہبلی رحم برآری **(Vaginal Hysterectomy)** - مثانہ کو اس کی عنقی چسپیدگیوں سے الگ کرنے کا طریقہ۔

وہ ہموار غشائے مخاطی پر دبنا چاہیئے اور شکن دار غشائے مخاطی پر نہ دبنا چاہیئے۔ شگاف کے بالائی کنارہ کو عین وسط پر سے تقطیعی دندانہ دار کلاب (toothed dissecting forceps) سے پکڑ کر انتصابی رخ میں اوپر کھینچ لیا جاتا ہے تاکہ اتصالی بافت تن جائے۔ اس کے بعد بافت کے جو انتصابی بند مثانہ کو عنق سے متحد کرتے ہیں ان کو کند نوکوں کی قینچی سے جو چپٹی جانب پر خمدار ہوتی ہے کاٹ دیا جاتا ہے، اور علیحدگی کا عمل انگلی پر گاز لپیٹ کر اس عضو کو عنق سے دور دھکیل کر مکمل کر دیا جاتا ہے۔ جب مثانہ آزاد ہو جاتا ہے تو اسے اس بازکش سے جو شکل ۵۳۵ اور ۵۴۷ میں دکھایا گیا ہے احتیاط سے پیچھے ہٹا دیا جاتا ہے۔ اب عنق کی مقدم دیوار کو کاٹا جا سکتا ہے (دیکھو شکل ۵۳۵)۔ شگاف دینے سے پہلے ریشم کی ایک مضبوط دوخت عنق کے لبوں میں سے منتاش کی دونوں طرف سے گذار لی جاتی ہے اور گرہیں لگانے کے فوراً بعد منتاش الگ کر لیا جاتا ہے۔ اب عنق دوختوں کو کھینچنے سے اپنی جگہ پر قائم رکھی جاتی ہے اور اس کی مقدم دیوار خط وسطی پر کاٹ دی جاتی ہے۔ اگر ضرورت ہو تو دوختوں کا ایک دوسرا جوڑا عنقی بافت کے کٹے ہوئے کناروں پر فم داخلی کے قریب لگایا جا سکتا ہے (دیکھو شکل ۵۳۶)۔ جب بڑے بڑے تحت مخاطی سلعات جو قعر سے پیدا ہوئے ہوں، موجود ہوں، تو وسطی شگاف کو فم داخلی سے آگے رحم کے نچلے قطعہ میں بڑھانا ضروری ہوتا ہے، اور اس حالت میں رحمی مثانی جیب کھل جاتی ہے۔ اگر سلعہ میں اغشات واقع ہو رہا ہو تو جہاں تک ممکن ہو سکے اس امر سے احتراز کرنا چاہیئے۔ جس حالت میں رحم کے نچلے قطعہ کے کچھ حصہ میں شگاف دینا ضروری ہوتا ہے اس میں مہبل کی دیوار میں دامنی شگاف دینا (دیکھو شکل ۵۳۸) نہایت مفید ثابت ہوتا ہے، کیونکہ میدانِ عملیہ تک پہنچنے کے لئے اس سے زیادہ گنجائش حاصل ہوتی ہے۔ اس طرح جب کہفہ رحم منکشف ہو جاتا ہے تو دررحمی سلعہ کو منتاش سے پکڑ لیا جاتا ہے اور ساتھ ہی اس کے کیسہ میں شگاف دے دیا جاتا ہے، اور اسے اتار لیا جاتا ہے اور منکشف بالید کے ایک حصہ کو دوسرے منتاش سے پکڑ لیا جاتا ہے اور تقریض کا عملیہ شروع کر دیا جاتا ہے۔ یہ عملیہ سلعہ کے جرم کے کیسہ کے اندر ٹکڑے کاٹنے پر مشتمل ہے۔ چنانچہ کسی بڑے سلعہ کا تدارک کرنے کے لئے خاص اوزاروں کی ضرورت ہوتی ہے اور سیگونڈ (Segond) کے اوزار اس مقصد کے لئے مفید ہیں، اور یہ مندرجہ ذیل ہیں، مضبوط منتاشات، چھوٹے پھل اور لمبے

دستہ والے چاقو، اور مضبوط اور خمدار اور لمبے دستہ والی قینچیاں (دیکھو شکل ۵۳۹)۔

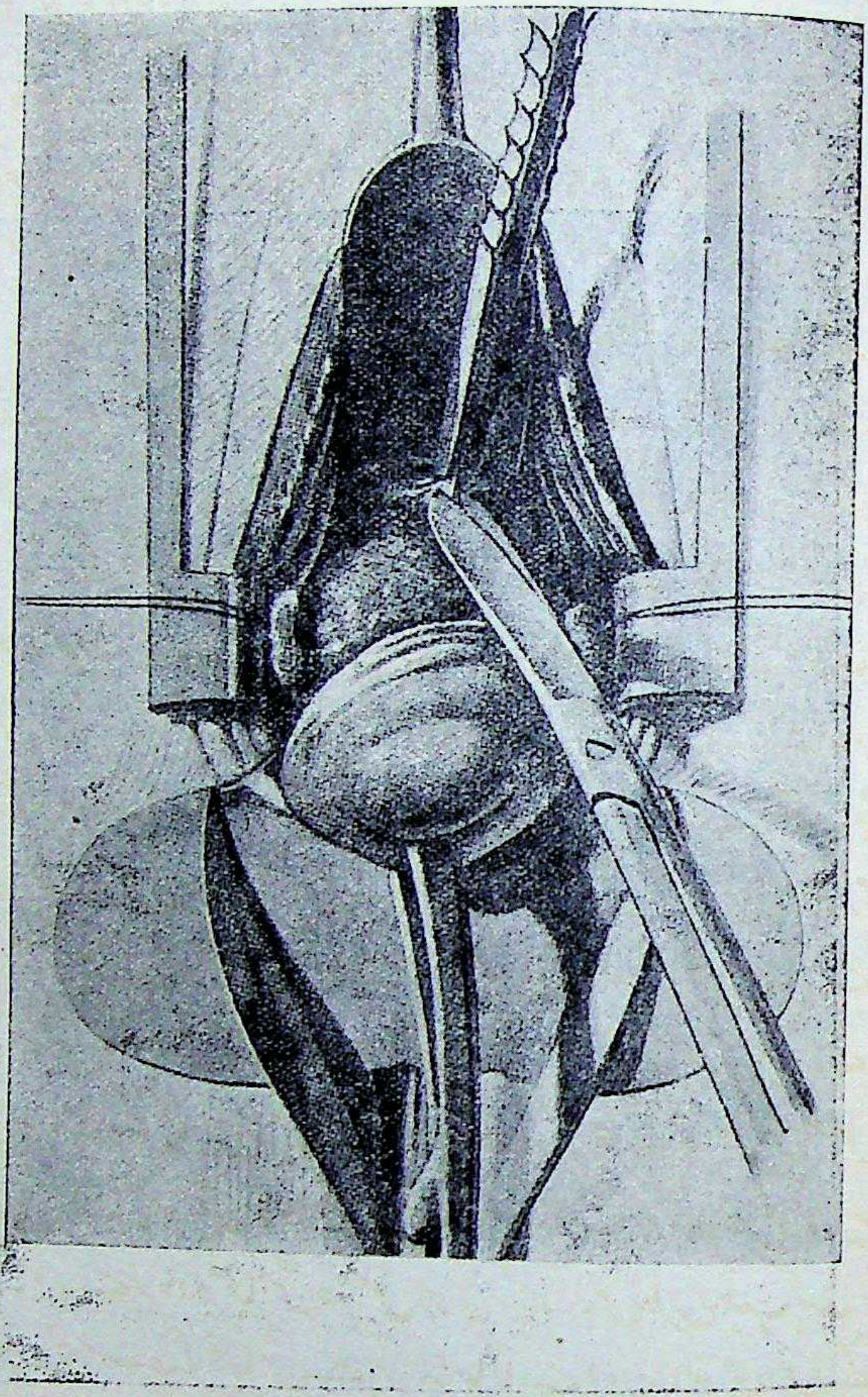

شکل ۵۴۲۔ مہبلی رحم برآری (Vaginal Hysterectomy)۔ نزد رحمی بافتیں کاٹ دی گئی ہیں اور مثانہ کو ایک بازکش سے اوپر اٹھا دیا گیا ہے۔ رحمی مثانی جیب کا باریطون قینچی سے کاٹا جا رہا ہے۔

بالید کے حصے منتاش سے یکے بعد دیگرے پکڑ کر چاقو سے علیحدہ کر دئے جاتے ہیں (دیکھو

شکل ۵۳۷) مندرجہ ذیل امور کا لحاظ رکھنا ضروری ہے۔ (۱) بالید کو اچھی طرح سے نظر کے نیچے رکھنا چاہیئے۔ (۲) ایک ٹکڑے کو کاٹنے سے پہلے سلعہ کے ایک اور حصہ کو دوسرے منتاش سے پکڑ لینا چاہیئے جو سلعہ پر کسی دوسرے مقام پر لگایا جاتا ہے۔ (۳) سلعہ کو کاٹنے کا

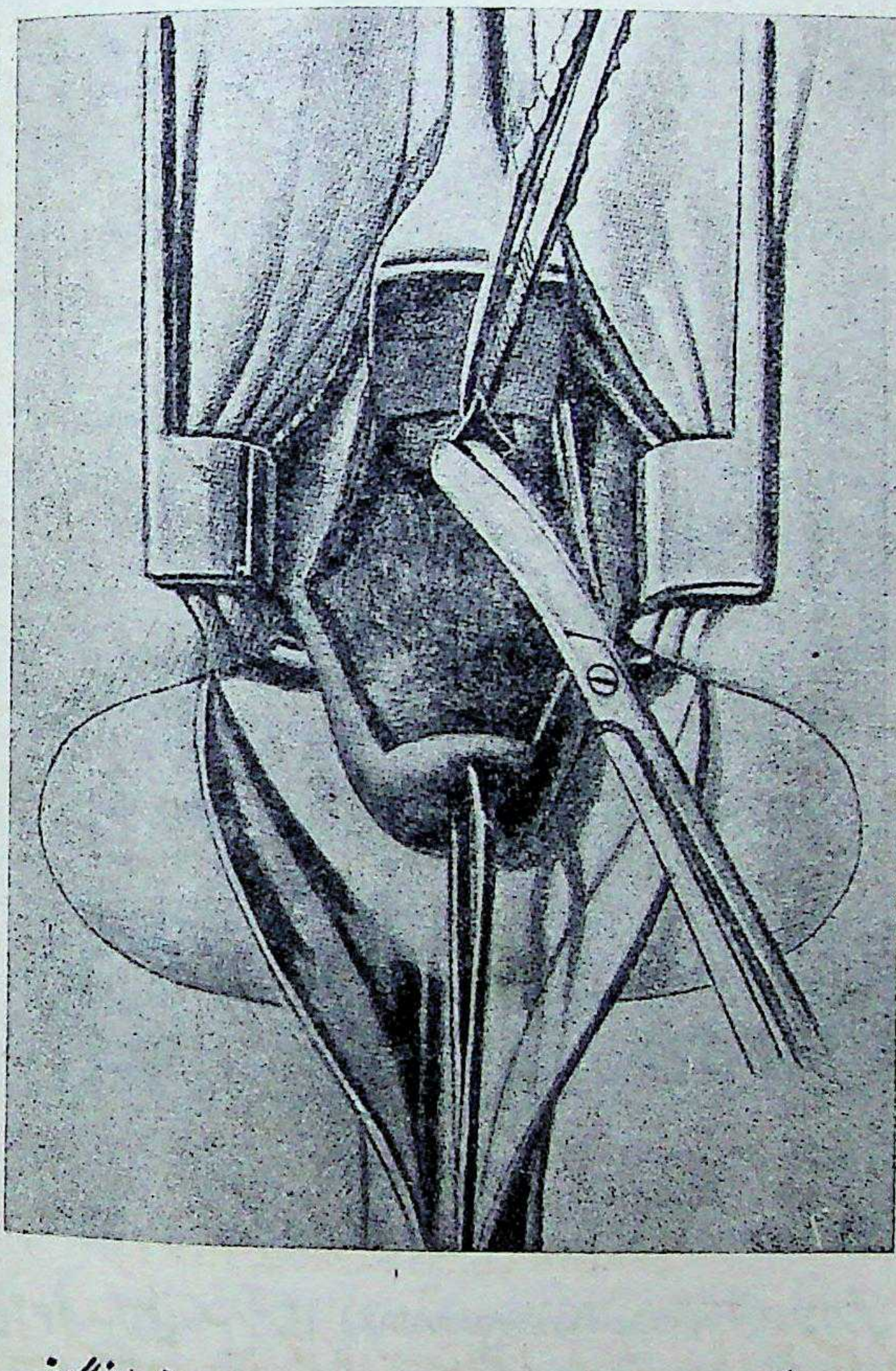

شکل ۵۴۳۔ مہبلی رحم برآری (Vaginal Hysterectomy) اور مقدم مہبل شگافی (Anterior Colpotomy)۔ مثانہ کو ایک چپٹے بازکش سے اوپر اٹھا دیا گیا ہے۔ رحمی مثانی جیب کے باریطون کو بازکش اور رحم کے درمیان کے وقفہ میں کھینچ کر لایا گیا ہے جہاں اسے ایک کلاب سے پکڑ کر قینچی سے ایک مستعرض فتحہ بنا دیا جاتا ہے۔

عمل ضرور کیسہ کے اندر انجام دینا چاہیئے۔ (۴) دائیں ہاتھ کی انگشت اشاریہ کو نوساخت کے ان حصوں پر سے کیسہ کو اتارنے کے لئے جن تک رسائی ہوتی جاتی ہے کیسہ کے اندر اکثر داخل کرتے رہنا چاہیئے۔ (۵) یہ ضروری ہے کہ مددگار قعر کو پکڑے رہے۔ کیسہ کے اندر کام کرنے اور اس کو سالم رکھنے سے مفرط نزف واقع نہیں ہوتا، کیونکہ رحم تقریض (morcellement) اور انقاف (enucleation) کے ساتھ ساتھ منقبض ہوتا جاتا ہے۔ بالید کو علیحدہ کر دینے کے بعد کیسہ کا تدارک باقی رہ جاتا ہے۔ بعض اوقات یہ قعر سے مضبوطی سے منضم پایا جاتا ہے، اور اس حالت میں سب سے بہتر یہی ہوتا ہے کہ علیحدہ کئے ہوئے حصہ کو کاٹ دیا جائے اور منضم حصہ کو النقاف مابعد میں باہر نکلنے کے لئے چھوڑ دینا چاہیئے۔ جب رحمی کہفہ خالی ہو چکتا ہے اور تمام جریان خون بند کر دیا جاتا ہے، تو رحمی شگاف کے کناروں کو کرومی تانت کی دوختوں سے ملا دیا جاتا ہے جو ہر دیوار کی تمام موٹائی میں سے گذاری جاتی ہیں۔ سب سے اوپر کا ٹانکا شگاف کے بالائی زاویہ سے ذرا اوپر لگایا جاتا ہے، اور آخری ٹانکا اسی طرح لگانا چاہیئے کہ فم خارجی کے لب صحیح طور پر متقرب ہو جائیں۔ عنق کو مکمل کر دینے کے بعد مثانہ کا بازکش علیحدہ کر دیا جاتا ہے، اور مہبلی غشائے مخاطی کا ہلالی یا دامنی شگاف تانت کے متوقف ٹانکوں سے بند کر دیا جاتا ہے۔ (دیکھو شکل ۵۳۸)۔ بسمتھ گاز (bismuth gauze) کا ایک میل کہفۂ رحم میں داخل کر دیا جاتا ہے۔

مہبلی رحم برآری

(VAGINAL HYSTERECTOMY)

مہبل کے راستہ سے رحم کا استیصال کرنے کے لئے فراخ مہبلی مخرج ضروری ہے، اس لئے جب مولج مہبل (introitus vaginæ) چھوٹا ہو تو اس کو یا تو فرج شگافی (episiotomy) یا شوشرٹ (Schuchardt) کے جانبی شگاف سے جو فرجی اور عجانی بافتوں میں دیا جاتا ہے (دیکھو صفحہ 924) ضرور بڑا کر لینا چاہیئے۔ موخر الذکر شگاف سے اس حالت میں کام لیا جاتا تھا جبکہ مہبلی رحم برآری سرطانِ عنق

کیلئے کی جاتی تھی۔ رحم برآری براستۂ مہبل رحم کا استیصال (۱) اوپر سے نیچے کی طرف کو یا (۲) نیچے سے اوپر کی طرف کو کرنے سے انجام دی جاتی ہے۔ موخرالذکر طریقہ عام طور پر استعمال کیا جاتا ہے اور اس کا ذکر پہلے کیا جائے گا۔

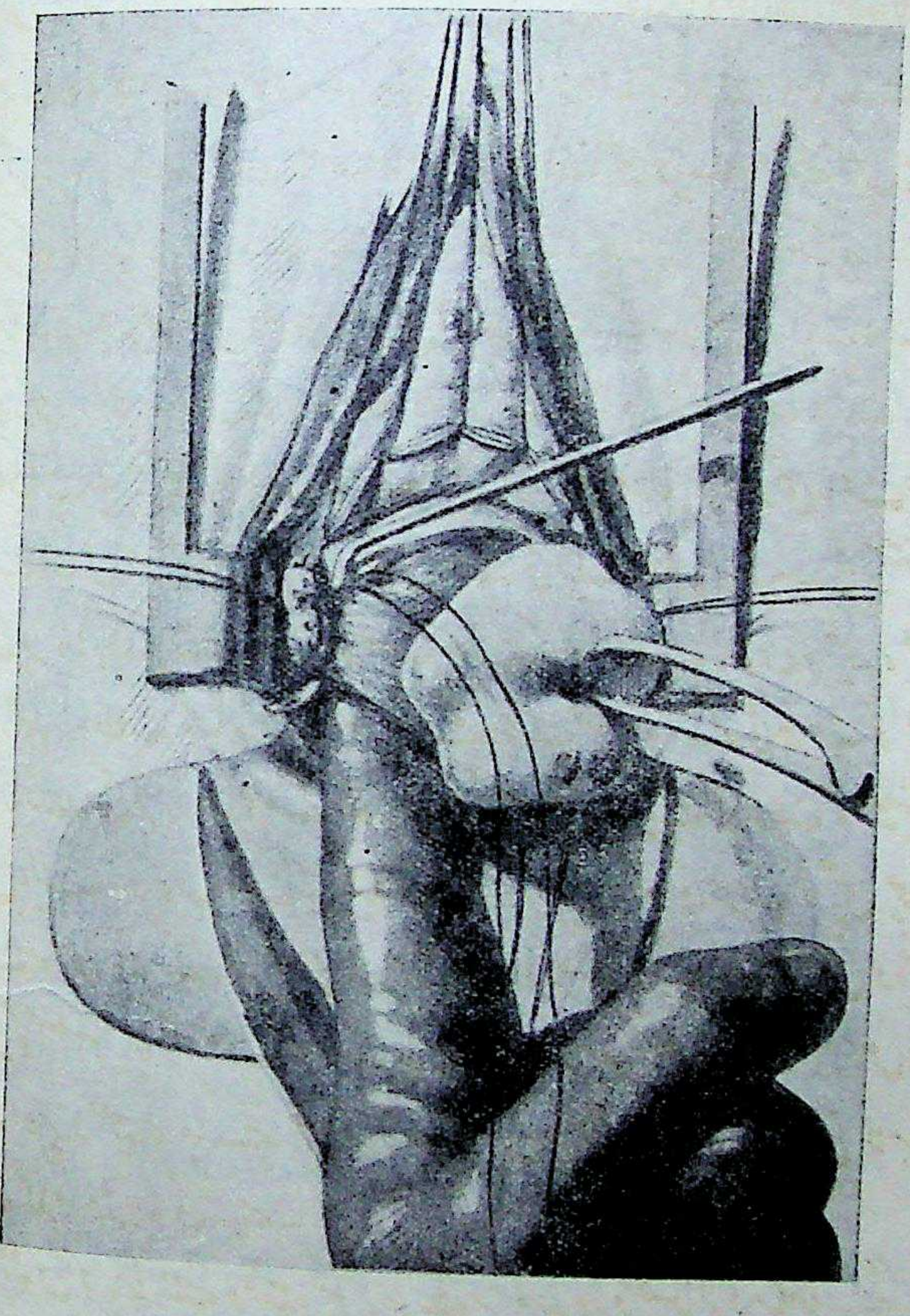

شکل ۴۴۵۔ مہبلی رحم برآری (Vaginal Hysterectomy)۔ دائیں جانب پر رحمی عجزی رباط اور رحمی مثانی زنہ درحمی بافت کاٹ دی گئی ہے۔

852 وی آنا کے ورنر (Werner) نے رحم کا براستۂ مہبل استیصال کرنے کے لئے حال ہی میں ایک نئی ترکیب شائع کی ہے۔ اس میں کچھ شبہ نہیں کہ اس طریقہ میں پرانے عملیہ جات کے مقابلہ میں بعض حالتوں میں بہت سے فائدے پائے جاتے ہیں۔ ورنر کی رحم برآری کا ذکر صفحہ 856 تا 860 پر کیا گیا ہے۔

مہبلی رحم برآری نیچے سے اوپر کی طرف کو۔ عنق کو ایک منتاش سے پکڑ کر نیچے کی طرف کو کھینچ لیا جاتا ہے۔ مہبل کی دیوار میں حصۂ مہبلی (portio vaginalis) کے گرد، مثانہ کے انعکاس کے بیول کے نیچے ایک دائرہ نما شگاف دیا جاتا ہے۔ اگر زیادہ گنجائش حاصل کرنے کی ضرورت ہو تو مقدم جانبی شگاف بھی دئے جا سکتے ہیں جیسا کہ شکل ۵۴۰ میں ظاہر کیا گیا ہے۔ اس کے بعد مثانہ کو عنق سے بذریعہ تقطیع احتیاط سے مکمل طور پر علیحدہ کر لیا جاتا ہے (دیکھو شکل ۵۴۱)۔ یہ عمل انجام دینے کے بعد عنق کو ایک طرف کو کھینچ لیا جاتا ہے، اور نزد رحمی بافتوں کو باندھنا اور کاٹنا شروع کر دیا جاتا ہے۔ ان میں عجزی رحمی رباطات جو پیچھے کی طرف ہوتے ہیں، اور رحمی مثانی نزد رحمی بافت جو سامنے کی طرف ہوتی ہے شامل ہیں، اور یہ دونوں خلوی بافت کی ایک عریض چپیدگی پر مشتمل ہیں جو عنق کے اطراف پر پائی جاتی ہے۔ لہٰذا مناسب یہ ہے کہ بہت سے حصوں کو علیحدہ علیحدہ باندھا جائے۔ عجزی رحمی رباطات کو باندھتے اور کاٹتے وقت عنق کو آگے کی طرف کو، اور مثانی رحمی نزد رحمی بافت کی گرہ بندی کے دوران میں اس کو پیچھے کی طرف کو کھینچنا چاہیے۔ شکل ۵۴۲ میں ایسا دونوں طرف کیا گیا ہے اور گرہیں باہر کی طرف کو کھچی ہوئی ہیں۔ حالبین کو ضرر سے بچانے کے لئے عنق اور مثانہ کے درمیان ایک چپٹا بازکش داخل کرنے سے موخرالذکر کو مسلسل بازکشیدہ رکھا جاتا ہے (دیکھو شکل ۵۴۳)۔ اس طرح حالبین مثانہ کے ساتھ اوپر دھکیلے جاتے ہیں اور سوئی جس میں گرہ ہوتی ہے حتی الامکان عنق کے قریب سے گذار دی جاتی ہے۔

بندشوں کو باندھتے وقت عنق پر کے جز کو ضرور ڈھیلا کر دینا چاہیئے۔ بندھی ہوئی بافتوں کو عنق کے نزدیک سے اور رباطات کے رخ سے زاویہ قائمہ پر قینچی سے کاٹ دیا جاتا ہے تاکہ ایک عریض چپٹا ٹنڈ بن جائے جس پر سے گانٹھ پھسل نہ سکے۔ شکل ۵۴۴ میں لمبی خمدار کند نوک کی سوئی (دیکھو شکل ۵۴۵ اور ۵۴۶) کے ذریعہ سے ودختوں کو



شکل ۵۴۵۔ وآرل کی عریض رباطی سوئی (Worrall's Broad Ligament Needle) مہبلی رحم برآری (Vaginal Hysterectomy) کے لئے۔



سماریٹین ہسپتال کی عریض رباطی سوئی (Somaritan Hospital Broad Ligament Needle)۔



شکل ۵۴۶۔ ورتھائیم کی عریض رباطی سوئی (Wertheim's Broad Ligament Needle)۔

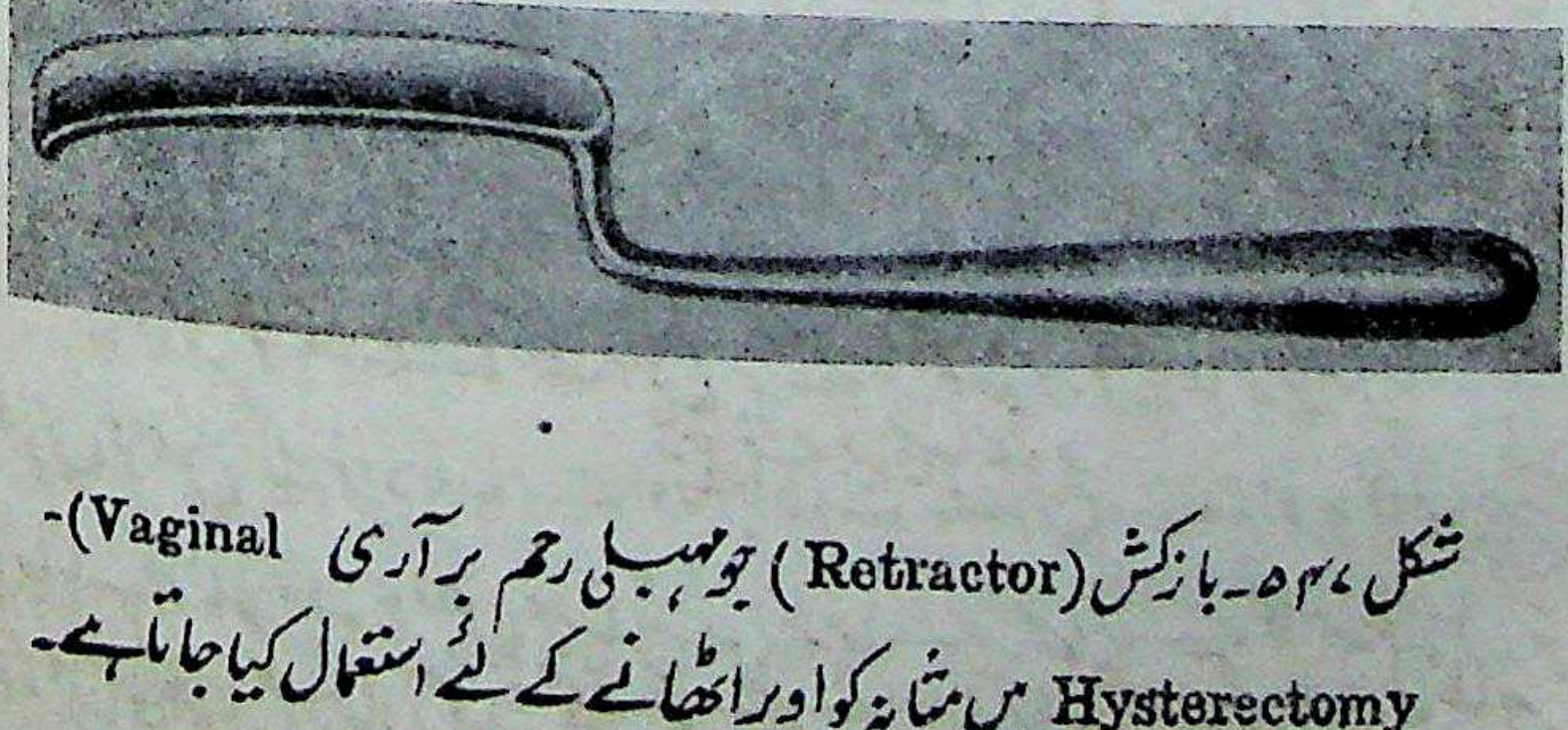

شکل ۵۴۷۔ بازکش (Retractor) جو مہبلی رحم برآری (Vaginal Hysterectomy) میں مثانہ کو اوپر اٹھانے کے لئے استعمال کیا جاتا ہے۔

گذارنے کا طریقہ ظاہر کیا گیا ہے، اور یہ سوئی اس بافت سے ہم کنار دکھائی گئی ہے جس میں رحمی شریان شامل ہے۔ اس عرق کا نبضان محسوس کیا جا سکتا ہے مگر شریان بالعموم

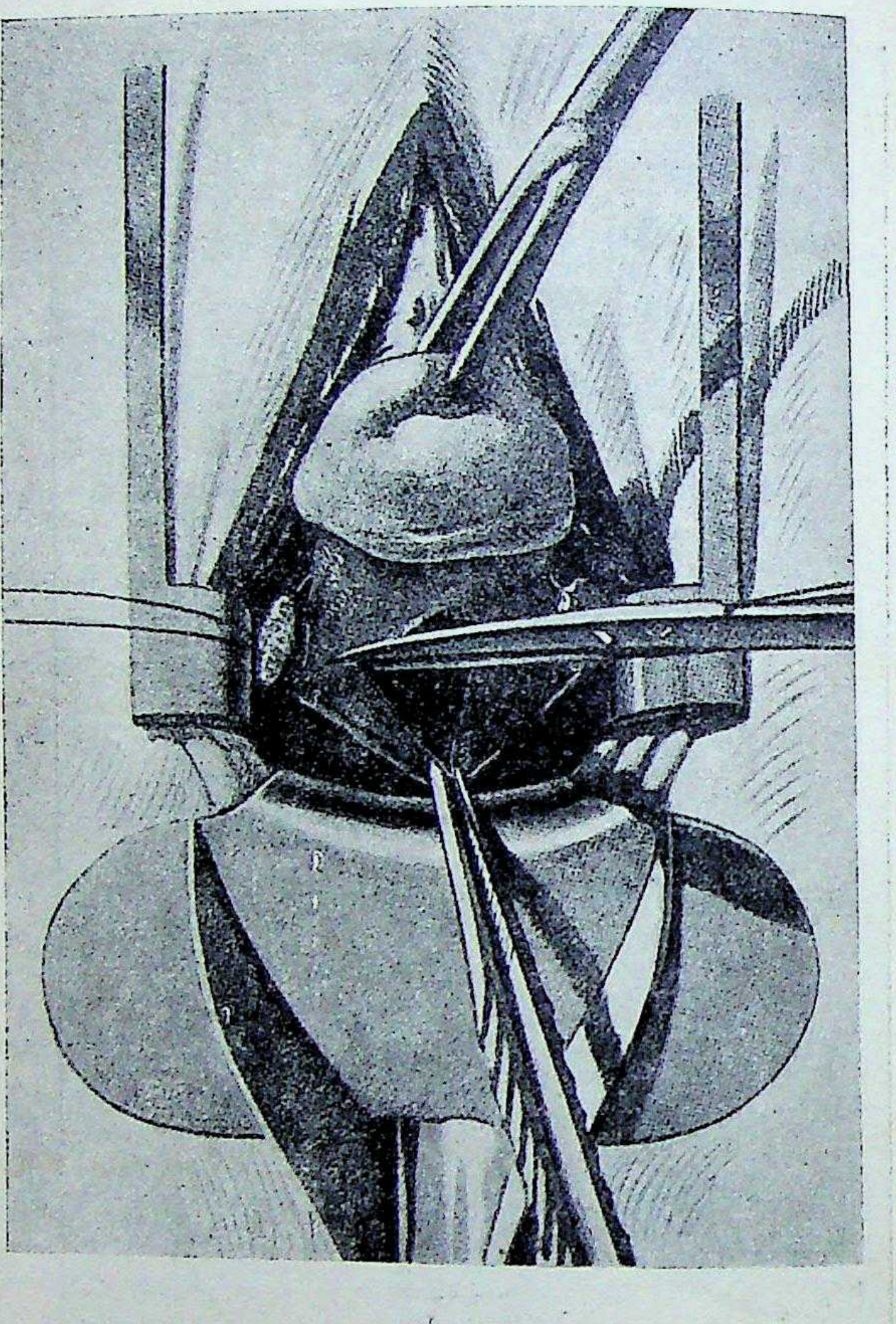

شکل ۵۴۸۔ مہبلی رحم برآری (Vaginal Hysterectomy)۔ زور رحمی بافتیں کاٹ دی گئی ہیں اور عنق کو پکڑ کر آگے کی طرف کو رکھا گیا ہے تاکہ ڈگلس کی جیب قینچی سے کھولی جا سکے۔

کاٹنے سے پہلے دکھائی نہیں دیتی۔ کاٹنے کے بعد اس کی ممیز پیچیدگی ظاہر ہو جاتی ہے۔

جب ایک طرف کا نزد رحمہ حتی الامکان اونچا باندھ کر کاٹ دیا جاتا ہے تو دوسری

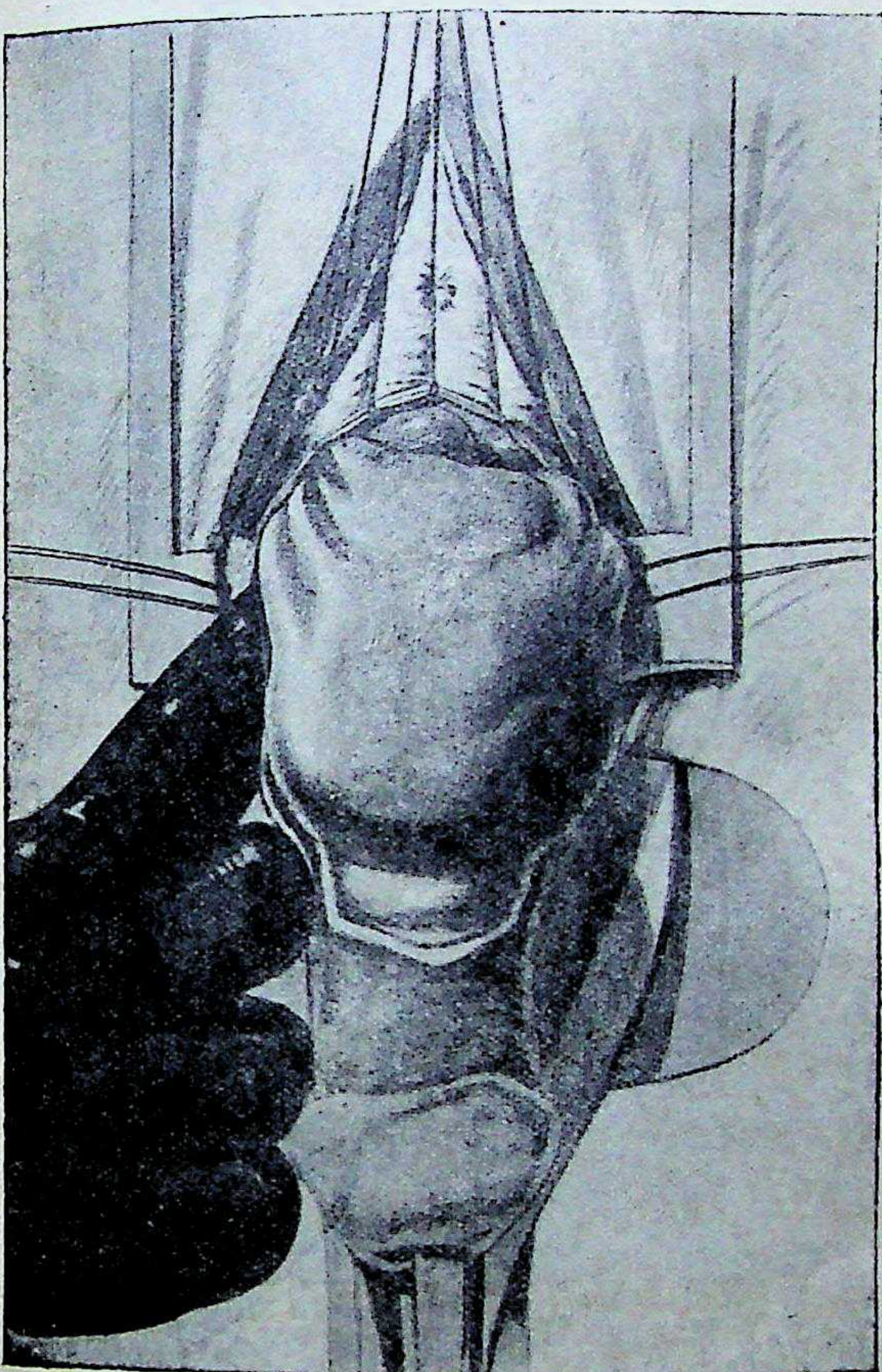

شکل ۵۴۹- مہبلی رحم برآری (Vaginal Hysterectomy)- رحمی مثانی جیب کا باریطون مہبل کے مخاطیہ کے ساتھ طویل متوقف دختوں سے ملا دیا گیا ہے۔ قعر کو بائیں ہاتھ کی انگشت اشاریہ سے مہبل سے باہر کھینچ لیا گیا ہے۔ رباط مستدیر فلوپی نلی، مبیضی رباط اور مبیضی شریان انگلی کے اوپر پڑے ہیں اور ان پر ابھی دوختیں لگائی جائینگی۔

طرف کے نزد رحمہ سے بھی یہی سلوک کیا جاتا ہے۔ اس کے بعد رحم نیچے کی طرف کو کھینچا جا سکتا ہے اور مثانی رحمی جیب اور ڈگلس کی جیب کے باریطونی شکنوں تک آسانی سے رسائی کی جا سکتی ہے۔ قبل الذکر جیب کو کھولنے کے لئے عنق نیچے کی اور پیچھے کی طرف کو کھینچ لی جاتی ہے اور مثانہ کو چوڑے پھل والے تنگ بازکش سے اوپر اٹھا لیا جاتا ہے (دیکھو شکل ۵۴۷)۔ باریطونی شکن کلاب سے پکڑ کر قینچی سے خط وسطی پر کاٹ دیا جاتا ہے (دیکھو شکل ۵۴۲)۔ یہ فتحہ کاٹنے سے یا مطلوبہ جسامت تک انگلیوں سے پھیلا دینے سے بڑا کیا جا سکتا ہے۔ ڈگلس کی جیب کو کھولنے کے لئے عنق اوپر کی طرف کو کھینچ لی جاتی ہے اور باریطون کاٹ دیا جاتا ہے جیسا کہ شکل ۵۴۸ میں دکھایا گیا ہے۔ ان دونوں جیبوں کے باریطون کے کناروں کو اب تناظر مہبلی دیوار کے کناروں سے ملا دینا چاہیئے جیسا کہ شکل ۵۵۰ میں ظاہر کیا گیا ہے۔ اب نزد رحمہ کے بقیہ حصوں کو باندھ کر کاٹ دیا جاتا ہے، اور دونوں طرف یہ عمل کیا جاتا ہے۔ جب یہ عمل مکمل ہو چکتا ہے تو رحم کو اور نیچے کی طرف کھینچا جا سکتا ہے حتیٰ کہ یہ صرف ضمیمہ جات ہی سے لٹکا رہ جاتا ہے۔ ضمیمی ساختوں پر، جو شکل ۵۴۹ میں انگلی پر پڑی ہوئی دکھائی دیتی ہیں دوختیں لگاتے وقت عموماً ہر ایک کا علیحدہ علیحدہ تدارک کیا جاتا ہے۔ چنانچہ پہلے رباطِ مدوّر باندھ کر کاٹ دیا جاتا ہے، اور پھر رحم کو ایک طرف کو کھینچ کر بیض اور نلی کو نیچے کھینچا جا سکتا ہے اور ان کا امتحان کیا جا سکتا ہے۔ اگر یہ ساختیں ماؤف پائی جائیں تو ان کو دور کر دینا چاہیئے۔ ایسا کرنے کے لئے پہلے قمعی حوضی شکن واضح کر لیا جاتا ہے جس میں بیضی عروق ہوتے ہیں۔ جب یہ باریطونی رباط واضح طور پر منکشف ہو جاتا ہے تو کند سوئی سے اس کی عبوری تثبیت کر دی جاتی ہے، اور مضبوط دوخت سے کس کر باندھ کر اسے کاٹ دیا جاتا ہے۔ جب بیض اور نلی علیٰ محلہ رہیں تو نلی کی عبوری تثبیت پہلے کر دی جاتی ہے اور اسے باندھ کر کاٹ دیا جاتا ہے۔ اس کے بعد بیضی رباط اور اس کے عروق کے ساتھ ایک علیحدہ گرہ سے یہی سلوک کیا جاتا ہے۔

شکل ۵۵۰ میں یہ ظاہر کیا گیا ہے کہ ضمیمہ جات کٹ چکے ہیں اور رحم نکال دیا گیا ہے۔ رحمی مثانی شکن کا اور ڈگلس کی جیب کا باریطون مہبلی غشائے مخاطی کے ساتھ متوقف دوختوں کے ذریعہ سے ملا ہوا دکھائی دیتا ہے۔ عملیہ کے آخری مدارج جانبی ٹنڈوں کی تثبیت اور مہبلی محراب کے بند کرنے پر مشتمل ہیں پہلی دوختوں کو کاٹ کر چھوٹا کرنے سے

پہلے ہر ایک ٹنڈ کے گرد ایک خاص دوخت گذار دی جاتی ہے اور ہر ایک "ٹوادوخت" کے

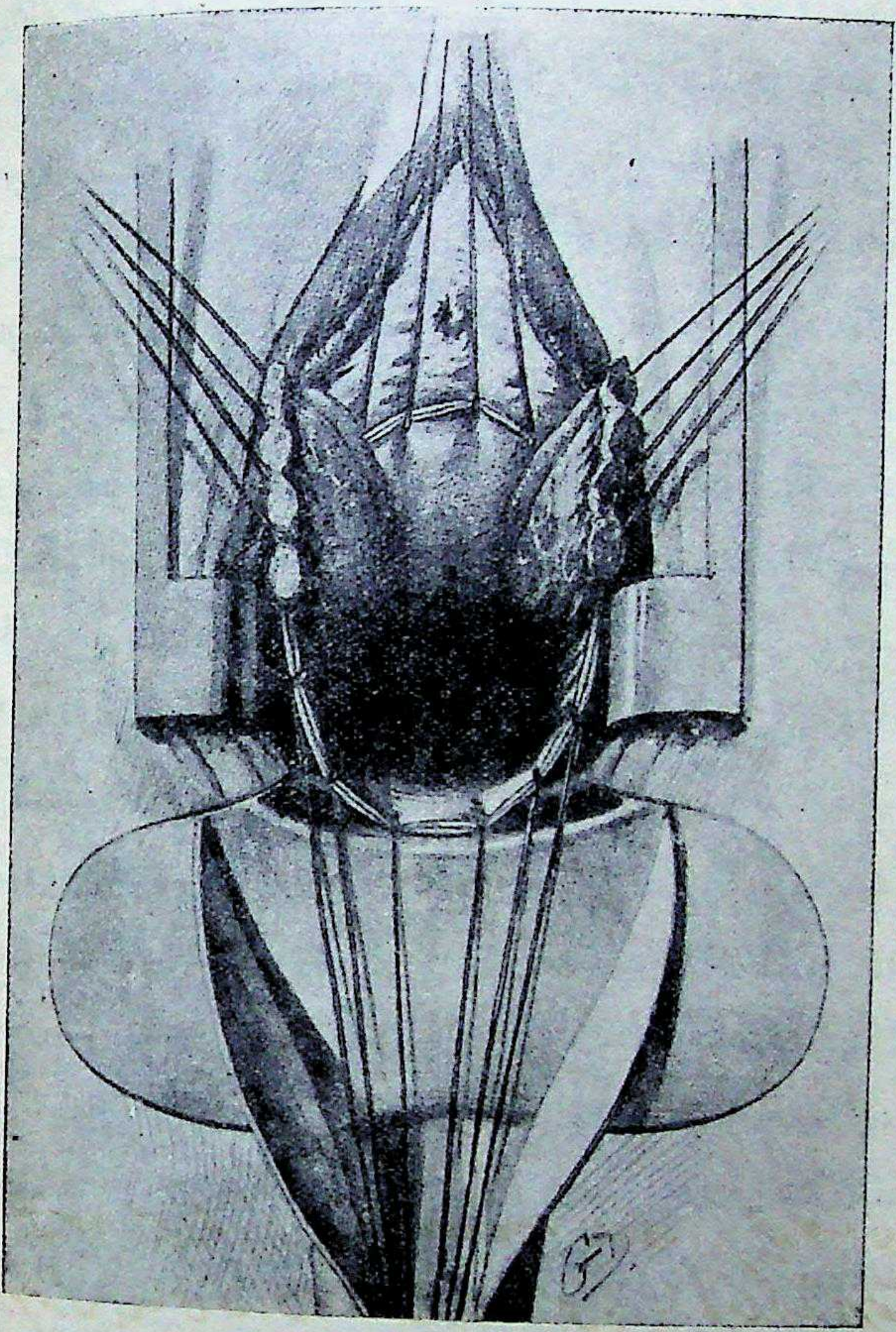

شکل ۵۵۰۔ مہبلی رحم برآری (Vaginal Hysterectomy)۔ رحم کو نکال دینے کے بعد حصوں کو ظاہر کیا گیا ہے۔

سرے مہبلی دامنوں میں سے گذار دئے جاتے ہیں جیسا کہ شکل ۵۵۱ کی نچلی تصویر میں ظاہر کیا گیا ہے۔ انجام کار مہبلی دامنوں کے کنارے متوقف دوختوں سے ملا دئے جاتے ہیں۔ 856

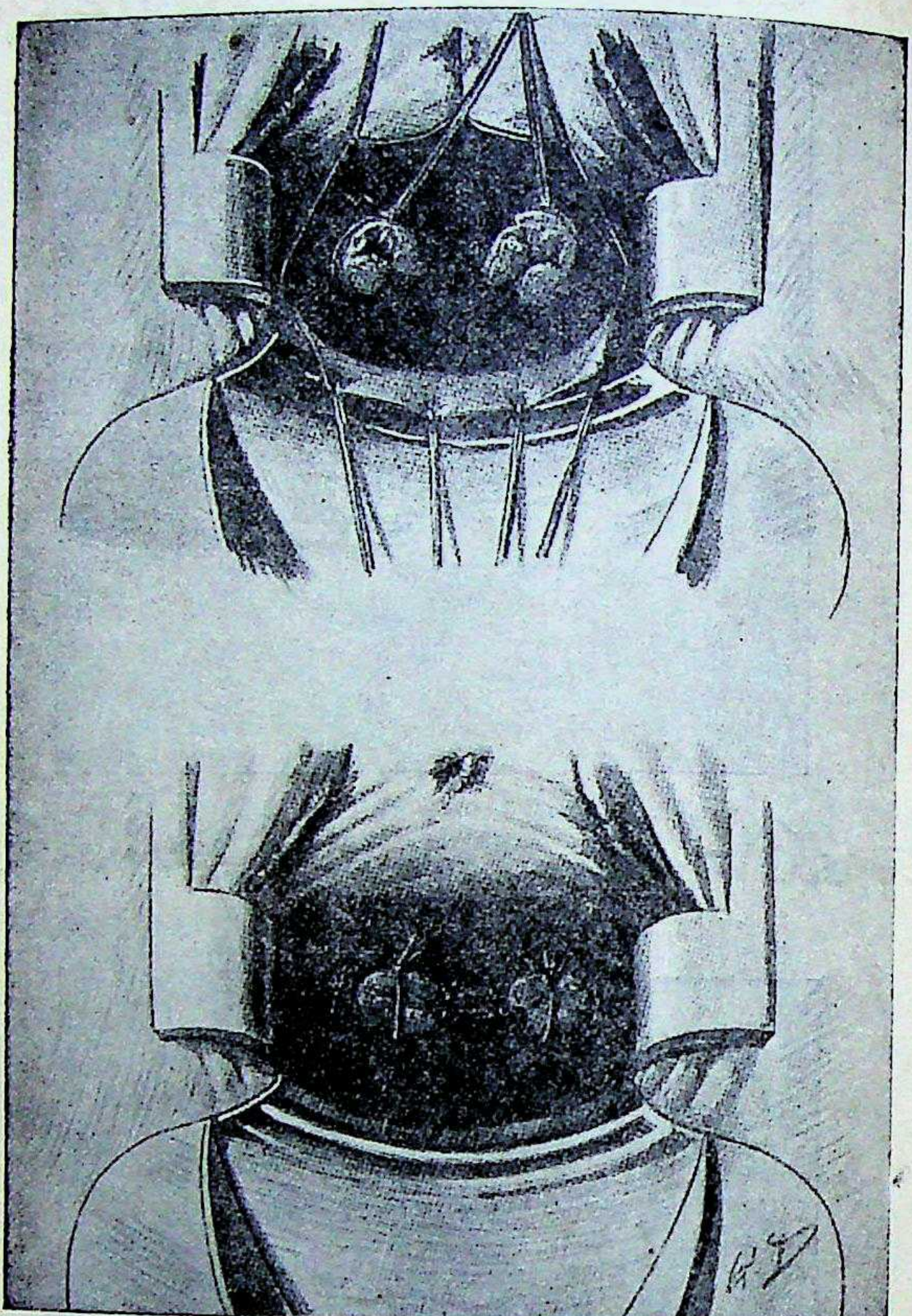

شکل ۱۵۵۔ ہبلی رحم برآری (Vaginal Hysterectomy)۔ عملیہ کا آخری مرحلہ جس میں جانبی ٹنڈوں کا تدارک کرنے اور ہبل کی دیوار کو بند کرنے کا طریقہ بتایا گیا ہے۔ اوپر کی تصویر میں خاص گرہیں دکھائی گئی ہیں جو لمبی چھوڑ دی گئی ہیں اور پہلی کاٹ دی گئی ہیں۔ نیچے کی تصویر میں ٹنڈ ہبل میں پڑے ہوئے دکھائی دیتے ہیں اور ہبلی محراب بند کر دی گئی ہے۔

ورنر کی ہبلی رحم برآری (Werner's Vaginal Hysterectomy)۔

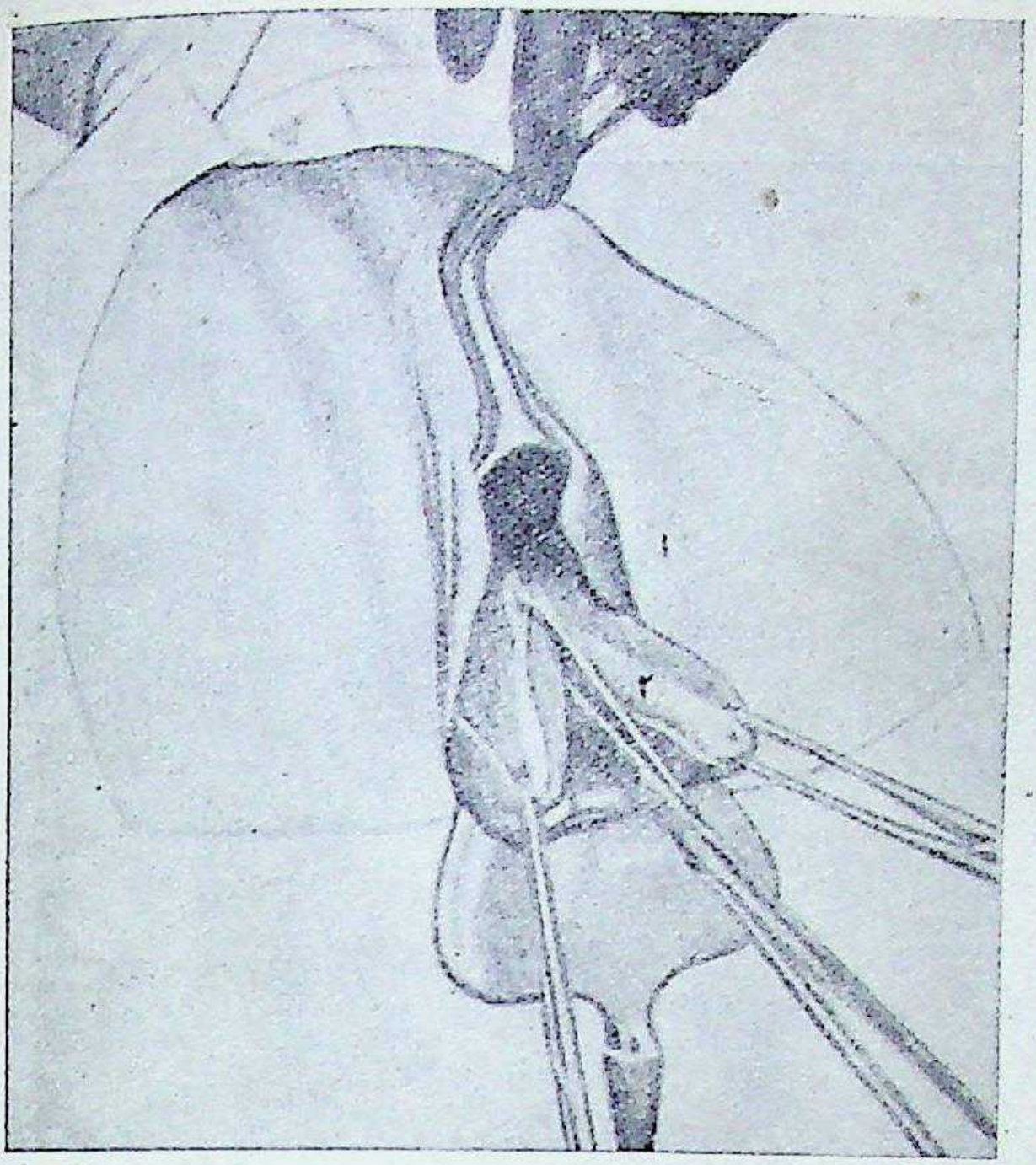

شکل ۵۵۲ - مہبلی رحم برآری (ورٹز کا طریقہ) - رحم کی مقدم دیوار جو منکشف کیگئی ہے - (۲) عنق کی کٹی ہوئی سطح اور رحم کی مقدم

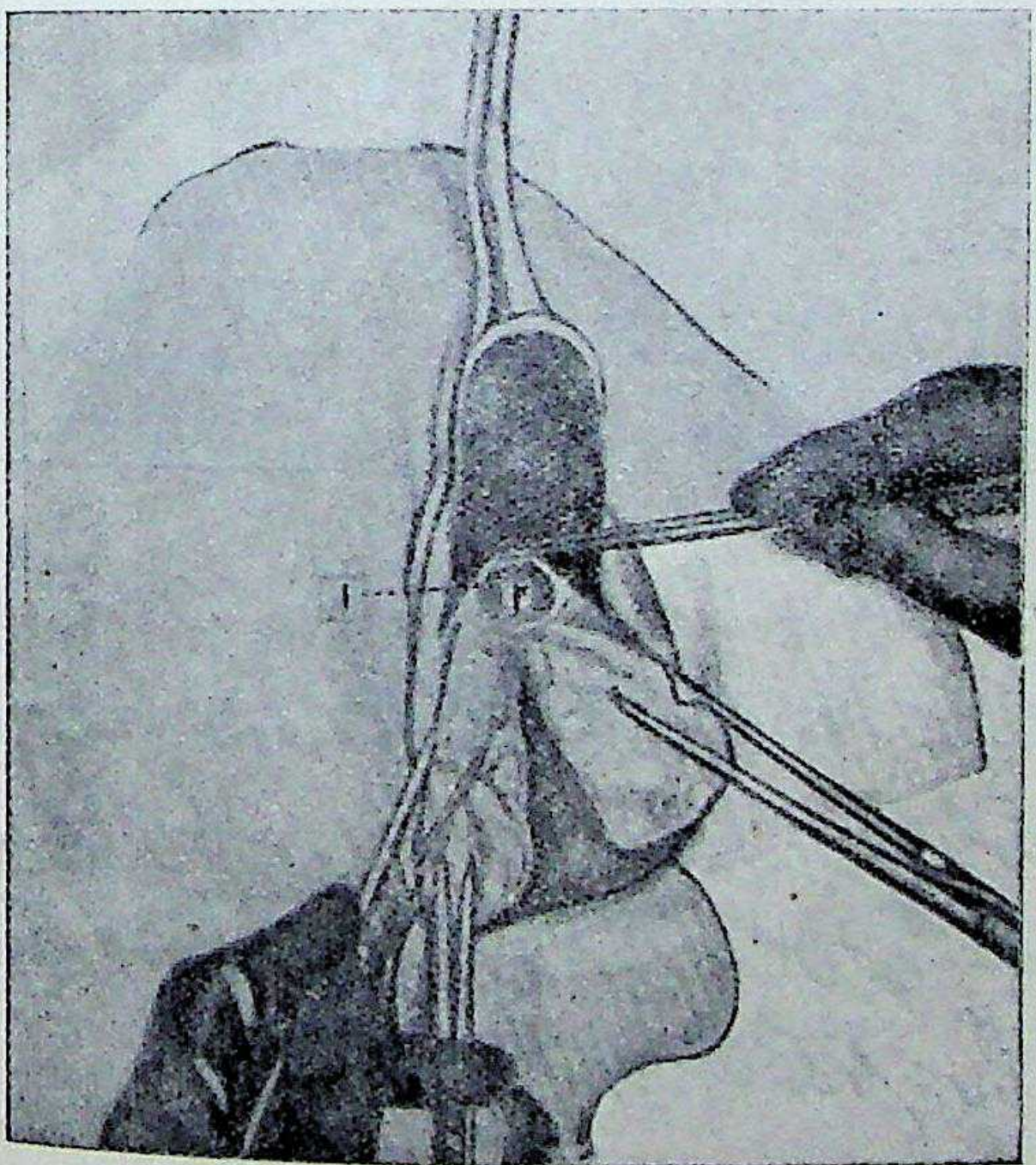

شکل ۵۵۳ - مہبلی رحم برآری (ورٹز کا طریقہ) - (۱) باریطون کا کنارہ - (۲) شگافتہ عنق -

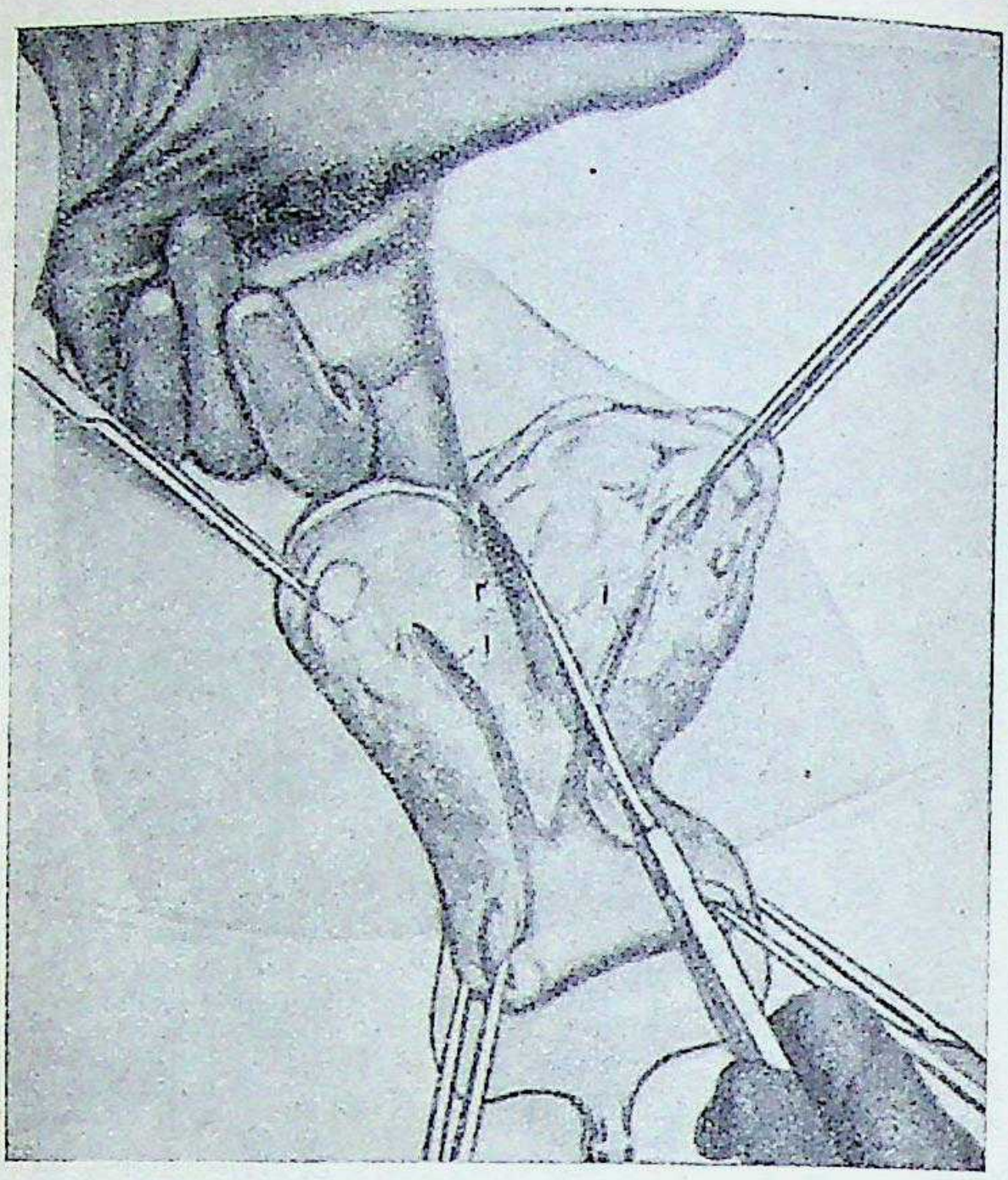

شکل ۵۵۴۔ مہبلی رحم برآری (ورتنز کا طریقہ)۔ (۱) کہفۂ رحم۔ (۲) رحم کی موخر دیوار۔

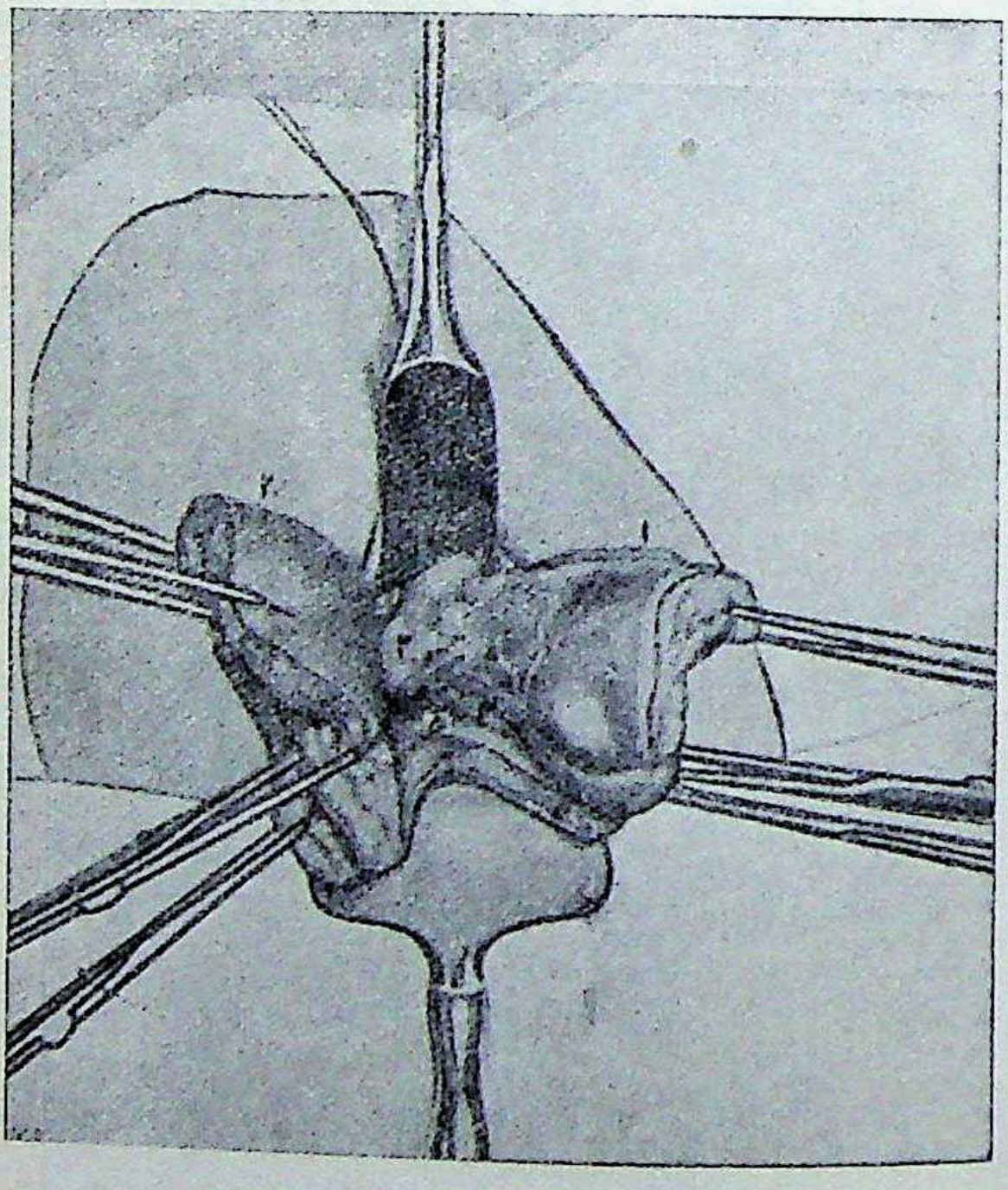

شکل ۵۵۵۔ مہبلی رحم برآری (ورتنز کا طریقہ)۔ (۱) رحم کا بایاں نصف حصہ۔ (۲) رحم کا دایاں نصف حصہ۔ (۳) بائیں نلی۔ (۴) انضمامات۔ (۵) ڈگلس کی جیب کا باریطونی غلاف۔

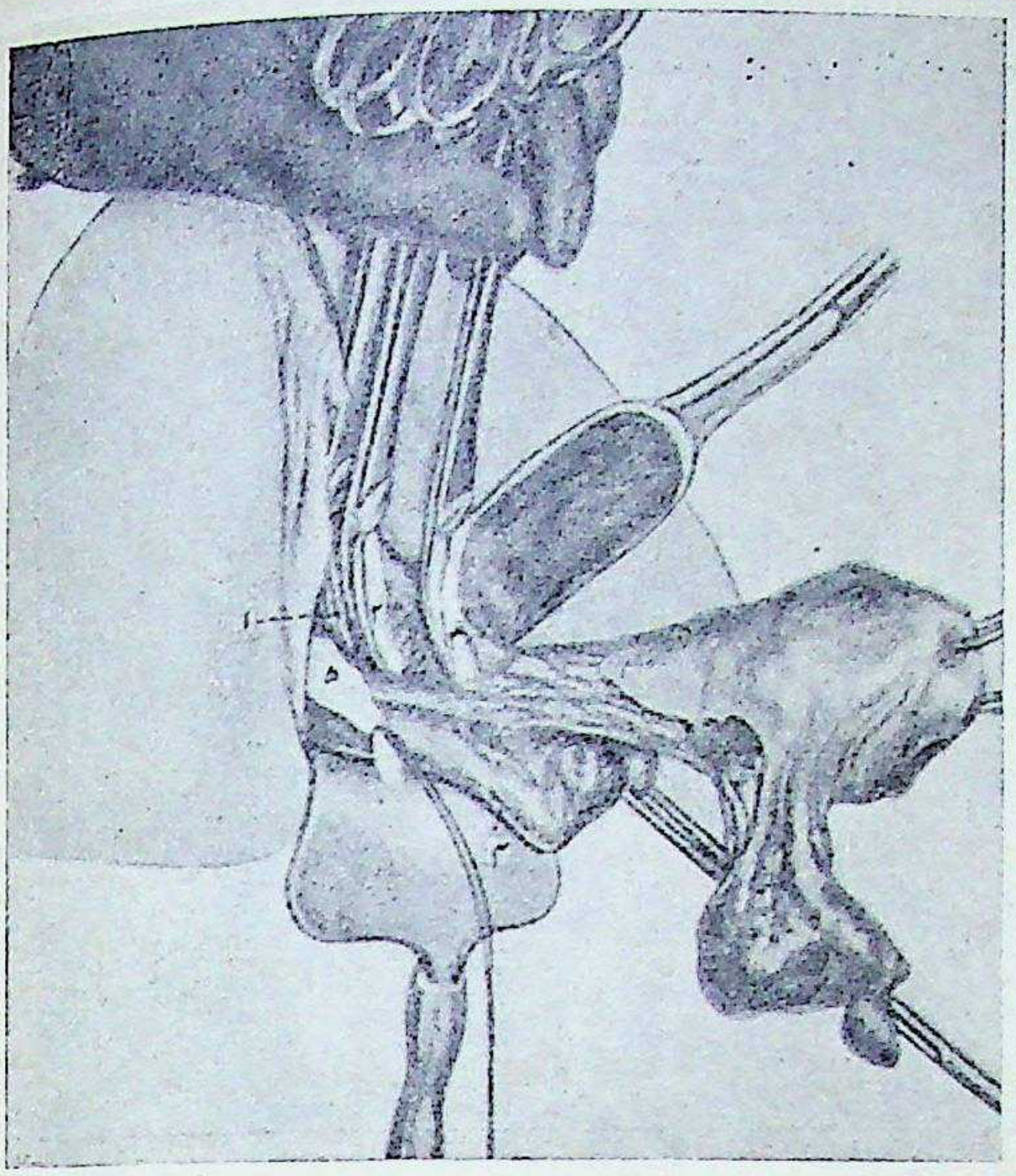

شکل ۵۵۶ - مہبلی رحم برآری (ورنز کا طریقہ) - ۱ قمعی حوضی رباط - (۲) رباطِ مستدیر - (۳) رحمی عجزی رباط۔
(۴) مہبل کی موخر دیوار - (۵) گاز کا بھراؤ -

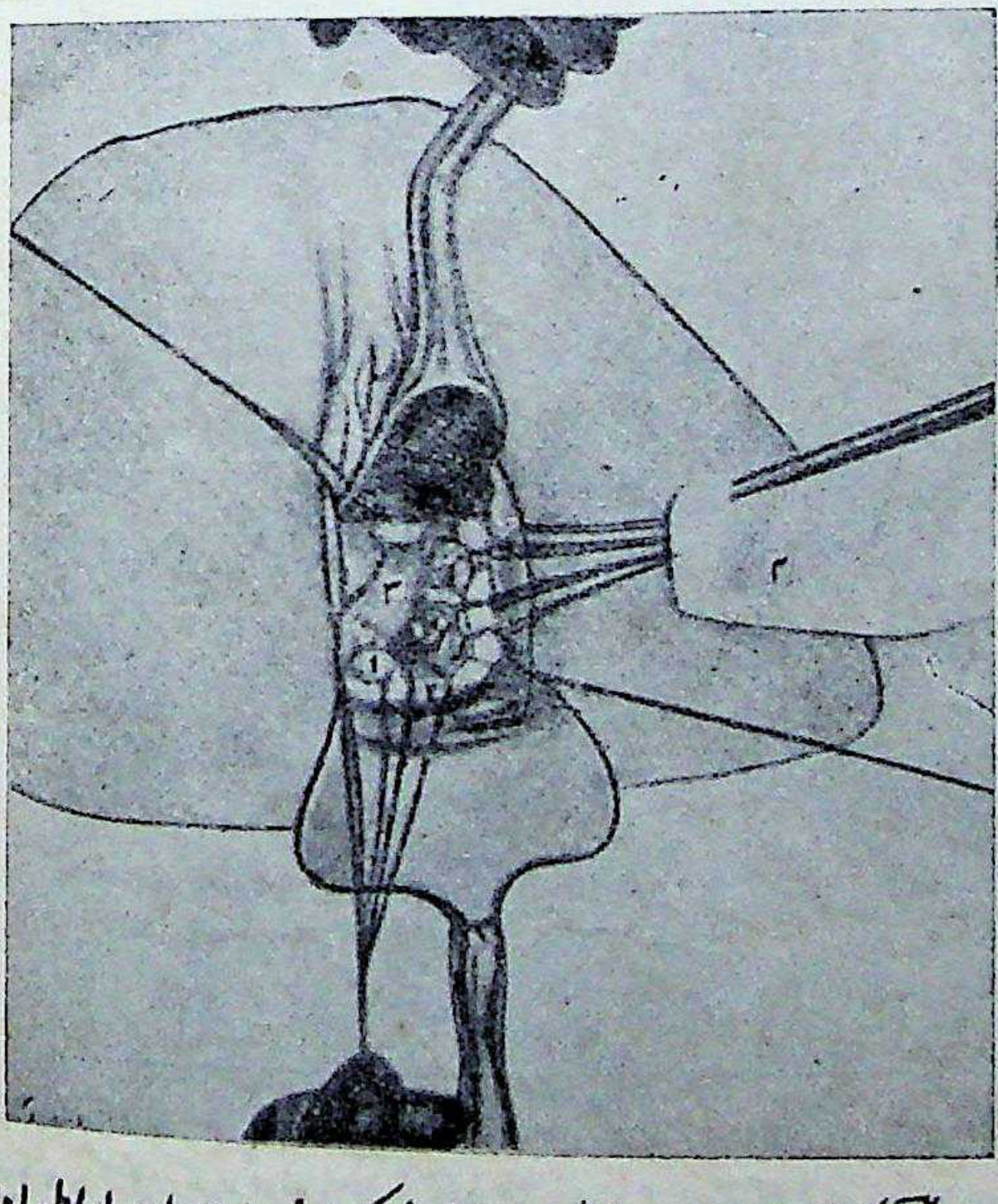

شکل ۵۵۷ - مہبلی رحم برآری (ورنز کا طریقہ) - (۱) ٹنڈ - (۲) مہبل کی موخر دیوار اور باریطون - (۳) رودہ -
(۴) گاز -

جب وسیع گرد رحمی انضمامات کی وجہ سے رحم کی حرکت پذیری کم ہوگئی ہو تو مذکورہ بالا طریقہ سے مہبلی رحم برآری انجام دینے میں گاہے گاہے دقت پیش آتی ہے۔ رحمی مثانی جیب کے باریطون کو منکشف کرنے اور اس میں شگاف دینے میں بھی بعض اوقات مشکل کا سامنا ہوتا ہے، خاص کر جب کہ رحم کم و بیش مثبت ہو اور نزدرحمہ کو کاٹنے کے بعد نیچے نہ اترتا ہو۔ ورٹز کے طریقہ میں یہ مشکلیں رفع ہو جاتی ہیں۔ اس عملیہ کی لازمی خصوصیت یہ ہے کہ رحم کی خطِ وسطی پر تنصیف کردی جاتی ہے اور اس عضو کا ہر نصف حصہ علیحدہ علیحدہ نکال دیا جاتا ہے۔ اس عملیہ کے ضروری مراحل وہی ہیں جو مندرجہ سابقہ طریقہ کے ہیں۔ مثانہ کو عنق سے علیحدہ کرنے کے بعد موخر الذکر کی مقدم دیوار کو سیدھی قینچی سے طولاً مثانی جیبیدگی تک کاٹ دیا جاتا ہے۔ مثانہ کو بازکشیدہ کر لیا جاتا ہے اور رحمی شگاف کو خط وسطی میں اوپر کی طرف کو بڑھا دیا جاتا ہے حتیٰ کہ باریطون کھل جاتا ہے۔ اس کے بعد اس روزن میں ایک چپٹا بازکش داخل کر دیا جاتا ہے اور رحم کا شگاف قعر تک بڑھا دیا جاتا ہے۔ اس مرحلہ پر عموماً رحم کو باہر نکالا جا سکتا ہے، اور اس عضو کی تنصیف شگاف کو قعر سے لیکر موخر دیوار میں سے عنق کے موخر لب تک بڑھا دینے سے مکمل کردی جاتی ہے۔ جریان خون خفیف سا ہوتا ہے کیونکہ رحم کا خط وسطی عملیہ کے لئے نسبتہً ایک عدیم الدم میدان ہے۔ اس کے بعد رحم کا ایک نصف حصہ اپنے محل پر واپس کر دیا جاتا ہے اور دوسرے نصف حصہ کو اچھی طرح سے نیچے کی طرف کو کھینچ لیا جاتا ہے تاکہ تناظر زائدہ بخوبی منکشف ہو جائے۔ اگر اس زائدہ کو نکال دینا مقصود ہو تو انضمامات کو علیحدہ کرنے کے بعد قمعی حوضی شکن کو شکنجوں میں دبا کر درمیان سے کاٹ دیا جاتا ہے۔ مستدیرہ، عریض اور رحمی عجزی رباطات کو بھی اسی طرح شکنجوں میں دبا کر کاٹ دیا جاتا ہے، اور اس درجہ پر شریان رحم کو محفوظ کر لیا جاتا ہے۔ اگر کوئی نزدرحمی بافت باقی رہ گئی ہو تو اسے کاٹ دینے کے بعد رحم کے ایک نصف حصہ کا اس کے زائدہ کے ساتھ استیصال کیا جا سکتا ہے۔ مختلف رباطات اور نزدرحمی بافت کے تودوں پر احتیاط سے دوختیں لگا دی جاتی ہیں اور شکنجے اتار لئے جاتے ہیں۔ اس کے بعد رحم کے بقیہ نصف حصہ پر بھی یہی عمل کیا جاتا ہے۔ رحمی مثانی اور ڈگلس کی جیبوں کے کٹے ہوئے باریطونی کنارے مہبلی حاشیہ سے دوختوں کے ذریعہ سے ملا دئے جاتے ہیں، اور اگر انضمامات سے کوئی رساؤ ہو تو گاز کی ایک

ڈھیلی کہفہ باریطون میں ڈھیلی ڈھیلی رکھ دی جاتی ہے اور اس کے سرے مہبل میں رہنے دیئے جاتے ہیں۔ اس عملیہ کے لازمی خصائص اشکال ۵۵۲ تا ۵۵۷ میں دکھائے گئے ہیں۔

مہبل شگافی

(COLPOTOMY)

یہ عملیہ رحمی مثانی جیب کو کھولنے کے لئے مقدم قبوہ میں شگاف دینے (مقدم مہبل شگافی : anterior colpotomy) یا ڈگلس کی جیب کو کھولنے کیلئے موخر قبوہ میں شگاف دینے (موخر مہبل شگافی : posterior colpotomy) پر مشتمل ہے۔ عملیہ کا مقصد یہ ہوتا ہے کہ اگر باریطونی جیبوں میں سے کسی میں اجتماعات خون یا التہابی سیالات موجود ہوں تو ان کو باہر نکال دیا جائے یا چھوٹی چھوٹی نوبالیدوں مثلاً بیضی دویروں یا ساقچہ دار سلعات کو دور کر دیا جائے، یا رحمی ضمیمہ جات کے حاد تقیحی التہاب میں بیضی خراج یا انبوبی اجتماع ریم کی بسہولت شگاف دے کر کردی جائے۔

موخر مہبل شگافی (Posterior Colpotomy)۔ عنق متکشف کرلی جاتی ہے جیساکہ شکل ۵۵۸ میں دکھایا گیا ہے، اور موخر لب کو منتاش (vulsellum) سے پکڑ کر آگے کی طرف کو کھینچ لیا جاتا ہے تاکہ موخر قبوہ کی گنجائش بڑھ جائے۔ اسکے بعد ایک ڈیڑھ انچ لمبا مستعرض شگاف فم خارجی سے تقریباً ایک انچ اوپر دیدیا جاتا ہے۔ یہ مہبل کی دیوار کو کاٹ دیتا ہے، اور خلوی بافت کے اس مستوی کو کھول دیتا ہے جو ڈگلس کی جیب کے فرش میں واقع ہوتا ہے۔ پھر اس شگاف میں سے انگلی گذار دی جاتی ہے اور رحم کی موخر دیوار کے قریب سے بافتوں کو کلاب سے پکڑا جاتا ہے، اور خمدار قینچی سے احتیاط سے ان کو کاٹ دیا جاتا ہے۔ اسی طرح باریطون تک رسائی ہوجاتی ہے، اور یہ مختلف گہرائی پر کھل جاتا ہے۔ رحم کے قریب رہنے سے معائے مستقیم اور معائے صغیر کو ضرر پہنچنے کے خطرہ کا انسداد کیا جا سکتا ہے۔ باریطون کے فتحہ کو انگلیوں یا کند کلاب سے

مطلوبہ حد تک بڑا کیا جا سکتا ہے۔ اور نزف عموماً قلیل ہوتا ہے۔ اس کے باریطون کو مہبل کی

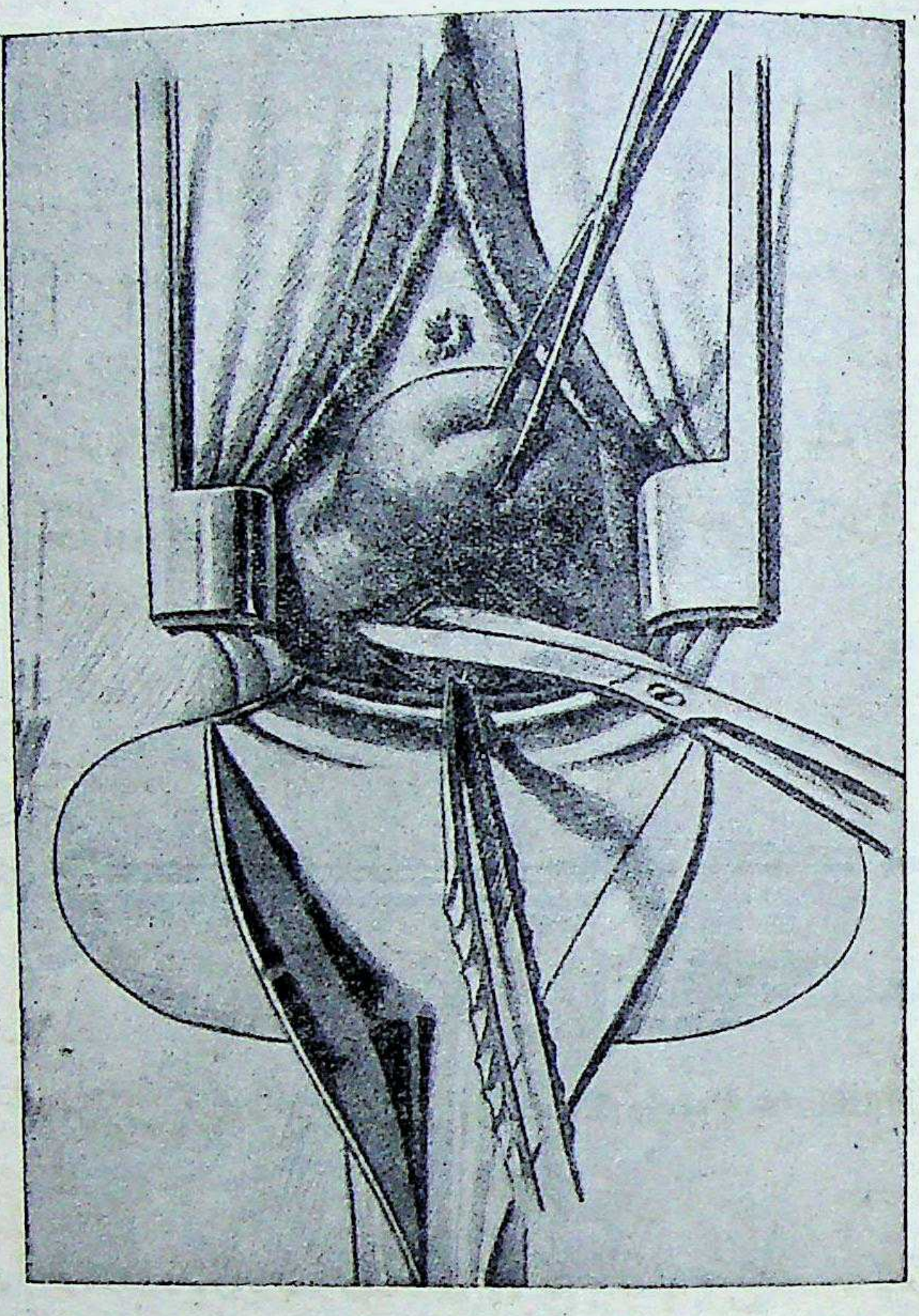

شکل ۵۵۸۔ موخر مہبل شگافی (Posterior Colpotomy) عنق کو نیچے کی طرف کو کھینچ کر نناش سے اسے آگے کی طرف کو قائم رکھا گیا ہے۔ موخر قبوہ کی مہبلی دیوار فم خارجی سے ایک انچ اوپر ایک مستعرض شگاف سے کاٹ دی گئی ہے۔ ڈگلس کی جیب کا باریطون ایک تقطیعی کلاب سے پکڑ لیا گیا ہے اور اسے مستعرضاً کاٹ دیا گیا ہے۔

غشائے مخاطی کے ساتھ چند متوقف دوختوں سے ملا دیا جاتا ہے اور شگاف کے ہر ایک سرے پر ایک ایک دوخت لگائی جاتی ہے۔

جب ڈگلس کی جیب میں سیال کا اجتماع موجود ہو تو مہبل کی غشائے مخاطی کو کاٹتے ہی مبزل (trocar) سے، جیسا کہ شکل ۵۵۹ میں ظاہر کیا گیا ہے، اس کا بزل مناسب طور پر کیا جا سکتا ہے۔ یہ آلہ ایک گزلک (stilette) پر مشتمل ہوتا ہے جو ایک میزاب دار کلاب میں بکڑا ہوتا ہے۔ یہ سیال دار کہفہ کی دیوار میں بھونک دیا جاتا ہے اور اسکے بعد کلاب کو کھول کر گزلک علیحدہ کر لیا جاتا ہے اور باہر نکالا جا سکتا ہے۔ کلاب کے پھلوں کو علیحدہ کر کے فتحہ مطلوبہ حد تک بڑا کیا جا سکتا ہے۔ اس کے بعد فتحہ میں سے انگلی گذار کر کہفہ کی دیواروں کا استقصار کیا جاتا ہے۔ موخر الذکر کو دھونا مناسب نہیں، مبادا سیال کے ذریعہ

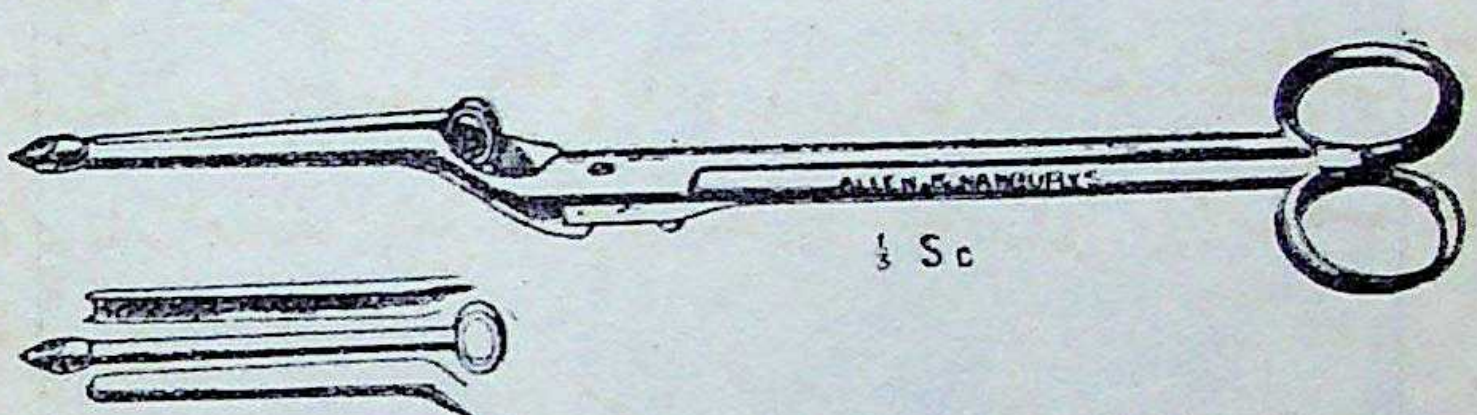

شکل ۵۵۹ - مارٹن کا حوضی مبزل (Martin's Pelvic Trocar)-

سے سرائت زدہ مادہ اوپر کی طرف ان حصوں میں پہنچ جائے جو پہلے سے غیر ماؤف ہیں۔ مسیلیت یا تو گاز کے مسیل سے کی جاتی ہے یا اس کے لئے ربر کی ایک نلی داخل کر دی جاتی 862 ہے جس پر گر ہوتی ہے تاکہ یہ اپنی جگہ پر قائم رہے۔

مقدم مہبل شگافی (Anterior Colpotomy)- اس طریقۂ عمل میں مثانہ کی نچلی حد کے عین نیچے مقدم قبوہ میں ایک مستعرض شگاف دیا جاتا ہے (دیکھو شکل ۵۴۰)۔ یہ شگاف اس خط کا متناظر ہوتا ہے جہاں مثانہ کو پوشیدہ کرنے والی شکن دار دیوارِ مہبل عنق رحم کی ہموار بافت میں تبدیل ہو جاتی ہے۔ جب اس خط کے معلوم کرنے میں کوئی شبہ ہو تو مثانہ کے حدود کو مجس سے معلوم کر لینا چاہئے۔ یہ شگاف موخر مہبل شگافی کے

شگاف کی نسبت لازمی طور پر فم خارجی کے زیادہ قریب دیا جاتا ہے۔ اس کے بعد مثانہ کو عنق سے علیحدہ کر دیا جاتا ہے، اور اس کے لئے ان کے درمیان کی اتصالی بافت کند نوکوں کی قینچی سے جس کا رخ عنق کی طرف کو رکھا جاتا ہے کاٹ دی جاتی ہے (دیکھو شکل ۵۴۱)۔ ان کو اس حد تک علیحدہ کیا جاتا ہے کہ باریطون تک رسائی ہو جاتی ہے۔ یہ یاد رکھنا چاہیئے کہ یہ باریطون موخر جیب کے باریطون کی نسبت مہبل کی دیوار سے بہت گہرے لیول پر واقع ہوتا ہے۔ زخم میں رحم کی سمت میں انگلی داخل کرنے سے رحمی مثانی جیب کے فرش تک پہنچنے پر باریطون کی صاف سطحیں ایک دوسری پر پھسلتی ہوئی محسوس کی جا سکتی ہیں۔ اب باریطون کو کلاب سے اٹھا لیا جاتا ہے، اور اسے دیوارِ رحم کے قریب کاٹ دیا جاتا ہے تاکہ مثانہ کو ضرر نہ پہنچے (دیکھو شکل ۵۴۳)۔

یہ عملیہ موخر مہبل شگافی کے مقابلہ میں بہت کم کثرت سے سرانجام دیا جاتا ہے، کیونکہ دموی اور التہابی سیالات کے اجتماعات مقدم باریطونی حفرہ کی نسبت موخر میں بہت کثرت سے پائے جاتے ہیں۔ بہرکیف بعض حالتوں میں اس راستہ سے ملتہب ملحقات، چھوٹے چھوٹے ساقچہ دار سلعاتِ لیفیہ، اور چھوٹے چھوٹے بیضی دوبروں تک آسانی سے رسائی ہو سکتی ہے۔

عنقِ رحم پر کے تکوینی عملیہ جات

عنق دوزی (Trachelorrhaphy)

عنق دوزی (Trachelorrhaphy)۔ یہ عملیہ عنق کی دریدگیوں کو درست کرنے کے لئے تجویز کیا گیا ہے۔ ایک اور عملیہ بھی جو انہی اصولوں پر مرتب کیا گیا ہے وسیع عنقی "تاکل" ("erosion") کے ایسے اصابات میں کیا جا سکتا ہے جن میں دریدگی موجود نہ ہو اور اس کا مقصد یہ ہوتا ہے کہ "تاکل" کا استیصال کر دیا جائے، اور اس رقبہ کو مہبلی بافتوں سے ڈھانک دیا جائے۔

جن اصابات میں عملیہ کی ضرورت ہوتی ہے ان میں عنق کی دیواروں کی بروں گردیدگی اور ان کا "تاکل" ہمیشہ پایا جاتا ہے۔ لہٰذا اکمل طریق کار دریدگیوں کی ترمیم اور "تاکل" کے رقبہ جات کے استیصال اور بروں گردیدگی کی تصحیح پر مشتمل ہے۔ اس

علیہ کے مندرجہ ذیل مراحل ہیں۔

پہلا درجہ۔ اتساع اور جرف۔ یہ بالعموم مناسب ہوتا ہے کچھ تو اس لئے کہ دروں رحمہ بیش پرورشی ہوتا ہے اور کچھ اس لئے کہ اتساع عملیہ کے آئندہ مدارج کو آسان بنا دیتا ہے۔

دوسرا درجہ۔ عنقی دامنوں کی حدبندی۔ عنق کسی موزوں منظار (سمس کا یا اووارڈ کا) سے منکشف کر لی جاتی ہے اور اسے دو منتاشوں کے ذریعہ سے جو ہر ایک لب پر لگائے جاتے ہیں جہاں تک ممکن ہو نیچے کھینچ لیا جاتا ہے۔ اس کے بعد مہبلی مخاطیہ میں ایک شگاف دیا جاتا ہے جو دائیں جانب پر اس مثلث فصل سے $\frac{۱}{۴}$ انچ اوپر سے شروع ہوتا ہے جو دریدگی کے بعد باقی رہ جاتا ہے' اور 'تادکل' کے کناروں کے ساتھ ساتھ اور مقدم لب کے گرد ہو کر بائیں جانب کی دریدگی کے راس کے اوپر کے متناظر نقطہ تک چلا جاتا ہے۔ یہ شگاف تقریباً $\frac{۱}{۸}$ انچ گہرا ہوتا ہے' اور اس سے صرف مہبلی بافتیں ہی کٹتی ہیں (دیکھو شکل ۵۶۰)۔ اس کے بعد کٹے ہوئے کنارے کو کاکر (Kocher) کے کلاب سے پکڑ لیا جاتا ہے' اور دامن کو بذریعہ تقطیع اوپر کی طرف کو اس کے قاعدہ تک الگ کر دیا جاتا ہے (دیکھو شکل ۵۶۱)۔ یہ دامن صرف مہبلی سطح پر مشتمل ہوتا ہے' جو اس طرح دیوار عنق پر سے اٹھا لی جاتی ہے۔ اس کے بعد موخر لب کے ساتھ بھی یہی سلوک کیا جاتا ہے' اور عنق کے اطراف پر شگافوں کو ملاتے وقت یہ احتیاط ضرور کرنا چاہیئے کہ دریدگی کے راس پر جو ندبی بافت موجود ہوتی ہے وہ سب کی سب ان میں شامل کر لی جائے۔ 863

تیسرا درجہ۔ بروں گردیدہ عنقی لبوں کا بتر۔ عنق کا منکشف نچلا حصہ جو بروں گردیدہ سطحوں پر مشتمل ہوتا ہے اب کاٹ کر الگ کر دیا جاتا ہے (دیکھو شکل ۵۶۲)۔

چوتھا درجہ۔ فم خارجی کی از سر نو تعمیر۔ (بونی کا طریقہ)۔ جس طریقہ سے عنق کا تسلسل از سر نو قائم کیا جاتا ہے وہ شکل ۵۶۲ تا ۵۶۵ میں ظاہر کیا گیا ہے۔ دوختوں کے لئے بہترین شے اس قسم کی سخت کی ہوئی تانت ہے جسے "تیس دن کی" تانت کہا جاتا ہے۔ ہر ایک دامن کے راس میں سے ایک بارہ انچ لمبی دوخت گذار لی جاتی ہے اور اس کے وسط پر گانٹھ دیدی جاتی ہے تاکہ اس کے دونوں حصوں کا طول مساوی رہے۔ اس کے بعد ایک یا دو دوختیں عنق کے اطراف پر گہری گذار دی جاتی ہیں تاکہ

دریدگی کے راس کا خط بند کیا جا سکے۔ یہ دوختیں بافتوں میں گہری جانی چاہئیں اور یہ رساؤ کو قابو میں لانے کے لئے ضروری ہیں (دیکھو شکل ۵۶۳) کیونکہ جو عروق عنق کو رسد پہنچاتے ہیں

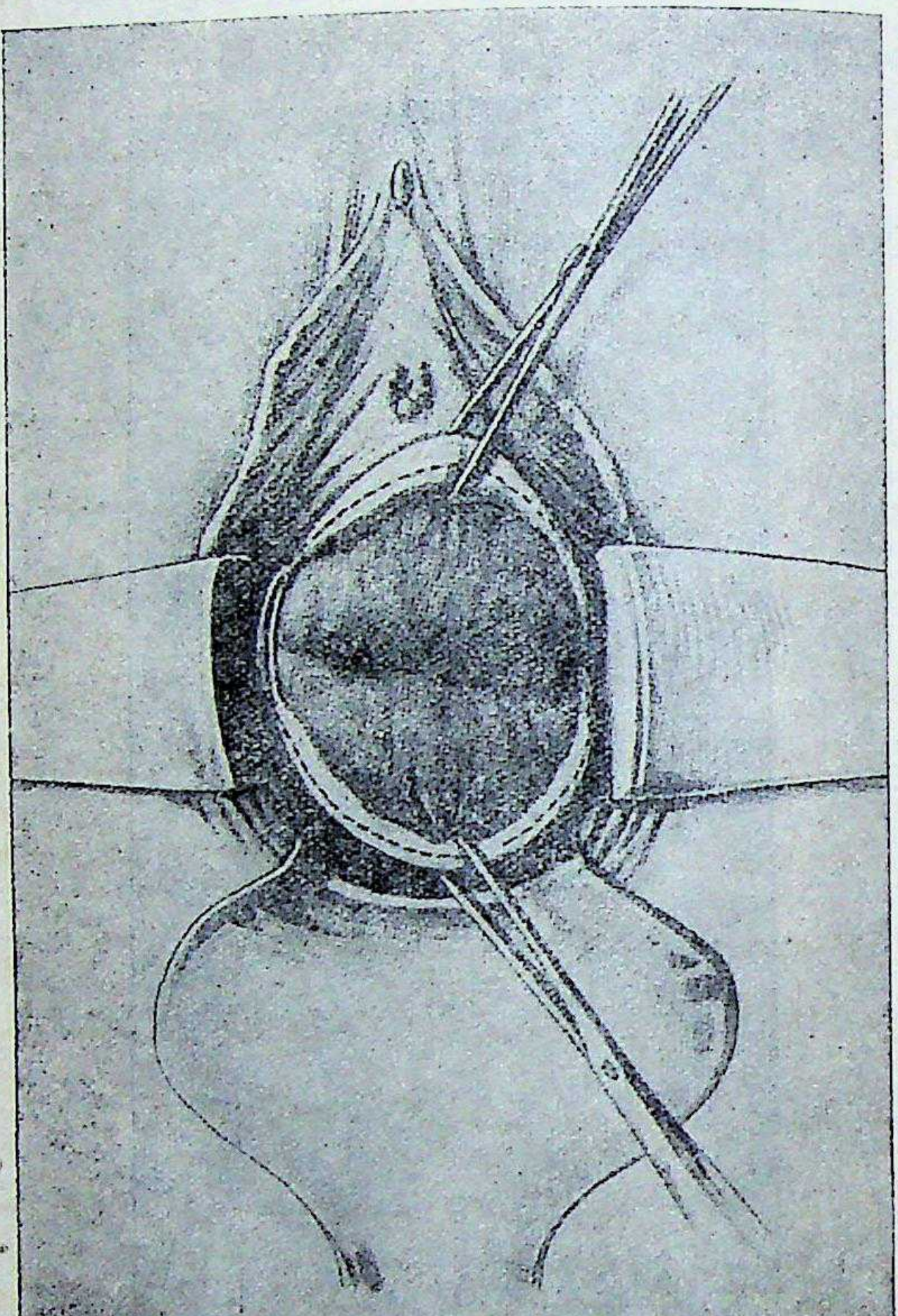

شکل ۵۶۰۔ عنق دوزی (Trachelorrhaphy) کے لئے عنق کا تکشف۔
نقطہ دار خطوط ان شگافات کو ظاہر کرتے ہیں جن کے ذریعہ سے دامن اٹھائے گئے ہیں۔

وہ اس کے اطراف پر داخل ہوتے ہیں۔

اب عنقی دامن بقیہ خام رقبہ کو ڈھانکنے کے لئے استعمال کئے جاتے ہیں جیسا کہ

شکل ۵۶۴ اور ۵۶۵ میں دکھایا گیا ہے۔

گرہ کے ہر ایک سرے سے عنق کی دیوار کی تثبیت عبوری کی جاتی ہے، اور یہ قنال کی طرف سے داخل کر کے مہبلی سطح پر دامن کے قاعدہ کے قریب نکالا جاتا ہے۔ ان دوختوں کے



شکل ۵۶۱ - عنق دوزی (Trachelorrhaphy) - عنق کے بروں گردیدہ لبوں کا استیصال - عنق پر سے ایک غددی دامن اٹھا لیا گیا ہے۔

گذارنے کے لئے ایک لمبے دستہ کی خمدار سوئی اکثر موزوں ہوتی ہے۔ یہ مہبلی سطح پر سے داخل کی جاتی ہے اور قنال عنق میں سے نکال لی جاتی ہے، اور اس کے بعد گرہ اس کے

ناکے میں سے گذار کر اسے باہر کھینچ لیا جاتا ہے۔ اس کی جگہ ایک پوری خمدار سوئی جو سوزن گیر (needle-holder) میں پکڑی ہوئی ہو استعمال کیجا سکتی ہے، اور اس حالت میں سوئی میں دوخت پرو کر اسے قنال عنق میں داخل کر کے مہبل کی سطح پر نکال لیا جاتا ہے۔ یہ عمل اس گرہ کے ہر نصف سے کیا جاتا ہے اور اس سے دامن کے راس کی عبوری تثبیت ہو جاتی ہے۔ جب گرہ کے دونوں سرے قنال عنق میں سے گذار کر باندھ دئے جاتے ہیں تو اس کا نتیجہ یہ ہوتا ہے کہ دامن لپٹ کر اندر کی طرف چلا جاتا ہے، جیسا کہ شکل ۵۶۴ میں دکھایا گیا ہے، حتیٰ کہ اس کا راس قنال عنق کی کور کے بالمقابل آجاتا ہے۔ موخر لب پر یہی عمل کرنے سے فم خارجی مکمل ہو جاتا ہے (دیکھو شکل ۵۶۵)۔ دامنوں کی کوروں کو مکمل طور پر ملانے کے لئے بعض اوقات ایک مزید جانبی گرہ کی ضرورت ہوتی ہے، اور یہ ضروری ہے کہ

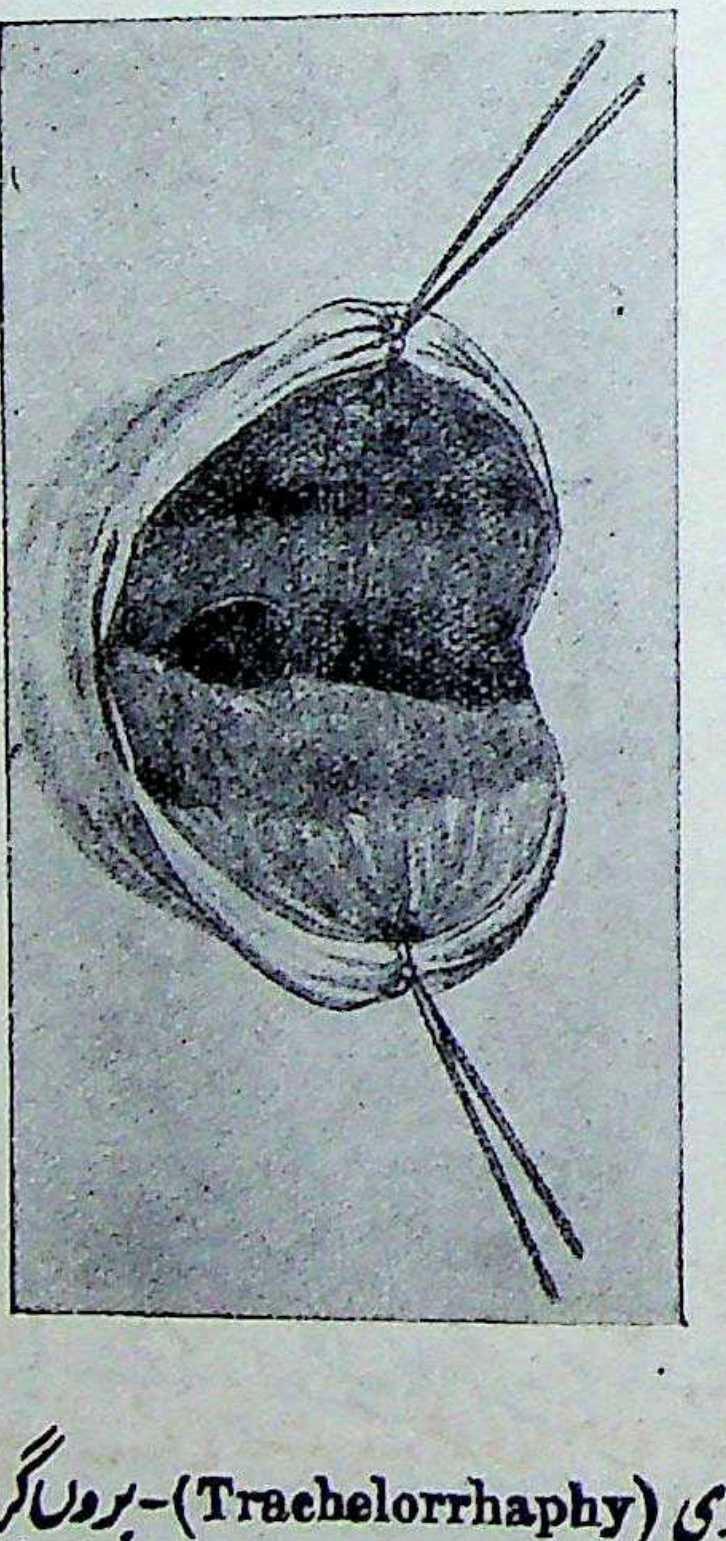

شکل ۵۶۲۔ عنق دوزی (Trachelorrhaphy)۔ بروں گردیدہ لب کاٹ کر الگ کر دئے گئے ہیں اور عنقی دامنوں کو گرہوں سے قائم رکھا گیا ہے جن سے راس کی عبوری تثبیت ہوتی ہے۔

تمام رساؤ بند کر دیا جائے۔ اس کے بعد عنق اور مہبل کی چھت کو ٹنکچر آف آیوڈین (tincture of iodine) کے پچارے سے صاف کر دینا چاہیئے۔ اور مہبل کا تکمیہ بسمتھ گاز (bismuth gause) سے کر دینا چاہیئے جو چوبیس گھنٹہ کے بعد دور کر دی جاتی ہے۔

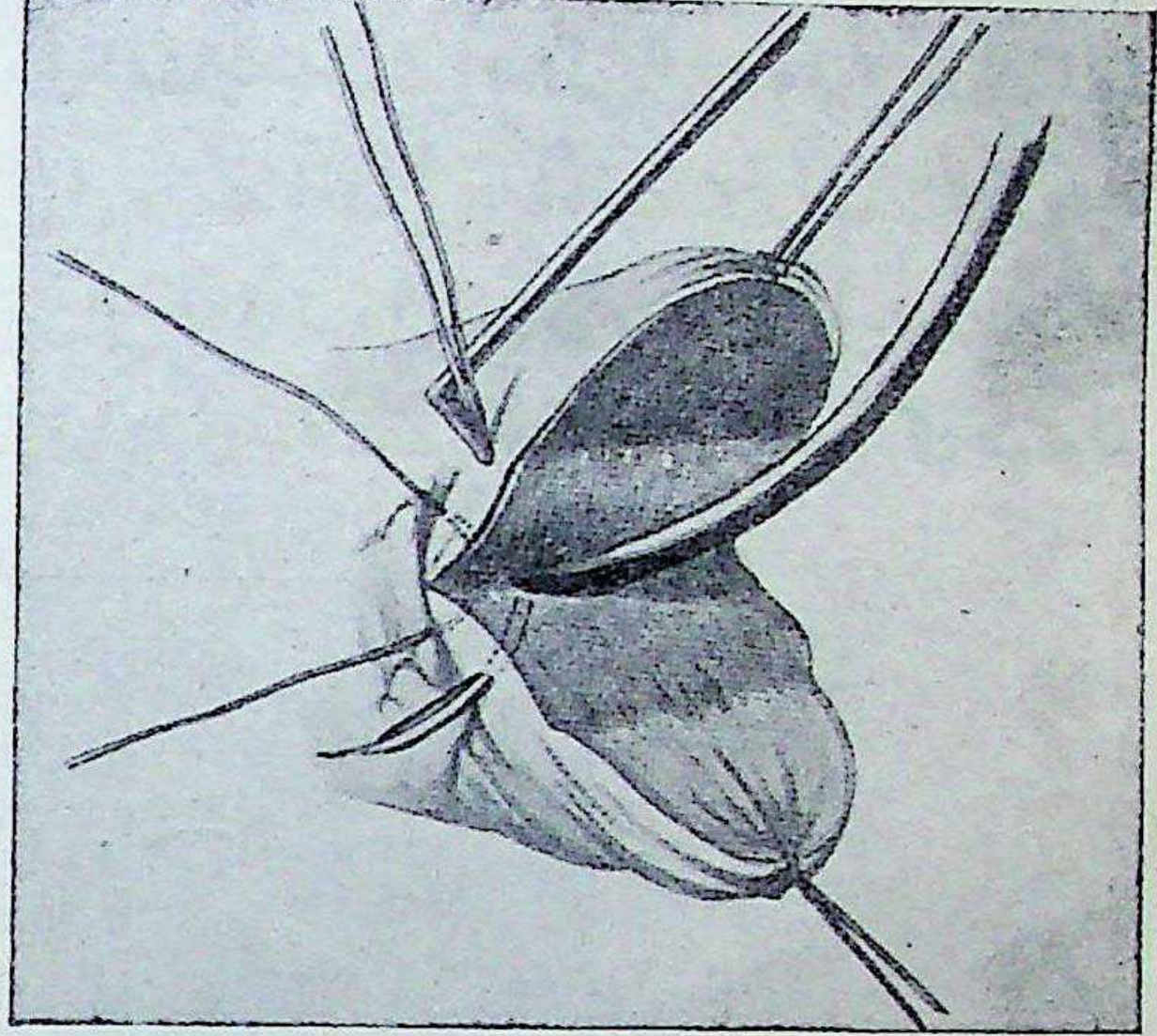

شکل ۵۶۳۔ عنق دوزی (Trachelorrhaphy) (بوٹی کا طریقہ)۔ جانبی دو خیتیں لگائی جا رہی ہیں۔ قنالِ عنق میں مجسہ رکھا ہوا ہے۔



شکل ۵۶۴۔ عنق دوزی (بوٹی کا طریقہ)۔ مقدم دامن اپنے مناسب مقام پر لایا جا چکا ہے۔ موخر دامن پر کی ایک گرہ کی ایک لڑی عنق کی دیوار میں سے گذار کر کھینچ لی گئی ہے۔

یہ واضح ہو جانا چاہیئے کہ اس عملیہ کا اثر یہ ہوتا ہے کہ عنق کا مہبلی حصہ ذرا سا چھوٹا ہو جاتا ہے اور ساتھ ہی اس کے ضرر کی مرمت ہو جاتی ہے۔

ایمیٹ کی عنق دوزی (Emmett's Trachelorrhaphy)۔ عنق کی دریدگی کے لئے یہ ایک مسلمہ عملیہ ہے۔ یہ بافت کی ایک تنگ دھجی کے دور کرنے پر مشتمل ہوتا ہے جو دریدگی کے کناروں کی متناظر ہوتی ہے اور دریدگی کا راس تمام

866 اصابات بھی اس میں شامل ہوتا ہے۔ اگر موخر الذکر محل کی ندبی بافت دور نہ کی جائے تو زخم کا اولی اتحاد ایک بڑی حد تک رک جاتا ہے۔ لہٰذا دریدگی کے راس سے ایک انچ اوپر تک

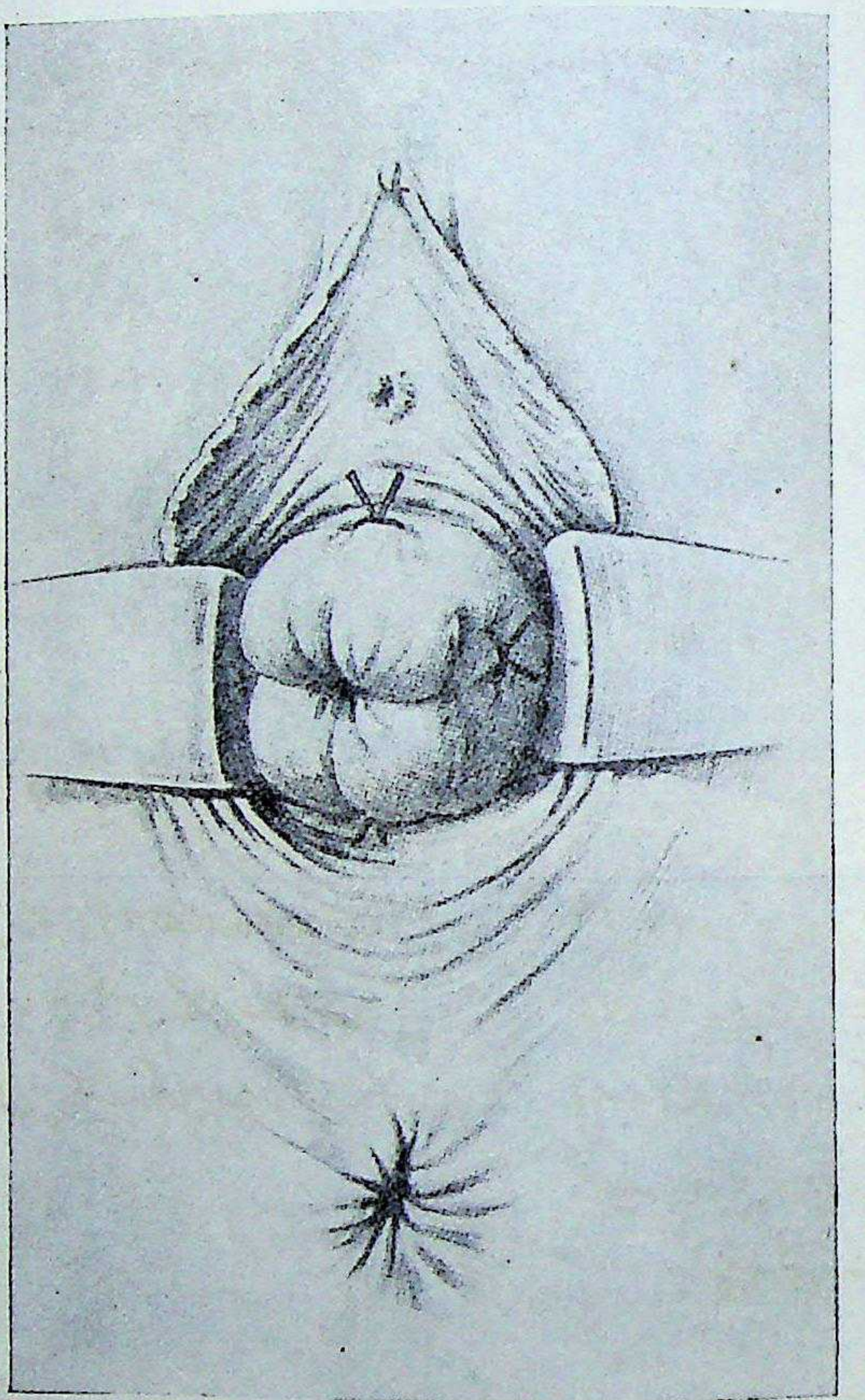

شکل ۵۶۵۔ عنق دوزی (Trachelorrhaphy) (بونی کا طریقہ)۔ عملیہ مکمل ہو چکا ہے۔

دیوار مہبل کی تقطیع کرنے سے عنق کی جانبی سطح کو صاف کر لینا مناسب ہوتا ہے تاکہ یہ رقبہ

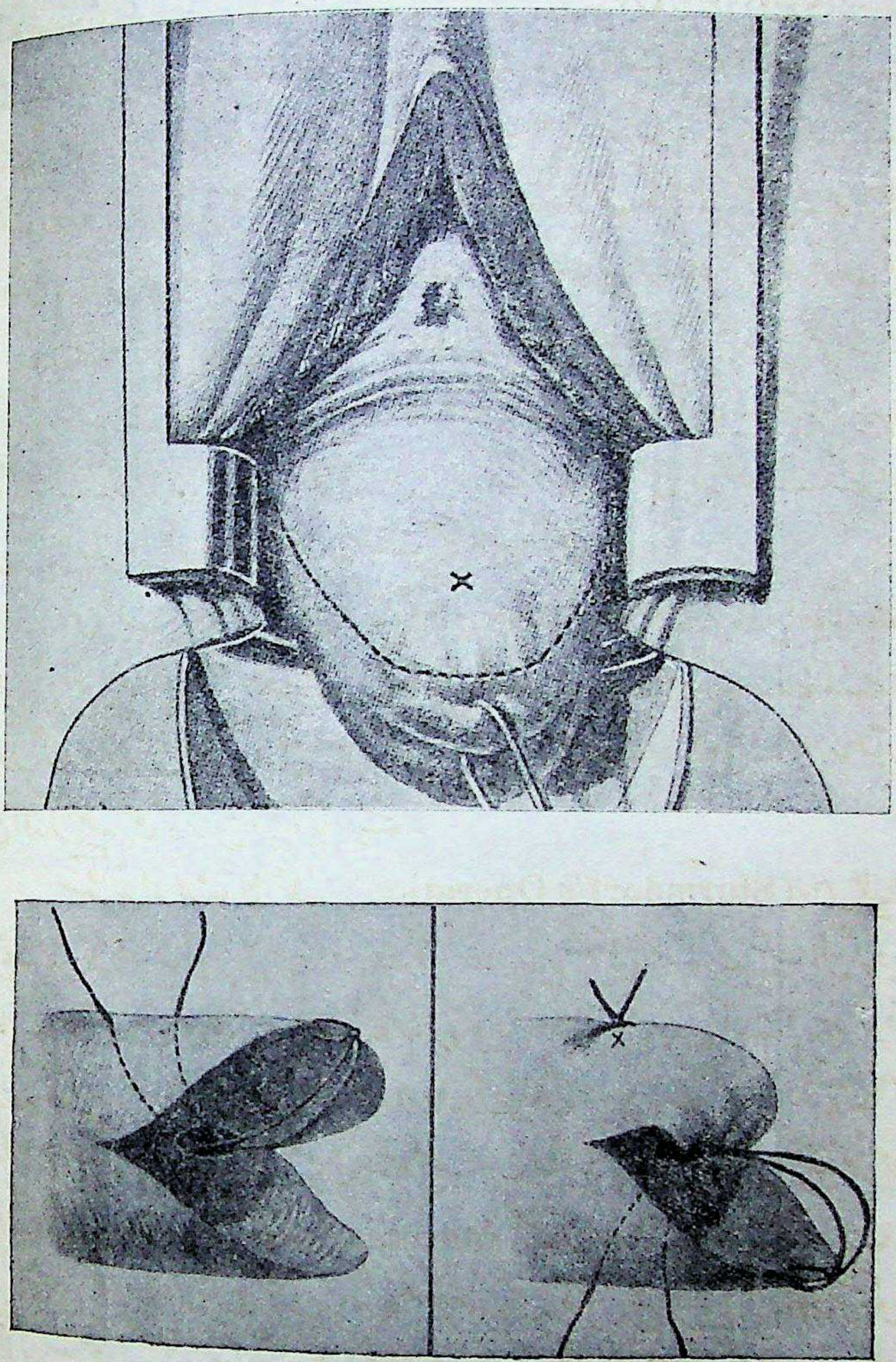

شکل ۵۶۶- عنق کا بتر (Amputation of the Cervix)- اوپر کی شکل میں نقطہ دار خط مقدم دامن کے حدود کو ظاہر کرتا ہے- موخر دامن بھی اسی طرح تیار کیا جاتا ہے- نیچے کی دونوں شکلیں دامنوں کی ڈھال اور ان کو لپیٹ کر اندر کی طرف سلانے کے طریقہ کو ظاہر کرتی ہیں-

بخوبی منکشف ہو جائے۔ اس کے بعد ندبی بافت کا مکمل استیصال کیا جا سکتا ہے اور عنق پر کے شگاف کے راس پر ایک دوخت فوراً لگا دی جاتی ہے۔ یہ دوخت آئندہ دیوارِ مہبل سے پوشیدہ ہو جائے گی جبکہ اس کے کنارے ملائے جائیں گے۔ اس کے بعد بقیہ زخم کے کنارے دوختوں سے مندرجہ ذیل طریقہ پر ملا دئے جاتے ہیں۔ ٹانکا مقدم لب کی مہبلی سطح پر سے داخل کیا جاتا ہے اور اس کی عنقی جانب پر نکالا جاتا ہے۔ اسکے بعد یہ اس کے برعکس موخر لب میں سے گذارا جاتا ہے اور مہبلی سطح پر گانٹھ لگا دی جاتی ہے۔ ہر ایک طرف تین یا اس سے زیادہ دوختوں کی ضرورت ہوتی ہے۔ دھجیوں کا استیصال کرتے وقت یہ احتیاط کی جاتی ہے کہ ہر ایک لب کے راس پر ایک تہائی انچ لمبا بافت کا ایک پل بغیر چھونے کے چھوڑ دیا جائے۔ یہ پل نو تعمیر فمِ خارجی کے حاشیہ کا کام دیگا۔

اس عملیہ میں قبل الذکر طریق کار کی نسبت بافتوں کا کم ایثار کیا جاتا ہے، اور عنق چھوٹی نہیں ہوتی، مگر "متاءکل" رقبہ کا زیادہ تر حصہ بغیر چھوئے رہ جاتا ہے اور لبوں کی بروں گردیدگی مکمل طور پر رفع نہیں کی جا سکتی۔ اسلئے سوائے خفیف سی حالتوں کے سابق الذکر عملیہ ہی کو ترجیح دینا چاہیئے۔

868 **سٹرمڈارف کا عملیہ (Sturmdorf's Operation)**۔ اس عملیہ میں بافت کے ایک مخروط کا جو قنالِ عنق اور اس کے گرد کے حصہ پر مشتمل ہوتا ہے استیصال کر دیا جاتا ہے۔ مخروط کے استیصال کے بعد عنقی غشائے مخاطی کا جو "کف" باقی رہ جاتا ہے اسے متوقف دوختوں کے ایک سلسلہ سے احتیاط سے دروں گردیدہ کر دیا جاتا ہے، اور یہ دوختیں اسی طریقے سے گذاری جاتی ہیں جس کا ذکر "بونی کے عملیہ" میں کیا گیا ہے۔ عملیہ کا یہ طریقہ مزمن دروں عنقی التہاب (chronic endocervicitis) کے ان اصابات کے لئے موزوں ہے، جن میں مخاطی قیحی مواد بکثرت آتا ہو اور خاصکر جب کہ یہ مرض وسیع تآکل اور عنق کی بیش پرورش سے پیچیدہ ہو گیا ہو۔ عنق کا مہبلی حصہ اس عملیہ میں بھی چھوٹا ہو جاتا ہے جیسا کہ یہ بونی کے عملیہ میں ہو جاتا ہے۔ بہرحال اس طریقہ میں اصلی قنال عنق کاٹ کر بالکل الگ کر دی جاتی ہے، اور دروں گردیدہ عنقی مہبلی مخاطیہ سے نئی قنال تعمیر کی جاتی ہے۔

عنق کا بتر (Amputation of the Cervix)۔ (مہبلی حصہ)۔ یہ عملیہ مہبلی حصہ (portio vaginalis) کے بیش پرورشی تطول کے لئے کیا جاتا ہے۔

یہ عملیہ انہی اصولوں پر مرتب کیا گیا ہے جو عنق دوزی کے لئے قائم کئے گئے ہیں۔ عنق کے نچلے حصہ کے تطول کی وجہ سے مقدم دامنی شگاف مثانہ کو معرضِ خطر میں لانے کے

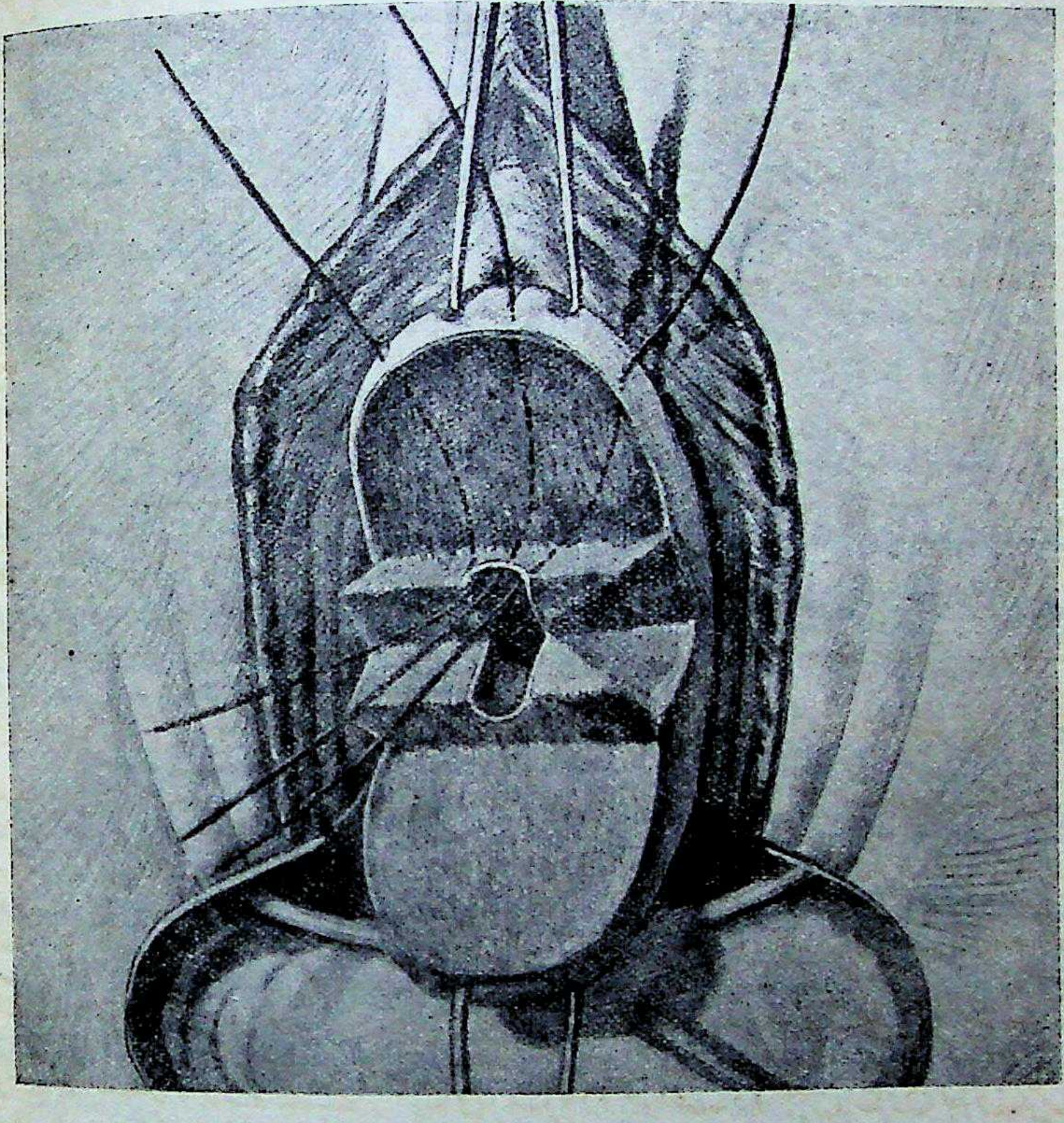

شکل ۵۶۷۔ عنق کا شروڈر کا بتر (Schroeder's amputation of cervix)۔ اس تصویر میں عنق کا جانبی شگاف ظاہر کیا گیا ہے اور اوپر کے لب کا ایک خانہ نما حصہ دور کر دیا گیا ہے، اور ٹانکے اپنے مقام پر لگے ہوئے ہیں۔ ایک جانبی رقبہ بھی ظاہر کیا گیا ہے جہاں مزید استیصال کرنے کا مشورہ دیا جاتا ہے (ایڈن اور لاکیئر کی "سسٹم آف گائنی کولوجی" سے)۔

بغیر اونچے لیول پر دیا جا سکتا ہے (دیکھو شکل ۵۶۶)۔ مگر شگاف شروع کرنے سے پہلے مثانہ کی نچلی حد کو مجسہ (sound) سے ضرور معلوم کر لینا چاہیئے، اور عمیق دوختیں گذارنے سے پہلے بھی ایک مرتبہ اور ایسا کر لینا چاہیئے۔ اس عملیہ میں عنقی بافت کی جو مقدار دور کی جاتی ہے وہ عنق دوزی (trachelorrhaphy) کی نسبت بہت زیادہ ہوتی ہے۔ دامنوں کے حدود مقرر کرتے وقت اس بافت کی وسعت کا جس کا دور کرنا مقصود ہے مناسب خیال ضرور کر لینا چاہیئے۔ دامن کا قاعدہ بتر کے لیول کا متناظر ہوتا ہے، اور انقباض کی رعایت کے لئے دامن تقریباً تین چوتھائی انچ لمبا ہونا چاہیئے۔ (دیکھو شکل ۵۶۶)۔ ٹنڈ کو مذکورہ سابقہ طریقہ سے ڈھانک دیا جاتا ہے۔ عنق کی جانبوں پر کے عروق دار رقبہ جات کی زیر دوزی (understitching) ایک اہم عملیتی تفصیل ہے۔

شرودر کا جزوی بتر (Schroeder's Partial Amputation)۔ یہ عملیہ عنقی شترۂ خارجیہ اور تآکل کے ایسے انتہائی مدارج کے لئے موزوں ہے جن میں ایسی مقامی بیش پرورشی اور لیفی دبازت موجود ہو کہ سادہ عنق دوزی مناسب نہ سمجھی جاتی ہو۔ منظارات سے عنق کا تکشف کرنے کے بعد مقدم اور موخر لب منتاشات سے پکڑ لئے جاتے ہیں، اور جانبی قبووں میں شگاف دیکر ایک دوسرے سے علیحدہ کر دئے جاتے ہیں۔ اسکے بعد دریدگی کی بعید ترین حد کے لیول پر مقدم لب پر ایک گہرا مستعرض شگاف دے دیا جاتا ہے۔ اس شگاف کے ایک سرے سے لیکر نشتر عنق کے محیط کے گرد لاکر دوسرے سرے تک پہنچا دیا جاتا ہے، اور اس طرح مقدم لب سے بیش پرورشی بافت کا ایک فانہ دور کر دیا جاتا ہے (دیکھو شکل ۵۶۷)۔ کٹی ہوئی عنقی مخاطی غشا کے کنارے اور عنقی مہبلی جلد کے کٹے ہوئے حاشیہ کو ملانے کے لئے تانت کی ایک یا دو متوقف دوختیں لگا دی جاتی ہیں (دیکھو شکل ۵۶۸)۔ عنق کے موخر لب پر بھی یہی عمل کر دیا جاتا ہے جس کا نتیجہ یہ ہوتا ہے کہ عنق کے مقدم اور موخر لب نئے طیار ہو جاتے ہیں جو فم خارجی کے محل پر دوختوں سے بند ہوتے ہیں۔ انجام کار جانبی سطحیں تانت کی متوقف دوختوں سے بند کر دی جاتی ہیں اور یہ احتیاط کی جاتی ہے کہ دوختیں اتنی گہری گذاری جائیں کہ عنقی بافتیں اور عروقِ خون ان میں شامل رہیں۔ نو تعمیر عنق کا جو منظر انجام کار ہوتا ہے وہ شکل ۵۶۹ میں دکھایا گیا ہے۔

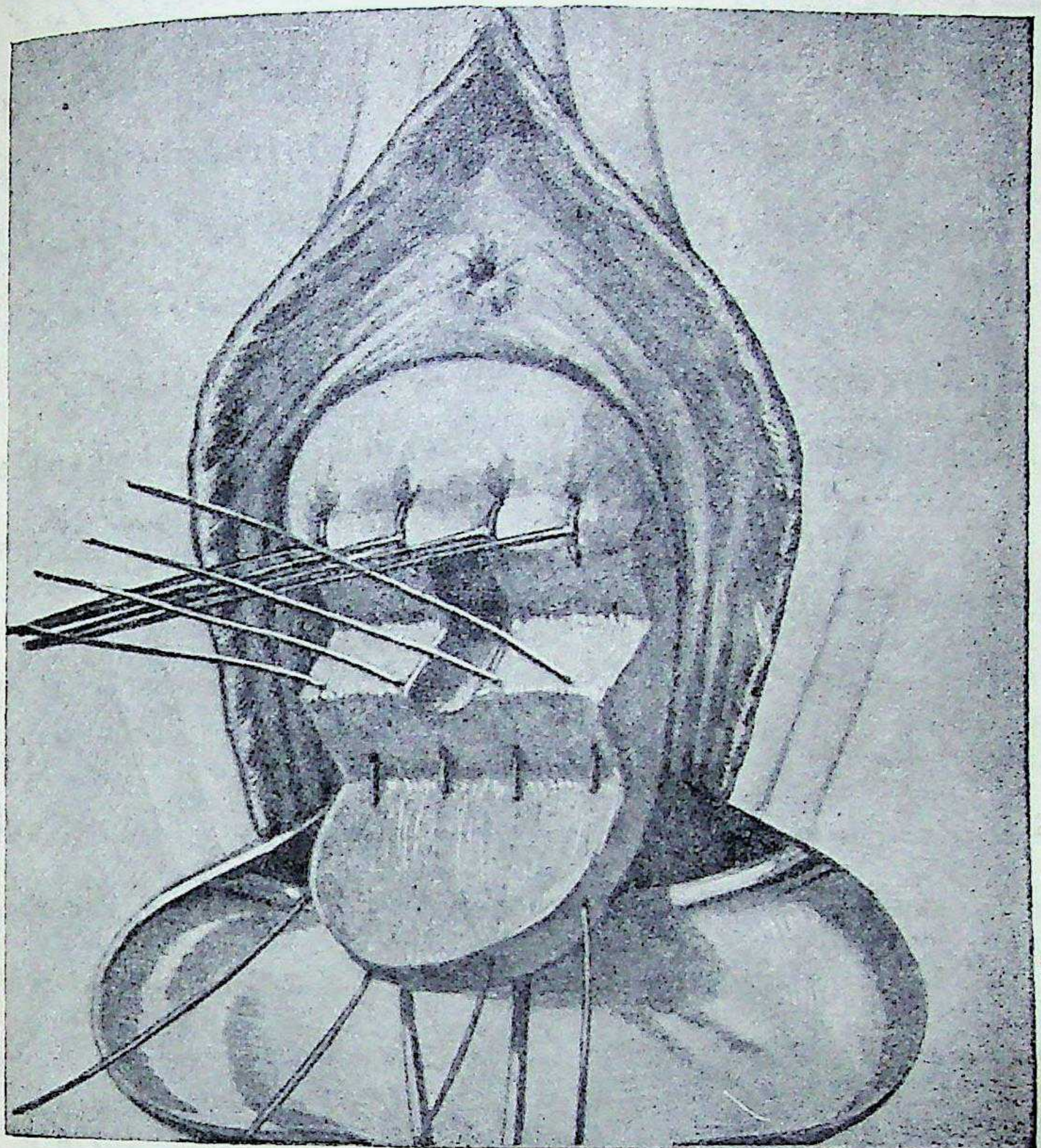

شکل ۵۶۸ - شروڈر کا بتر (Schroeder's Amputation) - خام سطح اوپر کے لب میں بند کر دیگئی ہے۔ نیچے کے لب میں ابھی تک دو بخیتیں ملائی نہیں گئیں۔ (ایڈن اور لاکیئر کی "سسٹم آف گائینی کولوجی" سے ما)

عقم کے لئے پوزی کا عملیہ (Pozzi's Operation for Sterility)۔ 870

اس عملیہ میں عنق رحم کے ہر ایک لب کو منتاش سے پکڑ لیا جاتا ہے اور نیچے کی طرف کو کھینچ لیا جاتا ہے۔ اس کے بعد اسے ہر ایک جانب پر نشتر یا قینچی سے کاٹ دیا جاتا ہے، اور شگاف

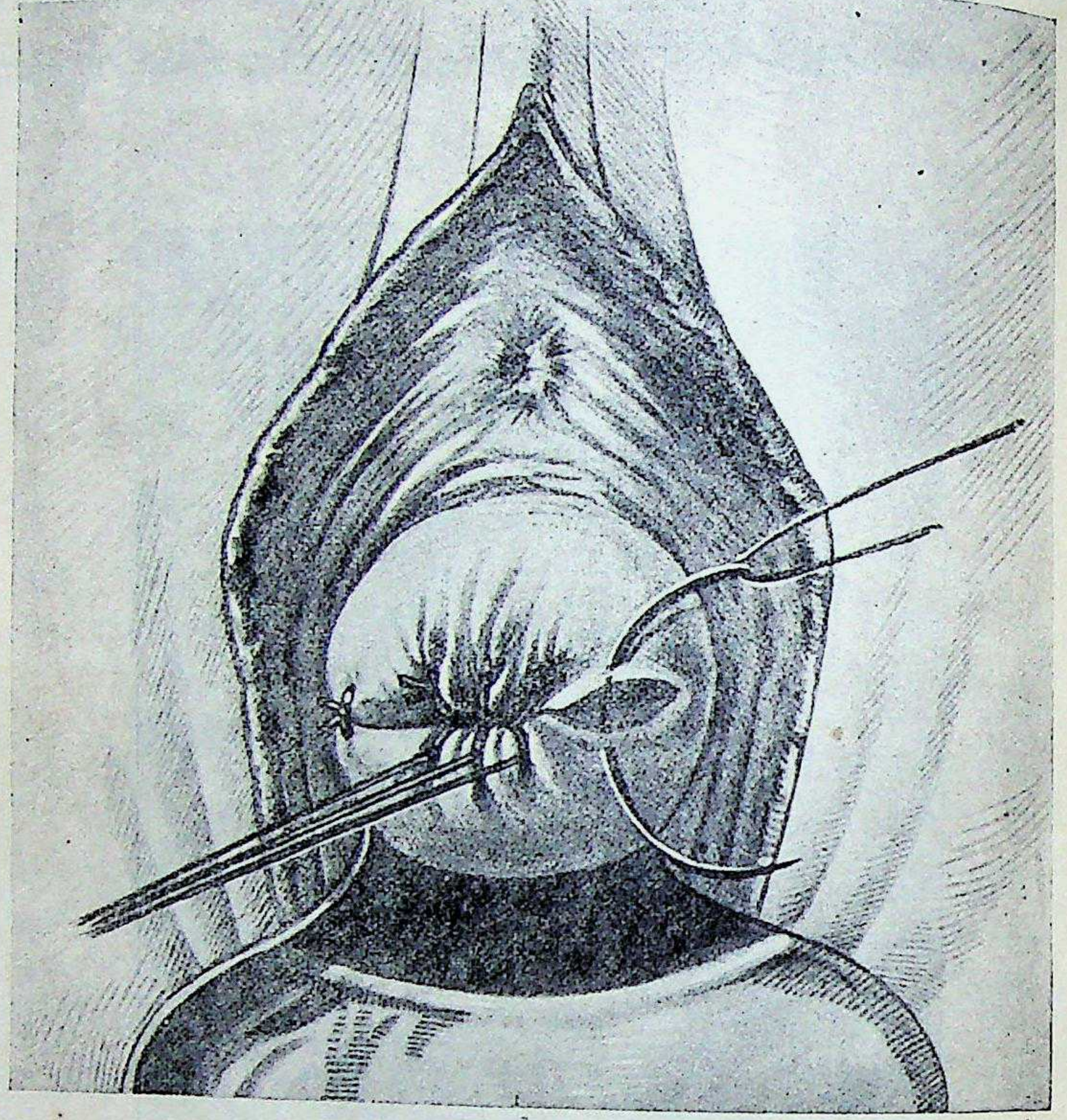

شکل ۵۶۹۔ شروڈر کا بتر (Schroeder's Amputation)۔ ایک طرف کی جانبی خام سطح کو بند کیا جا رہا ہے۔ (ایڈن اور لاکیئر کی "سسٹم آف گائینی کولوجی" سے)۔

اوپر کی طرف تقریباً تین چوتھائی انچ سے لیکر ایک انچ تک جاتے ہیں (دیکھو شکل ۵۷۰)۔ اس طرح جو خام سطحیں پیدا ہو جاتی ہیں ان کو لیفی عضلی دیوار کا ایک چھوٹا سا فانہ نکال دینے سے کھوکھلا بنا دیا جاتا ہے۔ اس کے بعد قنالِ عنق کی غشائے مخاطی عنق کی مہبلی سطح سے

871 کروم زدہ تانت کی دو یا تین متوقف دوختوں کے ذریعہ سے ملا دی جاتی ہے (دیکھو شکل ۵۷۱) غشائے مخاطی اور عنقی جلد کا اتحاد خام سطحوں کو ڈھانک دینے سے عنق کے لبوں کو منضم ہونے سے باز رکھتا ہے۔ یہ عملیہ عام طور پر رحم کے حرف سے شروع کیا جاتا ہے، اور قنالِ حبل کے

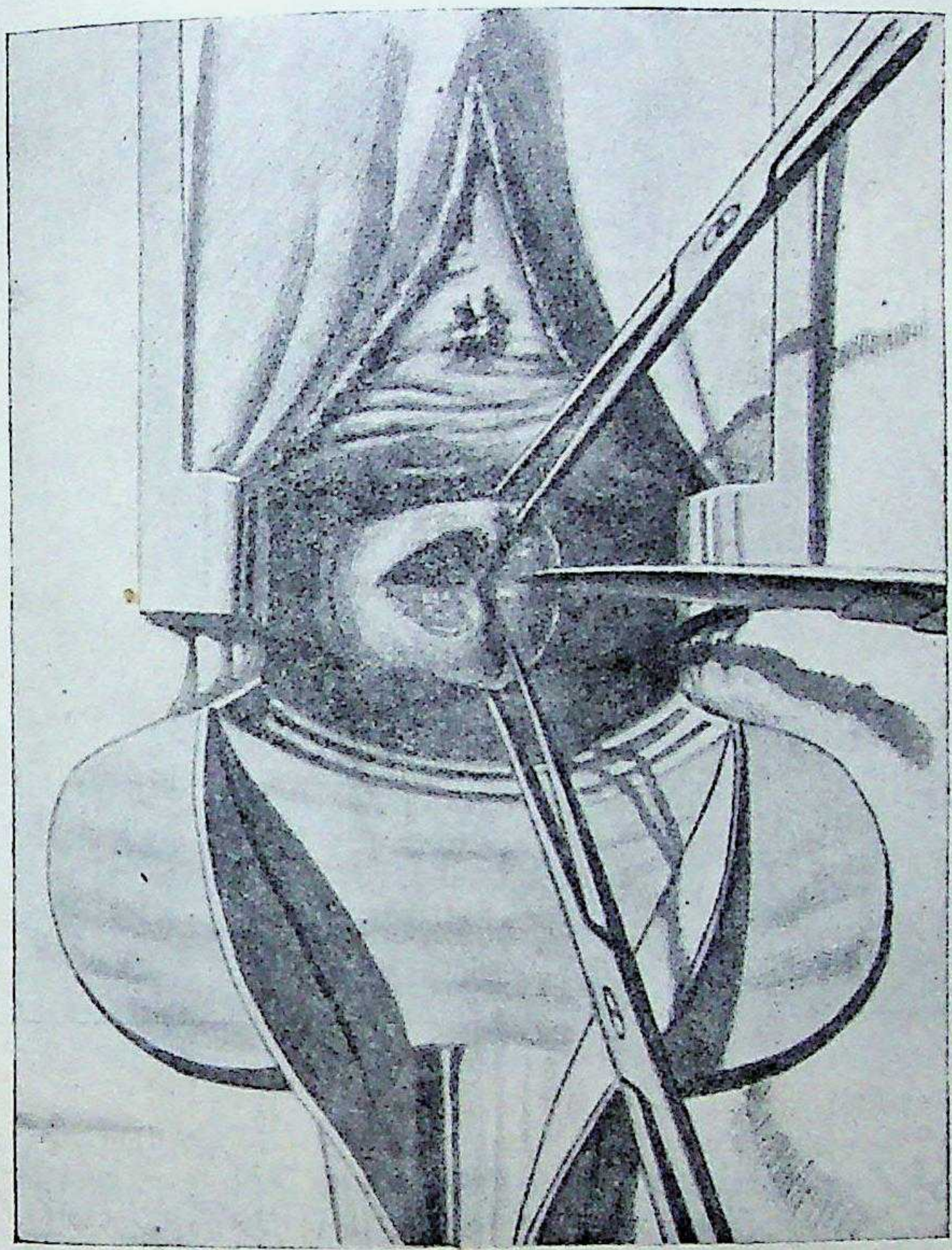

شکل ۵۷۰۔ عقم کے لئے پوزی کا عملیہ۔ جس گہرائی تک شگاف دیا جاتا ہے وہ ظاہر کی گئی ہے۔

بالائی حصہ کو بسمتھ گاز کے ساتھ نرمی سے بھرنے سے ختم کر دیا جاتا ہے اور یہ گاز چوبیس گھنٹہ کے بعد دور کر دی جاتی ہے۔

عنق کے تکوینی عملیہ جات کے علاج مابعد میں ایک اہم امر کی طرف ضرور توجہ دینا چاہیئے۔ دوسرے ہفتہ کے دوران میں نزف واقع ہونے کا معتدبہ خطرہ ہوتا ہے۔ لہٰذا مریضہ کو کم از کم دو ہفتہ تک بستر پر لٹائے رکھنا چاہیئے۔ اور بہتر یہ ہوتا ہے کہ نطولِ مہبل سے 872

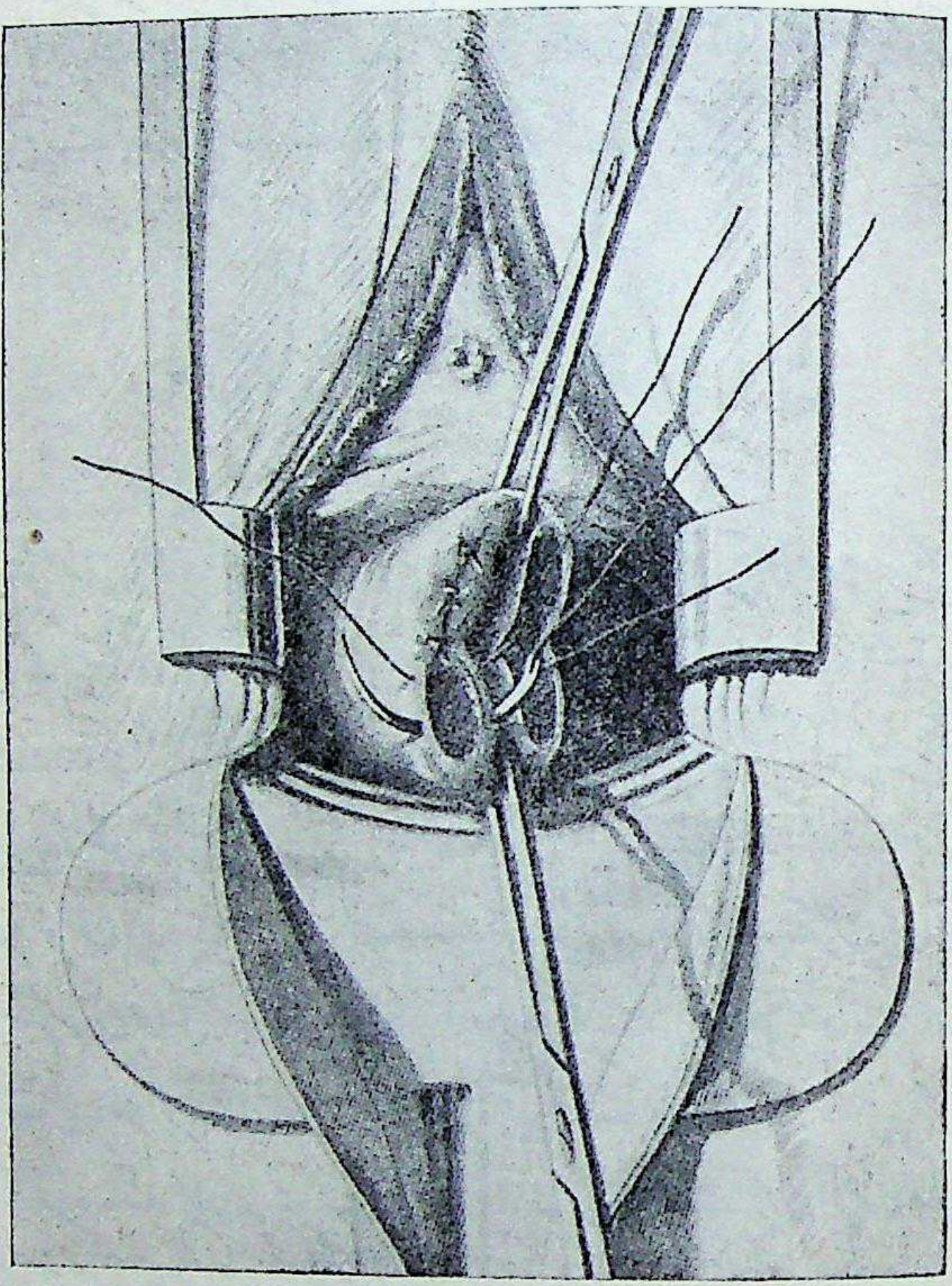

شکل ۵،۱۔ عقم کے لئے پوزی کا عملیہ۔ عنقی اور مہبلی سطحوں کے اقتراب سے شگافوں کو بند کرنے کا طریقہ دکھایا گیا ہے۔

احتراز کیا جائے اور عنق کے ٹانکوں کو بالکل نہ چھیڑا جائے۔ محتاط اصمام سے ثانوی نزف عام طور پر بند کیا جا سکتا ہے، لیکن اس امر کو کامیابی سے انجام دینے کے لئے بعض اوقات

معدوم حس ضروری ہوتا ہے۔

عنق کے تکوینی عملیہ جات کے بعد ثانوی نزف کے واقع ہونے کے امکان کی توجیہ اس امر سے ہوتی ہے کہ عنقی دروں رحمہ کو عقیم بنانا تقریباً ناممکن ہوتا ہے، کیونکہ غدد کا نفوذ بافتوں میں گہرا ہوتا ہے۔ عنقی نبتر کے اکثر اصابات میں عنق کی ایک خفیف سی سرائت پہلے ہی سے موجود ہوتی ہے، اور اس لئے زخم کا اولی اندمال خاص طور پر مشکل ہوتا ہے۔

یہ یاد رکھنا چاہیے کہ مزمن عنقی سرائت کے بہت سے مریضوں کا علاج برقی حرارت رسانی سے کیا جاسکتا ہے، اور اس عمل کو عام طور پر عملیتی ذرائع کے ساتھ ملایا جاسکتا ہے۔

سقوط کیلئے تکوینی عملیہ جات

چونکہ "سقوط" ("prolapse") کی سریری اصطلاح کا مفہوم بہت وسیع ہے، اور اس میں اعضائے حوض کے ایسے مختلف الانواع خلوع، مثلاً قیلہ مثانیہ (cystocele)، نزول رحم "سقاط" ("procidentia") اور قیلہ مستقیمیہ (rectocele) شامل ہیں جو اکیلے اکیلے یا متحد پائے جاسکتے ہیں، اسلئے یہ ظاہر ہے کہ سقوط کا عملیتی علاج کئی ایک مختلف جراحی طریقہ ہائے کار کے مباحث پر مشتمل ہوگا۔ مطالعہ کنندہ کو ان ابواب کا مطالعہ کرنے کا مشورہ دیا جاتا ہے جن میں فرشِ حوض کی تشریح اور سقوط کی جراحی تشریح کا تذکرہ کیا گیا ہے (دیکھو صفحات ۴ تا ۱۷)، کیونکہ ان عملیہ جات میں سے اکثر کا انحصار تشریحی اعتبارات پر ہے۔

سقوط کے علاج کے لئے جو عملیہ جات کئے جاتے ہیں ان کا ذکر مندرجہ ذیل عنوانات کے تحت کرنا مناسب ہوگا۔

(۱) قیلہ مثانیہ (Cystocele) کا علاجِ شافی۔
(۲) سقاط (Procidentia) کا علاجِ شافی۔
  (ا) مانچسٹر کا عملیہ۔
  (ب) رحم کی تذخیل (Interposition)۔
  (ج) لی فورٹ (Le Fort) کا عملیہ۔

(۳) قیلہ مستقیمیہ (Rectocele) کا علاجِ شافی۔

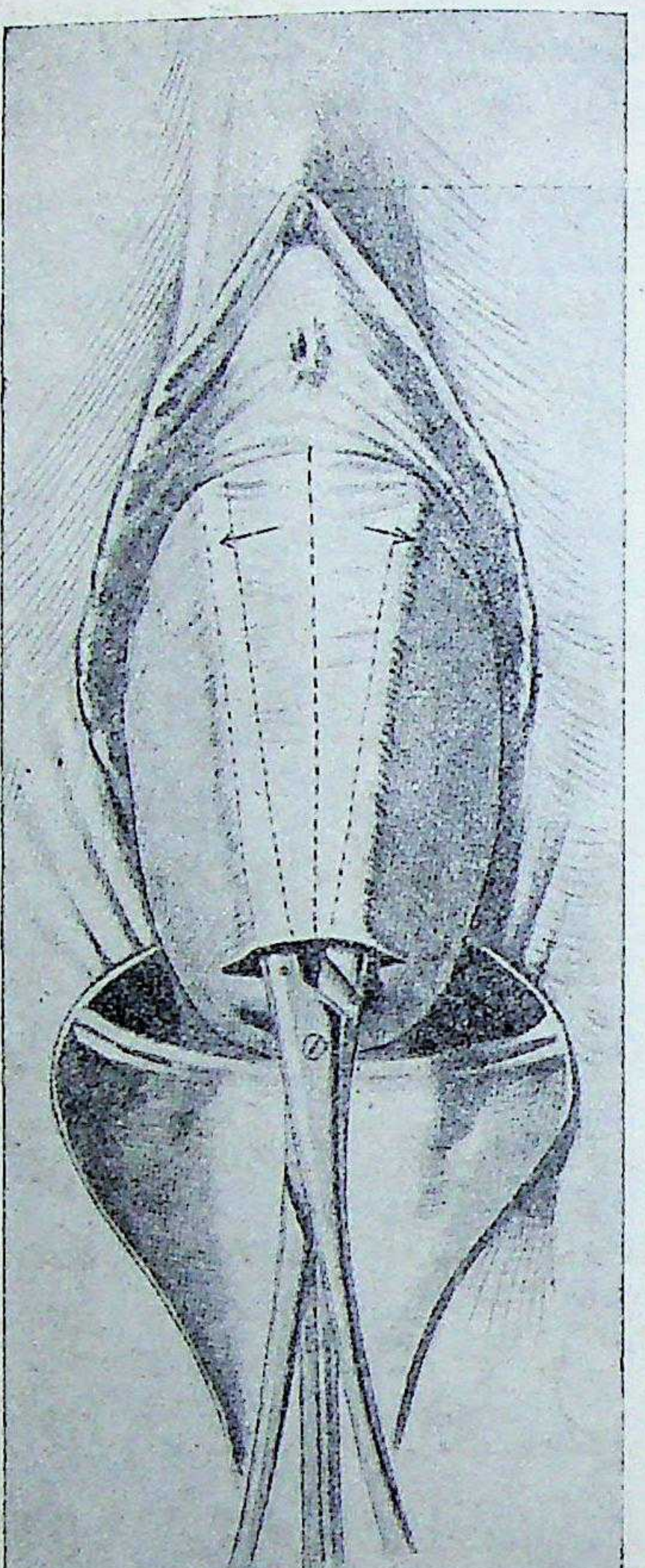

شکل ۵۷۲ ۔ قیلہ مثانیہ (Cystocele) کا علاج شافی ۔ پہلا درجہ ۔ عنق غشاش کے ذریعہ سے نیچے کی طرف کو کھینچ لی گئی ہے جو تصویر کو زیادہ واضح بنانے کے لئے حذف کر دیا گیا ہے ۔

قیلہ مثانیہ کا علاجِ شافی۔ یہ عملیہ مہبل کی مقدم دیوار اور مثانہ کے سقوط کے

علاج شافی کے لئے تجویز کیا گیا ہے۔ لہٰذا یہ سادہ قیلہ مثانیہ کے اصابات میں انجام دیا جاتا ہے اور رحم کے نمایاں سقوط کی حالتوں میں بھی یہ عملیہ کیا جاتا ہے اور اس حالت میں یہ دوسرے طریقہ ہائے کار کے ساتھ متحد کر دیا جاتا ہے۔ عملیہ کا مقصد یہ ہے کہ ان ساختوں کو جن سے 874 مثانہ کا فرش طبعی طور پر بنتا ہے (وہ ساختیں جن پر مثانہ کا قاعدہ متمکن ہوتا ہے) از سر نو قائم کر دیئے

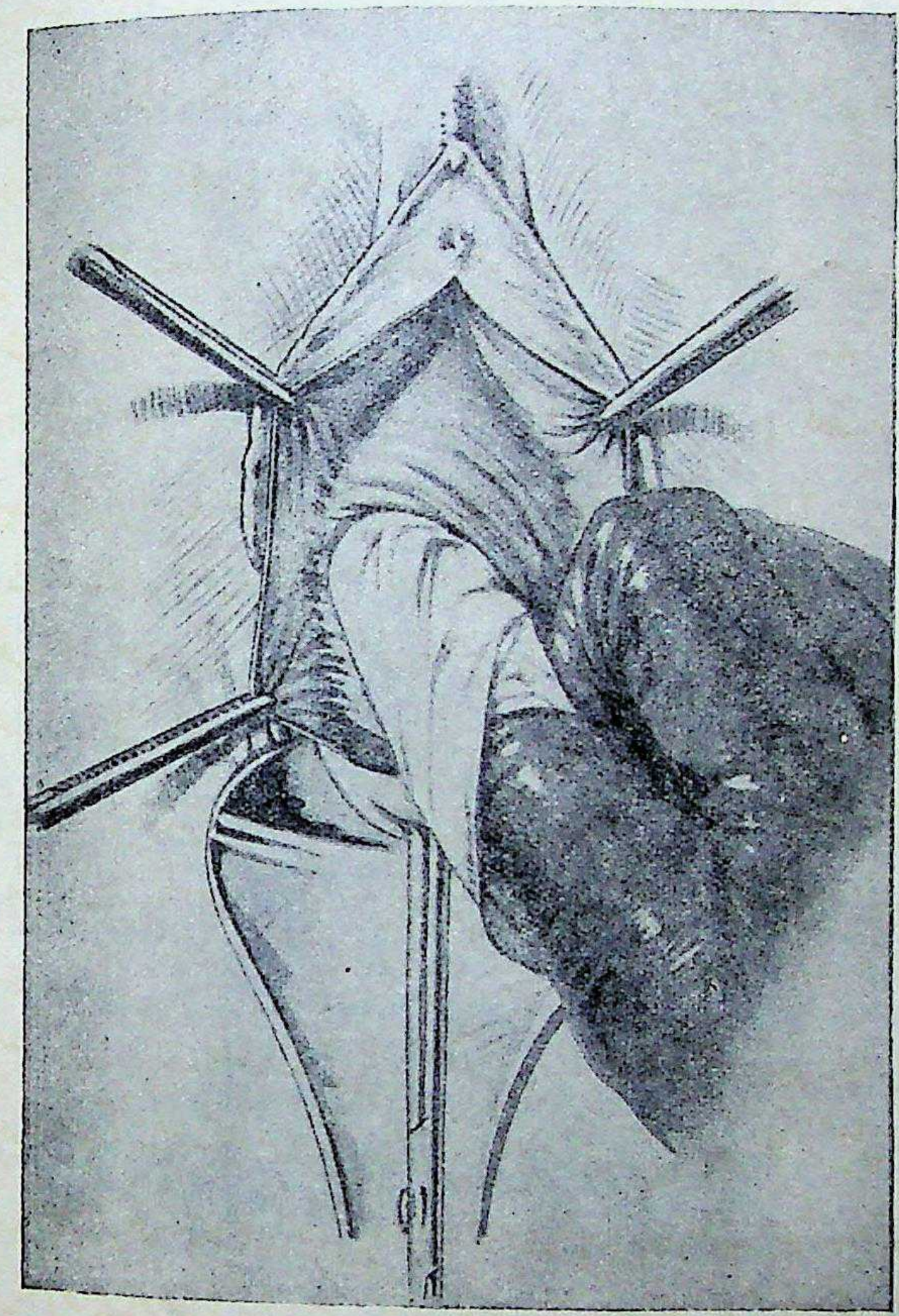

شکل ۳،۵۔ قیلہ مثانیہ (Cystocele) کا علاج شافی۔ دوسرا درجہ۔ مثانہ کو مہبل کی دیوار سے کند تقطیع کے ذریعہ سے الگ کیا جا رہا ہے۔

اس کے لئے گہری تقطیع کی ضرورت ہوتی ہے، اور یہ عملیہ اپنی نوعیت میں اس طریق کار سے جو عام طور پر مقدم مہبل دوزی (anterior colporrhaphy) کے نام سے بیان کیا جاتا ہے اس قدر مختلف ہے کہ اسے علیحدہ نام سے موسوم کرنا مناسب ہے۔ لہٰذا اسے "مقدم تکوین مہبل" ("anterior colpoplasty") کی اصطلاح سے تعبیر کیا جاسکتا ہے، یا اسے "قیلہ مثانیہ کا شافی علاج" کا نام دیا جاسکتا ہے، اور اس نام سے یہ عملیہ ان عملیہ جات کے گروہ میں شامل ہوجاتا ہے جو مماثل اصولوں پر شکمی فتق کے لئے کئے جاتے ہیں۔

یہ یقین دلانے کے لئے کہ زخم اولی اتحاد سے مندمل ہوجائے نہایت محتاط طریقۂ عمل کی ضرورت ہے۔ بولی سرائت اور قیحی مہبلی مواد کی موجودگی اس کے لئے مطلق موانع ہیں، اور جب تک ان عوارض کا علاج نہ کرلیا جائے اس عملیہ کو ضرور ملتوی رکھنا چاہیے۔ مریضہ اور میدان عملیہ کی مکمل طیاری اسی طرح ضروری ہے جس طرح یہ صفحہ 787 پر بیان کی گئی ہے۔ دوختوں کے لئے سخت کی ہوئی تانت (تیس دن کی) بہترین شے ہے۔

عملیہ۔ جن اصابات میں رحم کا سقوط بھی ساتھ ہی موجود ہو ان میں مضبوط منتاش سے عنق پر جرّ کا استعمال کرنے سے تمام کی تمام مقدم مہبلی دیوار اچھی طرح سے منکشف کیجاسکتی ہے۔ کم ترقی یافتہ اصابات میں مناسب تکشف کسی خود قائم فرجی بازکش مثلاً برکلے کے بازکش (دیکھو شکل ۴۹۱) سے، یا کسی مہبلی بازکش مثلاً جیبل کے بازکش (دیکھو شکل ۴۹۰) سے کیا جاسکتا ہے۔

پہلا درجہ۔ ایک نصف انچ لمبا مستعرض شگاف عنق کی مقدم دیوار پر فم خارجی سے نصف انچ اوپر دیا جاتا ہے۔ پھر کند نوکوں کی ایک کم عریض قینچی چپٹی رکھ کر مہبلی مخاطیہ کے عین نیچے داخل کردی جاتی ہے اور اوپر کی طرف کو بولی منفذ کی جانب بھونک دی جاتی ہے جس طرح کہ شکل ۵۰۲ میں دکھایا گیا ہے۔ پھلوں کو کھولنے سے مثانہ اور مہبل کے درمیان کا ڈھیلی خلوی بافت کا مستوی کھل جاتا ہے اور ان ساختوں کو ایک وسیع حد تک علیحدہ کرلیا جاتا ہے۔ اس کے بعد مہبل کی مقدم دیوار کو خط وسطی پر قینچی سے کاٹ دیا جاتا ہے جیسا کہ شکل ۵۰۲ میں نشاندہی کی گئی ہے۔

دوسرا درجہ۔ وسطی شگاف کے کناروں کو ہر ایک طرف سے دو یا تین کلابوں سے پکڑ لیا جاتا ہے اور مثانہ کی علیحدگی دیوارِ مہبل سے مکمل کرلی جاتی ہے۔ علیحدگی کا یہ عمل

زیادہ تر انگلی اور گاز کے ایک پچارے کے ذریعہ سے کند تقطیع کرنے سے انجام دیا جاتا ہے (دیکھو شکل ۵،۳) لیکن چند بند ایسے ہوتے ہیں جو حسب ضرورت چاقو یا قینچی سے کاٹ دیے

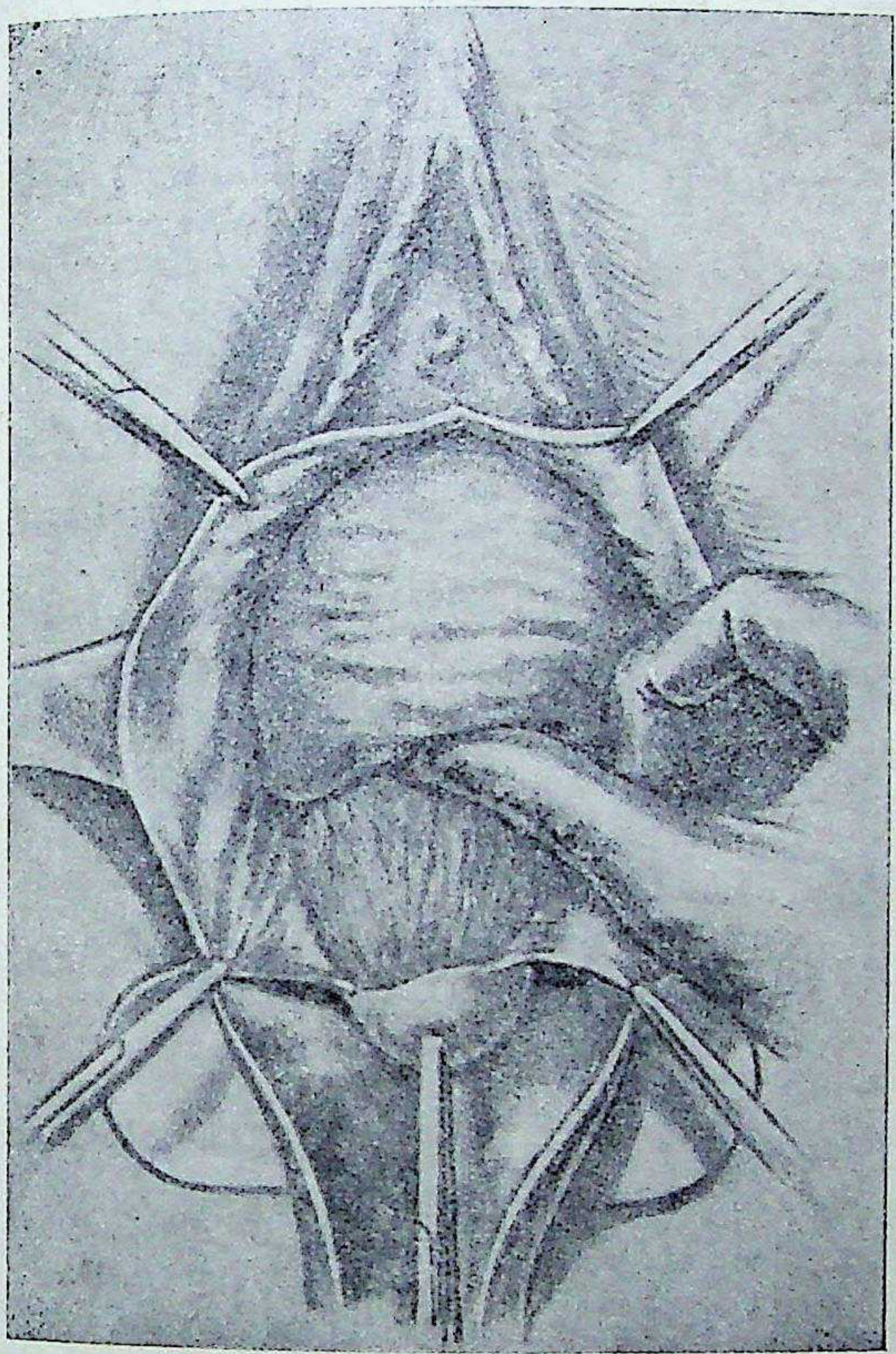

شکل ۵،۳ - قیلہ مثانیہ (Cystocele) کا علاج شافی۔ دوسرا درجہ (مسلسل)۔
مثانہ کو عنق سے الگ کیا جا رہا ہے۔

جاتے ہیں۔ سقوط کے طویل المدت اصابات میں دیوارِ مہبل بعض اوقات بہت دبازت یافتہ ہوتی ہے اور سطحی اور عمیق ساختوں میں اس قدر التہابی انضمام پیدا ہو چکتا ہے کہ کاٹنے کا

عمل ایک بڑی حد تک ضروری ہوتا ہے۔ یہ علیحدگی جانبین پر کی جاتی ہے حتیٰ کہ انگلی سے عظمی عانی محراب کا کنارہ بخوبی محسوس ہونے لگتا ہے۔ یہاں بڑی بڑی وریدیں بھی بعض اوقات ملتی ہیں۔ اس کے بعد مثانہ عنق کی مقدم دیوار سے اسی طرح کچھ تو قینچی سے تھوڑا تھوڑا کترنے سے

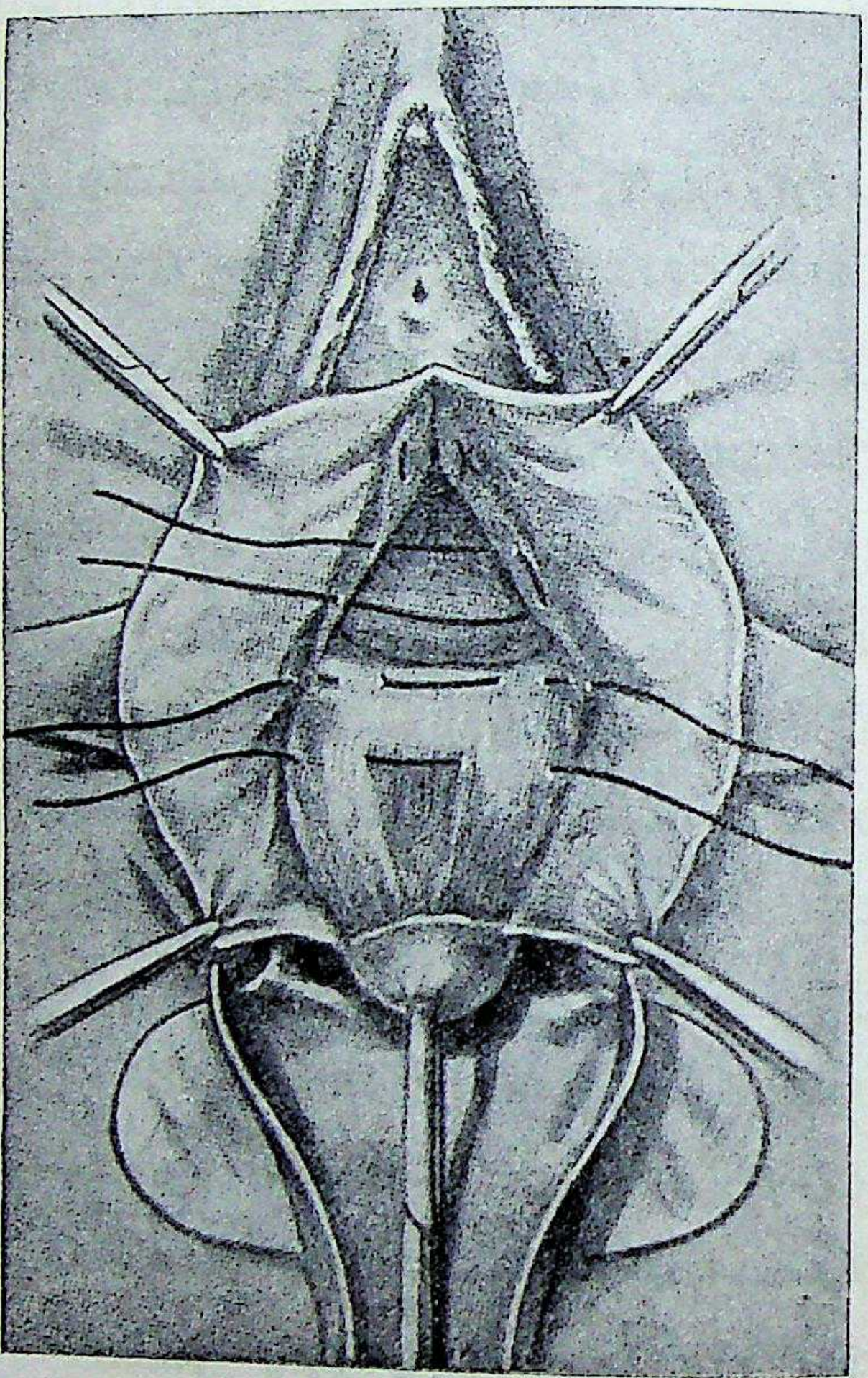

شکل ۵،۵ - قیلہ مثانیہ (Cystocele) کا علاجِ شافی - تیسرا درجہ - مثانہ کے سہاروں کی ازسر نو تعمیر۔

اور کچھ انگلی اور پیچارے کے ذریعہ سے علیحدہ کر لیا جاتا ہے (دیکھو شکل ۵،۴) اور یہ علیحدگی

باریطونی انعکاس تنگ کی جاتی ہے، لیکن باریطون کو نہ کھولنا چاہیے۔ مثانہ کا تمام قاعدہ اب زخم میں بالکل منکشف موجود ہوتا ہے، اور اس کے اوپر کے تمام نزفی نقاط کو احتیاط سے باندھ دینا چاہیے۔ اب یہ معلوم ہو جائے گا کہ مثانہ انگلی سے اوپر کی طرف کو عانین کے پیچھے دھکیلا جا سکتا ہے حتیٰ کہ یہ نظر سے غائب ہو جاتا ہے (دیکھو شکل ۵،۵)۔

تیسرا درجہ۔ اس کے بعد مثانہ کے سہاروں کی نئے سرے سے تعمیر کی جاتی ہے۔ جانبی دامنوں کی جو اوپر اٹھائے جا چکے ہیں عمیق سطحوں کا معائنہ کرنے سے یہ ساختیں شناخت کی جا سکتی ہیں گو بعض اوقات بے حد تن جانے کی وجہ سے یہ اس قدر پتلی ہو جاتی ہیں کہ ان کا پہچاننا مشکل ہوتا ہے۔ یہ بافتیں عانی عصعصی (رافع مبرز : levator ani) عضلات کے جانبی حصوں پر، جو جانبین پر ہوتے ہیں، اور عانی عنقی ردا اور عضلہ (دیکھو صفحہ 15 اور 16) پر جو وسط میں ہوتا ہے مشتمل ہوتی ہیں۔ مزید تقطیع کے بغیر ہی ان کو خط وسطی پر متوقف دوختوں سے جو حتی الامکان ہر ایک جانب پر دور ہٹا کر داخل کی جاتی ہیں، ملایا جا سکتا ہے (شکل ۵،۵)۔ جب یہ دوختیں لگائی جاتی ہیں تو ایک مددگار مثانہ کو اوپر کی طرف کو دھکیل دیتا ہے، اور جب تک ٹانکے باندھ نہ دیے جائیں اسے وہیں رکھنا چاہیے۔ اس طرح دو دوختیں گذاری جاتی ہیں۔ اس کے بعد ایک تیسرا ٹانکا عضلی ردائی تہ میں سے گذارا جاتا ہے اور یہ عنق کی منکشف مقدم دیوار میں سے بھی نکالا جاتا ہے۔ جب اسے باندھ دیا جاتا ہے تو بافت کی کوریں عنق سے متماس ہو جاتی ہیں اور وہیں قائم رہتی ہیں، اور ایسا کوئی وقفہ باقی نہیں رہتا جس میں سے مثانہ کا سقوط پھر واقع ہو سکے۔ چوتھا ٹانکا (شکل ۵،۵ میں دکھایا گیا ہے) عنق کی جانبوں پر کی خلوی بافتوں میں سے گذارا جاتا ہے جو رباطاتِ عریض کے زیر ترین حصوں کی متناظر ہوتی ہیں اور یہ ان کو عنق کی سامنے کی جانب پر ملاتا ہے۔ اگر بہتر سمجھا جائے تو ان ٹانکوں کی جگہ ایک "ٹوا ڈور" دوخت لگائی جا سکتی ہے جس میں وہ تمام ساختیں جن کا شمار اوپر کیا جا چکا ہے شامل کر لی جاتی ہیں، اور اس سے وہ فرجہ جس میں سے مثانہ "مفتوق" ہوتا ہے مؤثر طریقہ سے بند ہو جاتا ہے۔

چوتھا درجہ۔ اب مہبلی دامنوں کے زائد حصے کاٹ دیے جاتے ہیں۔ اور ان کے کنارے ایک مسلسل ٹانکے یا متوقف دوختوں سے ملا دیے جاتے ہیں جو عنق سے شروع کی جاتی ہیں اور بولی منفذ کے عین نیچے ختم ہو جاتی ہیں (دیکھو شکل ۶،۵)۔

عنق کا تطول جس کے ساتھ عنق کے لبوں کی دبازت اور ان کا ناکل بھی اکثر موجود ہوتا ہے قیلہ مثانیہ کی قلیل الوقوع پیچیدگی نہیں، اور ایسی حالتوں میں مذکورہ بالا طریق کار کے ساتھ

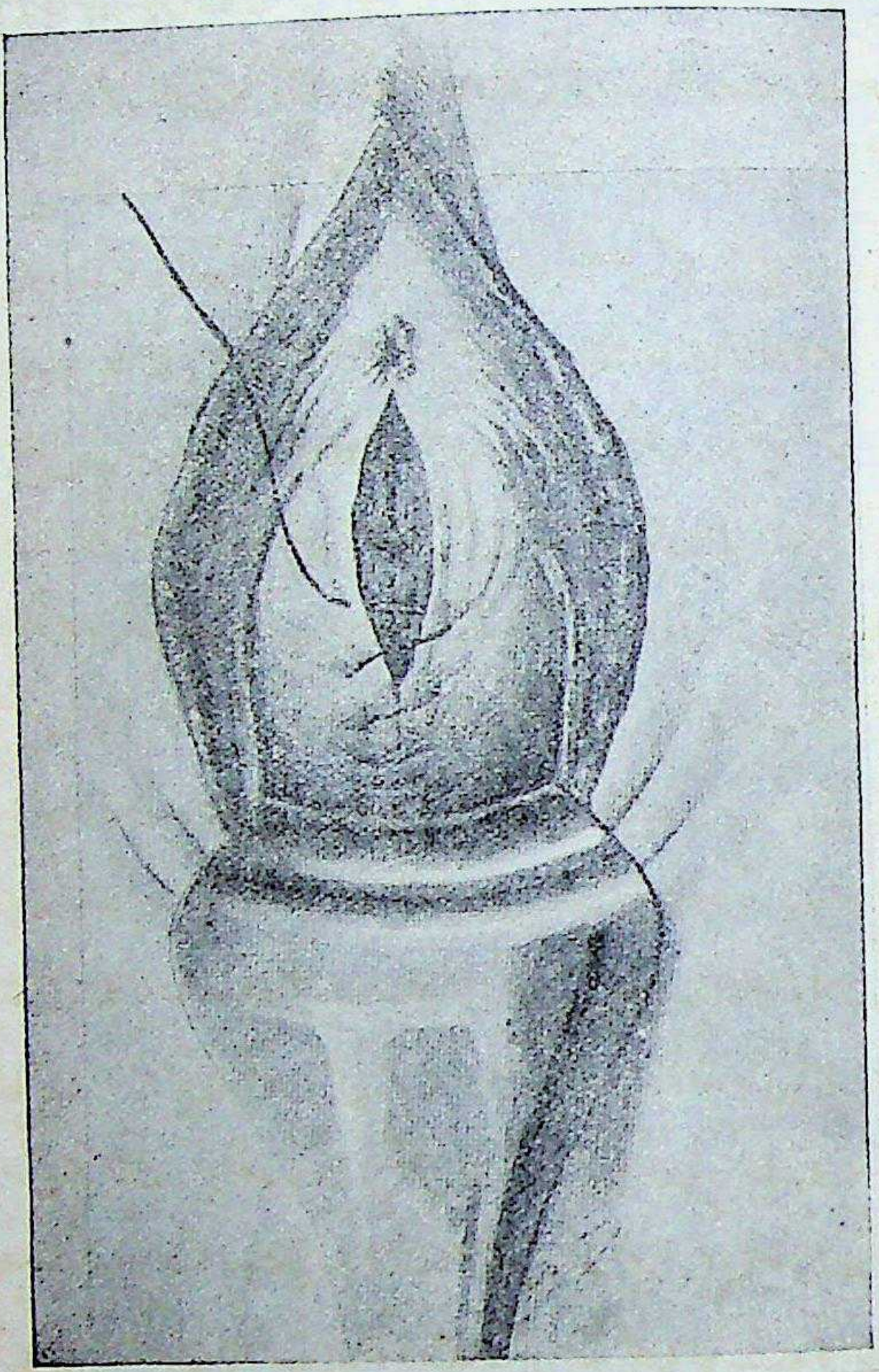

شکل ۵۰۶۔ قیلہ مثانیہ (Cystocele) کا علاجِ شافی۔ چوتھا درجہ مہبل کی دیوار کے کنارے ملائے جا رہے ہیں۔

عنق کے بتر کی انجام دہی بھی مناسب ہوتی ہے۔ تیسرے درجہ کی تکمیل کے بعد عنق کے جانبی اور موخر اطراف کے گرد اس لیول سے ذرا نیچے جس پر بتر کیا جانے والا ہے ایک شگاف

دیا جاتا ہے۔ اس کے بعد مہبل کی موخر دیوار کو کچھ تو کاٹتے ہیں اور کچھ کند تقطیع سے اٹھا دیا جاتا ہے جیسا کہ شکل ۵۷۷ اور ۵۷۸ میں دکھایا گیا ہے۔ اس کے بعد عنق کے اطراف پر کی خلوی بافت پر کلاب سے شکنجہ لگا دیا جاتا ہے، اور اس میں سے ایک دوخت گزار دی جاتی ہے جیسا کہ شکل ۵۷۹ میں دکھایا گیا ہے۔ یہ ان عروق خون کو قابو میں لے آتی ہے جو عنق میں بتر کے لیول کے

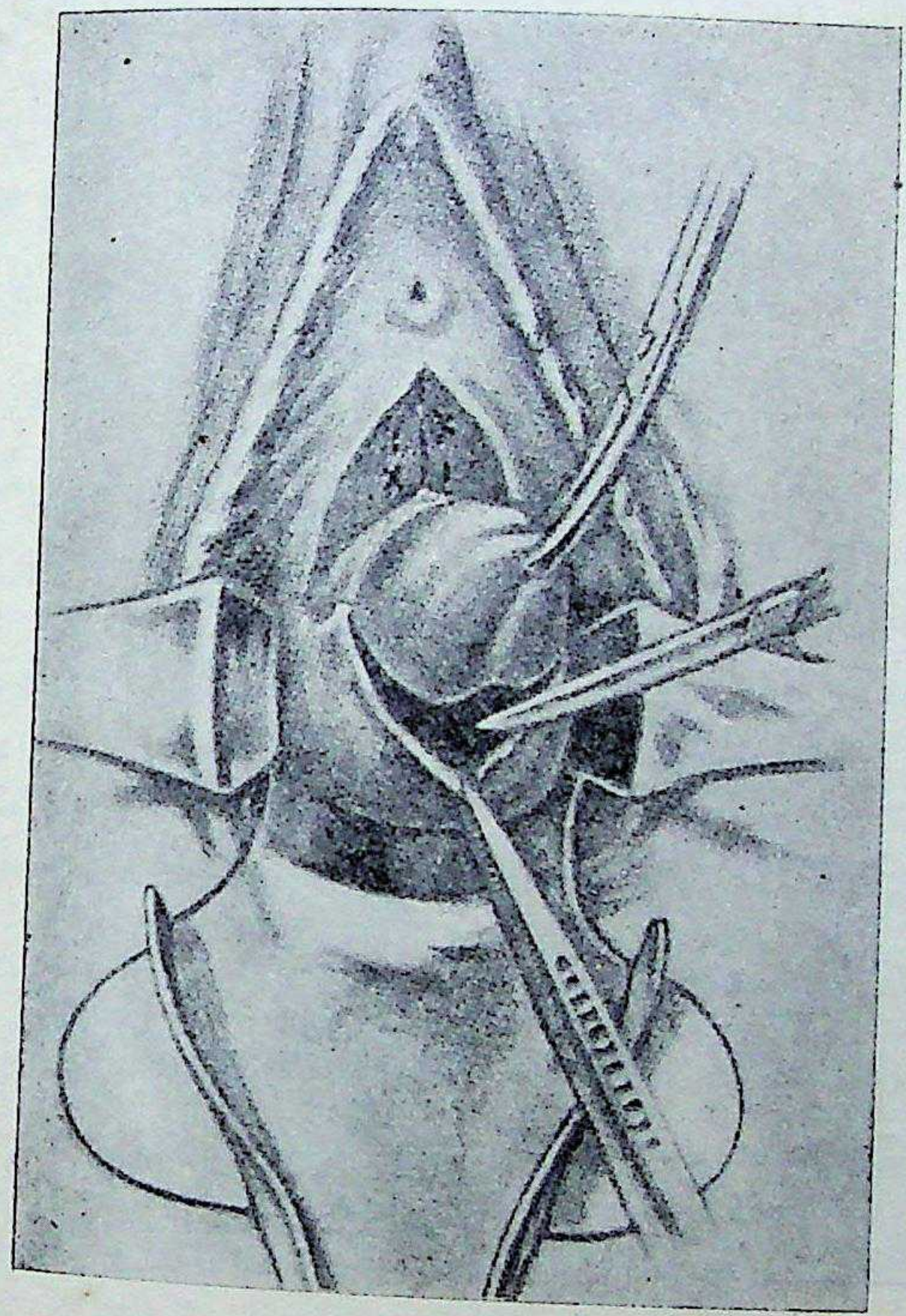

شکل ۵۷۷۔ قیلہ مثانیہ (Cystocele) کا علاجِ شافی معہ بترِ عنق (پہلا درجہ)۔

نیچے داخل ہوتے ہیں۔ اب عنق اس لیول پر کاٹ دی جاتی ہے جہاں سے تمام حصہ مہبلی (portio vaginalis) اور فوق مہبلی عنق کا کچھ حصہ بھی علیحدہ ہو جاتا ہے۔ عنقی دیواروں کی

کٹی ہوئی سطحیں پھر مہبلی دامنوں سے ڈھانک دی جاتی ہیں، اور مقدم دیوار کا شگاف اسیطرح ملا دیا جاتا ہے جس طرح کہ چوتھے درجہ میں ملا یا جاتا ہے (دیکھو شکل ۵۶۹)۔

آخر میں مہبل کی دیواروں پہ ٹنکچر آف آئیوڈین کا اچھی طرح سے طلا کر دیا جاتا ہے اور قنال کو عقیم گاز سے ڈھیلا ڈھیلا بھر دیا جاتا ہے۔ اور عجان میں کوئی نقص ہو تو عجان دوزی (perineorrhaphy) کا عملیہ بھی انجام دینا چاہیئے تاکہ مثانہ کو مزید سہارا ملے۔

879 رحم کے سقوط کیلئے "مانچسٹر کا عملیہ" ("Manchester Operation")۔

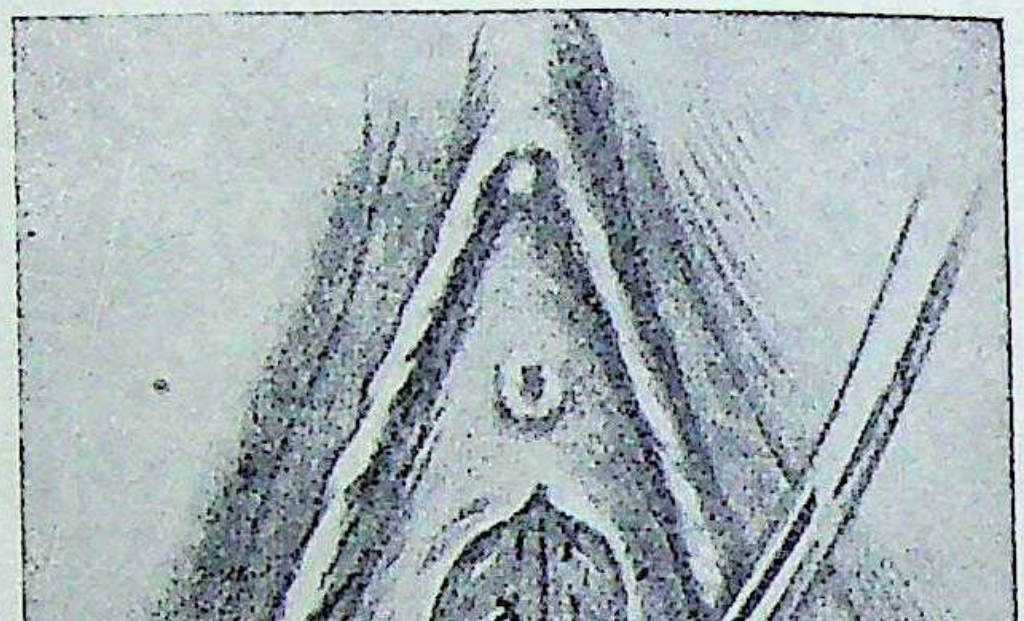

شکل ۵۷۰۔ قیلہ مثانیہ (Cystocele) کا علاج شافی اور عنق کا بتر (پہلے درجہ کے سلسلہ میں)۔

رحم کے معروف سقوط کے علاج کیلئے آرکیبالڈ ڈانیلڈ (Archibald Donald) نے

۱۸۸۸ء میں پہلی مرتبہ مقدم اور موخر مہبل دوزی کو عنق کے بتر کے ساتھ ملایا تھا، اور اس وقت سے یہ طریقہ بہت سے مطبوں میں اس حالت کے معیاری علاج کی حیثیت سے اختیار کیا جا چکا ہے۔ اس کی اصلی ترکیب کی ترمیم بعد میں مانچسٹر سکول کے ڈبلیو۔ ای۔ فودرگل (W. E. Fothergill) اور دوسرے اراکین نے کی ہے جو اب "مانچسٹر کے عملیہ" ("Manchester Operation") کے نام سے مشہور ہے، اور یہ ان ایام میں اپنی خصوصیات کے لحاظ سے سقوط کے جراحی علاج کے لئے بہترین عملیہ تصور کیا جاتا ہے۔ اس طریقہ کی بنا اس جدید تصور پر رکھی گئی ہے کہ رحم کا نزول فرشِ حوض کی ان لیفی عضلی ساختوں کے ارتخا یا تن جانے کا نتیجہ ہوتا ہے جو مستعرض عنقی اور رحمی عجزی رباطات کے نام سے موسوم ہیں (دیکھو صفحات 16 اور 17)۔ فودرگل نے اس عملیہ کا جو اصول بیان کیا ہے اس میں مقدم تکوینِ مہبل (anterior colpoplasty) اور عنق کے بتر کو ایک ہی طریق کار کی حیثیت سے جمع کر دیا جاتا ہے اور اس کے بعد کٹے ہوئے مستعرض رباطات کا تقرب عنق کے ٹنڈ کے آگے کر دیا جاتا ہے۔ اس طریق کار کا نتیجہ یہ ہوتا ہے کہ رحم کی خلفی غیر ذہنیت کی تصحیح ہو جاتی ہے اور مقدم قبوہ کے استیصال سے محرابِ مہبل تنگ ہو جاتی ہے۔ یہ عملیہ سقوط کے ان تمام اصابات کے لئے جن میں رحم کا طول تین انچ سے زیادہ ہو، اور خاصکر جبکہ عنق دریدہ اور بیش پروردہ ہو مفید ثابت ہوتا ہے۔ مزید برآں یہ عنق کے تطول کے ان تمام اصابات کیلئے بھی موزوں ہے جن میں مہبل کی دروں گردیدگی اوپر سے نیچے کی طرف واقع ہو گئی ہو۔

عملیہ حسبِ ذیل طریقہ سے انجام دیا جاتا ہے۔ مریضہ کو حصاۃ شگافی (lithotomy) کی وضع میں لٹا دیا جاتا ہے، اور عملیہ کے رقبہ کو مکمل تعقیم کے بعد برکلے کے فرجی بازکش اور سمس یا اووآرڈ کے منظار کی مدد سے بہت اچھی طرح سے منکشف کر لیا جاتا ہے۔ اس کے بعد عنق کے مقدم لب کو منتاش سے پکڑ کر قنالِ عنق کا اتساع اور جسمِ رحم کے دروں رحمہ کا جرف کر دیا جاتا ہے۔ یہ معلوم کرنے کے لئے کہ عنق کا کتنا حصہ کاٹ کر الگ کیا جائے گا کہفۂ رحم کا طول بھی ناپ لیا جاتا ہے۔ اسکے بعد مہبل کی دیوار کو جانبی قبووں میں فمِ خارجی کی عین دائیں اور بائیں طرف دو مقامات پر پکڑ دیا جاتا ہے جن کا درمیانی فاصلہ تقریباً تین انچ ہوتا ہے۔ ایک اور کلاب منفذ مبال سے نصف انچ نیچے، اور چوتھا عنق کے پیچھے خطِ وسطی میں عنقی مہبلی اتصال پر لگا دیا

جاتا ہے (فوورجل)۔ یہ کلاب اس چار گوشہ رقبہ کے زاویوں کو ظاہر کرتے ہیں جو مہبل کی مقدم دیوار اور عنقی مہبل پر مشتمل ہوتا ہے اور سالم نکال دیا جاتا ہے۔ چاروں کلابیب کو ملانے والے شگافات سے اس رقبہ کے حدود معین کرنے کے بعد مہبل کی دیوار کو مبال، مثانہ اور نزد رحمی

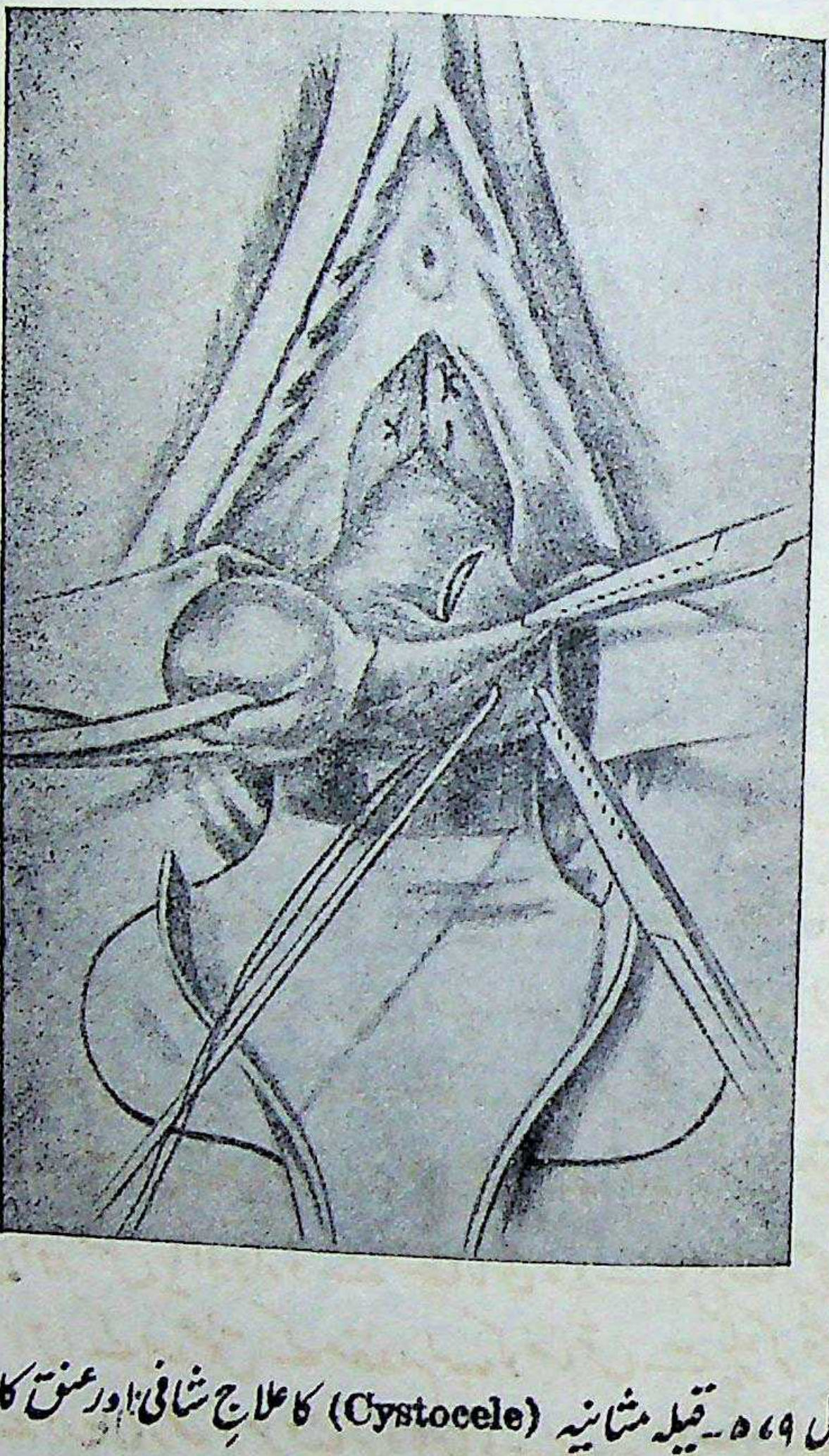

شکل ۵۷۹۔ قیلہ مثانیہ (Cystocele) کا علاجِ شافی اور عنق کا بتر (دوسرا درجہ)۔

بافتوں پر سے متواتر اتار لیا جاتا ہے اور یہ عمل نیچے سے اوپر کی طرف کو کیا جاتا ہے حتیٰ کہ یہ صرف عنق کے گرد ہی چپکی رہ جاتی ہے۔ شگاف کو عنق کے گرد بڑھا دیا جاتا ہے اور اس تقطیع کے

دوران میں جو عروق خون کٹتے ہیں ان پر احتیاط سے شکنجے اور دو ختنیں لگادی جاتی ہیں۔ یہ ختم کرنے کے بعد عنق کی بافتوں کو راست عرضاً کاٹنے سے عنق کا بتر کردیا جاتا ہے، اور رحم باقی

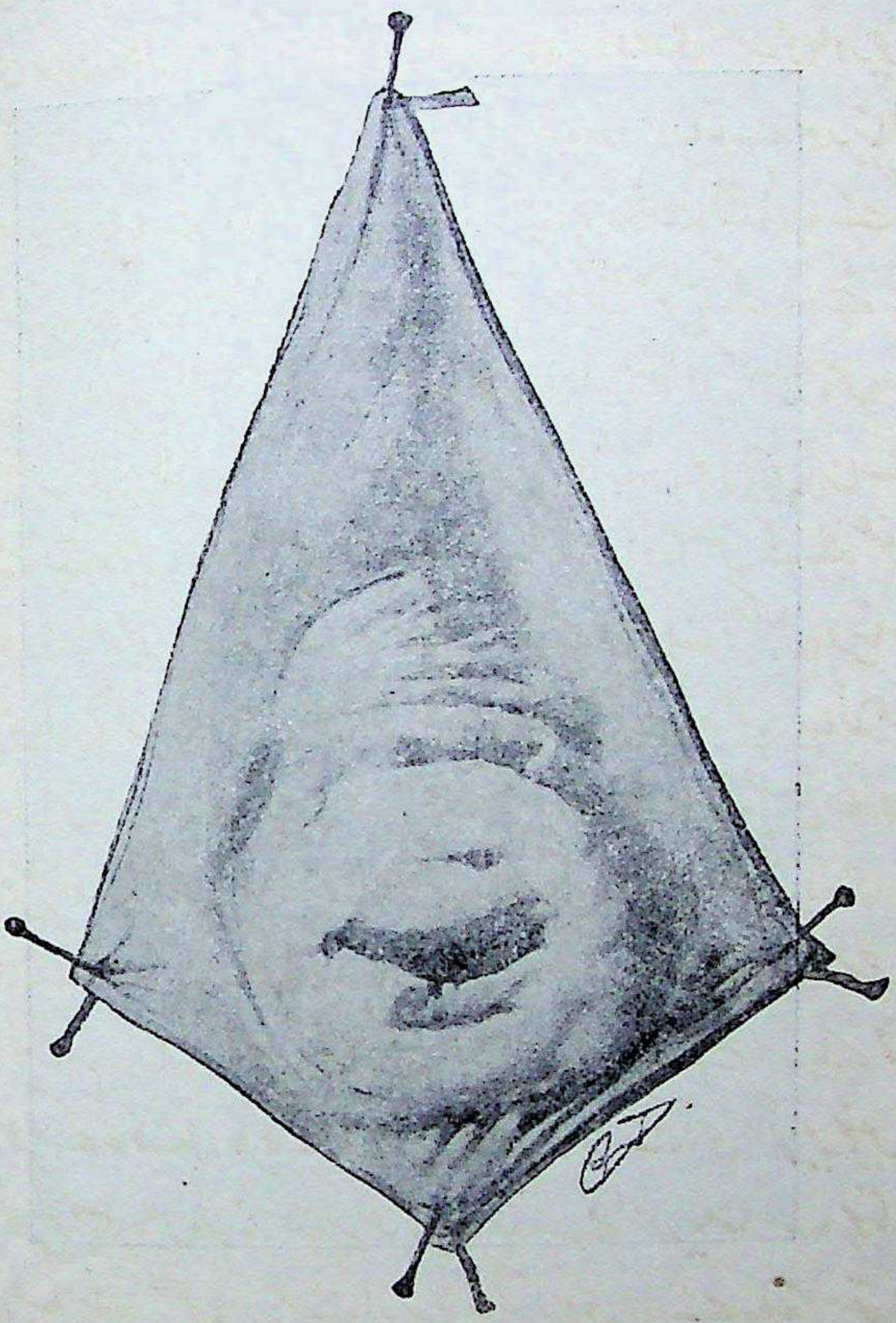

شکل ۵۰۰۔ سقوط کیلئے "مانچسٹر کا عملیہ" ("Manchester Operation")
عنق کے بتر کے ذریعہ سے، جس کے ساتھ مقدم تکوینِ مہبل متحد ہے۔ یہ نمونہ مہبل کی
دیوار کا ایک حصہ ہے جو عنق کے ساتھ الگ کرلیا گیا ہے۔ (ایڈن اور لاکیئر کی
"سسٹم آف گائینی کولوجی" سے۔)

رہ جاتا ہے جس کے کہفہ کا طول تقریباً ۳ انچ ہوتا ہے۔ شکل ۵۸۰ میں بتر کردہ عنق مہبل کی دیوار کے مذکورہ چار گوشہ رقبہ سے چسپیدہ دکھائی گئی ہے۔

اس عملیہ کا اگلا درجہ عنق کے ٹنڈ کو ڈھانکنے کا ہے۔ نانت کی پہلی دوخت قنالِ عنق میں سے خطِ وسطی پر پیچھے کی طرف داخل کی جاتی ہے۔ یہ دوخت مہبل کی دیوار میں سے خطِ وسطی پر پیچھے کی طرف نکال کر فوراً باندھ دی جاتی ہے۔ دوسری، تیسری اور چوتھی دوختیں بھی اسی طرح لگادی جاتی ہیں حتیٰ کہ عنق کا ٹنڈ پوشیدہ ہوجاتا ہے اور نیا فم خارجی مہبل کی دیوار سے محصور ہوجاتا ہے (دیکھو شکل ۵۸۱)۔ اب جو دوخت لگائی جائے گی وہ بہت اہم ہے۔ یہ زخم کے دونوں مہبلی کناروں میں سے نوساختہ عنق کے سامنے سے گذاری جاتی ہے (دیکھو شکل ۵۸۲)۔ یہ ٹانکا مضبوط نانت کا ہونا چاہئے اور اس میں صرف مہبل کی دیوار ہی شامل نہیں ہوتی بلکہ وہ عمیق نزد رحمی بافتیں بھی شامل ہوتی ہیں جن سے مستعرض عنقی رباطات بنتے ہیں۔ اسے کس کر نہ باندھنا چاہئے اور اس کے لئے عنق مہبل میں ہونی چاہئے اور اسے عجز کے جوف کی طرف اوپر اور پیچھے کی طرف دھکیل دینا چاہئے۔ بقیہ مہبلی دوختیں اسی طرح گذاری جاتی ہیں جس طرح قیلہ مثانیہ کے عملیہ میں گذاری جاتی ہیں، اور یہ ایک سلسلہ میں اوپر سے نیچے کی طرف کو لگائی جاتی ہیں۔ جب مہبلی کناروں کا تقرب ہوچکتا ہے تو عنق کا ٹنڈ بتدریج نظر سے غائب ہوجاتا ہے۔ لہٰذا یہ ضروری ہے کہ مہبلی دوختوں کو باندھنے سے پہلے ان تمام عروق کو باندھ دیا جائے جن سے جریان خون ہو رہا ہو۔ عملیہ کے اختتام پر رحم کو پیش گردی کی حالت میں ہونا چاہئے اور نئے فم خارجی کا رُخ پیچھے کی طرف عجز کے جوف کی طرف ہو۔ اگرچہ عجان کی مرمت اتنی ناگزیر نہیں ہوتی مگر سقوط کی حالتوں میں موکج مہبل میں عموماً معتدبہ ارتخا پایا جاتا ہے، اور یہ مناسب ہوتا ہے کہ تناسلی قنال کی قدرتی جسامت، شکل اور سمت از سرِنو قائم کر دی جائے۔ لہٰذا سقوط کے عملیہ کی تکمیل عجان اور مہبل کی موخر دیوار کی مرمت سے کرنی چاہئے اور اسکے طریقے "مہبل و عجان دوزی" ("Colpo-perineorrhaphy") اور "قیلہ مستقیمیہ کے شافی علاج" (دیکھو صفحات 886 تا 890) کے عنوانات کے تحت درج کئے گئے ہیں۔

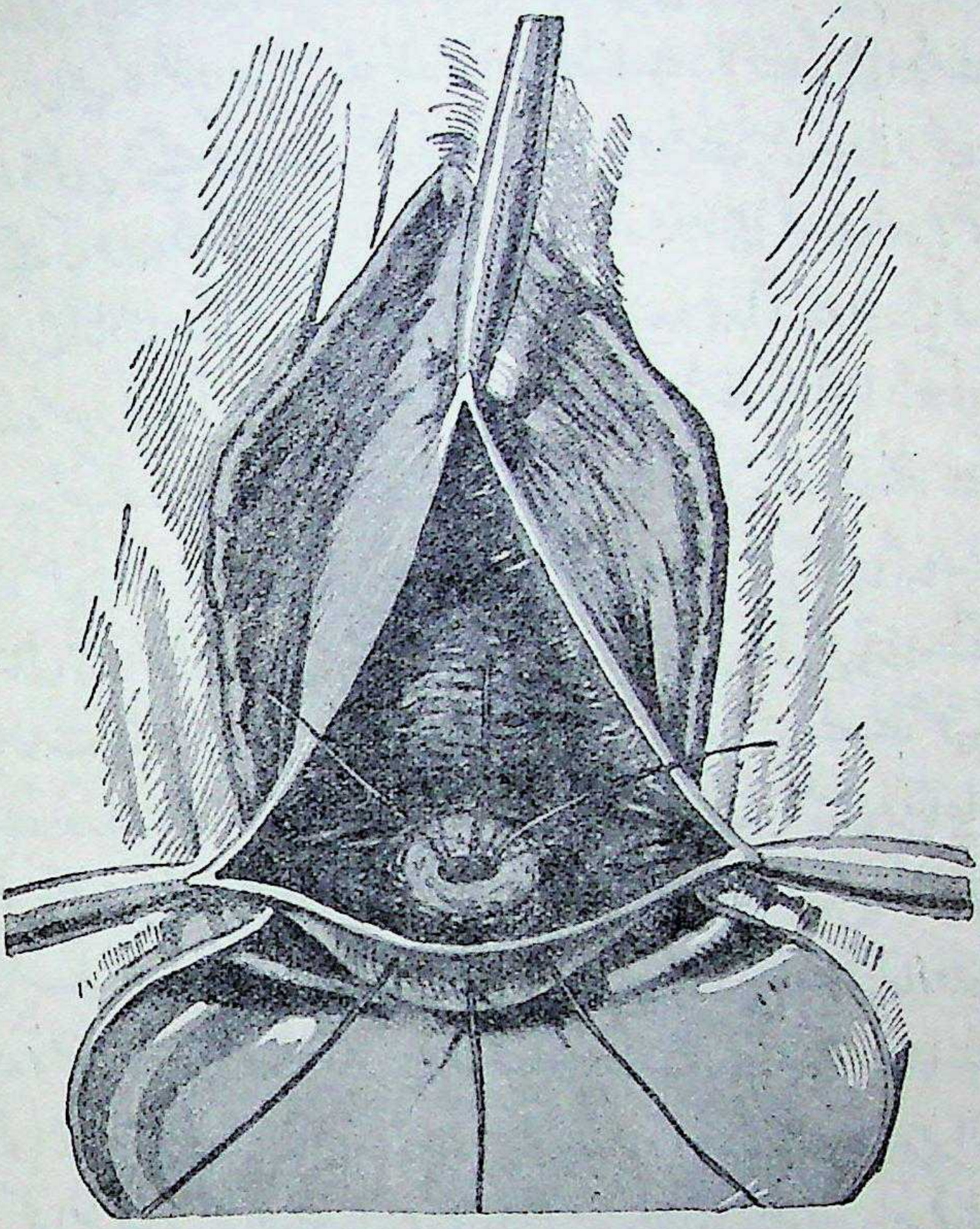

شکل ۱۸۵۔ سقوط کے لئے "مانچسٹر" کا عملیہ ("Manchester Operation") عنق کے بتر کے ذریعہ سے، جس کے ساتھ مقدم تکوینِ مہبل متحد ہے۔ شگاف دیا جاچکا ہے، مہبل کی دیوار اور عنق دور کی جاچکی ہے، اور پہلی تین دوختیں داخل کردی گئی ہیں۔ (ایڈن اور لاکیئر کی "سسٹم آف گائینی کولوجی" سے۔)

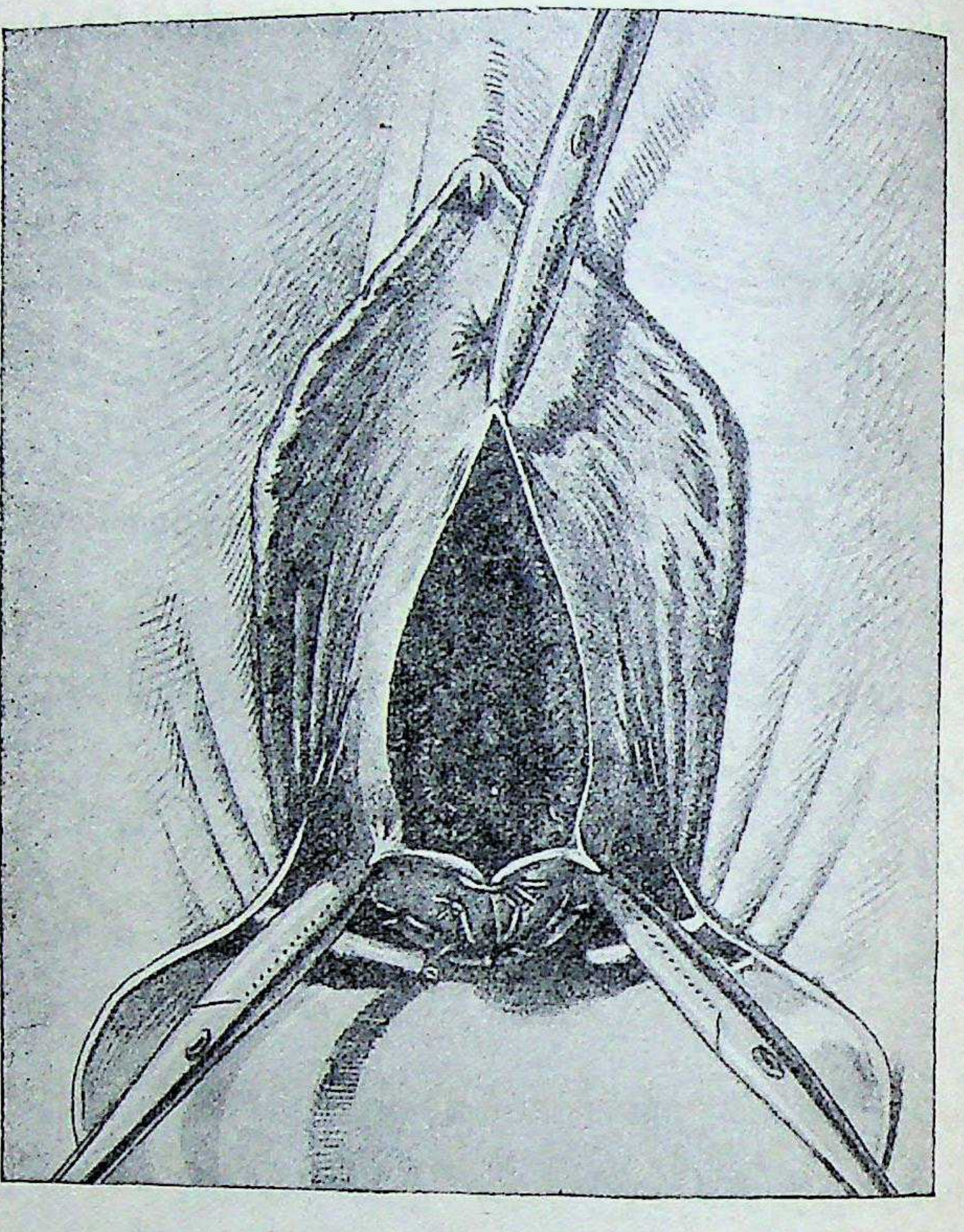

شکل ۵۸۲۔ سقوط کیلئے "مانچسٹر کا عملیہ" ("Manchester Operation") عنق کے بتر کے ذریعہ سے، جس کے ساتھ مقدم تکوینِ ہبل متعد ہے۔ نئے فم خارجی پر دو ختنوں کی تکمیل ہو چکی ہے اور پہلا ٹانکا ایک جانب سے دوسری جانب کو لگایا جا چکا ہے۔ ("ایڈن اور لاکیئر کی سسٹم آف گائنوکولوجی سے۔")

رحم کی تدخیل (Interposition of the uterus)۔ یہ طریق کار ورتھایم نے سقوط کی ان شدید حالتوں کے لئے رائج کیا تھا جو بوڑھی عورتوں میں پائی جاتی ہیں، اور یہ

ان اصابات کے لئے موزوں ہے جن میں عنق کا تطول موجود نہ ہو (دیکھو شکل ۳۷۷)۔ یہ مہبلی تثبیت (vaginal fixation) کے قدیم عملیہ کی مرممہ صورت ہے۔ مختصر الفاظ میں یہ عملیہ پہلے تمام مثانہ کو مہبل کی مقدم دیوار اور عنق سے ایک طویل وسطی شگاف کے ذریعہ سے علٰحدہ کرنے پر مشتمل ہے، اور یہ شگاف عنقی مہبلی انعکاس سے لیکر بولی منفذ سے تقریباً ½۱ انچ اوپر تک دیا جاتا ہے۔ رحمی مثانی جیب اسی طرح کھول دی جاتی ہے جس طرح یہ مقدم مہبل شگافی میں کھولی جاتی ہے (دیکھو صفحہ 862)۔ قعر رحم اب شگاف میں سے مہبل میں کھینچ لیا جاتا ہے اور یہ عمل وارڈ کے "گربہ پنجہ" گرفتالہ (Ward's "Cat's-paw" tenaculum) سے بآسانی انجام دیا جا سکتا ہے (دیکھو شکل ۵۸۳)۔ رحمی مثانی جیب کا باریطون رحم کے موخر دیوار پر کے باریطون سے ٹانک دیا جاتا ہے تاکہ باریطونی کہفہ پھر بند ہو جائے۔ مہبل کی مقدم دیوار کا فالتو حصہ کاٹ دیا جاتا ہے، اور اس کے کنارے رحم کی اگلی جانب پر سے ملا دئے جاتے ہیں اور یہ انجام کار متعدد مضبوط دوختوں سے مہبل کی دیوار کے ساتھ مثبت کر دیا جاتا ہے۔ اسی طرح رحم کا جسم حاد طور پر پیش گردیدہ ہو جاتا ہے اور یہ مہبل کی مقدم دیوار اور مثانہ کے درمیان متداخل ہو جاتا ہے جیسے پہلے ہی اوپر 884
اٹھا دیا جاتا ہے۔

بعض سرجن اس طریقہ کو سقاط (procidentia) کے لئے اختیار کرتے ہیں جو اُن عورتوں میں نمودار ہو جن میں انقطاع الطمث واقع ہو چکا ہو، لیکن اس ملک (انگلستان) میں بہت سے مطبوں میں اس طریقہ پر مانچسٹر کے عملیہ یا اس کی کسی مرممہ صورت کو ترجیح دی جاتی ہے، جن سے کسی نمایاں بدشکلی کے بغیر شفا ہو جاتی ہے اور ان میں کوئی شدید عملیتی خطرہ بھی نہیں ہوتا۔ اگر رحم بہت ہی پیش گردیدہ وضع میں ہو تو اس کا سقوط ناممکن ہوتا ہے، اور قیلہ مثانیہ کے پیدا ہونے کا امکان بھی نہیں ہوتا۔ جب فرج متسع ہو یا عجان میں نقص واقع ہو گیا ہو تو اس عملیہ کا عجان دوزی سے تکملہ کر دینے سے عمدہ نتائج حاصل ہوتے ہیں۔ جوان عورتوں میں اس عملیہ کی انجام دہی جائز نہیں، کیونکہ اگر رحم اس قسم کی غیر طبعی وضع میں ہو تو استقرار حمل کی اجازت نہیں دی جا سکتی۔

لی فورٹ کا عملیہ (Le Fort's Operation)۔ عمر رسیدہ عورتوں میں جن میں ازدواجی زندگی کے سوال کی کوئی اہمیت نہیں ہوتی اور جو مکمل سقاط (complete procidentia) یا دوسرے درجہ کے مترقی سقوط کی مریض ہوں یہ عملیہ موزوں ہے

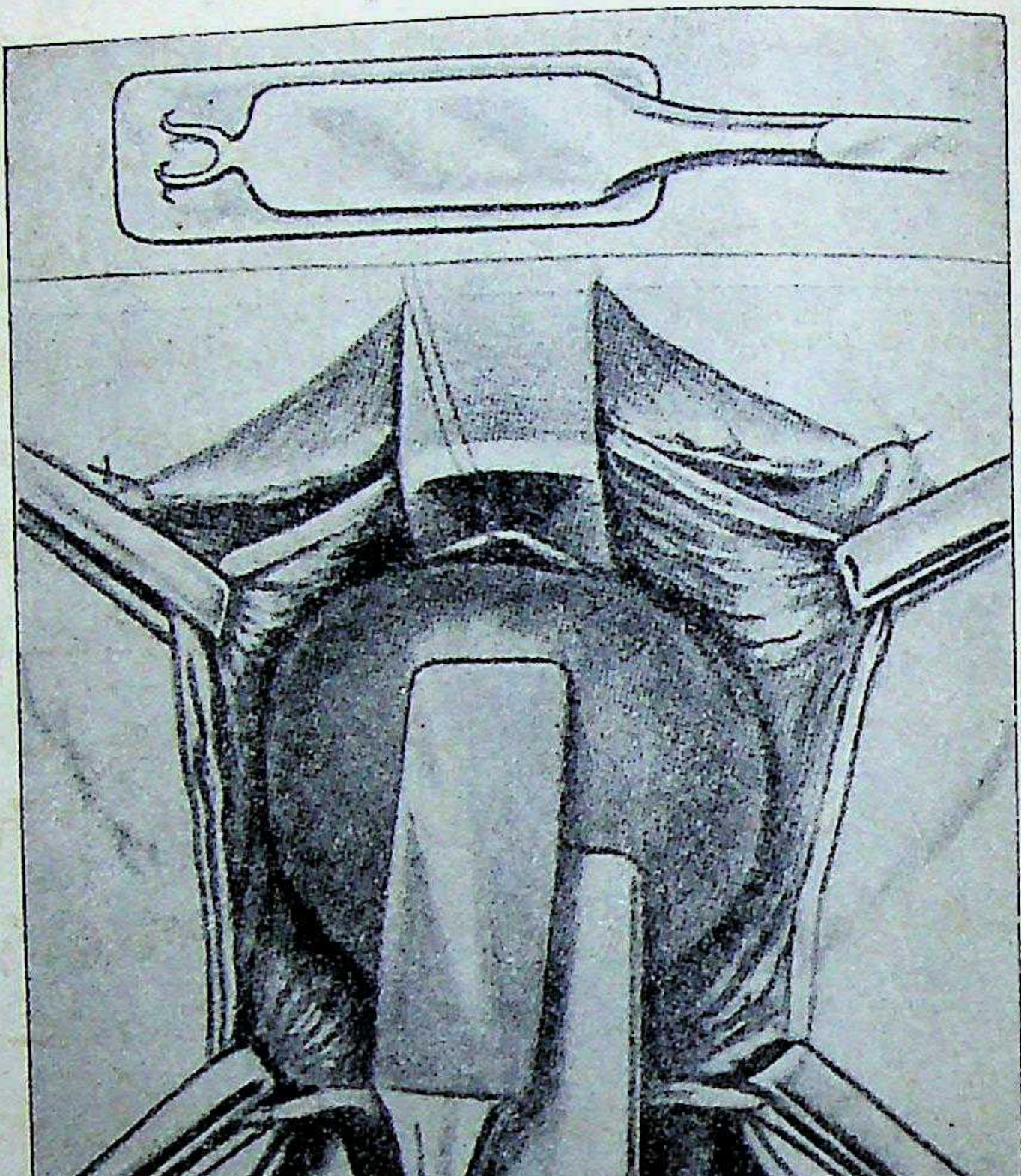

شکل ۵۸۲۔ قعرِ رحم رحمی مثانی جیب کے فتحہ میں سے "گربہ پنجہ" گرفتالہ (Cat's-paw Tenaculum) کے ذریعہ سے باہر نکال لیا گیا ہے۔ (والد" کیلی کی "گائینی کولوجی" کے مطابق۔)

اور یہ عام طور پر کامیاب ثابت ہوتا ہے۔ جب یہ عملیہ کامیابی سے انجام دیا جائے تو یہ مجامعت کے لئے مانع ہوتا ہے۔ اور مہبلی مبیلیت کے لئے خطرناک رکاوٹ کا باعث ہوتا ہے۔ لہٰذا اس کا استعمال محدود ہے، اور جب تک باروری کا زمانہ ختم نہ ہو جائے اور فعل حیض

885 منقطع نہ ہو جائے یہ عملیہ ہرگز انجام نہ دینا چاہیئے۔ سقوط کے لئے مانچسٹر کے عملیہ کے نتائج عمر رسیدہ عورتوں میں بھی اس قدر عمدہ ہیں کہ سنین حال میں لی فورٹ کے عملیہ کی قسم کا عملیہ، جس سے ایک بدشکلی درست ہونے کے بعد دوسری پیدا ہو جاتی ہے، شاذ و نادر ہی انجام دیا جاتا ہے۔



شکل ۳۸۵۔ عمر رسیدہ عورتوں میں وسیع سقوط کے لئے لی فورٹ کا عملیہ۔ مہبل کی غشائے مخاطی کی دھجیاں الگ کر دی گئی ہیں۔

یہ عملیہ مہبل کی مقدم دیوار کو موخر دیوار کے ساتھ دو خطوں سے ملا کر ایک وسطی طولی

حدِّ فاصل بنانے پر مشتمل ہے۔ ایسا کرنے کے لئے عنق کو منتاش سے پکڑ کر فرج سے باہر کھینچ لیا جاتا ہے۔ مہبل کی مقدم سطح پر چار شگاف دئے جاتے ہیں جن کے درمیان ایک مستطیل رقبہ

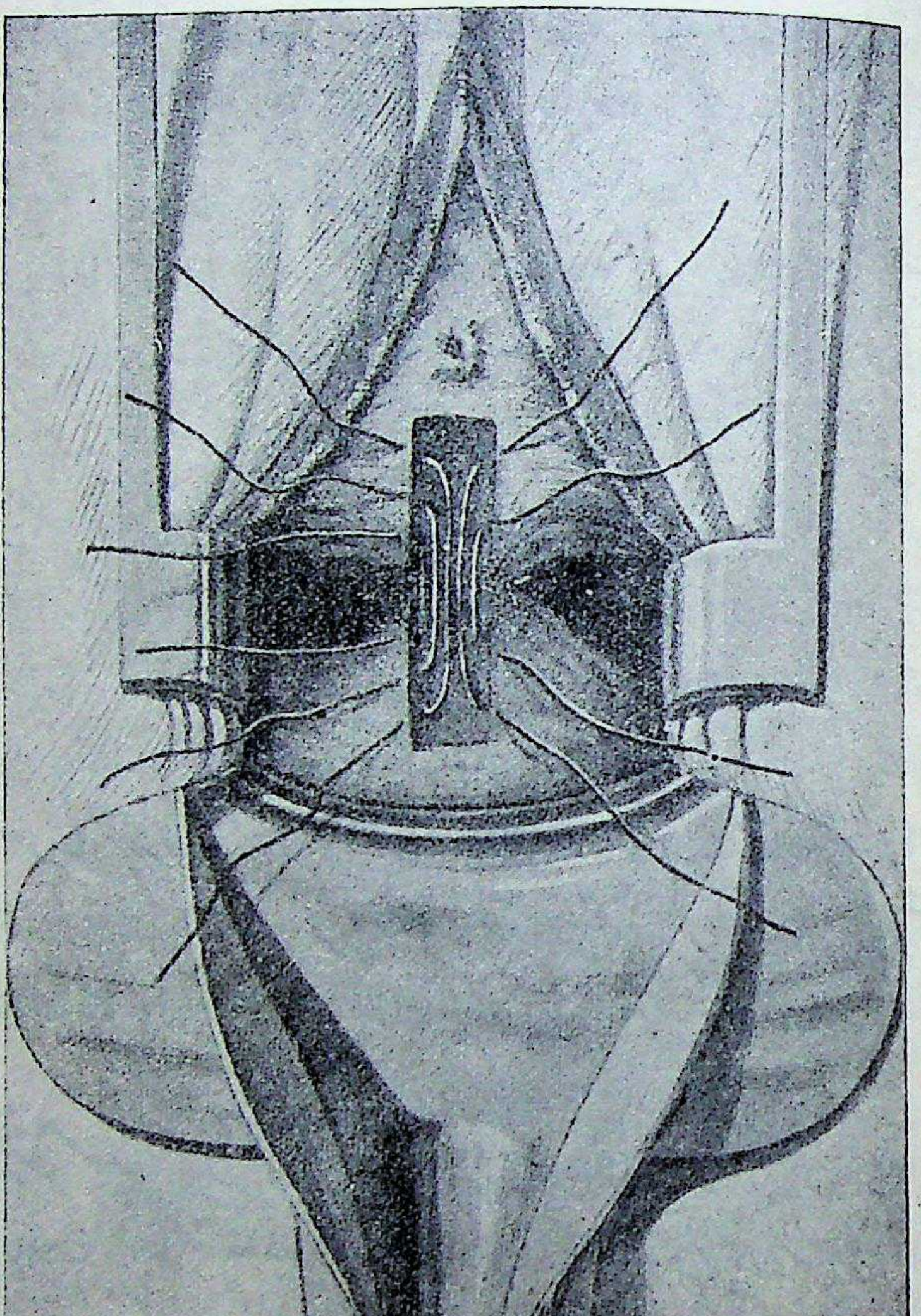

شکل ۵۰۵۔ لی فورٹ کا عملیہ۔ مقدم اور موخر خام سطحوں کو ملانے کا طریقہ دکھایا گیا ہے۔

آجاتا ہے جس کا طول چھ سے سات سنٹی میٹر اور عرض دو سنٹی میٹر ہوتا ہے۔ مہبل کی دیوار کا یہ حصہ

جس کے حدود یوں قائم ہو جاتے ہیں بذریعہ تقطیع علیحدہ کر دیا جاتا ہے، اور اسی قسم کا ایک اور رقبہ جو ہر لحاظ سے مذکورہ بالا رقبہ کے مشابہ ہوتا ہے مہبل کی موخر دیوار سے علیحدہ کر دیا جاتا ہے (دیکھو شکل ۵۸۴)۔ اس کے بعد موخر دیوار پر کی خام سطح کی کوریں تانت کی متوقف دوختوں کے ذریعہ سے موخر دیوار پر کی متناظر کوروں سے ملا دی جاتی ہیں (دیکھو شکل ۵۸۵)۔ اس کا اثر یہ ہوتا ہے کہ دونوں خام سطحیں، ایک مقدم اور دوسری موخر، متقارب ہو جاتی ہیں۔ اس طرح ایک مرکزی فاصل بن جاتا ہے جو مہبلی دیواروں کی بروں گردیدگی کا موثر طور پر انسداد کر دیتا ہے۔ یہ وسطی فاصل اتنا لمبا ہونا چاہیئے کہ فرج تک پہنچے، اور اسے پیچھے کی طرف سے عجانی حاشیہ سے لیکر آگے کی طرف مبالی دہنہ سے ایک انچ اوپر تک آنا چاہیئے۔ جو فضا وسطی فاصل کی ہر ایک طرف رہ جاتی ہے اس میں بسمتھ گاز کا ایک میل داخل کر دیا جاتا ہے جو چوبیس گھنٹے تک رکھا جاتا ہے۔ یہ ظاہر ہے کہ یہ عملیہ شروع کرنے سے پہلے رحم کی حالت معلوم کر لینا چاہیئے، اور اگر عنق میں کوئی موامی ضرر موجود ہو تو اس کا ابتدائی طریق کار کے طور پر علاج کر لینا چاہیئے۔ علی ہذا مہبلی غشائے مخاطی پر کوئی تقرح نہ ہونا چاہیئے۔ اگر مقامی دوران خون عمدہ ہو اور عدم عفونت کا خیال رکھا جائے تو اولی اتحاد واقع ہو جاتا ہے، اور ایک خانہ دار مہبل باقی رہ جاتی ہے، جو مسقوط نہیں ہو سکتی اور اس لئے یہ رحم کے نزول کو مانع آتی ہے۔ مثانہ اور معائے مستقیم کا سقوط بھی ناممکن ہو جاتا ہے، اور اس لئے یہ عملیہ ان عمر رسیدہ عورتوں میں بعض اوقات مفید ثابت ہوتا ہے جن میں ساقط حشائے حوض کو مناسب سہارا دینے کے لئے دوسرے جراحی طریقے ناکام رہتے ہیں۔

قیلہ مستقیمیہ (Rectocele) کا علاج شافی موخر تکوین مہبل (Posterior Colpoplasty)۔

قیلہ مستقیمیہ موخر مہبلی دیوار کے سقوط پر مشتمل ہے جو مقدم مستقیمی دیوار
کے ساتھ منضم ہونے کی وجہ سے رودہ کو ساتھ ہی کھینچ لاتی ہے۔ یہ قیلہ مثانیہ (cystocele)
کے ساتھ بھی پایا جا سکتا ہے مگر گاہے گاہے یہ عارضہ اکیلا ہی دیکھنے میں آتا ہے (دیکھو صفحہ 887
612)۔ عجان لازمی طور پر دریدہ نہیں ہوتا۔ مگر دہنہ مہبل ہمیشہ بہت ڈھیلا ہوتا ہے۔

قیلہ مثانیہ کے لئے جو عملیہ کیا جاتا ہے وہ اصول میں اس عملیہ کے مشابہ ہے جو عجان دوزی (perineorrhaphy) کے نام سے بیان کیا گیا ہے (دیکھو صفحات 892 تا 899)۔ اگر مہبل کی موخر دیوار کی معائے مستقیم سے علیحدگی بہت زیادہ اونچے لیول تک

کیجاتی ہے، یعنی اگر ضرورت ہو تو علیحدگی کا عمل عنق کے موخر لب کے لیول تک کیا جاتا ہے۔ ایک متبادل طریقہ بعض اوقات استعمال کیا جاتا ہے اور وہ یہ ہے کہ تقطیع دیوارِ مہبل کے

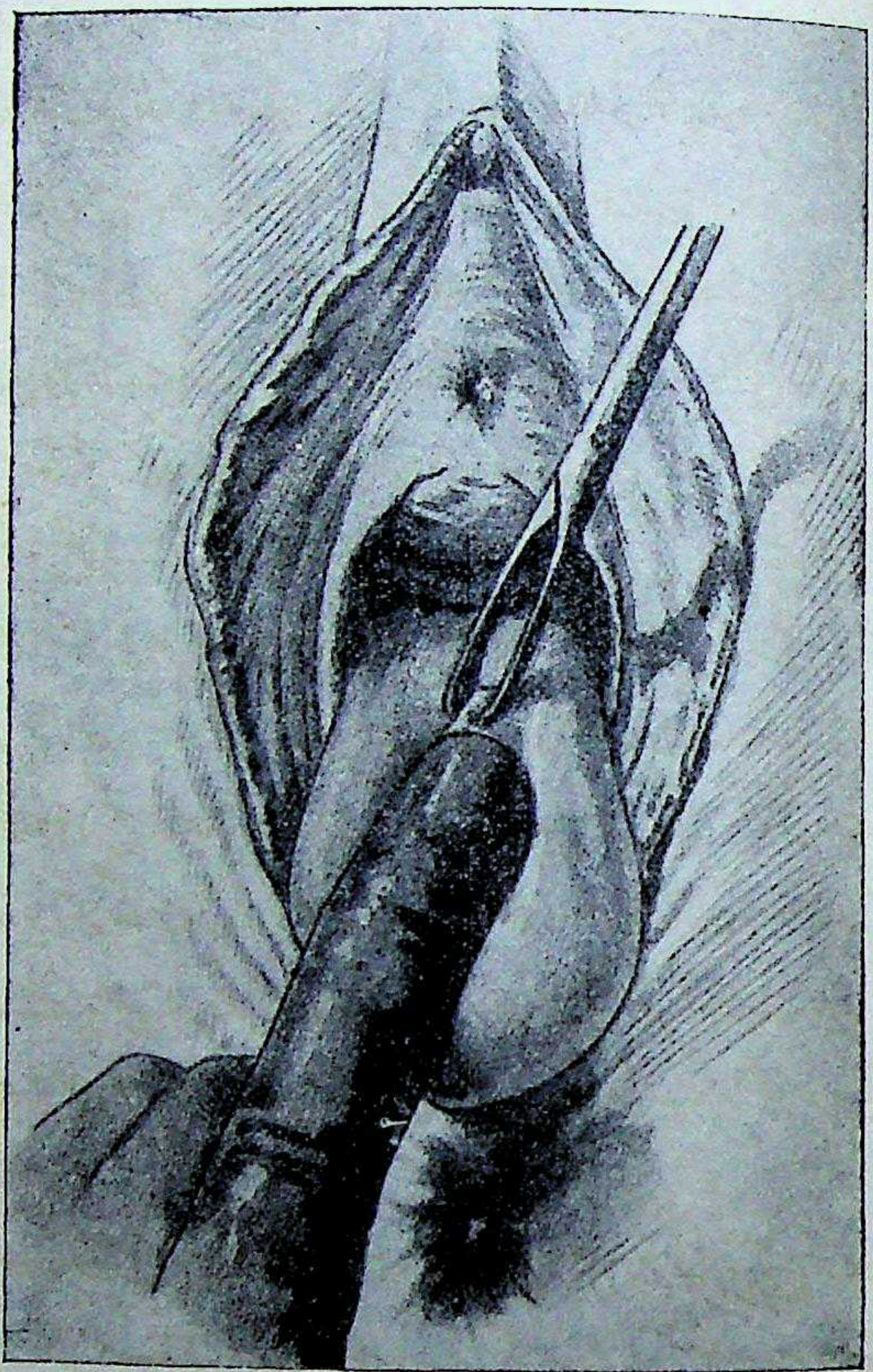

شکل ۵۸۹۔ قیلہ مستقیمیہ (Rectocele) کے لئے عملیہ۔ قیلہ مستقیمیہ کو مہبل میں سے باہر کھینچ لیا گیا ہے، اور تقطیع کی بالائی حد کے لئے جو مقام منتخب کیا گیا ہے اس پر ایک بافتی کلاب (tissue forceps) لگایا گیا ہے۔

سب سے اونچے مقام سے شروع کی جاتی ہے، اور دامن اوپر سے نیچے کی طرف کو آتا جاتا ہے۔

اس عملیہ کی ترکیب مندرجہ ذیل ہے۔

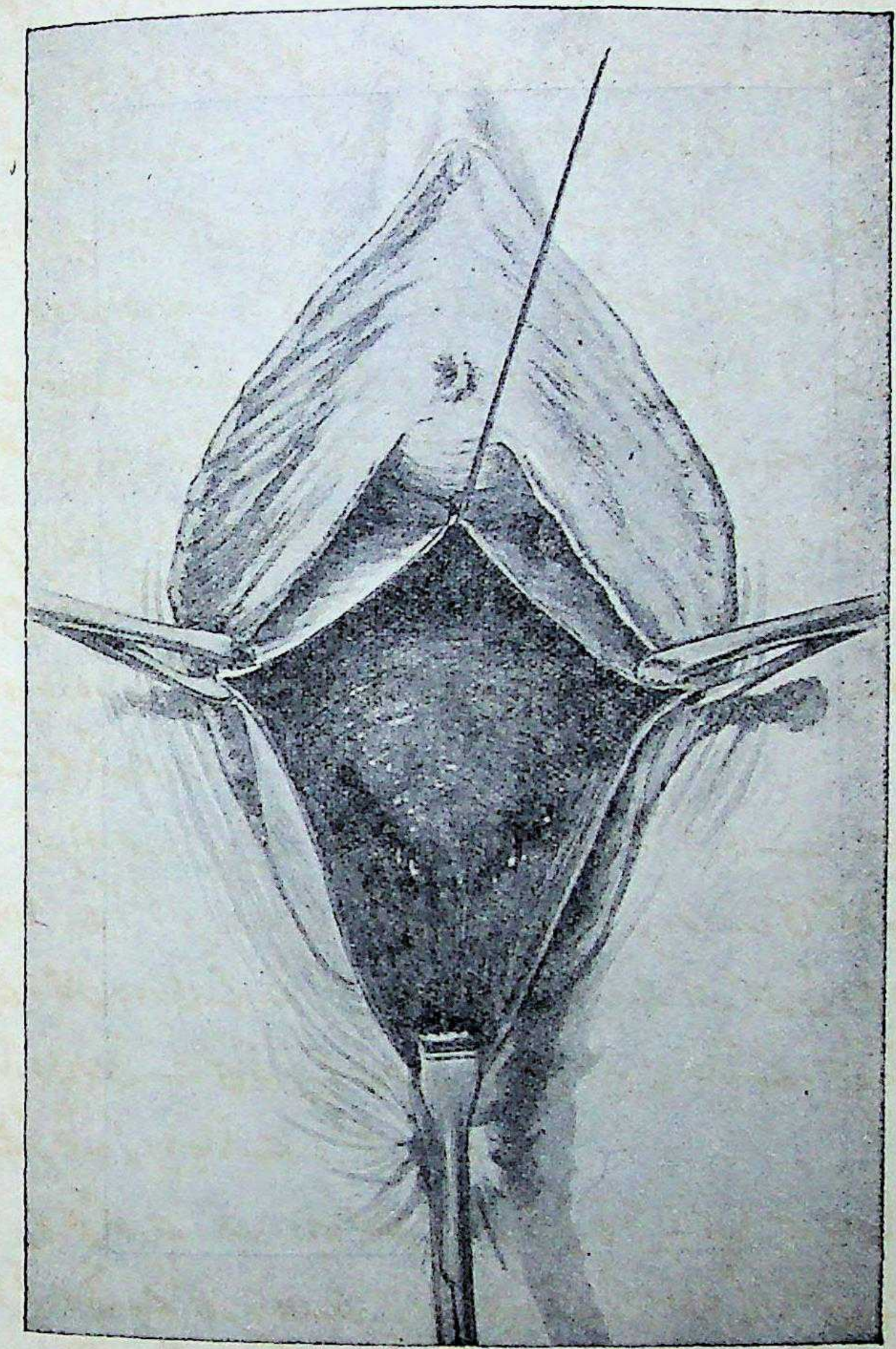

شکل ۷۸۵ - قیلہ مستقیمیہ (Rectocele) کے لئے عملیہ - مہبلی دامن دیوار مہبل پر سے اٹھاکر نیچے کی طرف کو الٹا دیا گیا ہے جس سے معائے مستقیم منکشف ہوگئی ہے - بافتی کلاب کے لگانے کے مقام کو دیکھا جائے۔

پہلا درجہ۔ جو مہبلی دامن دور کیا جائے گا اس کی بالائی حد کا تعین اس طریقہ سے کیا جاتا ہے جو شکل ۵۸۶ میں دکھایا گیا ہے۔ ایک بافتی کلاب (tissue forceps) موخر مہبلی دیوار کے خط وسطی پر اس مقام پر لگا دیا جاتا ہے جس کے متعلق یہ اندازہ کر لیا جاتا ہے کہ تقطیع کی بالائی حد لازمی طور پر یہی ہو گی (دیکھو شکل ۵۹۰)۔ مہبلی دیوار کا یہ حصہ پھر اوپر کی طرف کو اور ایک جانب کو کھینچ لیا جاتا ہے، اور اسی قسم کا ایک کلاب اس مقام پر لگایا جاتا ہے جہاں جانبی اور موخر مہبلی دیواریں دہعۂ مہبل کے لیول پر ملتی ہیں۔ دوسری جانب پر بھی یہی عمل کیا جاتا ہے۔

دوسرا درجہ۔ (شکل ۵۸۷) اس طرح جس مثلث دامن کی حد بندی کی جاتی ہے اسے ماتحت معائے مستقیم پر سے کچھ تو قینچی اور کچھ کند تقطیع کے ذریعہ سے اتار لیا جاتا ہے۔ یہ علیحدگی جہاں تک ممکن ہو سکے عجانی جسم کی طرف کو جاتی ہے۔ جب وہ ندبی بافت جو عام طور پر ان اصابات میں عجانی جسم میں موجود ہوتی ہے راستہ میں آجاتی ہے تو مزید علیحدگی نہیں کی جا سکتی۔ حلقہ دار چمٹی میں ایک پھاہا پکڑ کر معائے مستقیم میں داخل کر دیا جاتا ہے اور یہ دورانِ تقطیع میں معائے مستقیم کی مقدم دیوار کو آگے کی طرف کو دھکیلنے کیلئے مفید ثابت ہوتا ہے۔

تیسرا درجہ۔ اب قیلہ مستقیمیہ کے نچلے حصہ کو نتاشی کلاب (vulsellum forceps) سے پکڑ کر اوپر کی طرف کو کھینچ لیا جاتا ہے۔ اس کے بعد اسی شگاف کی نشان دہی کی جاتی ہے جو عجان دوزی کے لئے شکل ۵۹۱ میں دکھایا گیا ہے، اور مہبل کی موخر دیوار اوپر کی طرف کو اتار دی جاتی ہے حتیٰ کہ نیچے کی طرف کی تقطیع کا لیول آجاتا ہے۔ اس کے بعد تمام دامن کاٹ کر الگ کر دیا جاتا ہے (شکل ۵۸۸)۔

چوتھا درجہ۔ اب ردا یا عضلہ کی ایک تہ کی تلاش کرنا چاہیئے جو معائے مستقیم کے سامنے واقع ہوتی ہے، اور یہ عام طور پر بغیر کسی وقت کے معلوم کی جا سکتی ہے۔ یہ بلاشبہ ردا سے بہت تنی ہوتی ہے، لیکن اس سے معائے مستقیم کو اسی طرح ڈھانکنے کا کام لیا جاتا ہے جس طرح قیلہ مثانیہ کے عملیہ میں مثانہ کے نیچے کی بافتوں کا استعمال کیا جاتا ہے۔ یہ اس عملیہ کا ایک اہم مرحلہ ہے کیونکہ اس سے معائے مستقیم کے قدرتی سہاروں میں سے ایک از سرِ نو قائم ہو جاتا ہے، اور مہبل اور رودہ کے درمیان ایک محکم بافت کے تودہ کی تشکیل ہو جاتی ہے۔

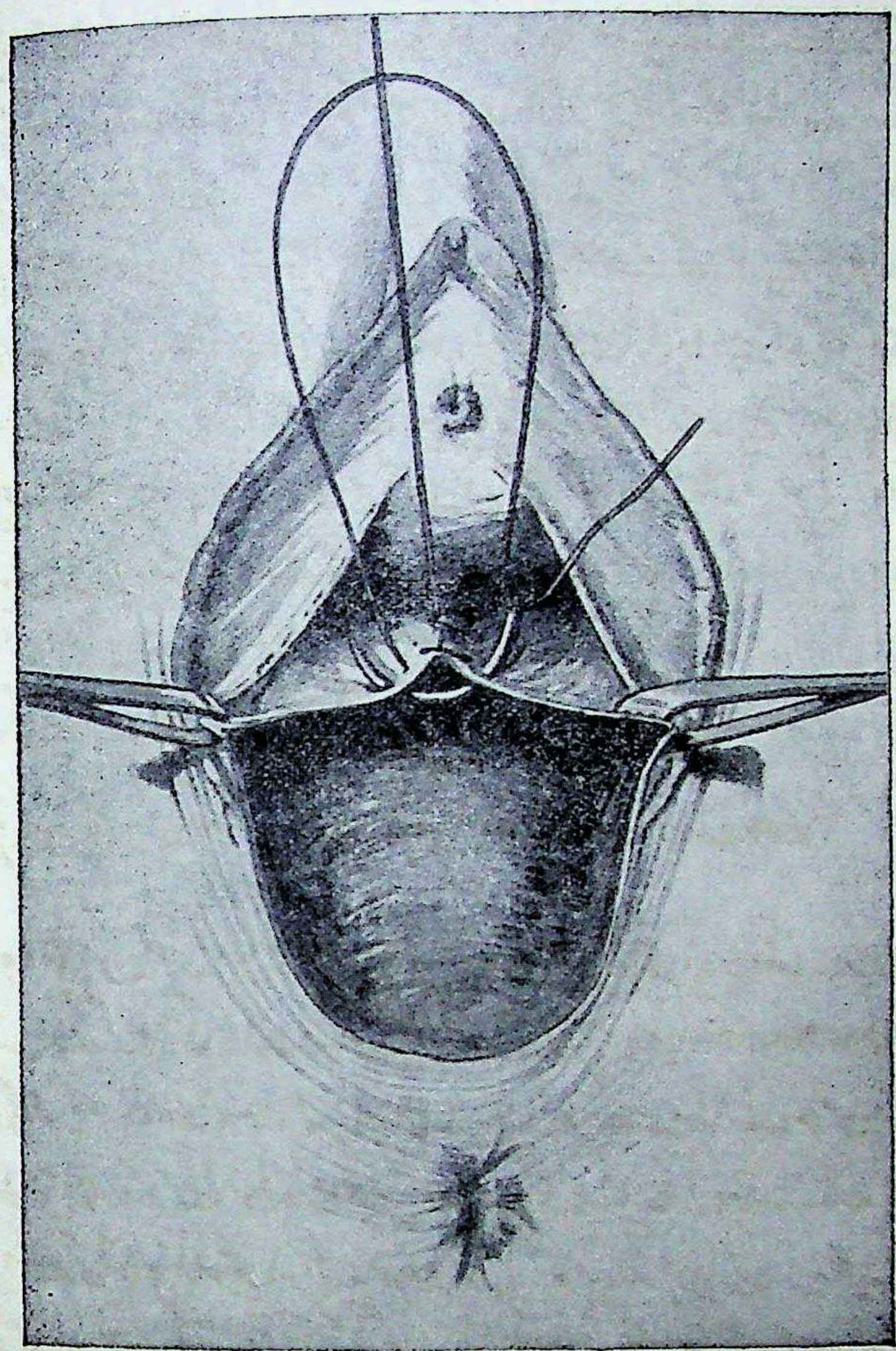

شکل ۵۸۸۔ قیلہ مستقیمیہ (Rectocele) کے لئے عملیہ۔ مہبلی دامن کا استیصال کیا جا چکا ہے، اور ایک مسلسل مہبلی دوخت اوپر سے نیچے کی طرف کو لگائی جا رہی ہے

پانچواں مرحلہ۔ عجانی جسم کی تعمیر تانت کی مدفون دوختوں کی تہوں سے اس طریقہ سے کی جاتی ہے جو شکل ۵۹۶ تا ۵۹۹ میں ظاہر کیا گیا ہے۔

چھٹا مرحلہ۔ مہبل کی موخر دیوار کے شگاف کے راس سے تانت کی ایک مسلسل دوخت شروع کی جاتی ہے جس سے شگاف کے کنارے عجان کے حاشیہ تک ملا دئیے جاتے ہیں جہاں اسکے سرے باندھ دئیے جاتے ہیں (دیکھو شکل ۵۸۸)۔ آخر میں جلد کے کنارے ایک زیر بشری دوخت سے ملا دئیے جاتے ہیں۔

کامیابی کا انحصار مندرجہ ذیل امور کی طرف احتیاط سے توجہ دینے پر ہوتا ہے:- (۱) دیوار مہبل کا جو حصہ دور کیا جاتا ہے اس کی صحیح طور پر مطابقت کرنا چاہئے اور تقطیع کافی اوپر سے شروع کرنے میں خاص احتیاط سے کام لینا چاہئے۔ اگر ضرورت سے زیادہ بافت دور کر دی جائے گی تو قنالِ مہبل اس قدر تنگ ہو جائے گی کہ تکلیف دہ ثابت ہوگی۔ (۲) عملیہ کے ہر درجہ پر نہایت محتاط احتباس الدم کی ضرورت ہوتی ہے۔

رحم کے ارتکاس کے لئے عملیہ

(OPERATION FOR INVERSION OF THE UTERUS)

دواعی۔ یہ عملیہ اس مزمن نفاسی ارتکاس میں انجام دیا جا سکتا ہے جس میں رحم دوسرے اعتبارات سے تندرست ہو اور ایولنگ کے آلۂ توضیع (Aveling's repositor) سے اسکی ترجیع کی کوششیں ناکام ثابت ہوئی ہوں۔ نو بالیدوں سے پیدا شدہ مزمن ارتکاس کے اصابات اس طریق کار کے لئے موزوں نہیں۔ مزید برآں یہ عملیہ اس وقت تک نہیں کرنا چاہئے جب تک کہ سرائت کی تمام امارتیں (اگر یہ موجود ہوں) غائب نہ ہو جائیں۔ یہ عملیہ ایک حفاظتی طریقِ کار ہے اور جوان عورتوں میں جب کہ صورتِ حالات موافق ہو اسے مہبلی رحم برآری پر ترجیح دینا چاہئے۔

سپائی نیلی کا عملیہ (Spinelli's Operation)۔ یہاں جس طریقِ کار کا ذکر کیا ہے وہ سپائی نیلی کا ہے۔ عملیہ شروع کرنے سے پہلے اور اس کے دوران میں نہایت ہی محتاط عدیم العفونت تجہیزات کی ضرورت ہوتی ہے۔ اس عملیہ کے مدارج شکل ۵۸۹ میں دکھائے گئے ہیں اور ان کا بیان مندرجہ ذیل ہے۔

پہلا درجہ۔ رحمی مثانی جیب کا مقدم قبوہ میں سے کھولنا (دیکھو شکل ۵۸۹ ب

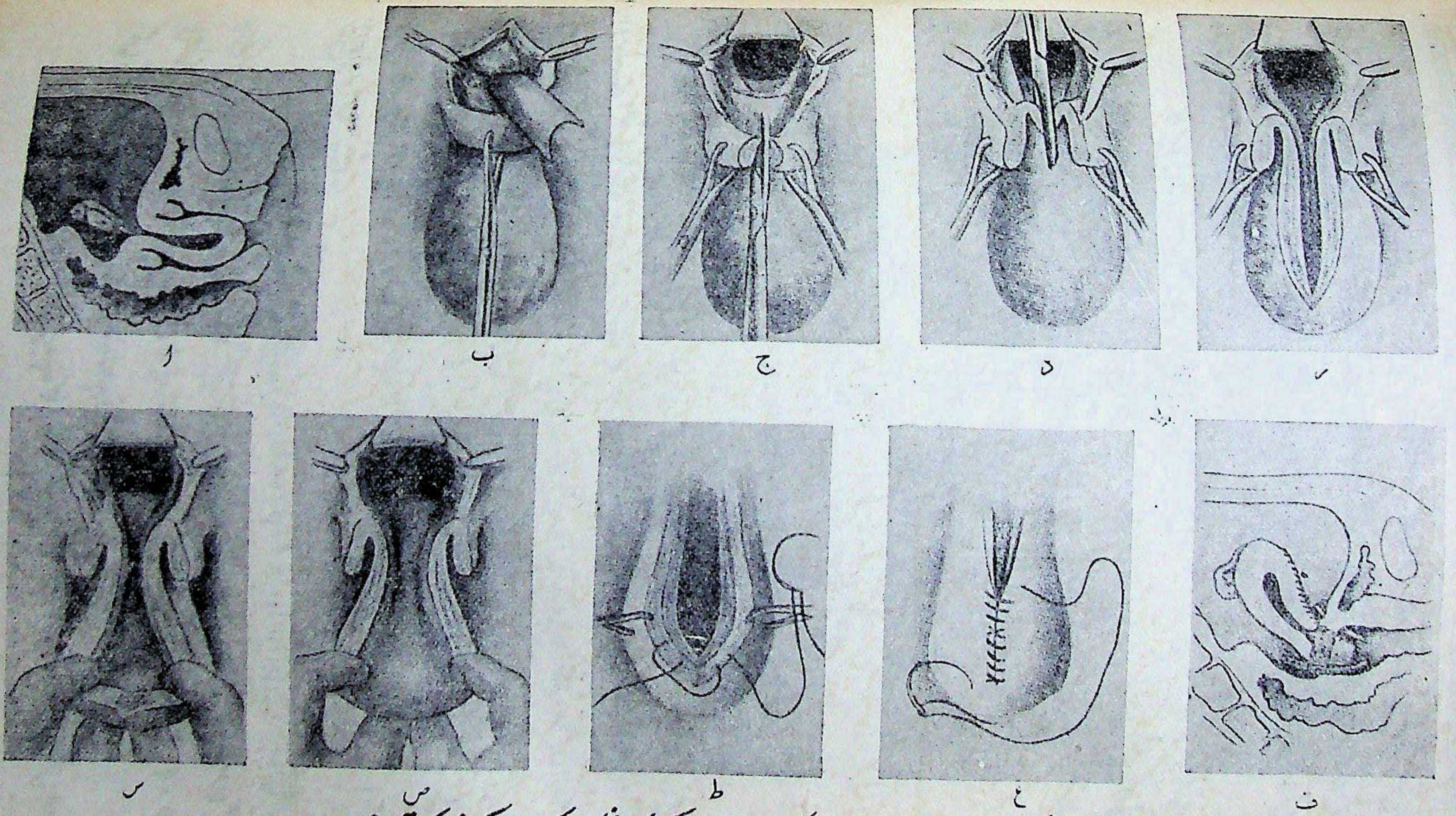
ا
ب
ج
د
ر
ف
غ
ط
ص
س

شکل ۹۰۵۔ سپائی نیلی (Spinelli) کا عملیہ رحم کے مزمن ارتکاس کیلئے۔ (شکلوں کے بیان کیلئے دیکھو متن صفحہ 890)

اور ج)۔ شکل ۵۸۹، ا میں غیر مکمل ارتکاس کی حالت دکھائی گئی ہے، جس میں عنق کے لب بخوبی واضح ہیں۔ مقدم لب ایک فنانش سے مثبت کر لیا جاتا ہے اور وہ طریقہ کار عمل میں لایا جاتا ہے جو پہلے "مقدم مہبلی شگافی" ("anterior colpotomy") کے نام سے بیان کیا جا چکا ہے (دیکھو صفحہ 862)۔

دوسرا درجہ۔ رحم کی مقدم دیوار خطِ وسطی پر فمِ خارجی سے لیکر قعر تک کاٹ دی جاتی ہے (دیکھو شکل ۵۸۹ ک اور س)۔ قینچی استعمال کی جاتی ہے، اور کٹی ہوئی عنق کے ہر ایک نصف پر جر کا عمل کرنے سے رحم کو اپنی وضع پر قائم رکھا جاتا ہے۔

تیسرا درجہ۔ رحم کو انگلیوں سے از سرِ نو مرتکس کر دیا جاتا ہے جس طرح کہ شکل ۵۸۹، ص اور ص میں ظاہر کیا گیا ہے۔ اس عضو کی باریطونی سطح آگے کی طرف کو دبا دی گئی ہے اور ساتھ ہی کٹے ہوئے کنارے پیچھے کی طرف کو لوٹا دئے جاتے ہیں۔ عملیہ کا یہ حصہ خاصکر طویل المدت اصابات میں نہایت مشکل ہوتا ہے۔ کیونکہ رحم کی بافتیں استوار ہوتی ہیں، اور مرتکس رحمی "پیالہ" میں انضمامات موجود ہوتے ہیں۔ جب ارتکاس کی تصحیح ہو جاتی ہے تو رحمی شگاف پیچھے کی طرف آجاتا ہے، اور قعر اب بھی سب سے نچلا حصہ ہوتا ہے۔

چوتھا درجہ۔ شگافِ رحم دو تہوں میں بند کر دیا جاتا ہے، یعنی پہلی میں مخاطیہ اور عضلی تہ شامل ہوتی ہے اور دوسری میں باریطون اور عضلی تہ۔ رحم کا قعر آگے کی اور اوپر کی طرف کو اٹھا لیا جاتا ہے تاکہ رحم کی مقدم سطح تک رسائی ہو سکے (شکل ۵۸۹، ط اور ع)۔

پانچواں درجہ۔ پھر رحم کو رحمی مثانی جیب کے فتحہ میں سے اوپر کی طرف کو ڈھکیل کر جوفی کہفہ میں داخل کر دیا جاتا ہے۔ اس طرح یہ ایک مستعرض محور کے گرد جو فوق مہبلی عنق میں سے گذرتا ہے گردش کر جاتا ہے۔ اس کے تعلقات شکل ۵۸۹، ف میں ظاہر کئے گئے ہیں جو رحم کی مقدم دیوار کے خطِ دوخت کو بھی ظاہر کرتی ہے۔

892 چھٹا درجہ۔ انجام کار رحمی مثانی جیب کے باریطونی اور مہبلی شگافات اور مقدم قبوہ بند کر دئے جاتے ہیں۔ سپائی نیلی (Spinelli) یہ مشورہ دیتا ہے کہ مقدم اور موخر دونوں جیبوں کی مسلیت کرنا چاہیئے۔

فرج پر کے عملیہ جات

تکوینی عملیہ جات (Plastic Operations)۔ اس عنوان کے تحت

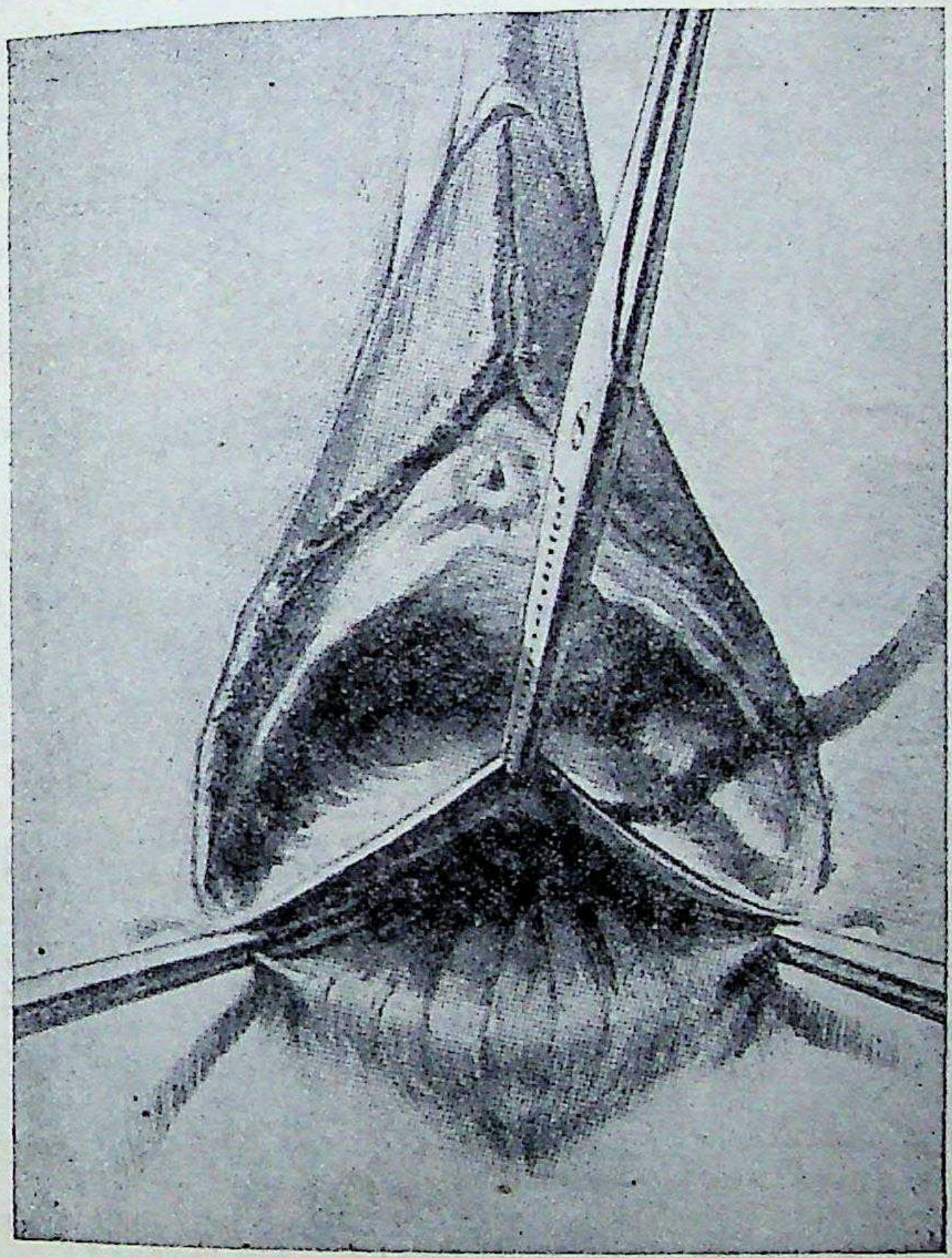

شکل ۵۹۰ ۔ مکمل عجانی دریدگی (Complete Perineal Laceration) جس سے مبرزی قنال کا نچلا حصہ متاثر ہے ۔ تینوں کلاب پہلے شگاف کے حدود کو ظاہر کرتے ہیں۔

عجان دوزی (perineorrhaphy) اور فرج کی بے انثقابی (atresia) اور برمبالیت (epispadias) کا جراحی علاج شامل ہیں۔

عجان دوزی (Perineorrhaphy) ۔ یہ طریق کار عجان اور مہبل کی موخر دیوار کے قبالتی ضررات کی ثانوی مرمت کیلئے ایک تکوینی عملیہ ہے۔ اس قسم کے ضررات کی اولی اور فوری مرمت کے لیئے جو عملیہ درکار ہوتا ہے اس کا ذکر علم الولادت کی نصابی کتابوں میں ملیگا۔ جن حالتوں میں ابتدائی عملیہ ناکام رہا ہو ان میں کم از کم بارہ ہفتہ تک ثانوی مرمت نہ کرنا چاہیئے۔ اتنا عرصہ التفاف کے قدرتی عمل کی تکمیل کے لئے درکار ہوتا ہے۔ بہت سی حالتوں میں بارہ ہفتہ سے بھی زیادہ مدت کے لئے انتظار کرنا مناسب ہوتا ہے کیونکہ یہ بہتر ہوتا ہے کہ ثانوی عملیہ اس وقت تک انجام نہ دیا جائے جب تک کہ مقامی سرائت کی کوئی بھی علامت باقی ہو۔

عملیہ کی وسعت ان مقامی حالات کے لحاظ سے مختلف ہوتی ہے جو موجود ہوں۔ 893
بعض اوقات ایک وسیع دریدگی موجود ہوتی ہے جس سے تقریباً تمام قنال کھل جاتی ہے (دیکھو شکل ۵۹۰) یا صرف مرتخی مخرج مہبل کی حالت ہی موجود ہوتی ہے جیسا کہ شکل ۵۹۱ میں ظاہر کیا گیا ہے۔ ان انتہائی حالتوں کے درمیان بہت سے وسطی مدارج دیکھنے میں آتے ہیں جن میں ایک شکل ۵۹۲ میں ظاہر کیا گیا ہے جس میں سطحی عاصرہ کا مقدم حصہ ضرر رسیدہ ہے۔ اس عملیہ کے اغراض مندرجہ ذیل ہیں۔ (۱) مہبل کی موخر دیوار کے طبعی سہاروں یعنی عانی عصعصی عضلات اور عجانی جسم کی ازسرنو تعمیر۔ (۲) قنال مبرز کے تسلسل اور عاصرہ کی موثریت کی تجدید۔

عجان دوزی غیر مکمل دریدگی کے لئے۔ اس عملیہ کے مراحل کی توضیح اشکال ۵۹۱ تا ۶۰ میں کی گئی ہے۔ فرج کے گردونواح کو بشمولیت مبرز احتیاط سے عقیم پوششوں سے مخلوط کر لینا چاہیئے جو اپنی محل پر چٹکیوں یا دوختوں سے قائم رکھی جاتی ہیں۔

پہلا درجہ ۔ یہ عملیہ مہبل کی موخر دیوار کے نچلے حصہ پر سے دامن اٹھانے سے شروع کیا جاتا ہے اور پہلا مرحلہ اس دامن کی خاکہ بندی پر مشتمل ہے۔ دہنۂ مہبل کے کنارے پر اس مقام پر جو شفرۂ صغیر کے موخر سرے کا متناظر ہوتا ہے طرفین پر ایک ایک چٹکی لگا دی جاتی ہے (دیکھو شکل ۵۹۱)۔ ان چٹکیوں کو خط وسطی پر ملانے سے جدید دہنۂ مہبل کی جسامت

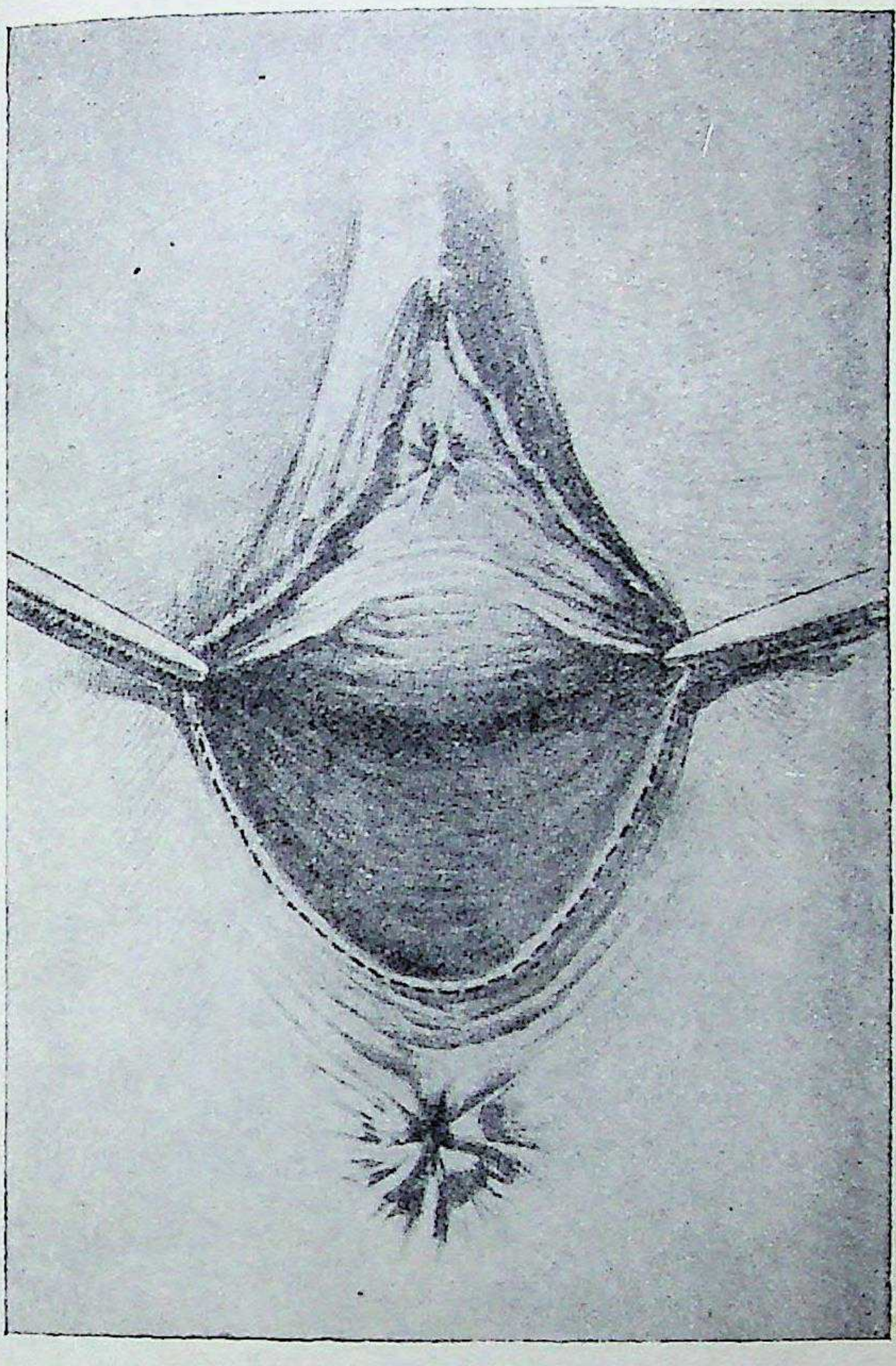

شکل ۵۹۱۔ غیر مکمل دریدگی کی عجان دوزی (Perineorrhaphy)۔ نقطہ دار خط پہلے شگاف کو ظاہر کرتا ہے۔

894 معلوم ہو سکتی ہے۔ یہ اتنا بڑا ہونا چاہیئے کہ اس میں دو انگلیاں داخل ہو سکیں، اور جن نقاط پر کلاب لگائے جاتے ہیں ان کا فاصلہ اس لحاظ سے درست کر لینا چاہیئے کہ تقریباً اتنی ہی فضا حاصل ہو جائے۔ اس کے بعد موخر مہبلی دیوار کے سرے کو خط وسطی میں مسنن تقطیعی کلاب

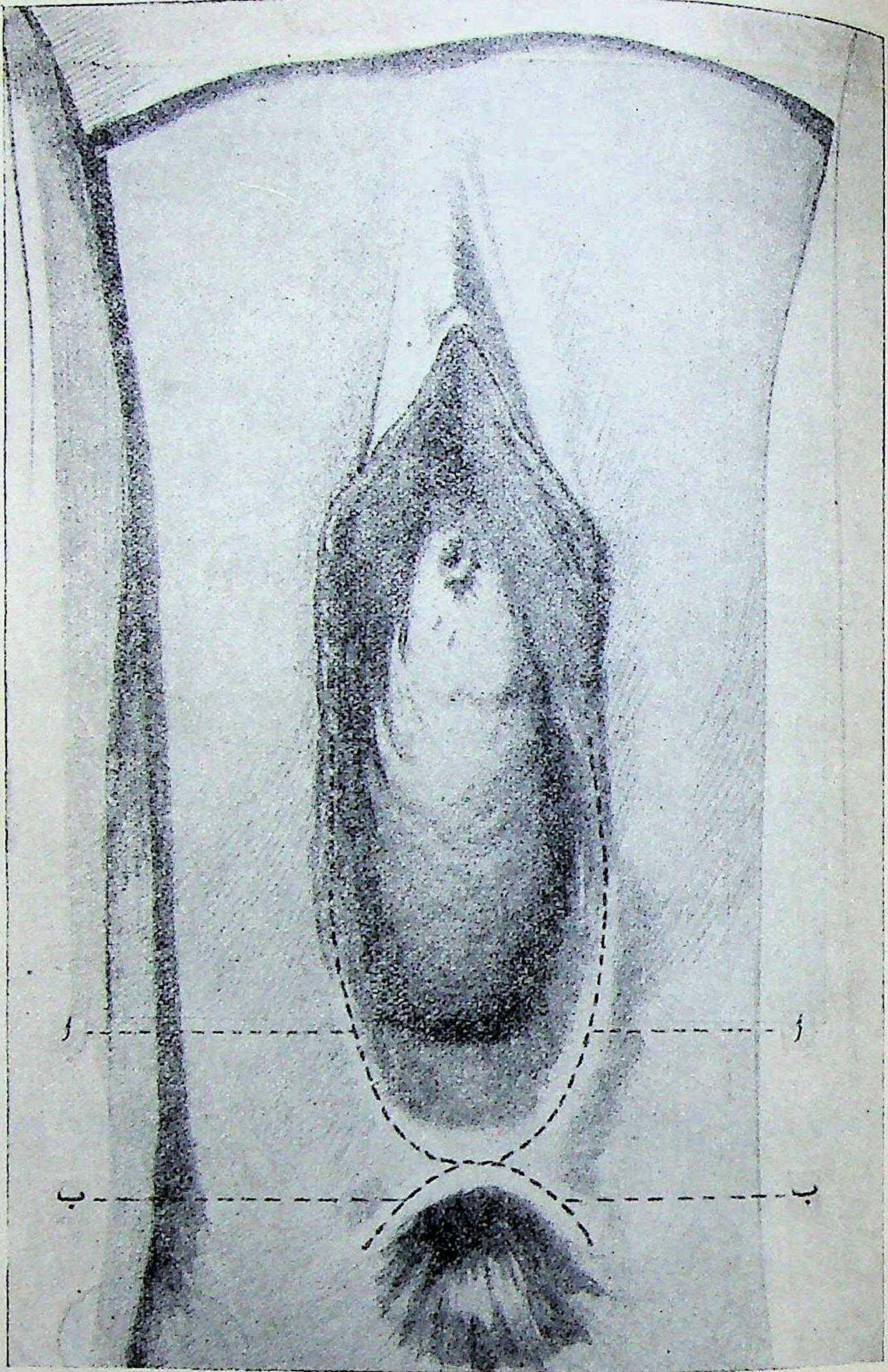

شکل ۵۹۲ - مکمل عجانی دریدگی - عجانی جسم غائب ہوگیا ہے، فرج فراخ ہے، اور مہبل کی مقدم دیوار سقوط یافتہ ہے (قیلہ مثانیہ : Cystocele) - مبرز مرخی ہے اور جلد کے نصف قطری تشنّن سامنے کی طرف سے غائب ہوگئے ہیں۔ نقطہ دار خطوط ان شگافات کو ظاہر کرتے ہیں جن کی مدد سے مہبلی اور مبرزی دامن اٹھائے جاتے ہیں۔

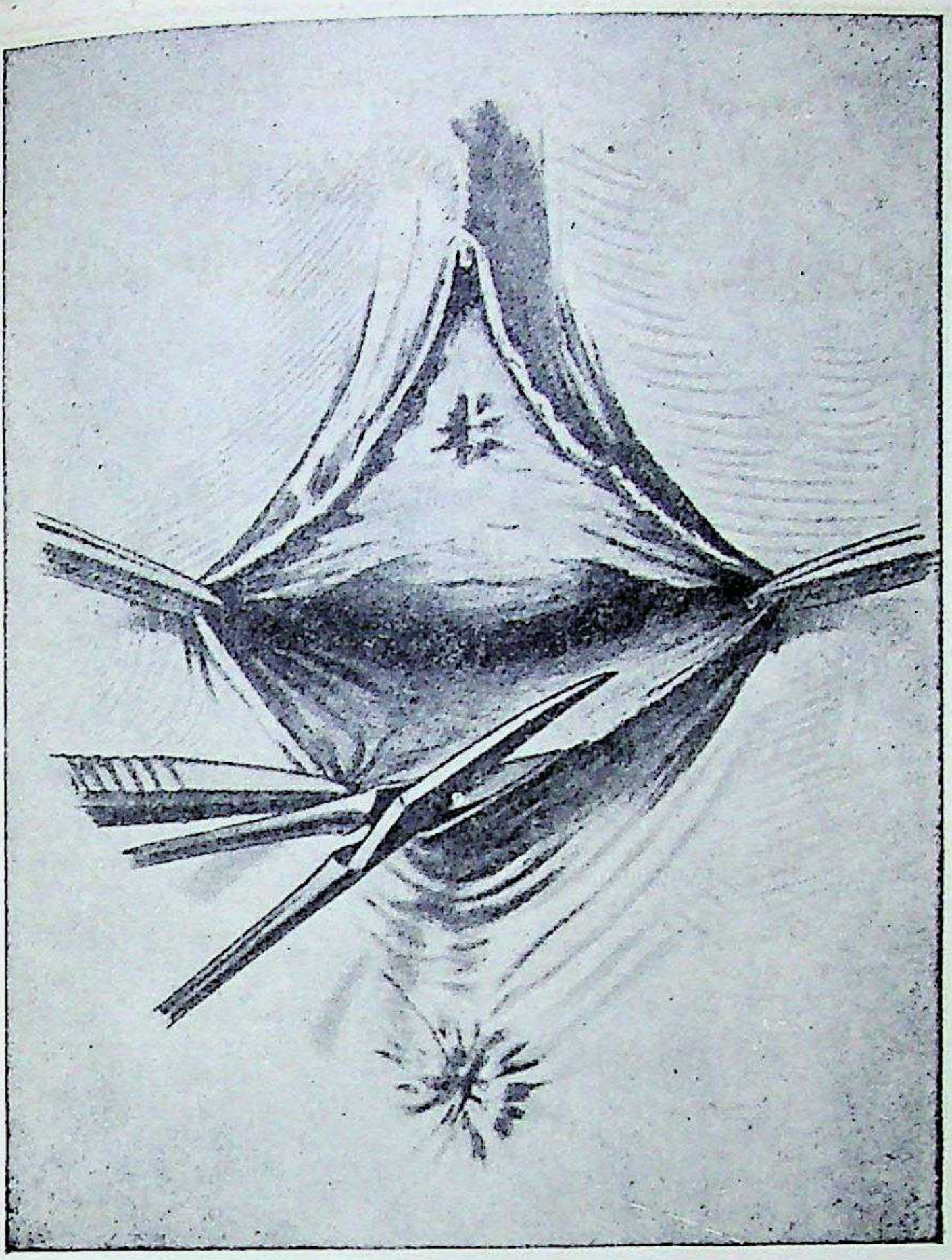

شکل ۵۹۳ - عجان دوزی (Perineorrhaphy) - پہلا درجہ - بافتیں قینچی سے کاٹی جا رہی ہیں۔

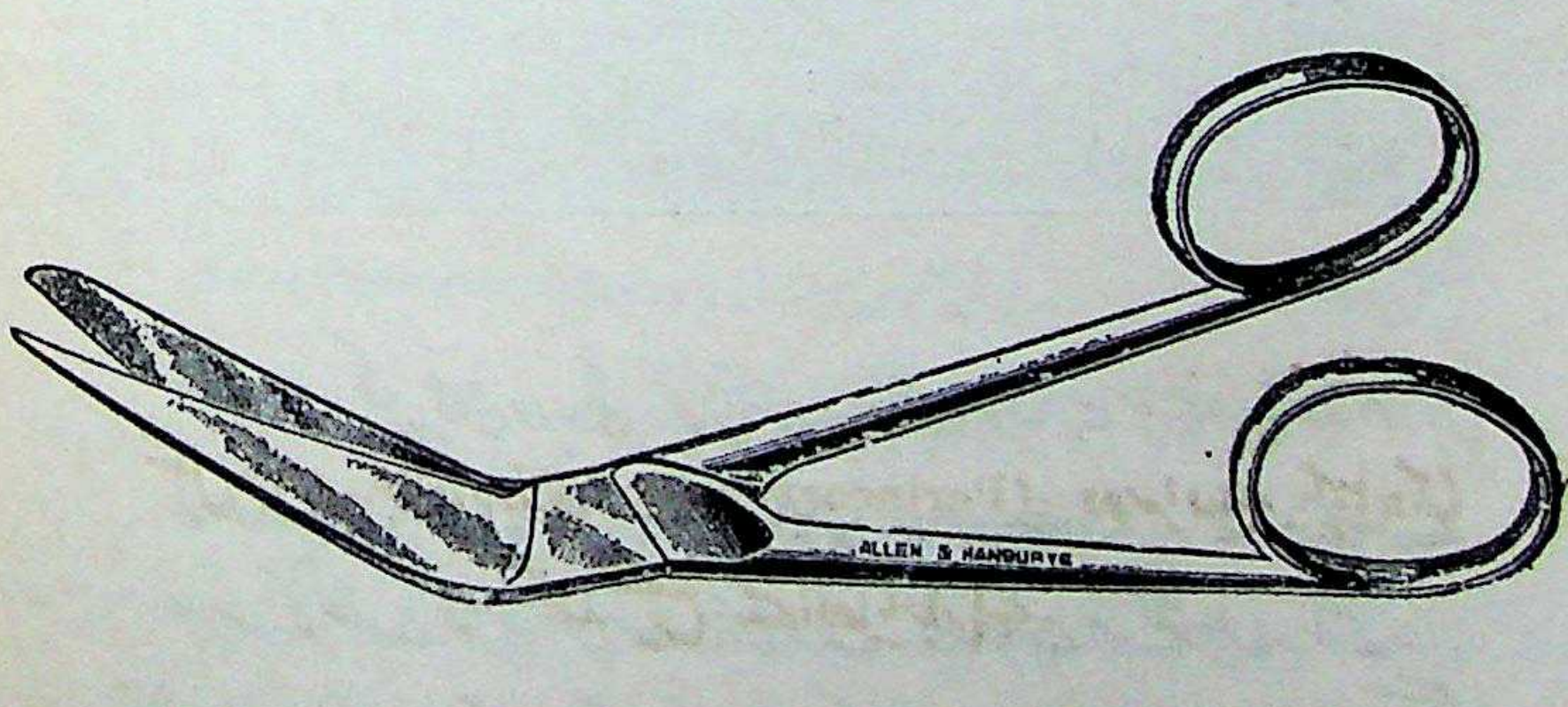
ALLEN & HANBURYS

شکل ۵۹۴ - عجان دوزی (Perineorrhaphy) کیلئے زاویہ دار قینچی۔

(toothed dissecting forceps) سے پکڑ لیا جاتا ہے۔ اور اس نقطہ سے لیکر ہر ایک طرف کے جانبی کلاب تک بافتوں کو کاٹنے کے لیئے تیز نوکوں والی زاویہ دار قینچی (دیکھو شکل ۵۹۴) یا تیز چاقو کا استعمال کیا جاتا ہے جیسا کہ شکل ۵۹۳ میں ظاہر کیا گیا ہے۔ اس طرح 896

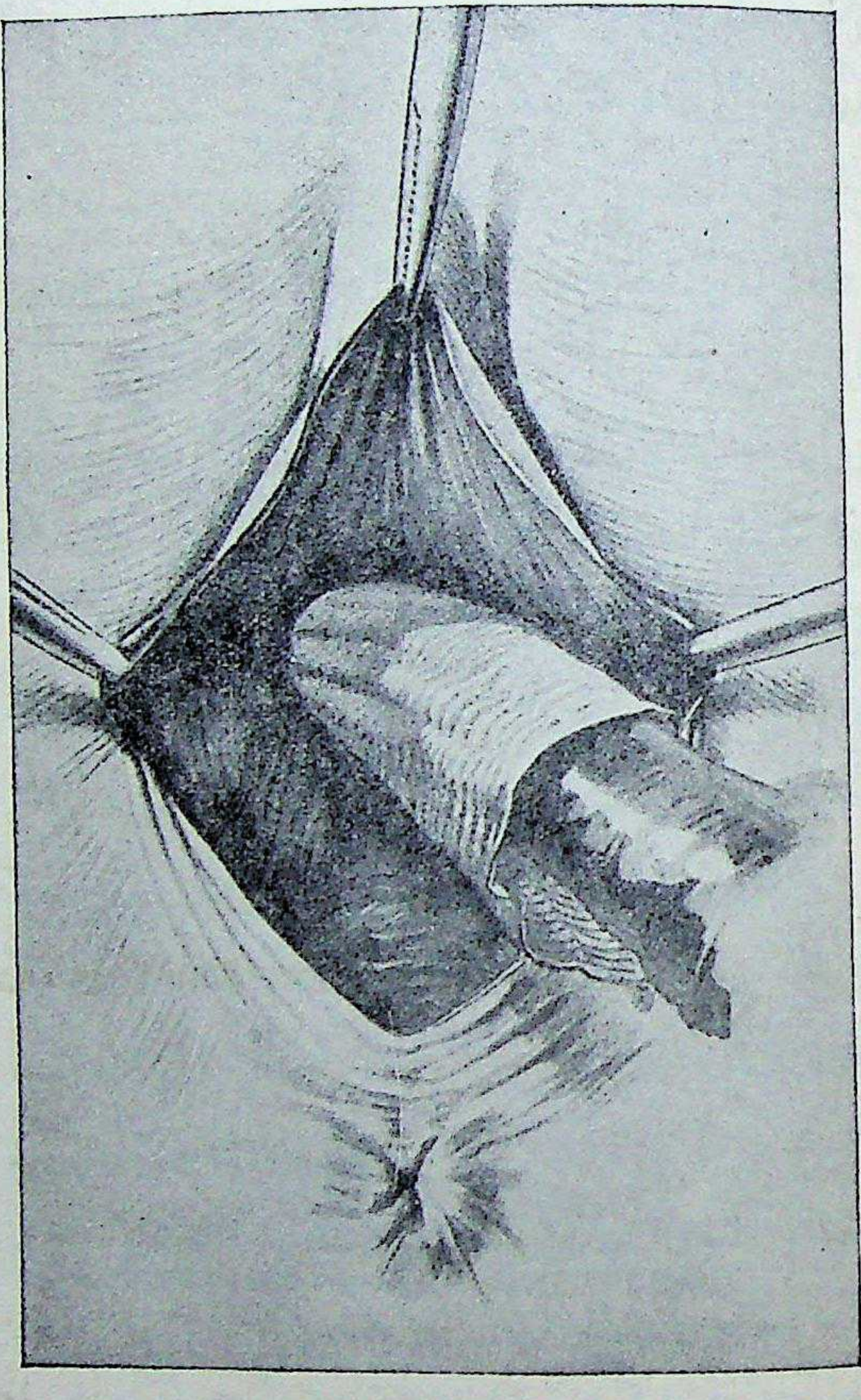

شکل ۵۹۵ - عجان دوزی (Perineorrhaphy) - دوسرا درجہ - مہبلی دامن کند تقطیع سے اٹھایا جا رہا ہے۔

مہبلی دامن کی خاکہ بندی ہو جاتی ہے۔

دوسرا درجہ۔ آئندہ مرحلہ دامن کو اوپر اٹھانے پر مشتمل ہے۔ دامن کی آزاد کور دو یا تین کلابوں سے اوپر اٹھائی جاتی ہے اور ایسی قینچی سے جو چپٹی جانب پر خمدار ہوتی ہے اسکی علیحدگی شروع کردی جاتی ہے۔ اس درجہ میں محکم ندبی بافت کی معتدبہ مقدار ملتی ہے اور اسے احتیاط سے کاٹنا چاہیئے اور اس اثنا میں حتی الامکان مہبلی غشائے مخاطی کے قریب رہنا چاہیئے۔ تقطیع دونوں طرف ان حدود تک مکمل طور پر کرنا چاہیئے جو جانبی چٹکیوں سے معین کی جاچکی ہے۔ ندبی بافت کے منطقہ سے گذرنے کے بعد تقطیع اتصالی بافت کی تہ میں سے انگلی اور سچارے کے ذریعہ سے اوپر کی طرف کو جاری رکھی جاسکتی ہے، اور چند مرتبہ قینچی سے تھوڑا تھوڑا کاٹنے سے مدد لی جاتی ہے (دیکھو شکل ۵۹۵)۔ بہت سی بڑی بڑی وریدیں بھی دکھائی دینگی لیکن ان میں سے تقریباً تمام معائے مستقیم سے تعلق رکھتی ہیں۔ (تحتانی بواسیری ضفیرہ: inferior hæmorrhoidal plexus) اور ان کو مہبل کی دیوار سے کسی قسم کا ضرر پہنچانے کے بغیر ایک بڑی حد تک اتارا جاسکتا ہے۔ معائے مستقیم اور مہبل کی علیحدگی اس طرح کسی مطلوبہ حد تک بھی کیجاسکتی ہے۔ دہنۂ مہبل سے ۲½ تا ۴ انچ اوپر کے مقام تک یہ بالعموم کافی ہوتی ہے۔ اس مرحلہ کی تکمیل کے بعد اس خط پر جو شکل ۵۹۶ پر ظاہر کیا گیا ہے ہر ایک جانب پر مہبلی دامن کا بتر کر دینا مفید ثابت ہوتا ہے کیونکہ اس سے تقطیع کے بلندترین حصہ تک زیادہ آسانی سے رسائی ہو سکتی ہے۔

تمام شریانی نزف کو گرہوں یا دوختوں سے بند کر دینا چاہیئے، اور سب سے بڑی وریدوں کا تدارک اسی طرح کرنا چاہیئے۔ بہرکیف یہ ضروری نہیں کہ تمام رساؤ بند کر دیا جائے کیونکہ جب بافتیں آپس میں ملائی جاتی ہیں تو یہ خودبخود بند ہوجاتا ہے۔ بہرحال جیسے بھی ہو دموی سلعہ (hæmatoma) بننے نہ دینا چاہیئے کیونکہ اس سے شگاف میں ہمیشہ بعد عملیتی شکست پیدا ہوجاتی ہے جو تمام عملیہ کے نتیجہ پر اثر انداز ہوتی ہے۔

تیسرا درجہ۔ اگر اس گہرے زخم کا جواب بن گیا ہے، احتیاط سے معائنہ کیا جائے تو یہ معلوم ہوگا کہ معائے مستقیم اس کے سب سے گہرے حصہ میں خط وسطی پر واقع ہے۔ اگر تودہ کو انگلی سے پیچھے کی طرف کو دبایا جائے تو یہ ظاہر ہوجائے گا کہ اس سے اوپری مستوی پر بافت کا ایک تودہ ہر ایک جانب پر واقع ہے جو انگلی اور انگوٹھے سے معلوم کیا جاسکتا ہے (دیکھو شکل ۵۹۶)۔ ان تودوں کی موٹائی دونوں جانب پر عموماً یکساں نہیں ہوتی،

اور ان کی جسامت مختلف اصابات میں مختلف ہوتی ہے۔ یہ عانی عصعصی عضلہ (pubo-coccygeus muscle) کے موخر ریشوں کے بقیہ حصوں کو ظاہر کرتے ہیں جن پر

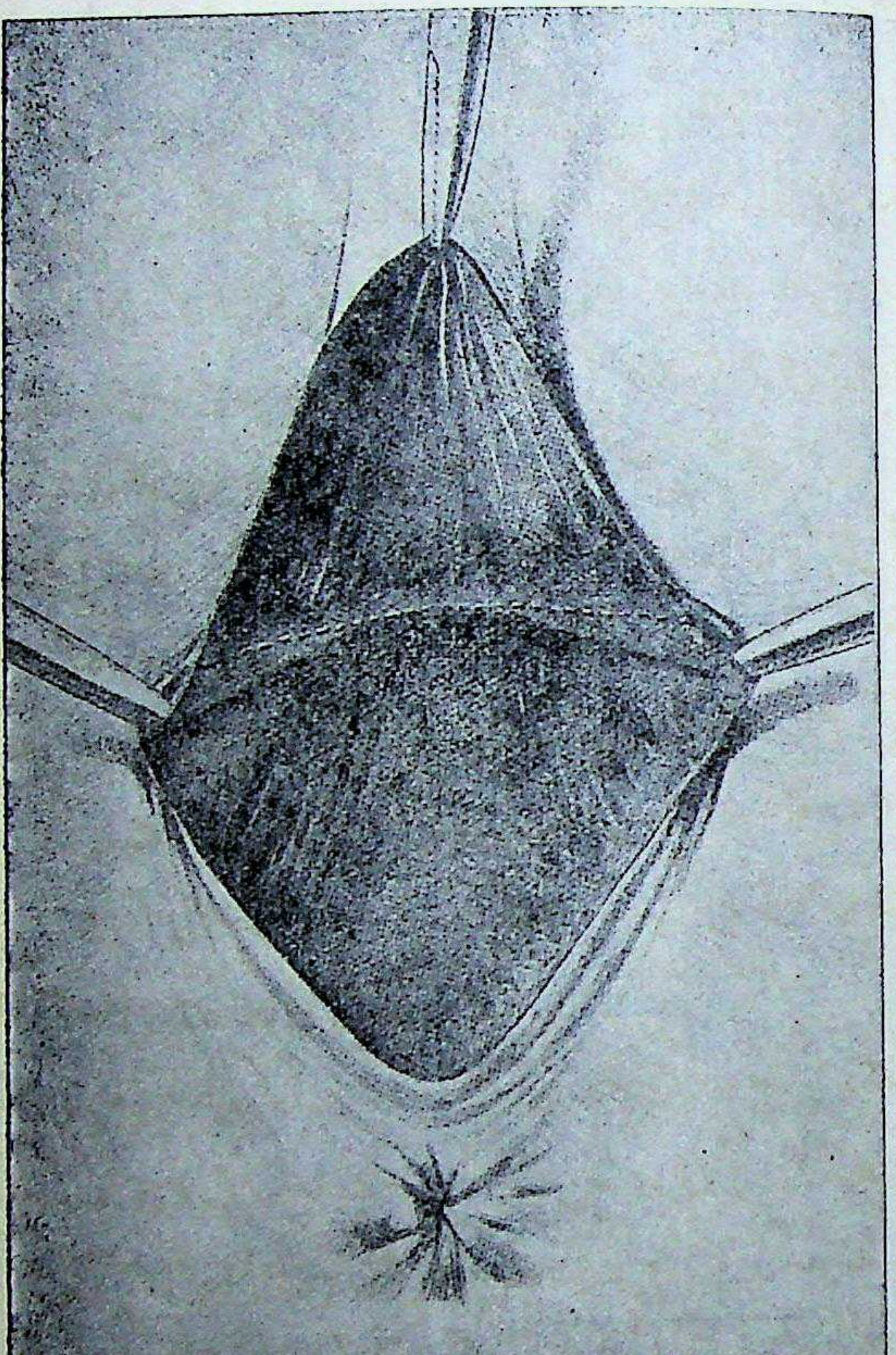

شکل ۵۹۶۔ عجان دوزی (Perineorrhaphy) - دوسرا درجہ۔ مہبلی دامن اٹھایا جاچکا ہے۔ زخم کی تہ میں معائے مستقیم واقع ہے۔ نقطہ دار خط اس شگاف کو ظاہر کرتا ہے جس سے بعد میں مہبلی دامن کاٹا جائے گا۔

حوضی رداکا غلاف بھی ہوتا ہے (دیکھو شکل ۵۹۷)۔ ان جانبی تو دوں کو اب خط وسطی میں معائے مستقیم کے سامنے لاکر مضبوط تانت کی متوقف دوختوں سے ملا دینا چاہئے۔ جب دوختیں لگائی جاتی ہیں

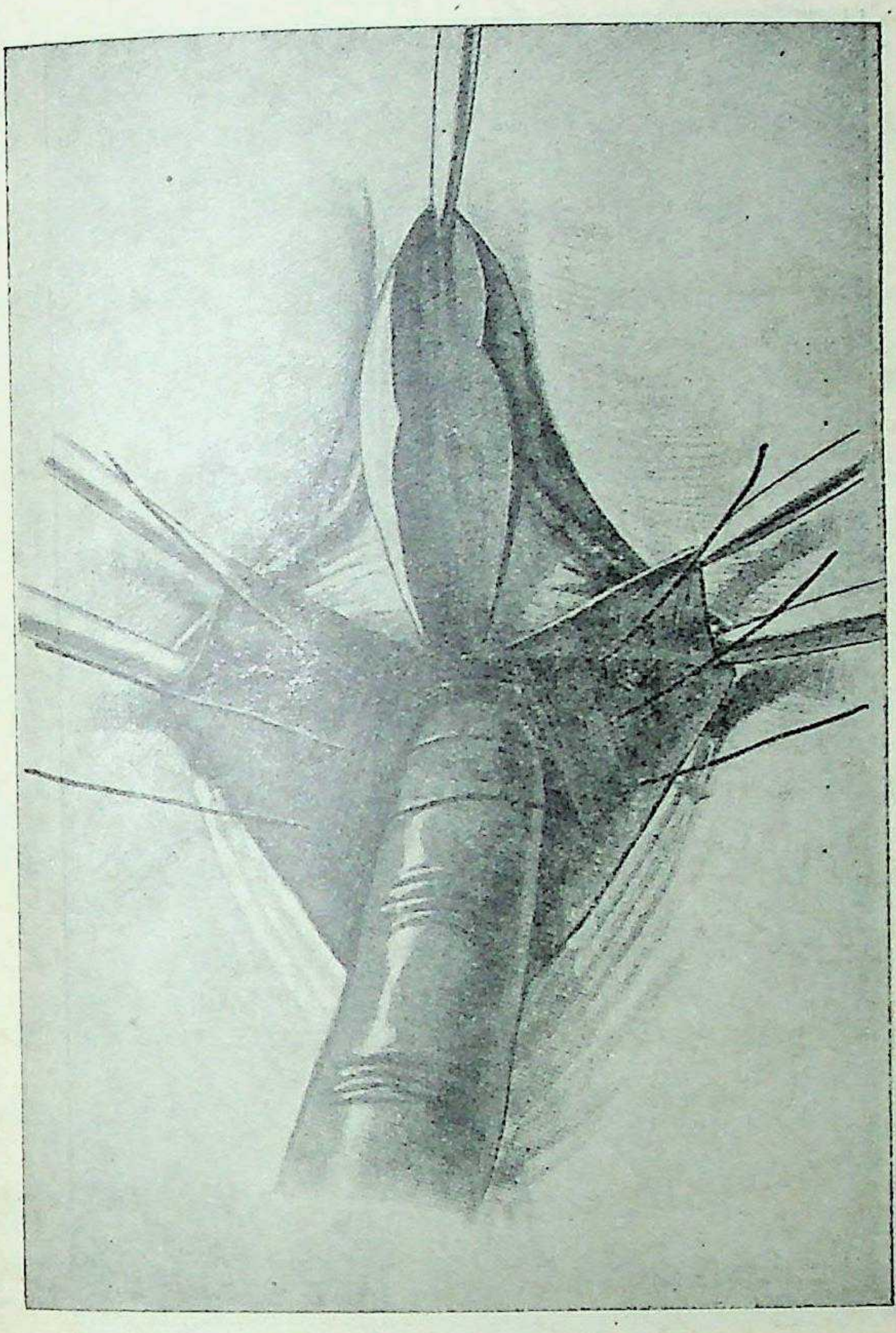

شکل ۵۹۷ - عجان دوزی (Perineorrhaphy) - تیسرا درجہ - معائے مستقیم انگلی سے پیچھے کی طرف کو دبادی گئی ہے۔ جانبی عضلی ردائی بافتوں میں سے گہری دوختیں گذار دی گئی ہیں جو باندھی نہیں گئیں۔

تو معائے مستقیم انگلی سے پیچھے کی طرف کو دھکیل دی جاتی ہے (دیکھو شکل ۵۹۷)۔ ہر ایک

دخت کو خطِ وسطی سے جس قدر دور ممکن ہو سکے داخل کرنا چاہئے اور مقابل جانب پر متناظر نقطہ پر سے باہر نکالنا چاہئے۔ ان دوختوں میں سے سب سے اونچی میں مہبل کی موخر دیوار کی گہری سطح کو شامل کر لینا چاہئے تاکہ زخم کے راس میں کوئی مردہ فضا باقی نہ رہ جائے۔ انہی دوختوں پر عملیہ کی آخری کامیابی کا انحصار ہوتا ہے کیونکہ یہ معائے مستقیم اور مہبل کی موخر دیوار کے قدرتی سہاروں کو ازسرِ نو قائم کرتی ہیں اور عجانی جسم کی عمیق تہوں کی ازسرِ نو تعمیر کرتی ہیں۔

چوتھا درجہ۔ اب موخر مہبلی دامن تمام کا تمام کاٹ دیا جاتا ہے۔ اور کٹی ہوئی کور میں عام طور پر ایک یا دو چھوٹی چھوٹی شریانوں کے باندھنے کی ضرورت ہوتی ہے۔ اس کے بعد مضبوط تانت کے ٹانکوں کی دوسری قطار لگا دی جاتی ہے جن سے زخم کے وسطی طبقات مل جاتے ہیں اور جو ٹانکے پہلے لگائے گئے ہیں وہ ڈھک جاتے ہیں (دیکھو شکل ۵۹۸)۔ اس طرح عجانی جسم کی عالی عصعصی عضلات پر ازسرِ نو تعمیر ہو جاتی ہے۔ یہ ضروری ہے کہ زخم میں کوئی مردہ فضا باقی نہ رہنے دی جائے جس میں رساؤ واقع ہو سکے۔

پانچواں درجہ۔ مہبل کی موخر دیوار کی کوریں اب نمبر ۱ تانت کی مسلسل دہری دوخت سے ملا دی جاتی ہیں۔ یہ ضروری ہے کہ اس دوخت سے شگاف کی حقیقی بالائی حد اچھی طرح سے قابو میں آجائے اور اگر یہ کھلی رہ جائے تو رساؤ بکثرت واقع ہو سکتا ہے (دیکھو شکل ۵۹۹)۔ یہ دوخت نیچے کی طرف ان نقاط پر ختم ہوتی ہے جن پر پہلے جانبی کلاب لگائے گئے تھے۔

چھٹا درجہ۔ جلد کے کناروں کو ملانے اور اس طرح عجانی جسم کو مکمل بنانے کے علاوہ اب اور کچھ باقی نہیں۔ ایسا متوسط موٹائی کی تانت کی تحت البشری دوخت سے کیا جا سکتا ہے جیسا کہ شکل ۶۰۰ میں دکھایا گیا ہے، جس سے کنارے تنے بغیر ٹھیک بیٹھ جاتے ہیں اور زمانہ نقاہت میں تکلیف کم ہوتی ہے۔ اخیر میں مہبلی دیواروں، فرج اور عجانی خطہ پر آیوڈین کا پھاہا پھیر دیا جاتا ہے، اور عقیم تکیہ کوئی (T) کی شکل کی پٹی سے مثبت کر دیا جاتا ہے۔ تکیہ بہت سا لگانا چاہئے اور پٹی کو کس کر باندھنا چاہئے تاکہ عجان پر دباؤ پڑے اور رساؤ کو قابو میں لانے کے لئے مدد ملے۔

عجان دوزی مکمل دریدگی کے لئے (Perineorrhaphy for Complete)۔

Laceration) جب مبرزی قنال خود یا مبرزی عاصرہ کا کوئی حصہ قبالتی دریدگی سے

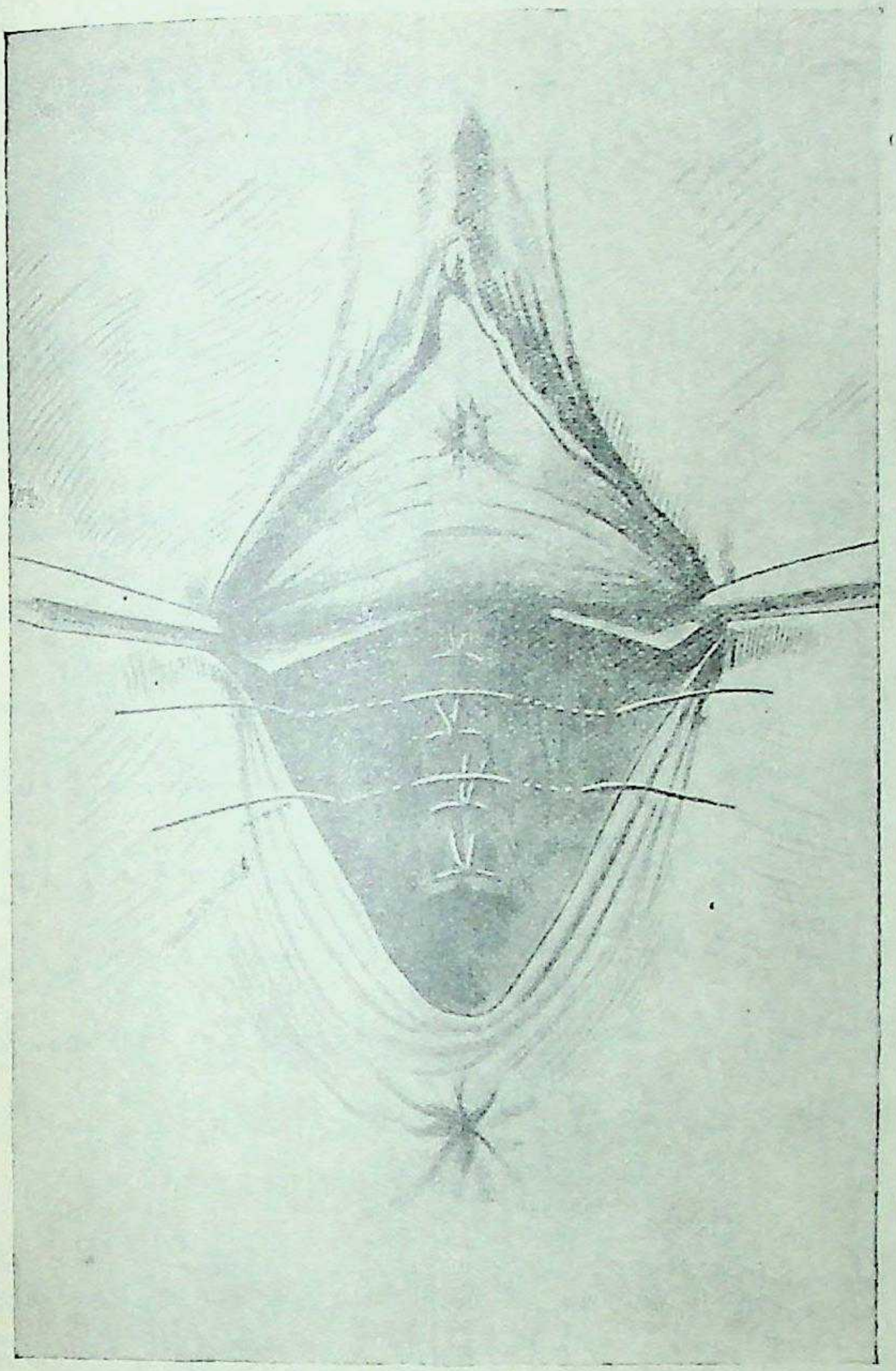

شکل ۵۹۸ - عجان دوزی (Perineorrhaphy) - چوتھا درجہ - گہری دوختیں باندھ دی گئی ہیں اور درمیانی دوختیں لگائی جا رہی ہیں۔

متاثر ہو چکا ہو تو عملیہ کے ابتدائی مدارج مذکورہ سابقہ مدارج سے لازمی طور پر مختلف ہوتے ہیں۔ 900
ان حصوں کی فعلی کفائت اور ان کے حقیقی تسلسل کو از سر نو قائم کرنے کی اہمیت آسانی سے سمجھ
میں آسکتی ہے۔ شکل ۵۹۰ قنال مبرز کے ایک وسیع درجہ کے تفضرر کی عکسی تصویر سے لی گئی ہے

جس میں مبرزی عاصرہ کی احتباسی استعداد مکمل طور پر تباہ ہو چکی تھی۔ عملیہ شروع کرنے سے پہلے یقین حاصل کرنے کے لئے مناسب احتیاط کر لینا چاہئے کہ معائے مستقیم تمام مشمولات سے



شکل ۵۹۹ - عجان دوزی - پانچواں درجہ - مہبل کی
ز دیوار کے کٹے ہوئے سرے ایک مسلسل دوخت
سے ملائے جا رہے ہیں۔

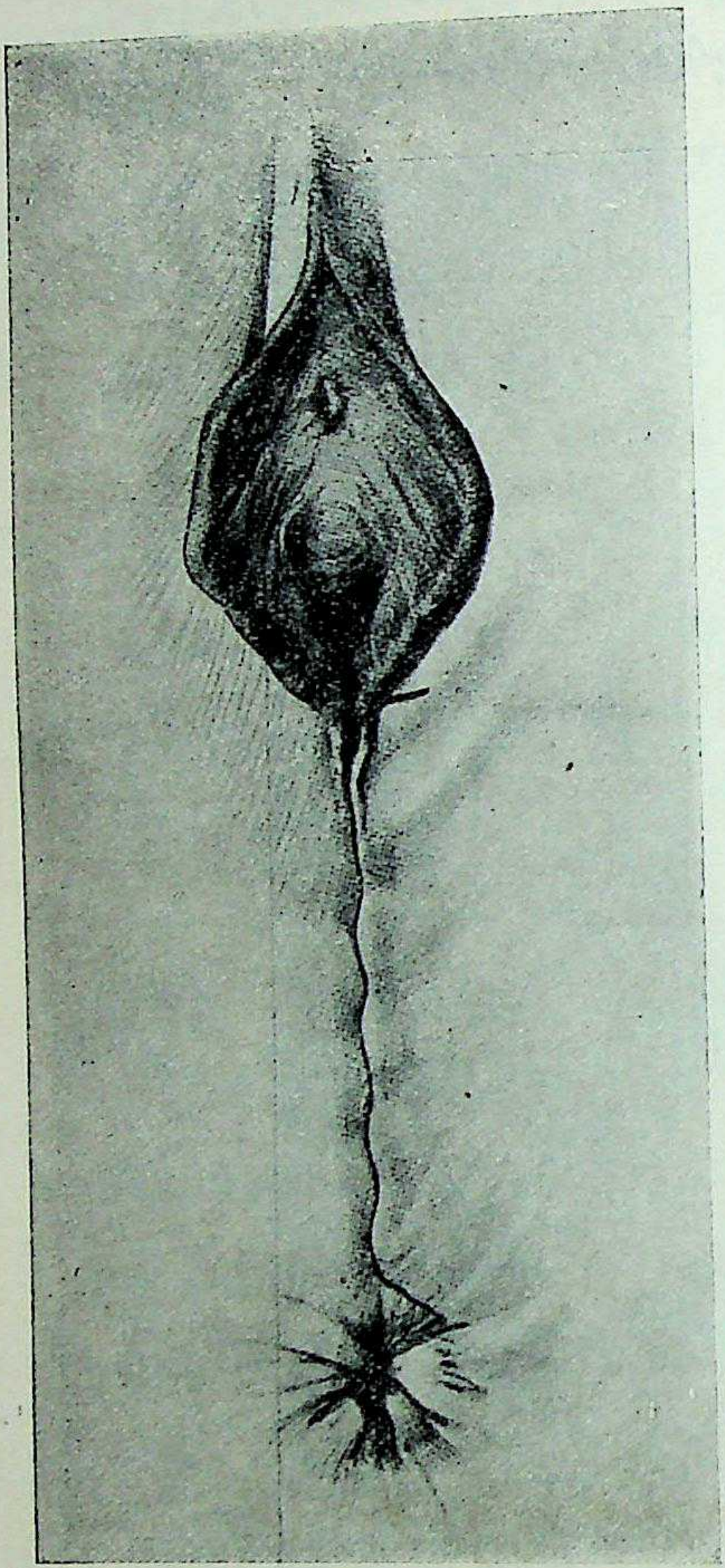

شکل ۶۰۰ - عجان دوزی - چھٹا درجہ - نو تعمیر عجانی جسم
کی جلد کے کنارے تحت بشری دوخت سے ملادئے
گئے ہیں۔

خالی ہے۔ رودہ کے نچلے حصہ کی آبیاری عموماً اس عملیہ کے ایک حصہ کے طور پر ہی کر لی جاتی ہے، اور عملۂ تیمارداری کو اس امر کا احتیاط سے یقین کر لینا چاہیئے کہ تمام حقنہ واپس آ گیا ہے۔

پہلا درجہ۔ شکل ۵۹۲ میں جو حالت دکھائی گئی ہے وہ میبرز کی غیر مکمل دریدگی کو ظاہر کرتی ہے۔ سطحی عضلہ عاصرہ ماؤف ہو چکا ہے جیسا کہ میبرز کے مقدم نصف پر نصف قطری میزابوں کے غائب ہو جانے سے معلوم ہوتا ہے۔ نقطہ دار خطوط ان شگافات کو ظاہر کرتے ہیں جو ان دامنوں کی خاکہ بندی کیلئے درکار ہوتے ہیں جنکا

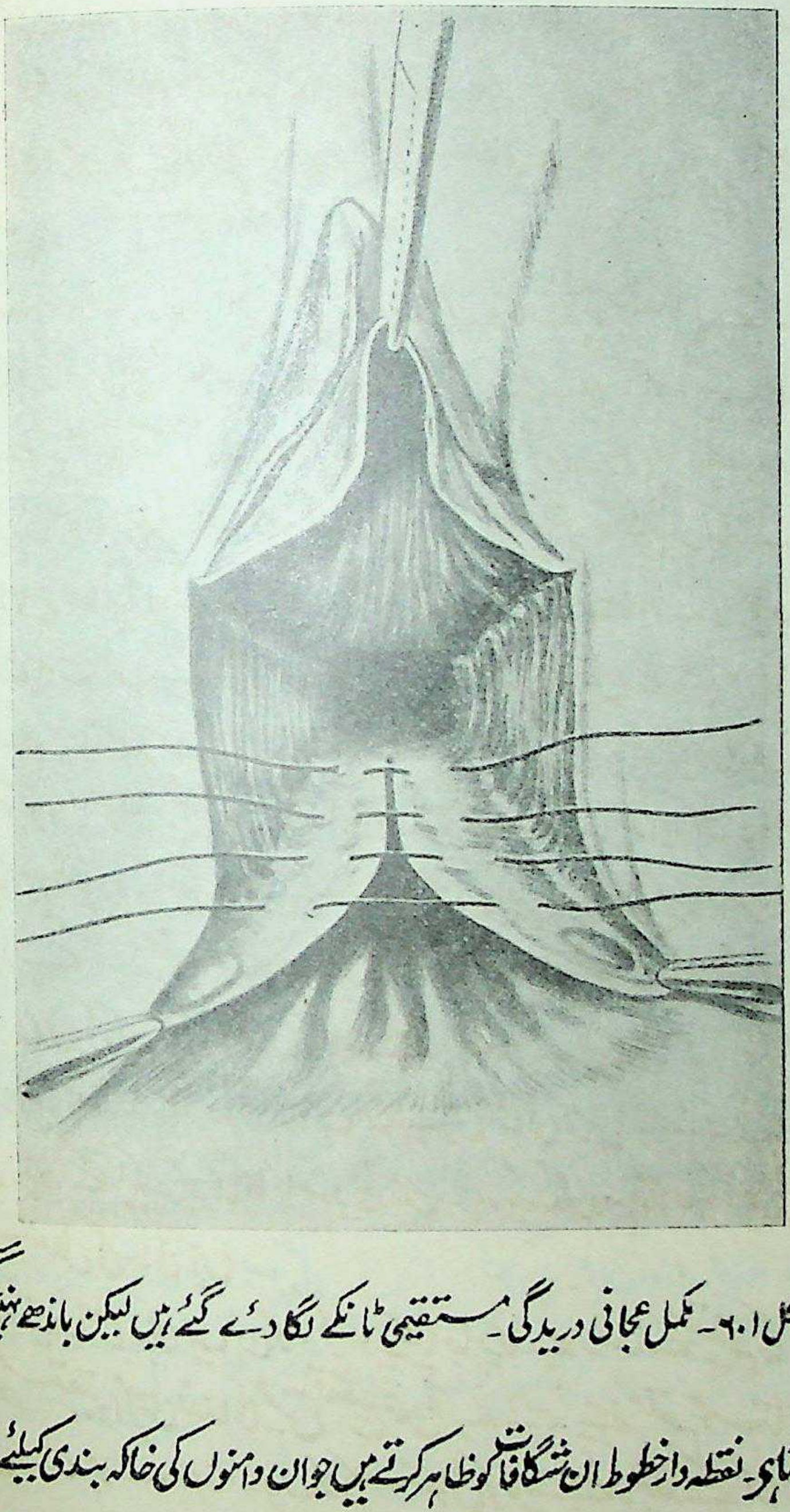

شکل ۶۰۱۔ مکمل عجانی دریدگی۔ مستقیمی ٹانکے لگا دئے گئے ہیں لیکن باندھے نہیں گئے۔

لازمی ہوتا ہے۔ دونوں چھوٹے موخر جوارح سے مبرزی دہن کے حاشیے بنتے ہیں اور دونوں طویل جوارح سے
لی دامن کے۔ ہر موخر جارحہ کا سرا ان نشیبوں سے نصف انچ پیچھے تک جاتا ہے جو دریدہ سطحی
عاصرہ کے باز کشیدہ سروں کو ظاہر کرتے ہیں۔ مقدم جوارح کے سروں کو آگے کی طرف
ترین صغیر کے موخر سروں تک بڑھا دیا گیا ہے۔ مقدم کور اکثر دبازت یافتہ اور برون گردہ
ستقیمی غشائے مخاطی سے پوشیدہ ہوتی ہے اس کو معہ اس ندبی بافت کے جو عام طور پر
جاتی ہے قینچی سے خوب اچھی طرح سے کاٹ دینا چاہئے۔ اب مستقیمی مہبلی فاصل اس خط کے ساتھ ساتھ
جاسکتا ہے جس کا ابھی نشان دیا جاچکا ہے تاکہ مستقیمی اور مہبلی دیواریں ایک دوسری 902
ے علٰحدہ کی جاسکیں۔

دوسرا درجہ۔ یہ مرحلہ مستقیمی مہبلی فاصل کو کاٹنے پر مشتمل ہے تاکہ معائے مستقیم
مقدم دیوار نہ صرف اوپر ہی کی طرف سے بلکہ جانبین پر سے بھی آزاد کی جاسکے۔ فاصل کے
ہونے کی وجہ سے یہ عمل احتیاط سے انجام دینا چاہئے اور رودہ میں بطور رہنما کے
لی داخل کرنا اکثر ضروری ہوتا ہے۔ اس حالت میں دستانہ پوش انگلی پر ایک انگشت پوش
(finger-stall) چڑھا لیا جاتا ہے اور استعمال کے فوراً بعد اسے الگ کر دیا جاتا ہے۔
ی تقطیع کی طرف بہت غور سے توجہ کرنا چاہئے تاکہ مبرزی قنال کے وی (V) کی شکل
رخنہ کے کنارے تنے بغیر متحد ہوسکیں۔ اگر دوختیں اس طرح باندھی جائیں کہ ان سے
تن جائیں تو وہ لامحالہ نکل جائینگی اور تمام زخم سرائت زدہ اور کشادہ ہوجائیگا۔
یہ تقطیع ختم ہو مستقیمی دوختیں داخل کر دینی چاہئیں ان دوختوں میں موخر دامن کے اندر
تمام بافتیں سوائے مستقیمی غشائے مخاطی کے جسے آزاد چھوڑ دیا جاتا ہے شامل ہوتی
(شکل ۶۰۱) اس کی کوریں دوختوں کو باندھنے پر متقرب ہوجاتی ہیں اور اس کے بعد
اتحاد جلد واقع ہوجاتا ہے۔ اگر دوختوں میں مخاطیہ بھی شامل کرلیا جائے تو یہ معائے مستقیم
زخم کے درمیان ربط کے ایک مجریٰ کا کام دیتی ہیں۔ باریک کروم زدہ یا آئیوڈینی نانت
الف دوختیں استعمال کی جاتی ہیں۔

عملیہ کے بقیہ مراحل وہی ہیں جن کا ذکر اوپر کیا جاچکا ہے۔ معائے مستقیم کی قنال کو
نے کے بعد اور مستقیمی مہبلی فضا کی عمیق تقطیع شروع کرنے سے پہلے عقیم دستانوں کی
ازی اور جوش دئے ہوئے اوزاروں کا استعمال کرنا چاہئے۔ جلد کے کناروں کو

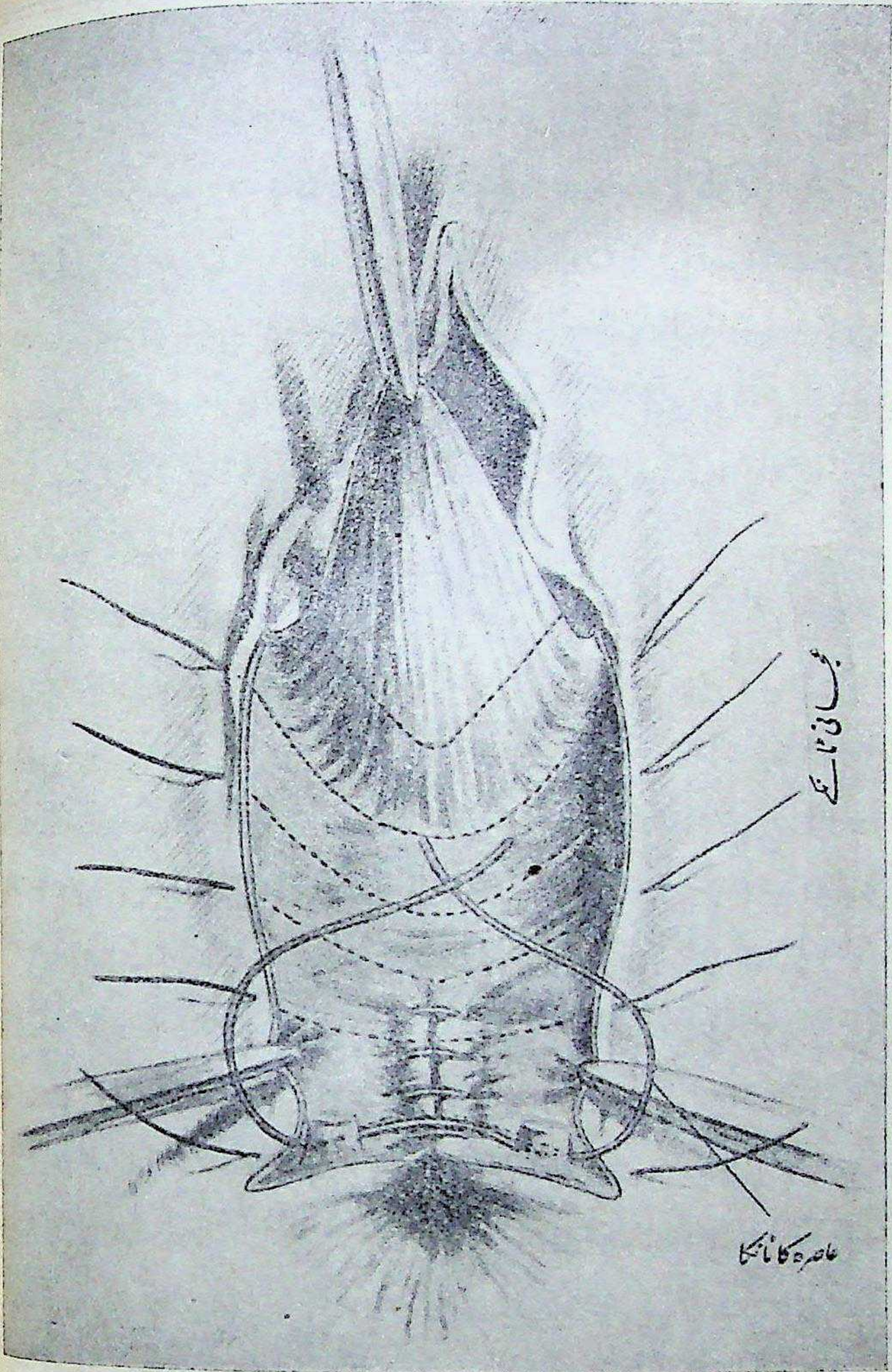

شکل ۲۰۲ - مکمل دربدگی کے لئے عجان دوزی (Perineorrhaphy) - مستقیمی ٹانکے، باندھ دئے گئے ہیں - عاصری اور عجانی دوختیں داخل کردی گئی ہیں مگر باندھی نہیں گئیں - وی (V) کی شکل کا نقطہ دار خط جو مہبلی دامن کے قاعدہ پر واقع ہے، اس مقام کو ظاہر کرتا ہے جس پر دامن کا کنارہ الگ کر دیا جائیگا۔

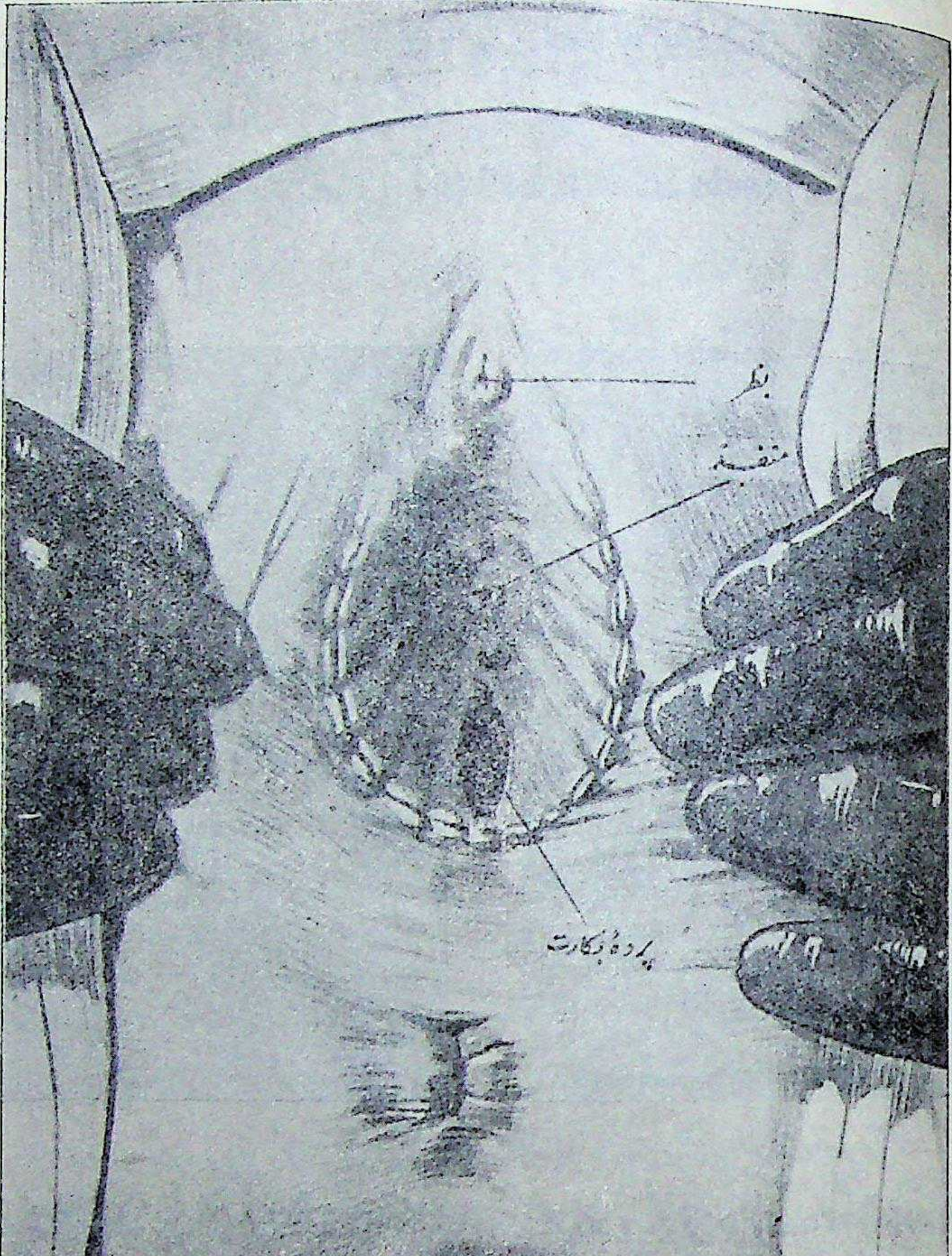

شکل ۶۰۳ ۔ فرجی بے انثقابی (Vulval Atresia) کے لئے عملیہ جو مکمل ہو چکا ہے۔ (مزید برآں دیکھو شکل ۱۱۰، صفحہ 152)۔

لانے سے پہلے سطحی عضلۂ حاصرہ کے باز کشیدہ سروں کو لا کر احتیاط سے ٹانکے لگا دینے چاہئیں (دیکھو شکل ۶۰۲)۔ اس عضلہ کے سروں کا محل وقوع بالعموم شناخت کیا جا سکتا ہے

اور اگرچہ حقیقی عضلی ریشے شاذ و نادر ہی دکھائی دیتے ہیں لیکن اگر ان کے نیچے سے ایک گہرا ٹانکا لگایا جائے تو اس میں یہ عضلہ معہ دوسری بافتوں کے شامل ہو جائے گا، اور اس سے اس کے سرے خاصی صحت کے ساتھ مل جائیں گے۔

فرج کی بے انثقابی (Atresia of the Vulva)

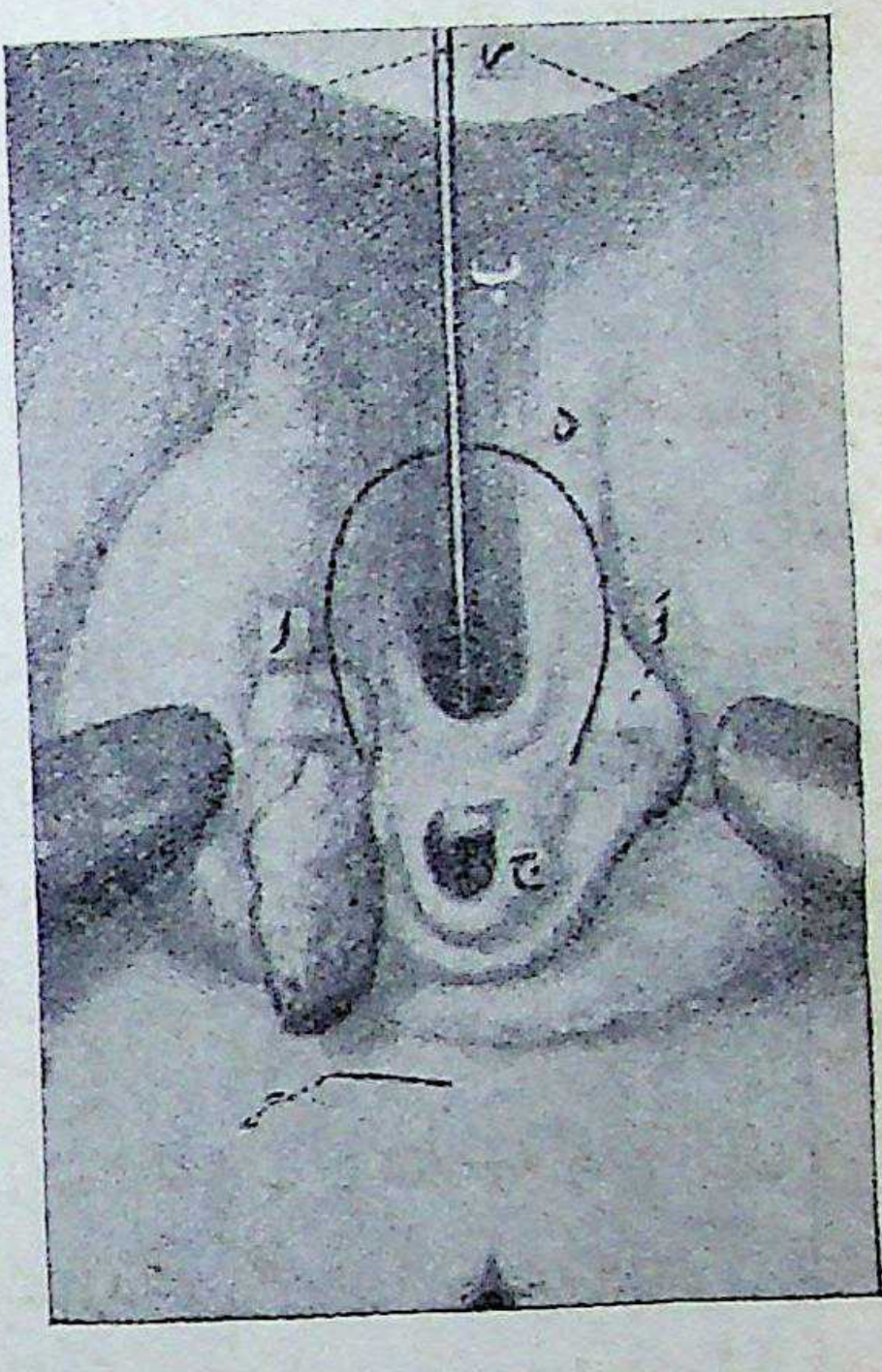

شکل ۶۰۴۔ فوق مبالیت (Epispadias) کے لئے عملیہ۔ پہلا درجہ۔ شفریتین (ا اَ) مددگار نے باز کشیدہ کردئے ہیں۔ ایک نعل نما شگاف (د) سے اس جلدی دامن کی نشاندہی کی گئی ہے جو مبال کی چھت بنانے کے لئے کام آئے گا۔

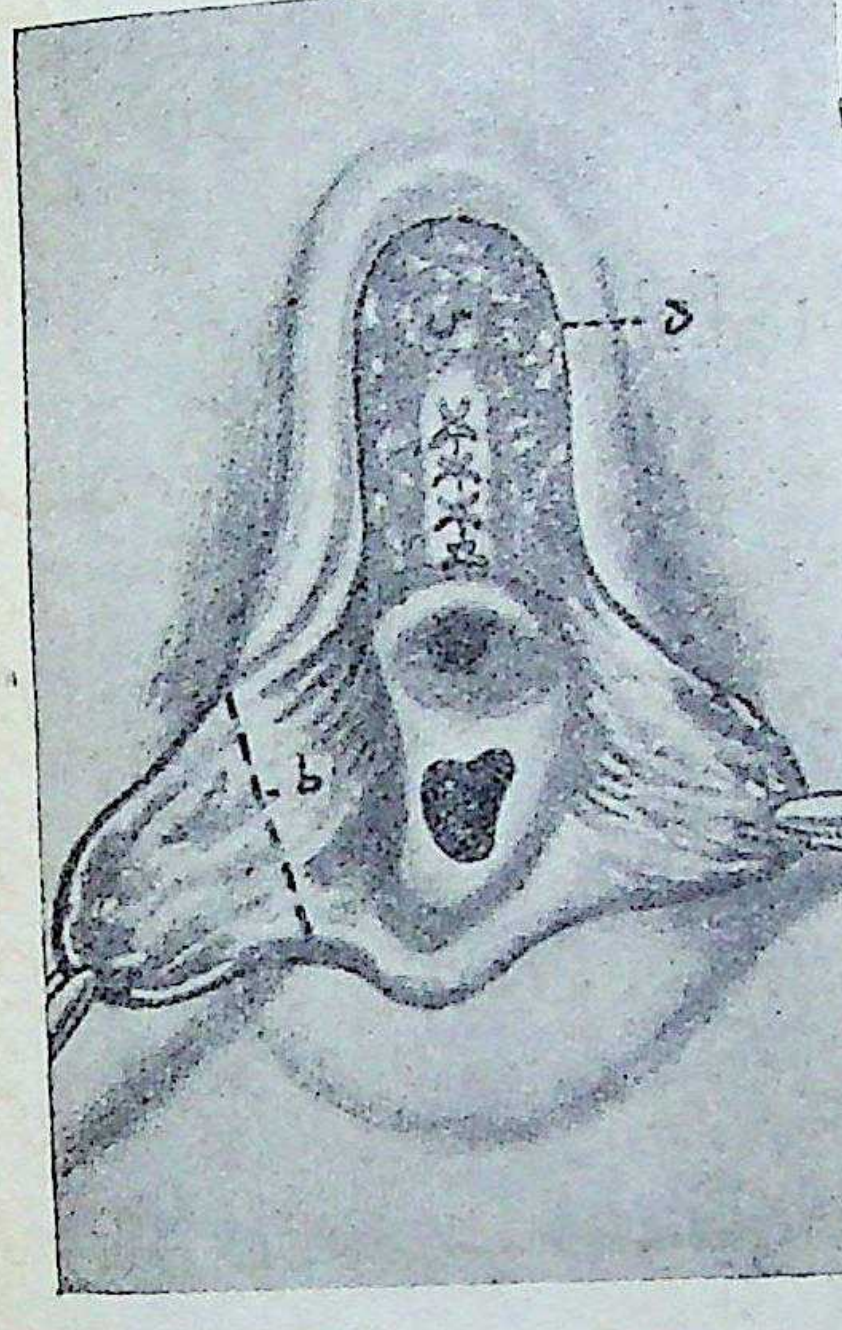

شکل ۶۰۵۔ فوق مبالیت (Epispadias) کے لئے عملیہ۔ دوسرا درجہ۔ جس دامن کی نشاندہی شکل ۶۰۴ میں کیگئی ہے وہ الٹا دیا گیا ہے، اور خام سطح (س) باقی رہ گئی ہے۔ دامن کے کنارے خط وسطی میں ملا دئے گئے ہیں اور اسطح مبال کی چھت بن گئی ہے۔

یہ حالت (دیکھو صفحات 152 تا 155) گاہے گاہے بالغ عورتوں میں پائی جاتی ہے، اور ایسی

دُنبھیریائی یا سبحی نبقی (streptococcal) سرائت سے پیدا شدہ غشائی التہاب فرج کا نتیجہ ہوتی ہے جو بچپن میں عارض ہوا ہو۔ یہ ضرر سطحی ہوتا ہے' اور اس کا ازالہ مندرجہ ذیل سادہ عملیہ سے کیا جاتا ہے۔ ندبی بافت کا وہ پل جو شکل ۱۱۰' صفحہ 152 میں ظاہر کیا گیا ہے خطِ وسطی پر ایک سرے سے لیکر دوسرے سرے تک کاٹ دیا جاتا ہے۔ اس طرح جو دامن بن جاتے ہیں ان کی ایک اندرونی مخاطی سطح ہوتی ہے اور ایک بیرونی جلدی' اور یہ تانت سے سی دیئے سے ملادئے جاتے ہیں جیسا کہ شکل ۶۰۳ میں ظاہر کیا گیا ہے۔ اس تصویر میں پردہ بکارت بہت گہرا واقع تھا اور یہ گہرائی کٹی ہوئی بافتوں کے تنجمّد اور ران کی بازکشی سے بہت جلد کم ہوگئی تھی۔

فوق مبالیت (Epispadias) کیلئے عملیہ۔ فوق مبالیت کے بہت سے اصابات کا تدارک جن میں نقص مبال کے دہلیزی یا بُعدی حصہ تک محدود ہوتا ہے (دیکھو صفحہ 156) ترقیعی جراحی کے ذریعہ سے کامیابی سے کیا جاسکتا ہے۔ ایک مددگار شفرتین کو بازکشیدہ کرنے سے عملیہ کے رقبہ کو منکشف کر دیتا ہے (دیکھو شکل ۶۰۴)۔ مبال کی چھت میں جو نقص ہوتا ہے وہ اس طرح نظر آنے لگتا ہے' اور ایک نعل نما شگاف کلائی یافتہ مبالی فتحہ کے ارد گرد جلد میں دے دیا جاتا ہے۔ اس طرح جلد کا جو کالر بنتا ہے اس سے مبال کی نئی چھت طیار کی جاتی ہے۔ اور ایسا جلدی دامن کی دروں گردی کرنے اور اس کی کوروں کو خطِ وسطی میں ٹانکوں سے ملانے سے کیا جاتا ہے (دیکھو شکل ۶۰۵ اور ۶۰۶)۔

بعض اوقات ایسا بھی ہوتا ہے کہ نئی تعمیر کی ہوئی قنال حد سے زیادہ فراخ ہوتی ہے۔ اس کے تدارک اور سلس البول کے خطرہ کا انسداد کرنے کے لئے ایک متوسط جسامت کا قاساطیر مبال میں رکھ دیا جاتا ہے اور مددگار اسے وہاں پکڑے رکھتا ہے۔ عملیہ کن اب دو محیطی دوختیں تمام مبال کے گرد گذار کر انہیں مضبوطی سے باندھ دیتا ہے کہ قاساطیر کو یہ قنات پکڑے رکھے۔ اس کے بعد قبل الذکر کو نکال لیا جاتا ہے۔ اور وہ خام سطح جس پر سے یہ جلدی دامن الٹا دیا گیا تھا جانبی حاشیوں کو چند متوقف دوختوں سے ملا کر ڈھک دی جاتی ہے۔

اس طریق کار سے مبال کی نئی چھت کے اندر کی دوختیں مدفون ہو جاتی ہیں۔ اور آخری نتیجہ وہ ہوتا ہے جو شکل ۶۰۶ میں دکھایا گیا ہے۔

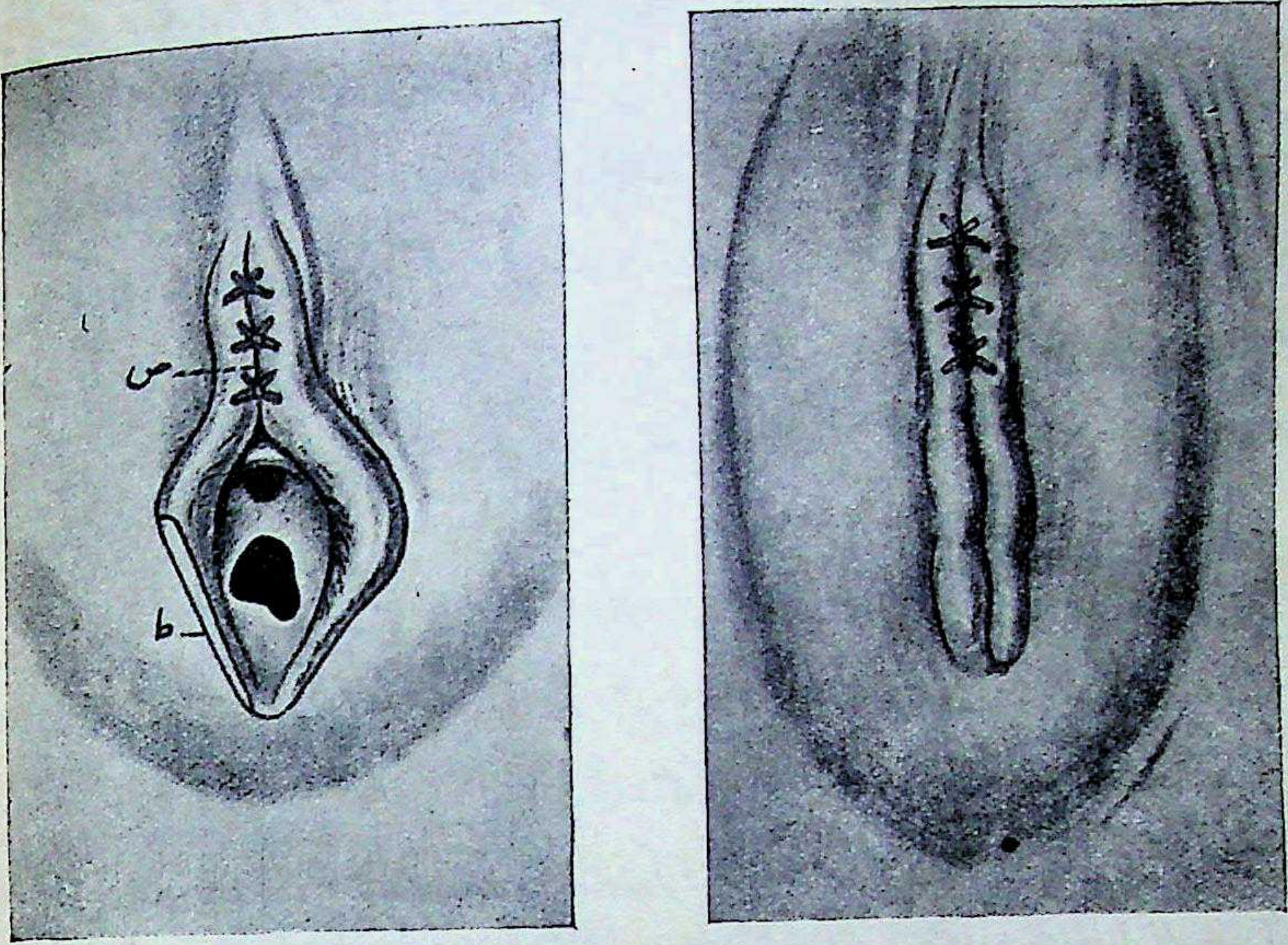

شکل ۶۰۶ ۔ فوق مبالیت (Epispadias) کے عملیہ کا آخری درجہ ۔ جلد کے کنارے (ص) نئے مبال کے اوپر ملا دئے گئے ہیں۔ ط پر لٹکا ہوا شفرۂ صغیر علیحدہ کیا گیا ہے۔

سرطلی سلعہ (Epithelioma) کیلئے فرج کا استیصال ۔ فرج سے خبیث بالید دور کرتے وقت اُربی غدد کا اخراج بھی دونوں طرف لازمی ہوتا ہے خواہ یہ جس پذیر ہوں یا نہ ہوں۔ جس سرطان سے دہلیز ماؤف ہو وہ خطِ وسطی کے پار بھی پھیلا ہوتا ہے (دیکھو شکل ۲۰۹، صفحہ 369)۔ یہ اکثر متعدد بھی ہوتا ہے اور دونوں طرف بیک وقت ظاہر ہوتا ہے، اس لئے یہ ضروری ہے کہ دونوں اُربی خطوں میں سے غدد نکال دئے جائیں۔ (دیکھو شکل ۶۰۷)۔

جلد اور سطحی ردا میں سے ایک شگاف پوپارٹ (Poupart) کے رباطات سے اوپر اور ران کے متوازی دیا جاتا ہے، اور کنجِ ران کی شحمی بافت جس میں اُربی اور

فخذی گروہوں کے غدد ہوتے ہیں ایک ہی تودہ کی شکل میں باہر کی طرف سے اندر کی طرف کو بذریعہ تقطیع علیحدہ کر دی جاتی ہے۔ ایسا دونوں جانب پر کیا جاتا ہے، اور جوں جوں عملیہ آگے بڑھتا ہے کٹے ہوئے عروق کو شکنجوں سے دبا کر باندھ دیا جاتا ہے۔ غدد اور نسیج کے 906

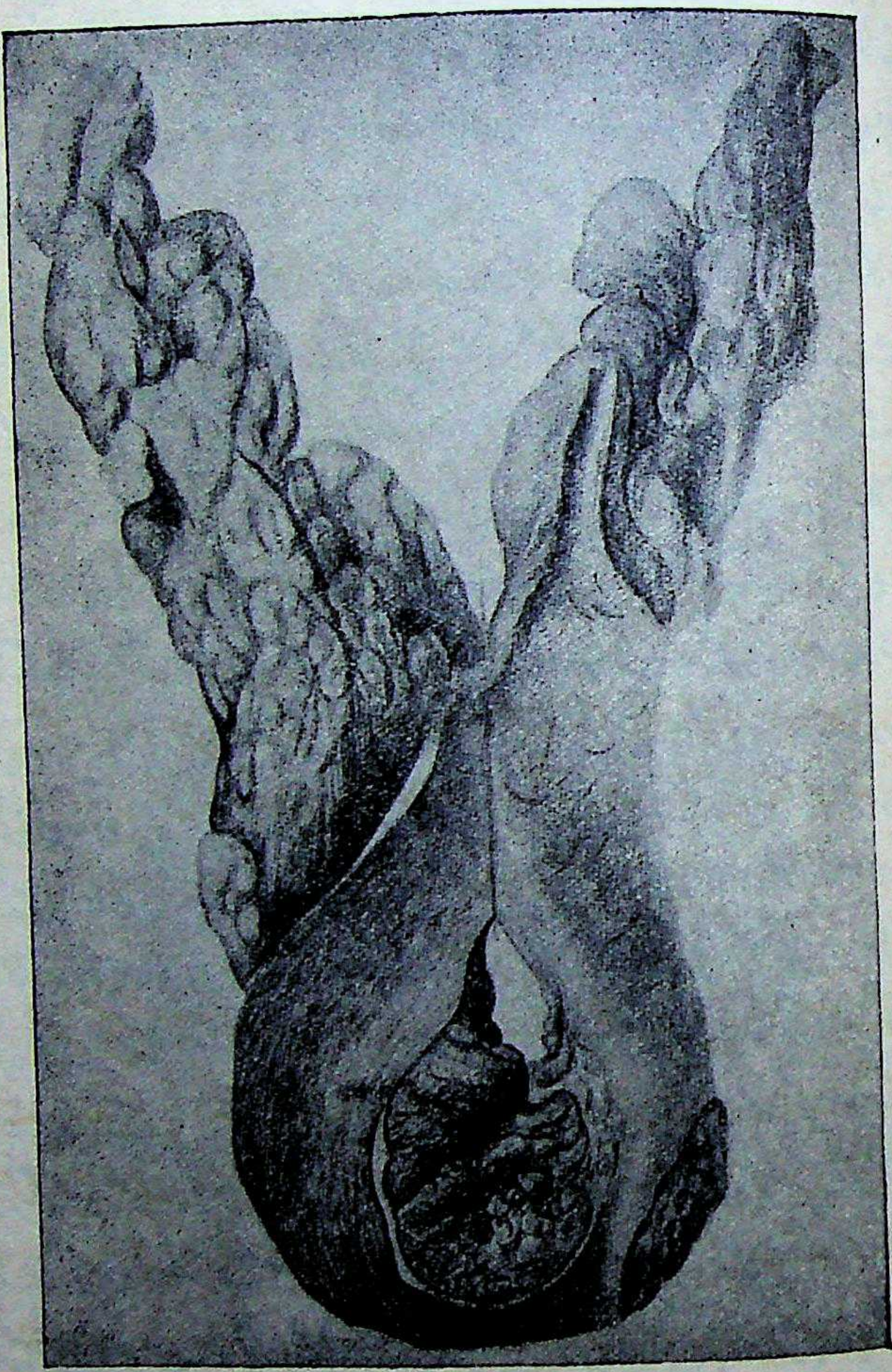

شکل ۶۰۰۔ فرج کا استیصال اُربی اور فخذی غدد کے ساتھ، فرجی مہبلی سرطان کے لئے۔

تودہ کو فوراً دور نہیں کر دیا جاتا، بلکہ اسے عقیم گاز میں لپیٹ لیا جاتا ہے اور عملیہ کے ایک آئندہ درجہ میں اسے سرطانی بافت کے ساتھ نکالا جاتا ہے۔ غدد کی تقطیع کے بعد اربی شگافات ریشم کی تانت کی دوختوں سے بند کر دئے جاتے ہیں، اور عقیم کردہ تولیہ سے ڈھانک دئے جاتے ہیں۔

اب مریضہ کو حصاۃ شگافی (lithotomy) کی وضع میں لٹا دیا جاتا ہے، اور عملیہ کے آئندہ مدارج کی تعیین فرج کی بالید کی وسعت کے لحاظ سے ہوگی۔ اگر بالید بظر اور ہم پہلو شفرتین صغیر پر اثر انداز ہو جیسا کہ شکل ۲۰۸ اور ۲۰۹ (صفحہ 369) میں دکھایا گیا ہے تو یہ ساختیں ایک سالم تودہ کی شکل میں نکال لی جاتی ہیں۔ ایسا کرنے کے لئے اربی شگافات کے نچلے سرے شفرتین کبیر کے جرم میں سے گزار کر نیچے کی طرف کو، سرطان زدہ رقبہ سے بالکل باہر، بالید کے نچلے سرے سے آگے تک بڑھا دئے جاتے ہیں۔ ان جانبی شگافات سے دو اور شگاف ملا دئے جاتے ہیں، جن کا رخ مستعرض ہوتا ہے، ان میں سے ایک جبل الزہرہ 907 (Mons Veneris) کی جلد میں سے بالید کے اوپر، اور ایک غشائے مخاطی میں سے اسکے نیچے دیا جاتا ہے۔ موخر الذکر دہلیز پر سے بولی منفذ کے یول کے عین اوپر سے عرضاً گذرتا ہے (دیکھو شکل ۶۰۸، ا)۔ جن بافتوں کی یوں حد بندی کی جاتی ہے وہ چسپیدہ اربی غدد کے ساتھ نکال لی جاتی ہیں۔ تقطیع اوپر سے نیچے کی طرف کو جاتی ہے، اور بظر کو دور کرتے وقت اس کی ساقیں ان کی چسپیدگی کے قریب سے جو عانی فروع (pubic rami) کے ساتھ ہوتی ہے کاٹ دی جاتی ہیں، حیائی (pudic) شریانوں کی شاخیں جو بظر کو جاتی ہیں (دیکھو شکل ۵۴، صفحہ 58) کٹتے ہی باندھ دی جاتی ہیں۔ اس امر کی ضرور احتیاط رکھنا چاہئے کہ مبال کو ضرر نہ پہنچنے پائے، اور اس غرض سے اس قنال میں اسکے محل کو معلوم کرنے کیلئے ایک مجسہ رکھا جاتا ہے۔ جب مرض فرج کے نچلے حصہ تک ہی محدود ہو جیسا کہ شکل ۶۰۷ میں دکھایا گیا ہے، تو جلدی شگاف فرج کے گرد بنایا جاتا ہے، اور وہ شگاف جو مخاطیہ میں سے گذرتا ہے مہبل اور مبال کے گرد بنایا جاتا ہے (دیکھو شکل ۶۰۸، ب) جب بافتوں کو دور کرنے کا رقبہ اس طرح متعین ہو جاتا ہے تو تقطیع وہاں سے پھر شروع کر دی جاتی ہے جہاں یہ چھوڑی گئی تھی۔ سرجن اب کنجہائے ران کی اس شحمی بافت کو پکڑ لیتا ہے جس میں لمفی غدد ہیں اور فرجی بافتوں کو تان کر ان کو اوپر کی طرف عانی فروع سے اور نیچے کی طرف عجانی جسم سے

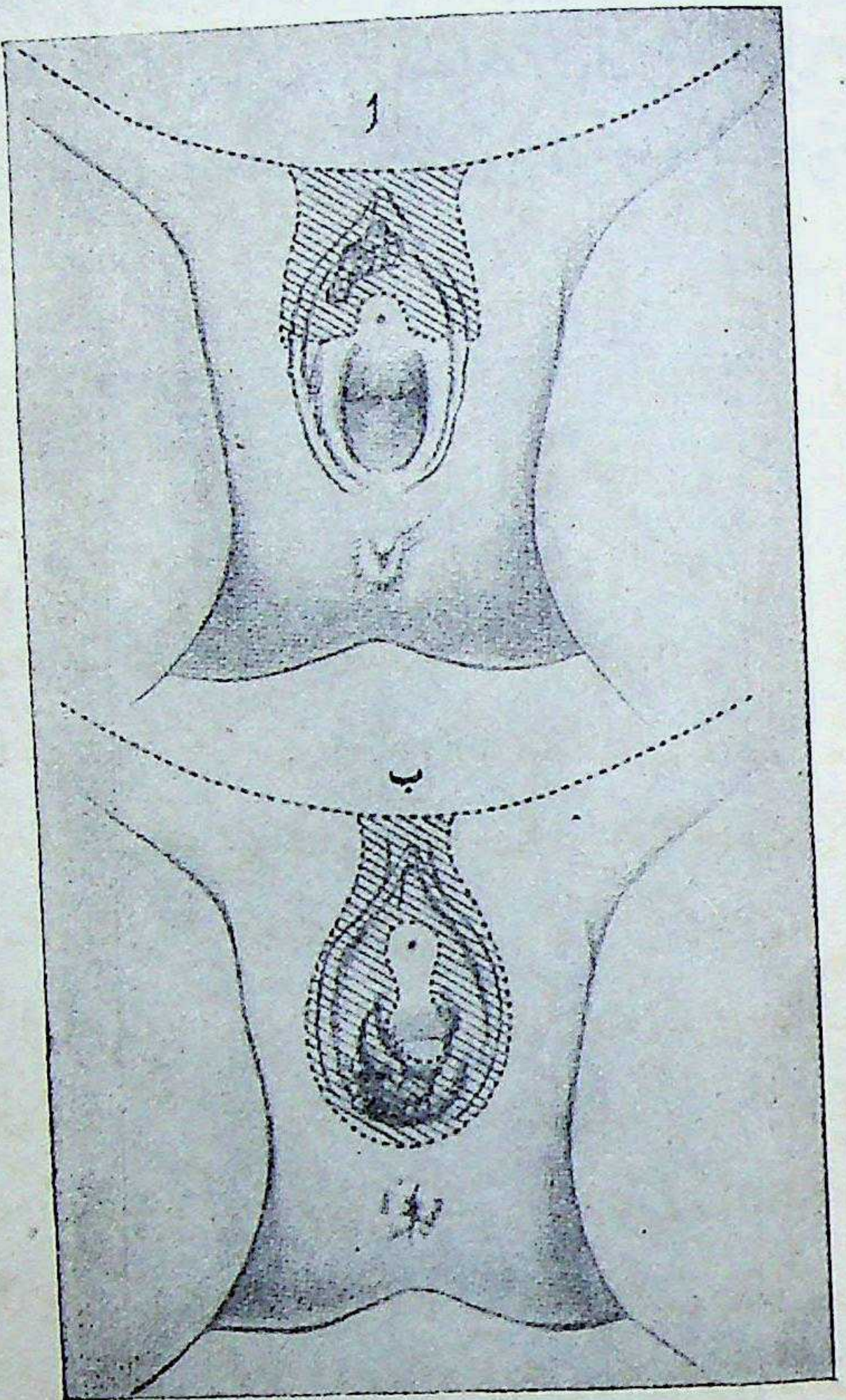

شکل ۶۰۸ - ا - سرطانِ بظر کے لئے عملیہ۔ نقطہ دار خط شگافات کو ظاہر کرتا ہے، اور خطوط کشیدہ رقبہ ان حصوں کو ظاہر کرتا ہے جو علٰحدہ کئے جائینگے۔ ب۔ فرجی مہبلی سرطان کے لئے عملیہ۔ شگافات ایک نقطہ دار خط سے ظاہر کئے گئے ہیں، اور خطوط کشیدہ رقبہ جات ان حصوں کو ظاہر کرتے ہیں جو دور کئے جائیں گے۔

بذریعہ تقطیع علٰحدہ کر دیتا ہے۔ داخلی حیائی شریان کی شاخوں پر، جو ہر ایک جانب پر بظر اور بصلہ کو جاتی ہیں، ان کے کٹتے ہی شکنجے لگا دئے جاتے ہیں۔ زخم کو بند کرنے کے لئے احتیاط کی

ضرورت ہوتی ہے تاکہ مبالی دہنہ کا طبعی محل حتی الامکان قائم رکھا جا سکے۔ لہٰذا بہترین طریقہ یہ ہے کہ ابتداً میں مبال کو جلد کی کوروں سے ریشم کی باریک تانت کی چند دوختوں سے ملا دیا جائے جو نصف قطروں کی شکل میں لگائی جائیں۔ اس کے بعد مہبل کی دیوار خارجی جلد سے ملا دی جاتی ہے اور آخر میں ارتفاق عانہ کے سامنے کے عریض بالائی رقبہ کو بند کر دیا جاتا ہے۔ کنارے

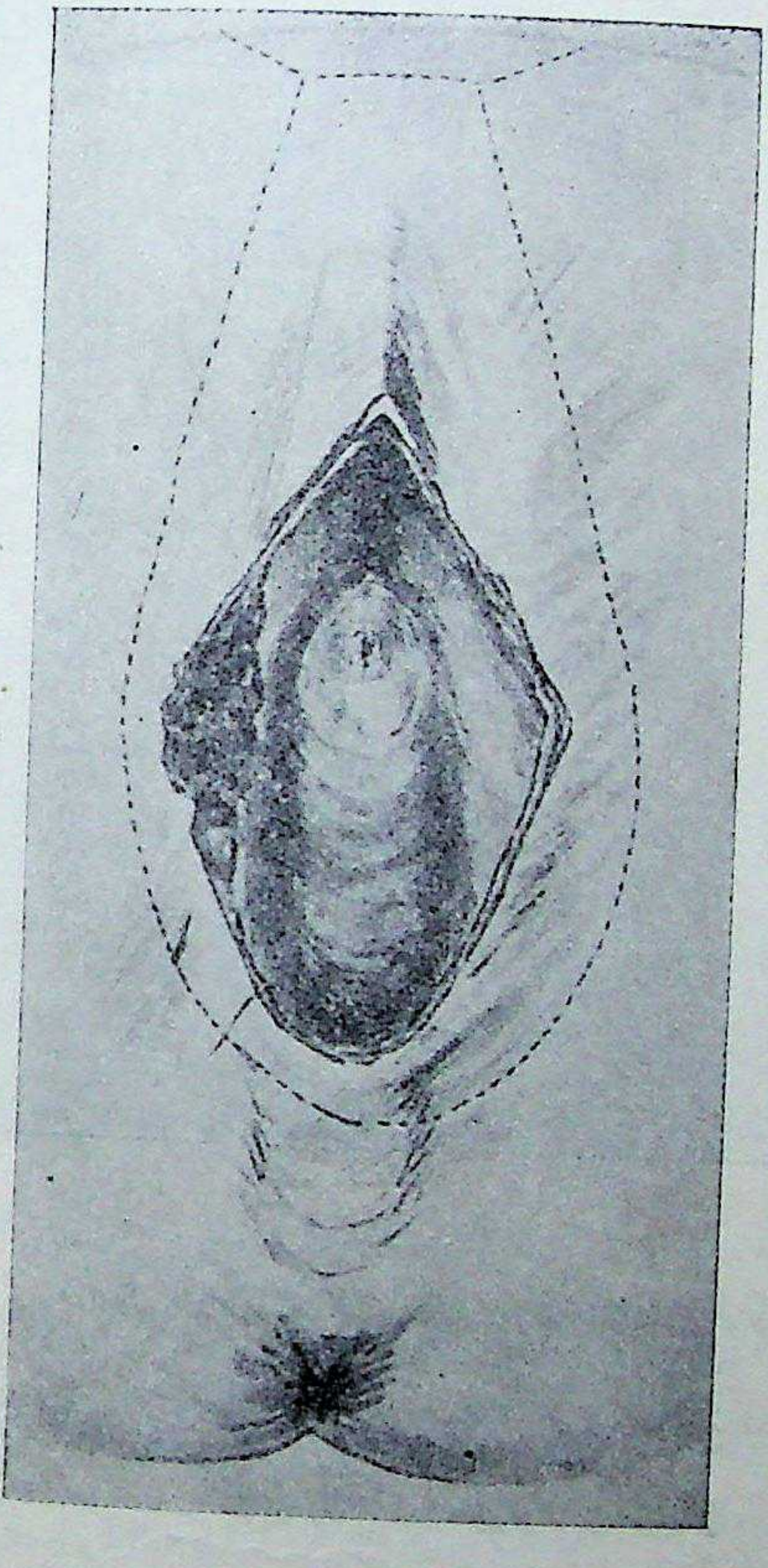

شکل ۶۰۹ - فرج کا استیصال سرحلمی سلعہ (Epithelioma) کے لیٔے (پہلا درجہ) نقطہ دار خط فرجی شگاف کے خط کو ظاہر کرتا ہے (واٹ ہوس)۔

ملانے کے لئے ریشم کی تانت کی دوختوں کا اور احتباس نزف کے لئے تانت کی دوختوں کا استعمال

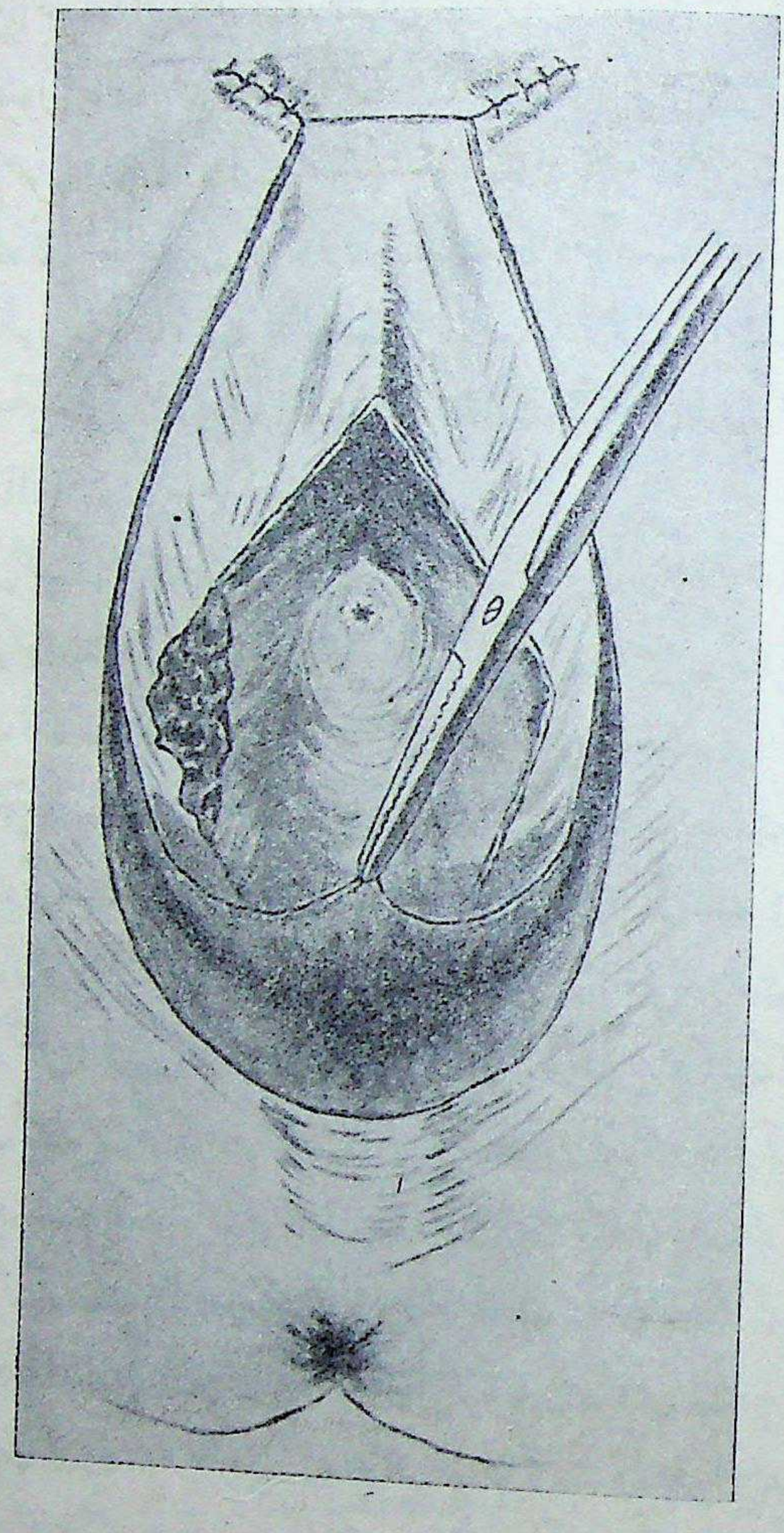

شکل ۶۱۰۔ فرج کا استیصال بسر حلمی سلعہ (Epithelioma) کیلئے (دوسرا درجہ)۔ فرج کی تجرید ارد گرد کی بافتوں سے۔ یہ دیکھا جائے کہ تقطیع مؤخر جانب سے شروع کی گئی ہے (وائٹ ہوس)۔

کرنا چاہئیے۔

خبیث مرض کے لئے فرج کے استیصال کا ایک متبادل طریقہ جو حال ہی میں ہم (بی - ڈبلیو) نے اختیار کیا ہے، اور جس کے دونوں قسم کے نتائج قریبہ اور بعیدہ ہمارے تجربہ میں بہت اطمینان بخش ثابت ہوئے ہیں شکل ۶۰۹ تا ۶۱۳ میں دکھایا گیا ہے۔ اس عملیہ کے اصول دو ہیں۔ (ا) عفونتی عضویات اور خبیث خلیات سے خام سطوح کے ملوث ہوجانے کا انسداد فرج کو بند کردینے سے کردیا جاتا ہے، اور یہ عمل استیصال کے اولی مرحلہ کے طور پر کیا جاتا ہے، اور (ب) صدمہ اور نزف کا انسداد بند کی ہوئی فرج کے سریع استیصال سے کیا جاتا ہے، جو آگے سے پیچھے کی طرف کو برقی حرارت رسانی (diathermy) سے کیا جاتا ہے۔

اس عملیہ کی ابتدا پہلے کی طرح اربی اور فخذی غدد کا استیصال کرنے سے کیجاتی ہے۔ مریضہ کو اب حصاۃ شگافی (lithotomy) کی وضع میں لٹا دیا جاتا ہے، اور تمام فرج کے گرد ایک شگاف دیا جاتا ہے جیسا کہ شکل ۶۰۹ میں دکھایا گیا ہے۔ اسکے بعد فرج کے موخر حاشیہ کو بافتی کلاب سے پکڑ کر اٹھا لیا جاتا ہے، اور تقطیع کے ذریعہ سے فرج کی تجرید جس میں بالید بھی شامل ہوتی ہے اردگرد کی بافت سے مکمل طور پر کردی جاتی ہے (دیکھو شکل ۶۱۰)۔ اگلا مرحلہ یہ ہے کہ مورج مہبل کو فرج کی جلد کے حاشیوں کو مسلسل دوخت سے ملاکر بند کر دیا جاتا ہے جیسا کہ شکل ۶۱۱ میں دکھایا گیا ہے۔ اس مرحلہ کا نتیجہ یہ ہوتا ہے کہ بالید فرجی اور مہبلی بافتوں کے ایک تھیلے میں الگ ہوجاتی ہے۔ شحمی بافت اور لمفی غدد کا جو تودہ اربی خطوں سے تقطیع کے ذریعہ سے الگ کر لیا گیا تھا اب آگے کی اور نیچے کی طرف کو کھینچ لیا جاتا ہے، اور فرج کا تبر آگے سے پیچھے کی طرف کو کردیا جاتا ہے۔ اس مقصد کے لئے برقی حرارت رسانی (diathermy) کے چاقو کا استعمال کرنا چاہئیے، اس سے ہر ایک عرقِ خون کٹتے ہی فوراً مختوم ہوجاتا ہے۔ اس طریقہ سے جو عملیہ کیا جاتا ہے وہ جلد انجام پاتا ہے اور تقریباً بغیر جریانِ خون کے ہوتا ہے۔ جب مبال تک رسائی ہوجاتی ہے تو یہ قنال آر پار بالکل کاٹ دی جاتی ہے، اور اس کے کنارے باریک بافتی کلاب سے پکڑ لئے جاتے ہیں۔ مہبل پر بھی یہی عمل کیا جاتا ہے، اور اسے آگے سے پیچھے کی طرف کو کاٹ دیا جاتا ہے، اس کی ارتسامی توضیح شکل ۶۱۲ میں کی گئی ہے۔ آخری درجہ (شکل ۶۱۳) مورجِ مہبل اور منفذِ بول کی از سرِ نو تعمیر

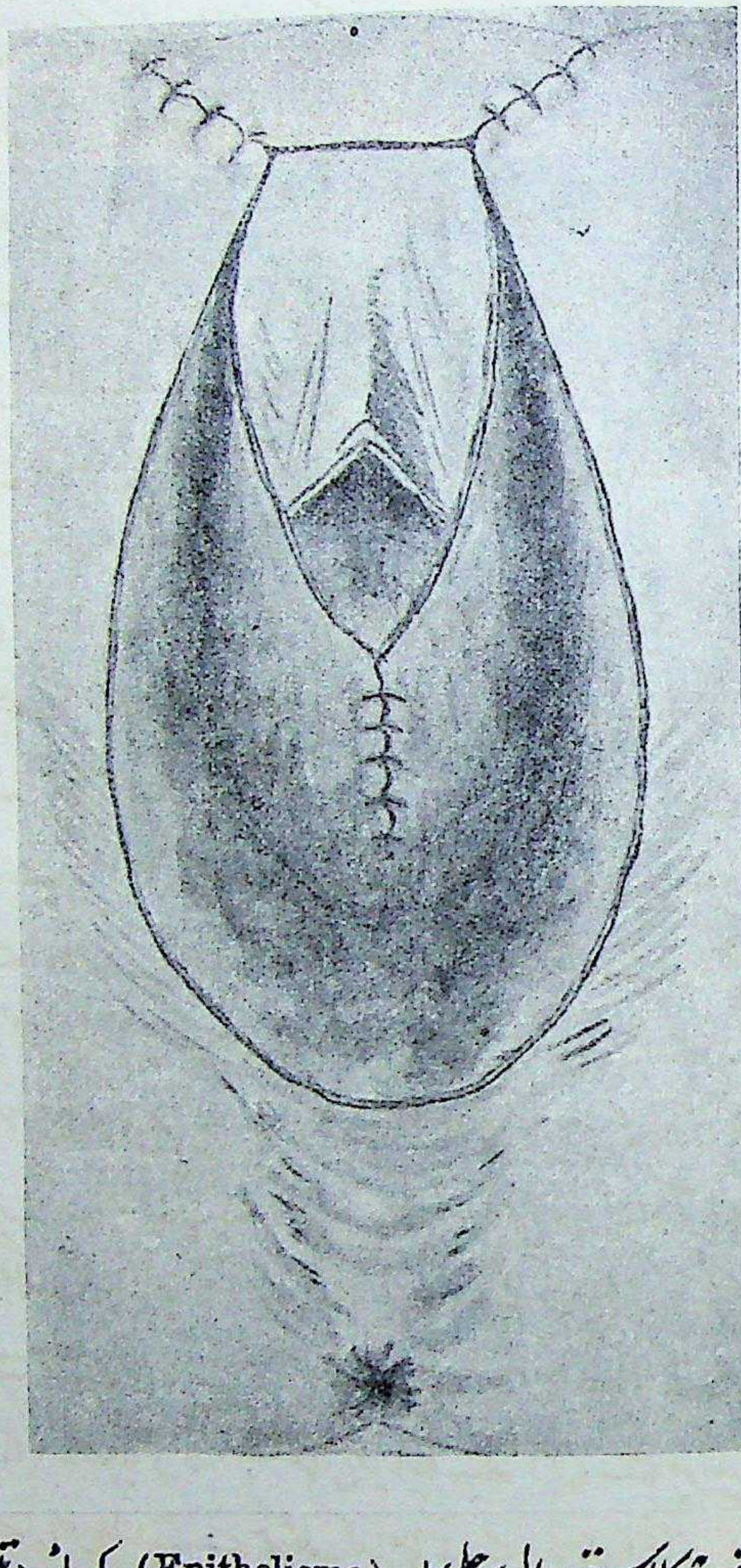

شکل ۹۱۱۔ فرج کا استیصال سرحلمی سلعہ (Epithelioma) کے لئے (تیسرا درجہ)۔ فرجی دامنوں کے حاشیوں کو ایک مسلسل دوخت سے ملا کر مولج ہبل کو بند کر دیا گیا ہے (وائٹ ہوس)۔

کرنے پر مشتمل ہے، اور اس کے لئے ان کی دیواریں فرداً فرداً فرجی شگاف کے حاشیوں سے ملا دی جاتی ہیں۔

جیسا کہ اصلی عملیہ میں کیا جاتا ہے - اس ترکیب عمل سے فرج کا استیصال کرنے میں بہت ہی کم صدمہ ہوتا ہے اور جیسا کہ پہلے بیان کیا جا چکا ہے اس عملیہ کے نتائج بھی اطمینان بخش ہیں -

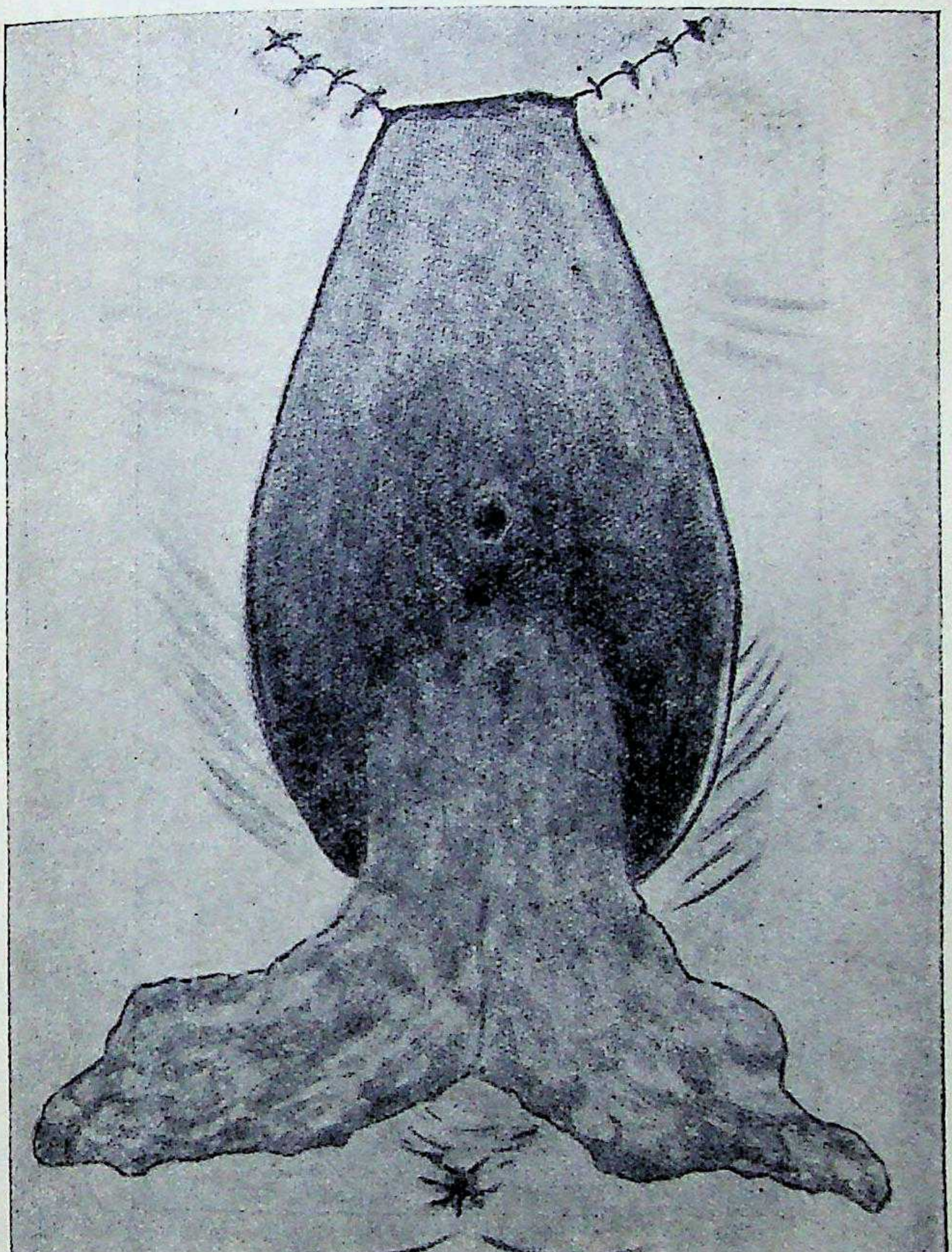

شکل ۶۱۲ - فرج کا استیصال سرحلی سلعہ (Epithelioma) کیلئے (چوتھا درجہ) - فرج اور لمفی غدد کا ایک ہی تودہ کی شکل میں بتر کر دیا گیا ہے - تقطیع آگے کی طرف سے شروع کر کے پیچھے کی طرف کو کی جاتی ہے اور مبالی اور مہبلی قنالیں یکے بعد دیگرے کاٹ دی جاتی ہیں - (وائٹ ہوس) -

چونکہ بالید کے ایک وسیع رقبہ کا استیصال کر دیا جاتا ہے اس لئے مقامی عودِ مرض کا احتمال نہیں ہوتا، اور عفونتی تلوث موجود نہ ہونے کی وجہ سے اندمال بھی عموماً جلد ہو جاتا ہے۔ منفذِ بول کے استیصال کے باوجود بولی افعال برقرار رہتے ہیں، اور اس عملیہ کے بعد نہ تو سلس البول واقع ہوتا ہے اور نہ بعد میں مبالی مخاطیہ کا سقوط۔

بارتھولین کے دویرہ کا استیصال۔ فرجی ورم کے اوپر انتصابی رخ میں ایک 912

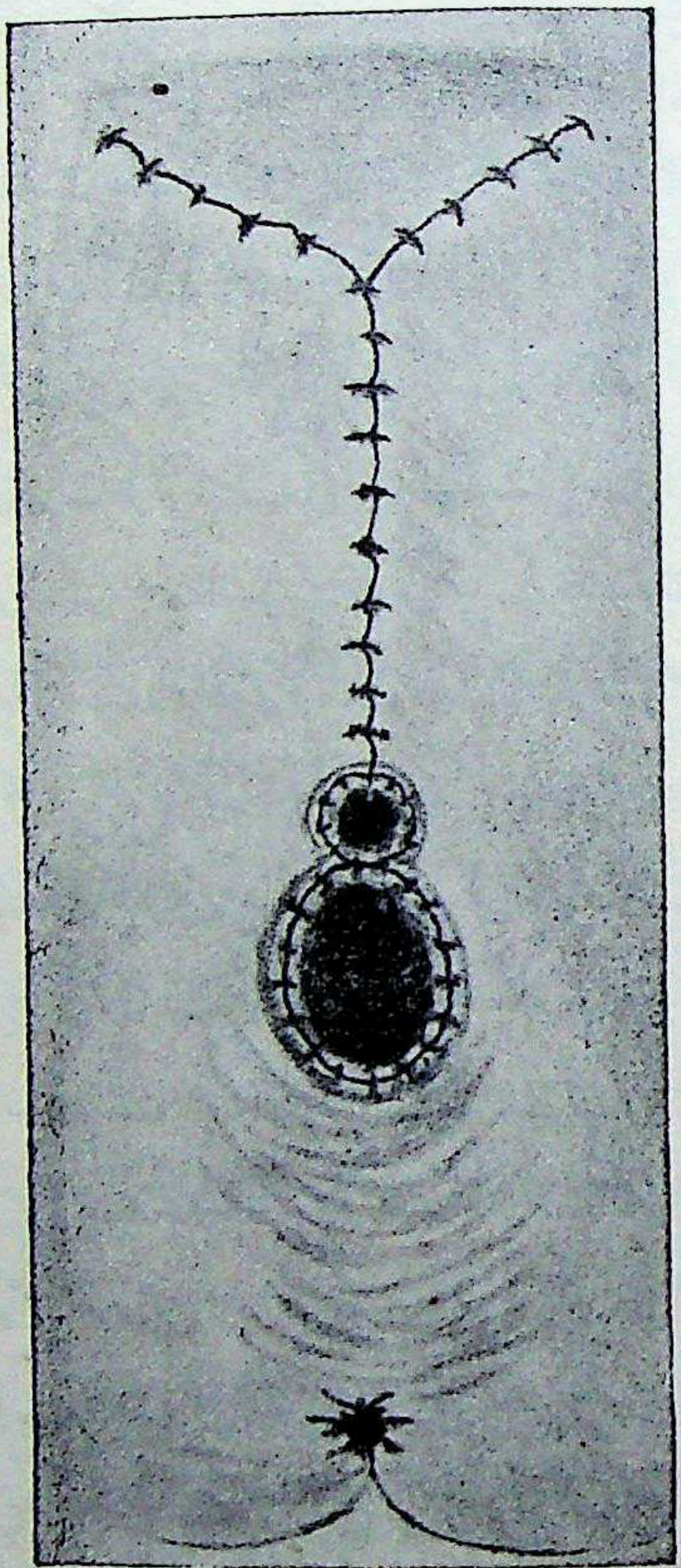

شکل ۶۱۳ ۔ فرج کا استیصال سرطلی سلعہ (Epithelioma) کیلئے (پانچواں درجہ)۔ متوقف دوختوں سے مولجِ فرج اور منفذ بول کی ازسر نو تعمیر کر دی گئی ہے (وائٹ ہوس)۔

خط نما شگاف دیا جاتا ہے (دیکھو شکل ۲۱۸ صفحہ 377)۔ شکل ۵۴، صفحہ 58 کے دیکھنے سے یہ ظاہر ہوگا کہ بارتھولین (Bartholin) کا غدہ دہلیز کے بصلہ کے عین پیچھے واقع ہوتا ہے۔ چونکہ دہلیز میں بہت سے بڑے بڑے عروق واقع ہوتے ہیں اس لئے شگاف کی مقدم حد کو اتنا اونچا نہ لے جانا چاہیے کہ اس ساخت کو نقصان پہنچے۔ شگاف دینے کے بعد اس کے کناروں کو بافتی کلابوں سے اوپر اٹھا لیا جاتا ہے اور شفرہ کی غشائے مخاطی اور اسکی جلد کو دویرہ پر سے بذریعہ تقطیع علیحدہ کر لیا جاتا ہے، اور اس امر کی احتیاط کی جاتی ہے کہ نازک مخاطیہ میں "کاج" نہ بننے پائیں۔ دویرہ کا اس کے لیفی شحمی مہاد سے انفکاک کرنے کے دوران میں اتصالی بافت کے ڈوروں کو جو عروق خون کے حامل ہوتے ہیں شکنجے لگا کر درمیان سے کاٹ دیا جاتا ہے۔ غدہ اور دویرہ دونوں کو اکھٹے دور کرنا عین ممکن ہے، لیکن بڑے دویروں کی حالت میں غدہ مضغوط ہو جاتا ہے اور ملتا نہیں۔ دویرہ کو سالم دور کرنے کے بعد جریان خون کے تمام نقاط کو تانت کی گرہوں سے باندھ دیا جاتا ہے، اور پھر زخم اسی شئے کی مدفون دوختوں سے بند کر دیا جاتا ہے۔ خارجی تکسیہ کرنے سے پہلے شفرتین کے درمیان گاز کی ایک گدی رکھ دی جاتی ہے۔ مریضہ کو ایک ہفتہ تک بستر میں رکھا جاتا ہے۔

بارتھولین کا خراج (Bartholin's Abscess)۔ جب کبھی ممکن ہو تو خراجی تاچہ کو انشقاق یا انثقاب کے بغیر بذریعہ تقطیع علیحدہ کر دینا چاہیئے۔ لیکن ایسا کرنے میں جو دقت پیش آتی ہے وہ فرج کی غشائے مخاطی کے سلسلہ میں ہوتی ہے جو جلد ہی بہت منضم اور پتلی ہو جاتی ہے۔ زخم کے لئے التیام اول حاصل کرنے کی کوشش میں مخاطیہ کے کچھ حصہ کا ایثار کر دینا مفید ثابت ہوتا ہے۔ لہٰذا اگر دو خمدار شگاف اسی طرح دئے جائیں کہ ان کے درمیان مخاطیہ کا اس کے منضم ترین حصہ پر ایک معین نما ٹکڑا شامل ہو تو پیپ کے تاچہ کو سالم نکال دینا ممکن ہوتا ہے۔ بعد میں زخم تانت کی دوختوں سے تہ بہ تہ مکمل طور پر بند کیا جا سکتا ہے۔ ایک متبادل طریقہ یہ ہے کہ خراج کو آزادانہ کھول کر خام سطح کو ۲۰۰۰ میں ۱ بن آیوڈائیڈ آف مرکری (biniodide of mercury) کے محلول سے یا ۱۰۰۰ میں ۱ ایکری فلیوین (acriflavine) کے محلول سے پچار دیا جائے اور اس میں بسمتھ گاز بھر دی جائے۔ اس حالت میں کہفہ میں ارکی بافت تہ سے بڑھنا شروع ہوتی ہے۔ اور زخم کی گہرائیوں میں متصلب بافت کا ایک رقبہ باقی رہ جاتا ہے جو بعد میں مہینوں تک محسوس

کیا جا سکتا ہے۔

زہراوی مسّوں (Venereal Warts) کا استیصال۔ اس عارضہ کیلئے عملیہ کرنے سے پہلے یہ ضروری ہے کہ مریضہ کو بستر میں رکھا جائے اور مہبلی نطولات بار بار کئے جائیں۔ نیز اگر عنق یا مبال کا کوئی سرایتی عارضہ موجود ہو تو اس کا بھی علاج کرنا چاہیئے۔

فرجی اور حیائی بالوں کو حتی الوسع دور کر دینا چاہیئے اور تمام مہبل کو ایسی ٹون (acetone) سے پچار کر اس میں آیوڈین (iodine) (۲ فی صدی) کا طلا کر دینا چاہیئے۔ اس کے بعد بڑے مسّے نشتر سے کاٹ دئے جاتے ہیں اور چھوٹے تیز مجرف سے الگ کر دئے جاتے ہیں۔ جب مسّے بڑے ہوں تو زخموں کے کناروں کو باریک تانت کی دوختوں سے ملانا ضروری ہوتا ہے۔ اسکے بعد فرج پر کوئی دافع عفونت سفوف چھڑک دیا جاتا ہے مثلاً بسمتھ فارمک آیوڈائیڈ (bismuth formic iodide)، اور عدیم العفونت تکیہ کر دیا جاتا ہے۔ مریضہ کو زخموں اور خراشوں کے مندمل ہونے تک بستر میں رکھا جاتا ہے۔

قنال نک کا قیلہ مائیہ (Hydrocele of the Canal of Nuck)۔

جب الغمادی باریطونی زائدہ (processus vaginalis peritonei) کھلا رہ جاتا ہے تو اس میں بعض اوقات کسی قدر مصلی باریطونیٔ التہابی سیال جمع ہو جاتا ہے۔ اس کا نتیجہ یہ ہوتا ہے کہ شفرۂ کبیرہ کے بالائی حصہ میں ایک دویری ورم بن جاتا ہے جو خارجی شکمی حلقہ کے اوپر واقع ہوتا ہے۔ اس کا علاج یہ ہے کہ اسے دور کر دیا جائے۔ اس کا طریقہ مندرجہ ذیل ہے۔ ایک شگاف پوپارٹ کے رباط (Poupart's ligament) کے متوازی اس ساخت سے ۲ سنٹی میٹر اوپر عانی شوکہ سے لیکر داخلی شکمی حلقہ تک دیا جاتا ہے۔ جلد اور سطحی ردا پہلے کاٹ دی جاتی ہے اور سطحی عروق باندھ دئے جاتے ہیں۔ اسکے بعد عضلہ مورّبہ خارجیہ (external oblique) کا صفاق زخم کے ایک سرے سے لیکر دوسرے سرے تک کاٹ دیا جاتا ہے اور قنال نک منکشف کر لی جاتی ہے۔ موخر الذکر کا باریطون بعض اوقات اس کے سرے پر ہی سیال سے منتسع پایا جاتا ہے، یا یہ ایک دویرے کی طرح کا ہوتا ہے جو زخم کے ایک سرے سے لیکر دوسرے سرے تک جاتا ہے۔ دویرہ کو رباط مستدیرا اور ہم پہلو بافتوں سے مکمل طور پر آزاد کر لینا چاہیئے۔ اسکے بعد اسے

کھول دیا جاتا ہے اور اس کے مشمولات کو بہ جانے دیا جاتا ہے۔ پھر باریطونی تاچہ کو ضاغط کلاب سے پکڑ کر مروڑ دیا جاتا ہے حتیٰ کہ اس کی گردن کی مکمل تجرید ہو جاتی ہے۔ اب اس کی گردن پر ایک گرہ لگا دی جاتی ہے اور بقیہ تاچہ کاٹ کر الگ کر دیا جاتا ہے۔ اسکے بعد ٹنڈ داخلی شکمی حلقہ سے اوپر اور باہر کی طرف جدران کے ساتھ ثبت کر دیا جاتا ہے۔ زخم کو بند کرتے وقت عضلہ موربہ خارجہ کے صفاقی دامنوں کو پکڑ کر ایک طرف رکھا جاتا ہے اور دو توشکی دوختیں عضلہ موربہ داخلہ کے عضلی ریشوں اور عضلہ موربہ خارجہ کے صفاق میں سے اس مقام کے قریب سے گزار دی جاتی ہیں جہاں یہ پوپارٹ کے رباط کے ساتھ چسپیدہ ہوتا ہے۔ چونکہ عورت میں حبل منوی موجود نہیں ہوتا اس لئے یہ مدفون دوختیں ایک ہی مستوی پر لگا دی جاتی ہیں۔ انجام کار خارجی صفاق کو ملا دیا جاتا ہے۔ اس کے ملانے کا بہترین طریقہ یہ ہے کہ اوپر کے دامن کو نیچے کے دامن پر سے کھینچ لیا جائے تاکہ شگاف کے خط پر بافت کی ایک دہری تہ آجانے سے زخم مضبوط ہو جائے۔ متراکب صفاقی دامن توشکی دوختوں سے متقارب کر دئے جاتے ہیں۔ جلد یا تو تحت بشری دوخت سے یا دھات کی چٹکیوں (مائیکل کی یا وکینفلڈ کی) سے ملا دی جاتی ہے۔ تمام عملیہ میں تانت استعمال کیا جا سکتا ہے۔ کلوڈیون (collodion) یا "سیلوفین" ("cellophane") کا تکیہ کر دیا جاتا ہے، روئی کی ایک گدی رکھ دی جاتی ہے، اور سنبلہ نما پٹی (spica bandage) باندھ دی جاتی ہے، اور مریضہ دو ہفتہ تک بستر میں رکھی جاتی ہے۔ اس امر کی طرف پہلے بھی اشارہ کیا جا چکا ہے کہ رباطِ مستدیر کا دروں رحمی سلعہ (endometrioma) گاہے گاہے 914 اس محل میں پایا جاتا ہے۔ یہ احتیاط رکھنا چاہئے کہ اسے غلطی سے قیلۂ مائیہ (hydrocele) تصور نہ کر لیا جائے۔

شفری فتق (Labial Hernia)۔ نک کی قنال یا شفرۂ کبیرہ میں بعض اوقات قیلہ ثربیہ (epiplocele) یا قیلہ معویہ (enterocele) سے ورم بن جاتا ہے۔ جب فتق شفرۂ کبیرہ تک پہنچ جاتا ہے تو شگاف کو بعض اوقات بڑھانا پڑتا ہے تاکہ یہ تاچہ کے نچلے سرے تک پہنچ جائے۔ اگر تاچہ منضم نہ ہو تو اس کا شفری حصہ زخم کو بڑھانے کے بغیر اس میں سے اوپر کھینچا جا سکتا ہے۔ تاچہ کو کھول کر اسے مشمولات سے خالی کر دینا چاہئے اور آنت اور ثرب کو شکم میں واپس کر دینا چاہئے۔ دوسرے لحاظات سے یہ عملیہ ویسا ہی

جو قنال نک (canal of Nuck) کے قیلہ مائیہ کے لئے کیا جاتا ہے۔

مبال پر کے عملیہ جات

مبالی لحیمہ (Urethral Caruncle)۔ لحیمات کا علاج بعض اوقات تکویہ (cauterization) سے کیا جاتا ہے، لیکن اس کا نتیجہ اطمینان بخش نہیں ہوتا کیونکہ اس قسم کے طریق کار کے بعد یہ بالبید عام طور پر عود کر آتی ہے۔ لحیمہ کا استیصال کہیں زیادہ مناسب ہے۔

استیصال اور ٹانکے لگانا۔ لحیمہ باریک بافتی کلاب سے پکڑ کر نیچے کی طرف کو کھینچ لیا جاتا ہے حتیٰ کہ اس کا قاعدہ جو موخر دیوار کی غشائے مخاطی پر ہوتا ہے بخوبی واضح ہو جاتا ہے۔ اس کے بعد نشتر سے یا تیز نوکوں والی قینچی سے اس کا استیصال کر دیا جاتا ہے۔ شگاف غشائے مخاطی کی تمام موٹائی میں سے گزار دیا جاتا ہے اور اس سے مبال کے فرش پر ایک بیضوی شکل کا مطول زخم بنجاتا ہے۔ اس زخم کی کوریں باریک تانت کی ایک یا دو دوختوں سے ملادی جاتی ہیں۔ اگر استیصال مکمل نہ ہو اور سکین کے غدد اس میں شامل نہ ہوں تو لحیمہ کے عود کر آنے کا امکان ہوتا ہے۔ لہٰذا اگر مبال چھوٹا ہو تو بعض اوقات یہ ضروری ہوتا ہے کہ لحیمہ کو دور کرنے سے پہلے اسے متسع کر لیا جائے تاکہ لحیمہ کی چسپیدگی کے حدود تک جو مبال کے فرش کے ساتھ ہوتی ہے اچھی طرح سے رسائی ہو جائے۔

مبال کا سقوط (Prolapse of Urethra)۔ غشائے مخاطی کے سقوط یافتہ حصہ کو (دیکھو شکل ۲۲۷، صفحہ 386) کلاب سے پکڑ کر نیچے کی طرف کو کھینچ لیا جاتا ہے۔ تنے ہوئے مخاطیہ کے قاعدے سے تانت کی دو جانبی دوختیں ایک دائیں جانب پر اور ایک بائیں جانب پر گزار لی جاتی ہیں تاکہ سقوط یافتہ حصہ کو کاٹ دینے کے بعد مخاطیہ کی بازکششی واقع نہ ہو۔ ان دوختوں میں مبال کی دیوار کی تمام بافتیں شامل ہوتی ہیں اور یہ مندرجہ ذیل بافتوں میں سے گذرتی ہیں۔ (۱) مبال کی چسپیدگی میں سے جو دہلیز کے ساتھ ہوتی ہے، اور لیفی عضلی دیوار اور مخاطیہ میں سے۔ اس کے بعد مبال کے درونہ میں سے گذار کر ان کو آخر میں مبال کی دیوار میں سے باہر نکال لیا جاتا ہے۔ باندھنے سے پہلے سقوط یافتہ مخاطیہ کو

کاٹ دینے تک ان کو ایک طرف کو پکڑ کر رکھا جاتا ہے۔ مخاطیہ کو الگ کرنے کا طریقہ یہ ہے کہ سقوط یافتہ کالر کو آگے سے پیچھے کی طرف کو، اسکی بالائی اور نچلی سطحوں میں سے کاٹ دیا جاتا ہے حتیٰ کہ مذکورہ بالا دوختوں کا لیول آجاتا ہے۔ اس کے بعد غشائے مخاطی کے ان دونوں جانبی دامنوں کو جو اس طرح بن جاتے ہیں گرہوں کے برابر رکھ کر کاٹ دیا جاتا ہے۔ موخرالذکر کو پھر باندھ دیا جاتا ہے اور یہ جدید منفذ کی دونوں جانبی دوختیں ہوتی ہیں۔ اسی قسم کی دوختیں مخاطیہ کو دہلیزی سطح کے ساتھ ملانے کیلئے اوپر اور نیچے سے بھی لگائی جاتی ہیں، اور اس طرح جدید بولی منفذ بن جاتا ہے۔ اس طریقہ کا مزید فائدہ یہ ہے کہ منفذ کا مناسب انفتاح کم ہو جاتا ہے۔

مبالی عطفہ (Urethral Diverticulum)۔ یہ غشائے مخاطی کا ایک تاچک دار حصہ ہوتا ہے جو مہبل کی مقدم دیوار کی طرف ابھر آتا ہے جہاں یہ ایک چھوٹے سے ترجیع پذیر ورم کی شکل کا ہوتا ہے۔

استیصال۔ اس کا علاج یہ ہے کہ اسے الگ کر دیا جائے۔ مبال میں ایک مجسّہ گذار دیا جاتا ہے اور اس کی نوک تاچہ میں داخل کر دی جاتی ہے۔ پھر مجسّہ کی نوک پر ایک خط نما شگاف مہبل کی دیوار میں بنا دیا جاتا ہے۔ اس کے بعد مہبل کی دیوار مبال سے بذریعہ تقطیع علیحدہ کر دی جاتی ہے، اور اب وہ تنی ہوئی غشائے مخاطی جس سے تاچک بنتا ہے ایک باریک دیواری دویرہ کی طرح دکھائی دیتی ہے۔ اس ساخت کی کوریں بھی مبال کی دیوار سے عموماً اسی طرح ہی منضم ہوتی ہیں جس طرح کہ بطنی فتق کا تاچہ جدران سے منضم ہوتا ہے۔ لہٰذا اس تاچہ کو اس روزن کے قریب سے جس میں سے یہ مسقوط ہوا ہے غشائے مخاطی کی بازگشتی کے خوف کے بغیر بے خطر کاٹا جا سکتا ہے۔ ایسا بعد میں کیا جاتا ہے۔ پھر مبال کا فرش تانت کی متوقف دوختوں سے بند کر دیا جاتا ہے۔ آخر میں چھوٹے چھوٹے مہبلی دامنوں کو قینچی سے کاٹ دیا جاتا ہے، اور یہ تانت کی دوختوں سے ملا دیئے جاتے ہیں۔ مبالی عطفہ میں بعض اوقات حصاۃ موجود ہوتا ہے (مبالی حصاۃ : urethral calculus) جو فاسفیٹوں کی فراہمی سے بن جاتا ہے۔ ہم میں سے ایک (بی۔ ڈبلیو) نے ایک اصابہ میں یہ دیکھا ہے کہ حصاۃ کی وجہ سے تقرح پیدا ہو گیا تھا اور یہ مہبل کی مقدم دیوار میں سے فی الحقیقت باہر ابھرا ہوا تھا۔ جن حالتوں میں کوئی واضح "تاچک" ("sacculus") موجود نہیں ہوتا بلکہ تمام مبال میں عمومی رخوت (قیلہ مبالیہ : urethrocele) پائی جاتی ہے ان میں

مبال کے کسی حصہ کا استیصال ناموزوں ہوتا ہے۔ اس حالت میں منتسع قنات کا علاج انہی اصولوں پر کرنا بہتر ہوتا ہے جو مثانہ کے لئے قیلہ مثانیہ (cystocele) کے شافی علاج میں اختیار کئے جاتے ہیں (دیکھو صفحہ 873)۔

سلس البول کیلئے عملیہ جات۔ بعض ایسے اصابات ہوتے ہیں جن میں مثانہ یا پیشاب میں کوئی غیر طبعی حالت نہیں پائی جاتی، بلکہ سلس البول کی تکلیف وہ علامت کی وجہ یہ ہوتی ہے کہ مبال کا محل نیچا ہوتا ہے۔ ان اصابات کے لئے ارتفاع منفذ (elevation of meatus) کا عملیہ تجویز کیا گیا ہے۔ منفذ سے اوپر اور اس کے ہر دو اطراف پر دہلیزی غشائے مخاطی میں ایک نعل نما شگاف دیا جاتا ہے۔ منفذ کی کوروں کو دہلیزی شگاف کی بیرونی کوروں سے ملا کر مبال کا منہ اس کے پہلے محل سے نصف انچ یا اس سے زائد اوپر کھینچ لیا جاتا ہے۔ سلس البول کے ایسے اصابات بھی پائے جاتے ہیں جن میں مبال میں غیر مناسب انفتاح موجود ہوتا ہے اور اس کے ساتھ کبھی قیلہ مثانیہ موجود ہوتا ہے اور کبھی نہیں۔ اس حالت کا علاج یہ ہے کہ مہبل کی دیوار میں تمام مبال کے ساتھ ساتھ ایک طولی وسطی شگاف دیا جائے، اور دو جانبی مہبلی دامن اٹھا لئے جائیں، اور پھر مبال کے فرش کا انغماد کرنے کے بعد میزاب کے کناروں کو تانت کی متوقف دوختوں سے ملا دیا جائے۔ جب مرخی مبال کے ساتھ قیلہ مثانیہ موجود ہو تو مندرجہ بالا طریق کار قیلہ مثانیہ کے شافی علاج میں صرف اس کے تسلسل کے طور پر ہی انجام دے دیا جاتا ہے (دیکھو صفحہ 873)، یعنی مرکزی مہبلی شگاف بولی منفذ تک دیا جاتا ہے۔

مہبل پر کے عملیہ جات

تکوینی عملیہ جات۔ مہبل کی تکوینی جراحی میں وہ عملیہ جات شامل ہیں جو مندرجہ ذیل عوارض کے علاج کے لئے یا ان میں تخفیف پیدا کرنے کے لئے کئے جاتے ہیں۔ تشنج المہبل، مہبل کی بے انثقابی، مہبل کی خلقی عدم موجودگی، مہبلی فواصل اور مہبلی ناسور۔ تشنج المہبل (vaginismus) کا جراحی علاج "جماع مولم" ("Dyspareunia") کے عنوان کے تحت بیان کیا جا چکا ہے (دیکھو صفحات 200 تا 202)۔

مہبل کی بے انثقابی کیلئے۔ چند مثالوں میں مہبل کے ممر کے صرف نچلے حصہ ہی کی خلقتی عدم موجودگی پائی جاتی ہے، اور یہ مثالیں شاذ و نادر ہی دیکھنے میں آتی ہیں۔ اگر رحم اور مبیض طبعی طور پر نمو یافتہ ہوں تو طمث مخفی (crypto-menorrhœa) کی حالت نتیجۃً پیدا ہو جائیگی۔ اس حالت میں مذکورہ ذیل طریقہ سے فتحہ بنانا ممکن ہوتا ہے۔

مثانہ میں ایک مجسّہ گزار دیا جاتا ہے، اور معائے مستقیم میں بائیں ہاتھ کی دستانہ پوش انگشتِ اشاریہ داخل کر دی جاتی ہے۔ یہ دونوں بطور ایک رہنما کے کام دیتے ہیں۔ جس محل پر دہنۂ مہبل ہونا چاہیئے وہاں ایک مستعرض شگاف دیا جاتا ہے۔ اور جلد کے کاٹتے ہی اتصالی بافت کا ایک فاصل سامنے آجاتا ہے۔ اس کو بہت احتیاط سے کاٹ دیا جاتا ہے تاکہ مثانہ یا معائے مستقیم کو ضرر نہ پہنچے۔ پھر ایک جوفی کلاب (sinus-forceps) داخل کر کے مستعرض سمت میں احتیاط سے کھولا جاتا ہے، اور تنی ہوئی بافتوں کو کند سروں والی قینچی سے کاٹ دیا جاتا ہے۔ غیر منثقب قنالِ مہبل کا نچلا سرا با آسانی شناخت کیا جا سکتا ہے کیونکہ یہ محبوس سیالِ حیض سے متسع ہوتا ہے۔ اس میں شگاف دینے اور مشمولات کو نکال دینے کے بعد اسکے کنارے فرج سے حاصل کردہ جلدی دامنوں کے ساتھ ملا دیئے جاتے ہیں۔ اس طرح جو فتحہ بنجاتا ہے اس میں پہلے گاز بھر دی جاتی ہے، اور بعد میں اسے درجہ دار مہبلی موسّعات سے متسع کر دیا جاتا ہے۔

مہبل کی خلقتی عدم موجودگی کیلئے۔ جب مہبل کمل طور پر غائب ہوتی ہے تو بالائی ڈُری ساختیں بھی بالعموم ناقص النمو رہ جاتی ہیں۔ بالڈون (Baldwin) نے سنہ ۱۹۰۱ء میں مہبل کی مکمل عدم موجودگی کیلئے ایک عملیہ کا ذکر کیا تھا۔ جس کا مقصد یہ ہے کہ عورت کو اگرچہ اس میں تولید کے ضروری اعضا موجود نہیں ہوتے قابل ازدواج بنا دیا جائے۔ ہماری رائے میں یہ عملیہ اخلاقیات کے نقطۂ نظر سے غیر موزوں ہے۔ اس عملیہ کی ہم سفارش نہیں کرتے، اور اسلئے اس کا صرف عمومی خاکہ ہی یہاں دیا جائیگا۔

یہ عملیہ مثانہ اور معائے مستقیم کی درمیانی خلوی بافتوں میں سے فرج سے لیکر باریطون تک تقطیع کرنے پر مشتمل ہے۔ اس کے بعد شکم کھول لیا جاتا ہے۔ اور لفائفی کے ایک نچلے چنبر کو اس کے ماساریقی چپکاؤ میں خلل پیدا کرنے کے بغیر علٰحدہ کر لیا جاتا ہے، اور آنت کا تسلسل تفمم سے پھر قائم کر لیا جاتا ہے۔ اس علٰحدہ کٹے ہوئے چنبر کو پھر عجانی زخم میں سے نیچے کی طرف کو

کھینچ لیا جاتا ہے، اور اسے کھول کر فرج کے کناروں کے ساتھ ٹانکوں سے ملا دیا جاتا ہے۔ یہ جدید مہبل اس وقت معائے صغیر کے دو متوازی حصوں پر مشتمل ہوتی ہے۔ دورانِ لقیہیت میں وسطی فاصل کاٹ دیا جاتا ہے، اور اس طرح ایک ہی قنال باقی رہ جاتی ہے۔

ماساریقی عروق بہت تن جاتے ہیں اور بعض اوقات معوی طبقات میں اغثاث واقع ہو جاتا ہے۔ بعض حالتوں میں جینبر کے سرے کو فرج تک نیچے لانا قطعاً ناممکن ہوتا ہے۔

مہبلی فاصل کیلئے۔ دونوں طرہی قناتوں کے (جن سے مشترک مہبل بنتی ہے) غیر مکمل اتحاد سے بعض اوقات ایک وسطانی طولانی فاصل بطور ایک جنینی اثر کے باقی رہ جاتا ہے۔ گاہے گاہے دو فاصل موجود ہوتے ہیں جن میں سے ایک مہبل کی مقدم دیوار پر ہوتا ہے اور دوسرا اس کی موخر دیوار پر۔ یہ فواصل اس وسطی فاصل کے جزوی انجذاب کا نتیجہ ہوتے ہیں جو دونوں طرہی قناتوں کے اتحاد سے بنتا ہے۔ جب تک اس قسم کی غیر طبعی بافت سے جماع مولم پیدا نہ ہو عملیہ کی ضرورت نہیں ہوتی۔ ایسی حالت میں قینچی سے فاصل یا فاصلات کو علیحدہ کر دینا اور خطی زخموں کے کناروں کو نانت کی مسلسل دوختوں سے ملا دینا ضروری ہوتا ہے۔

ناسوروں کیلئے عملیہ جات۔ مندرجہ ذیل حالتوں میں جراحی علاج کی ضرورت پیش آتی ہے جو یا تو ناسوروں کو درست کر دینے سے کیا جاتا ہے یا کسی دوسرے طریقہ سے۔

ا۔ **بولی ناسورات۔** (۱) مثانی مہبلی ناسور، (۲) مثانی عنقی ناسور، (۳) حالبی مہبلی ناسور، (۴) مثانی شکمی ناسور، (۵) حالبی شکمی ناسور، (۲) برازی ناسورات، (۶) مبرزی مجانی ناسور، (۷) مستقیمی مہبلی ناسور، (۸) شکمی برازی ناسور۔

یہ ناسور تین حالتوں کے تحت پائے جا سکتے ہیں، (ا) قبالتی ضردات کے نتیجہ کے طور پر، (ب) ان عملیتی طریقہ ہائے کار کے عواقب کے طور پر جو بولی یا معوی خطہ سے متعلق ہوں (ج) ان اعضا کے خبیث مرض کے نتیجہ کے طور پر۔ جن ناسوروں کا ذکر موخر گروہ میں کیا گیا ہے ان کا علاج جراحی ذرائع سے نہیں ہو سکتا۔ بقیہ تمام کا تدارک مناسب طریقوں سے کیا جا سکتا ہے۔

جو عملیہ جات ان کے لئے درکار ہیں ان کی بہت سی مثالیں پیچیدہ ہیں اور ان کا ذکر بالتفصیل نہیں کیا جا سکتا۔ بہرحال بعض عمومی اصول ہیں جن کا ذکر کیا جا سکتا ہے۔

جن ناسوری خلوں میں غشائے مخاطی کا استر بن گیا ہو ان میں خود بخود مندمل ہونے کا

رجحان نہیں ہوتا اور اگر ہوتا بھی ہے تو بہت کم، لیکن وہ ناسور جن کا استراریکی بافت سے بنا ہو ان میں درست ہونے کی طرف بہت زیادہ رجحان پایا جاتا ہے۔ دونوں قسم کے مہبلی ناسور، یعنی بولی



شکل ۶۱۴۔ مثانی مہبلی ناسور (Vesico-Vaginal Fistula) جو عملیہ کیلئے منکشف کیا گیا ہے۔

اور برازی، پہلی جماعت سے تعلق رکھتے ہیں، لیکن تمام شکمی اور مبرزی عجانی ناسور موخر الذکر جماعت سے تعلق رکھتے ہیں۔ لہٰذا قبل الذکر جماعت میں عملیہ کی ہمیشہ ضرورت ہوتی ہے مگر موخر الذکر کو

جب تک کہ ان میں مترقی اندمال کی طرف کوئی بھی رجحان موجود ہو ویسے ہی چھوڑ دینا چاہیئے۔

بولی ناسوروں میں عملیتی طریق ہائے کار کی کامیابی بولی سرائت کی موجودگی کی وجہ سے بے حد مشکل ہو جاتی ہے۔ لہٰذا عملیہ کا قصد کرنے سے پہلے اس حالت کا احتیاط سے علاج کرنا ضروری ہوتا ہے۔ برازی ناسوروں کی حالت میں اس قسم کی کوئی بھی طیاری ممکن العمل نہیں۔

حالبی ناسوروں کا تدارک خواہ وہ مہبلی ہوں یا شکمی، عام طور پر مندرجہ ذیل طریقوں سے کیا جاتا ہے۔ (ا) ضرر رسیدہ حالب کے قربی سرے کو مثانہ میں نصب کرنے سے حالبی مثانی تفمم (uretro-vesical anastomosis)۔ (ب) ماؤف جانب کے گردہ کو علیحدہ کردینے سے۔ اس کے لئے پہلے دوسری طرف کے حالب میں قاساطیر گذارنے، بولی تجزیہ اور کلوی کفایت کے کاشفات سے یہ ثابت کر لیا جاتا ہے کہ دوسرا گردہ جو باقی رہیگا وظیفی طور پر فعال ہے۔ مثانی مہبلی ناسوروں اور مستقیمی مہبلی ناسوروں کا تدارک مندرجہ ذیل تکوینی عملیہ جات میں سے کسی ایک سے کیا جاتا ہے۔ 918

مثانی مہبلی ناسورات (Vesico-Vaginal Fistulæ)۔ ان ناسوروں میں سے اکثر سے مہبل کی مقدم دیوار کے نچلے اور وسطی حصے ماؤف ہوتے ہیں اور یہ براستہ مہبل عملیہ کرنے سے بند کئے جاسکتے ہیں۔ ان کی ایک قلیل تعداد زیادہ اونچے لیول پر بھی واقع ہوتی ہے اور ان کے ساتھ عنق کی مقدم دیوار کم و بیش تباہ بھی پائی جاتی ہے۔ ان میں مثانہ کے اندر کا سوراخ بعض اوقات اتنا اونچا واقع ہوتا ہے کہ اس تک بہتر رسائی دروں باریطونی عملیہ سے کیجاسکتی ہے۔ یہ عملیہ مثانہ کو رحم اور مہبل سے علیحدہ کرنے پر مشتمل ہوتا ہے، اور یہ علیحدگی اوپر سے شروع کرکے ناسور کے نچلے کنارہ کے لیول سے خوب نیچے تک کی جاتی ہے۔ اس کے بعد مثانہ کے اندر کا روزن اور پھر مہبل کے اندر کا روزن بند کردیا جاتا ہے۔ یہ عملیہ ان حصوں تک مشکل سے رسائی ہونے کی وجہ سے خطرناک ہے۔

جو ناسور مہبل کے وسطی ایک تہائی حصہ میں یا نیچے کے ایک تہائی حصہ میں واقع ہوتے ہیں (دیکھو شکل ۶۱۴) ان کے لئے مختلف طریقہ ہائے کار اختیار کئے جاسکتے ہیں۔

جو عملیہ متوسط جسامت کے ان ناسوروں کیلئے مناسب ہے جو صرف مہبل کی دیوار اور مثانہ سے تعلق رکھتے ہوں وہ سادہ اور آسان ہے۔ مہبل کی مقدم دیوار کا منظر اچھی طرح سے حاصل کرنے کیلئے مرتفع حوضی وضع کا استعمال مناسب ہوتا ہے جیسا کہ شکل ۶۱۵ میں

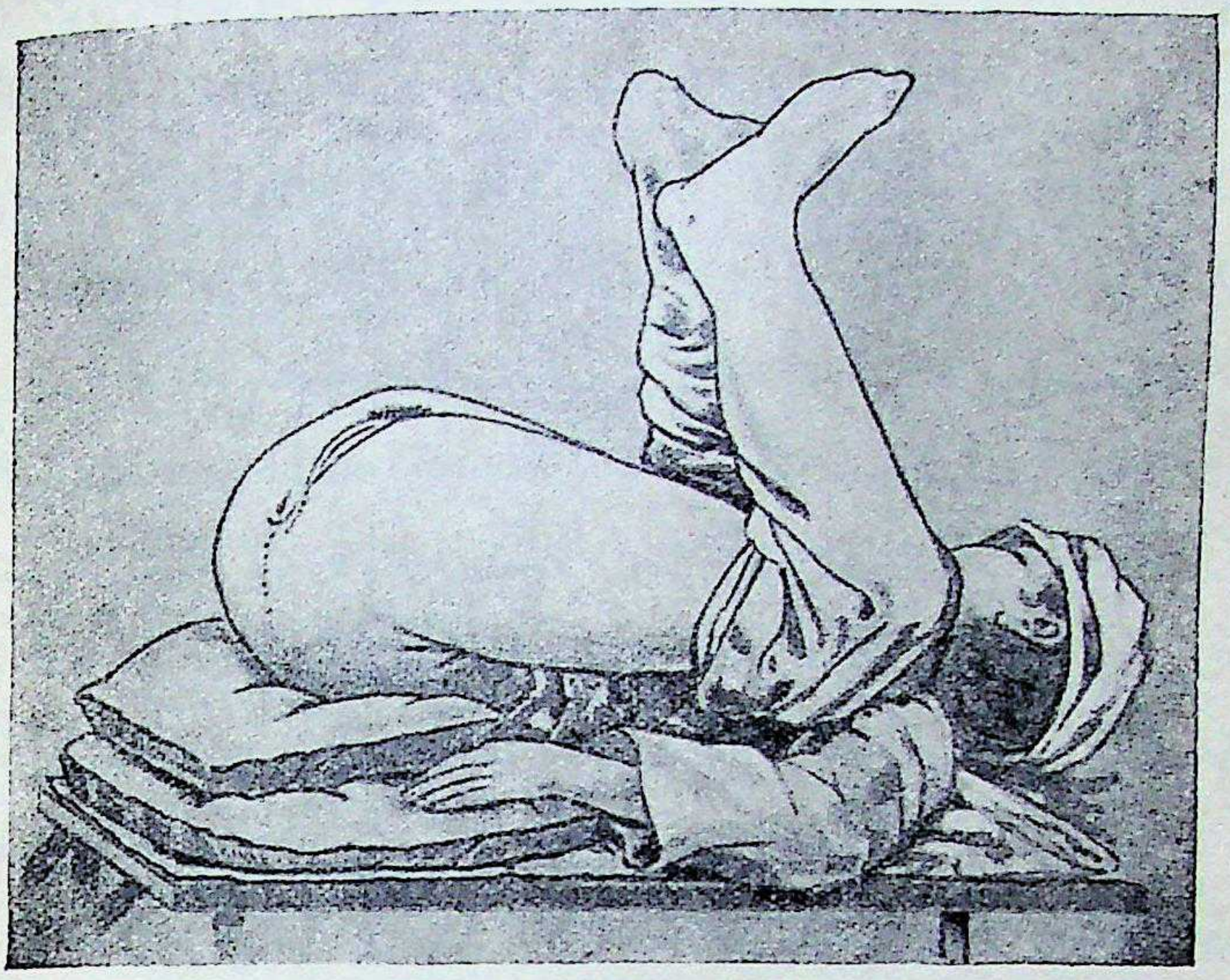

شکل ۶۱۵ - مثانی مہبلی ناسور (Vesico-Vaginal Fistula) کے جراحی علاج کیلئے مرتفع حوضی وضع (کیلی کے مطابق)۔

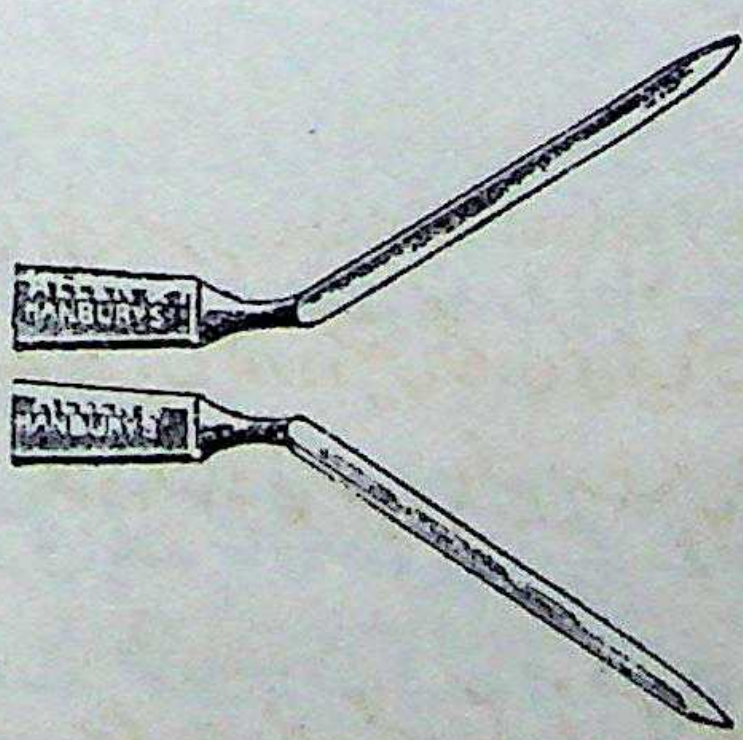

شکل ۶۱۶ - زاویہ دار چاقو (Angled Knives) جو مثانی مہبلی ناسور (Vesico-Vaginal Fistula) کی مرمت کے لئے موزوں ہیں۔

919 دکھایا گیا ہے۔ اس حالت میں جب مہبل کی موخر دیوار کو چپٹے بازکش سے پیچھے ہٹا دیا جاتا ہے تو ناسور بخوبی دکھائی دے سکتا ہے (شکل ۶۱۴)۔ بند کرنے کے دو مختلف طریقے استعمال کیے جا سکتے ہیں۔ (ا) ایک میں ناسور کی کوروں کا صرف استیصال کر دیا جاتا ہے اور پھر اسے ٹانکوں سے



شکل ۶۱۷۔ مثانی مہبلی ناسور (Vesico-Vaginal Fistula) کیلئے عملیہ۔
کنارے کھرچ دیے گئے ہیں، اور دوختیں لگا دی گئی ہیں جن میں غشائے مخاطی کے
علاوہ مثانہ کی سب بافتیں شامل ہیں۔

ملا دیا جاتا ہے، (ب) دوسرے میں جو دامن علیحدہ کرنے کے عملیہ (flap-splitting operation) کے نام سے موسوم ہے مثانہ اور مہبل کی دیواریں ایک دوسرے سے دور تک علیحدہ کر لی جاتی ہیں، اور پھر دوختوں کے مختلف گروہوں سے علیحدہ علیحدہ ملا دی جاتی ہیں۔ قبل الذکر

طریقہ صرف نہایت ہی چھوٹے ناسوروں کیلئے مناسب ہے، اور اس سے اکثر ناکامی ہوتی ہے۔

(ا) ناسور کی کوروں کو چھیلنے کیلئے باریک، تیز اور زاویہ دار چاقو جیسے کہ شکل ٦١٦ میں ظاہر کئے گئے ہیں استعمال کئے جاتے ہیں، اور بافت کی ایک پتلی سی مرکب دھجی ناسور کے گرد سے علیحدہ کر دی جاتی ہے جس میں مثانہ اور دیوار مہبل دونوں شامل ہوتے ہیں۔ موخر الذکر کا قبل الذکر کی نسبت زیادہ حصہ دور کیا جاتا ہے۔ بافتوں کے طبقات میں گذرتے وقت بافتیں اس ترتیب سے ملتی ہیں۔ مہبل کی دیوار، گرد مہبلی خلوی بافت، اور مثانہ کی دیوار۔ ناسور کے گرد التہاب واقع ہونے کی وجہ سے مثانہ اور مہبل ایک دوسرے سے بالعموم قریبی طور پر منضم پائے جاتے ہیں، اور وسطی تہ معلوم نہیں کی جا سکتی۔ روزن کو بند کرنے کے لئے مضبوط متوقف دوختیں استعمال کی جاتی ہیں، اور یہ سوائے مثانی مخاطیہ کے تمام بافتوں میں سے گذاری جاتی ہیں۔ مہبل کی دیوار میں مضبوط ٹانکے لگانے چاہئیں کیونکہ اس میں لازمی طور پر کافی تناؤ پیدا ہو جاتا ہے، اور ٹانکوں کو باندھنے سے پہلے زخم کے کناروں پر کے رساؤ کے تمام نقاط کو احتیاط سے قابو میں لے آنا چاہئے۔ یہ خیال رکھنا چاہئے کہ مثانہ کے مخاطیہ کی چھلی ہوئی کوروں کو ملاتے وقت ان کو دوختوں میں شامل نہ کیا جائے (دیکھو شکل ٩١٧)۔ کروم زدہ یا آیوڈینی تانت دوختوں کے لئے بہترین چیز ہے۔ اس عملیہ میں ایک نقص یہ ہے کہ ناسور کی کوریں ایک معتدبہ تنیدگی کی حالت میں ملائی جاتی ہیں اور یہ حالت اولی اتحاد سے مندمل ہونے کے لئے غیر مساعد ہے۔

(ب) دامن علیحدہ کرنے کے عملیہ (flap-splitting operation) میں ایک شگاف ناسور کے گرد دیا جاتا ہے، اور صرف مہبل کی دیوار ہی کاٹی جاتی ہے۔ اس شگاف سے شروع کر کے دو چھوٹے طولی شگاف دئے جاتے ہیں، جن میں سے ایک اوپر کی طرف کو عنق کی طرف دیا جاتا ہے اور دوسرا نیچے کی طرف کو بولی منفذ کی طرف۔ اس کے بعد ان شگافوں کی مدد سے مہبل کی دیوار کے دو دامن ماتحت مثانہ سے احتیاط سے بذریعہ تقطیع علیحدہ کر لئے جاتے ہیں، حتیٰ کہ ناسور کے ارد گرد مثانہ نصف انچ تک منکشف ہو جاتا ہے (دیکھو شکل ٦١٩)۔ مثانہ کے فتحہ کی کوریں بروں گردیدہ غشائے مخاطی سے باریک قینچی کے استعمال سے الگ کر لی جاتی ہیں، بعد میں یہ فتحہ تانت کی ایک مسلسل دوخت سے بند کر دیا جاتا ہے جو کوسکے عین باہر سے

ناسور کی ہر ایک جانب پر صرف عضلی دیوار ہی میں سے گذاری جاتی ہے تاکہ عضلی دیوار عضلی دیوار سے متقارب ہو جائے اور مخاطیہ دروں گردیدہ ہو جائے۔ (دیکھو شکل ۶۱۸ اور ۶۱۹)۔ چونکہ مثانہ کو مہبل سے علیحدہ کر دیا جاتا ہے اس لئے یہ آزاد ہوتا ہے اور اسی لئے فتحہ کی کوریں کھینچ کر آپس میں

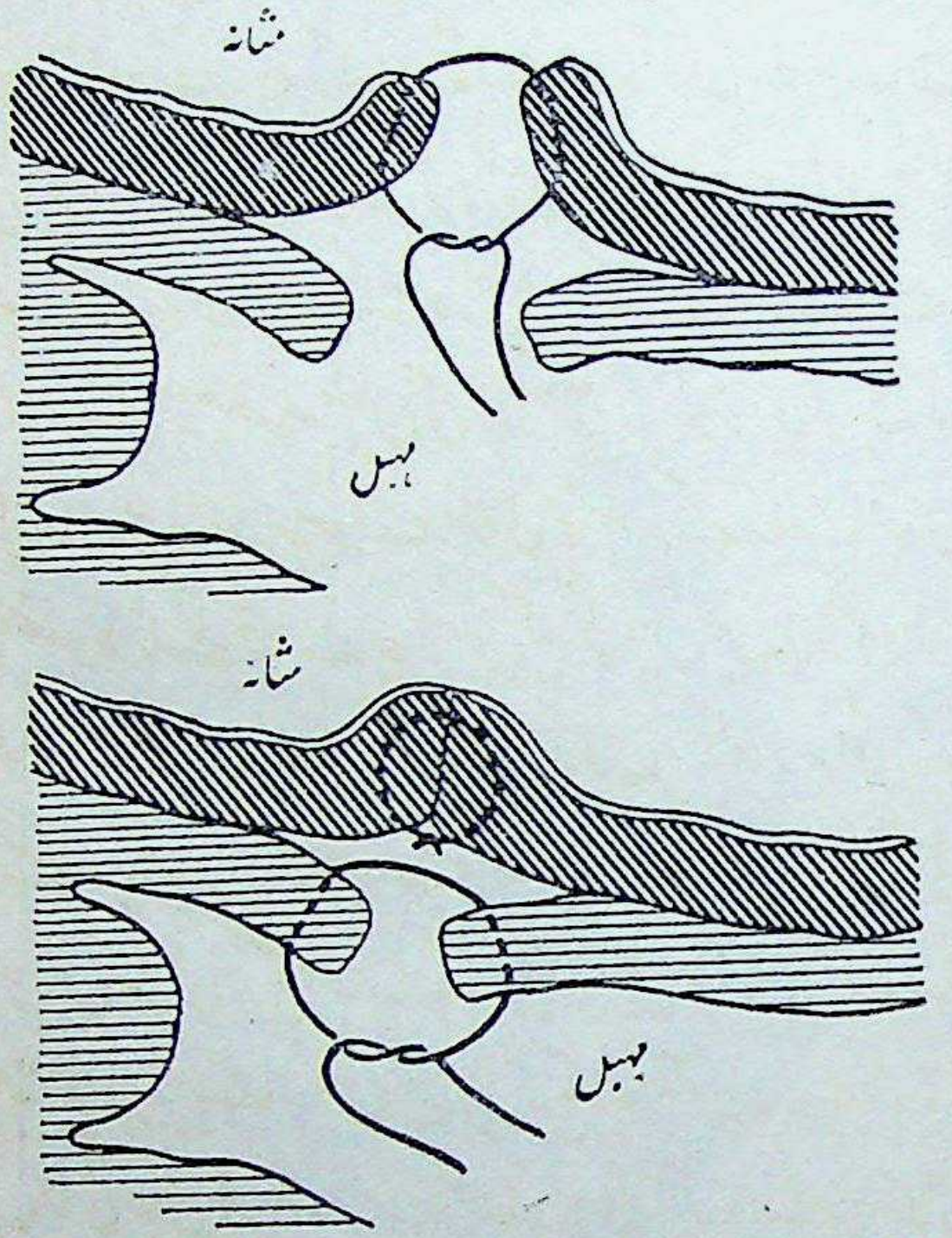

شکل ۶۱۸ ۔ مثانی مہبلی ناسور (Vesico-Vaginal Fistula) کیلئے دامن علیحدہ کرنے کا عملیہ ۔ ارتسامی توضیح ۔

بغیر تننے کے ملائی جا سکتی ہیں۔ اس کے بعد متوقف دوختوں کا ایک دوسرا سلسلہ اسی طرح ایک طرف سے دوسری طرف تک گذارا جا سکتا ہے تاکہ پہلی دوخت مدفون ہو جائے۔ مہبلی دامن کی کوریں یا انجام کار تھوڑا تھوڑا کاٹ کر یکساں کر لی جاتی ہیں اور تانت کی متوقف دوختوں سے ٹھیک طور پر ملا دی جاتی ہیں تاکہ مثانہ کی دیواریں مکمل طور پر ڈھک جائیں۔ اس طریقہ کے فوائد مندرجہ ذیل ہیں۔ (۱) تناؤ کی عدم موجودگی، (۲) برہنادہ دوختوں کی تہوں سے مثانہ کی دیوار کی مضبوطی، (۳) مہبلی

سرائت سے مثانی دوختوں کی بہتر حفاظت۔ علاج مابعد میں یہ ضروری ہے کہ مثانہ کو متوسط درجہ تک

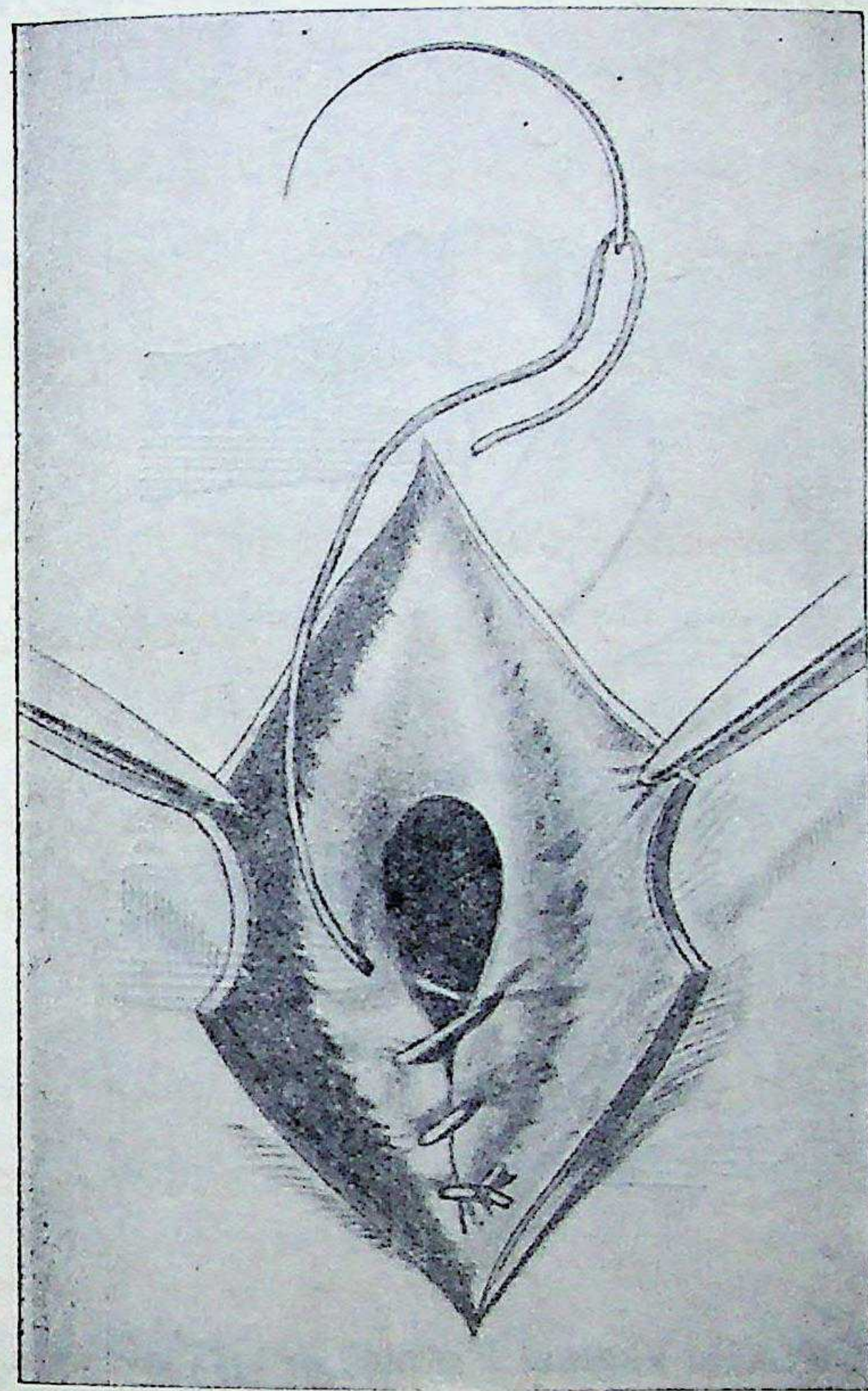

شکل ۶۱۹۔ مثانی مہبلی ناسور (Vesico-Vaginal Fistula) کے لئے دامن علیحدہ کرنے کا عملیہ۔ مہبلی دامن اٹھا لئے گئے ہیں اور ان کو کلابوں سے ایک طرف کر دیا گیا ہے۔ تانت کی ایک دوخت لگائی جا رہی ہے جس سے مثانہ کی دیوار کے روزن کے کنارے دروں گردیدہ ہو رہے ہیں۔

بھی پُر نہ ہونے دیا جائے۔ اور مسلسل مسیلیت کا ضرور انتظام کرنا چاہیئے۔

لہٰذا ہر ایک عملیہ کے بعد ایک خود قائم قاساطیر مثانہ میں پانچ چھ دن یا اس سے زیادہ کے لئے رکھ دیا جاتا ہے۔ اسے ہر روز نکالنا چاہئے اور دوبارہ داخل کرنے سے پہلے اسے جوش دے لینا چاہئے۔ بڑے بڑے ناسوروں کو بند کرنے کیلئے جو عملیہ جات کئے جاتے ہیں ان کے بعد یہ مناسب ہوتا ہے کہ مثانہ کی میلیمیت ربڑ کی ایک بڑی سی نلی کے ذریعہ سے فوق عانی راستہ سے کی جائے۔ جو زخم باقی رہ جاتا ہے وہ تقریباً چھ ہفتوں میں خود بخود بند ہو جاتا ہے۔ مرققات (diluents) کا استعمال بکثرت کرنا چاہئے اور محتاط مہبلی عدم عفونت کا ضرور خیال رکھنا چاہئے کیونکہ مہبلی دوختوں کا اولی اتحاد کامیابی کے لئے ایک اہم امر ہے۔ فعال بولی سرائت کی موجودگی میں اتحاد بہت مشکل سے واقع ہوتا ہے۔

922 **مستقیمی مہبلی ناسورات** (Recto-vaginal Fistulæ)۔ مہبل کی موخر دیوار کے نچلے ایک تہائی حصہ میں یہ ناسور نسبتہً کثیر الوقوع ہوتے ہیں۔ یہ عجان کی قبالی دریدگیوں کے بے قاعدہ اندمال سے پیدا ہوتے ہیں اور چھوٹے چھوٹے ہوتے ہیں۔ مکمل عجانی انشقاق کے لئے جو عملیہ کیا جاتا ہے اس میں یہ اس کے مراحل کی ترمیم کرنے کے بغیر بند کئے جا سکتے ہیں (دیکھو شکل ۶۰۱ اور ۶۰۲)۔

جو ناسور وسطی ایک تہائی حصہ میں واقع ہوتے ہیں ان کا تدارک معائے مستقیم کو مہبل کی موخر دیوار سے علیحدہ کرنے اور قبل الذکر اور موخر الذکر کے فتحات کو علیحدہ علیحدہ بند کرنے سے اسی طریقہ سے کیا جا سکتا ہے جو مثانی مہبلی ناسوروں کیلئے ابھی بیان کیا جا چکا ہے۔ ایک متبادل طریقہ یہ ہے کہ ان تک اس عملیہ سے رسائی کیجا سکتی ہے جو عجان دوزی (perineorrhaphy) کی طرح شروع کیا جاتا ہے اور جس میں مستقیمی مہبلی فضا کی تقطیع کی توسیع اوپر کی طرف کو ناسوری روزن سے اچھی طرح اوپر تک کیجاتی ہے۔ اس کے بعد معائے مستقیم کا فتحہ متوقف دوختوں سے بند کیا جا سکتا ہے اور اس کے اوپر مہبل کی دیوار ملائی جا سکتی ہے۔ مزاولتِ فن میں موخر الذکر طریقہ زیادہ کامیاب ثابت ہوتا ہے کیونکہ اس میں مستقیمی اور مہبلی دیواروں کے فتحوں کے درمیان بافت کی زیادہ مقدار حائل کی جا سکتی ہے، اور میدانِ عملیہ تک بھی بہتر رسائی ہوتی ہے۔

مہبل کے بالائی ایک تہائی حصہ میں جو ناسور واقع ہوتے ہیں ان سے ڈگلس کی جیب کا فرش اور عنق کی موخر دیوار اکثر متاثر ہوتی ہے۔ برازی سرائت سے تقرح واقع ہونے کے بعد

اکثر معتد بہ اغشاث پیدا ہوجاتا ہے، اور اس سے انجام کار بہت سی ندبی بافت بن جاتی ہے جس کی وجہ سے اندمال خودبخود واقع نہیں ہوسکتا اور جراحی مرمت میں بہت سی مشکلوں کا اضافہ ہوجاتا ہے۔ انداب بافتوں کو حرکت ناپذیر بنا دیتا ہے اور چونکہ یہ کافی گہرائی پر واقع ہوتی ہیں اس لئے عملیتی دست ورزیوں میں سخت میکانی دقتیں پیش آتی ہیں۔ اس محل پر جو ناسور واقع ہوتے ہیں ان تک شکمی عملیہ سے نہائت اچھی طرح سے پہنچا جاسکتا ہے، اور ان تک مناسب رسائی حاصل کرنے کے لئے بعض اوقات رحم کا دور کردینا ضروری ہوتا ہے۔ نہائت ہی مشکل اصابات میں بعض اوقات ابتداً، بائیں اربی قولون شگافی (left inguinal colotomy) ضروری ہوتی ہے، جیسا کہ ایک اصابہ میں ہوا تھا جس کا اندراج ہم میں سے ایک (ٹی۔ ڈبلیو۔ ای۔) نے کیا ہے۔ اسے اس وقت تک کھلا رہنے دیا جاتا ہے جب تک کہ ناسور کا کامیابی سے تدارک نہ ہوجائے، اور مضبوط اتحاد کے واقع ہونے کے لئے کافی وقت نہ مل جائے۔ اس کے بعد قولون شگافی کا فتحہ بند کردیا جاتا ہے۔

مہبلی دویروں کا استیصال۔ مہبل کے سلسلہ میں جو خلقی الاصل دویرے پائے جاتے ہیں (دیکھو شکل ۲۳۰، صفحہ 395) ان سے بعض اوقات تکلیف کا احساس اور حرقی درد پیدا ہوجاتا ہے، اور گاہے گاہے ان سے مجامعت میں تکلیف بھی ہوتی ہے۔ اس کا تدارک جراحی طور پر مکمل استیصال کرنے سے کیا جاتا ہے۔ جب دویرہ عظیم الجسامت ہو اور اس سے مہبل کی دیوار تن گئی ہو تو موخر الذکر کے معتد بہ حصہ کے استیصال کی ضرورت ہوتی ہے۔ لہٰذا دویرہ کے تحدب پر، خطی شگاف دینے کی بجائے جس کا مشورہ بارتھولین کی قنات کے دویرہ کے تدارک کیلئے دیا گیا تھا، بیضوی یا دائری شگاف دینا چاہیئے جس سے دویرہ کی دیوار پر مہبل کی غشائے مخاطی کا کچھ حصہ باقی رہ جائے۔ اس کے بعد شگاف کے بیرونی کناروں کو بافتی کلابوں سے تان دیا جاتا ہے اور دویرہ کو اس کے مہاد سے بذریعہ تقطیع نکال دیا جاتا ہے۔ اس امر کی احتیاط رکھنا چاہیئے کہ دویرہ کو کچوکا نہ لگ جائے، کیونکہ ایسے دویرہ کی نسبت جو سیال مشمولات سے تنا ہوا ہو ہبوط یافتہ دویرہ کی دیوار کو تقطیع سے باہر نکالنا زیادہ مشکل ہوتا ہے۔ بعض اصابات میں مہبل کی چھت یا اسکی جانبوں پر حوضی قلوی بافتوں میں گہری تقطیع کی ضرورت ہوتی ہے، اور گاہے گاہے دویرہ رباط عریض کی تہوں کے درمیان گیرٹنر کی قنات کے ممر کے ساتھ ساتھ کہنہ حوض میں اونچا چلا جاتا ہے۔ جب یہ مہبل کی

مقدم دیوار میں واقع ہو تو مبال کے فرش اور مثانہ کے قاعدہ کو بذریعہ تقطیع احتیاط سے علیحدہ کردینا ضروری ہوتا ہے۔ اس اثنا میں مثانہ میں ایک قاساطیر رکھا جاتا ہے۔ حال ہی میں ایک معاملہ میں ہم میں سے ایک (سی۔ ایل) کے مشاہدہ میں یہ آیا ہے کہ دویرہ مبال کے فرش سے مضبوطی سے منضم تھا، اور اس کا اوپر کا سرا موٹی دیواروں کی ایک تنگ قنات کی شکل میں نکلا ہوا تھا جس کی لمبائی ایک انچ سے زیادہ تھی۔ اس قنات سے جب خردبینی تراشیں لی گئیں تو انہیں غدی انابیب ثابت ہوئے۔ جب دویرہ جات گہرے واقع ہوں تو بہت سے عروق باندھنے پڑتے ہیں، اور حالب کے تعلقات کو برابر یاد رکھنا چاہیئے۔ تمام رساؤ بند کردینے کے بعد مہبل کی دیوار کو تانت کی مسلسل یا متوقف دوختوں سے بند کرلیا جاتا ہے۔

مہبل کے ٹھوس سلیم سلعات کا استیصال۔ اس محل میں جو ٹھوس سلعات واقع ہوتے ہیں وہ بالعموم لیفی عضلی یا دروں رحمی سلعات ہوتے ہیں۔ ان کا انتخابی محل مہبل کی موخر دیوار کا بالائی حصہ اور بالخصوص موخر قبوہ ہے۔

لیفی عضلی سلعات (Fibromyomata) بالعموم مجرد اور کُروی بالیدوں کی شکل کے ہوتے ہیں اور ان کا کیسہ اردگرد کی اتصالی بافت سے بنا ہوتا ہے۔ بعض اوقات یہ ایک بڑے رنگترے کے برابر ہوتے ہیں، اور ان کو ہمیشہ دور کردینا چاہیئے۔ بالید کو مہبل کی دیوار اور سلعہ کے کیسہ میں ایک خطی شگاف دیکر منکشف کیا جاتا ہے، اور یہ ایک سفید چمکتے ہوئے ٹھوس تودہ کی شکل کی دکھائی دیتی ہے۔ اس کو منتاش سے پکڑ کر زور سے نیچے کی طرف کھینچ لیا جاتا ہے، اور کند سروں کی بند قینچی سے معہ کیسہ کے اس کا انقاف کردیا جاتا ہے۔ عظیم الجثات بالیدوں کی حالت میں سلعہ کو تقریض (morcellement) سے علیحدہ کرنے میں زیادہ آسانی ہوتی ہے اور اس کے لئے سرجن چھوٹے شگاف سے کام لے سکتا ہے۔ کیسہ کو توشگی دوختوں کی تہوں سے بند کردیا جاتا ہے، اور آخر میں مہبلی جلد کے سرے تانت کی متوقف دوختوں سے ملادئے جاتے ہیں۔ مہبل میں بسمتھ گاز بھر دی جاتی ہے۔ اور فرج پر عدیم العفونت کسوت ٹی (T) کی شکل کے بند سے باندھ دی جاتی ہے۔

دروں رحمی سلعات (Endometriomata) بالعموم منتشر اور منضم گرہچوں کی شکل کے ہوتے ہیں، اور ان کا کیسہ نہیں ہوتا۔ بعض اوقات یہ مجرد ہوتے ہیں اور بعض اوقات متعدد، اور موخر مہبلی قبوہ میں یہ نہایت کثیر الوقوع ہیں (دیکھو شکل ۲۹۸ ب)، اور مستقیمی

مہبلی فاصل میں بھی یہ بہت کثرت سے پائے جاتے ہیں۔ مہبلی عملیہ سے صرف چھوٹے چھوٹے کربچوں ہی کا تدارک کیا جاسکتا ہے، اور چونکہ مہبل کی دیوار سے یہ اکثر مضبوطی سے پیوستہ ہوتے ہیں اس لئے اس کو کربچہ کے ساتھ ہی دور کر دینا ضروری ہوتا ہے۔

بالید کو اچھی طرح سے منکشف کرنے کے بعد مہبل کی منضم دیوار کو بافتی کلاب سے پکڑ لیا جاتا ہے۔ اس کے بعد منضم بافت کے گرد ایک شگاف دیا جاتا ہے جو مہبل کی دیوار کی تمام موٹائی میں سے گذار دیا جاتا ہے، اور اس اثنا میں سلعہ کو کھینچ کر رکھا جاتا ہے۔ گہری جانب پر دروں رحمی بافت بعض اوقات باریطون یا رحمی عجزی رباطات میں اتنا گہرا نفوذ کر جاتی ہے کہ اس کو دور کرنے کے لئے ان ساختوں کو کاٹنا پڑتا ہے۔ لہٰذا رحمی عجزی شکن پر دوخت لگانے اور اس باریطونی فتحہ کو جو ڈگلس کی جیب میں بن جاتا ہے، بند کر دینے کی ضرورت ہوتی ہے۔ اگر رساؤ تکلیف دہ ثابت ہو تو گاز کا ایک چھوٹا سا سیل چوبیس گھنٹہ کے لئے رکھ دینا مناسب ہوتا ہے۔ اگر احتباس الدم اطمینان بخش ہو تو مہبل کی دیوار کا زخم تانت کی متوقف دوختوں سے بند کیا جا سکتا ہے۔

مہبل کے سرطانی سلعہ کیلئے۔ مہبل کے بالائی حصہ کے ثانوی سرطان کا تدارک جو عنقی بالید کی توسیع سے پیدا ہوا ہو ورتھائیم کی رحم و مہبل برآری (Wertheim's hystero- colpectomy) سے کیا جاتا ہے، اور یہ عملیہ یا تو اکیلا ہی انجام دیا جاتا ہے یا اس سے پہلے ریڈیم سے علاج کر لیا جاتا ہے (دیکھو صفحات 812 تا 816)۔ اگر اولی سرطان دہنۂ فرج کے قریب واقع ہو اور اس کے ابتدائی درجہ ہی میں اسکی شناخت کر لی جائے تو اسے مہبل کے نچلے نصف حصہ کے استیصال سے الگ کیا جا سکتا ہے۔ اگر مرض زیادہ اونچے لیول پر ہو تو مہبل کی تمام قنال، رحم، حوضی قلوی بافت اور لمفی غدد کے ساتھ نکال دی جاتی ہے۔ شکل ۲۳۲ صفحہ 398 میں ایک سالم مہبل دکھائی گئی ہے جو سرحلمی سلعہ کے لئے دور کر دی گئی ہے۔

عملیہ لازمی طور پر شدید ہوتا ہے، اور اس سے معتد بہ صدمہ ہوتا ہے خاصکر جبکہ اصولی شکمی عجانی ترکیب عمل اختیار کی جائے۔

924 **مہبل اور رحم کا استیصال براستہ مہبل**۔ اس عملیہ سے مریضہ کے قویٰ پر کم بار پڑتا ہے، لیکن یہ یقیناً اتنا اکمل نہیں کیونکہ اس میں حوضی خلوی بافت اور گہرے لمفی غدد دور

نہیں کئے جاتے۔ مہبل کی دیوار میں جہاں یہ فرج کے ساتھ ملتی ہے ایک دائری شگاف دیا جاتا ہے۔ اس کے بعد اس قنال کو اس کے عنقی چپکاؤ تک بذریعہ تقطیع علیحدہ کر لیا جاتا ہے، اور نچلے آزاد کنارے دروں گردیدہ کر دئے جاتے ہیں اور کہفہ کو مضبوط ریشم سے جو بعد ازاں بطور جاذہ (tractor) استعمال کیا جا سکتا ہے بند کر دیا جاتا ہے۔ اس کے بعد جو خلوی بافت عنق سے پیچیدہ ہوتی ہے وہ منکشف ہو جاتی ہے اور اگر دہنہ مہبل فراخ ہو تو رحم اس طریقہ سے دور کیا جا سکتا ہے جس کا ذکر "مہبلی رحم برآری" کے تحت کیا جا چکا ہے (صفحہ 851)۔ جب بہتر رسائی کی ضرورت ہو تو نزد مہبلی یا شوشارٹ (Sehuchardt) کا شگاف دیا جاتا ہے۔ یہ شگاف اوپر سے عنق کے پہلو سے شروع ہوتا ہے، اور ورکی مستقیمی حفرہ (ischiorectal fossa) میں گہرا چلا جاتا ہے، اور باہر سے یہ جلد اور ان گہری ساختوں میں سے گذرتا ہے جو حدبیہ ورکی (tuber ischii) اور مبرز کے درمیان ہوتی ہیں۔ آخر میں اسے مبرز کے گرد لاکر انہیں سے سطحی عضلۂ عاصرہ اور رافع مبرز (levator ani) کے چند ریشے کاٹ دئے جاتے ہیں۔ اس شگاف کی شاذ و نادر ہی ضرورت ہوتی ہے، اور دو جانبی فرج شگافی (bilateral episiotomy) یعنی خطِ وسطی کے دونوں طرف عجان کے مقدم کناروں کو ایک انچ گہرا کاٹنا بالعموم کافی ہوتا ہے۔ جب رحم اور مہبل دور کئے جا چکیں تو نزد مہبلی یا فرج شگافی کے زخموں کو متوقف دوختوں سے ملا دینا چاہئے۔ عملیہ کے بعد جو کہفہ باقی رہ جاتا ہے اس میں بسمتھ گاز بھر دی جاتی ہے۔

عصعص برآری

(COCCYGECTOMY)

جن عوارض کیلئے یہ طریقۂ عمل درکار ہوتا ہے ان کا ذکر صفحات 362 اور 363 پر کیا جا چکا ہے۔ یہ عملیہ حسب ذیل طریقہ سے سرانجام دیا جاتا ہے۔

مریضہ کو معدم حس کے زیر اثر لاکر وضع سمس (Sims's position) میں رکھا جاتا ہے۔ سرینی درز اور قرب و جوار کی جلد پر آئیوڈین (iodine) کے ۲ فی صدی محلول کا طلا کر دیا جاتا ہے۔ وسطی عصعصی خط پر ہڈی تک ایک سیدھا گہرا شگاف عصعص کی

نوک سے لیکر عظم عجزی کے سرے تک دیدیا جاتا ہے۔ بافتیں بازکشوں سے علیحدہ کر لی جاتی ہیں اور تمام نرم ساختوں کو ہڈی سے آزاد کر لیا جاتا ہے۔ بائیں ہاتھ کی انگشت اشاریہ عصعص کی نوک کے نیچے داخل کر دی جاتی ہے۔ یہ ایک رہنما کے طور پر کام دیتی ہے۔ اور معائے مستقیم کی محافظت کرتی ہے۔

تقطیع پہلے عصعصی قطعہ کے جناحین کے لبول سے اوپر تک کرنا چاہیئے، اور اس امر کا خیال رکھنا چاہیئے کہ عصعص کا کوئی حصہ پیچھے نہ رہ جائے۔

ہرسٹ یہ مشورہ دیتا ہے کہ اس درجہ پر کہ منفردہ عصعص کے نیچے کے کھفہ میں ایک پچارا رکھ دینا چاہیئے، تاکہ ہڈی کے ٹکڑے اسی پر رہیں اور نزف اس سے قابو میں رہے۔ اس کے بعد ہڈی کے نیچے سے گگلی کی آری (Gigli saw) گذار دی جاتی ہے، اور اس کی دست ورزی اس طرح کیجاتی ہے کہ عظم عجزی کی نوک الگ ہو جاتی ہے۔ جب عصعص کو باہر نکال لیا جاتا ہے تو وسطی عجزی شریان (median sacral artery) کو تانت سے باندھ دیا جاتا ہے۔ ایک چھوٹا سا سپیل داخل کر دیا جاتا ہے جو چوبیس گھنٹہ تک رکھا جاتا ہے، اور زخم ریشم کی تانت کی دوختوں سے بند کر لیا جاتا ہے۔

حصۂ پنجم۔ باب چہارم

نسائیاتی عملیہ جات کا علاج

نسائیاتی عملیہ جات کے علاجِ مابعد کے متعلق متعدد امور پر بحث کرنے کی ضرورت ہے اور یہ مناسب ہوگا کہ پہلے سادہ اصابات کے اور بعد میں شدید اور پیچیدہ عملیہ جات کے انصرام کا ذکر کیا جائے۔

۱۔ سادہ شکمی عملیہ کا علاج مابعد

(ا) **فوری علاج**۔ یہ علاج مریضہ کو عملیہ کی میز سے اٹھا کر بستر پر لٹانے کے وقت سے شروع ہو جاتا ہے۔ یہ تمام اصابات میں ہوشیاری اور نرمی سے بغیر کسی غیر ضروری تاخیر کے انجام پانا چاہیئے۔ بستر کو پہلے ہی سے گرم پانی کی بوتلوں سے گرم رکھنا چاہیئے۔ اور جب مریضہ بستر پر لٹائی جائے تو ان کو اٹھا لینا چاہیئے۔ بے ہوشی کی حالت میں جلد بہت آسانی سے جل جاتی ہے، اور گرم پانی کی بوتلوں سے حادثات اکثر واقع ہو جاتے ہیں، تا وقتیکہ سخت احتیاط سے کام نہ لیا جائے۔ اگر گرم پانی کی بوتلوں کے استعمال کے لئے خاص طور پر حکم دیا گیا ہو تو یہ مریضہ کے لٹانے کے بعد رکھنی چاہیئیں، اور ان کو احتیاط سے ترتیب دینا چاہیئے۔ تیمار دار قابلہ کے فرائض میں سے ایک یہ بھی ہے کہ وہ وقتاً فوقتاً یہ بھی دیکھے کہ بوتلوں کے محافظ غلافات مریضہ کے حرکات سے اِدھر اُدھر تو نہیں ہلے۔ گرم پانی کی بوتل کو کسی حالت میں بھی مریضہ کی جلد سے براہ راست مس نہ کرنا چاہیئے، اور یہ ضروری ہے کہ بوتل اور جلد کے درمیان

کمبل حائل ہو۔

وضع۔ مریضہ کیلئے جو وضع ابتدا میں موزوں ترین ہوتی ہے وہ افقی ہے۔ کمر کو تکیہ سے سہارا دیکر اُسے ذرا کروٹ پر لٹا دینا چاہئیے۔ اس وضع میں چت لیٹنے کی نسبت قے کرنے میں آسانی ہوتی ہے اور منہ اور گلا زیادہ صاف رکھا جاسکتا ہے جب قے ختم ہو جائے تو مریضہ کو پیٹھ کے بل چت لٹایا جاسکتا ہے، یا تکیوں سے اس کے کندھے اٹھائے جاسکتے ہیں۔ وضع میں وقتاً فوقتاً تھوڑی سی تبدیلی کرنے سے مریضہ کو بہت آرام پہنچتا ہے، اور اگر یہ تبدیلی احتیاط سے کیجائے۔ تو مریضہ کو کچھ نقصان نہیں پہنچتا۔

سرائتی ضررات کا تدارک کرنے کے بعد قطع نظر اس کے کہ میسلیت کی گئی ہے یا نہیں تمام اصابات میں وہ وضع جو "وضع فاؤلر" ("Fowler's position") کے نام سے موسوم ہے بہت مفید ہوتی ہے۔ مریضہ کو تکیوں کا سہارا دیکر نیم انتصابی حالت میں بٹھا دیا جاتا ہے، اور خمیدہ گھٹنوں کے نیچے ایک گاؤ تکیہ رکھ دیا جاتا ہے جو چارپائی کے سرہانے کے ساتھ باندھ دیا جاتا ہے تاکہ مریضہ نیچے کو پھسل نہ آئے۔ وضع فاؤلر کی ایک مفید ترمیمہ حالت چارپائی کے سرہانے کو اونچا اٹھا دینے سے حاصل کی جاسکتی ہے، اور اس مقصد کیلئے چارپائی کے سرہانے کی طرف کے پایوں کو دو مضبوط چوبی کرسیوں کی نشست گاہوں پر رکھ دیا جاتا ہے۔ وضع فاؤلر کی نسبت یہ وضع اکثر زیادہ آرام دہ ثابت ہوتی ہے۔ اور جوں ہی معکوسات واپس آئیں مریضہ کو فاؤلر کی وضع پر لٹا دینا چاہئیے۔ یہ وضع حوض یا شکم کے زیریں حصہ سے سرائتی سیالات کا انتشار شکم کے خطرناک بالائی منطقہ میں نہیں ہونے دیتی، جہاں حوضی باریطون کی نسبت انجذاب زیادہ سریع ہوتا ہے، اور اس کے نتائج زیادہ پرخطر ہوتے ہیں۔ ایسے ارتشاحات باریطون کے سب سے نچلے حصہ یعنی ڈگلس کی جیب میں آجاتے ہیں جہاں سے یہ بذریعہ میسلیت خارج کئے جاسکتے ہیں، یا یہ تکوینی انضمامات سے منفرد ہو جاتے ہیں جن سے ان کے اثرات بالکل محدود ہو جاتے ہیں۔

عدم حسیتی قے۔ جو معدم حس تنفس کے ذریعہ سے استعمال کیا جائے اس سے تقریباً ہمیشہ متلی اور قے ہونے لگتی ہے، مگر اس علامت کی شدت اختلاف پذیر ہوتی ہے اور اس کے ظاہر ہونے کا وقت بھی کسی قدر اختلاف پذیر ہے۔ بعض اصابات میں قے خفیف سی ہوتی ہے، اور کبھی کبھی آتی ہے، اور چند گھنٹوں میں بند ہو جاتی ہے۔ بعض اصابات میں

متواتر ہوتی ہے، اور عرصہ تک رہتی ہے، اور شدید ہوتی ہے، اور اس کے ساتھ ہی سخت تکلیف دہ ابکائیاں بھی آتی ہیں۔ مریضہ کی قوت کو تحلیل کرنے کے علاوہ ان سے زخم شکم میں بہت درد پیدا ہو جاتا ہے۔

خارج شدہ سیالات کفدار اور سبز ہوتے ہیں، اور ان میں زردی مائل مخاط کی جو پہلے نگلا جا چکا ہے بہت بڑی مقدار پائی جاتی ہے۔ اگر مریضہ کو عملیہ کیلئے مناسب طور پر طیار کیا جائے تو یہ مقدار شاذ و نادر ہی زیادہ ہوتی ہے۔

قے بالعموم بارہ گھنٹہ سے چوبیس گھنٹہ تک کے عرصہ میں بند ہو جاتی ہے، مگر کبھی کبھی دو یا تین دن تک بھی قے آتی رہتی ہے، اور اس کی نوعیت بدلتی نہیں، اور دوسرے اور کوئی علامات پیدا نہیں ہوتے۔ جو کچھ بھی کھایا جاتا ہے وہ فوراً نکل جاتا ہے، مگر نبض اور تپش میں زیادتی نہیں ہوتی، اور قے صرف معدی افراز پر ہی مشتمل ہوتی ہے۔ مذکورہ بالا اور یہ قے اس قے سے تمیز کی جا سکتی ہے جو التہاب باریطون کی ابتدا میں پائی جاتی ہے خواہ معدہ میں معتدبہ اتساع ہی کیوں نہ موجود ہو جیسا کہ بعض اوقات ہوتا ہے۔ پر معدی خطہ میں ایک ممیز ارتفاع بن جاتا ہے جو قرعہ پر بہت ہی رنّان ہوتا ہے۔

عدم حسیتی قے کا انسداد مریضہ کو احتیاط سے طیار کرنے اور گلوکوس (glucose) مثلاً جو کی شکر، دینے اور عملیہ سے پیشتر منومات کا استعمال کرانے سے ایک بڑی حد تک کیا جا سکتا ہے۔ قے کا سبب زیادہ تر یہ ہوتا ہے کہ معدہ جس سے بھرے ہوئے مخاط سے جو عملیہ کے دوران میں نگلا جاتا ہے معدہ کی غشائے مخاطی میں خراش پیدا ہو جاتی ہے۔ ابتدا میں قے کو بند کرنے کے لئے مسکنات کا استعمال نہیں کرنا چاہئے، بلکہ اس کی اور ترغیب دینا چاہئے حتیٰ کہ تمام مخاط خارج ہو جائے۔ گرم پانی جس میں بائی کاربونیٹ آف سوڈا (bicarbonate of soda) چار اونس میں چائے کا ایک چمچہ بھر کے حساب سے ملا ہوا ہو پلانا چاہئے۔ اگر یہ بھی قے سے خارج ہو جائے تو اس کے ساتھ اور مخاط خارج ہوگا۔

اگر چھ گھنٹہ بعد تک بھی قے آتی رہے، تو اس کو بند کرنے کی کوشش کرنا چاہئے۔ جوش کھاتا ہوا پانی گھونٹ پلانے سے اکثر عارضی تسکین ہو جاتی ہے۔ بعض اوقات تین یا چار اونس تیز کافی سے بھی کامیابی ہوتی ہے، جس میں بائی کاربونیٹ آف سوڈا کی، چائے کا چمچہ بھر مقدار، یا گلوکوس کے ۱۰ فی صدی محلول کی اتنی ہی مقدار موجود ہو۔

برومائڈوں (bromides) کا استعمال براستہ دہن یا براستہ معائے مستقیم، بسمتھ مکسچر میں ٹنکچر آئیوڈائی یا کونین ہائیڈروکلورائیڈ ($\frac{1}{12}$ گرین) کا استعمال بعض اوقات کامیاب ثابت ہوتا ہے۔ معدہ پر رائی کا ورق لگایا جاسکتا ہے۔ عسیر العلاج حالتوں میں چھ گھنٹہ تک قطعاً کوئی غذا براستہ دہن نہ دینی چاہیئے اور ملحی حقنے دینے چاہئیں۔ اگر اس سے بھی قے بند کرنے میں ناکامی ہو تو آخری ذریعہ جو اختیار کیا جاسکتا ہے وہ معدی تغسیل (gastric lavage) ہے، اور اس سے تقریباً ہمیشہ کامیابی ہوتی ہے۔ اس سے زیادہ تکلیف نہیں ہوتی، مگر اسے ان اصابات کیلئے محفوظ رکھنا چاہیئے جن میں دوسری تمام تدبیریں ناکام ثابت ہوئی ہوں۔

تشنگی۔ اوائل نقیہیت کی یہ نہایت تکلیف دہ علامتوں میں سے ہے، اور یہ تقریباً تمام اصابات میں موجود ہوتی ہے۔ جب قے شدید ہوتی ہے تو یہ سیال کے مزید نقصان سے جو اس طرح ہو جاتا ہے، اور سیالات نہ پی سکنے کی وجہ سے زیادہ شدید ہو جاتی ہے۔ جونہی قے بند ہو گرم پانی تھوڑی تھوڑی مقدار میں متواتر دینا چاہیئے۔ جب پانی پلایا نہ جاسکے تو طبعی ملحی محلول کے حقنے دیکر پیاس میں کسی حد تک تخفیف کی جاسکتی ہے۔ نصف پائنٹ سے زیادہ کا حقنہ نہیں دینا چاہیئے اور اگر ضرورت ہو تو یہ اشراب ہر چار گھنٹہ کے بعد کیا جاسکتا ہے۔ پہلے چوبیس گھنٹہ میں مستقیمی ملحی محلول کے ساتھ برومائیڈ معہ کلورل دینے سے بھی بعض اوقات فائدہ 927 ہوتا ہے۔ ملحی محلول کے نصف پائنٹ میں جس کا اشراب کیا جانے والا ہو ہر ایک ۲۰ گرین حل کر دینا چاہیئے۔ مستقیمی ملحی محلول نزف کے اثرات کا ازالہ کرنے کے لئے بھی مفید ہے۔

درد۔ ابتدا میں اس کا خاص مقام زخم شکم ہوتا ہے، اور جیسا کہ پہلے بیان کیا جاچکا ہے قے سے اس کی شدت میں بہت اضافہ ہو جاتا ہے۔ مسکنات استعمال کئے جاسکتے ہیں اور عملیہ کے چند گھنٹہ کے بعد مارفیا (morphia) ($\frac{1}{6}$ گرین) یا ہیروئین (heroin) ($\frac{1}{6}$ گرین) زیر جلدی طور پر دی جاسکتی ہے، اور اس کا تکرار حسب ضرورت کیا جاسکتا ہے۔ پہلے چوبیس گھنٹہ کے بعد درد معوی تمدد کی مقدار سے قریبی تعلق رکھتا ہے، اور جب نفخ میں کمی ہو جاتی ہے تو اس میں بھی تخفیف ہو جاتی ہے (دیکھو نیچے)۔

مثانہ۔ شکمی عملیہ کے بعد پہلے چوبیس گھنٹہ میں کلوی افراز قلیل المقدار ہوتا ہے، اور عموماً بارہ گھنٹہ سے لیکر اٹھارہ گھنٹہ تک مثانہ کو خالی کرنیکی ضرورت نہیں ہوتی۔ مریضوں کو

پیشاب کرنے کی حاجت محسوس نہیں ہوتی۔ مگر یہ خیال رکھنا چاہیئے کہ پیشاب طبعی طور پر آئے۔ جو پیشاب ویسے آئے یا جو فاساطیر سے نکالا جائے اسکی مقدار ہر مرتبہ معلوم کر لینا چاہیئے، اور ممرضہ (نرس) کو یہ چاہیئے کہ اسے نقشہ میں درج کر لے۔ پہلی مرتبہ کا پیشاب امتحان کے لئے رکھ لینا چاہیئے۔ ممکن ہے کہ اس میں خون موجود ہو جس سے یہ ثابت ہوتا ہے کہ مثانہ یا حالب کو ضرر پہنچ گیا ہے بشرطیکہ یہ مہبل کے موادات کے ساتھ نہ آیا ہو جیسا کہ مکمل رحم برآری کے بعد ہوتا ہے۔ اس امر کی احتیاط ضرور رکھنا چاہیئے کہ مثانہ کے بار بار غیر مکمل طور پر خالی ہونے سے اس میں بتدریج بیش تمدد پیدا نہ ہو جائے۔ اگر پیشاب کرنے پر اس کی مقدار ایک وقت میں چار یا چھ اونس سے کم ہو یا مریضہ مثانہ کی خراش پذیری کی شکائت کرتی ہو تو فاساطیر گذارنا چاہیئے۔

گاہے گاہے عملیہ کے بعد مکمل احتباس بول پیدا ہو جاتا ہے، اور یہ کئی ایک دن تک رہتا ہے، اور بعض اوقات یہ اس وقت تک بھی رہتا ہے جب کہ مریضہ کو اٹھنے کی اجازت دیدی جاتی ہے۔ اس کے پیدا ہونے کا بڑا سبب عصبی اضطراب ہے۔ جب فاساطیر کے طویل المدت استعمال کی ضرورت ہو تو التہاب مثانہ کے لئے حفظ ماتقدمی تدابیر مستعدی سے اختیار کرنے چاہئیں۔ ہیکسامین (hexamine) اور ایسڈ سوڈیم فاسفیٹ (acid sodium phosphate)، "کیپروکال" ("Caprokol") یا پیریڈیئم (pyridium) باقاعدہ دئے جائیں۔

(ب) پہلے چوبیس گھنٹہ کے بعد کا علاج ۔ **غذا** ۔ جونہی عدم حسیتی قے بند ہو سیال غذا تھوڑی تھوڑی مقدار میں دیجا سکتی ہے۔ دودھ اور آشِ جو، رقیق چائے اور دودھ، اور شوربے اور فالودے پہلے اڑتالیس گھنٹہ کے لئے کافی ہیں اور ان کے ساتھ پانی کو بافراط دیا جاتا ہے۔ اس کے بعد ٹھوس غذا رسک، ابلی ہوئی مچھلی، دم پخت پھل، پکائے ہوئے سیب، اور کسٹرڈ (custard) کی شکل میں دیجا سکتی ہے اور یہ اتنی ہی آسانی سے ہضم ہو جاتی ہے جتنی آسانی سے سیالات ہوتے ہیں، اور اس سے نفخ فی الحقیقت کم پیدا ہوتا ہے۔ جب اجابت ہو جائے تو کوئی ہلکی نقیہیتی غذا دی جا سکتی ہے۔

امعاء ۔ اوائل نقیہیت میں ایک خاص تکلیف یہ ہوتی ہے کہ امعاء میں نفخی تمدد کی وجہ سے ایک قولنج نما درد پیدا ہو جاتا ہے، جس کی شدت عملیہ کی مدت اور وسعت سے متناسب

ہوتی ہے، اور یہ درد ان اصابات میں سب سے زیادہ نمایاں ہوتا ہے جن میں امعاء کو بہت مرتبہ ہاتھ سے پکڑنے کی ضرورت ہوئی ہو۔ اس کے متعلق یہ خیال کیا جاتا ہے کہ اس کا سبب غالباً معکوسی الاصل استرخاء ہے، اور یہ باریطونی خراش سے پیدا ہوتا ہے، یا یہ بھی ممکن ہے کہ یہ اس تکوینی التہاب باریطون کی وجہ سے پیدا ہوتا ہو جو دروں شکمی گرہوں یا خام رقبہ جات کے قرب وجوار میں واقع ہو جاتا ہے، تپش اکثر ۰۰° ف تک پہنچ جاتی ہے۔ اگر ایسے مریضوں کو جن کی حالت اچھی ہے ایک صاف اجابت ہو جائے تو تپش جلد کم ہو جاتی ہے۔ اس کا برقرار رہنا التہاب باریطون کی ابتدا پر دلالت کرتا ہے (دیکھو صفحہ 934)۔ نقاہت کے دوسرے دن ایک پائنٹ صابون کے پانی اور ایک اونس روغن تارپین کو اچھی طرح سے ملا کر ایک حقنہ دینا چاہئے۔ اس سے بالعموم ریح کی ایک بڑی مقدار خارج ہوتی ہے جس سے بہت سی تسکین عارضی طور پر ہو جاتی ہے حسب ضرورت اس کا تکرار بھی کیا جا سکتا ہے۔ اگر نرم ربڑ کی ایک نلی معائے مستقیم میں چھ انچ تک داخل کر دی 928 جائے اور نصف گھنٹہ تک وہاں رہنے دی جائے تو اس سے بھی ریح کے اخراج کو مدد ملتی ہے۔ تیسرے دن صبح کو ملین دینا چاہئے اور کاسٹر آئل (caster oil) سے زیادہ اچھا اور زیادہ قابل اعتماد کوئی ملین نہیں۔ کیلومل (calomel) (۳ گرین جو ایک ایک گرین کی خوراکوں میں دیا جاتا ہے) جس کے بعد ملحی مسہل مثلاً "سفید آمیزہ" ("white mixture") یا ملحات ایپسم (Epsom Salts) کا پورا اعتماد دیا جاتا ہے کاسٹر آئل کا بہترین بدل ہے۔ بعد کے زمانہ نقاہت میں خفیف سے ملین یا حقنہ کے روزانہ استعمال کی ضرورت ہوتی ہے۔

کسوتیں اور ٹانکے۔ جن شگافوں کی مسلیت نہ کی گئی ہو اور جو شگاف تندرست بافتوں میں دئے گئے ہوں ان کے دوبارہ تکسیہ کی کئی دن تک ضرورت نہیں ہوتی۔ مگر جن زخموں کی مسلیت کی گئی ہو ان کا چوبیس گھنٹہ میں ایک یا دو دفعہ تکسیہ کرنا چاہئے، اور اسکے لئے مکمل عفونت کش احتیاطوں سے کام لینا چاہئے جن میں ربڑ کے دستانوں کا استعمال بھی شامل ہے۔ عقیم کی ہوئی گاز اور روئی موادات کے جذب کرنے کے لئے بہترین اشیا ہیں، اور ان کو موادات سے ہرگز سیر نہ ہونے دینا چاہئے۔ جو مسیلی راستے کہفہ باریطون میں جاتے ہوں ان کی آبیاری نہ کرنا چاہئے، کیونکہ اگر راستہ غیر مکمل طور پر منفرد ہوگا تو ممکن ہے کہ اس قسم کا عمل قرب وجوار کے رقبہ جات میں سرایتی مواد کو بہا کر لے جائے۔

سطحی دوختیں، یعنی وہ جن میں صرف جلدی تہ ہی شامل ہو، یا دھات کی چٹکیاں

چوتھے یا پانچویں دن دور کی جا سکتی ہیں۔ گہری دوختوں کو جن میں ردائی تہیں اور جلد دونوں شامل ہوں آٹھ یا دس دن تک رہنے دینا چاہیے۔ اگر تقیح ظاہر ہو جائے تو متاثرہ دوختوں کو فوراً دور کر دینا چاہیے۔

بستر پر سے اٹھنے کا وقت تقریباً چودھواں دن مقرر کیا گیا ہے، اور تین ہفتہ میں مریضہ از سرِ نو چل پھر سکتی ہے۔ سادہ اصابات میں بعض اوقات بستر میں ایک ہی ہفتہ گذارنا کافی ہوتا ہے، لیکن لاغر مریضوں کو زیادہ طویل عرصہ تک آرام کرنے کی ضرورت ہوتی ہے۔ اگر شکم کا شگاف بقصدِ اول مندمل ہو جائے تو اکثر اصابات میں مریضہ کیلئے شکمی پیٹی کا استعمال ضروری نہیں ہوتا۔ اگر شکم کے شگاف میں سے سیلیت کی گئی ہو تو ندبہ میں قدرتاً ایک کمزور مقام موجود ہوتا ہے اور اس حالت میں چھ ماہ تک پیٹی کا استعمال رکھنا چاہیئے۔ جب عضلاتِ شکم غیر طبعی طور پر کمزور ہوں جیسا کہ یہ کثرتِ ولادت سے یا ایسے پیش تمدد سے ہو جاتے ہیں جو کسی عظیم الجسامت شکمی سلعہ سے پیدا ہوا ہو تو بھی اس کا استعمال مناسب ہوتا ہے۔ ایسی حالتوں میں انسدادِ فتق کے لئے تنفسی ورزشیں اور شکمی عضلات کی ورزشیں اور دلک بھی مفید ہوتی ہے۔

۲- شکم شگافی کے بعد کی پیچیدگیاں

صدمہ (Shock)۔ بعد عملیتی صدمہ کے اسباب پر پہلے بہت سی بحث ہو چکی ہے، اور اب بھی یہ بحث جاری ہے۔ جو نظریہ جات پیش کئے جا چکے ہیں ان میں سے تین کا ذکر کیا جا سکتا ہے کیونکہ تجرباتی تحقیقات سے ان کی تائید ہوتی ہے۔ (۱) کرائیل (Crile) کا یہ نظریہ ہے کہ بعد عملیتی صدمہ عرق حرکی مرکز (vasomotor centre) کے انخفاض سے پیدا ہوتا ہے جو کسی حد تک ان معکوس عملی اثرات سے عمل میں آتا ہے جو محلِ عملیہ میں رونما ہوتے ہیں، اور کسی حد تک معدم حس کی بلاواسطہ مسمومیت سے۔ (۲) بائس (Boise) نے یہ خیال پیش کیا ہے کہ یہ قلبی تشنج کی وجہ سے پیدا ہوتا ہے، (۳) ہینڈرسن (Henderson) یہ نظریہ پیش کرتا ہے کہ صدمہ خون میں کاربن ڈائی آکسائیڈ کی افراط سے پیدا ہوتا ہے، یعنی اسی افراط سے جس سے اختناق (asphyxia) کا درجہ

پیدا ہو سکتا ہے۔ (۴) حال ہی میں یہ خیال ظاہر کیا گیا ہے کہ صدمہ کے اثرات اعصاب کے مراکز پر ہسٹیمین (histamirre) اور اسی قسم کی دوسری سمی اشیاء کے فعل سے پیدا ہوتے ہیں جو عملیہ کے محل پر بافتوں کے ضربہ (trauma) سے پیدا ہوتی ہیں۔

بعد عملیتی صدمہ کا ایک لازمی خاصہ یہ ہے کہ دورانِ خون میں شدید انخفاض پیدا ہو جاتا ہے جو ضعفِ قلب اور خون کے دباؤ کی کمی سے ظاہر ہوتا ہے۔ جملہ شدید درون باربطونی عملیہ جات کے بعد متوسط درجہ کا صدمہ پایا جاتا ہے۔ مختلف صورت حالات میں صدمہ کی شدت کے مختلف مدارج موجود ہوتے ہیں، اور بعض اصابات میں مریضہ ہوش میں آنے سے پہلے ہی صدمہ سے ہلاک ہو جاتی ہے۔ جن حالتوں سے شدید صدمہ کے پیدا ہونے کی توقع ہوتی ہے وہ حسب ذیل ہیں۔ شدید ضربہ، تکشف سے احشاء کو سردی پہنچنا، شکمی اعضا کو بے احتیاطی سے پکڑنا، طویل المدت عدم حسیت، نزف، اور مرض کی وجہ سے نقصانِ حیویت۔ احتیاط سے انتظام کرنے سے ان اسباب معدّہ سے ایک بڑی حد تک احتراز کیا جا سکتا ہے۔ جب یہ توقع ہو کہ عملیہ شدید ہوگا تو حفظ ماتقدم کے لئے ایک مفید تدبیر یہ ہے کہ مریضہ کو چند دن پہلے بستر میں رکھا جائے، تاکہ شدید مسہلات مثلاً کاسٹر آئل کے بغیر رودہ کا نچلا حصہ صاف کیا جا سکے، اور اگر ضرورت ہو تو منومات کے استعمال سے مریضہ کو سلایا جائے۔ مریضہ کے شفاخانہ یا تیمار خانہ میں داخل ہونے کے دوسرے دن ہی بغیر کسی بنیتی یا مقامی مناسب طیاری کے، شدید شکمی عملیہ انجام دینا ایک بھاری غلطی ہے۔ شدید بے دمویت کی حالتوں میں حفظ ماتقدم کیلئے نقل الدم مناسب ہوتا ہے۔ دورانِ عملیہ میں جسم کی حرارت قائم رکھنا اور شکمی احشاء کے غیر ضروری تکشف سے احتراز کرنا ضروری ہوتا ہے۔ بعض حالتوں میں ملحی محلول اور گلوکوس کا مسلسل زیر جلدی اشراب مفید ہوتا ہے۔ اخیر میں یہ کہا جا سکتا ہے کہ شکمی عملیہ کے بعد، دروں شکمی دباؤ کو قائم رکھنے کیلئے مناسب طریقہ سے ایک مضبوط بند باندھنے کی اہمیت کو نظر انداز نہ کرنا چاہیے۔

جب صدمہ شدید ہوتا ہے تو معدمِ حس کا اثر زائل ہونے سے پہلے اور مریضہ کی بیہوشی ہی کی حالت میں یہ ظاہر ہو جاتا ہے۔ جلد زرد اور سرد ہوتی ہے، لب اور انگلیوں کے سرے کسی قدر ازرق ہوتے ہیں اور سرد پسینہ بھی موجود ہوتا ہے جو خاصکر چہرہ اور ہتھیلیوں پر ہوتا ہے۔ نبض سریع، صغیر، اور کمزور ہوتی ہے، لیکن شریان کا خاکہ واضح ہوتا ہے۔ تپش زیر طبعی

ہوتی ہے اور تنفس اتھلا ہوتا ہے، اور اس کی رفتار زیادہ ہوتی ہے۔ دماغ پر سبات کی حالت طاری ہوتی ہے، اور اگرچہ مریضہ بیدار کی جاسکتی ہے مگر بیدار ہونے کے جلد بعد نعاس (somnolence) کا غلبہ ہوجاتا ہے۔ کلوی افراز کم و بیش مکمل طور پر موقوف ہوجاتا ہے، اور صدمہ کے شدید اصابات میں انقطاع البول واقع ہوجاتا ہے۔ جو چوبیس گھنٹہ یا اس سے زائد عرصہ تک رہتا ہے۔

صدمہ کو نزف سے تمیز کرنا ایک نہایت عظیم الاہمیت امر ہے۔ اور ان کے درمیانی اختلافات کے مندرجہ ذیل امور کو ضرور یاد رکھنا چاہیئے۔

صدمہ	نزف
(۱) ابتدا فوری ہوتی ہے۔	ابتدا کچھ وقفہ کے بعد ہوتی ہے جو کئی ایک گھنٹہ تک ہوسکتا ہے۔
(۲) مریضہ پر یا تو سبات کی حالت طاری ہوتی ہے، یا وہ نیند یا جزوی غشی کی حالت میں ہوتی ہے۔	مریضہ تکلیف یا بے چینی اور ہیجان کی حالت میں ہوتی ہے۔
(۳) درد نہیں ہوتا۔	شکم کا درد موجود ہوتا ہے اور اکثر شدید ہوتا ہے۔
(۴) نبض صغیر اور سریع ہوتی ہے اور شریان واضح ہوتی ہے۔	نبض صغیر اور سریع ہوتی ہے اور شریان ہبوط ہوتی ہے۔
(۵) تنفس اتھلا اور سریع ہوتا ہے۔	تنفس گہرا اور دشوار ہوتا ہے۔
(۶) غشیان کے حملے نہیں ہوتے۔	غشیان کے متوالی حملے ہوتے ہیں۔

صدمہ علاج کرنے کے باوجود بعض اوقات کئی گھنٹہ تک رہتا ہے، اور بعض اوقات مریضہ کو ہوش میں لانے کی تمام کوششیں ناکام رہ جاتی ہیں، اور مریضہ ہلاک ہوجاتی ہے۔ گر بالعموم ایک تدریجی رد عمل شروع ہوجاتا ہے، رنگت کی زردی میں تخفیف شروع ہوجاتی ہے اور جسم کی سطح ذرا گرم ہونے لگتی ہے، تپش زیادہ ہوجاتی ہے، اور نبض زیادہ

طاقتور اور سریع ہو جاتی ہے۔

علاج ابتدا میں مریضہ کو گرم کمبلوں میں لپیٹ کر حرارتِ جسم کو برقرار رکھنے کی کوشش پر مشتمل ہوتا ہے۔ کمبلوں کے باہر گرم بوتلیں رکھی جاتی ہیں، اور ان پر احتیاط سے غلاف چڑھا دیا جاتا ہے تاکہ یہ جلد کے ساتھ نہ چھوئیں۔ بعض اوقات بیہوشی کی حالت میں نسبتہً کم تپش سے بھی شدید قسم کے احتراقات پیدا ہو جاتے ہیں۔ ایک اور طریقہ ہے جو زیادہ کارگر ثابت ہوتا ہے اور وہ مشع حرارت کے غسل (radiant heat bath) کا استعمال ہے۔ اسکی سادہ ترین قسم ایک پنجرہ پر مشتمل ہوتی ہے جو بجلی کی روشنی کے قمقموں سے پوشیدہ ہوتا ہے، اور یہ جسم پر کندھوں سے لیکر پاؤں تک رکھ دیا جاتا ہے۔ اس طرح ۲۰۰° ف کی یا اس سے زیادہ تپش بھی بغیر کسی دقّت کے قائم رکھی جا سکتی ہے۔ بیشتر حالوں میں اس مقصد کیلئے ایسے کمبل غالباً ممکن الحصول ہیں جو برق سے گرم رکھے جاتے ہیں۔

سوڈیم بائی کاربونیٹ کے نیم گرم محلول کا ایک پائنٹ براستہ معائے مستقیم دیدینا چاہیئے، اور چارپائی کی پائنتی کو ۱۰ سے لیکر ۱۲ انچ تک اوپر اٹھا دینا چاہیئے۔ خون کے دباؤ کو بڑھانے کیلئے دوسرے ذرائع بھی استعمال کئے جا سکتے ہیں، اور اس مقصد کیلئے خلاصہ نخامیہ (pituitary extract) سے زیادہ موثر کوئی چیز نہیں، اور یہ زیر جلدی طور پر $\frac{۱}{۲}$ تا ۱ مکعب سنٹی میٹر کی مقدار میں دیا جاتا ہے، اور اگر ضرورت ہو تو چار گھنٹہ کے بعد اس کا تکرار کیا جا سکتا ہے۔ بعض جراح سٹرکنین (strychnine) کے پورے زیر جلدی معتادات ($\frac{۱}{۳۰}$ گرین) کے استعمال کی سفارش کرتے ہیں، اگرچہ کرائیل (Crile) نظری وجوہ کی بنا پر اس کے خلاف مشورہ دیتا ہے۔ عصبی مراکز پر اس کا جو مہیج فعل ہوتا ہے وہ شائد مفید ہوتا ہے۔

شدید اصابات میں صمغ عربی کے، یا ہجر کے، یا سادہ ملحی محلول کے زیر جلدی یا دروں وریدی انشراب پر ضرور اعتماد کیا جا سکتا ہے۔ زیر جلدی طریقہ زیادہ آسان ہے، اور شدید ترین اصابات کے علاوہ جن کے لئے دروں وریدی طریقہ محفوظ رکھا جاتا ہے یہ جملہ دیگر اصابات کیلئے کافی ہوتا ہے۔

عورت میں انشراب کے لئے بہترین مقامات پستان کے نیچے یا بغل میں پسلیوں پر کی جلد کے نیچے ہیں۔ ہر ایک جانب میں نصف پائنٹ داخل کیا جا سکتا ہے، اور یہ جلد جذب ہو جاتا ہے۔ سوئی چبھونے سے پہلے جلد کو احتیاط سے عقیم کر لینا چاہیئے، اور

نلی سے ہوا کو بالکل خارج کر دینا چاہیئے، اور تمام طریقۂ عمل کو مکمل دافِع عفونت احتیاطوں کے ساتھ انجام دینا چاہیئے۔ ان احتیاطوں کے پورا نہ کرنے کی وجہ سے خلوی بافتوں کا وسیع تقیح اور ان کا اغشاث تک بھی واقع ہو سکتا ہے۔ محلول کی تپش کو تقریباً ۱۰۰° ف پر قائم رکھنا چاہیئے۔ زیر جلدی نقل محلول کے اس طریقہ سے کسی شدید علیہ کی انجام دہی کے دوران میں بھی استفادہ کیا جا سکتا ہے۔

متوالی نزف ۔ پہلے چوبیس گھنٹہ میں شدید نزف تقریباً ہمیشہ کسی ایسی گرہ کے پھسلنے سے پیدا ہوتا ہے جس میں کوئی بڑا عرق شامل ہو، اور مبیضی ساقچہ اس حادثہ کا عام ترین محل وقوع ہے۔ درد، بے چینی اور بڑھتی ہوئی رفتارِ نبض سب ملکر مخفی نزف کا ایک ایسا خاکہ پیش کرتے ہیں جس کی شناخت کرنے میں غلطی نہیں ہو سکتی، اور اس سے نزف او صدمہ میں تمیز کیجا سکتی ہے۔ جب نزف شدید ہو تو ان علامات پر بعض اوقات رنگت کی زردی اور گرسنگی ہوا کا اضافہ ہو جاتا ہے۔ یہ ظاہر ہے کہ علاج کے نقطۂ نظر سے صدمہ اور داخلی نزف کی تفریقی تشخیص عظیم ترین عملی اہمیت رکھتی ہے۔ اگر نزف کے واقع ہونے کے علامات موجود ہوں تو شکم کو بغیر کسی تاخیر کے پھر کھول دینا چاہیئے اور جن مقامات سے خون بہتا ہو ان پر قابو حاصل کر کے منصب خون کو باریطون کے کہفہ سے نکال دینا چاہیئے۔ گاہے گاہے جداری شگاف کے عروق سے بھی شدید نزف واقع ہو جاتا ہے۔ لیکن نزف بالعموم دروں باریطونی ہی ہوتا ہے۔ شدید اصابات میں جریانِ خون کے مقام کو قابو میں لانے کے فوراً بعد اصفاق دروں وریدی یا زیر جلدی طریقہ سے شروع کر دینا چاہیئے۔ عجلت کی ضرورت عدم عفونت کی تفصیلات کو نظر انداز کرنے کا عذر ہرگز قرار نہیں دی جا سکتی، کیونکہ شدید نزف کے بعد بافتوں کی طاقت جس سے یہ سرائت کی مزاحمت کرتی ہیں بہت کم ہو جاتی ہے۔

چھوٹے چھوٹے نزفی مقامات سے خون کی قلیل مقدار کے رسنے سے حوض میں بعض اوقات حوضی قیلہ دمویہ (pelvic hæmatocele) بن جاتا ہے، اور اس طرح جو خون ضائع ہوتا ہے وہ بعض اوقات ان علامات کو پیدا کرنے کے لئے جو ابھی شمار کئے گئے ہیں ناکافی ہوتا ہے۔ پہلے ہفتہ کے اختتام پر تپش بالعموم بڑھ جاتی ہے، اور اگر خون رودہ سے یا کسی دیگر منبع میں سے سرائت زدہ ہو جائے تو ارتفاعِ تپش

بلند ہو جاتا ہے اور اس کے ساتھ شکم کا درد اور تمدد بھی پایا جاتا ہے۔ مہبل کا امتحان کرنے پر ڈگلس کی جیب میں ایک ممیز نرم ورم پایا جاتا ہے اور جب یہ ورم سرائت زدہ ہوتا ہے تو یہ بعض اوقات معائے مستقیم اور مہبل کے درمیان گہری نقب کی شکل میں چلا جاتا ہے اور اس سے مہبل کی موخر دیوار کا بالائی حصہ نمایاں طور پر بروز کر آتا ہے۔ تمام اصابات میں علاج یہی ہوتا ہے کہ موخر قبوہ کو موخر مہبل شگافی (posterior colpotomy) سے کھول دیا جائے، اور قنیلہ دمویہ کی مہبل میں سیلیت کر دی جائے۔

شکم کا حاد تمدد۔ جملہ دروں باریطونی عملیہ جات کے بعد دوسرے یا تیسرے دن ایک متوسط درجہ کا تمدد بالعموم پیدا ہو جاتا ہے۔ اس کے ساتھ قولنج نما درد اور نفخ بھی پایا جاتا ہے، اور اجابت حسب خواہش ہونے پر زائل ہو جاتا ہے۔ تقریباً اسی وقت یا اس سے کچھ عرصہ بعد حاد تمدد شکم بھی بعض اوقات دفعتہً نمودار ہو جاتا ہے۔ اور یہ چار مختلف اسباب میں سے کسی ایک سے پیدا ہو سکتا ہے، یعنی (۱) التہاب باریطون سے (۲) معوی تسدد سے، (۳) معوی استرخا یا ایلاؤس (ileus) سے، (۴) معدہ کے حاد انتساع (انتساع معدہ : gastrectasia) سے۔ ان عوارض پر خوب غور کرنا چاہیے کیونکہ علاج کی کامیابی کا زیادہ تر انحصار ان کے جلد اور صحیح طور پر شناخت پر ہوتا ہے۔

۱۔ التہاب باریطون (Peritonitis)۔ حاد بعد عملیتی التہاب باریطون ہمیشہ سرائت سے پیدا ہوتا ہے۔ جو تحویی التہاب باریطون گرہوں اور باریطون کے خطوط شگاف کے قرب و جوار میں نمودار ہوتا ہے وہ بہت خفیف قسم کا ہوتا ہے، اور قبل الذکر کے مقابلہ میں نسبتۃً غیر اہم ہے۔ سرائتی التہاب باریطون بعض اوقات دوران عملیہ میں عدم عفونت کے نامکمل رہنے کا نتیجہ ہوتا ہے، اور اس حالت میں یہ بالعموم عنبی نبقی (staphylococcal) یا سبحی نبقی (streptococcal) ہوتا ہے، یا سرائتی عامل اثنائے عملیہ ہی میں بافتوں میں موجود ہوتا ہے، یا یہ عملیہ کے بعد دیوار ہائے امعاء کو ضرر پہنچنے سے امعاء میں سے نکل آتا ہے، اور اس حالت میں عام طور پر عضویات امعاء (عصیہ قولون : B. Coli) یا نبقہ سبحیہ برازی (S. faecalis : پائے جاتے ہیں۔ سریری نقطۂ نظر سے سرائت کے نتائج کا زیادہ تر انحصار ماؤف باریطون کی وسعت پر ہوتا ہے، اور حاد التہاب باریطون کے اصابات کو عمومی اور محدود المقام اقسام میں تقسیم کرنا مناسب ہے۔

عمومی یا انتشاری التہاب باریطون۔ یہ خوفناک پیچیدگی عصری طریقہ ہائے عمل کی موثریت کی وجہ سے اب شاذ و نادر ہی دیکھنے میں آتی ہے۔ اس کے سریری خصائص کبھی ایک سے نہیں ہوتے۔ بعض اوقات یہ اس قدر نمایاں ہوتے ہیں کہ ایک نظر دیکھنے ہی سے تشخیص واقع ہو جاتی ہے، اور بعض اوقات یہ اس قدر غیر واضح ہوتے ہیں کہ ان کی طرف توجہ منعطف نہیں ہوتی اور ان کے خطرہ سے آگاہی نہیں ہوتی۔ علامات بالعموم ابتدا ہی میں پیدا ہو جاتے ہیں۔ بعض اوقات بعد عملیتی قے کے ساتھ ہی التہاب باریطون کی قے شروع ہو جاتی ہے، جو تقریباً مسلسل اور خودرو ہوتی ہے اور کھانے پینے سے اس کا کوئی تعلق نہیں ہوتا۔ قے میں جو مادہ جات نکلتے ہیں ان کی رنگت بھوری ہوتی ہے، اور اخیر میں یہ برازی ہو جاتے ہیں۔ مسلسل قے کے ساتھ شدید پیاس بھی عام طور پر پائی جاتی ہے۔ تپش اور رفتار نبض میں بے قاعدہ مدارج سے جلد اضافہ ہو جاتا ہے، اور شکم فوراً متمدد ہو جاتا ہے، اور اس کی دیواریں استوار ہو جاتی ہیں۔ مستقل درد موجود ہوتا ہے جو بالعموم شکم کی طرف محول ہوتا ہے، اور مریضہ کے چہرہ سے تکلیف کا احساس ظاہر ہوتا ہے۔ خلیات ابیض کے شمار میں ایک نمایاں اضافہ پایا جاتا ہے اور یہ ابتدا میں غالباً ...،۳۰ تک پہنچ جاتا ہے، اور کثیر الاشکال نواتی خلیات ابیض کی تعداد میں ایک متناظر اضافہ پایا جاتا ہے۔ ترقی یافتہ اصابات میں کثرت خلیات ابیض (leucocytosis) زائل ہو جاتی ہے۔ وقت ترسیب (sedimentation time) میں بھی تغیر واقع ہو جاتا ہے۔ اور جلدی طفحات اکثر نمودار ہو جاتے ہیں۔ ایک یا دو دن کے بعد امعاء کی حرکات دودیہ بالکل بند ہو جاتی ہیں، اگرچہ ابتدا میں حقنوں کی مدد سے ریح اور براز خارج کیا جا سکتا ہے۔ جوں جوں نبض کی سرعت بڑھتی جاتی ہے یہ زیادہ کمزور اور زیادہ پتلی ہوتی جاتی ہے، اور انذار جملہ اصابات میں نہایت ہی خطرناک ہوتا ہے۔

بعض اصابات میں شکم کا تمدد اور استواری موجود نہیں ہوتی، اور متلی پائی جاتی ہے مگر قے نہیں ہوتی۔ تپش ۱۰۰° سے اوپر نہیں بڑھتی، لیکن نبض کی رفتار تیز ہوتی ہے اور اس میں اضافہ ہوتا جاتا ہے، اور عمومی حالت اطمینان بخش نہیں ہوتی۔ دو یا تین دن کے بعد التہاب باریطون کے معروف امارات غیر معمولی سرعت سے نمودار ہو جاتے ہیں، اور اگر اس حالت میں شکم کھولا جائے تو عمومی تقیحی التہاب باریطون (general suppurative peritonitis) پایا جائے گا۔

علاج۔ جراحی ترکیب عمل کے باب میں جن احتیاطوں کا ذکر بالتفصیل کیا گیا ہے ان پر صحیح طور پر عمل پیرا ہونیکی ضرورت کی طرف یہاں ایک دفعہ اور توجہ دلانا ضروری ہے تاکہ دوران عملیہ میں خاص کر جب کہ سرائت زدہ اعضا کا تدارک کیا جا رہا ہو باریطونی سرائت کا انسداد کیا جا سکے۔ جب التہابِ باریطون ایک دفعہ رونما ہو جائے، تو علاج فی الفور شروع کر دینا چاہیئے۔ اور اس کے لئے مندرجہ ذیل طریقے اختیار کئے جا سکتے ہیں۔ (ا) مسیلیت، (ب) ملحی اصفاق (saline transfusion) (ج) تہیج، (د) نوعی ویکسینیں اور امصال۔

مسیلیت۔ باریطون کی مسیلیت کا انجام دینا تمام صورتوں میں مشکل ہے۔ اور جب وسیع التصاقات بن چکے ہوں تو تمام تاچہ باریطون کی مسیلیت کرنا زیادہ مشکل ہو جاتا ہے۔ بہرحال بڑی بڑی جیبوں مثلاً ڈگلس کی جیب اور کلوی حفرہ جات کی مسیلیت کرنا مفید ہوتا ہے، اور اس مقصد کیلئے مناسب مقامات پر چھوٹے چھوٹے شگافات دینے چاہیئں۔ بڑی جسامت کی ربڑ کی نلیاں جن کو طولاً کاٹ کر مشقوق کر لیا جاتا ہے یا جن میں انثقاب ہوتے ہیں اس مقصد کیلئے بہترین ہیں۔ یہ ہرگز فراموش نہ کرنا چاہیئے کہ فاؤلر کی وضع (Fowler's position) کو برقرار رکھنے سے باریطون کی مسیلیت میں بہت آسانی ہو جاتی ہے۔ اس وضع سے سیالات کو شکم کے خطۂ زیرین میں جمع ہونے میں مدد ملتی ہے، اور یہ سرائت کو اوپر کی طرف خطرناک زیر حجابی (subdiaphragmatic) منطقہ تک منتشر ہونے سے باز رکھتی ہے۔

عفونتی عوارض میں نمک کا محلول دینے کا بہترین طریقہ یہ ہے کہ مستقیمی اشراب مسلسل کیا جائے۔ یہ ضروری ہے کہ محلول بہت آہستہ آہستہ داخل ہو یعنی نلی کے سرے سے سیال کا فقط قطرہ قطرہ ٹپکنا ہی کافی ہوتا ہے، اور محلول کی تپش کو احتیاط سے منظم اور ایک ہی درجہ پر برقرار رکھنا چاہیئے۔ اگر ان احتیاطوں کا خیال رکھا جائے تو محلول کے لئے عدم تحمل شاذ و نادر ہی پایا جاتا ہے۔ جب سیال امعاء سے مسترد ہو جائے تو اس کی وجہ عام طور پر یہ ہوتی ہے، کہ یا تو محلول کی تپش حرارتِ جسم سے زیادہ ہے یا کم، یا سیال کا بہاؤ بہت تیز ہے۔ اسطرح چوبیس گھنٹوں میں کئی پائنٹ سیال جذب ہو سکتا ہے، اور یہ علاج کئی دن تک جاری رکھا جا سکتا ہے۔ گر مناسب یہ ہوتا ہے کہ اشراب بالکل مسلسل جاری نہ رکھا جائے، بلکہ وقتاً فوقتاً اسے ایک دو گھنٹہ کے لئے موقوف کر دیا جائے۔ نمک کا محلول تین طریقوں سے اپنا فعل کرتا ہے۔ (۱) سموم کا جو معتاد خون میں جذب ہو جاتا ہے اسے یہ رقیق بنا دیتا ہے۔ (۲) کثرت

خلیات ابیض کو یہ ترقی دیتا ہے۔ (ج) گردوں، جگر اور جلد کے افرازی فعل کو ہیجان پہنچاتا ہے۔

نوعی علاج حاد عفونتی عوارض میں مایوس کن ثابت ہوتا ہے۔ کثیر گرفتہ (polyvalent) قسم کا دافع بنقات سبحیہ مصل (antistreptococcic serum) جرثومیاتی تشخیص کا انتظار کئے بغیر فوراً دیا جا سکتا ہے۔ جہاں تک جلد ممکن ہو سکے خون اور باریطونی رشحہ سے کاشتیں طیار کر کے خود زاد ویکسین بنا لینا چاہیئے جب تک کہ اس کے رد عمل کا مشاہدہ نہ کر لیا جائے تقریباً ۱ لاکھ کے صرف چھوٹے چھوٹے معتاد دینے چاہیئیں۔ اگر معوی استرخاء موجود ہو تو ویلش کے عصیہ (B. Welchii) کے مصل کا اشراب بھی بلا تاخیر کر دینا چاہیئے۔

سنین حال میں معطی کے مناعت یافتہ خون کے نقل سے حاد عفونتی عوارض کا علاج کرنے کی طرف توجہ کی جا رہی ہے۔ معطی کو دافع بنقہ عنبیہ یا دافع بنقہ سبحیہ مذکورہ ویکسین کے ایک قلیل معتاد کی تعطیم پہلے کر دی جاتی ہے۔ یہ علاج تمام اصابات میں آزمائش کا مستحق ہے۔

محدود المقام التہاب باریطون۔ یہ دو شکلوں میں واقع ہو سکتا ہے (۱) کسی سرائت زدہ عضو کے محل کے گرد، مثلاً اس حالت میں جبکہ زائدہ دودیہ یا انبوبی اجتماع ریم عملیہ سے دور کئے جا چکے ہوں۔ (۲) خون کے انصباب (قیلہ دمویہ) کے گرد، جو ناقص احتباس الدم سے بن گیا ہو اور بعد میں عضویات سے جو یا تو عملیہ کے دوران میں داخل ہو گئے ہوں، یا رودہ سے آگئے ہوں، سرائت زدہ ہو گیا ہو۔ اس کے علامات ان علامات سے جن کا ذکر پہلے کیا جا چکا ہے ایک عمومی مشابہت رکھتے ہیں۔ لیکن ان میں مندرجہ ذیل اختلاف پایا جاتا ہے۔ (۱) ارتفاعِ تپش اور رفتار نبض کی زیادتی کم نمایاں ہوتی ہے۔ (ب) درد اور استواری یا تو شکم کے منطقۂ زیرین میں یا کسی ایک حرقفی حفرہ (iliac fossa) میں محدود رہتی ہے۔ (ج) مہبل کا امتحان کرنے پر بعض اوقات عنق کے پیچھے ایک تنا ہوا اور بہت الیم ورم پایا جاتا ہے۔ (د) اس عارضہ کی ابتدا کسی قدر دیر سے ہوتی ہے، اور یہ عام طور پر پہلے ہفتہ کے اختتام سے پہلے کُل طور پر رونما نہیں ہوتا۔ (س) قے اتنی دیر پا نہیں ہوتی، اور مطلق معوی انسداد شاذ و نادر ہی واقع ہوتا ہے، اگرچہ شدید قبض بالعموم پایا جاتا ہے۔

اسکی لازمی سریری امارت تصلب کے ایک معین رقبہ کا یا ایک واضح تودہ کا تکون ہے جو جلد یا دیر سے غائب ہوتا ہے، اور سرائت کے ماسکہ کی طرف اشارہ کرتا ہے۔ اس رقبہ کے گرد تکوینی التہاب باریطون کا ایک کم و بیش وسیع رقبہ پیدا ہو جاتا ہے، اور اگر متعلقہ عضویات

کافی قشتی ہوں تو یہ اس دیوار میں سے گذر جاتے ہیں، اور سرائت انجام کار عمومی یا منتشر ہو جاتی ہے ۔ بعض اصابات میں اس امر کا فیصلہ کرنا اکثر بہت مشکل ہوتا ہے کہ آیا تقیح واقع ہوا ہے یا نہیں ۔

علاج ۔ اگر تقیح واقع نہ ہو تو محدود المقام التہاب باریطون رفع ہو جاتا ہے، اور رشحہ (exudate) کچھ عرصہ کے بعد بالکل جذب ہو جاتا ہے۔ مصلی یا تکوینی رشحات کے مقابلہ میں انصبابات خون کا رجحان جذب ہونے کی طرف کم ہوتا ہے، اور ان کے انجذاب کا عمل ہمیشہ بہت آہستہ ہوتا ہے ۔ جب ڈگلس کی جیب میں کوئی سیالی انصباب واضح طور پر موجود ہو تو موخر مہبل شگافی (posterior colpotomy) سے اسکی مسلیت کرنے میں بالکل توقف نہ کرنا چاہئے ۔ اور جب اس امر کا شبہ ہو کہ آیا پیپ بنی ہے یا نہیں، تب بھی مہبل کے موخر قبوہ میں استقصائی شگاف دینا مفید ہوتا ہے، اور اس سے کوئی نقصان نہیں ہو سکتا ۔ انگلی ڈگلس کی جیب میں گذار دی جاتی ہے، اور سیال کے دویرہ بند اجتماع کی تلاش کے دوران میں جو کمزور انضمامات پائے جائیں وہ توڑ دئے جاتے ہیں۔ اگر اس قسم کا کوئی اجتماع نہ بھی پایا جائے تو بھی جیبِ مذکور کی ربڑ کی ایک بڑی نلی سے مسلیت کر دینا چاہئے، جو مہبلی شگاف کے کنارے سے ٹانک دی جاتی ہے ۔ مصلی سیال کی معتدبہ مقدار عموماً مسیل سے خارج ہوتی ہے، اور اس سے التہابی عمل کا انحلال جلد ہو جاتا ہے ۔

اگر ماؤف رقبہ تک محض شکم کے کھولنے ہی سے رسائی ہو سکتی ہو تو عملیہ زیادہ خطرناک ہوتا ہے، اور تاوقتیکہ مقتضیاتِ عملیہ واضح نہ ہوں عملیہ انجام نہ دینا چاہئے ۔ اگر پیپ کے موجود ہونے کے متعلق شبہ کرنے کے لئے وجوہ معقول ہوں تو ایسی صورت میں عملیہ کا انجام دینا ہمیشہ جائز ہوتا ہے ۔ اس حالت میں اگر ممکن ہو سکے تو یہ بہتر ہوتا ہے کہ اصلی شگاف میں سے مسلیت نہ کی جائے، بلکہ وخزی شگافات (stab incisions) میں سے کیجائے جو ماؤف رقبہ کے عین اوپر بنائے جائیں۔ ایسا کرنے سے اصلی طویل شگاف کے سرائت زدہ ہونے کا خطرہ نہیں ہوتا ۔

۲ ۔ معوی تسدد (Intestinal Obstruction) ۔ میکانی ایلاؤس (Mechanical Ileus) ۔ یہ عارضہ بعض اوقات عملیہ شکم کے بعد کی نقاہیت کے دوران میں لاحق ہو جاتا ہے، اور اس کے وجوہ حسب ذیل ہیں ۔ (۱) امعائے صغیر کے کسی حصہ میں

بل پڑجانے سے جو دوختوں کی قطار یا خام سطح مثلاً بیضی ساقچہ یا ہیلی قبوہ سے منضم ہوگیا ہو۔ (ب) التحامات کے کسی بند کے نیچے یا کسی مصنوعی روزن مثلاً ثرب یا ماساریقا کے سوراخ میں امعاء کے مخنوق ہوجانے سے۔ (ج) فتلۂ امعاء (volvulus) سے۔ قبل الذکر تمام ترین حالت، امعائے صغیر کے کسی سقوط یافتہ چینبر کا راس فرشِ حوض کے کسی مقام سے منضم پایا جاتا ہے۔ گاہے گاہے ایسی حالتوں سے بھی حاد علامات پیدا ہوتے ہیں جن کا ان عوارض سے کوئی تعلق نہیں ہوتا اور جو عملیہ کے دوران میں نظر انداز ہوجاتی ہیں مثلاً فتق یا قولون کا خبیث تضییق۔

معوی تسدد میں ایسے علامات پائے جاتے ہیں جو حاد التہاب باریطون کے علامات سے عمومی مشابہت رکھتے ہیں، مثلاً قے، پیاس، درد، تمددِ شکم، اور مشغولاتِ امعاء کا مکمل احتباس۔ مگر بعض ایسے امور ہیں جن سے ان عوارض میں تمیز کی جاسکتی ہے۔ (ا) تسدد کی ابتدا بالعموم زیادہ دیر سے ہوتی ہے، اور یہ عام طور پر پہلے ہفتہ کے اختتام پر شروع ہوتا ہے۔ (ب) عموماً درد کے دورے ہوتے ہیں، اور تشنجات کے درمیان مریضہ کو آرام رہتا ہے۔ (ج) شکم اگرچہ بہت متمدد ہوتا ہے، لیکن نمایاں طور پر استوار نہیں ہوتا۔ (د) تپش اکثر طبیعی یا زیر طبیعی ہوتی ہے، اور جب کبھی تپ بھی موجود ہوتی ہے، تو یہ شاذ و نادر ہی زیادہ ہوتی ہے۔ (س) نبض کی رفتار تپش سے بالکل غیر متناسب طور پر زیادہ سریع ہوتی ہے۔ (ش) التہابِ باریطون کی نسبت تسدد میں قے جلد برازی ہوجاتی ہے۔ (ص) دیوار شکم میں بعض اوقات امعاء کی متمدد گنڈلیاں دکھائی دیتی ہیں، اور ان میں کبھی کبھی حرکتِ دودی کا بہت بڑھا ہوا انقباض دکھائی دیتا ہے۔

جب تسدد کی تشخیص کی جاچکے تو عملیہ فوراً انجام دینا چاہیئے۔ اگر برازی قے آتی رہی ہو تو معدی نلی کے ذریعہ سے معدہ کو خالی کر دینا چاہیئے اور نہایت اچھی طرح سے اس کی آبیاری کرنا چاہیئے۔ عملیہ میں صرف وہی دروں شکمی طریقہ ہائے عمل اختیار کرنے چاہئیں جو بالکل ناگریز ہوں، کیونکہ مریضہ کی عمومی حالت قطع رودہ یا تفمیم رودہ کی طرح کے عملیہ جات کی انجام دہی کی عام طور پر اجازت نہیں دیتی۔ ضرر رسیدہ یا گنگرین زدہ رودہ کو باہر نکال کر زخم میں لے آنا چاہیئے اور یہاں اسے دوختوں سے مثبت کر کے کھول دینا چاہیئے تاکہ تسدد کے مقام کے اوپر سے اس کی مسیلیت کی جاسکے۔ اس طرح جو برازی

ناسور بنایا جاتا ہے اسے بعد میں بند کیا جاسکتا ہے۔

۳ - معوی استرخاء (Intestinal Paresis) - شللی ایلاؤس (Paralytic Ileus) - جب یہ عارضہ بعد عملیتی پیچیدگی کے طور پر پایا جاتا ہے، تو یہ اپنے عمومی خواص میں عمومی التہاب باریطون کے مشابہ ہوتا ہے۔ اس کی ابتدا تقریباً اسی وقت ہوتی ہے۔ قے اور تمدد شکم جلد شروع ہو جاتا ہے اور برقرار رہتا ہے، عام طور پر کسی قدر ارتفاعِ تپش پایا جاتا ہے، اور رفتار نبض میں بھی کچھ زیادتی موجود ہوتی ہے۔ اگر تمدد شکم کا کچھ تدارک نہ کیا جائے تو ایک یا دو دن میں یہ بعض اوقات انتہائی درجہ تک پہنچ جاتا ہے۔ مگر دیوار شکم میں استواری نہیں ہوتی اور کثرت خلیات ابیض نمایاں نہیں ہوتی میکانی ایلاؤس سے اس عارضہ کو معوی شلل کی کسی مرئی امارت کی مکمل عدم موجودگی کی وجہ سے تمیز کرنا ممکن ہوتا ہے۔ مزید برآں وہ دوری درد جو میکانی تسدد کا امتیازی خاصہ ہوتا ہے موجود نہیں ہوتا۔ استماع شکم پر بھی قراقر (borborygmi) سنائی نہیں دیتے۔ معوی مشمولات یعنی ریح اور براز دونوں کا مکمل احتباس شاذونادر ہی پایا جاتا ہے۔ بلند حقنوں سے کسی قدر ریح اور تھوڑا سا براز بالعموم خارج ہو جاتا ہے۔

علاج ایسے ذرائع اختیار کرنے پر مشتمل ہے جن سے امعاء کے عضلی انقباضات بحال کئے جاسکیں۔ مزید برآں اس علاج سے جو اثر ہوتا ہے اس سے تشخیص میں بھی قابل قدر مدد ملتی ہے، کیونکہ اگر ان ذرائع سے تسدد رفع ہو جائے تو میکانی ایلاؤس اور عمومی التہاب باریطون کو بالعموم مستثنیٰ کیا جاسکتا ہے۔

مسہلات کا استعمال، بلند حقنوں سے قولون آبیاری اور نخامی خلاصہ جات (pituitary extracts) اور ایسیرین (eserine) جیسے ادویہ کا استعمال جو معوی حرکات دودیہ پر ایک قوی فعل کرتے ہیں، علاج کے عمدہ طریقے ہیں۔ مسہلات سے کوئی فائدہ نہیں ہوتا تاوقتیکہ یہ ابتدائی مدارج میں نہ دئے جائیں، اور اس صورت میں کاسٹر آئیل (castor oil) یا کیلومیل (calomel) کے پورے معتادات پر سب سے زیادہ اعتماد کیا جاسکتا ہے۔ اگر مسہل کا اثر نہ ہو تو اس کی دوسری خوراک نہ دینا چاہئے، بلکہ اس کی جگہ صابون کے پانی یا نمک کے محلول کی زیادہ مقدار کے بلند حقنے تواتر دینے چاہئیں۔ ایک لمبی قولونی نلی کا استعمال کرنا چاہئے، اور مریضہ کو دائیں جانب پر لٹا دینا چاہئے۔ اس وضع سے سیال کو

قولون کے مستعرض حصہ میں بہ کر چلے جانے میں مدد ملتی ہے، جہاں سے یہ بآسانی نزولی حصہ میں چلا آتا ہے۔ تسدد کے جملہ اقسام میں جب اس طریقہ سے حقنے دئے جاتے ہیں تو پہلے ایک دو حقنوں سے وہ براز اور ریح جو محل تسدد میں سے پہلے گذر چکی ہو خارج ہو جاتی ہے۔ میکانی تسدد میں انجام کار مشمولاتِ امعاء کا مطلق احتباس پیدا ہو جاتا ہے۔

935 نخامی خلاصہ جس کا استعمال اس تجہیز کی شکل میں بہتر ہوتا ہے جو "پٹریسین" ("Pitressin") کے نام سے مشہور ہے اکیلا مؤخر الذکر کے ۱ مکعب سنٹی میٹر کے معتاد میں یا ۱/۱۰۰ گرین ایسیرین سلفیٹ (eserine sulphate) اور ۱/۳۰ گرین سٹرکنین (strychnine) کے ساتھ چار چار گھنٹہ کے بعد دیا جا سکتا ہے۔ یہاں یہ پھر کہا جا سکتا ہے کہ تاوقتیکہ یہ ادویہ ابتدائی علاج میں نہ دئے جائیں ان سے زیادہ فائدہ نہیں ہوگا، لیکن ایسے اصابات میں جن میں عملیہ کی نوعیت ہی سے معوی پیچیدگیوں کے پیدا ہونے کی توقع ہو حفظ ماتقدم کے لئے ان کے استعمال کی پرزور سفارش کی جاتی ہے۔ مذکورہ معتاد کی نصف مقدار عملیہ کے بعد فوراً ہی دی جا سکتی ہے، اور اس کا استعمال اس وقت تک جاری رکھنا چاہئے جب تک کہ اجابت صاف نہ ہو جائے۔ جب قے مسہلات کے استعمال میں حارج ہو تو وہ ادویہ جو زیر جلدی طور پر دئے جاتے ہیں ان کا مفید بدل ہوتے ہیں۔

جب قے جاری رہے تو معدی نلی کا استعمال مفید ہوتا ہے۔ مشمولاتِ معدہ کو دور کرنے کے بعد معدہ کو دو یا تین پائنٹ نیم گرم قلوی محلول سے دھو دیا جاتا ہے جو مخاط پر ایک محلل اثر کرنے سے معدی مخاطیہ کو صاف کر دیتا ہے۔ معدہ کو خالی کرنے کے بعد ایک اونس سلفیٹ آف میگنیشیا (sulphate of magnesia) کا مرتکز محلول معدہ میں داخل کر دیا جاتا ہے، اور وہیں چھوڑ دیا جاتا ہے۔ شللی ایلاؤس کے تمام اصابات میں جن میں تسمم الدم کے شروع ہونے کے علامات موجود ہوں ویلش کے عصیہ کے مصل کی اہمیت کو نظر انداز نہ کرنا چاہئے۔ یہ ۶۰ تا ۱۰۰ مکعب سنٹی میٹر کے بڑے بڑے معتادات کی شکل میں زیر جلدی طریقہ سے استہدافی احتیاطوں کے ساتھ دیا جا سکتا ہے۔

۴۔ معدہ کا حاد اتساع (Acute Dilatation of the Stomach)

مذکورہ بالا عوارض میں سے ہر ایک کی نسبت بہت نادر الوقوع ہے۔ یہ شللی ایلاؤس (paralytic ileus) سے بہت قریبی طور پر مشابہ ہے، اور غالباً اسی طرح کے اسباب سے پیدا ہوتا ہے۔

شکم میں حاد انتفاع پایا جاتا ہے، جو بالائی خطہ میں سب سے زیادہ نمایاں ہوتا ہے اور ساتھ ہی نبض بھی سریع ہوتی ہے۔ تپش طبعی درجہ سے بہت زیادہ نہیں ہوتی، اور بعض اوقات یہ زیر طبعی بھی ہوتی ہے۔ کبھی کبھی قے کا نوبی حملہ ہوتا ہے، اور بہت سا مواد خارج ہوتا ہے، اور یہ حملے اس وقت تک جاری رہتے ہیں جب تک کہ تنفش بالکل غائب نہیں ہو جاتی اور اس کے بعد قے ختم ہو جاتی ہے۔ مشتبہ اصابات میں معدی نلی سے تشخیص واضح ہو جاتی ہے۔ گاہے گاہے الٹے حرکات دودیہ شروع ہو جاتے ہیں، اور مشمولات معدہ برازی ہو جاتے ہیں۔

علاج مشمولاتِ معدہ کو معدی نلی کے ذریعہ سے خالی کرنے اور اس کی بخوبی تغسیل کرنے پر زیادہ تر مشتمل ہے۔ بعض اوقات اس عمل کا کئی مرتبہ تکرار کرنا پڑتا ہے۔ وضع سے بھی کسی قدر فائدہ پہنچتا ہے، اور مریضہ کو اس وضع میں لیٹے رہنے کی ہمت دلانا چاہیے جس میں مشمولاتِ معدہ آسانی سے اثنا عشری میں بہ جائیں۔ اور یہ وضع تقریبًا انقربہًا وضعِ سمس (Sims's position) ہی ہے۔ اس میں مریضہ کو بائیں جانب پر لٹانے کی جگہ دائیں جانب پر لٹانا چاہیے اور پائنتی کو مکعبوں پر رکھنے سے چند انچ اونچا اٹھا دینا چاہیے۔ مریضہ کو کچھ نہ کھلانا چاہیے۔ بلکہ چھوٹے چھوٹے حقنہ جات چار سے لیکر چھ گھنٹہ تک کے منتظم وقفوں کے بعد دئے جائیں، اور ان اصابات کے لئے گلوکوس کا ۱۰ فی صدی محلول جو محلولِ نمک میں بنایا گیا ہو موزوں ترین ہوتا ہے۔

بولی پیچیدگیاں - ۱ - انقطاع البول (Suppression of Urine) -

شدید صدمہ کا ایک امتیازی خاصہ بالعموم یہ ہوتا ہے کہ کلوی افراز میں تخفیف ہو جاتی ہے، اور یہ افراز ردعمل کے شروع ہو جانے کے بعد پھر جاری ہو جاتا ہے۔ مزمن التہاب الکلیہ کے اصابات میں بعض اوقات یوریمیائی انقطاع (uræmic suppression) واقع ہو جاتا ہے، لیکن اگر مریضہ کو عملیہ کے لئے مناسب طور پر طیار کیا جائے اور کلوی فعل کی پہلے ہی تحقیقات کر لی جائے تو سرجن کو بعد میں حیران ہونے کا موقع نہ ملیگا۔ اس حالت کے علاوہ صدمہ کے گذر جانے کے بعد جزوی یا مکمل انقطاع البول کے برقرار رہنے سے ایک یا دونوں حالبوں کے گرہوں یا شکنجوں میں آجانے کا امکان ظاہر ہوتا ہے۔ کلی رحم برآری (total hysterectomy) اور رباطِ عریض کے سلعات کو دور کرنے کے عملیہ جات میں حالب کو اس قسم کا ضرر پہنچنے کا احتمال ہوتا ہے۔ حالبین کا مثانہ بین سے امتحان کرنے اور ان میں قاساطیر گذارنے سے

خوفناک حادثہ بیقینی طور پر معلوم کیا جاسکتا ہے۔

936 انقطاع البول کے علاج کا انحصار بتمامہ اس کے سبب پر ہے۔ جب یہ صدمہ سے پیدا ہُوا ہو تو سابق الذکر علاج نہایت سرگرمی سے شروع کر دینا چاہیئے۔ اس کے علاوہ صلب پر خشک پیالے لگانے یا کلوی خطوں پر رائی کا استعمال کرنے سے فائدہ ہوگا۔ جب یہ حالبین کے تسدد سے پیدا ہوا ہو تو شکم کو بغیر کسی تاخیر کے کھول دینا چاہیئے اور تسدد کو رفع کر دینا چاہیئے۔ اگر بندش کی قربی جانب پر حالب متسع ہو تو یہ طریقۂ عمل نسبتہً آسان ہو جاتا ہے۔ اگر اس حادثہ کا فوراً پتہ چل جائے تو حالب کو گرہ سے نکال دینا کافی ہوتا ہے۔ گرہ کے زیادہ دیر تک لگے رہنے سے گرہ کے مقام پر حالب کی حیویت بخوبی قائم نہیں رہتی اور ممکن ہے کہ اغتشاث پیدا ہو جائے۔ لہٰذا ایسے اصابات میں حالب کے قربی سرے کا مثانہ میں تفمم کرنے کی ضرورت ہوتی ہے۔

۲۔ التہاب مثانہ (Cystitis)۔ حوض کے بعض عملیہ جات مثلاً کلی رحم برآری کے بعد جن میں مثانہ کو اس کی چسپیدگیوں سے ایک بڑی حد تک علیحدہ کیا جاتا ہے، التہاب مثانہ ایک کثیر الوقوع پیچیدگی کی شکل میں نمودار ہوتا ہے۔ مثانی مخاطیہ کی حیویت کو شائد دورانی اختلالات کی وجہ سے نقصان پہنچ جاتا ہے، اور جراثیم کے حملہ کے لئے جو مبال میں سے ہوتا ہے قاساطیر گذارنے یا جراثیم کے از خود اوپر چڑھ جانے سے بہت سہولت پیدا ہو جاتی ہے۔ شدید التہاب مثانہ کا ایک اور عام سبب یہ بھی ہے کہ حوضی عملیہ جات اس حالت میں انجام دئے جائیں جبکہ کوئی سابق الوجود بولی سرائت موجود ہو۔ عفونتی قاساطیر کے داخل کرنے سے بھی حاد التہاب مثانہ بلاشبہ پیدا ہو جاتا ہے، لیکن اگر مناسب احتیاطیں بھی عمل میں لائی جائیں تو بھی قاساطیر کے بار بار گذارنے سے مثانہ میں ایک تحت حاد سرائت بالعموم واقع ہو جاتی ہے۔ اس کی توجیہ غالباً خفیف سے ضربہ اور مثانہ میں مبالی جراثیم کے ایسی تعداد میں داخل ہونے سے کیجا سکتی ہے جس کا تدارک ترشئی افراز کی فطری نبتہ کش طاقت سے نہیں ہو سکتا۔ بعض عضویہ جات مثلاً عصیۂ قولون (B. Coli) ترشئی پیشاب میں بہترین طور پر نشو و نما پاتے ہیں۔

حفظ ماتقدم۔ عملیہ سے پہلے بولی دافعات عفونت کا استعمال کرنے اور احتباس بول کے اصابات میں جن میں باقاعدہ طور پر قاساطیر گذارنے کی ضرورت ہو ان کا استعمال فوراً شروع کرنے سے حفظ ماتقدم ہو سکتا ہے۔ التہاب مثانہ کے عارض ہو جانے پر

اس کا جو علاج کیا جاتا ہے اس کا ذکر پہلے کیا جا چکا ہے (دیکھو صفحہ 333)۔

۳۔ بولی ناسورات (Urinary Fistulæ)۔ یہ ناسور شکم کے زخم میں یا مہبل میں بنتے ہیں، اور ان سے یا تو مثانہ متاثر ہوتا ہے یا حالب۔ کلی شکمی رحم برآری (total abdominal hysterectomy) مہبلی رحم برآری (vaginal hysterectomy) اور رباط عریض کے سلعات کو دور کرنے میں اعضائے مذکور کو ضرر پہنچنے کا بہت احتمال ہوتا ہے۔ اگر مثانہ دریدہ ہو جائے یا حالب کٹ جائے اور اس کا پتہ نہ چلے تو پیشاب فوراً اخراج ہونا شروع ہو جاتا ہے۔ مگر بالعموم ایسا ہوتا ہے کہ کئی دن گذرنے کے بعد پیشاب کا رساؤ ظاہر ہوتا ہے۔ ایسی حالت میں مثانہ یا حالب کو ضرر پہنچ جاتا ہے جس سے اس کی حیویت اس قدر ناقص ہو جاتی ہے کہ اغثاث واقع ہو جاتا ہے، اور اس کی دیوار شکستہ ہو جاتی ہے۔ لہذا جب تک غشیۂ علیحدہ نہ ہو جائے ضرر پہنچنے کی کوئی علامت ظاہر نہیں ہوتی۔ تقیحیت میں ابتدا ہی سے بالعموم تپ رہتی ہے، اور مریضہ کی حالت اطمینان بخش نہیں ہوتی۔ ان ناسوروں کے بننے کے ساتھ ہی بولی سرائت ہمیشہ واقع ہو جاتی ہے، اور مثانہ کے ناسوروں کے موجود ہونے کی حالت میں بہت حاد التہاب مثانہ پیدا ہو سکتا ہے۔ اس سے اس حالت کے خطرات میں بہت اضافہ ہو جاتا ہے، اور بے آرامی بہت بڑھ جاتی ہے، کیونکہ سرائت زدہ پیشاب سے دیوار شکم کی جلد میں یا مہبل اور فرج کے مخاطیہ میں انسحاج (excoriation) پیدا ہو جاتا ہے۔

لہذا علاج کرنے میں پہلے پیشاب کی حالت کی طرف توجہ کرنا چاہیے، کیونکہ سرائت زدہ پیشاب کی موجودگی میں نہ صرف اندمال کا خود بخود واقع ہونا غیر ممکن ہوتا ہے، بلکہ جب تک یہ حالت قائم رہے ضرر کو درست کرنے کے لئے عملیتی طریقوں کا اختیار کرنا بھی غیر ممکن ہوتا ہے۔

937 بولی ناسور کا خود بخود بند ہو جانا استثنائی حالتوں میں سے ہے، اور عملیہ قاعدۃً اسی طریقہ کے مطابق انجام دیا جاتا ہے جس کا ذکر پہلے کیا جا چکا ہے (دیکھو صفحہ 916)۔

شکم کا اشتگاف۔ ۱۔ **شکم کے زخم کی سرائت۔** بعض اوقات یہ سرائت ایک سادہ اور غیر اہم دوختی خراج (stitch abscess) کی شکل اختیار کرتی ہے اور بعض اوقات ایک انتشاری سرائت واقع ہو جاتی ہے، جس سے صفاق کے نیچے یا زیر جلدی شحمی تہوں میں یا ان دونوں مقامات میں تقیح واقع ہو جاتا ہے۔ جب گہری تہوں میں تقیح واقع ہو جاتا ہے تو زخم میں درد ہوتا ہے اور معتد بہ ارتفاع حرارت

پایا جاتا ہے۔ جلد کے کنارے بعض اوقات متحد ہوتے ہیں مگر جلد کی سطح تنی ہوئی اور چمکدار ہوتی ہے، اور دبانے پر معتدبہ منتشر ایمیت موجود ہوتی ہے۔ ایک یا دو ٹانکوں کو دور کر کے رہنما (director) یا جوفی کلاب (sinus forceps) سے زیر جلدی تہوں کا استقصاء کر لینا چاہیئے۔ اس کے بعد ایک یا دو روائی دوختوں کو کاٹ کر علیحدہ کر دینا چاہیئے، اور زیر صفاقی تہ کو منکشف کر لینا چاہیئے۔ جب خراج تک رسائی ہو جائے تو آزاد سیلیت کا ضرور انتظام کر دینا چاہیئے، اور حسب ضرورت فتحات مقابل بنا دینے چاہیئیں۔ بعض اوقات کسی قشتی سرائت سے معتدبہ اغثاث واقع ہو جاتا ہے۔ اس حالت میں تمام زخم کو کھول دینا چاہیئے، اور بیش تنشی محلول نمک یا ایکری فلیوین اور گلیسرین (۵۰۰ میں ایک حصہ) سے اسکی بخوبی آبیاری کر دینا چاہیئے۔

۲۔ زخمِ شکم کا انشقاق۔ یہ حادثہ یا تو عدم اتحاد سے واقع ہو سکتا ہے یا سرائت سے۔ عدم اتحاد عام طور پر دو اسباب سے پیدا ہوتا ہے۔ (ا) زخم پر زیادہ بار پڑنے سے، جیسا کہ مسلسل اور شدید قے یا کھانسی میں ہوتا ہے۔ (ب) صفاق کی تہوں میں تانت کی گرہوں کے قبل از وقت جذب ہو جانے سے۔ موخر الذکر خطرہ کی وجہ سے زخم شکم کے لئے خاص طور پر سخت کی ہوئی تانت کا استعمال کرنا چاہیئے۔ (دیکھو صفحہ 788)۔ گاہے گاہے ایسی حالت میں بھی انشقاق واقع ہو جاتا ہے جب کہ جذب ناپذیر گرہیں استعمال کی گئی ہوں۔ ایسی حالتوں میں یہ ظاہر ہے کہ یہ گرہیں اس بار کی وجہ سے جو ان پر پڑتا ہے بافتوں کو چیر کر ان میں سے نکل جاتی ہیں۔ اس حادثہ کے، ان اصابات میں خاص طور پر واقع ہونے کا احتمال ہوتا ہے جن میں اندمالی اعمال یقینی طور پر زیر طبعی ہوں جیسا کہ خبیث مرض یا مزمن عفونت کے بعض منہوک مریضوں میں ہوتا ہے۔ جب قشبی سرائت معہ اغثاث موجود ہو تو زخم پر بے جا بار پڑنے کے بغیر بھی انشقاق واقع ہو جاتا ہے۔ گاہے گاہے ایسا بھی ہوتا ہے کہ باریطون اور صفاق کی تہیں منشق ہو جاتی ہیں، اور جلد کے ٹانکے قائم رہتے ہیں۔ اس حالت میں معاء کی گنڈلیاں نکل کر زیر جلدی تہ میں آ جاتی ہیں، اور اگر یہ حادثہ فی الفور شناخت نہ کر لیا جائے تو معاء، اور باریطون اور صفاق کے کناروں کے درمیان کثیف انضمامات پیدا ہو جاتے ہیں۔ اگر جلد پر مسلسل دوخت کا استعمال کیا گیا ہو تو اس حادثہ کا معلوم کرنا مشکل ہوتا ہے۔ اگر ٹانکے منفصل ہوں تو ٹانکوں کے درمیان زخم کے کنارے

کھل جاتے ہیں اور امعاء کی موجودگی کی شناخت کیجا سکتی ہے۔

علاج بلاشبہ یہی ہے کہ اگر کوئی ساخت مفتوق ہو گئی ہو تو اس کو احتیاط سے آزاد کر کے واپس کر دیا جائے اور زخم پر از سر نو ٹانکے لگا دیئے جائیں۔

۳- برازی ناسورات (Fæcal Fistulæ)- بعد عملیتی برازی ناسور بالعموم شکم پر پائے جاتے ہیں، اور معائے مستقیم کو ضرر پہنچنے سے مہبل میں بھی شاذ طور پر واقع ہو جاتے ہیں۔ شکمی ناسور اُن عملیہ جات کے بعد دیکھنے میں آتے ہیں جو حاد التہاب زائدہ کے لیئے کیئے گئے ہوں یا جن میں امعاء کو ضرر پہنچ گیا ہو۔ یہ اس حالت میں پیدا ہوتے ہیں جب کہ اندمال کا عمل مابعد ناقص رہے، مثلاً انبوبی اجتماعِ ریم (pyosalpinx) کے طویل المدت اصابات، رحمی ضمیمہ جات کے تدرنی ضررات اور حوضی دروں رحمیت (pelvic endometriosis) میں۔ معوی مشمولات کا اخراج عموماً پہلے ہفتہ کے اختتام کے قریب واقع ہوتا ہے۔

شکم کے برازی ناسوروں کا جب احتیاط سے علاج کیا جائے تو وہ ذاتی اندمال سے بند ہو جانے کی طرف بہت سا رجحان ظاہر کرتے ہیں۔ برازی مادہ کے مسلسل خارج ہونے کی وجہ سے محتاط ترین تیمارداری کی ضرورت ہوتی ہے، اور کسوت کو متواتر بدلنا پڑتا ہے۔ اردگرد کی جلد کو ایسے لنٹ کی ایک موٹی تہ کے استعمال سے جس پر مرہم بورک لگا ہوا ہو معوی افرازات کے ساحج فعل سے ضرور بچانا چاہیئے۔ ابتدائی مدارج میں ایک نہایت تکلیف دہ نتیجہ یہ پایا جاتا ہے کہ سرایتی مواد کے زیادہ گہری تہوں میں چلے جانے سے ناسور کے قرب و جوار میں جداری خراج بن جاتے ہیں۔ علاج کے انصرام کے سلسلہ میں تین اہم امور پر زور دینا چاہیے یعنی (۱) کسوت کو متواتر تبدیل کیا جائے اور احتیاط سے تیمارداری کی جائے (۲) حقنوں کا روزانہ استعمال کیا جائے تاکہ اس امر کا یقین رہے کہ امعاء کا نچلا حصہ خالی رہتا ہے، کیونکہ اس طرح مشمولات امعاء کے طبعی طور پر گذرنے میں آسانی پیدا ہو جاتی ہے، (۳) ملینات سے احتراز کرنے، سیال غذا دینے، اور افیون کی تھوڑی تھوڑی مقداروں کا باقاعدہ استعمال کرانے سے امعاء کو حالتِ سکون میں رکھا جائے۔ ناسور کے خود بخود بند ہو جانے کا عمل بہت آہستہ ہوتا ہے، اور قبل اس کے کہ برازی مشمولات کا اخراج بالکل بند ہو جائے کئی مہینے گذر جاتے ہیں۔

بعد عملیتی التہاب نکفیہ (Post-operative Parotitis)- جب سے

عدیم العفونت جراحی کے جدید طریقے رائج ہوئے ہیں التہاب نکفیہ (parotitis) بہت قلیل الوقوع ہوگیا ہے۔ بعض اصابات میں اس کے سبب کا سراغ دہنی عفونت تک لگایا جاچکا ہے۔ لہٰذا یہ مناسب ہے کہ اگر ضرورت کے موافق وقت مل سکے تو عملیہ سے پہلے بوسیدہ دانت دور کردئے جائیں۔ یا جو فیزی سیلان ریم (pyorrhœa) کا علاج کرلیا جائے۔

بعد عملیتی التہاب ورید (Post-operative Phlebitis)۔ التہاب نکفیہ کی نسبت التہاب ورید زیادہ عام ہے، مگر معلوم ایسا ہوتا ہے کہ سنین حال میں اس کا وقوع بھی کم ہوگیا ہے۔ بعض اوقات ٹانگ کی چھوٹی چھوٹی سطحی وریدیں یا گہری وریدیں ماؤف ہوجاتی ہیں لیکن اس سے خطرناک نتائج پیدا نہیں ہوتے۔ جب فخذی ورید (femoral vein) متاثر ہوجاتی ہے تو نتیجہ یہ ہوتا ہے کہ ماؤف جارحہ میں درد اور ورم پیدا ہوجاتا ہے، تپش میں متوسط ارتفاع ہوجاتا ہے اور عمومی کسلمندی محسوس ہوتی ہے۔ اس کا علاج یہ ہے کہ جارحہ کو مدت تک آرام دیا جائے، اور اس کو حرکت نہ دی جائے۔ اس علاج کو تمام درد کے رفع ہوجانے اور تپش کے طبعی درجہ تک پہنچ جانے کے بعد ایک ہفتہ تک ضرور جاری رکھنا چاہیے۔ ٹخنہ میں کئی مہینوں تک کسی قدر ورم رہتا ہے اور حرکت دینے پر اس میں سختی اور درد پایا جاتا ہے۔ اسکا بہترین علاج دلک اور لچکدار پٹی کا استعمال ہے۔ التہاب ورید کا سبب عفونتی سرح (septic metastasis) ہے، جو یا تو عمیق حوضی وریدوں سے آتا ہے یا برسعدی وریدوں سے آتا ہے جو شکم کی دیواریں ہوتی ہیں۔

ریوی سدادیت (Pulmonary Embolism)۔ اگرچہ یہ عارضہ جسم کے تمام حصوں کے جراحی عملیہ جات میں گاہے گاہے دیکھنے میں آتا ہے، مگر دوسرے عملیہ جات کی نسبت شکمی عملیہ جات کے بعد یہ نسبتہً زیادہ کثرت سے پایا جاتا ہے۔ ایسا معلوم ہوتا ہے کہ مریضہ کی عمر اور اسکی عمومی حالت سے اس عارضہ کا وقوع متاثر نہیں ہوتا، اور سرایت کی کسی سریری شہادت کا پایا جانا استثنائی حالت ہے۔ ان اصابات میں غیر مناسب جہد کا یا اس کے دفعتہً عمل میں آنے کا اندراج شاذ و نادر ہی پایا جاتا ہے، اور یہ حادثہ اس حالت میں بھی واقع ہوسکتا ہے جبکہ مریضہ مکمل طور پر آرام کررہی ہو۔ اصابات کی اکثریت میں یہ عارضہ نقاہت کے دوسرے ہفتہ میں لاحق ہوتا ہے، مگر بہت سی مثالیں ایسی بھی درج

کی گئی ہیں جن میں یہ تیسرے اور چوتھے ہفتہ میں نمودار ہوا ہے۔ یہ ایک دلچسپ امر ہے اور اسکی توجیہ ابھی تک نہیں ہوئی کہ کسی چھوٹے سے اور بظاہر سادہ جراحی طریقۂ کار کے بعد بھی ریوی سدادیت کے واقع ہونے کا اتنا ہی احتمال ہوتا ہے جتنا کہ اس حالت کے بعد ہوتا ہے جس میں بڑے بڑے عروق خون کاٹے اور باندھے جائیں جیسا کہ عظیم الجسامت رحمی اور مبیضی سلعات کو دور کرنے میں۔

علامات دفعۃً نمودار ہوجاتے ہیں۔ مریضہ پہلے ایک جانب میں تیز درد کی جو بعض اوقات شدید بھی ہوتا ہے شکائت کرتی ہے، اور اس کے بعد فوراً ہی ہانپنا شروع کر دیتی ہے، اور خطہ قلب میں تکلیف محسوس کرنے لگتی ہے۔ جلد سرد اور مرطوب ہوجاتی ہے، اور زراق (cyanosis) نمودار ہوجاتا ہے۔ نبض کی رفتار ۱۲۰ یا ۱۴۰ تک پہنچ جاتی ہے اور یہ بہت کمزور ہوجاتی ہے۔ بعض اوقات موت چند گھنٹوں میں واقع ہوجاتی ہے۔ بخلاف اس کے علامات بعض اوقات اتنے شدید نہیں ہوتے اور مریضہ چند گھنٹہ تک زندہ رہتی ہے۔ گاہے گاہے مریضہ شفایاب بھی ہوجاتی ہے اور نتیجہ کا انحصار غالباً مسدود ریوی عرق کی جسامت پر ہوتا ہے۔

علاج۔ آکسیجن کی دم کشی اور مہیجاتِ قلب کے پورے معتادات کے زیر جلدی استعمال پر مشتمل ہے۔ جب تک قلب حرکت کرتا ہے مصنوعی تنفس جاری رکھنا چاہیے۔

ریوی افعاص (Pulmonary Infarction)۔ جب ریوی شریان کی کوئی چھوٹی سی شاخ خون کے تھکے کے کسی حصہ سے مسدود ہوجائے جو خون کے ذریعہ سے وہاں پہنچا ہو تو اس کا نتیجہ بعض اوقات یہ ہوتا ہے کہ تجمد (consolidation) کا ایک قطعہ یعنی مفعص (infarct) بن جاتا ہے۔ اس واقعہ کے ظاہر ہونے کے ابتدائی علامات صدمہ، چھاتی کا شدید درد، اور کم و بیش شدید بُہر (dyspnœa) ہیں۔ چند گھنٹے کے بعد علامات میں تخفیف ہوجاتی ہے، اور ایک یا دو دن میں ذات الجنبی رگڑ (pleuritic rub) اور خون آلود بصاق سے تشخیص واضح ہوجاتی ہے۔ جب مریضہ کو پہلے حملہ سے شفا ہو رہی ہو تو دوسرا اور تیسرا حملہ بھی ہوسکتا ہے۔ اگر سدادیہ تھکہ سرائت رساں ہو تو اس سے عفونتی ذات الریہ پیدا ہوجاتا ہے جو ہمیشہ مہلک ثابت ہوتا ہے۔ وسیع ذات الریوی عمل کی عدم موجودگی میں انذار اچھا ہوتا ہے۔

939

۳- مہبلی عملیہ جات کا علاج مابعد

بڑے بڑے مہبلی عملیہ جات یعنی ان عملیہ جات کا علاج مابعد جن میں حوضی باریطونی کہفہ کھولا جاتا ہے' انہی طریقوں پر کیا جاتا ہے جن پر شکمی سیلوم شگافی (cœliotomy) کا کیا جاتا ہے۔ شکمی عملیہ جات کی نسبت ان میں کم صدمہ پیدا ہوتا ہے' اور نقیہیت کے ابتدائی حصہ میں پیاس' درد اور معوی نفخ سے تکلیف کم ہوتی ہے۔ تاوقتیکہ حوضی باریطونی کہفہ اور مہبلی شگاف کو دوران عملیہ ہی میں مکمل طور پر بند نہ کر دیا جائے' مہبلی زخم کو خفیف قسم کی سرائت سے بچانا مشکل ہوتا ہے جو پہلے ہفتہ کے اختتام پر خفیف سی تپ اور بدبودار مواد کے اخراج سے ظاہر ہوتی ہے۔ اگر گاز سے مبلیت کی گئی ہو تو اسے دوسرے دن نکال دینا چاہیے۔ پہلے دس دنوں میں مہبل کا نطول غیر مناسب ہوتا ہے' مگر اس کے بعد یہ مفید ثابت ہوتا ہے' اور مریضہ کو مزید آرام دیتا ہے لیٹے رہنے کا عرصہ تقریباً اتنا ہی ہے جتنا کہ شکمی عملیہ جات کے بعد کا ہے۔

مہبلی بولی اور برازی ناسور جب واقع ہو جاتے ہیں تو ان میں خود بخود بند ہو جانے کا رجحان بہت کم پایا جاتا ہے' اور ان کا عمومی انصرام انہی اصولوں پر کیا جاتا ہے جس کا ذکر ایک سابقہ فصل میں کیا گیا ہے (دیکھو صفحات 916 و 922)۔

چھوٹے چھوٹے مہبلی عملیہ جات کی کامیابی کا زیادہ تر انحصار جن میں تکوینی طریقہ ہائے عمل مثلاً قیلہ مثانیہ (cystocele) کا اصولی علاج اور مہبلی عجان دوزی (colpo-perineorrhaphy) شامل ہیں زمانہ نقیہیت میں احتیاط سے علاج کرنے پر ہے۔ شکم کے زخم کی نسبت مہبل یا فرج کے زخم میں اولی اتحاد کا پیدا ہونا زیادہ مشکل ہے۔ عملیہ سے پہلے مہبل کی دیوار کا نہ صرف ازالہ سرائت ہی زیادہ مشکل ہوتا ہے بلکہ مبال اور مبرز کے قرب کی وجہ سے اسے بعد عملیتی سرائت سے بچانا اور بھی زیادہ مشکل ہے۔ جرف (curettage) اور اتساع عنق کے سے عملیہ جات کے لئے چند دن بستر میں آرام کرنے کے علاوہ اور کسی خاص علاج مابعد کی ضرورت نہیں ہوتی۔

خارجی زخموں کا علاج احتیاط سے اور سادہ طور پر کرنا چاہیے۔ پیشاب اور اجابت کے بعد سطوح کی خفیف سے دافع عفونت محلول سے آبیاری کرنا چاہیے اور پھر انکو احتیاط سے

خشک کر کے ان پر "ڈٹال" ("Dettol") یا سپرٹ کا طلا کر دینا چاہیئے، اور یہ عمل تین یا چار دن تک جاری رکھنا چاہیئے۔ اس کے بعد زخم صاف اور خشک رکھا جا سکتا ہے اور اسے صرف عقیم کسوت سے ڈھکا جا سکتا ہے۔

فرجی عملیہ جات کے بعد مریضہ کو طبعی طریقہ پر پیشاب کرنے کی اجازت دیجا سکتی ہے۔ تیسری صبح کو کوئی ملین دینا چاہیئے، لیکن جو عجان دوزی (perineorrhaphy) ایسے مکمل انشقاق کے لئے کی گئی ہو جس سے مبرز بھی متاثر ہو اس میں پہلی اجابت کیلئے احتیاط سے اہتمام کرنے کی ضرورت ہوتی ہے، اور اسے اکثر پانچ یا چھ دن تک ملتوی رکھا جاتا ہے۔ صرف اس وقت تک جب تک کہ یہ مدت نہ گذر جائے غذا سیال دینا چاہیئے تاکہ مشمولات امعاء کا حجم زیادہ نہ ہو۔ بطور ملین کاسٹر آئیل (castor-oil) کا استعمال غالباً بہترین ہے، اور گرم روغن زیتون کے چھوٹے سے حقنہ سے اسکی تائید کی جاتی ہے جس کو روک کر اندر رکھا جا سکتا ہے اور جس سے مستقیمی براز نرم ہو جاتا ہے۔ اس طریقہ سے پہلی اجابت بالعموم آسانی سے اور بغیر درد کے ہو جاتی ہے۔ بعد ازاں سب سے بہتر یہ ہوتا ہے کہ مریضہ کو ہر روز اجابت ہو تاکہ سخت تودے نہ بننے پائیں۔ مکمل عجان دوزی کی حالت میں دوران اجابت میں کانکھنے سے کسی دوسری چیز کی نسبت زیادہ نقصان پہنچنے کا احتمال ہوتا ہے۔

صحت نامہ

صفحہ	سطر	غلط	صحیح
فہرست ۲	۱۶	نظول	تطول
۱۱	۳	عقیم	عقم
۱۶	۵	لمعہ	سلعہ
متن ۳۲	۱	یائیڈروجن	ہائیڈروجن
۳۶	۱۵	سجیہ ونبقی	سجیہ نبقی
۴۵	۴	استر کے	استر کا
۴۸	۱۲	pruritis	pruritus
۶۳	۱۱	مبضبین	مبیضین
۶۹	۳	استیصال	استیصالی
۱۲۳	۲۲	نخرہ بافت	نخر بافت
۱۳۰	۶	جاا ہے	جاتا ہے
۱۴۴	۱۱	استداد طمث	رحمی سیلان الدم
۱۹۶	۱۹	کو تسلیم کرنے سے انکار کر دیا	کے تسلیم کرنے پر اعتراض کیا
۱۹۶	۲۳	کو اسی جی۔ آئی۔ سٹر کیمن کا مقالہ، اور	کو جی آئی سٹریکین کا مقالہ جس سے یہ فقرہ لیا گیا ہے، اور

صفحہ	سطر	غلط	صحیح
۲۰۶	۶	"گوبھی" نما	"گوبھی نما"
۲۱۳	۹	برآدہ	برآر
۲۷۱	۱۰	سلوی سرطانی سلعہ	سلوی حلمی سلعہ
۲۸۹	۲۲	(لیڈ گلیسیرین	(لیڈ گلائی سین
		(lead gly -cerine:	(lead glycine:
۳۰۷	پیشانی	نزوانبوبی	جار المبیضی
"	۱۴	"	"
۳۶۸	پیشانی	"	"
۴۰۶	۲۱	تبنش	تنش
۴۱۲	۱۱	(بلیمنڈ ٹریسٹن) -	(بلیمنڈ۔ سٹن) -
۴۴۳	۱۲	سلعات مبیض	سلعۂ مبیض
۴۳۷	۱۴	مفروط	مفرط
۴۵۲	۳	درکی	ودکی
۴۶۸	۱۰	انعال	فعال

صفحہ	سطر	غلط	صحیح
۴۷۷	۱۱	نواصل	فواصل
۴۸۹	۱۵	PERI-THE- LIOMA	PERI-ENDO- THELIOMA
۵۱۳	۵	دوریہ	ودیرہ
۵۴۵	۷	اس خاکہ	اس کا خاکہ
۵۶۰	۲۲	ضربی دریدگی	ضربی تقرح
۵۶۲	۶	موجود ہونے	موجود نہ ہونے
۵۶۳	۷	انتظار کرنا	انتظار نہ کرنا
۵۶۸	۳	عدیم الحمل	عدیم الولادت
۵۷۰	۲	؍	؍
۵۷۶	۴	بحران (crisis	بحرانات (crises
۵۸۸	۱۳	بالکل	بلکہ
۶۰۲	۲۵	محل	حمل
۶۰۷	؍	قلانچے	خطانچے
۶۱۸	۱۸	سرحلمہ	سلعہ
۶۴۱	۹	درون باریطونی	درون شکمی
۶۴۷	۹	مقادم خشگاف	مقادم بیمی شگاف
۶۵۱	۱۵	بیضوں	جبیضوں
۷۵۰	۵	غمری	مہبلی
۷۵۱	۱۱	؍	؍
۷۹۹	۱۹	بہنے دینا	نہ بہنے دینا
۸۴۳	۲۰	پانی کو بافراط	پانی بافراط
۸۵۵	۴	حالت، معائے صغیر	کے حالت ہے جس میں معائے صغیر
۸۵۶	۲۴	تواتر	متواتر
۸۵۸	۱	اتساع	تمدد

Ward's cat's paw tenaculum,	وارڈ گربه پنجه گرفتاله ، ۷۷۸
Warts, excision of,	مسوں کا استیصال ، ۸۱۹
Werner's vaginal hysterectomy,	ورنر کی مہبلی رحم برآری ، ۷۳۹
Wertheim's broad ligament needle,	ورتھایشم کی عریض رباطی سوئی ، ۷۳۴
operation,	کا عملیه ، ٦٦٥
operative mortality statistics,	عملیتی اموات کے اعداد و شمار ، ٦٦۷
Whitehouse's caecal retractor,	وائٹ هوس کا اعوری بازکش ، ۷۰۷
Womb-stone,	سنگ رحم ، ۱۲۳
Worrall's broad ligament needle,	وارل کی عریض رباطی سوئی ، ۷۳۴
X-rays in treatment of fibroids,	لا شعاعوں سے سلعات لیفیه کا علاج ، ۱۵۷
of carcinoma cervix, technique,	سرطان عنق کے علاج کی ترکیب عمل ، ۲۳۰ - ۲۳٦
of uterine hæmorrhage,	رحمی نزف کا علاج ، ٥٦۸
Zondek-Aschheim reaction, in cases of chorionic carcinoma,	زندك ایشهایئم کے کاشفه کا تعامل ، سلوی سرطانی سلعه کے اصابات میں ، ۲۷۴

Vaginal—*continued.*	مہبلی - بسلسلۂ سابق
cysts, excision of,	دویروں کا استیصال ، ۸۳۴
drainage in operation,	مسیلیت ، عملیہ میں ، ۶۴۳
hysterectomy,	رحم برآری ، ۷۳۱
myomectomy,	عضلی سلعہ برآری ، ۷۲۱
operations,	عملیہ جات ، ۷۱۰
after-treatment of,	کا علاج مابعد ، ۸۶۵
minor vaginal operations,	چھوٹے مہبلی عملیہ جات ، ۸۶۵
urinary and faecal fistula,	بولی اور برازی ناسور ، ۸۶۵
septum, operation for,	فاصل کے لیے عملیہ ، ۸۲۵
Vaginotome, Bourne's,	مہبل تراش ، بورن کا ، ۶۷۰
Van Rooy's operation for retroversion,	وان روئی کا عملیہ ، پس گردی کے لیے ، ۷۰۲
Veins, changes in, during normal involution of uterus, and in sub-involution,	وریدوں میں تغیرات ، رحم کے طبعی التفاف اور ناقص التفاف کے دوران میں ، ۵۸
Venereal warts, excision of,	زہراوی مسوں کا استیصال، ۸۱۹
Ventrifixation,	تثبیت بالبطن ، ۶۹۶ - ۷۰۳
Ventrisuspension,	تعلیق بالبطن ، ۶۹۶
Version of uterus,	گردیدگی ، رحم کی ، ۳۱۱
Vesico-abdominal fistulae, operations for,	مثانی شکمی ناسورات کے لیے عملیہ جات، ۸۲۵
Vesico-cervical fistulae, operations for,	مثانی عنقی ناسورات کے لیے عملیہ جات، ۸۲۵
Vesico-vaginal fistulae, flap-splitting operation for,	مثانی مہبلی ناسورات کے لیے دامن علیحدہ کرنے کا عملیہ ، ۸۳۰
operations for,	کے لیے عملیہ جات ، ۸۲۵ - ۸۲۷
Villous tumour of endometrium,	خملی سلعہ ، دروں رحمہ کا، ۷۰۳
Vomiting, anaesthetic, treatment of,	قے ، عدم حسیتی ، کا علاج ، ۸۴۰
Vulsella,	منتاش ، ۷۱۲
forceps with lateral curve,	جس میں جانبی خم موجود ہے ، ۶۵۹
Vulva, atresia of, operation for,	فرج کی بے انثقابی کے لیے عملیہ ، ۸۰۵ - ۸۰۶
excision of, for epithelioma, operation of,	استیصال کا عملیہ ، سرحلمی سلعہ کے لیے ۸۰۸ - ۸۱۲ - ۸۱۳
haemorrhage from, local causes of,	سے نزف کے مقامی اسباب ، ۵۶۰
operations on,	پر کے عملیہ جات ، ۷۹۰
preparation of, for operation,	کی تیاری ، عملیہ کے لیے ، ۶۲۸
swellings of, diagnosis of,	کے اورام کی تشخیص ، ۶۱۹
traumatic laceration of, haemorrhage due to,	کی ضربی دریدگی کے سبب سے نزف، ۵۶۰
Vulval operations,	فرجی عملیہ جات ، ۷۱۰
Vulvo-vaginal cancer, operation for,	فرجی مہبلی سرطان کے لیے عملیہ ، ۸۱۱
Wachenfeld's skin and fat retractor,	**ویکنفلڈ کا جلدی اور شحمی باز کش ، ۶۴۵**

Uterus—*continued*	رحم - بسلسلۂ سابق
peri-endothelioma of,	کا گرد در رحمی سلعہ ، ۲۹۲
polypi of,	کے سعدانے ، ۷۸
See also under Polypi,	نیز دیکھو سعدانوں کے تحت
ponations of,	کے میلانات ، ۳۰۸
primary melano-sarcoma of,	کا ابتدائی ملانینی سلعۂ املس ، ۲۸۶
prolapse of,	کا سقوط ، ۲۳۴
plastic operations for,	کے لیے تکوینی عملیہ جات ، ۷۶۲
retro-flexion of,	کی پس خمیدگی ، ۳۱۱
retroversion of,	کی پس گردی ، ۳۱۵ تا ۳۱۸
Baldy-Webster or ''sling'' operation for,	کے لیے بالڈی ویبسٹر کا یا "آونگی" عملیہ ، ۶۹۹
Gilliam's operation for,	کے لیے گلیم کا عملیہ، ۶۹۶
Van Rooy's operation for,	کے لیے وان روئی کا عملیہ ، ۷۰۲
ventrifixation of,	کی تثبیت بالبطن ، ۷۰۳
rhabdo-myosarcoma of,	کا مخطط عضلی سلعہ لحمیہ ، ۲۸۶
rotation or torsion of, due to fibroids,	کی گردش یا تلوی ، سلعات لیفیہ کے سبب سے ، ۱۱۴
rupture of,	کا انشقاق ، ۲۹۸
sarcoma of,	کا سلعہ لحمیہ ، ۲۷۵
haemorrhage due to,	کے سبب سے نزف ، ۵۶۱ - ۵۶۲
See also under Sarcoma.	نیز دیکھو سلعہ لحمیہ کے تحت
sub-involution of, chronic,	کا مزمن زیر التفاف ، ۵۶
supra-vaginal amputation of,	کا فوق مہبلی بتر ، ۶۵۱
version of,	کی گردیدگی ، ۳۱۱
Vagina, absence of, congenital, operation for,	مہبل ، کی خلقی عدم موجودگی کے لیے عملیہ ، ۸۲۴
and uterus, excision of, by vaginal route,	اور رحم ، کا استیصال براستہ مہبل ، ۸۳۶
anterior wall of, cyst of, differentiation from prolapse,	کی مقدم دیوار کے دویرہ کی تفریق ، سقوط سے ، ۳۴۹
carcinoma of, operations for,	کے سرطانی سلعہ کے لیے عملیہ جات، ۸۳۶
endometrioma of, treatment of,	کے درون رحمی سلعہ کا علاج ، ۸۳۵
haemorrhage from, causes of,	سے نزف کے اسباب ، ۵۶۰
operations on,	پر کے عملیہ جات ، ۸۲۳
preparation of, for operation,	کی تیاری ، عملیہ کے لیے ، ۶۲۸
traumatic laceration of, hæmorrhage due to,	کے ضربی تقرح کے سبب سے نزف ، ۵۶۰
tumours of, solid, benign, excision of,	کے ٹھوس سلیم سلعات کا استیصال ، ۸۳۵
Vaginal atresia, operation for,	مہبلی بے انثقابی کے لیے عملیہ، ۸۲۴

Uterus, cancer of—*continued.*	رحم کا سرطان - بسلسلۂ سابق
asasociation of fibroids with,	کے ساتھ سلعات لیفیه کی موجودگی، ۱۳۵
haemorrhage due to,	کے باعث نزف ، ۵۶۱ . ۵۶۲
See also under Carcinoma.	نیز دیکھو سرطانی سلعه کے تحت
cavity of, changes in, due to fibroid tumours,	کے کہفه میں تغیرات ، سلعات لیفیه کے باعث ، ۱۱۴
changes in, in sub-involution,	میں تغیرات ، ناقص التفاف میں ، ۵۸
chondro-sarcoma of,	کا غضروفی سلعه لحمیه ، ۲۸۶
curettage of,	کا جرف ، ۷۱۵
descent of (prolapse),	کا نزول (سقوط) ، ۳۰۹
diseases of,	کے امراض ، ۳
displacements of,	کی غیر وضعیتیں ، ۲۹۳ - ۳۰۷
backward,	خلفی ، ۳۱۳
operations for,	کے لیے عملیه جات ، ۶۹۶
elevation of,	کا ارتفاع ، ۳۰۹
endometrioma of,	کا دروں رحمی سلعه ، ۱۶۸
endothelioma of,	کا در حلمی سلعه ، ۲۹۱
enlargement of, uniform, differential diagnosis of,	کی یکساں کلانی ، کی تفریقی تشخیص، ۶۱۴ تا ۶۱۶
epiblastic growths of,	کی برناهضی بالیدیں ، ۱۸۵
epithelial growths of, benign,	کی سلیم سر حلمی بالیدیں ، ۷۱
flexion of,	کی خمیدگی ، ۳۰۹ - ۳۱۱
gravid, distinction from uterine growths,	حامل ، کی رحمی بالیدوں سے تمیز ، ۵۹۷
haemorrhage from, treatment of,	سے نزف کا علاج ، ۵۶۴
injuries to,	کے تضررات ، ۲۹۳
interposition of,	کی تدخیل ، ۷۷۷
inversion of,	کا ارتکاس ، ۳۰۹
chronic,	مزمن ، ۳۰۰
Spinelli's operatoin for,	کے لیے سپائی نیلی کا عملیه ، ۷۸۷
See also under Inversion,	نیز دیکھو ارتکاس کے تحت
isthmus of,	کی تنگنائے ، ۳۴۷
lipo-myosarcoma of,	کا شحمی عضلی سلعۂ لحمیه ، ۲۸۶
lympho-sarcoma of,	کا لمفی سلعۂ لحمیه ، ۲۸۶
malignant growths of,	کی خبیث بالیدیں ، ۱۸۵
hæmorrhage due to,	کے سبب سے نزف ، ۵۶۱ تا ۵۶۳
mesoblastic growths of,	کی میاں ناهضی بالیدیں ، ۱۸۵
myxo-sarcoma of,	کا مخاطی سلعۂ لحمیه ، ۲۸۶
new growths of,	کی نو بالیدیں ، ۷۰
perforation of,	کا انثقاب ، ۲۹۸ - ۲۹۹
during curettage,	جرف کے دوران میں ، ۷۱۹

Uterine—continued.	رحمی - بسلسلۂ سابق
casts,	سبائك ، ٥٣
curett, flushing,	غسال مجرف ، ٧١٧
dilators,	موسعات ، ٧١٣
fibrosis,	لیفیت ، ٦٣
growths, diagnosis from gravid uterus,	بالیدوں اور حامل رحم کی تفریقی تشخیص، ٥٩٧
tumours, diagnosis of,	سلعات کی تشخیص ، ٥٩٥-٥٩٦
wall, sarcoma of,	دیوار کا سلعۂ لحمیہ ، ٢٧٧
Uterus, adenoma of, simple,	رحم، کا غدی سلعہ ، سادہ ، ٧١
adeno-chondro-sarcoma of,	کا غدی غضروفی سلعۂ لحمیہ ، ٢٨٦
adenomatous hyperplasia of,	کا غدی سلعی بیش تکون ، ٧١-٧٢
adeno-myoma of,	کا غدی عضلی سلعہ ، ١٦٣
angio-sarcoma of,	کا وعائی سلعۂ لحمیہ ، ٢٨٦
anteflexion of,	کی پیش خمیدگی ، ٣١١-٣١٢
anterior displacement of,	کی مقدم غیروضعیت ، ٣١١
anteversion of,	کی پیش گردی ، ٣١١
backward displacement of, Gilliam's operation for,	کی خلفی غیروضعیت کے لیے گلیم کا عملیہ، ٦٩٦
body of, adeno-carcinoma of,	کے جسم ، کا غدی سرطانی سلعہ ، ٢٥٢
carcinoma of,	کا سرطان ، ٢٥١
clinical features of,	کے سریری خصائص ، ٢٥٩
exploration of uterine cavity in,	میں کہفۂ رحم کا استقصاء ، ٢٦١
incidence of,	کا حدوث ، ٢٥٩
microscopical appearances,	خردبینی مناظر ، ٢٥٢
papillary type,	حلیمی قسم ، ٢٥١
pathological anatomy,	امراضیاتی تشریح ، ٢٥١
polypoidal,	سعدانہ نما ، ٢٥٢
spread of,	کی توسیع ، ٢٥٧
squamous-celled,	قشری خلیہ دار، ٢٥٧
symptoms in advanced stages,	علامات ترقی یافتہ مدارج میں، ٢٦٢
in early stages,	ابتدائی مدارج میں، ٢٦٠
treatment of, by radical operation,	کا علاج، استیصالی عملیہ سے، ٢٦٢
by radium,	ریڈیم سے ، ٢٦٣
tuberous type,	بصلی قسم ، ٢٥١
hæmorrhage from,	سے نزف ، ٥٥٨
local causes of,	کے مقامی اسباب ، ٥٥٩
injuries of,	کے ضررات ، ٢٩٨
villous tumour of,	کا خملی سلعہ ، ٧٤
cancer of,	کا سرطان ، ١٨٥

Tubo-ovarian abscess,	انبوبی مبیضی خراج، ۳۹۳-۵۲۸
cyst,	دویرہ، ۳۹۳-۳۹۶
inflammation, association with chronic metritis,	التہاب، مزمن التہاب الرحم کے ساتھ، ۶۵
differential diagnosis of,	کی تفریقی تشخیص، ۵۸۳-۵۸۶
treatment of,	کا علاج، ۳۹۸
inflammatory swellings, differential diagnosis of,	التہابی اورام کی تفریقی تشخیص، ۵۸۸
Twilight sleep in operations,	خواب سحری، عملیہ‌جات میں، ۶۳۲
Umbilicus, value of, in diagnosis,	ناف کی اہمیت، بلحاظ تشخیص، ۶۰۲
Ureter, displacement of, by fibroids,	حالب کی غیر وضعیت، سلعات لیفیہ سے، ۱۱۱-۱۴۹
Uretero-abdominal fistula, operations for,	حالبی شکمی ناسور کیلئے عملیہ‌جات، ۸۲۵
Uretero-vaginal fistulae, operations for,	حالبی مہبلی ناسورات کے لئے عملیہ‌جات، ۸۲۵
Uretero-vesical anastomosis for ureteral fistulae,	حالبی مثانی تفمم، حالبی ناسورات کے لئے، ۸۲۷
Urethra, diverticulum of,	مبال کا عطفہ، ۸۲۲
operations on,	پر عملیہ جات، ۸۲۲
prolapse of, operation for,	کے سقوط کے لیے عملیہ، ۸۲۱
Urethral calculus,	مبالی حصاۃ، ۸۲۲
caruncle, operation for,	لحیمہ کے لیے عملیہ، ۸۲۱
diverticulum, operation for,	عطفہ کے لیے عملیہ، ۸۲۲
Urethrocele, causing incontinence of urine,	مبالی قیلہ کے سبب سے سلس البول، ۵۸۱
operation for,	کے لیے عملیہ، ۸۲۲
Urinary complications, post-operative,	بولی پیچیدگیاں، بعد عملیتی، ۸۵۸
fistulae, operations for,	ناسورات کے لیے عملیہ جات، ۸۲۵
post-operative,	بعد عملیتی، ۸۶۰
incontinence in relation to discharges,	سلس البول، موادات کے سلسلہ میں، ۵۷۱
Urine, examination of,	پیشاب کا امتحان، ۵۷۷
incontinence of,	سلس البول، ۵۷۷
operations for,	کے لیے عملیہ جات، ۸۲۳
symptom of retention caused by pressure of fibroids,	سلعات لیفیہ کے دباؤ سے پیداشدہ احتباس کی علامت کے طورپر، ۱۴۹
retention of,	احتباس بول، ۵۷۹
caused by pelvic haematocele,	حوضی دموی قیلہ کے باعث، ۵۷۹
due to bladder displacement caused by fibroids,	سلعات لیفیہ کے باعث مثانہ کی غیر وضعیت کی وجہ سے، ۱۴۸
suppression of, post-operative,	انقطاع البول، بعد عملیتی، ۸۵۸
Uterine adnexa, operations on,	رحمی ضمیمہ جات پر کے عملیہ‌جات، ۶۸۵

Sub-involution, chronic,—*continued.*	زیر التفاف ، مزمن بسلسلہ سابق
predisposing causes,	اسباب معدہ ، ٥٩
symptoms of,	کے علامات ، ٦٠
treatment of,	کا علاج ، ٦٢
types of haemorrhage associated with,	میں نزف کے اقسام ، ٦٠
Subperitoneal fibroids,	تحت باریطونی سلمات لیفیہ ، ٩٨
Supra-vaginal amputation of uterus,	فوق مہبلی بتر ، رحم کا ، ٦٥١
Swabs, preparation of, for operations,	پچاروں کی تیاری ، عملیہ جات کے لیے ، ٦٣٠، ٦٣١
Sympathetic nervous system, in relation to pain,	مشارکی عصبی نظام کا تعلق درد سے ، ٥۷٦
Sympathectomy in relief of pain,	مشارک برآری ، درد کے علاج کے لیے ، ٥۷۷
Symptoms in relation to diagnosis,	علامات بلحاظ تشخیص ، ٥٥۷
Syphilis, chronic metritis in relation to,	آتشک کا تعلق ، مزمن التہاب الرحم سے ، ٦٦
Tampon test of discharges,	تولی کا شفہ ، موادات کا ، ٥۷١
"Tarry" corpus luteum cysts,	"قیری" دویرے ، جسم اصفر کے ، ۴٣۷ - ۴٣٩
differentiation from ovarian endometriosis,	مبیضی دروں رحمیت سے تفریق ، ۴۴٠، ۴۴٢
granulosa-lutein cysts,	ذراتیتی لیوٹینی دویرے ، ۴٣٨
theca-lutein cysts,	غلافی لیوٹینی دویرے ، ۴٣۷
Technique of gynaecological operations,	طریقہ عمل ، نسائیاتی عملیہ جات کا ، ٦٢٣
Telangiectatic fibroids,	صغیر عروقی اتساعی سلمات لیفیہ ، ٩٨
Tents, laminaria,	فتیلے ، لیمی نیریا کے ، ۷١۴ - ۷١٦
Theca-lutein cysts,	غلافی لیوٹینی دویرے ، ۴٢٩ - ۴٣١
Thirst, post-operative,	تشنگی ، بعد عملیتی ، ٨۴٢
Torsion of pedicle of ovarian tumours,	تلوی ، مبیضی سلمات کے ساقچہ کا ، ٥٢٥
of uterus, with fibroid tumour,	سلعہ لیفیہ سے ماؤف رحم کا ، ١١۴
Trachelorrhaphy,	عنق دوزی ، ۴٣ . ۷۴۷
exposure of cervix for,	کے لیے عنق کا تکشف ، ۴٩ ،
Traumatism as predisposing cause in carcinoma,	ضربہ ، سرطان کے سبب معدہ کے طور پر ، ١٨٥
Tredelenberg position,	ٹرنڈی لنبرگ کی وضع ، ٦٢۷ - ٦٢٨ - ٦٣٦
Tubal cysts,	انبوبی دویرے ، ٣٥۷
fistula,	ناسور ، ٣٨٨
grafting,	پیوند ، ٦٩٢
papilloma,	حلیمی سلعہ ، ۴٠٢
pregnancy, haematosalpinx associated with,	حمل کو متلازم انبوبی اجتماع الدم ، ٣۷٦
See also under pregnancy.	نیز دیکھو حمل کے تحت
Tubercular salpingitis,	تدرنی التہاب انبوبہ ، ٣۷٠
Tuberculous dis[illegible]	عنق کے تدرنی مرض کی تشخیص ، ٦١٠

Sclerocystic disease of Graafian follicle,	تصلبی دویری مرض ، گرافی جرب کا ۲۳۰-۴۲۲، ۴۲۵
Sedimentation test in diagnosis of acute pelvic infection,	تنفلی کاشفہ ، حاد حوضی سرایت کی تشخیص میں ، ۳۹۵
Senescence as prdisposing cause in carcinoma,	سن رسیدگی ، سرطانی سلعہ کے سبب معدہ کے طور پر ، ۱۸۵
Sepsis, local, removal of, preliminary to radium, treatment of carcinoma of cervix,	عفونت مقامی کا ازالہ ، عنق کے سرطانی سلعہ کا ریڈیئم سے علاج کرنے سے پہلے، ۲۳۱
Serosal cysts of Fallopian tube,	مصلیتی دویرے ، فلوپی نلی کے ، ۳۵۷
Shock, post-operative, differentiation from hæmorrhage,	صدمہ ، بعد عملیتی ، نزف سے تفریق ، ۸۴۷
treatment of,	کا علاج ، ۸۴۶-۸۴۸
prevention of, in operations,	کا انسداد ، عملیہ جات میں ، ۶۳۴-۸۴۶
Sinistro-ponation of uterus,	یساری میلان ، رحم کا ، ۳۰۹
Smith (Albert) pessary,	سمتھ (البرٹ) کا فرزجہ ، ۳۲۶
Souffle in diagnosis of fibroid,	ھزیز ، سلعہ لیفیہ کی تشخیص میں ، ۵۹۸-۶۰۴
over ovarian tumours, absence of,	کی عدم موجودگی، مبیضی سلعات پر، ۵۹۹-۶۰۴
Speculum, Auvard's,	منظار ، اووارڈ کا ، ۶۴۰-۶۴۲-۷۱۱
Spinelli's operation for inversion of uterus,	سپائی نیلی کا عملیہ، رحم کے ارتکاس کیلیے، ۷۸۷
Sterility, cervical erosion in relation to,	عقم ، عنقی تاءکل کے سلسلہ میں ، ۴۹
in backward displacement of uterus,	رحم کی خلقی غیر وضعیت میں ، ۳۲۰
in relation to fibroids,	سلعات لیفیہ کے سلسلہ میں ، ۱۳۹
Pozzi's operation for,	کے لیے پوزی کا عملیہ ، ۷۶۰
Stitch abscess,	دوختی خراج ، ۸۶۰
Stitch-abscess, treatment of,	دوختی خراج کا علاج ، ۸۶۱
Stockholm technique in treatment of carcinoma of cervix,	سٹاکھالم کی ترکیب عمل ، سرطان عنق کے علاج میں ، ۲۳۰-۲۳۷
Stomach, dilatation of, acute, post-operative.	معدہ کا حاد اتساع ، بعد عملیتی ، ۸۵۷
Streptococcal salpingitis,	سبحی نبتی التہاب انبوبہ ، ۳۷۰
Stroma, changes in, in chronic corporeal endometritis,	ھیکل کے تغیرات ، مزمن جسمی دروں رحمی التہاب میں ، ۱۶
Sturmdorf's operation of trachelorrhaphy,	سٹرمڈارف کا عملیۂ عنق دوزی ، ۷۵۵
"Stypticine" in treatment of uterine hæmorrhage,	،، سٹپٹی سین ،، ، رحمی نزف کے علاج میں، ۵۶۷
"Styptol" in treatment of uterine hæmorrhage,	،، سٹپٹال ،، ، رحمی نزف کے علاج میں ، ۵۶۷
Sub-involution, chronic,	زیر التفاف ، مزمن ، ۵۶
physical signs of,	کے طبعی امارات ، ۶۲

Salpingitis—*continued*	التہاب انبوبہ ـ بسلسلۂ سابق
streptococcal,	سبحی نبقی ، ۳۷۰
suppurative,	تقیحی ، ۳۷۶
interstitial,	رخنکی ، ۳۷۸
symptoms of, in acute cases,	کے علامات ، حاد اصابات میں ، ۳۹۴
in chronic cases,	مزمن اصابات میں ، ۳۹۷
treatment of,	کا علاج ، ۳۹۸
tuberculous,	تدرنی ، ۳۷۰
See also Fallopian tube.	نیز دیکھو فلوپی نلی
Salpingo-oophorectomy,	انبوبہ و مبیض برآری ، ۶۸۵
in non-suppurative cases,	غیر تقیحی اصابات میں ، ۶۹۰
in suppurative cases,	تقیحی اصابات میں ، ۶۸۶
Salpingo-oophoritis, chronic,	انبوبی مبیضی التہاب ، مزمن ، ۳۹۱ - ۳۹۲
Salpingostomy,	انبوبی تفویہ ، ۶۸۵ - ۶۹۱
Salpingotomy,	انبوبہ شگافی ، ۶۹۱
Samaritan Hospital broad ligament needle,	سماریٹین ھسپتال کی عریض رباطی سوئی ، ۳۴۷
Sapraemia, differentiation from chorionic carcinoma,	تقیح الدم ، کی سلوی سرطانی سلعہ سے تفریق ، ۲۷۳
Sarcoma botryoides,	سلعہ لحمیہ ، عنقودی ، ۲۸۴
of cervix,	عنق کا ، ۲۷۹
of endometrium,	درون رحمہ کا ، ۲۸۱
of ovary,	مبیض کا ، ۴۹۷ - ۴۹۹
of uterine wall,	دیوار رحم کا ، ۲۷۷
of uterus,	رحم کا ، ۲۷۵
classification of,	کی تقسیم ، ۲۷۷
clinical features of,	کے سریری خصائص ، ۲۸۶
incidence of,	کا حدوث ، ۲۷۵
pregnancy simulating,	کی مشابہت حمل سے ، ۲۸۹
prognosis of,	کا انذار ، ۲۷۷
special forms of,	کے خاص اقسام ، ۲۸۵
symptoms of,	کے علامات ، ۲۸۸
treatment of,	کا علاج ، ۲۸۹
Sarcomatous metaplasia in fibroids,	لحمی سلعی بعد تکوین ، سلعات لیفیہ میں ، ۱۳۱ - ۱۳۲
in fibromyoma,	لیفی عضلی سلعہ میں ، ۲۷۹
Schiller's test,	شلر کا کاشفہ ، ۲۲۰ - ۶۱۸
Schroder's disease,	شروڈر کا مرض ، ۹
See also Metropathia haemorrhagica.	دیکھو نیز نزفی رحمی مرض
partial amputation of cervix,	کا عنق کا جزوی بتر ، ۷۵۲
Schuchardt's incision,	شوشارٹ کا شگاف ، ۸۳۷

Retroperitoneal—*continued*	پس باریطونی – بسلسلۂ سابق
tumours,	سلعات، ۵۴۸
causation of,	کے اسباب ، ۵۵۰
clinical features, diagnosis and treatment of,	کےسریری خصائص، تشخیص اور علاج، ۵۵۱
Retro-ponation of uterus,	پس میلانی ، رحم کی، ۳۰۹ - ۳۱۰
Retroversion of uterus,	پس گردی ، رحم کی، ۳۱۵ تا ۳۱۸
Baldy-Webster or "sling" operation for	کے لیے بالڈی ویبسٹر کا یا ”آونگی“ عملیہ، ۶۹۹
Van Rooy's operation for,	کے لیے وان روئی کا عملیہ ، ۷۰۲
ventrifixation for,	کے لیے تثبیت بالبطن ، ۷۰۳
with descent,	نزول کے ساتھ ، ۳۱۹
with prolapse of ovaries,	مبیضین کے سقوط کے ساتھ ، ۳۱۹
or retroflexion of uterus association with chronic metritis,	یا پس خمیدگی رحم کی، مزمن التہاب الرحم کے ساتھ ، ۶۵
Rhabdo-myosarcoma of ovary,	مخطط عضلی لحمی سلعہ، مبیض کا، ۵۰۱
of uterus,	رحم کا، ۲۸۶
Ring pessary,	حلقہ نما فرزجہ، ۳۵۰ تا ۳۵۲
Rokitansky's tumour,	راکیٹنسکی کا سلعہ ، ۴۲۶
Round-celled infiltration in chronic corporeal endometritis,	گول خلیوں کی درریزش ، مزمن جسمی دروں رحمی التہاب میں ، ۱۶
Round ligaments, endometrioma of,	رباطات مستدیر کا دروں رحمی سلعہ ، ۱۷۳
Rupture of ovarian cyst,	انشقاق ، مبیضی دویرہ کا، ۵۲۸ - ۵۲۹
of uterus,	رحم کا ، ۲۹۸
Sactosalpinx purulenta,	انتفاخ انبوبہ ، ریمی ، ۳۷۹
serosa,	مصلی ، ۳۷۱
Salpingectomy,	انبوبہ برآری ، ۶۸۵ - ۶۹۰
Salpingitis, bacteriology of,	التہاب انبوبہ ، کی جرثومیات ، ۳۶۹ - ۳۷۰
bilateral, chronic, with backward displacement of uterus,	دوجانبی ، مزمن ، رحم کی پس غیر وضعیت کے ساتھ ، ۳۱۹
catarrhal,	نازلی ، ۳۷۱
causing haematosalpinx,	انبوبی اجتماع الدم کا سبب ، ۳۷۵
follicularis,	جرابی ، ۳۸۳ - ۳۸۷ - ۳۹۰
gonorrhoeal,	سوزاکی ، ۳۶۹
interstitial,	زخنکی ، ۳۷۸ - ۳۸۸
isthmica nodosa, microscopical appearances of,	کوبیچی تنگنائی ، کے خرد بینی مناظر ، ۱۷۲ - ۳۸۱ - ۳۸۹ - ۳۹۰
nodular, chronic, mucosal cysts in,	کربیچی ، مزمن، میں مخاطیتی دویرے، ۳۵۹

Radiation in treatment of uterine haemorrhage	علاج بالا شعاع، رحمی نزف کے علاج میں، ۵۶۸
Radiotherapy, by deep X-rays, in treatment of carcinoma of uterus,	شعاعی علاج ، گہری لاشعاعوں کے ذریعہ، رحم کے سرطان کے علاج میں، ۲۳۵
Radium bomb, use of,	ریڈیئم بمب کا استعمال ، ۲۳۰
in treatment of carcinoma of body of uterus,	جسم رحم کے سرطان کے علاج میں ، ۲۶۳
of cervix, technique,	عنق کے علاج میں، کی ترکیب عمل، ۲۳۰
See also under Cervix.	نیز دیکھو عنق کے تحت
of fibroids,	سلعات لیفیہ کے علاج میں ، ۱۵۷ - ۱۵۹
in treatment of uterine sarcoma,	رحمی سلعہ لحمیہ کے علاج میں ، ۲۸۹
Ramsay's uterine dilator,	ریمزے کا موسع رحم ، ۷۱۳
Rectal examination, value of, in diagnosis of endocervical cancer,	مستقیمی امتحان کی اہمیت، دروں عنقی سرطان کی تشخیص میں ، ۶۱۸
in diagnosis of inflamed adnexa,	ملتہب ملحقات کی تشخیص میں، ۵۸۸
Rectocele,	قیلہ مستقیمیہ ، ۳۳۲ - ۳۴۳
radical cure of, operation for,	کے شافی علاج کے لیے عملیہ ، ۷۸۲
Recto-genital space, endometrioma of,	مستقیمی تناسلی فضا ، کا دروں رحمی سلعہ ، ۱۷۵ - ۱۸۲
Recto-vaginal fistulae, operations for,	مستقیمی مہبلی ناسورات کے لیے عملیہ جات ۸۲۵ - ۸۳۳
Red degeneration of fibroids,	سرخ انحطاط سلعات لیفیہ کا ، ۱۲۵ - ۱۲۸ - ۶۰۱
Reproductive functions, disturbances of, due to fibroids,	تناسلی وظائف کے اختلالات ، سلعات لیفیہ کے باعث ، ۱۴۲ - ۱۵۲
Rest in treatment of prolapse,	آرام، سقوط کے علاج میں ، ۳۵۰
Retention of urine,	احتباس بول، ۵۷۹
Rete-testis cysts,	شبکی خصیتی دوبرے ، ۳۶۲
Retractor, abdominal, Faure's,	باز کش ، شکمی ، فور کا ، ۶۳۸ - ۶۳۹
Gosset's,	گوسٹ کا ، ۶۳۷ - ۶۳۸
caecal, for appendectomy,	اعوری ، زائدہ برآری کے لیے ، ۷۰۷
skin and fat, Wachenfeld's,	جلدی اور شحمی، ویکنفلڈ کا ، ۶۴۵
used for raising bladder in vaginal hysterectomy,	جو مہبلی رحم برآری میں مثانہ کو اوپر اٹھانے کے لیے استعمال کیا جاتا ہے ، ۷۳۴
vaginal, Jayle's,	مہبلی ، جیل کا ، ۶۴۰
vulval, Berkeley's,	فرجی، برکلے کا ، ۶۴۲
Retro-flexion of uterus,	پس خمیدگی ، رحم کی ، ۳۱۱
Retroperitoneal fibroids,	پس باریطونی سلعات لیفیہ ، ۱۰۰ - ۱۰۱
lipoma,	شحمی سلعہ ، ۵۴۹

Prolapse of orary—*continued*	سقوط مبیض — بسلسلۂ سابق
symptoms of,	کے علامات ، ۳۴۷
treatment of,	کا علاج ، ۳۵۰
of urethra, operation for,	مبال کا ، کے لئے عملیہ ، ۸۲۱
of uterus,	رحم کا ، ۳۰۹-۳۳۴
degrees of,	کے مدارج ، ۳۳۴-۳۳۵
Le Fort's operation for,	کے لیے لی فورٹ کا عملیہ ، ۷۷۸
Manchester operation for,	کے لیے مانچسٹر کا عملیہ ، ۷۷۱
plastic operations for.	کے لیے تکوینی عملیہ جات، ۷۶۲
Pruritus vulvae, association with erosion of cervix,	عنق تاءکل کے ساتھ حکۃ الفرج کی موجودگی، ۴۸
Pryor's total hysterectomy,	پرائیور کی مکمل رحم برآری ، ۶۶۴
Psammomatous change in ovarian cysts,	رملی سلعی تغیر ، مبیضی دویروں میں، ۵۲۲
Pseudo-adenoma of cervix, differentiation from simple adenoma,	عنق کے کاذب غدی سلعہ کی سادہ غدی سلعہ سے تفریق ، ۷۶
Pseudocyesis,	حمل کاذب، ۶۰۲
Pseudo-cysts of Fallopian tube,	کاذب دویرے ، فلوپی نلی کے ، ۳۵۷
Pseudomyxoma ovarii,	کاذب مخاطی سلعہ ، مبیض کا ، ۴۵۹ - ۴۶۱
peritonei,	باریطون کا ، ۴۶۳
Pseudo-xanthome cells,	کاذب زرد سلعی خلیات ، ۴۴۰
Pulmonary embolism, post-operative,	ریوی سدادیت ، بعد عملیتی ، ۸۶۳
infarction, post-operative,	افعام ، بعد عملیتی ، ۸۶۴
Purgation, pre-operative, effects of,	مسہل ، عملیہ سے قبل ، کے اثرات ، ۶۲۴
Pyelitis, right-sided, acute, diagnosis of,	التہاب حوض گردہ ، دائیں جانب کا، حاد، کی تشخیص ، ۵۸۷
Pyocele, peritubal,	ریمی قیلہ ، گرد انبوبی ، ۳۷۹
Pyometra,	رحمی اجتماع ریم ، ۳۳ - ۲۲۵
clinical features and treatment,	کے سریری خصائص اور علاج ، ۳۵
due to senile endometritis,	پیرانہ دروں رحمی التہاب کے باعث ، ۳۱ تا ۳۳
Pyosalpinx,	انبوبی اجتماع ریم ، ۲۲۵ - ۳۷۹
bilatoral, of gonorrhoeal origin,	دوجانبی ، سوزا کی اصل کا ، ۳۸۱
chronic,	مزمن ، ۳۸۳ - ۳۸۴
contents of,	کے مشمولات ، ۳۸۳
pus from, bacteriology of,	کی پیپ ، کی جرثومیات ، ۳۸۴
rupture of,	کا انشقاق ، ۳۸۷
tuberculous, with ovarian abscess,	تدرنی ، مبیضی خراج کے ساتھ ، ۳۸۲

Polypi and Polypus—*continued*	سعدانے اور سعدانہ – بسلسلۂ سابق
mucous, of endometrium,	مخاطی ، دروں رحمہ کا ، ۸۶
symptoms of,	کے علامات ، ۸۵
placental,	مشیمی ، ۸۷
uterine,	رحمی ، ۷۸
diagnosis of,	کی تشخیص ، ۶۱۹
Polypoid sarcoma of uterine wall,	سعدانہ نما سلعہ لحمیہ ، دیوار رحم کا ، ۲۷۸
Ponations of uterus,	میلانات ، رحم کے ، ۳۰۸
Portio veginalis, carcinoma of, clinical signs of,	عنق کے مہبلی حصہ، کے سرطان ، کے سریری امارات ، ۲۱۹
diagnosis of,	کی تشخیص ، ۲۱۹
"cauliflower" carcinoma of,	کا "گوبھی نما" سرطانی سلعہ ، ۲۰۷
elongation of,	کا تطول ، ۳۴۵
erosion of, microscopical appearances,	کے تاءکل کے خردبینی مناظر ، ۴۲-۴۶-۴۸
fibroids growing from,	سے سلعات لیفیہ کی پیدایش ، ۱۱۱
Post-climacteric period, haemorrhage at,	بعد یاسی زمانہ میں نزف ، ۵۶۲
Post-operative shock, treatment of,	بعد عملیتی صدمہ کا علاج ، ۸۴۵-۸۴۸
Posture after abdominal operations,	وضع ، شکمی عملیہ جات کے بعد ، ۸۴۰
Potassium, salts of, in treatment of uterine hæmorrhage,	پوٹاشیئم کے املاح، رحمی نزف کے علاج میں، ۵۶۵
Pozzi's operation of sterility,	پوزی کا عملیہ ، عقم کے لیے ، ۷۵۸
Pre-cancerous stage in cervix,	پیش سرطانی درجہ ، عنق کا ، ۱۹۱
Pregnancy, diagnosis from ovarian tumour,	حمل کی تشخیص ، مبیضی سلعہ سے ، ۶۰۲
disturbances due to hæmorrhage in,	کے اختلالات کی وجہ سے نزف ، ۵۶۱
fibroids and,	اور سلعات لیفیہ ، ۱۴۰
ovarian tumours and,	اور مبیضی سلعات ، ۵۴۵
simulated by sarcoma,	کی سلعۂ لحمیہ سے مشابہت ، ۲۸
tubal, differential diagnosis of,	انبوبی ، کی تفریقی تشخیص ، ۶۱۱
Pressure symptoms of fibroid tumours,	سلعات لیفیہ کے دباؤ کے علامات ، ۱۴۲-۱۴۸
treatment of,	کا علاج ، ۱۵۶
Procidentia uteri,	سقاط رحم ، ۳۳۲ - ۳۳۴ - ۳۳۶
Prolapse of ovary,	سقوط ، مبیض کا ، ۴۱۳
of pelvic organs,	اعضائے حوض کا ، ۳۳۲
diagnosis of,	کی تشخیص ، ۳۴۹
differentiation from cyst of anterior vaginal wall,	کی مقدم مہبلی دیوار کے دویرہ سے تفریق، ۳۴۹
morbid anatomy,	کی مرضی تشریح ، ۳۳۳
physical signs,	کے طبیعی امارات ، ۳۴۸
predisposing causes,	کے اسباب معدہ ، ۳۳۳
surgical treatment of,	کا جراحی علاج ، ۳۵۴

التہاب باریطون - بسلسلۂ سابق	Peritonitis—*continued*
بعد عملیتی ، عمومی یا انتشاری ، ۸۵۱	post-operative, general or diffused,
محدود المقام ، ۸۵۰	localized,
تدرنی ، کی تفریقی تشخیص ، ۶۰۸	tuberculous, differential, diagnosis of,
گرد انبوبی ریمی قیلہ ، ۳۷۹	Peritubal pyocele,
فرزجے ، میکانی ، سقوط کے علاج میں ، ۳۵۱	Pessaries, mechanical, in treatment of prolapse,
کا استعمال ، رحم کی خلفی غیر وضعیت میں ، ۳۲۵-۳۲۶	use of, in backward displacement of uterus,
کاذب کلانی شکم کی ، ۵۹۲-۶۰۲	Phantom enlargement of abdomen,
التہاب ورید ، بعد عملیتی ، ۸۶۳	Phlebitis, post-operative,
"پٹریسین" ، کا استعمال ، بعد عملیتی معوی پیچیدگیوں میں ، ۸۵۷	"Pitressin," use of, in post-operative intestinal complications,
نخامی خلاصہ جات ، بعد عملیتی معوی پیچیدگیوں کے علاج میں ، ۸۵۷	Pituitary extracts, in treatment of post-operative intestinal complications,
رحمی نزف کے علاج میں ، ۵۶۶	of uterine haemorrhage,
مشیمی سعدانے ، ۸۷	Placental polypi,
مصلی خلیات کا بیان ، ۱۷	Plasma cells, description of,
کی موجودگی ، مزمن جسمی دروں رحمی التہاب میں ، کی تشخیصی اہمیت ، ۱۷	presence of, in chronic corporeal endometritis, diagnostic value of,
پلے فیئر کی سلائی ، ۱۸۷	Playfair's probe,
اصمام ، رحمی نزف کے علاج میں ، ۵۶۸	Plugging in treatment of uterine haemorrhage,
سعدانے اور سعدانہ —	Polypi and Polypus—
غدی سلعی ، ۸۷	adenomatous,
ارتکاس رحم کے وقوع کا باعث ، ۱۱۱	causing inversion of uterus.
عنقی ، جس نے حلیمہ دار سرطانی سلعہ کی صورت اختیار کرلی ہے ، ۸۸	cervical, assuming form of papilliferous carcinoma,
کا استیصال ، ۷۲۱	removal of,
لیفی غدی سلعی، عنق کا ، ۸۳-۸۴	fibro-adenomatous, of cervix,
لیف آسا ، ۸۷-۱۰۷	fibroid,
بچہ کی عنق سے ، ۸۷	from cervix of child,
در رحمی ، کی تشخیص اور علاج ، ۹۰	intra-uterine, diagnosis and treatment of,
کا استیصال ، ۷۲۳	removal of,
سے در رحمی تناؤ کا تعلق ، ۸۲	tension in relation to,
خبیث ، ۸۸	malignant,
مخاطی ، ۸۷-۸۱	mucous,
کی وجہ سے نزف ، ۵۶۲	haemorrhage due to,
عنق کا ، ۸۲	of cervix,
اور عنق کا سرطان ، ۲۱۲	and cancer of cervix,

Papilloma of Fallopian tube,	حلیمی سلعہ ، فلوپی نلی کا، ۴۰۲
malignant,	خبیث ، ۴۰۸
secondary,	ثانوی ، ۴۰۵
Parametritis, differential diagnosis of,	نزدرحمی التہاب کی تفریقی تشخیص ، ۵۸۵
Parasitic fibroids,	طفیلی سلعات لیفیہ، ۱۲۷
Paratubal cysts,	نزد انبوبی دویرے، ۳۵۹
Paresis, intestinal, post-operative,	استرخاء ، معوی ، بعد عملیتی ، ۸۵۶
Paris technique in treatment of carcinoma of cervix,	پیرس کی ترکیب عمل، سرطان عنق کے علاج میں ، ۲۳۰
Parotitis, post-operative,	التہاب نکفیہ، بعد عملیتی ، ۸۶۲
Parovarian cysts,	جارالمبیضی دویرے ، ۳۶۴ - ۳۶۷
Patient, preparation of, for operations,	مریضہ کو طیار کرنا، عملیہ جات کے لئے ، ۶۲۳
Pelvic cellulitis, differential diagnosis of,	حوضی خلوی التہاب، کی تفریقی تشخیص، ۵۸۵
haematocele, differential diagnosis of,	قیلۂ دمویہ، کی تفریقی تشخیص، ۶۱۲
inflammation in backward displacement of uterus,	التہاب، رحم کی پس غیر وضعیت میں ، ۳۱۹
inflammatory lesions, chronic, diagnosis of,	التہابی ضررات، مزمن، کی تشخیص ، ۵۸۸
organs, prolapse of,	اعضا کا سقوط ، ۳۳۲
peritonitis, differential diagnosis of,	التہاب باریطون کی تفریقی تشخیص ، ۵۸۳
Pelvis, inflammatory lesions of, haemorrhage due to,	حوض کے التہابی ضررات کی وجہ سے نزف ، ۵۶۲
Perforation of uterus,	انثقاب رحم ، ۲۹۸ - ۲۹۹
Peri-endothelioma of ovary,	گرد در رحمی سلعہ، مبیض کا، ۴۹۲-۵۰۲
of uterus,	رحم کا، ۲۹۱
Perineorrhaphy,	عجان دوزی، ۳۵۵ - ۷۹۱
for complete laceration,	مکمل دریدگی کے لئے ، ۷۹۹
for incomplete laceration,	غیر مکمل دریدگی کے لئے ، ۷۹۱
Perineum, laceration of,	عجان کی دریدگی ، ۳۳۸
perineorrhaphy for,	کے لیے عجان دوزی ، ۷۹۱
Peri-oophoritis,	گرد مبیضی التہاب ، ۴۱۵
Perithelioma of ovary,	گرد حلمی سلعہ ، مبیض کا ، ۴۸۸ - ۴۹۲
Peritoneal cysts of Fallopian tube,	باریطونی دویرے، فلوپی نلی کے ، ۳۵۸
Peritonium, on pelvic floor, method of closure of,	باریطون کو فرش حوض پر بند کرنے کا طریقہ ، ۶۵۵
Peritonitic fluid, encysted collections of, diagnosis of,	باریطونی التہابی سیال کے دویرہ بند اجتماعات کی تشخیص ، ۷۰۷
Peritonitis, pelvic, differential diagnosis of,	التہاب باریطون ، حوضی، کی تفریقی تشخیص، ۵۸۳ - ۵۸۵
See also under **Pelvic Peritonitis,**	نیز دیکھو حوضی التہاب باریطون کے تحت

Ovary and Ovaries, tumours of —*continued*	مبیض اور مبیضین کے سلعات ــ بسلسلۂ سابق
axial rotation of,	کی محوری گردش، ۵۲۵
benign cystic, physical signs of,	سلیم دویری، کے طبیعی امارات، ۵۳۶
symptoms of,	کے علامات، ۵۳۴
solid, symptoms of,	ٹھوس، کے علامات، ۵۴۰
classification of,	کی تقسیم، ۵۴۰
clinical features of,	کے سریری خصائص، ۵۳۲
complications of,	کی پیچیدگیاں، ۵۲۵
compound,	مرکب، ۵۱۴ - ۵۱۶
connective-tissue,	اتصالی بافت کے، ۴۹۴
derived from sex-cells,	صنفی خلیات سے مشتق، ۵۰۲
etiology of,	کی بحث اسباب، ۴۴۸
fluid thrill in,	میں سیالی ذبذبہ، ۵۳۷
inflammation or infection of, clinical features and symptoms of,	کا التہاب اور سرایت، کے سریری خصائص اور امارات، ۵۴۴
innocent or benign,	سلیم یا غیر خبیث، ۴۹۴
malignant,	خبیث، ۴۹۴
symptoms of,	کے علامات، ۵۴۱
of extrinsic origin,	برونی اصل کے، ۵۱۷
parity in relation to,	سے ولودیت کا تعلق، ۵۳۳ - ۵۳۴
pregnancy and,	اور حمل، ۵۴۵
secondary changes in, clinical features of,	میں ثانوی تغیرات کے خصائص، ۵۴۳
torsion of pedicle of,	کے ساقچہ کا تلوی، ۵۲۵
treatment of,	کا علاج، ۵۴۷
Pain, characteristics of,	درد، کی خصوصیات، ۵۷۳
in backward displacement of uterus,	رحم کی پس غیر وضعیت میں، ۳۲۰
in carcinoma of cervix,	عنق کے سرطان میں، ۲۱۸
in fibroid tumours,	سلعات لیفیہ میں، ۱۲۲، ۱۴۵
treatment of,	کا علاج، ۱۵۶
in sarcoma of uterus,	رحم کے سلعہ لحمیہ میں، ۲۸۸
menstrual and pelvic, in chronic corporeal endometritis,	حیضی اور حوضی، مزمن جسمی دروں رحمی التہاب میں، ۳۶
ovarian, chronic,	مبیضی، مزمن، ۴۴۵
post-operative,	بعد عملیتی، ۸۴۲
Pancreatic and mesenteric cysts, diagnosis of,	لبلبی اور ماساریقائی دویروں کی تشخیص، ۶۰۶
Panhysterectomy,	کامل رحم برآری، ۶۵۸
Papilliferous benign type of epithelium,	حلیمہ دار سلیم قسم، سرحلمہ کی، ۴۶۹
cysts of ovary,	دویرے، مبیض کے، ۴۶۳ تا ۴۷۰
malignant type of epithelium,	خبیث قسم، سرحلمہ کی، ۴۶۹

Ovary and Ovaries, inflamation of—*cont.*	مبیض اور مبیضین کا التہاب — بسلسلۂ سابق
symptoms in acute cases,	حاد اصابات کے علامات، ۳۹۴
chronic cases,	مزمن اصابات کے، ۳۹۷
treatment of,	کا علاج، ۳۹۸
Krukenberg tumours of,	کے کروکنبرگ کے سلمات، ۵۲۲-۵۲۳
lipoma of,	کا شحمی سلعہ، ۴۹۷
luteinoma,	لیوٹینی سلعہ، ۴۸۷
malignant growths of, haemorrhage due to,	کی خبیث بالیدوں کے باعث نزف، ۵۶۱
metaplasia in,	میں خبیث بعد تکوین، ۵۳۲
melano-sarcoma of,	کا ملانینی لحمی سلعہ، ۵۰۱
myofibromata of,	کے عضلی لیفی سلمات، ۴۹۷
myoma of,	کا عضلی سلعہ، ۴۹۷
neoplasms of,	کی نوساختیں، ۴۴۸
neuralgia of,	کا وجع العصب، ۴۴۶
non-descent of, congenital,	کا خلقی عدم نزول، ۴۱۲
osteoma of,	کا عظمی سلعہ، ۴۹۷
papilliferous cysts of,	کے حلیمہ دار دویرے، ۴۶۴
peri-endothelioma of,	کا گرددرحلمی سلعہ، ۴۸۹ - ۴۹۲ - ۵۰۲
prolapse of,	کا سقوط، ۴۱۳
retroversion of uterus with,	کے ساتھ رحم کی پس گردی، ۳۱۹
treatment of,	کا علاج، ۴۱۴
rhabdo-myosarcoma of,	کا مخطط عضلی لحمی سلعہ، ۵۰۱
sarcoma of,	کا سلعہ لحمیہ، ۴۹۷ - ۴۹۹
clinical features of,	کے سریری خصائص، ۵۰۲
sclerocystic disease of,	کا تصلبی دویری مرض، ۴۲۴ - ۴۲۵
simple serous cysts of,	کے سادہ مصلی دویرے، ۴۲۳ - ۴۲۶ - ۴۷۷
"tarry" or "chocolate" cysts of.	کے "قیری" یا "چاکلیٹی" دویرے، ۱۶۵ ۴۴۳ - ۵۴۴
teratoma of,	کا مسخوطی سلعہ، ۵۰۲ - ۵۰۵
histogenesis of,	کا تکون انسجہ، ۵۰۳
microscopical appearances of,	کے خردبینی مناظر، ۵۰۸ - ۵۰۹
solid,	ٹھوس، ۵۱۳ - ۵۱۵
structures found in,	میں جو ساختیں پائی جاتی ہیں، ۵۰۸ تا ۵۱۳
theca-lutein cysts of,	کے غلاف لیوٹینی دویرے، ۴۲۹ تا ۴۳۴
tumours of,	کے سلمات، ۴۴۸
adhesions formed by,	سے جو انضمامات بنتے ہیں، ۵۳۰
age-incidence of,	کا سن وقوع، ۵۳۳

Ovary and Ovaries—*continued*	میض اور میضین ـ بسلسلۂ سابق
cyst-adenoma of,	کا دویری غدی سلعہ، ۴۵۳
pseudomucinosum,	کاذب مخاطینی، ۴۵۵ تا ۴۵۹
cystic embryoma of,	کا دویری مضغی سلعہ، ۵۰۳
teratoma of,	مسخوطی سلعہ، ۵۰۳
cysts of, axial rotation of,	کے دویروں کی محوری گردش ، ۵۲۵
clinical features and diagnosis of,	کے سریری خصائص اور تشخیص، ۵۴۳
complications of,	کی پیچیدگیاں، ۵۲۵
degeneration of,	کا انحطاط ، ۵۳۲
infection of,	کی سرایت ، ۵۲۷
inflammation and infection of, clinical features and symptoms of,	کے التہاب اور سرایت کے سریری خصائص اور علامات، ۵۴۴ - ۵۴۵
multilocular,	کثیر خانہ دار ، ۴۵۹
psammomatous change in,	میں رملی سلعی تغیر ، ۵۳۲
rupture of,	کا انشقاق ، ۵۲۸ - ۵۲۹
torsion of pedicle of,	کے ساقچہ کا تاوی، ۵۲۵
treatment of,	کا علاج ، ۵۴۷
dermoid cysts of,	کے ادمی دویرے، ۵۰۳ - ۵۰۴
diseases of,	کے امراض، ۴۱۲
displacements of,	کی غیر وضعیتیں، ۴۱۲
endometrioma of,	کا دروں رحمی سلعہ، ۱۷۳ - ۴۴۱
clinical features and treatment of,	کے سریری خصائص اور علاج ، ۴۴۴
differentiation from "tarry" corpus luteum cysts,	جسم اصفر کے ”قیری“ دویروں سے تفریق ، ۴۴۱ - ۴۴۳
morbid anatomy of,	کی مرضی تشریح، ۴۴۳
endometriosis of, differentiation from "tarry" corpus luteum cysts,	کی دروں رحمیت، کی جسم اصفر کے ”قیری“ دویروں سے تفریق، ۴۴۰
endothelioma of,	کا درحلمی سلعہ، ۴۸۹ - ۴۹۰ - ۴۹۱ - ۵۰۲
fibroma of,	کا لیفی سلعہ، ۴۹۴
folliculomata of,	کے جرابی سلعات، ۴۷۸ - ۴۸۰
grafting of,	کا پیوند ، ۶۹۳
granulosa-cell tumours of,	کے ذراتیی خلوی سلعات، ۴۷۸
clinical features of,	کے سریری خصائص، ۴۸۴
diagnosis of,	کی تشخیص، ۴۸۵
hernia of,	کا فتق ، ۴۱۴
hydrops folliculi of,	کا استسقائے جراب، ۴۷۶
inflammation of,	کا التہاب، ۴۱۵
clinical features of,	کے سریری خصائص، ۳۹۴

Operations, preparation of patient for,	عملیہ جات، کے لئے مریضہ کو تیار کرنا، ۶۲۳
menstruation and,	اور حیض، ۶۲۵
oral sepsis and,	اور دھنی عفونت، ۶۲۴
purgatives and,	اور مسہلات، ۶۲۴
use of barbiturates in,	میں باریٹیوریٹس کا استعمال، ۶۲۴
Operations, technique of,	عملیہ جات کا طریقۂ عمل، ۶۲۳
vaginal and vulval,	مہبلی اور فرجی، ۷۱۰
Oral sepsis and operations,	دھنی عفونت اور عملیہ جات، ۶۲۴
Osteoma of ovary,	عظمی سلعہ، مبیض کا، ۴۹۷
Ostium vaginae, relaxation of, due to laceration of posterior vaginal wall,	دھنۂ مہبل کا ارتخا، مہبل کی موخر دیوار کی دریدگی کے باعث، ۳۴۰
Ovarian and fibroid tumours, differential diagnosis of,	مبیضی اور لیفی سلعات کی تفریقی تشخیص، ۶۰۴
cysts, axial rotation of, diagnosis of,	دویرے، کی محوری گردش کی تشخیص، ۵۸۶
intra-pelvic, small, differential diagnosis of,	چھوٹے، دروں حوضی کی تفریقی تشخیص، ۶۱۰
tapping of,	کا بزل، ۶۸۰
grafting,	پیوند، ۶۹۳
haematoma, diagnosis of,	سلعہ دمویہ کی تشخیص، ۵۸۷
Ovarian pain, chronic,	مبیضی درد، مزمن، ۴۴۵
treatment of,	کا علاج، ۴۴۷
tumours, diagnosis of,	سلعات کی تشخیص، ۵۹۹ - ۶۰۲
Ovariotomy,	مبیض شگافی، ۵۴۷ - ۶۷۶
indications for,	کے دواعی، ۶۷۷
steps of operation,	عملیہ کے مراحل، ۶۷۷
Ovary and Ovaries—	مبیض اور مبیضین —
abscess of,	کا خراج، ۴۱۷
adeno-carcinoma of, cystic,	کاغدی، سرطانی سلعہ، دویری، ۴۷۳
appearance of, in metropathia haemorrhagica,	کا منظر، نزفی رحمی مرض میں، ۱۲
carcinoma of,	کا سرطانی سلعہ، ۴۷۰
age incidence of,	کا سنی حدوث، ۴۷۱
primary,	ابتدائی، ۴۷۱
secondary,	ثانوی، ۵۱۸ - ۵۱۹
solid, complicating cancer of uterus,	ٹھوس، جس سے رحم کا سرطان پیچیدہ ہو گیا ہے، ۵۲۱
changes in, due to uterine fibroids,	میں تغیرات، رحمی سلعات لیفیہ کے باعث، ۱۱۴
''chocolate'' cysts of,	کے ''چاکلیٹی'' دویرے، ۱۶۵، ۴۴۲ - ۵۴۴
chondroma of,	کا غضروفی سلعہ، ۴۹۷

Neurasthenia due to fibroids,	عصبی نہاکت، سلعات لیفیه کے باعث ، ١۴٢
in chronic corporeal endometritis,	مزمن جسمی درون رحمی التہاب میں ، ٢٦
Nuck, canal of, hydrocele of, operation for,	نك کی قنال کے قیله مائیه کے لئے عملیه ، ٨١٩
Obesity, diagnosis of,	سمن مفرط کی تشخیص، ٥٩٢ - ٦٠٢
Obstruction, mechanical, causing retention of urine,	تسدد ، عملیتی، کے باعث احتباس بول ، ٥۷٩
Œdema of fibroids,	تہبج، سلعات لیفیه کا ، ١٢٦
Omentum, lipoma of,	ثرب کا شحمی سلعه ، ٥٥٣
Oophorectomy,	مبیض برآری ، ٦۷۷ - ٦٨٥
partial,	جزوی، ٦٩٢
Oophoritis,	التہاب مبیض ، ۴١٥
interstitial, acute,	رخنکی، حاد، ۴١٦
chronic,	مزمن، ۴٢١
puerperal,	نفاسی، ۴٢١
Operations, abdominal,	عملیه جات، شکمی، ٦۴٦
Operations, general conduct of,	عملیه جات کا عمومی انصرام، ٦٢٥
anaesthesia and analgesia,	عدم حسیت اور بے حسی درد ، ٦٣٢
closing the abdomen,	شکم کا بند کرنا ، ٦۴۴
drainage,	مسیلیت ، ٦۴٢
incision,	شگاف، ٦٣٦
intra-abdominal technique,	درون شکمی ترکیب عمل، ٦۴١
isolation of field of operation,	میدان عملیه کی تفرید ، ٦٣٠
operation area,	عملیه کا رقبه ، ٦٢٦
operator and assistants,	سرجن اور مدد گار ، ٦٣٥
position,	وضع ، ٦٣٦
position of patient,	مریض کی وضع ، ٦٢۷ - ٦٢٨
preparation of abdominal wall,	دیوار شکم کی طیاری ، ٦٢۷
of instruments, swabs and ligatures,	اوزاروں، پچاروں اور گرھوں کی طیاری، ٦٣٠
of vulva and vagina,	فرج اور مہبل کی تیاری، ٦٢٨
prevention of infection,	انسداد سرایت کا ، ٦٢٥
of shock,	صدمه کا ، ٦٣۴
responsibility of surgeon for,	کے لئے سرجن کی ذمه داری ، ٦٢٥
retractors for use in,	میں باز کشوں کا استعمال، ٦٣۷ اور بعد کے صفحات
sterilization of hands,	هاتھوں کی تعقیم، ٦٣٥
Trendelenberg position,	ٹرنڈی لنبرگ کی وضع ، ٦٢۷ - ٦٢٨
"twilight sleep" in,	میں "خواب سحری" ، ٦٣۴

Metropathia haemorrhagica—*continued*	نزف رحمی مرض ـ بسلسلۂ سابق
differential diagnosis of,	کی تفریقی تشخیص ، ۱۳
in backward displacement of uterus,	رحم کی خلفی غیر وضعیت میں، ۳۲۰
macroscopic and microscopic appearances in,	کے مناظر ، خالی آنکھ اور خرد بین سے، ۹
Metrostaxic haemorrhage,	رحمی سیلان الدمی نزف ، ۶۱
Metrostaxis due to fibroids,	رحمی سیلان الدم، سلعات لیفیہ کے باعث، ۱۴۴
Micturition, disturbances of,	اختلالات تبول ، ۵۷۷
mental influences in,	میں ذہنی اثرات، ۵۷۷
pain and frequency in,	میں درد اور تواتر، ۵۷۷
Morcellement in treatment of fibroids,	تقریض، سلعات لیفیہ کے علاج میں ، ۱۶۰ - ۷۲۴
Morgagni, hydatid of,	مار گینی کا کیسیہ ، ۳۶۲
Mucosal cysts of Fallopian tube,	مخاطیتی دوبرے ، فلوپی نلی کے ، ۳۵۹
Musculature of uterus, changes in, during normal involution of uterus, and in sub-involution,	رحم کے عضلی نظام میں تغیرات، رحم کے طبعی التفاف اور ناقص التفاف کے دوران میں، ۵۷
Myofibromata of ovary,	عضلی لیفی سلعات، مبیض کے ، ۴۹۷
Myoma,	عضلی سلعہ، ۹۶
malignant,	خبیث، ۲۸۱
of ovary,	مبیض کا، ۴۹۷
Myomectomy,	عضلی سلعہ برآری، ۱۴۱ - ۱۶۰ - ۶۴۶
age factor in,	میں عمر کا لحاظ ، ۶۵۰
compared with hysterectomy,	کا مقابلہ رحم برآری سے ، ۶۵۰
per abdomen,	براستہ شکم ، ۱۶۰
vaginal,	مہبلی، ۷۲۱
by morcellement,	بذریعہ تقریض، ۱۶۰ - ۷۲۲ - ۷۲۴
instruments used in,	میں اوزار جو استعمال ہوتے ہیں، ۷۲۵
Myxolipoma,	مخاطی شحمی سلعہ، ۵۴۹
Myxo-sarcoma of uterus,	مخاطی سلعہ لحمیہ، رحم کا، ۲۸۶
Naboth's follicles,	نیبوتھ کے جرابات، ۴۷
Napier's pessary for prolapse,	نیپیئر کا فرزجہ، سقوط کے لئے ، ۳۵۳
Necrobiosis of fibroids,	نخرباقت، سلعات لیفیہ کا ، ۱۲۳
Necrosis of fibroids,	تنخر ، سلعات لیفیہ کا ، ۱۲۳
Needles, broad ligament,	سوئیاں، عریض رباطی، ۷۳۴
Nembutal, in pre-operative preparation of patient,	نیمبوٹال، مریض کی قبل عملیہ تیاری میں ، ۶۲۴
Neuralgia, ovarian,	وجع العصب، مبیضی ، ۴۴۶

Lympho-sarcoma of uterus,	لمفی سلعہ لحمیہ، رحم کا، ٢٨٦
Malignant changes in fibroids,	خبیث تغیرات، سلعات لیفیہ کے، ١٣٠
growths, of uterus,	بالیدیں، رحم کی، ١٨٥
leioma,	سلعۂ املس، ٢٧٩
polypi,	سعدانے، ٨٨
Manchester operation for uterine prolapse,	مانچسٹر کا عملیہ، رحم کے سقوط کے لئے، ٧٧١
Martin's pelvic trocar,	مارٹن کا حوضی مبزل، ٧٤٦
Massage in treatment of prolapse,	دلک، سقوط کے علاج میں، ٣٥٠
Meatus urinarius, elevation of, operation for,	بولی منفذ کے ارتفاع کے لئے عملیہ، ٨٢٣
Melano-sarcoma of ovary,	ملانینی لحمی سلعہ، مبیض کا، ٥٠١
of uterus, primary,	رحم کا، ابتدائی، ٢٨٦
Menopause, hæmorrhages at or after,	سن یاس میں یا اسکے بعد نزفات، ٥٦٢
Menorrhagia, due to fibroids,	کثرت طمث، سلعات لیفیہ کے باعث، ١٤٣
in backward displacement of uterus,	رحم کی پس غیر وضعیت میں، ٣٢٠
Menorrhalgia, in chronic corporeal endometritis,	وجع الحیض مزمن جسمی درون رحمی التہاب میں، ٢٦
Menostaxis,	امتداد طمث، ٦١ - ٥٦١
in chronic corporeal endometritis,	مزمن جسمی درون رحمی التہاب میں، ٢٥
Menstrual hæmorrhage, increased or prolonged in chronic corporeal endometritis,	نزف حیض میں اضافہ یا طوالت مدت مزمن جسمی درون رحمی التہاب میں، ٢٥
Menstruation and operations,	حیض اور عملیہ جات، ٦٢٥
irregular, in backward displacement of uterus,	بے قاعدہ، رحم کی خلفی غیر وضعیت میں، ٣٢٠
Mental influence in disturbances of micturition,	ذہنی اثر، اختلالات تبول میں، ٥٧٧
Mesenteric and pancreatic cysts, diagnosis of,	ماساریقی اور لبلبی دویروں کی تشخیص، ٦٠٦
Metritis, chronic,	التہاب الرحم، مزمن، ٦٣
complications of,	کی پیچیدگیاں، ٦٥
hæmorrhage due to,	کے باعث نزف، ٥٦٢
mucous polypi in case of,	کے اصابہ میں مخاطی سعدانے، ٨٥ - ٨٦
pathology of,	کی امراضیات، ٦٤ — ٦٧
physical signs,	طبیعی امارات، ٦٨
symptoms of,	کے علامات، ٦٦
treatment of,	کا علاج، ٦٨
Metrium, pathological conditions of,	عضلۂ رحم کی امراضیاتی کیفیتیں، ٣
Metropathia hæmorrhagica,	نزفی رحمی مرض، ٥ — ٩
clinical features,	سریری خصائص، ١٢

Krukenberg tumours of ovary,	کروکنبرگ کے سلعات، مبیض کے، ۵۲۲ - ۵۲۳
Labia, hernia of, operation for,	شفری فتق کے لئے عملیه، ۸۲۰
Labium majus, endometrioma of,	شفرۂ کبیر کا دروں رحمی سلعه، ۱۷۶ - ۱۷۷
Lacerations of cervix,	دریدگیاں، عنق کی، ۲۹۳
repair of,	ان کا درست کرنا، ۷۴۷
of perineum,	عجان کی، ۳۳۸
Laminaria tents for dilatation of cervix,	لیمی نیریا کے فتیلے عنق کے اتساع کے لئے، ۷۱۶
Laparotomy,	شکم شگافی، ۶۲۳
complications of,	کی پیچیدگیاں، ۸۴۵
Lead glycine in treatment of uterine sarcoma,	لیڈ گلائی سین، رحم کے سلعۂ لحمیه کے علاج میں، ۲۸۹
Le Fort's operation,	لی فورٹ کا عملیه، ۳۵۴ - ۷۷۸
Leioma, malignant,	سلعۂ املس، خبیث، ۲۷۹
Leucoplakia of cervix, relation to carcinoma,	بیاضی سطحیت، عنق کی، سرطان سے تعلق، ۱۹۲ - ۱۹۴
of uterus,	رحم کی، ۳۳
Leucorrhœa,	سیلان ابیض، ۵۷۰
due to fibroids,	سلعات لیفیه کے باعث، ۱۴۲ - ۱۵۲
in backward displacement of uterus,	رحم کی پس غیر وضعیت میں، ۳۲۰
in cervical erosion,	عنقی تاء کل میں، ۴۸
in chronic corporeal endometritis,	مزمن جسمی دروں رحمی التهاب میں، ۲۵
in mucous polypi,	مخاطی سعدانوں میں، ۸۵
Ligatures, preparation of, for operations,	گرهوں کی تیاری، عملیه جات کے لئے، ۶۳۰ - ۶۳۱
Lipoma myxomatodes,	شحمی سلعه، مخاطی، ۵۴۹
of broad ligament,	رباط عریض کا، ۵۵۲
of omentum,	ثرب کا، ۵۵۳
of ovary,	مبیض کا، ۴۹۷
retroperitoneal,	پس باریطونی، ۵۴۹
Lipomatosis,	شحمی سلعیت، ۱۲۲
Lipomyoma,	شحمی عضلی سلعه، ۱۲۲
Lipo-myosarcoma of uterus,	شحمی عضلی سلعۂ لحمیه، رحم کا، ۲۸۶
Lipo-sarcoma,	شحمی سلعۂ لحمیه، ۵۴۹
Lodal in treatment of uterine hæmorrhage,	اوڈال، رحمی نزف کے علاج میں، ۵۶۷
Lutein abscess,	لیوٹینی خراج، ۴۱۸ - ۴۱۹
hæmatoma,	دموی سلعه، ۴۳۵ - ۴۳۸
Luteinoma of ovary,	لیوٹینی سلعه، مبیض کا، ۴۸۷
Lymphangiectasis of fibroids,	انی عرق اتساع، سلعات لیفیه کا، ۱۲۶

Injuries—*continued.*	تضررات — بسلسلۂ سابق
to uterus and uterine displacement,	رحم کے اور رحمی غیر وضعیت ، ۲۹۳
Instruments, preparation of, for operations,	اوزاروں کا تیار کرنا، عملیہ جات کے لئے، ۶۳۰
Intermenstrual bleeding due to fibroids,	بین حیضی نزف ، سلعات لیفیہ کے سبب سے ، ۱۴۴
Interposition of uterus,	تدخیل، رحم کی ، ۷۷۷
Intestinal obstruction due to fibroid tumours,	معوی تسدد، سلعات لیفیہ کے باعث ، ۱۵۰
post-operative,	بعد عملیتی ، ۸۵۴
paresis, post-operative,	استرخاء، بعد عملیتی ، ۸۵۶
Intra-abdominal pressure, abnormal relation to prolapse,	دروں شکمی دباؤ ، غیر طبعی، سقوط کے سلسلہ میں، ۳۳۳
Intra-cervical applications, Playfair's probe for,	دروں عنقی لساقات کے لئے پلے فیئر کی سلائی ، ۷۱۸
Intra-ligamentary fibroid tumours,	دروں رباطی سلعات الیفیہ ، ۱۰۱ - ۱۰۲
Intra-pelvic swellings, diagnosis of,	دروں حوضی اورام کی تشخیص ، ۶۰۹
Intra-uterine polypus, diagnosis and treatment of,	دررحمی سعدانہ کی تشخیص اورعلاج ، ۹۰ - ۹۱
removal of,	کو دور کرنا، ۴۲۷
tension, relation of, to formation of uterine polypi,	تناؤ کا تعلق رحمی سعدانوں کی تکوین سے ، ۷۹
Inversion of uterus,	ارتکاس رحم، ۳۰۹
chronic,	مزمن، ۳۰۰
treatment of,	کا علاج، ۳۰۵ - ۳۰۶
clinical features of,	کے سریری خصائص ، ۳۰۳
differential diagnosis of,	کی تفریقی تشخیص ، ۳۰۳
morbid anatomy,	مرضی تشریح ، ۳۰۱
polypi causing,	کی پیدائش سعدانوں سے ، ۱۱۱
sarcoma causing,	کی پیدائش سلعہ لحمیہ سے، ۳۰۰
Spinelli's operation for,	کے لئے سپائی نیلی کا عملیہ ، ۷۸۷
Irradiation in treatment of fibroids,	تشعیع، سلعات لیفیہ کے علاج میں ، ۱۵۷
Irritation, chronic, as predisposing cause in carcinoma,	خراش، مزمن، سرطان کے سبب معدہ کے طور پر، ۱۸۵
Isthmus uteri,	تنگنائے رحم ، ۳۴۷
Iwanov's theory of ascending infection of genital organs,	آئیوانوو کا نظریہ، تناسلی اعضا کی صعودی سرائت کے متعلق ، ۳۷۰
Jayle's vaginal retractor,	جیل کا مہبلی باز کش، ۶۴۰
Kelly's subtotal hysterectomy,	کیلی کی قریب الکل رحم برآری ، ۶۵۶
Kobelt, cysts of,	کوبلٹ کے دویرے، ۳۶۸ - ۳۶۹

Hydrosalpinx,	استسقائے انبوبہ، ۳۷۱ - ۳۷۳
accessory,	زائد ، ۳۶۱
homologues,	کے مماثلات ، ۳۶۲
macroscopic appearance of,	کا منظر، خالی آنکھ سے ، ۳۷۲
microscopical appearance of,	کا منظر خرد بین سے ، ۳۷۵
torsion of,	کا تلوی ، ۳۷۵
Hypomenorrhœal hæmorrhage,	قلیل الطمث نزف ، ۶۱
Hysterectomy, abdominal, for carcinoma of cervix,	رحم برآری، شکمی، سرطان عنق کے لئے، ۶۶۵
total,	کلی، ۶۵۸
by uterine section,	رحمی تراش کے ذریعہ سے ، ۶۶۵
Cæsarean,	قیصری ، ۱۴۱
compared with myomectomy,	عضلی سلعہ برآری سے مقابلہ ، ۶۵۰
in treatment of fibroids,	سلعات لیفیہ کے علاج میں ، ۱۶۲
subtotal	قریب الکل ، ۶۵۱
Bardenheuer's,	بارڈنہیور کی ، ۶۵۵
Kelly's,	کیلی کی ، ۶۵۶
total, abdominal, Wertheim's,	کلی، شکمی، ورتھائیم کی، ۶۶۵
Doyen's,	ڈوئن کی ، ۶۶۴
Pryor's,	پرائیور کی ، ۶۶۴
vaginal,	مہبلی ، ۷۳۱
final stages of operation,	عملیہ کے آخری مراحل ، ۷۳۹
from below upwards,	نیچے سے اوپر کی طرف ، ۷۳۳
Werner's,	ورنر کی ، ۷۳۹
Hysterical retention of urine,	اختناق الرحمی احتباس بول، ۵۷۹
Hystero-colpectomy,	رحم و مہبل برآری ، ۶۶۵
for carcinoma of cervix,	عنق کے سرطان کے لئے، ۲۴۷
Hysteropexy,	تثبیت الرحم ، ۷۰۳
Hysterotomy,	رحم شگافی، ۱۶۰
Ileus, mechanical, post-operative,	ایلاؤس، میکانی، بعد عملیتی، ۸۵۴
paralytic, post-operative,	شللی، بعد عملیتی، ۸۵۶
Incontinence of urine,	تسلسل بول، ۵۷۷
operations for,	کے لئے عملیہ جات ، ۸۲۳
Infancy, hæmorrhage during,	شیر خوارگی میں نزف، ۵۶۱
Infections, prevention of, in operations,	سرائتوں کا انسداد، عملیہ جات میں، ۶۲۵
''sedimentation'' test in diagnosis of acute,	حاد سرائتوں کی تشخیص میں تثفلی کاشفہ، ۳۹۵
Inflammation of Fallopian tube,	التہاب، فلوپی نلی کا ، ۳۶۹
of ovary,	مبیض کا، ۴۱۵
Injuries to perineum and pelvic floor,	تضررات، عجان اور فرش حوض کے، ۳۳۸
to uterine body,	جسم رحم کے ، ۲۹۸

نزف — بسلسلۂ سابق	Hæmorrhage—*continued.*
سن طفولیت میں ، ۵٦۱	during childhood,
شیر خوارگی میں، ۵٦۱	during infancy,
جماع کے بعد، ۵۵۸	following coitus,
جسم رحم سے، ۵۵۸	from body of uterus,
کے مقامی اسباب، ۵۵۹	local causes of,
کا علاج ، ۵٦۴	treatment of,
عنق سے، کے اسباب، ۵٦۰	from cervix, causes of,
فلوپی نلیوں سے، ۵٦۰	from Fallopian tubes,
مہبل سے، کے مقامی اسباب، ۵٦۰	from vagina, local causes of,
فرج سے، کے مقامی اسباب، ۵٦۰	from vulva, local causes of,
عنق کے سرطان میں، ۲۱٦	in carcinoma of cervix,
عنقی تاءکل میں، ۴۸	in cervical erosion,
سلوی سرطانی سلعہ میں، ۲۷۱	in chorionic carcinoma,
سلعات لیفیہ میں، کا قابو میں لانا، ۱۵۵ - ۱۵٦	in fibroid tumours, control of,
مخاطی سعدانوں میں، ۸۵	in mucous polypi,
رحم کے سلعۂ لحمیہ میں، ۲۸۸	in sarcoma of uterus,
بے قاعدہ، رحم کے مزمن ارتکاس میں، ۳۰۳	irregular, in chronic inversion of uterus,
میں مقامی امتحان ، ۵٦۳	local examination in,
حیضی، شدید، زیر التفاف میں، ٦۰	menstrual, severe, in sub-involution,
بعد یاسی، ۵٦۲	post-menopausal,
متوالی، بعد عملیتی، ۸۴۹	recurrent, post-operative,
حابسات الدم ، عمومی اور رحمی ، ۵٦۴ - ۵٦٦	Hæmostatics, general and uterine,
ہاتھوں کی تعقیم، عملیہ جات کے لئے ، ٦۳۵	Hands, sterilization of, for operations,
فتق ، مبیض کا ، ۴۱۴	Hernia of ovary,
ہاج کا فرزجہ ، ۳۲٦ - ۳۲۷	Hodge pessary,
گرم نطول، رحمی نزف کے علاج میں ، ۵٦۷	Hot douching in treatment of uterine hæmorrhage,
گرم پانی کی بوتلوں سے احتراقات کا خطرہ ، ۸۴۸	Hot-water bottles, burns from danger of,
زجاجی انحطاط، سلعات لیفیہ کا، ۱۱۸ - ۱۱۹	Hyaline degeneration of fibroids,
کیسیتی دویرہ کی تشخیص، ٦۰۷	Hydatid cyst, diagnosis of,
کیسیہ ، مارگینی کا، ۳٦۲	of Morgagni,
قیلۂ مائیہ، قنال نک کا، کے لئے عملیہ، ۸۱۹	Hydrocele of canal of Nuck, operation for,
استسقائے نزد انبوبہ، ۳٦۰	Hydroparasalpinx,
استسقائے جرابی، ۴۲۳ - ۴۲٦	Hydrops folliculi,
انبوبہ سیلانی، ۳۷۵	tubæ profluens,
سیلان الماء، انبوبہ کا متوقف، ۳۷۵	Hydrorrhœa tubæ intermittens,

Gonococcal salpingitis,	سوزاکی التہاب انبوبہ، ۳۶۹
Gonorrhœa as cause of chronic interstitial oophoritis,	سوزاک، مزمن درخنکی مبیضی التہاب کے سبب کے طور پر، ۴۲۱
Gosset's abdominal retractor,	گوسٹ کا شکمی باز کش، ۶۳۷ — ۶۳۸
Graffian follicles, morbid conditions of,	گرافی جرابوں کی مرضی کیفیتیں، ۴۲۳
sclerocystic disease of,	کا تصلبی دویری مرض، ۴۲۴
Grafting, ovarian,	پیوند، مبیضی، ۶۹۳
autoplastic,	ذاتی ترقیعی، ۶۹۳
heteroplastic,	دگر ترقیعی، ۶۹۳
tubal,	انبوبی، ۶۹۲
Granulosa-lutein cells in wall of cysts of corpus luteum,	ذراتیی لیوٹینی خلیات، جسم اصفر کے دویروں کی دیوار میں، ۴۲۷
Granulosa-cell tumours of ovary,	ذراتیی خلوی سلعات، مبیض کے، ۴۷۸
''Grape-like'' sarcoma of cervix,	"انگور نما" سلعۂ لحمیہ، عنق کا، ۲۸۴
Gynæcological operations, after-treatment of,	نسائیاتی عملیہ جات کا علاج مابعد، ۸۳۹
Hæmatocele, pelvic, diagnosis of,	قیلہ دمویہ، حوضی، کی تشخیص، ۵۸۶
differential diagnosis of,	کی تفریقی تشخیص، ۶۱۲
formation from recurrent postoperative hæmorrhage,	کی تکوین، متوالی بعد عملیتی نزف سے، ۸۴۹
tarry corpus luteum cyst, rupture of, as cause of,	جسم اصفر کے قیری دویرہ کا انشقاق بطور سبب، ۴۳۹
Hæmatoma, follicular,	دموی سلعہ، جرابی، ۴۳۵ - ۴۳۶
lutein,	لیوٹینی، ۴۳۵ - ۴۳۸
Hæmatosalpinx,	انبوبی اجتماع الدم، ۳۷۵
Hæmorrhage,	نزف، ۵۵۷
at post-climacteric period,	بعد یاسی زمانہ میں، ۵۶۲
at menopause,	سن یاس میں، ۵۶۲
clinical significance of,	کی سریری اہمیت، ۵۶۱
differentiation from post-operative shock,	کی تفریق، بعد عملیتی صدمہ سے، ۸۴۷
diffuse, differential diagnosis of,	انتشاری، کی تفریقی تشخیص، ۵۸۱
due to cancer of uterus,	رحم کے سرطان کے باعث، ۵۶۱ - ۵۶۲
due to chronic metritis,	مزمن التہاب رحم کے، باعث ۵۶۲
due to disturbances of pregnancy,	حمل کے اختلالات کے باعث، ۵۶۲
due to fibroid tumours,	سلعات لیفیہ کے باعث، ۱۴۲ - ۵۶۲
due to inflammatory lesions of pelvis,	حوض کے التہابی ضررات کے باعث، ۵۶۲
due to malignant growths of uterus,	رحم کی خبیث بالیدوں کے باعث، ۵۶۲
due to mucous polypi,	مخاطی سعدانوں کے باعث، ۵۶۲
due to traumatic laceration of vulva and vagina,	فرج اور مہبل کی ضربی دریدگی کے باعث، ۵۶۲
during adolescence,	نوجوانی میں، ۵۶۱

Fibroids—*continued.*	سلعات لیفیه—بسلسلۂ سابق
telangiectatic,	صغیر عروقی اتساعی، ۹۸
treatment of,	کا علاج، ۱۵۴
by irradiation,	تشعیع سے، ۱۵۷
surgical,	جراحی، ۱۶۰
symptomatic,	علاماتی، ۱۵۵
varieties of,	کے اقسام، ۹۴
Fibro-lipoma,	لیفی شحمی سلعه، ۵۴۹
Fibro-lipomyoma,	لیفی شحمی عضلی سلعه، ۱۲۲
Fibroma of ovary,	لیفی سلعه، مبیض کا، ۴۹۴
encapsulated,	کیسه بند، ۴۹۴
Fibro-myoma,	لیفی عضلی سلعه، ۹۷
sarcomatous metaplasia in,	میں لحمی سلعی بعد تکوین، ۱۳۱ - ۱۳۲ - ۱۳۳ - ۲۷۹
vaginal, excision of,	مہبلی، کا استیصال، ۸۳۵
Fibromyxoma, cystic, of Fallopian tube,	لیفی مخاطی سلعه، دویری، فلوپی نلی کا، ۳۶۹
Fibro-sarcoma, differentiation of appearances of chronic interstitial endometritis from,	لیفی سلعه لحمیه، سے مزمن رخنکی دروں رحمی التهاب کے مناظر کی تفریق، ۲۳
Fibrosis, uterine,	لیفیت، رحمی، ۶۳
Fimbrial cysts,	جھالر کے دویرے، ۳۶۲ - ۳۶۳ - ۳۶۴
clinical features,	کے سریری خصائص، ۳۶۶
Fistula, tubal,	ناسور، انبوبی، ۳۸۸
Fistulæ, fæcal,	ناسورات، برازی، ۸۶۲
operations for,	کے لئے عملیه جات، ۸۲۵
urinary, post-operative,	بولی، بعد عملیتی، ۸۶۰
Flexions of uterus,	خمیدگیاں، رحم کی، ۳۰۹ - ۳۱۱
Fluid thrill in ovarian tumours,	سیالی ذبذبه، مبیضی سلعات میں، ۵۳۷
Follicular abscess,	جرابی خراج، ۴۲۰
cysts,	دویرے، ۴۲۴
hæmatoma,	دموی سلعه، ۴۳۵—۴۳۶
Folliculomata of ovary,	جرابی سلعات، مبیض کے، ۴۷۸—۴۷۹—۴۸۰
Forceps, broad-ligament,	کلاب، رباط عریض کا، ۶۶۷
cervical dressing,	عنقی کسوتی، ۷۱۸
cholectomy,	مراره براری کا، ۶۶۷
volsella,	منتاشی، ۷۱۲
Fowler's position,	فولر کی وضع، ۸۴۰
Gilliam's operation,	گلیم کا عملیه، ۶۹۶
Glands, uterine, changes in, in chronic corporeal endometritis,	غدد، رحمی، میں تغیرات، مزمن جسمی دروں رحمی التهاب میں، ۱۸
Glass stems, intra-uterine,	شیشے کے تنے، دروں رحمی، ۷۱۵

Fibroids—*continued.*	سلعات لیفیہ — بسلسلۂ سابق
leucorrhœa in,	میں سیلان ابیض، ۱۵۲
lymphangiectasis of,	کا لمفی عرق اتساع، ۱۲۶
malignant changes in,	میں خبیث تغیرات، ۱۳۰
diagnosis of,	کی تشخیص، ۱۳۸
microscopical appearances of,	کے خرد بینی مناظر، ۹۶
multiple,	متعدد، ۹۹
necrosis and necrobiosis of,	کا تنخر اور نخر بافت، ۱۲۳
œdema of,	کا تہیج، ۱۲۶
pain in,	میں درد، ۱۴۲-۱۴۵
treatment of,	کا علاج، ۱۵۶
parasitic,	طفیلی، ۱۰۰ - ۱۲۷
pathological anatomy,	امراضیاتی تشریح، ۹۱
physical signs of,	کے طبیعی امارات، ۱۵۳
polypoid,	سعدانہ نما، ۹۳
pressure symptoms due to,	کے باعث دباؤ کے علامات، ۱۴۲ - ۱۴۸
treatment of,	کا علاج، ۱۵۶
pseudo-cervical,	کاذب عنقی، ۱۱۰ — ۱۱۲
red degeneration of,	کا سرخ انحطاط، ۱۲۵-۱۲۸
diagnosis of,	کی تشخیص، ۶۰۱
removal of, by myomectomy,	کا استیصال، عضلی سلعہ برآری سے، ۶۴۶
retroperitoneal,	پس باریطونی، ۱۰۰ - ۱۰۱ - ۱۰۲
sarcomatous changes in,	میں لحمی سلعی تغیرات، ۱۳۲
association of hyaline degeneration with,	کے ساتھ زجاجی انحطاط کا تعلق، ۱۲۰
incidence of,	کا حدوث، ۲۷۹
secondary changes in,	میں ثانوی تغیرات، ۱۱۶
size of,	کی جسامت، ۱۵۳
sloughing in,	میں اغثاث، ۱۲۹
small,	چھوٹے، ۱۵۳
sterility in relation to,	سے عقم کا تعلق، ۱۳۹
submucous,	تحت غشاطی، ۹۳ - ۹۴ - ۹۸ - ۱۰۵ - ۱۰۶ ۱۵۳
and subserous, formation of,	اور تحت مصلی کا تکون، ۹۲ - ۹۸
diagnosis of,	کی تشخیص، ۶۱۹
removal of,	کا استیصال، ۷۲۴
subperitoneal,	زیر باریطونی، ۹۴ - ۹۸ - ۱۱۱
subserous, multiple,	تحت مصلی، عدید، ۱۵۴
solitary,	تنہا، ۱۵۴
suppuration in,	میں تقیح، ۱۲۹
symptoms of,	کے علامات، ۱۴۲

Fatty degeneration of fibroids,	شحمی انحطاط، سلعات لیفیہ کا، ۱۲۲
Faure's abdominal retractor,	فور کا شکمی باز کش، ۶۳۹
Fenton's uterine dilator,	فینٹن کا موسع رحم، ۷۱۳
Fibrinous casts,	لیفینی سبائک، ۵۵
Fibro-adenomatous cervical polypus,	لیفی غدی سلعی عنقی سعدانہ، ۸۳ — ۸۴
Fibro-chondro-osteo-lipoma,	لیفی غضروفی عظمی شحمی سلعہ، ۵۴۹
Fibroid polypi,	لیف آسا سعدانے، ۸۷
Fibroids, adhesions formed by,	سلعات لیفیہ سے پیدا شدہ انضمامات، ۱۲۹
age in relation to,	سے عمر کا تعلق، ۱۳۸
and ovarian tumours, differential diagnosis of,	اور مبیضی سلعات کی تفریقی تشخیص، ۶۰۴
and pregnancy,	اور حمل، ۱۴۰
ascites with,	کے ساتھ استسقائے شکمی، ۱۱۵
association with cancer of uterus,	کا رحم کے سرطان کے ساتھ پایا جانا، ۱۳۵
atrophy of,	کا ذبول، ۱۱۷
axial rotation of,	کی محوری گردش، ۱۲۷ — ۱۴۷
blood supply of,	کی دموی رسد، ۹۹
calcareous degeneration of,	کا کلسی انحطاط، ۱۲۳
capsule of,	کا کیسہ، ۹۷
cervical,	عنقی، ۱۱۱
coincident changes with,	کے ساتھ مزامن تغیرات، ۱۱۳
cup-and-ball,	کاسی کروی، ۱۰۱
cystic degeneration of,	کا دویری انحطاط، ۱۲۰
degenerative changes in,	میں انحطاطی تغیرات، ۱۱۶
diagnosis,	تشخیص، ۵۹۵ — ۵۹۹ — ۶۰۰
disturbances of reproductive function due to,	کے باعث تناسلی وظیفہ کے اختلالات، ۱۰۲
endotheliomatous changes in,	میں درحلمی سلعی تغیرات، ۱۳۵
fatty degeneration in,	میں شحمی انحطاط، ۱۲۲
formation of,	کا تکون، ۹۲
general clinical features of,	کے عمومی سریری خصائص، ۱۳۸
haemorrhage due to,	کے باعث نزف، ۱۴۲ — ۵۶۲ — ۵۶۳
hyaline degeneration of,	کا زجاجی انحطاط، ۱۱۸ — ۱۱۹
infection of,	کی سرائت، ۱۴۷
infective changes in,	میں سرائتی تغیرات، ۱۲۸
influence of, on climacteric,	کا اثر سن یاس پر، ۱۴۵
interstitial,	رخنکی، ۹۴ - ۱۰۸ - ۱۱۱ - ۱۰۲
in backward displacement of uterus,	رحم کی خلفی غیر وضعیت میں، ۳۱۱
intraligamentary	درون رباطی، ۱۰۱ - ۱۰۲
intramural,	درون دیواری، ۹۴

Erosion of cervix,	تآکل، عنق کا، ۳۸ — ۴۰
acquired and congenital,	اکتسابی اور خلقی، ۴۴، ۴۵
chronic, symptoms of,	مزمن کے علامات، ۴۷
treatment of,	کا علاج، ۵۰
differential diagnosis of,	کی تفریقی تشخیص، ۷۷، ۶۱۷
microscopical appearances of,	خوردبینی مناظر، ۴۱ - ۴۲ اور بعد کے صفحات
simple, papillary and follicular,	سادہ، حلیمی اور جرابی، ۴۱، ۴۳ - ۴۶
with ectropion,	شتر، خارجی کے ساتھ، ۲۹۵
Examination, local, in haemorrhage,	امتحان، مقامی، نزف میں، ۵۶۴
Faecal fistulae, operations for,	برازی ناسورات کے لئے عملیہ جات، ۸۲۵
post operative,	بعد عملیتی، ۸۶۲
Fallopian Tube and Tubes,	فالوپی نلی اور نلیاں
adeno-carcinoma,	کا غدی سرطانی سلعہ، ۴۰۶
carcinoma of,	کا سرطانی سلعہ، ۴۰۶
pathology of,	کی امراضیات، ۴۰۸
relation of previous inflammation to,	سے سابق الوجود التہاب کا تعلق، ۴۰۸
changes in, due to uterine fibroids,	میں تغیرات، رحمی سلعات لیفیہ کے باعث، ۱۱۵
cystic fibromyxoma of,	کا دویری لیفی مخاطی سلعہ، ۳۶۱
cysts of,	کے دویرے، ۳۵۷
of congenital origin,	خلقی اصل کے، ۳۶۰
serosal,	مصلیتی، ۳۵۷
degeneration cysts of,	کے انحطاطی دویرے، ۳۶۹
dilated, diagnosis of,	متسع، کی تشخیص، ۵۸۷
diseases of,	کے امراض، ۳۵۷
echinococcal cysts of,	کے قنفذی دویرے، ۳۶۹
fistula of,	کا ناسور، ۳۸۸
grafting of,	کا پیوند، ۶۹۲
haemorrhage from,	سے جریان خون، ۵۶۰
inflammation of,	کا التہاب، ۳۶۹
clinical features of,	کے سریری خصائص، ۳۹۴
routes of infection,	سرایت کے راستے، ۳۶۹
mucosal cysts of,	کے مخاطیتی دویرے، ۳۵۹
neoplasms of,	کی نو ساختیں، ۴۰۲
papilloma of,	کا حلیمی سلعہ، ۴۰۲
malignant,	خبیث، ۴۰۸
secondary,	ثانوی، ۴۰۵
peritoneal cysts of,	کے باریطونی دویرے، ۳۵۸
primary chorionic carcinoma of,	کا ابتدائی سلوی سرطانی سلعہ، ۴۱۱
pseudo-cyst of,	کا کاذب دویرہ، ۳۵۸

Endometritis—*continued*	درون رحمی التہاب — بسلسلہ سابق
interstitial, chronic, etiology of,	رخنکی، مزمن، کی بحث اسباب، ۲۱
physical signs,	طبیعی امارات، ۲۸
treatment of,	کا علاج، ۲۸
polyposa vel tuberosa vel fungosa,	سعدانی یا بصلی یا فطری، ۶
senile,	شیخوخی (پیرانہ)، ۴ - ۳۰
Endometrium, adenoma (adenomatous hyperplasia) of,	درون رحم، کا غدی سلعہ (غدی سلعی بیش تسکون)، ۷۱ - ۷۳
appearance of, in senile endometritis and pyometra,	کا منظر، پیرانہ درون رحمی التہاب اور رحمی اجتماع ریم میں، ۲۴
atrophy of,	کا ذبول، ۴
changes in, due to fibroid tumours,	میں تغیرات، سلعات لیفیہ کے باعث، ۱۱۳
cystic polypoidal overgrowth of,	کی دوبری سعدانہ نما بیش بالید، ۸۰
hyperplasia of,	کا بیش تسکون، ۵
in metropathia haemorrhagica appearances of,	نزف رحمی مرض میں، کے مناظر، ۹ - ۱۱
in pre-menstrual state, normal appearance of,	پیش حیضی حالت میں، کا طبعی منظر، ۸
mucous polypus of,	کا مخاطی سعدانہ، ۸۶
normal, and inflamed, comparison of,	طبعی اور ملتہب کا مقابلہ، ۱۹
papilliferous adenoma of,	کا حلیمہ دار غدی سلعہ، ۷۲ - ۷۳
pathological conditions of,	کی امراضیاتی کیفیتیں، ۳
sarcoma of,	کا سلعۂ لحمیہ، ۲۸۱
villous tumour of,	کا خملی سلعہ، ۷۳
Endothelioma of ovary,	در حلمی سلعہ، مبیض کا، ۴۸۹ - ۴۹۱ - ۵۰۰
of uterus,	رحم کا، ۲۶۱
Endotheliomatous changes in fibroids,	در حلمی سلعی تغیرات، سلعات لیفیہ میں، ۱۳۵
Enterocele, operation for,	قیلہ معویہ کے لئے عملیہ، ۸۲۰
Enuresis, nocturnal, in children,	سلس البول، لیلی، بچوں میں، ۵۸۱
Epimenorrhoeal haemorrhage,	متعدد الطمث نزف، ۶۱
Epiplocele, operation for,	قیلہ ثربیہ کے لئے عملیہ، ۸۲۰
Episiotomy,	فرج شگافی، ۸۳۷
Epispadias, operation for,	فوق مبالیت کے لیے عملیہ، ۸۰۷
Epithelioma of vulva, excision for, operation of,	فرج کے سرحلمی سلعہ کے استیصال کے لئے عملیہ، ۸۰۸
Epoophoronic cysts,	زمبیضی دوبرے، ۳۶۷
Ergometrine,	ارگومیٹرین، ۵۶۷
Ergot in treatment of uterine haemorrhage,	ارگٹ، رحمی نزف کے علاج میں، ۵۶۶
Erlangen radiation by X-rays,	ارلانجن کا اشعاع، لاشعاعوں کے ذریعہ سے، ۲۳۰ - ۲۳۶

Endometrioma,	درون رحمی سلعہ، ۱۶۳
classification of,	کی تقسیم‘ ۱۶۸
ectopic, theories regarding,	بے محل‘ کے متعلق نظریات‘ ۱۶۶ - ۱۶۷
etiology,	بحث اسباب‘ ۱۶۴
extra-pelvic,	بروں حوضی‘ ۱۶۸ - ۱۷۷
extra-uterine,	خارج الرحم (بروں رحمی)، ۱۶۵، ۱۶۸
intra-pelvic, or genital,	دروں حوضی یا تناسلی، ۱۶۸
of abdominal wall,	دیوار شکم کا، ۱۷۷ ـ ۱/۱
of labium,	شفرہ کا‘ ۱۷۶ ـ ۱۷۷
of ovary,	مبیض کا‘ ۱۷۳ - ۴۲۱
of recto-genital space,	مستقیمی تناسلی فضا کا‘ ۱۷۴ - ۱۷۵ - ۱۸۲
of round ligament,	رباط مستدیر کا، ۱۷۳
of vagina,	مہبل کا‘ ۱۷۴ - ۱۷۶
of vulva, excision of,	فرج کا، اس کا استیصال، ۸۳۶
pelvic, clinical features of,	حوضی، کے سریری خصائص، ۱۷۸
complications of,	کی پیچیدگیاں‘ ۱۷۹ - ۱۸۰
diagnosis of,	کی تشخیص، ۱۸۲
prognosis,	انذار، ۱/۳
treatment of,	کا علاج، ۱۸۳
uterine, central or diffuse,	رحمی، مرکزی یا منتشر‘ ۱۶۸
peripheral or circumscribed,	محیطی یا محاط، ۱۷۲
structure of,	کی ساخت‘ ۱۷۰
Endometriosis,	دروں رحمیت، ۱۶۹
Endometritis,	دروں رحمی التہاب‘ ۱۲
cervical, acute,	عنقی، حاد، ۳۶
corporeal, acute,	جسمی‘ حاد‘ ۱۵
causes of,	کے اسباب، ۱۵
chronic,	مزمن‘ ۱۶
clinical features,	کے سریری خصائص‘ ۲۴
complications of,	کی پیچیدگیاں‘ ۲۷
pathology of,	کی امراضیات، ۲۱
symptoms of,	کے علامات‘ ۲۴
fungosa,	فطاری، ۶
glandular,	غدی‘ ۲۴
glandularis hyperplastica,	غدی بیش تکونی، ۶
haemorrhagica,	نزفی، ۶
hyperplastic, chronic,	بیش تکونی، مزمن، ۶
interstitial, chronic, appearances of,	رخنکی‘ مزمن، کے مناظر، ۲۰ ـ ۲۲
differentiation from decidua and fibro-sarcoma,	دیزینہ اور لیفی سلعہ لحمیہ سے تفریق، ۲۳

Displacements—*continued*	غیر وضعیتیں — بسلسلۂ سابق
of uterus, backward, etiology of,	رحم کی، خلفی، کی بحث اسباب، ۳۱۷
complications of,	کی پیچیدگیاں، ۳۱۹
diagnosis of,	کی تشخیص، ۳۲۲
symptoms of,	کے علامات، ۳۲۰
treatment of,	کا علاج، ۳۲۳
insertion of pessary,	فرزجہ کا داخل کرنا، ۳۲۸ اور بعد کے صفحات
uterine, operations for,	رحم کی، ان کے لئے عملیہ جات، ۶۶۶
Diverticulum of urethra, operation for,	مبالی عطفہ کے لیے عملیہ، ۸۳۳
Douching, hot, in treatment of uterine haemorrhage,	نطول، گرم، رحمی نزف کے علاج میں، ۵۶۷
Doyen's total hysterectomy,	ڈوئن کی مکمل رحم برآری، ۶۶۴
Drainage in operations, indications for,	مسیلیت کے دواعی، عملیہ جات میں، ۶۰۲ - ۶۴۳
vaginal,	مہبلی، ۶۴۳
Dressings and stiches after operations, removal of,	کسوتوں اور ٹانکوں کا دور کرنا، عملیہ جات کے بعد، ۸۴۵
Drugs for treatment of uterine haemorrhage,	ادویہ، رحمی نزف کے علاج کے لئے، ۵۶۴
Dudley and Chassar Moir, Ergometrine, discovery of,	ڈڈلے اور چیسر مائر کی دریافت، ارگومیٹرین، ۵۶۶
Dyspareunia, in backward displacement of uterus,	جماع دوام، رحم کی خلفی غیر وضعیت میں، ۳۲۰
Dyspepsia due to fibroids,	سوء ہضم، سلعات لیفیہ کے باعث، ۱۰۲
Echinococcal cysts of Fallopian tube,	تنفذی دویرے، فلوپی نلی کے، ۳۶۹
Ectropion,	شترۂ خارجی، ۴۰
cervical,	عنق کا، ۲۹۳
with erosion,	تآکل کے ساتھ، ۲۹۵
diagnosis of,	کی تشخیص، ۶۱۷
surgical treatment of,	کا جراحی علاج، ۷۴۷
Elevation of uterus,	ارتفاع، رحم کا، ۳۰۹
Embolism, pulmonary, post-operative,	سدادیت، ریوی، بعد عملیتی، ۸۰۳
Emmett's method of trachelorrhaphy,	ایمٹ کا طریقۂ عنق دوزی، ۵۲۷
Endocervical carcinoma,	درون عنقی سرطانی سلعہ، ۱۸۸ - ۲۰۹
clinical signs of,	کے سریری امارات، ۲۲۱
diagnosis of	کی تشخیص، ۶۱۸
Endocervicitis,	درون عنقی التہاب، ۳۶
chronic,	مزمن، ۳۸
treatment of,	کا علاج، ۵۰
by cautery or diathermy,	مکواۃ یا برقی حرارت رسانی کے ذریعہ، ۵۱ - ۵۲

Cystitis,	التہاب مثانہ ، ۵۷۸
post-operative,	بعد عملیتی ، ۸۵۹
Cystocele,	قیلہ مثانیہ، ۳۳۲–۳۴۲
causing incontinence of urine,	کے باعث سلس البول ، ۵۸۰
radical cure of,	کا علاج شافی ، ۳۵۴
operation for,	کے لیے عملیہ ، ۷۶۳
Cystoma ovarii serosum simplex,	سادہ مصلی دوبری سلمہ مبیض ، ۴۲۳
serosum papillare,	حلیمی مصلی دوبری سلمہ، ۴۵۴–۴۵۵–۴۶۵
Decidua, differentiation of appearances of chronic interstitial endometritis from,	ڈیزیئنہ سے مزمن دخنگی دروں رحمی التہاب کے مناظر کی تفریق ، ۲۳
Decidual casts,	ڈیزیڈی سبائک ، ۵۳۔۵۴
Degeneration of ovarian tumours,	مبیض کے سلعات کا انحطاط ، ۵۳۲
Degenerative changes in fibroids,	سلعات لیفیہ میں انحطاطی تغیرات ، ۱۱۶
Dermoid cysts of ovary,	مبیض کے ادمی دوبرے ، ۵۰۳۔۵۰۵
Dextro-ponation of uterus,	یمنی میلان ، رحم کا ، ۳۰۹
Diagnosis and treatment,	تشخیص اور علاج ، ۵۵۷ اور بعد کے صفحات
symptoms in relation to,	سے متعلق علامات ، ۵۵۷
Diathermy in treatment of cervical erosion,	برقی حرارت رسانی ، عنق تاء کل کے علاج میں ، ۵۱–۵۲
in amputation of vulva,	فرج کے بتر میں ، ۸۱۴
Diet after operations,	غذا ، عملیہ جات کے بعد ، ۸۳۳
Dietl's crises,	ڈائٹل کے بحران ، ۵۷۶
Digestion, disturbances of, due to fibroids,	ہضم کے اختلالات، سلعات لیفیہ کے باعث، ۱۵۱
Dilatation of cervix,	عنق کا اتساع ، ۷۱۰
Dilators, uterine,	موسعات رحم، ۷۱۳
Discharge and Discharges,	مواد اور موادات، ۵۶۹
bloodstained, in early stage of carcinoma of body of uterus,	خون آلود، جسم رحم کے سرطان کے ابتدائی درجہ میں ، ۲۱۰
diagnosis of,	کی تشخیص، ۵۷۲
in adeno-carcinoma of Fallopian tube,	فلوپی نلی کے غدی سرطانی سلعہ میں، ۴۰۶
in carcinoma of cervix,	عنق کے سرطان میں، ۲۱۷
in sarcoma of uterus,	رحم کے سلعۂ لحمیہ میں، ۲۸۸
offensive, morbid conditions associated with,	بدبودار. کو متلازم مرضی حالتیں، ۵۷۲
purulent or muco-purulent,	قیحی یا مخاطی قیحی، ۵۷۰
serous,	مصلی، ۵۷۱
urinary incontinence in relation to,	کے تعلق میں سلس البول ، ۵۷۱
Displacements of ovary,	غیر وضعیتیں، مبیض کی ، ۴۱۲
of uterus,	رحم کی، ۲۹۳ - ۳۰۷

Cryptomenorrhœa, haematosalpinx associated with,	طمث مخفی، انبوبی اجتماع الدم کے ساتھ، ۳۰۶
sarcoma of uterus associated with,	رحم کے سلعہ لحمیہ کے ساتھ، ۲۸۹
Curettage of uterus,	جرف، رحم کا، ۷۱۵
bleeding after,	کے بعد نزف، ۷۱۸-۷۲۱
in treatment of chronic corporeal endometritis,	مزمن جسمی دروں رحمی التہاب کے علاج میں، ۲۸
of uterine haemorrhage,	نزف رحم کے علاج میں، ۵۶۹
perforation of uterus during,	کے دوران میں تثقب، ۷۱۱
Curette, uterine, flushing,	مجرف، رحمی، غسال، ۷۱۷
Cyst and Cysts,	دویرہ اور دویرے،
abdominal, differentiation from ascites,	شکمی، استسقاء سے تفریق، ۶۰۸
epoophoronic,	بر مبیضی، ۳۶۷
fimbrial,	جھالرے، ۳۶۲
follicular,	جرابی، ۴۲۴
of broad ligament,	رباط عریض کے، ۳۵۷
of corpus luteum,	جسم اصفر کے، ۴۲۷
of Fallopian tube, degeneration,	فلوپی نلی کے انحطاطی، ۳۶۹
of congenital origin,	خلقی اصل کے، ۳۶۰
of Kobelt's tubes,	کوبلٹ کی نلیوں کے، ۳۶۸-۴۶۹
of ovary, infection of,	مبیض کے، ان کی سرایت، ۵۲۷
multilocular,	کثیر خانہ دار، ۴۵۹
papilliferous,	حلیمہ دار، ۴۶۳-۴۶۴-۴۶۹
rupture of,	کا انشقاق، ۵۲۸-۵۲۹
serous, simple,	مصلی، سادہ، ۴۷۶-۴۷۷
"tarry,"	قیری، ۴۴۰-۴۴۲
theca-lutein,	غلاف لیوٹینی، ۴۲۹تا۴۳۴
of vagina, excision of,	مہبل کے، ان کا استیصال، ۸۳۴
paratubal,	نزدانبوبی، ۳۵۹
parovarian,	جارانبیضی، ۳۶۴-۳۶۷
rete-testis,	شبکی خصیتی، ۳۶۲
"tarry," of corpus luteum,	جسم اصفر کے قیری، ۴۳۷-۴۳۹
due to endometrioma,	دروں رحمی سلعہ کے باعث، ۴۴۲
teratomatous, of ovary,	مسخوطی سلعی، مبیض کے، ۵۰۳-۵۰۵
tubal,	انبوبی، ۳۵۷
tubo-ovarian,	انبوبی مبیضی، ۳۹۳-۳۹۶
Cyst-adenoma of ovary,	دویری غدی سلعہ، مبیض کا، ۴۵۳
pseudomucinosum,	کاذب مخاطینی، ۴۵۵-۴۵۷
Cystic degeneration of fibroids,	دویری انحطاط، سلعات لیفیہ کا، ۱۲۰

Childhood, haemorrhage during,	سن طفولیت میں نزف، ۵۶۱
"Chocolate" cyst of ovary,	چاکلیٹی دویرہ، مبیض کا، ۴۴۳
Cholectomy forceps,	مرارہ براری کا کلاب، ۶۶۷
Chondroma of ovary,	غضروفی سلعہ، مبیض کا، ۴۹۷
Chondro-sarcoma of uterus,	غضروفی سلعہ لحمیہ، رحم کا، ۲۸۶
Chorionic carcinoma,	سلوی سرطانی سلعہ، ۲۶۶
clinical features of,	کے سریری خصائص، ۲۷۱
diagnosis of,	کی تشخیص، ۲۷۳
of Fallopian tube, primary,	فلوپی نلی کا، ابتدائی، ۴۱۱
pathological anatomy,	امراضیاتی تشریح، ۲۶۷
treatment of,	کا علاج، ۲۷۴
Clamp, vaginal, Berkeley's,	شکنجہ، مہبلی، برکلے کا، ۶۷۰
Climacteric, influence of fibroids on,	سن یاس پر سلعات لیفیہ کا اثر، ۱۴۵
Clitoris, cancer of, operation for,	بظر کے سرطان کے لئے عملیہ، ۸۱۱
Coccygectomy,	عصعص برآری، ۸۳۷
Coccygodynia,	وجع العصعص، ۵۷۶
Coeliotomy,	سیلوم شگافی، ۶۲۳
Coitus, haemorrhage following,	مباشرت کے بعد نزف، ۵۵۸
Colpo-perineorrhaphy,	مہبلی عجان دوزی، ۳۵۴
posterior,	موخر، ۳۵۵
Colpo-plasty,	مہبلی ترقیع، ۳۵۴
anterior,	مقدم، ۷۶۵
posterior,	موخر، ۳۵۵
Colporrhaphy, anterior,	مہبل دوزی، مقدم، ۷۶۵
Colpotomy,	مہبل شگافی، ۷۴۴
anterior,	مقدم، ۷۴۶
posterior,	موخر، ۴۰۰ - ۷۴۴
Constipation due to fibroids,	قبض، سلعات لیفیہ سے پیداشدہ، ۱۴۲
in relation to prolapse,	کا سقوط سے تعلق، ۳۳
Corpora candicantia,	اجسام سفید، ۴۲۲
fibrosa,	لیفی، ۴۲۲
restiformia,	حبلی الشکل، ۴۲۲
Corpus luteum, abscess of,	جسم اصفر کا خراج، ۴۱۷
cysts of,	کے دوبرے، ۴۲۷
haematoma of,	کا دموی سلعہ، ۴۳۵-۴۳۶
morbid conditions of,	کی مرضی کیفیتیں، ۴۲۲
tarry cysts of,	کے قیری دوبرے، ۴۳۷
Cough, chronic, in relation to prolapse,	کھانسی، مزمن، سقوط کے تعلق میں، ۳۳۳
Crile's (G.) theory of adrenal stimulation as cause of "sympatheticotonia,"	جارج کرائیل کا نظریہ، برگردی ہیجان کا، "ہمشارکی تنش" کے سبب کے طور پر، ۵۷۷

Cervix—*continued*	عنق - بسلسلۂ سابق
dilatation of,	کا اتساع ، ۷۱۴
intra-uterine glass stems for use after,	شیشہ کے در رحمی تنے بعد کے استعمال کے لئے ، ۷۱۵
use of laminaria tents in,	میں لیمی نیریا کے فتیلوں کا استعمال ، ۷۱۳-۷۱۶
ectropion of,	کا شترہ خارجی ، ۲۹۳
epithelium of, normal, microscopical appearances,	کا سرحلمہ، طبعی ، خرد بینی مناظر، ۲۰۲
erosion of, acute,	کا تاءکل ، حاد، ۳۸
differentiation from simple adenoma,	کی تفریق ، سادہ غدی سلعہ سے ، ۷۷
in chronic corporeal endometritis,	مزمن جسمی درون رحمی التہاب میں ، ۲۵-۲۸
exposure of, for trachelorrhaphy,	کا تکشف ، عنق دوزی کے لئے ، ۷۴۹
fibro-adenomatous polypus of,	کا لیفی غدی سلعی سعدانہ ، ۸۳-۸۴
''grape-like'' sarcoma of,	کا "انگورنما" سلعۂ لحمیہ ، ۲۸۴
haemorrhage from, causes of,	سے نزف کے اسباب ، ۵۶۰
hypertrophic elongation and descent of,	کا بیش پرورشی تطول اور نزول ، ۳۳۲ ، ۳۳۸-۳۴۴
isthmus of,	کی تنگنائے ، ۳۴۷
lacerations of,	کی دریدگیاں ، ۲۹۳
clinical features of,	کے سریری خصائص ، ۲۹۵
diagnosis and treatment of,	کی تشخیص اور علاج ، ۲۹۷
predisposing cause of cancer,	سرطان کا محرض سبب ، ۲۹۵
repair of,	کی درستی ، ۷۴۷
lesions of, treatment of, trachelorrhaphy in,	کے ضررات کے علاج میں عنق دوزی ، ۵۳
leucoplakia of, relation to carcinoma,	کی بیاض سطحیت کا سرطان سے تعلق ، ۱۹۲-۱۹۴
mucous polypus of,	کا مخاطی سعدانہ ، ۸۲
non-ulcerated cancer of, diagnosis of,	کے غیر متقرح سرطان کی تشخیص ، ۶۱۷
partial amputation of, Schroeder's,	کا شروڈر کا جزوی بتر ، ۷۵۷
plastic operations on,	پر کے تکوینی عملیہ جات ، ۷۴۷
pre-cancerous stage of,	کا پیش سرطانی درجہ ، ۱۹۱
sarcoma of,	کا سلعہ لحمیہ ، ۲۷۹
simple adenoma of,	کا سادہ غدی سلعہ ، ۷۶
stenosis of, due to senile endometritis,	کا ضیق ، پیرانہ درون رحمی التہاب کی وجہ سے ، ۳۱
supra-vaginal, elongation of,	فوق مہبلی ، کا تطول ، ۳۴۷
vaginal, elongation of,	مہبلی ، کا تطول ، ۳۴۵
Chancre, cervical, diagnosis of,	اکولہ ، عنقی ، کی تشخیص ، ۶۱۸
Child-bearing in relation to carcinoma of cervix,	ولودیت ، سرطان عنق کے تعلق میں ، ۲۱۵

Cervix—*continued*	عنق — بسلسلۂ سابق
carcinoma of, mucous polypi and,	کا سرطان اور مخاطی سعدا نے، ۲۱۲
pain,	درد، ۲۱۸
pathological anatomy,	امراضیاتی تشریح، ۱۸۸
prognosis in untreated cases,	علاج ناکردہ اصابات میں انذار، ۲۵۰
radical operation for,	کے لئے استیصالی عملیہ، ۶۶۵
relation of leucoplakia to,	سے بیاضی سطحیت کا تعلق، ۱۹۲- ۱۹۴
Schiller's test in diagnosis of,	کی تشخیص میں شلر کا کاشفہ، ۲۲۰
spinal cell type,	شوکی خلیہ دار قسم، ۱۹۸-۲۰۰
spindle-cell type,	دوکی خلیہ دار قسم، ۱۹۸-۱۹۹-۲۰۴
spread of,	کا انتشار، ۲۱۳
squamous-celled,	فلسمانی خلیہ دار، ۱۹۲-۱۹۴
microscopical appearances of,	کے خردبینی مناظر، ۱۹۶
symptoms in early stages,	ابتدائی مدارج کے علامات، ۲۱۶
transitional cell type,	برزخی خلیہ دار قسم، ۱۹۸-۲۰۱
treatment of,	کا علاج، ۲۲۵
advantages of abdominal exploration,	شکمی استقصاء کے فوائد، ۲۲۸
by radium, differential blood count previous to,	ریڈیم سے، اس سے قبل خون کا تفریقی شمار، ۲۳۲
necessity for treatment of local sepsis,	مقامی عفونت کے علاج کی ضرورت، ۲۳۱
Paris technique,	پیرس کی ترکیب عمل، ۲۳۰-۲۳۳
Stockholm technique,	اسٹاک ہالم کی ترکیب عمل، ۲۳۰-۲۳۷
condition of surrounding tissues in relation to,	کے سلسلہ میں گرد و نواح کی بافتوں کی حالت، ۲۲۸
mobility in relation to,	کے سلسلہ میں حرکت پذیری، ۲۲۷
operable and inoperable cases, definition of,	قابل عملیہ اور ناقابل عملیہ اصابات کی تعریف، ۲۲۷-۲۲۸
radio-therapy in, dangers of,	ریڈیم کا علاج، کے خطرات، ۲۴۵
results,	کے نتائج ۲۴۳ اور بعد کے صفحات
technique,	کی ترکیب عمل، ۲۳۰
surgical,	جراحی، ۲۴۷
symptomatic,	علاماتی، ۲۴۹
ulcerative type,	تقرحی قسم، ۲۱۰
diagnosis of lesions of,	کے ضررات کی تشخیص، ۶۱۷

Carcuncle, operation for,	لحیمہ کے لئے عملیہ ، ۸۲۱
Casts, blood,	سبائک ، خون کے ، ۵۵
decidual,	ریزینی ، ۵۳-۵۴
fibrinous,	لیفینی ، ۵۴
uterine,	رحمی ، ۵۳
Catarrhal salpingitis,	نازلاتی التہاب انبوبہ ، ۳۷۱
Cauliflower carcinoma of portio vaginalis,	گو بھی نما سرطانی سلعہ ، حصۂ مہبلی کا ، ۲۰۷
Cautery in treatment of cervical erosion,	مکواۃ ، عنقی تاءکل کے علاج کے لئے ، ۵۱
Cervical ectropion, external,	عنقی شترہ ، خارجی ، ۳۹۳
endometritis, acute,	درون رحمی التہاب ، حاد ، ۳۶
erosion,	تاءکل ، ۳۸-۴۰
fibroids,	سلعات لیفیہ ، ۱۱۱-۶۰۰
polypi, removal of,	سعدانوں کا استیصال ، ۷۲۱
Cervix, adeno-carcinoma of,	عنق کا غدی سرطانی سلعہ ، ۳۰۲ - ۳۰۶
amputation of,	کا بتر ، ۳۵۴-۷۵۴-۷۵۵
carcinoma of,	کا سرطان ، ۱۸۸
age in relation to,	کا تعلق ، عمر سے ، ۲۱۵
"central node" form,	”مرکزی کریب“ قسم کا ، ۲۲۲
child-bearing in relation to,	کا تعلق ولودیت سے ، ۲۱۵
classification by histological structure,	نسیجیاتی لحاظ سے جماعت بندی ، ۲۹۷
classification by stages of disease,	مدارج مرض کے لحاظ سے تقسیم ، ۲۲۹
classification of,	کی تقسیم ، ۲۲۶
clinical features of,	کے سریری خصائص ، ۲۱۵
clinical signs in advanced stages,	مترقی مدارج میں سریری امارات ، ۲۲۲
diagnosis of,	کی تشخیص ، ۶۱۷
discharge in,	میں مواد ، ۲۱۶
endocervical type,	درون عنقی قسم ، ۲۰۹ ، ۶۱۸
"epithelial pearls" in,	میں ”سرحلمی موتی“ ، ۱۹۹
formative or proliferative type,	تکوینی یا تکاثری قسم ، ۲۰۷
formative type, clinical signs of,	تکوینی قسم کے سریری امارات ، ۲۲۳
general symptoms in advanced stages,	ترقی یافتہ مدارج میں عمومی علامات ، ۲۲۴
haemorrhage in,	میں نزف ، ۲۱۶
incidence of,	کا وقوع ، ۲۱۵
local recurrences following radio-therapy, treatment of,	شعاعی علاج کے بعد مقامی عود مرض کا علاج ، ۲۴۲
macroscopical appearances,	کے مناظر خالی آنکھ سے ، ۲۰۶

Blood vessels, changes in, due to uterine fibroids,	عروق خون میں تغیرات ، رحمی سلعات لیفیه کے باعث ، ۱۱۵
compression of, by fibroids,	کا انضغاط ، سلعات لیفیه سے ، ۱۵۰
Bonney's method of trachelorrhaphy,	بونی کا طریقه ، عنق دوزی کا ، ۷۵۲
Bourne's vaginotome,	بورن کا مهبل تراش ، ۶۷۰
Bowels, care of, after operations,	امعاء کے لئے احتیاط ، عملیه جات کے بعد ، ۸۴۳
Broad ligaments, cysts of,	رباطات عریض ، کے دویرے ، ۳۵۷
removal of,	ان کا دور کرنا ، ۶۸۱-۶۸۲
infected, removal of,	کے سرایت زده دویروں کا دور کرنا ، ۶۸۴
forceps,	کا کلاب ، ۶۶۷
lipoma of,	کا شحمی سلعه ، ۵۵۲
Caecal retractor for appendectomy,	اعوری بازکش ، زائده برآری کے لئے ، ۷۰۷
Caesarean hysterectomy,	قیصری رحم برآری ، ۱۴۱
myomectomy,	عضلی سلعه برآری ، ۱۴۱
Calcareous degeneration of fibroids,	کلسی انحطاط ، سلعات لیفیه کا ، ۱۲۳
Calcium, colloidal, in treatment of uterine haemorrhage,	کیلسیئم ، کولائڈل ، رحمی نزف کے علاج میں ، ۵۶۵
salts of, in treatment of uterine haemorrhage,	کے املاح ، رحمی نزف کے علاج میں ، ۵۶۴
Calculus, urethral,	حصاة ، مبال کا ، ۸۲۲
Canal of Nuck, hydrocele of, operation for,	قنال نك کے قیله مائیه کے لئے عملیه ، ۸۱۹
Carcinoma, cervical lacerations as predisposing cause,	سرطانی سلعه کے محرض سبب کے طور پر عنقی دریدگیاں ، ۲۹۵
chorionic,	سلوی ، ۲۶۶
of body of uterus,	جسم رحم کا ، ۲۵۱
See also under Uterus.	نیز دیکھو رحم کے تحت
of cervix,	عنق کا ، ۱۸۸
See also under Cervix.	نیز دیکھو عنق کے تحت
of Fallopian tube,	فلوپی نلی کا ، ۴۰۶
of ovary,	مبیض کا ، ۴۷۰
of uterus,	رحم کا ، ۱۸۵
association of fibroids with,	کے ساتھه سلعات لیفیه کی موجودگی ، ۱۳۵
incidence of	کا حدوث ، ۱۸۶
predisposing causes,	کے اسباب معده ، ۱۸۵
site incidence of,	کا مقام حدوث ، ۱۸۶
See also under Uterus.	نیز دیکھو رحم کے تحت
of vagina, operation for,	مهبل کا ، کے لئے عملیه ، ۸۳۶

Ascites, association with fibromata of ovary,	استسقائے شکمی کی موجودگی ، مبیض کے لیفی سلعات کے ساتھ ، ۴۹۶
diagnosis of,	کی تشخیص ، ۵۹۲
differentiation from abdominal cysts,	کی شکمی دویروں سے تفریق ، ۶۰۸
in adeno-carcinoma of Fallopian tube,	فلوپی نلی کے غدی سرطانی سلعہ میں ، ۴۰۸
in carcinoma of ovary,	مبیض کے سرطانی سلعہ میں ، ۴۷۱
in malignant ovarian tumours,	خبیث مبیضی سلعات میں، ۵۴۱
with fibroids,	سلعات لیفیہ کے ساتھ ، ۱۱۵
Atresia of vulva, operation for,	فرج کی بے انثقابی کے لئے عملیہ ۸۰۵-۸۰۶-۸۲۴
Atrophy of fibroids,	ذبول ، سلعات لیفیہ کا ، ۱۱۶
Auvard's speculum,	اووارڈ کا منظار ، ۶۴۰-۷۱۱
Aveling's repositor,	ایولنگ کا آلۂ توضیع ، ۳۰۵
Axial rotation of fibroids,	محوری گردش ، سلعات لیفیہ کی ، ۱۲۷-۱۴۷
of hydrosalpinx,	استسقائے انبوبہ کی ، ۳۷۵
of ovarian cysts, symptoms, clinical features and treatment of,	مبیضی دویروں کی ، کے علامات و سریری خصائص اور اس کا علاج ، ۵۴۳
of ovarian tumours	مبیض کے سلعات کی ، ۵۲۷
Backache, causes of,	درد کمر کے اسباب ، ۵۷۶
in backward displacement of uterus,	رحم کی خلفی غیر وضعیت میں ، ۳۲۱
Backward displacement of uterus,	خلفی غیر وضعیت ، رحم کی ، ۳۱۳
symptoms of,	کے علامات ، ۳۲۰
Baldy-Webster or ''Sling'' operation for retroversion,	بالڈی ویبسٹر کا یا ”آونگی“ عملیہ ، پس گردی کے لئے ، ۶۹۹
Barbiturates in pre-operative preparation of patient,	باربیٹوریٹ ، مریض کی قبل عملیتی طیاری میں ، ۶۲۴
Bardenheuer's subtotal hysterectomy,	بارڈنہیور کی قریب الکل رحم برآری ، ۶۵۵
Bartholin's gland, operation for,	بارتھولین کے غدہ کا عملیہ ، ۸۱۸
cyst of, excision of,	کے دویرہ کا استصیال ، ۸۱۷
Berkeley's vaginal clamp,	برکلے کا مہبلی شکنجہ ، ۶۷۰
vulval retractor,	کا فرجی بازکش ، ۶۴۲
Binder, abdominal, in prevention of ''shock'',	بند ، شکمی ، ”صدمہ“ کو روکنے کے لئے ، ۸۴۶
Bladder, care of, after operations,	مثانہ کے لئے احتیاط ، عملیات کے بعد ، ۸۴۲
displacement of, caused by fibroids,	کی غیر وضعیت ، سلعات لیفیہ کے باعث ، ۱۴۸
Bleeding, internal, due to fibroids,	نزف ، داخلی ، سلعات لیفیہ کے باعث ، ۱۴۵
Blood-casts,	خونی سبائک ، ۵۵
Blood count, differential, preliminary to radium treatment,	شمار خون ، تفریقی ، ریڈیم سے علاج سے پہلے ، ۲۳۲
necessity for, in severe haemorrhage,	کی ضرورت ، شدید نزف میں ، ۵۶۳

Adeno-chondro-sarcoma of uterus,	غدی غضروفی سلعہ لحمیہ، رحم کا، ۲۸۶
Adenoma malignum,	خبیث غدی سلعہ، ۲۵۵
Adenoma of cervix, simple,	غدی سلعہ، عنق کا، سادہ، ۷۶
of endometrium, papilliferous,	دروں رحمہ کا، حلیمہ دار، ۷۲-۷۳
simple,	سادہ، ۷۱-۷۳
Adenomatous hyperplasia of uterine endometrium,	غدی سلعی بیش تکون، رحم کے دروں رحمہ کا، ۷۱
Adeno-myoma of uterus,	غدی عضلی سلعہ، رحم کا، ۱۶۳
Adhesions formed by fibroids,	انضمامات، سلعات لیفیہ سے پیدا شدہ، ۱۲۹
Adolescence, haemorrhage during,	نوجوانی میں نزف، ۵۶۱
Adrenal gland, denervation of, in treatment of excessive sympathetic stimulation,	برگردی غدہ کی عصب ربائی، مشارکی کے مفرط ہیجان کے علاج میں، ۵۷۷
preparations in treatment of uterine haemorrhage,	کے تجہیزات، رحمی نزف کے علاج میں، ۵۶۴
Adrenalin in treatment of uterine haemorrhage,	اڈرینالین، رحمی نزف کے علاج میں، ۵۶۵
Adrenals, as cause of sympathetic stimulation,	برگردی غدد، مشارکی ہیجان کے سبب کے طور پر، ۵۷۷
After-treatment of gynaecological operations,	علاج مابعد، نسائیاتی عملیہ جات کا، ۸۳۹
Age in relation to carcinoma of cervix,	عمر، عنق رحم کے سرطانی سلعہ کے تعلق میں، ۲۱۵
Alexander-Adams operation,	الیگزنڈر ایڈمس کا عملیہ، ۶۹۶
Ambler's uterine dilator,	ایمبلر کا موسع رحم، ۷۱۳
Amenorrhoea, tuberculous peritonitis associated with,	بے طمثیت تدرنی التہاب باریطون کے ساتھ، ۶۰۷
Amputation of cervix,	عنق کا بتر، ۷۵۴-۷۵۵
Anaemia due to fibroids,	بے دمویت، سلعات لیفیہ کے باعث، ۱۴۲
Anaesthesia for operations,	عدم حسیت، عملیات کے لئے، ۶۳۲
Anaesthetic vomiting, treatment of,	عدم حسیتی قے کا علاج، ۸۴۰
Analgesia for operations,	بے حسی درد، عملیات کے لئے، ۶۳۲
Angio-sarcoma of uterus,	وعائی سلعہ لحمیہ، رحم کا، ۲۸۶
Ano-perineal fistula, operations for,	مبرزی عجانی ناسور کے لئے عملیہ جات، ۸۲۵
Anteflexion of uterus,	پیش خمیدگی، رحم کی، ۳۱۱-۳۱۲
Anteversion of uterus,	پیش گردی، رحم کی، ۳۱۱
Anus, incompetence of, complicating perineal injuries,	مبرز کی عدم کفایت، ضررات عجان کی پیچیدگی کے طور پر، ۳۴۱
Appendectomy,	زائدہ برآری، ۷۰۵
caecal retractor for,	کے لئے اعوری بازکش، ۷۰۷
Appendix, distended with pseudomucin,	زائدہ کا تمدد، کاذب مخاطین سے، ۴۶۰
Arteries, changes in, during normal involution of uterus, and in sub-involution,	شریانوں میں تغیرات، رحم کے طبعی التفاف اور ناقص التفاف میں، ۵۷

Abdominal operations, complications of, acute abdominal distension,	شکمی عملیات کی پیچیدگیاں ، شکم کا حاد تمدد ، ٨٥٠
cystitis,	التہاب مثانہ ، ٨٥٩
fæcal fistulæ,	برازی ناسورات ، ٨٦٢
infection of abdominal wound,	شکم کے زخم کی سرایت ، ٨٦٠
intestinal obstruction, mechanical ileus,	معوی تسدد ، میکانی ایلاؤس ، ٨٥۴
paresis, paralytic ileus,	استرخاء ، شللی ایلاؤس ، ٨٥٦
peritonitis,	التہاب باریطون ، ٨٥٠
post-operative parotitis,	بعد عملیتی التہاب نکفیہ ، ٨٦٢
phlebitis,	التہاب ورید ، ٨٦٣
pulmonary embolism,	ریوی سدادیت ، ٨٦٣
infarction,	ادمام ، ٨٦۴
recurrent haemorrhage,	متوالی نزف ، ٨۴٩
rupture of abdominal wound,	زخم شکم کا انشقاق ، ٨٦١
shock,	صدمہ ، ٨۴٥
suppression of urine,	انقطاع البول ، ٨٥٨
urinary complications,	بولی پیچیدگیاں ، ٨٥٨
fistulae,	ناسورات ، ٨٦٠
Abdominal section,	قطع شکم ، ٦٢٣
swellings of pelvic origin, diagnosis of,	شکمی اورام حوضی اصل کے ، انکی تشخیص ، ٥٩٢
tumour, differential diagnosis of,	سلعہ کی تفریقی تشخیص ، ٥٩٢-٥٩٣
viscera, upper, compression of, by fibroid tumours,	احشاء ، بالائی ، کا سلعات لیفیہ سے انضغاط ، ١٥١
wall, endometrioma of,	دیوار کا دروں رحمی سلعہ ، ١٧٧-١٨١
preparation of, for operation,	کی تیاری عملیہ کے لئے ، ٦٢٦
wound, rupture of,	زخم کا انشقاق ، ٨٦١
Abdomino-pelvic lesions, acute, diagnosis of,	شکمی حوضی ضررات ، حاد ، کی تشخیص ، ٥٨١
Abortion, deep cervical lacerations as cause of,	اسقاط کا سبب گہری عنقی دریدگیاں ، ٢٩٧
Abscess, corpus luteum,	خراج ، جسم اصفر کا ، ۴١٧
follicular,	جرابی ، ۴٢٠
of ovary,	مبیضی ، ۴١٧
stitch,	دوختی ، ٨٦٠
tubo-ovarian,	انبوبی مبیضی ، ٣٩٣-٥٢٨
Adenocarcinoma of body of uterus, alveolar,	غدی سرطانی سلعہ ، جسم رحم کا ، جوفیزی ، ٢٥٦
tubular form,	انبیبی قسم ، ٢٥٢
of cervix,	عنق کا ، ١٨٩-٢٠٢-٢٠٦
of Fallopian tube,	فلوپی نلی کا ، ۴٠٦
of ovary, cystic,	مبیض کا ، دویری ، ۴٧٣

पुस्त लय
२०
९०(२1.

اشاریہ

امراض النسا

جلد دوم

Abdomen, closure of, after operations,	شکم کا بند کرنا ، عملیات کے بعد ، ٦۴۴
enlargement of, due to fibroids,	کی کلانی ، سلعات لیفیہ سے ، ۱۴۲
obese, diagnosis from ovarian tumour,	کی فربہی کی تشخیص ، مبیضی سلعہ سے ، ٦٠۲
phantom enlargement of,	کی کاذب کلانی ، ٥۹۲ - ٦٠۲
Abdominal belt, use of, after operations,	شکمی پیٹی کا استعمال ، عملیات کے بعد ، ۸۴٥
complications, post-operative, acute dilatation of stomach,	پیچیدگیاں ، بعد عملیتی ، معدہ کا حاد اتساع ، ۸٥۷
distension, acute, post-operative,	شکم کا حاد تمدد ، بعد عملیتی ، ۸٥٠
faecal fistula, operations for,	کے برازی ناسور کے لئے عملیہ جات ، ۸۲٥
post-operative	بعد عملیتی ، ۸٦۲
hysterectomy, subtotal,	شکمی رحم برآری ، قریب الکل ، ٦٥٠ - ٦٥۱
total,	کلی ، ٦٥۸
incision, infection of,	شکم کے زخم کی سرایت ، ۸٦٠
Abdominal operations,	شکمی عملیہ جات ، ٦۴٦
after-treatment of,	کا علاج مابعد ، ۸۳۹
anaesthetic vomiting	عدم حسیتی قے ، ۸۴٠
care of bladder,	مثانہ کے متعلق احتیاط ، ۸۴۲
care of bowels,	امعا کے متعلق احتیاط ، ۸۴۳
diet in,	میں غذا ، ۸۴۳
pain,	درد ، ۸۴۲
posture,	وضع ، ۸۴٠
removal of dressings and stitches,	کسوتوں اور ٹانکوں کا دور کرنا ، ۸۴۴
thirst,	تشنگی ، ۸۴۲
when to get up,	بستر پر سے اٹھنے کا وقت ، ۸۴٥

प्राक् प्रमाणीकरण १९८४-१९८५
पुस्तकालय
गुरुकुल कांगड़ी

पुस्तकालय

गुरुकुल काँगड़ी विश्वविद्यालय हरिद्वार

वर्ग सख्या २०/१०(२) ......आगत संख्या २५-८८६

पुस्तक-वितरण की तिथि नीचे अंकित है। इस तिथि सहित २० वे दिन तक यह पुस्तक पुस्तकालय में वापिस आ जानी चाहिए। अन्यथा १० पैसे के हिसाब से विलम्ब-दण्ड लगेगा।

२०
१०(२)

२५८६६

गुरुकुल कांगड़ी विश्वविद्यालय
कृपया पुस्तक के ऊपर कोई निशान आदि
न लगायें।



४०
१०(२)